



COLEGIO ODONTOLÓGICO
COLOMBIANO

No. Acceso

No. Exp. M. 062 1987

Compra Canje Donación

Editorial

Solicitado por

Fecha

Precio

0065.

M.
062
1987

1.0
08032

00021

COLEGIO ODONTOLÓGICO COLOMBIANO

"COMBINACION DE PROTESIS PARCIAL FIJA Y PROTESIS PARCIAL
REMOVIBLE CON AJUSTES

MONICA ZULMA BAUTISTA NAVARRO

CODIGO 831328

Bogotá, Colombia, Noviembre 27 de 1987

7-6-01-111


Dedico esta monografía con la cual
culminan mis estudios universitarios, a
mis padres y hermanos.

APROBACION

Monografia para optar el titulo de
odontólogo.

Fué revisada y aprobada por el
Asesor Dr. Jorge Vargas, 27 de
Noviembre de 1987.

ASESOR

A handwritten signature in black ink, appearing to read 'J. Vargas', is written over three horizontal lines. The signature is stylized and cursive.

PRESIDENTE DEL JURADO

JURADO

JURADO

COLEGIO ODONTOLÓGICO COLOMBIANO

Bogotá, Colombia

"COMBINACION DE PROTESIS PARCIAL FIJA Y PROTESIS PARCIAL
REMOVIBLE CON AJUSTES

Mónica Zulma Bautista Navarro

Monografía presentada en cumplimiento parcial de los requisitos
exigidos para optar por el título de Odontóloga.

Bogotá, Colombia, Noviembre 27 de 1987

INDICE GENERAL

PAG. #

INTRODUCCION

CAPITULO I	ESTUDIO DEL PACIENTE	1
1.	Análisis del Paciente	1
1.1	Historia Clínica	1
1.2	Exámen Intraoral	3
1.3	Modelos de Estudio	3
1.4	Exploración Radiográfica	5
1.5	Diagnóstico	5
1.6	Plan de Tratamiento	6
1.7	Problemas periodontales causados por prótesis parcial fija y férulas	7
1.8	Problemas periodontales causados por prótesis parcial removible y férulas	9
CAPITULO II	OCLUSION	11
2.	Fundamentos de la Oclusión	11
2.1	Movimiento de la mandíbula	11
2.2	Factores que determinan los movimientos	12
2.3	Interferencias oclusales	14

2.4	De la oclusión normal a la patológica	15
2.5	Organización de la oclusión	17
2.5.1	Oclusión balanceada bilateral	17
2.5.2	Oclusión balanceada unilateral	18
2.5.3	Oclusión mutuamente protegida	18
CAPITULO III PROTODONCIA FIJA		20
3.	Prótesis Parcial Fija	20
3.1	Valoración de los pilares	20
3.2	Consideraciones biomecánicas	21
3.3	Uso del conector no rígido en prótesis parcial fija	22
3.4	Los molares inclinados como pilares	24
3.5	Puentes para reemplazar caninos	25
3.6	Puentes en extensión	26
CAPITULO IV PROSTODONCIA REMOVIBLE		28
4.	Prótesis Parcial Removible	28
4.1	Clasificación del desdentado parcial	28
4.2	Conectores mayores en prótesis parcial removible	32
4.2.1	Interiores	32
	Barra lingual clásica	
	Barra lingual doble	
	Plato lingual	
	Barra vestibular	

4.2.2 Superiores	33
Barra palatina simple	
Barra palatina doble	
Plato palatino	
Herradura palatina	
Recubrimiento completo	
4.3 Conectores menores en prótesis parcial removible	35
- Funciones de los conectores menores	
- Apoyos y descansos oclusales	
4.4 Retenedores en prótesis parcial removible	37
CAPITULO V AJUSTES DE PRECISION Y SEMIPRECISION	39
5. Ataches	39
5.1 Definición	39
5.2 Desarrollo histórico del atache surco y tubo	40
5.3 Clases de ajustes	41
5.4 Procedimientos de laboratorio de un conector no rígido en prótesis parcial fija	43
5.5 Retenedores mixtos directos	45
5.5.1 Ajustes con cierre de resortes de Neurohr	45
5.5.2 Ajuste con cierre de resorte	46
5.5.3 Descanso de posición en forma de artesa	47
5.5.4 Ajuste de resorte espiral Lenchner, Handlers y Weissman.	47
5.5.5 Retenedores directos mixtos técnicas de una variante	48

5.6	Ataches en prótesis parcial removible	52
5.6.1	Indicaciones	53
5.6.2	Ataches rígidos	53
5.6.2.1	Ataches de precisión	53
5.6.2.2	Ataches de semi-precisión	56
5.6.2.3	Piezas telescópicas	57
5.6.2.4	Broches	57
5.6.3	Ataches articulados	57
5.6.3.1	Ataches de un movimiento	59
5.6.3.2	Ataches de dos movimientos	60
5.6.3.3	Ataches de movimientos totales	63
5.6.4	Ventajas e inconvenientes	65
CAPITULO VI CONCLUSIONES		68
BIBLIOGRAFIA		69

INDICE PARTICULAR

FOTOGRAFIAS

- # 1. - Vista lingual de un paciente que presenta daños leves en la encía marginal por prótesis mal adaptadas.
- # 2. - Problemas periodontales causados por restauraciones deficientes.
- # 3. - Vista lingual de un paciente con problema periodontal por falta de higiene y prótesis mal adaptada.
- # 4 - Ferula periodontal que ocasiona enfermedad periodontal debido a su difícil acceso para la higiene.
- # 5 - Paciente con mala higiene oral
- # 6 - Paciente rehabilitado con prótesis parcial removible superior o inferior.
- # 7 - El mismo paciente después de terminado el tratamiento.
- # 8 - Tallas de un paciente que va a ser rehabilitado con prótesis parcial y fija combinadas con ajuste de semiprecisión.
- # 9 - Paciente rehabilitado

- # 10 - Coronas con preparación para recibir el macho de la prótesis removible.
- # 11 - Estructura que muestra el macho que va a encajar en la preparación de la fotografía # 10.
- # 12 - Diseño de la estructura removible. Observaciones de la preparación (canales - hembra) de las coronas.
- # 13 - Paciente que llega a nuestro consultorio. Va a ser rehabilitado totalmente.
- # 14 - Preparación de tallas en dientes superiores. La preparación inferior se observa en las diapositivas.
- # 15 - Temporalizaciones termocuradas
- # 16 - Estructura metálica con preparación
- # 17 - Estructura en posición y con punto de soldadura.
- # 18 - Prótesis con porcelana. Se observa la parte hembra.
- # 19 - Estructura metálica. Se observa la parte macho del ajuste
- # 20 - Estructura total en posición. Se ven con claridad los ajustes.
- # 21 - Estructura total en posición. Se ven con claridad los ajustes.

22 - Prótesis parcial fija cementada. Se restauró completamente, recuperándose la dimensión vertical perdida casi totalmente.

23 - Prótesis parcial fija interior cementada

24 - Estructura inferior.

DIPOSITIVAS

1. OCLUSION

- # 1 - Interferencia positiva
- # 2 - Reflejo de la interferencia a nivel condilar.
- # 3 - Niveles de umbral

2. PROTESIS FIJA

- # 1 - Desplazamiento de un conector no rígido
- # 2 - Conector no rígido en un pilar intermedio
- # 3 - Pilar intermedio en un puente fijo actuando como fulcro
- # 4 - Enclavamiento

3. AJUSTES

- # 1 - Vista esquemática de un ajuste de precisión y semiprecisión
- # 2 - Componentes del Ajuste. Ajuste en posición
- # 3 - Ubicación de la Caja proximal. Vista lingual y oclusal de un retenedor mixto.
- # 4 - Ajuste de precisión de Ney Chayes
- # 5 - Ajuste de precisión de Ney Chayes

4. Casos Clínicos

- # 1 - Problemas periodontales
- # 2 - Vista palatina de las preparaciones
- # 3 - Vista vestibular
- # 4 - Vista oclusal
- # 5 - Hilos retractores en boca
- # 6 - Modelo de trabajo interior. Vista frontal

- # 7 - Modelo de trabajo inferior. Vista frontal
- # 8 - Modelo de trabajo inferior. vista horizontal
- # 9 - Estructura metálica inferior en el modelo de trabajo
- # 10 - Estructura metálica superior izquierda
- # 11 - Estructura metálica superior derecha

Bogotá, Noviembre 27 de 1987

Doctora

MARISOL ARANGO DE LEON

DECANA

Colegio Odontológico Colombiano

Ciudad

Apreciada Doctora:

Tengo el agrado de presentarle el trabajo de Monografía que, en acatamiento a los reglamentos del colegio, he elaborado para obtener el título de odontóloga de esta institución.

Este trabajo fué adelantado en el curso del presente semestre, bajo la dirección del doctor Jorge Vargas, y para ello tuve en cuenta un caso especial que atendí en la práctica clínica. además, efectué las consultas bibliográficas requeridas para la investigación.

Con sentimientos de consideración me suscribo,

Cordialmente,

Monica Zulma Bautista Navarro
MONICA ZULMA BAUTISTA NAVARRO

Bogotá, Noviembre 27 de 1987

Doctora

MARISOL ARANGO DE LEON

DECANA

Colegio Odontológico Colombiano

Ciudad

Estimada Señora Decana:

En virtud de la designación que como Director de su Monografía de Grado me hizo la alumna de este claustro, Mónica Bautista Navarro, tuve ocasión de dirigirla y asesorarla, desde el comienzo y durante el semestre actual, en el tratamiento del caso escogido por la mencionada estudiante y en la investigación bibliográfica adelantada al respecto.

He revisado el trabajo de la alumna y estimo que la correspondiente Monografía se ajusta a las reglamentaciones académicas de la Universidad.

Atentamente,


DR. JORGE VARGAS

INTRODUCCION

La realización de este trabajo, está encaminada a dar una nueva visión sobre un tema poco divulgado.

La recolección de datos e investigación fué hecha teniendo en cuenta los últimos avances tecnológicos y clínicos del tema.

El estudio que realice trata la mayoría de las áreas de la Odontología en forma breve y precisa; enfocadas siempre al tema central del trabajo "los ajustes", demostrando así, que todo paciente que llegue a nuestro consultorio, debe ser tratado como un ser integral y no como sistema aislado.

Consideré conveniente adjuntar diapositivas relacionadas directamente con el marco teórico, y fotografías secuenciales de un tratamiento realizado durante el semestre.



CAPITULO I

ESTUDIO DEL PACIENTE

1. ANALISIS DEL PACIENTE

1.1 HISTORIA CLINICA

Es importante antes de iniciar cualquier tipo de tratamiento, el tener una buena historia, ya que ello nos permitirá tomar las precauciones especiales que hagan falta. Muchas veces el tratamiento elegido debe descartarse o posponerse a causa de las condiciones físicas y emocionales del paciente. En ocasiones habrá que premedicar y algunas veces se deberá evitar formular ciertos medicamentos. Debe hacerse una anotación con color rojo si el paciente ha tenido una reacción de tipo alérgico al habersele suministrado un medicamento, de tal forma se evitará su nueva administración. Los pacientes con problemas cardiovasculares deben tener un tratamiento especial. Los que sufran de hipertensión incontrolada no deben tratarse antes de que hayan mejorado su presión. Los pacientes con hipertensión o lesión coronaria deberán recibir dosis pequeñas o nulas de adrenalina porque este fármaco tiene tendencia, tanto a aumentar la presión sanguínea, como a producir taquicardia. Si la persona ha sufrido fiebre reumática debe ser sistemáticamente premedicada con penicilina, o en el caso de ser

alérgica a ésta, con algún sustituto, como por ejemplo la eritromicina.

La epilepsia no es una contraindicación para tratamientos dentales. Sin embargo, el Odontólogo debe conocer su existencia para que en caso de ataque pueda tomar las medidas precisas para proteger al enfermo. La diabetes es digna de mención porque predispone la enfermedad periodontal, y la formación de abscesos.

El hipertioroidismo debe ser mantenido bajo control antes de la iniciación del tratamiento dental a causa de la tensión emocional que éste pueda implicar. Si el odontólogo queda con alguna duda acerca de los datos que aporta el paciente antes de empezar el tratamiento, debe consultar al médico que conozca el caso.

Hay que dar al paciente la oportunidad de describir con sus propias palabras la naturaleza de las molestias que le han llevado al consultorio dental. Su actitud ante tratamientos previos y ante los dentistas que lo han desarrollado nos ofrecen una visión del nivel de sus conocimientos dentales y nos permiten tener una idea de la calidad de trabajo que espera recibir. Esto ayudará al odontólogo a determinar que tipo de educación dental requiere el paciente y hasta que grado será capaz de cooperar en su casa con un buen programa de higiene oral.

Una parte importante de la historia es la investigación de problemas de la articulación temporomandibular, dolores faciales, y espasmos musculares en cabeza y cuello.

1.2 EXAMEN INTRAORAL

Debe tenerse en cuenta el estado periodontal, presencia o no de inflamación, así como de la arquitectura gingival y del punteado gingival. La existencia de bolsas, su localización y profundidad deben quedar registradas. Igualmente el grado de movilidad de las distintas piezas especialmente las que van a servir de pilares. Se debe examinar la cresta alveolar de las zonas sin dientes, y si hay más de una se observa la relación entre las diferentes zonas edéntulas. Se evalúa la presencia de caries, localización. La relación entre la caries y las zonas de acumulación de placa nos darán un indicio del pronóstico y del tipo de preparación que se llevará a cabo. Las prótesis y restauraciones antiguas deben ser evaluadas para definir si pueden seguir prestando servicio o deben ser reemplazadas. También ayudan a establecer el pronóstico de los futuros trabajos. Por último se debe evaluar la oclusión, facetas de desgaste, si su localización es individual o generalizada, áreas de contacto en el área de balanceo. Se anota el recorrido entre la retrusión y máxima intercuspidadación, viendo si es recto el recorrido o si se desvía lateralmente. Debe anotarse la presencia o ausencia de contactos simultáneos en ambos lados de la boca. También es importante la presencia y magnitud de la gula incisiva. La restauración de los incisivos debe reproducir la gula incisiva preexistente, o en algunos casos, reemplazar la que se ha perdido por trauma o por desgaste.

1.3 MODELOS DE ESTUDIO

Son imprescindibles para ver lo que el paciente realmente necesita. Los modelos se obtienen mediante impresiones en alginato exento de

distorsiones; el modelo obtenido debe estar libre de poros ocasionados por un vaciado defectuoso; y de perlas positivas en las caras oclusales ocasionadas por el atrapado de burbujas de aire durante la toma de

impresión, los modelos se deben montar en un articular semiajustable, ayudado del arco facial y de registros interoclusales los que nos darán una mejor reproducción de los movimientos y estado de nuestra paciente. El modelo inferior debe ser montado en la posición de máxima retrusión. Permite la valorización y longitud de las zonas edéntulas, así como de la altura ocluso gingival de las piezas. Se puede evaluar la curvatura del arco en la zona edéntula y posibilita predecir que pónico o pónicos van a ejercer un brazo de palanca sobre el diente.

Se puede medir con precisión la longitud de los dientes pilares, y se podrá determinar los diseños de preparación para máxima resistencia y retención. Se aprecia inclinación de los pilares, valorando así los posibles problemas que se presentarán al paralelizar las preparaciones al buscar un eje de inserción. Así mismo se ven las migraciones a mesial y distal, rotaciones y desplazamientos que puedan servir eventualmente de pilares.

Se evalúan de igual modo las facetas de desgaste, tamaño, localización. Se observan discrepancias oclusales, y presencia de contactos prematuros en céntrica o interferencias en las excursiones laterales. Los dientes extruidos son identificados rápidamente, y se evalúa con facilidad el grado de corrección que necesitan.

1.4 EXPLORACION RADIOLOGICA

Proporciona al dentista la información que le ayuda a correlacionar todos los datos obtenidos durante el interrogatorio del paciente, exámen de su boca y evaluación de los modelos de estudio. Las radiografías se deben examinar cuidadosamente para detectar caries, tanto en las superficies proximales como las recurrentes en los márgenes de las restauraciones antiguas. Debe explorarse la presencia de lesiones periapicales, y se debe evaluar la calidad de tratamientos endodónticos previos. Se debe examinar el nivel general del hueso, especialmente en la zona de los eventuales pilares y calcular la proporción corona-raíz de éstos, la longitud, configuración y dirección de sus raíces, se tiene en cuenta también cualquier ensanchamiento de la membrana periodontal, debe relacionarse con contactos prematuros o trauma oclusal. Se tiene en cuenta el grosor de la cortical al alrededor de la pieza y el trabeculado óseo.

Se tiene en cuenta la presencia de raíces retenidas en la zona edéntula o cualquier otro tipo de patología.

1.5 DIAGNOSTICO

Hay que hacer un estudio completo de las condiciones dentales del paciente, teniendo en cuenta tanto los tejidos duros como los tejidos blandos. Este estudio se tiene que relacionar con su salud general y con su psicología. Con la información obtenida, ya se puede formular un plan de tratamiento basado tanto en las necesidades dentales del paciente, como en sus circunstancias médicas, psicológicas y personales.

Los pasos necesarios para preparar un tratamiento son:

1. La historia clínica
2. El examen intraoral
3. Los modelos de estudio
4. La exploración radiológica

1.6 PLAN DE TRATAMIENTO

Se elabora teniendo en cuenta protección, función y estética del paciente. La elección del tipo de material y el diseño de la restauración se basa en los siguientes factores:

1. Grado de destrucción de las estructuras dentarias, teniendo en cuenta que a mayor destrucción estará más indicada la restauración en oro colado, debido al grado de protección que la estructura dentaria necesita.
2. La estética. Se tiene en cuenta la zona a restaurar, y la exigencia del paciente en cuanto al efecto cosmético se refiere.
3. Posibilidad de control de placa. Siempre que se va a restaurar con piezas cementadas definitivamente, se debe tener en cuenta la relación de presencia de caries con los sitios de mayor acumulación de placa. Por esto siempre que se realice un trabajo de éste tipo se debe instruir al paciente para que siga un buen método de cepillado, un buen manejo de la seda dental y siga una dieta adecuada.

1.7 PROBLEMAS PERIODONTALES CAUSADOS POR PROTESIS PARCIAL FIJA Y FERULA

Con puentes fijos y férulas en boca parcialmente desdentada con daño periodontal, es bien sabido la necesidad de mantener un espacio interdental abierto por razones higiénicas, sin embargo, la gran dificultad de limpieza del espacio interdental es más a menudo provocada que reducida. Puentes cerrando espacios de dos a cuatro

dientes ausentes en el área anterior visible, proveen al paciente una situación higiénica menos que agradable y una relación cosméticamente insatisfactoria. Tales puentes pueden ser fácilmente limpiados, en cuyo caso la estética sufre o pueden tener una apariencia muy satisfactoria al principio, en cuyo caso los tejidos subyacentes a los ponticos, están crónicamente sucios e inflamados.

Todo práctico está familiarizado con la situación que se le presenta cuando hace la remoción de un puente fijo.

Un problema especial con puentes fijos, es el hecho que a la fijación definitiva es un compromiso en el momento de la cementación, el cual hace imposible cualquier ajuste en el caso de condiciones subsecuentes más severas. En caso de ENFERMEDAD PERIODONTAL pronunciada, con alteraciones inflamatorias y atróficas, la TERAPIA de los PUENTES FIJOS está indudablemente CONTRAINDICADA.

Espacios interdenciales abiertos en regiones visibles están siempre ocultos y los ponticos a menudo permanecen impropriamente sobre el reborde alveolar, defectos del reborde son solamente llenados pobremente o son ocupados por ponticos excesivamente anchos y dañinos;

en ambas circunstancias el paciente resulta, cosméticamente un inválido. El odontólogo está en conocimiento de los aspectos algo dificultosos de tales puentes fijos y sabe que en estos casos solamente la estructura removible fija, es la solución correcta.

Nosotros estamos advertidos en general, que miles de puentes fijos que fueron planeados cuidadosamente y confeccionados sobre pilares periodontalmente dañados, pueden hasta cierto punto ser limpiados

satisfactoriamente y sirven por varios años. Ya sea que el paciente reaccione con recurrencias inflamatorias o no, esos puentes no pueden llenar los requerimientos higiénicos alentados por nosotros.

En nuestra experiencia, puentes fijos son permisibles en bocas semidentadas periodontalmente alteradas, solamente en casos donde es posible construir una prótesis bajo la cual la SALIVA PUEDE CORRER LIBREMENTE independiente de los efectos cosméticos. El espacio debajo de los púnticos debe ser suficientemente grande para que la comida normalmente masticada no le impacte. Y en conclusión nosotros estamos prevenidos de los aspectos psicológicos del aparato fijo, y de la tendencia de ciertos pacientes de quedar lejos de todo lo "removible", este hecho no puede ni debe prevenirnos de informar al paciente con una dentadura remanente periodontalmente muy dañada de los riesgos que él corre si mantiene esta posición.

Una buena ayuda didáctica es, nuestros platos son lavados bien después de cada comida, una limpieza correspondiente a menudo no es enteramente posible bajo las construcciones de puentes fijos.

1.8 PROBLEMAS PERIODONTALES CAUSADOS POR PROTESIS PACIAL REMOVIBLE Y FERULAS

De la misma manera todas las construcciones protéticas removibles con ganchos y elementos de base en las dentaduras remanentes, aiente y provoca dificultad de limpieza en un alto grado. Nichos adicionales son creados. Lo que potencia la infección marginal a través de los restos alimenticios y acumulación de placa.

El practico esta advertido de estos peligros de prótesis con ganchos. Un ejemplo clinico es el daño causado al periodonto y dientes por causa de una estructura construida incorrectamente. Debe señalarse en conexión a esto, sin embargo, que hoy afortunadamente el margen gingival no es cubierto generalmente con una estructura protética. Es siempre posible con muy poco esfuerzo adicional, emplear suficiente apoyo para construcción de una estructura y dejar el tejido marginal descubierto.

La férula de Elbrecht, llamada también periodontal, muy a menudo empleada aún hoy, consiste en múltiples ganchos, que también llevan en si la desventaja de una retención aumentada de detritus. La ventaja deseada del efecto ferulizador con un cierre dental del arco, es por lo tanto obtenido solamente en combinación con un deterioro esencial de las relaciones higiénicas. cualquier estado patológico existente será agravado por la infección marginal resultante. Más aún, nosotros sabemos que en caso de enfermedad periodontal progresiva, con aflojamiento general de los dientes, tal fijación nunca conduce al afianzamiento de los dientes y una permanente curación de las enfermedades periodontales. Por el contrario, RATEITSCHAK demostró que en muchos casos tal ferulización conduce a un aumento de la movilidad

del diente. Las férulas no lograron la estabilidad deseada del diente sino mas bien actuaron como un estruendoso trauma.

Estas investigaciones recientes están de acuerdo con nuestras experiencias prácticas durante tres décadas.

CAPITULO II

OCCLUSION

2. FUNDAMENTOS DE LA OCLUSION

2.1 MOVIMIENTO DE LA MANDIBULA

Los movimientos de la mandibula se realizan a expensas de desplazamientos realizados alrededor de tres ejes:

1. Horizontal: Plano sagital. Tiene lugar cuando la mandibula retrulda hace una excursión pura de apertura y cierre girando alrededor del eje de bisagra que pasa por los dos condilos.
2. Vertical: Plano horizontal. Cuando la mandibula registra excursiones laterales. El centro de rotación se encuentra en un eje vertical que pasa a través del condilo del lado de trabajo.
3. Sagital: Cuando un condilo se mueve hacia un lado, el condilo del lado opuesto al de la dirección del movimiento se desplaza hacia adelante. Cuando hace este movimiento se encuentra la eminencia articular y se mueve simultáneamente hacia abajo.

Los movimientos mandibulares suelen ser la combinación de rotaciones alrededor de varios ejes. La apertura y cierre son la combinación de dos movimientos. Hay un movimiento de rotación puro producido por los condilos girando en el compartimiento inferior de la articulación temporomandibular y además, en el compartimiento superior, hay un movimiento de traslación.

Cuando la mandíbula se desplaza hacia adelante, de modo que los dientes del maxilar superior contacten borde a borde con los de la mandíbula, se produce una posición protrusiva. En condiciones ideales el segmento anterior de la mandíbula hará el recorrido guiado por los contactos entre los dientes anteriores superiores con los inferiores.

El movimiento de la mandíbula hacia un lado sitúa este lado en la posición de trabajo o funcional y al otro lado en la posición de balanceo o no funcional: por ejemplo si se mueve hacia la izquierda, el lado izquierdo será el de trabajo y el derecho el de balanceo. En este tipo de movimiento, el condilo del lado del balanceo describirá un arco hacia adelante y hacia la línea media. Al mismo tiempo el condilo del lado de trabajo se desplazará lateralmente, y usualmente, algo hacia atrás. Este desplazamiento en masa de la mandíbula hacia el lado de trabajo fué descrito por Bennet. Tiene dos componentes: un desplazamiento lateral inmediato seguido por otro desplazamiento lateral mas gradual.

2.2 FACTORES QUE DETERMINAN LOS MOVIMIENTOS MANDIBULARES

Los factores determinantes de los movimientos son: atrás las articulaciones temporomandibulares, derecha e izquierda; delante los

dientes superiores o inferiores, y por encima de todo el sistema neuromuscular. Las articulaciones temporomandibulares no son modificables. La medida y reproducción de los movimientos es la base de la utilización de los articuladores. Los dientes guían la mandíbula de diferentes maneras. Las piezas posteriores proporcionan el tope vertical al cierre. También guían a la mandíbula a la posición de máxima intercuspidad, que puede corresponder o no a la posición óptima de los cóndilos en las fosas glenoideas. Los dientes anteriores (de canino a canino) ayudan a guiar la mandíbula en las excursiones laterales y movimientos protrusivos, rectos.

El odontólogo puede controlar el factor diente ya sea por movimientos ortodónticos, reconstrucción de las superficies oclusales, o por equilibrio o tallado selectivo de todo diente que no esté en posición armónica. Mediante lo anterior se puede modificar la posición de máxima intercuspidad y la guía anterior.

Un diente anterior está fuertemente influenciado por la guía anterior y poco por la articulación temporomandibular, mientras los dientes posteriores están influenciados por las articulaciones y también por la guía anterior, pero en menor cantidad.

El sistema neuromuscular regula la posición de la mandíbula y las trayectorias de sus movimientos a través de terminaciones nerviosas propioceptivas en el periodonto, de los músculos y de las articulaciones. A través de una acción refleja programará las trayectorias más fisiológicas en un momento dado. El odontólogo puede controlar indirectamente este factor. Lo que se haga en los dientes se reflejará en las respuestas en el sistema neuromuscular. Uno de los

objetivos de la odontología restauradora es llevar a los dientes a una posición que armonice con las articulaciones temporomandibulares. Con lo que se conseguirá que los dientes no tengan que soportar sobreesfuerzos y que solo necesite un mínimo de esfuerzo, para que el sistema neuromuscular realice los movimientos mandibulares. Cuando, los dientes no están en armonía con las articulaciones y con los movimientos de la mandíbula, se dice que existe una interferencia.

2.3 INTERFERENCIAS OCLUSALES

Son contactos oclusales indeseables que producen desviaciones durante el cierre de la máxima intercuspidación, o que estorban el suave paso desde o hacia la posición de intercuspidación. Hay cuatro tipos de interferencias oclusales:

1. Céntrica
2. En el lado de trabajo
3. EN el lado de balanceo
4. Protrusiva.

La interferencia en céntrica es un contacto prematuro que ocurre cuando la mandíbula cierra con los cóndilos en posición retruida, en la parte superior de la fosa glenoidea. Da lugar a una deflexión de la mandíbula hacia adelante o hacia un lado.

Una interferencia en el lado de trabajo tiene lugar cuando hay un contacto entre las piezas posteriores e inferiores, con las superiores del mismo lado, al desplazarse la mandíbula hacia ese mismo lado. Si este contacto es lo suficientemente importante como para desocluir los dientes anteriores, o si interfiere el suave desplazamiento del cóndilo del lado de balanceo, se considera que existe una interferencia.

Una interferencia en el lado de balanceo es un contacto oclusal entre las piezas posteriores, inferiores con las superiores del lado opuesto al de la dirección en que la mandíbula ha hecho una excursión lateral. La interferencia en el lado de balanceo es particularmente destructiva. Debido a los cambios en los mecanismos de palanca de la mandíbula, a la situación de las fuerzas fuera del eje longitudinal de los dientes y al quebrantamiento de la función normal de los músculos.

La interferencia protrusiva es un contacto prematuro que tiene lugar entre las caras mesiales de las piezas posteriores mandibulares y las distales del maxilar superior. Es potencialmente destructivo ya que la proximidad de las piezas de los músculos y el vector oblicuo de las fuerzas realizan el contacto posterior antagonista.

2.4 DE LA OCLUSION NORMAL A LA PATOLOGIA

Solo el 10% de la población tiene total armonía entre las piezas dentales y el sistema neuromuscular, el otro 90% presenta la posición de máxima intercuspidad a 1,25 - 1 mm por delante de la posición retruida.

En la mayoría de los casos la mandíbula se mueve por actos reflejos desplazando la mandíbula suavemente para evitar las interferencias, de este modo se producirá algunas veces hipertonicidad muscular y posteriormente por la capacidad fisiológica de adaptación el paciente no presentará ninguna molestia.

Sin embargo, la capacidad de adaptación de una determinada persona puede estar influida por los efectos sobre el sistema nervioso central de una sobrecarga psíquica o de una tensión emocional. Si desciende el umbral, una oclusión normal puede ser patológica. De la simple hipertonicidad muscular se puede pasar al espasmo muscular, con dolor de cabeza crónico y dolorimiento muscular localizado.

La oclusión patológica también puede manifestarse por signos físicos de trauma y destrucción. Grandes facetas de desgaste en las superficies oclusales, cúspides fracturadas y movilidad dentaria, son el frecuente resultado de una falta de armonía oclusal. Si bien no hay evidencia de que el trauma oclusal vaya a producir una lesión periodontal primaria, si ese trauma está presente, como respuesta a factores locales habrá un fallo periodontal más grave que si solo existieran esos factores locales.

Como respuesta a la disarmonía oclusal y a la tensión emocional se puede desarrollar determinados hábitos. El bruxismo y rechinado de dientes, frotado cíclico de dos superficies oclusales antagonistas producirán aún mayor destrucción de diente y disfunción muscular.

Cuando se presenta un paciente que tiene molestias agudas por una oclusión patológica, para que no persistan los síntomas, hay que efectuar cambios en su esquema oclusal. Por lo tanto, hay que tener cuidado al efectuar restauraciones oclusales en pacientes libres de sintomatología. El dentista debe evitar la instauración de una oclusión patológica yatrogena.

Al colocar restauraciones, el dentista debe tratar de proporcionar al paciente una oclusión tan cerca de la óptima como su habilidad y las condiciones orales del paciente lo permitan. La oclusión óptima es la que requiere el mínimo de adaptación por parte del paciente. Dawson ha descrito las condiciones de tal oclusión:

1. Firme contacto de todos los dientes con los cóndilos en una posición posterior y superior.
2. Gula anterior que armonice con los movimientos intrabordeantes habituales del paciente.
3. Desoclusión de las piezas posteriores al protuir la mandíbula.
4. Desoclusión de las piezas posteriores del lado de balanceo en las excursiones laterales.
5. Ausencia de interferencias en las piezas posteriores del lado de trabajo durante las excursiones laterales.

2.5 ORGANIZACION DE LA EXCLUSION

2.5.1 Oclusión Balanceada Bilateral

Se basa en los conceptos de Von Spee y de Monson, es un punto de vista que no se aplica tanto como en el pasado, debido a que es un ajuste muy difícil de lograr puesto que requiere el mayor número de contactos posibles en las distintas excursiones de la mandíbula lo que ocasionaría un desgaste friccional excesivo. Su aplicación está encaminada a las placas totales en donde deben haber contactos en el lado de balanceo lo que evitará que se despeguen las placas.

2.5.2 Oclusión Balanceada Unilateral

Basada en la obra de Schuyler. Observaron la naturaleza destructiva del contacto dentario en el lado de balanceo. Concluyeron que puesto que en los dientes naturales no es necesario este contacto cruzado, lo mejor sería eliminar todo contacto dentario en el lado de balanceo. Dice también que todos los dientes del lado de trabajo deben estar en contacto durante las excursiones laterales. Por otro lado los dientes del lado de balanceo se tallan hasta que queden libres de todo contacto. La función de grupo de las piezas del lado de trabajo distribuye la carga oclusal. La ausencia de contactos en el lado de balanceo evitan la destrucción probocada por las fuerzas oblicuas presentes en la interferencia del lado de balanceo. También quedan protegidas de desgaste excesivo las cúspides que mantienen la céntrica (vestibulares inferiores y palatinas superiores). Es evidente el mantenimiento de la oclusión.

2.5.3 Oclusión Mutuamente Protegida

Se conoce con el nombre de oclusión protegida por la gula canina u oclusión orgánica. Se origina en la obra de D'Amico, Stuart, Stallard y Lucia y los miembros de la Sociedad Gnatológica.

Se basa en que los dientes anteriores protegen a los posteriores durante las excursiones mandibulares y las posteriores, a su vez, a los anteriores en la

intercuspidación. Esta organización de la oclusión es la más aceptada, a causa de que es fácil de obtener y por lo bien que es tolerada por el paciente. Esta técnica exige dientes periodontalmente sanos al igual que una relación ortodóntica de ambas arcadas aceptable; por ejemplo, en la clase dos y clase tres, la mandíbula no puede ser guiada por los dientes anteriores.



CAPITULO III

PROSTODONCIA FIJA

3. PROTESIS PARCIAL FIJA

Los dientes perdidos deben reemplazarse. La función se restaura, los dientes adyacentes al espacio se mantienen en su respectiva posición y se previene la supraerupción de los antagonistas.

3.1 VALORACION DE LOS PILARES

Toda restauración debe ser capaz de resistir las fuerzas oclusales a que está sometida. Debido a que las fuerzas a que estaría sometido el diente ausente será transmitido a los pilares por medio del pontico. Lo ideal es usar dientes vitales como ponticos, pero si hay dientes tratados endodónticamente asintomáticos, y con una buena obliteración del canal radicular, entonces será valorado como pilar. Las piezas con recubrimiento pulpar directo no deben ser utilizados como pilares, sino son tratadas endodónticamente. Los tejidos de sostén de los pilares deben encontrarse en perfecto estado, ausentes de inflamación, y no deben presentar movilidad. La valoración de la raíz de los dientes pilares se hace teniendo en cuenta tres aspectos:

1. Proporción corona-raíz
2. La configuración de la raíz
3. El área de la superficie periodontal

La proporción corona-raíz aceptable en un diente pilar es de 1:2 la de 2:3 es un óptimo más realista; y el mínimo aceptable de una pieza que ha de servir como pilar es de 1:1. La configuración de la raíz es un importante detalle a tener en cuenta al valorar un pilar. Las raíces que son más anchas en sentido buco-lingual que en sentido meso-dintal, son preferibles a las de sección redondeada. Los posteriores multirradiculares con raíces separadas ofrecen mayor apoyo periodontal que las raíces convergentes, unidas o cónicas. Las raíces cónicas, son utilizadas en tramos cortos siempre y cuando los demás factores sean óptimos. Los dientes monoradiculares con evidencias de configuración irregular o con alguna curvatura en el tercio apical son preferibles a los que poseen una conicidad casi perfecta.

Se debe tener en cuenta la ley de ANTE que dice: el área de las superficies de los raíces de los pilares, debe ser igual o superior, a la de las piezas que van a ser reemplazadas por ponticos.

3.2 CONSIDERACIONES BIOMECANICAS

Las fuerzas de dislocación, en un retenedor de puente tienden a actuar en direcciones medio-distal, en cambio, en la restauraciones unitarias, en sentido buco-lingual algunas veces se utilizan pilares dobles para resolver el problema que se plantea en los casos de proporción corona raíz desfavorable y un pontico largo, los retenedores del pilar secundario deben ser como mínimo igual de retentivos a los del pilar

primario y debe tener como mínimo la misma superficie radicular que el primario.

Si los ponticos se salen del eje que une a ambos pilares, actuarán como brazo de palanca, produciendo un par de torsión. Para evitar esto se trata de ganar la retención en la dirección opuesta al brazo de palanca, hasta una distancia del eje, que une los pilares primarios, equivalente a la longitud de dicho brazo de palanca.

3.3 USO DEL CONECTOR NO RIGIDO EN PROTESIS PARCIAL FIJA

Los puentes se constituyen perfectamente con conectores rígidos (uniones soldadas) entre los retenedores y los ponticos, minimizando así la sobrecarga que implica la restauración. Sin embargo no siempre está indicada una restauración rígida, muchas veces encontraremos una pieza aislada en medio de dos zonas edéntulas, que servirá posteriormente como pilar intermedio; en cuyo una restauración de cinco piezas rígidas soldadas no sería el tratamiento ideal.

En periodontología se ha demostrado que a causa de la curvatura del arco, la movilidad de un diente anterior, que es de lingual a labial, forma un ángulo de magnitudes mesurables y de direcciones divergentes, pueden crear sobreesfuerzos, que en una prótesis de tramos largos se transmitirá a los pilares. Las fuerzas transmitidas a los pilares terminales como resultado de la presencia de un pilar intermedio actuando como fulcro, pueden causar el fallo del retenedor más débil. Como la posibilidad de incrementar la resistencia a las fuerzas desplazantes de un retenedor, es limitada, algún otro medio habrá que encontrar para neutralizarla.

La solución puede radicar en el uso de un conector no rígido.

A pesar de un evidente mecanizado de precisión, el juego de este tipo de conectores es suficiente para evitar que el pilar intermedio actúe como fulcro en dirección buco-lingual u ocluso - cervical. El conector no rígido es una unión mecánica, rompe fuerzas entre el retenedor y el pontico, que se monta en lugar de la usual soldadura rígida.

El diseño no rígido más frecuente consiste en un rail en forma de T, que se suelda al pónico y en un alojamiento para el rail situado en el retenedor. Su uso se restringe a los puentes cortos que sustituyen a una sola pieza. Un pónico muy largo producirá la magnificación de fuerzas que será lesivo para el pilar extremo, donde el retenedor va soldado.

Estos conectores no rígidos son contraindicados en pilares que muestran cierta movilidad. Debe haber una distribución pareja de fuerzas en toda la parte del puente. Todas las partes del puente deben tener contactos con antagonistas de lo contrario va a tender a la supraerupción. La localización del dispositivo romefuerzas también es importante, tiene que estar en el pilar intermedio ya que si estuviese localizado en el pilar terminal actuaría como un gran brazo de palanca entre el pontico y el pilar fulcro.

La parte hembra del conector debe estar emplazada por dentro del contorno normal de la cara distal del pilar intermedio y la parte macho en la cara mesial del pónico que constituye el primer molar. Los ejes longitudinales de las piezas posteriores suelen tener una ligera inclinación hacia mesial y las fuerzas oclusales aplicadas

verticalmente provocan un movimiento adicional en esa misma dirección. Casi todas las piezas posteriores sometidas a esta clase de fuerza tienden a inclinarse hacia mesial. Si la parte hembra del conector se encuentra en el lado distal del pilar intermedio, el movimiento hacia mesial tiende a enclavar sólidamente el riel en T en su alojamiento. Si en cambio la guía está en el lado mesial, la parte macho tiende a ser expulsada durante los movimientos hacia mesial. Con el tiempo esto llegaría a producir movilidad patológica o fallo del retenedor cementado al diente que presenta patología.

3.4 LOS MOLARES INCLINADOS COMO PILARES

Es imposible tallar siguiendo el eje longitudinal de los dientes y a la vez lograr una guía de inserción paralela, ya que en la mayoría de los casos la migración del segundo molar está acompañada de la migración del tercer molar, impidiendo así una inserción adecuada. Estos problemas se pueden solucionar, tallando la cara mesial del tercer molar colocando luego un restauración, o no, según el grado de tallado. Si la inclinación es grande habrá que recurrir a medidas correctivas más complejas. El tratamiento de elección consiste en enderezar el molar con técnicas ortodóncicas. En muchos casos se puede emplear una placa removible de acrílico con dos ganchos de alambre situados en bucal y lingual de la zona distal del molar. En algunos casos se emplean bandas con resortes aplicados a los molares y premolares. Si se necesita mover el molar hacia lingual o hay que intruírlo, o si está presente el tercer molar y no puede prescindirse de él será mucho más difícil lograr un enderezamiento. Si esta desviación no se ha corregido totalmente se tiene en cuenta que se ha

indicado que los ejes longitudinales de los eventuales pilares no deben converger más allá de 25' a 30'.

El método común para restaurar un molar inclinado es utilizar la media corona mesial, solo utilizada cuando la cara distal está sana sin caries, ni descalsificaciones, y si hay incidencia baja de caries, está contraindicada si como resultado de la inclinación, hay una gran diferencia de altura entre la cresta marginal distal del segundo molar y la mesial del tercero.

También se puede usar como retenedor en el pilar distal una cofia o una corona telescópica. Se hace un tallado para corona completa, reduciendo mucho y siguiendo el eje longitudinal del molar inclinado. Se hace una cofia que cubra la zona preparada del diente y la corona que va a servir de retenedor de puente se hace por encima de la cofia. Esta restauración permite el recubrimiento total de la corona clínica, al mismo tiempo que compensa las discrepancias entre los ejes de inserción de los pilares. La adaptación marginal perfecta se consigue con la cofia.

3.5 PUENTES PARA REEMPLAZAR CANINOS

Son siempre puentes difíciles porque los caninos están frecuentemente por fuera del eje que va de pilar a pilar. Los eventuales pilares son el incisivo lateral, el más débil de todos los dientes de la arcada y el primer premolar, el más débil de los posteriores. Un puente que reemplace el canino superior está sometido a mayores esfuerzos que uno que reemplace el inferior, porque las fuerzas se transmiten hacia afuera (hacia labial) en superior, apoyándose en la cara interna del

arco (su punto más débil). En el canino inferior las fuerzas se dirigen hacia adentro (hacia lingual) apoyándose en la cara externa del arco (su punto más resistente). Cualquier puente que reemplace a un canino debe ser considerado como un puente complejo y no debe reemplazar más de una pieza. Un espacio edéntulo creado por la pérdida de un canino y cualquiera de los dos dientes contiguos se restaura mejor con una prótesis parcial removible.

3.6 PUENTES EN EXTENSION

Un puente en extensión es el que es soportado por uno o varios pilares en uno solo de sus extremos, estando libre el otro extremo del pontico. Es un diseño potencialmente destructivo, por el brazo de palanca creado por el pontico. Solamente está indicado cuando el pilar o pilares son realmente fuertes y el contacto oclusal en el pñtico es mínimo o nulo. Se puede usar ocasionalmente para reemplazar un incisivo lateral superior, si no hay contacto oclusal en el pñtico ni encéntrica, ni en las excursiones laterales. Se tiene que utilizar el canino como pilar, y como pilar único, solo en los casos que su raíz sea larga y tenga un buen soporte óseo, la cara mesial del pñtico debe tener un apoyo que se vaya a alojar en una cavidad apropiada como, tallada en una incrustación u otra restauración metálica, ubicada en la zona distal del central. Con ello se evita la rotación del pñtico y del pilar.

Bajo ninguna condición debe utilizarse un central como pilar de un puente en extensión.

Para reemplazar un primer premolar inferior se puede utilizar un puente en extensión, siempre y cuando haya contacto oclusal únicamente en su fosa distal. Como retenedores se deben utilizar coronas completas, tanto en el segundo premolar como en el primer premolar. Estas piezas deben tener un soporte óseo excelente.

Este diseño es especialmente atractivo cuando el canino está intacto y cuando, de todas maneras convenga coronar el molar. Si bien los puentes en extensión parecen tratamientos conservadores, su potencial lesivo sobre el pilar o los pilares, requiere que se use parcamente.



CAPITULO IV

PROSTODONCIA REMOVIBLE

4. PROTESIS PARCIAL REMOVIBLE

4.1 CLASIFICACION DEL DESDENTADO PARCIAL

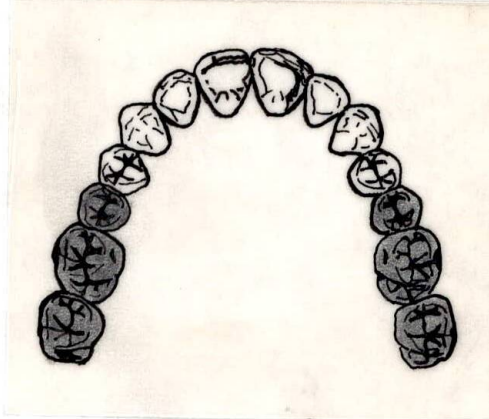
Desde el punto de vista de diagnóstico y planeamiento debemos partir de una base que oriente y sistematice el estudio del desdentado parcial. Dicha base la constituyen las diferentes clasificaciones de los desdentados con diferentes principios pero con los mismos objetivos.

Objetivos de una Clasificación:

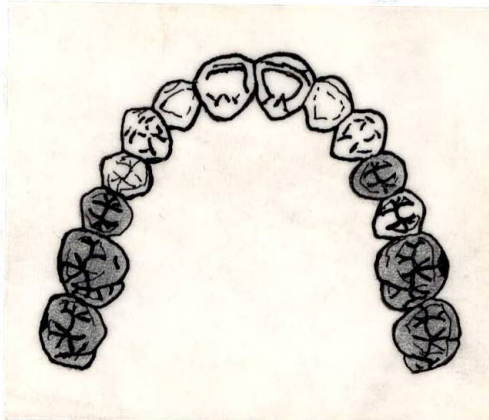
- Facilitar el planeamiento
- Sistematizar el trabajo
- Como guía de docencia

Clasificación de Kennedy

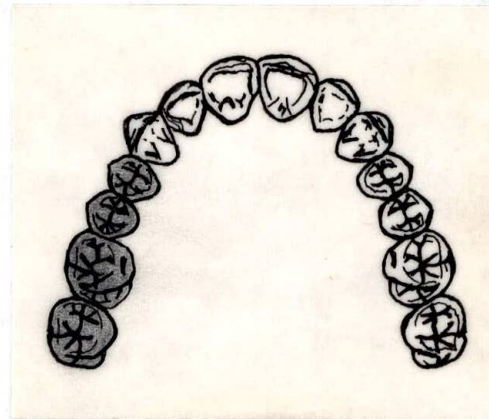
KENNEDY CLASE I: Desdentado bilateral posterior sin dientes remanentes en los extremos de estas áreas.



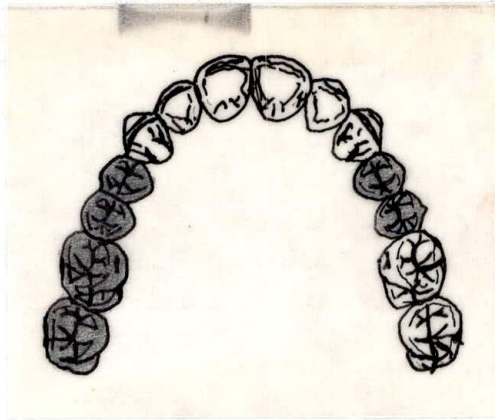
KENNEDY CLASE I: Modificación 1. El número adicional de áreas desdentadas determinan el número de la modificación.



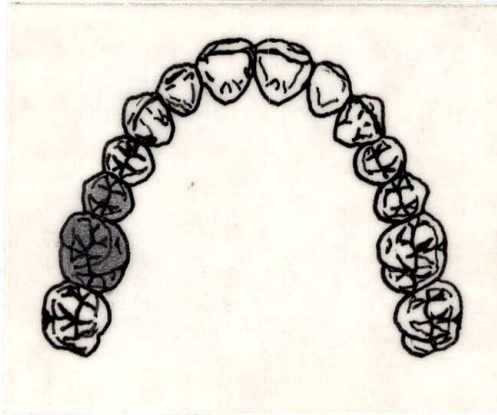
KENNEDY CLASE II: Desdentado unilateral posterior sin dientes remanentes en el extremo del área desdentada.



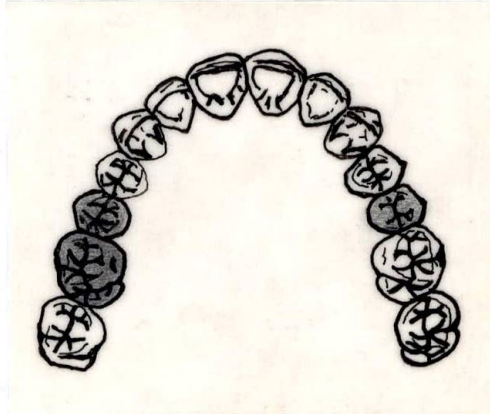KENNEDY CLASE II: Modificación 1



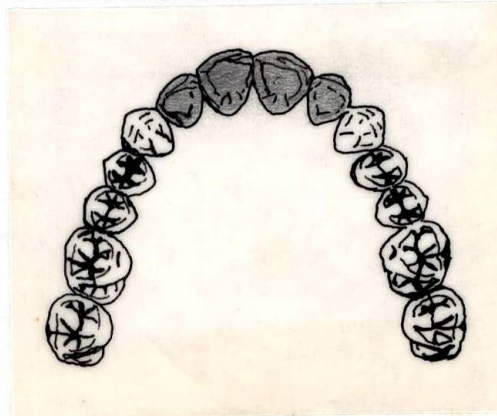
KENNEDY CLASE III: Desdentado unilateral con soportes dentarios en ambos extremos del área desdentada.



KENNEDY CLASE III: Modificación 2



KENNEDY CLASE IV: Desdentado anterior. Sin modificaciones



Desde la aparición de la primera clasificación del desdentado parcial en 1925, se han introducido muchas clasificaciones con diferentes modalidades en cuanto a su base y fundamento. Algunas con una base Topográfica, varias con relación a la aparatología removible a ser usada y otras de acuerdo a coeficientes masticatorios o combinación de todas las anteriores.

Normas Complementarias de Applegate:

Oliver Applegate ideó unas normas complementarias a la clasificación que dá mas funcionalidad y aplicabilidad práctica.

Norma No. 1 : La clasificación se establece una vez terminada la preparación de la boca.

Norma No. 2 Puesto que los terceros molares no se reemplazan, los espacios correspondientes no se tendrán en cuenta al hacerla clasificación.

Norma No. 3 Si los terceros molares están presentes y van a ser vía de inserción de soporte a la futura restauración removible, se tendrán en cuenta al hacer la clasificación.

Norma No. 4: Cuando en algunas ocasiones los segundos molares no van a ser reemplazados sus espacios no se tendrán en cuenta.

Norma No. 5: Cuando en un arco dentario existen áreas desdentadas adicionales, el área o áreas más posteriores regirán la

clasificación primaria y las otras serán nombradas como áreas de modificación de acuerdo a su número.

Norma No. 6: No importa la extensión de las áreas desdentadas de modificación. El factor determinante es su número.

Norma No. 7: La clase IV no podrá tener modificaciones

4.2 CONECTORES MAYORES EN PROTESIS PARCIAL REMOVIBLE

4.2.1 Interiores

- a. Barra Lingual Clásica: Es el conector de uso más universal. Se extiende desde el límite distal de los dientes remanentes de un lado a igual sitio del lado opuesto, recorriendo el trayecto sobre la mucosa. Alejado del borde libre de la encía unos 3 mm o más. El límite inferior está limitado por la inserción del frenillo lingual.

Contraindicaciones:

Torus mandibular, afecciones periodontales en los dientes permanentes, linguoversiones en los dientes remanentes.

- b. Barra Lingual Doble : Modificación o adición de la barra lingual clásica, constituido por una barra adicional o

gancho continuo colocado sobre las superficies linguales de los incisivos y paralela a la barra primaria.

- c. Plato Lingual: Resultante o modificación de la barra lingual doble, pues en este caso se encontrarán unidas las dos barras que constituyen el conector mayor. Su extensión superior se encontrará en sus dos tercios cervicales de las caras linguales de los incisivos. Se

utiliza en casos en que el frenillo lingual presente una sobreinserción, en dientes periodontales afectados y para prevención de aposición de sarrom y tártaro.

- d. Barra Vestibular: Es el menos utilizado. Está indicado en los siguientes casos:

- a. Torus mandibular
- b. Linguoversión exagerada generalizada
- c. Inserción demasiado cervical del frenillo lingual

4.2.2 Superiores

- a. Barra Palatina Simple: Su uso es el más restringido. Está indicado en casos en que el área desdentada no cubra más de 2 o 3 dientes, es decir no sea muy extensa. Debido a que los dientes remanentes que servirán de apoyo a los conectores están sujetos a cargas exageradas.

- b. Barra Palatina Doble: Consiste en dos barras palatinas, una anterior y otra posterior, unidas lateralmente por conectores secundarios anteroposteriores.

La colocación de la barra anterior se hace por lo general detrás de las rugas palatinas. La posterior no debe estar colocada más allá del límite del paladar duro.

- c. Plato Palatino: Es una modificación del anterior, pues se podría decir que es la unión de las dos barras palatinas. Da una superficie amplia que permite una reducción en su espesor (0.3 a 0.4 mm). Su límite posterior está regido por una línea imaginaria que pasa por el límite distal del área o áreas desdentadas.

- d. Herradura Palatina: Colocando su cuerpo sobre la zona de las rugas palatinas principalmente dirige sus extremos hacia atrás y lateralmente. Está indicado en aquellos casos en que se presente torus palatino de extensión posterior. Parece que debido a su forma y ubicación en la bóveda palatina es susceptible a la distorsión produciendo fuerzas exageradas sobre los dientes soportes principalmente en los portadores de los retenedores secundarios, en casos de Clase III.

- e. Recubrimiento Completo: Puede construirse en las siguientes formas: Primero, totalmente metálico,

recubrimiento de la mucosa palatina, oro o cromocobalto. Estos materiales ofrecen ciertos inconvenientes principalmente relacionados con la imposibilidad de corrección en las desadaptaciones derivadas de la reabsorción del reborde residual.

Otro inconveniente podría ser la alteración del PH del medio oral con esta clase de conector (dejamos al respecto la inquietud para una investigación seria)

Segundo Combinado: Está constituido por una base acrílica reforzada por una estructura metálica o rejilla.

El recubrimiento de las rugas palatinas debe ser siempre metálico.

4.3 CONECTORES MENORES EN PROTESIS PARCIAL REMOVIBLE

Los conectores menores son unidas constitutivas de las restauraciones removibles encargadas de unir los conectores mayores y/o protéticas con los retenedores.

Los sitios más indicados para la colocación y diseño de los conectores menores son los espacios interdientales y las superficies próximas a las áreas desdentadas. En el primer caso será necesario bloquear en forma efectiva los espacios interdientales profundos para que no haya interferencias con los tejidos blancos. En el segundo caso se debe aprovechar la mayor cantidad de área disponible a fin de aumentar la

estabilidad de la prótesis y asegurar la mejor acción de los retenedores directos.

Funciones de los Conectores Menores:

- Transferencia de las fuerzas funcionales desarrolladas durante la masticación a los dientes o pilares de soporte.

- Inversamente los conectores menores servirán para transmitir la acción de los retenedores y apoyos oclusales a las demás unidades constitutivas de la rehabilitación removible.

Ya que la función primordial de los conectores menores es la de ayudar a la transferencia de las fuerzas resultantes, deberá poseer un grado de rigidez ideal para tal fin.

Siempre se procurará que el conector menor forme un ángulo recto con el conector mayor con el fin de que cubra el menor tejido gingival.

Apoyos y Descanso:

Los descansos oclusales son en realidad partes integrantes de los dientes remanentes que sirven como pilares de la restauración y no de la rehabilitación propiamente dicha. Son preparaciones algunas veces realizadas directamente sobre el esmalte o en protecciones definitivas de los dientes pilares.

Teóricamente podemos considerar tres clases de descansos oclusales: Agudos, rectos y obtusos, con respecto al eje longitudinal de los dientes, forma que regirá a los apoyos oclusales. Estos descansos están localizados generalmente sobre fosetas proximales de premolares y molares y cingulos de los dientes anteriores en algunos casos. Cuando

son preparados directamente en el diente, por ningún motivo deberá alcanzar la dentina.

4.4 RETENEDORES EN PROTESIS PARCIAL REMOVIBLE

Son retenedores en prótesis parcial removible aquellas unidades constitutivas de las restauraciones encargadas de evitar o neutralizar los desplazamientos verticales (intrusión - extrusión), oblicuas y horizontales de la prótesis parcial removible.

Estos retenedores en prótesis parcial removible se dividen en:

Directos intra-coronales

Directos extra-coronales

Directos mixtos

Indirectos

Es considerado como primario cuando se encuentra cerca del área desdentada o limitando la misma y secundario cuando está apartado de las mismas.

También los retenedores extracoronaes, primarios o secundarios se agrupan de acuerdo a su recorrido sobre la superficie dentaria así:

Retenedores circulares y Retenedores de barra.

Retenedores Circulares :

Los retenedores circulares se caracterizan por recorrer la superficie dentaria de oclusal a cervical y dentro de esta clasificación están los siguientes modelos o diseños:

Akers simple, akers doble, de acción posterior, de acción posterior invertida, circunferencial, circunferencial continua.

Retenedores de Barra :

Corresponde a esta división todos los diseños o modelos conocidos con el nombre de gancho de Roach.

CAPITULO V

AJUSTES DE PRECISION Y SEMIPRECISION

5. ATACHES

5.1 DEFINICION

Para proveer la retención directa de una prótesis dentaria removible, han sido ideados varios tipos de aditamentos llamados retenedores, los cuales se han clasificado en tres grupos: Los intracoronaes, los extracoronaes y los mixtos, por participar de las características de los dos anteriores.

Nos ocuparemos de los intracoronaes y de los mixtos. De los primeros para comprender mejor la importancia de los segundos.

Los retenedores directos intracoronaes han recibido, entre otros, el nombre de ajustes de precisión, vienen prefabricados en aleaciones de metales preciosos de alto punto de fusión y de gran dureza, y confeccionados con gran precisión, por lo cual exigen técnicas de laboratorio bastante complicada para aprovechar al máximo sus ventajas.

El principio del retenedor intracoronal fué formulado por el doctor Herman E. S. Chayes, en el año de 1906. Basa su efectividad en la fricción producida entre las superficies paralelas de una caja generalmente en forma de artesa y de un sólido que llena con gran exactitud, cuando le es aplicado al conjunto una fuerza desplazante.

5.2 DESARROLLO HISTORICO DEL ATACHE, SURCO Y TUBO

El fundador de los ataches modernos fue A.A. Steiger. Steiger ofreció su atache CSP intracoronal individualmente fresado (Channel - Shoulder Pin Attachemen) y la barra de precisión fresada en lugar de la prefabricada llamada por esto "Atache de Precisión" y barras prefabricadas. Con este trabajo pionero nos liberó de los ataches standar prefabricados con sus exigencias y faltas de adecuación. Dado que el cierre del espacio interdental y el atache surco-tubo, comprenden un sistema del atache individualmente fresado, no es posible estandarizar completamente la forma. No obstante, los elementos de construcción individuales son prácticamente los mismos en todos los casos, de manera que es posible clasificarlos y hacer la lista de ellos.

1. La hembra, parte cementada del puente es la matriz C.E.I.

Los elementos individuales son:

- a) Anclajes individuales en forma de tubos de tres cuartos con surcos
- b) Grupos de anclajes gemelos, triples, etc, con finos conectores de barras fresadas a expensas de la unión soldada interdental.

- c) Unidades o grupos de cofias coladas conectadas con barras iresadas
- d) Barras iresadas sobre una o más áreas desdentadas con los pilares, grupos de pilares, cofias soladadas coladas o en raros casos atornilladas juntas.

2. El macho, parte removible del puente es la patriz C.E.I

Los elementos individuales son:

- a) Ataches de cierre, extendidos hasta la encia sobre uno o más pilares y sus espacios interdentes, parcialmente con pernos auxiliares.
- b) El cubre-barra con superficie oclusal de oro o retenciones para acrílico incluyendo el montaje para el caso de cofias coladas mixtas.
- c) Conector palatino o sublingual
- d) Bases de extremos libre rígidas o con bisagra con o sin placas esqueléticas.

Las únicas partes prefabricadas usadas ocasionalmente son el Pressumatic, así como también el cilindro de retención de Gerber.

5.3 CLASES DE AJUSTES

La gran variedad de ajustes existentes llevan el nombre de su creador. Su diferencia básicamente se debe a la forma, pero siempre conservan el mismo principio: RETENCION POR FRICCIÓN.

El de NEY-CHAYES. El macho está hendido de arriba a abajo en forma de T, de manera que la rama horizontal es paralela a la porción más ancha, sin llegar a los bordes laterales y la rama vertical llega a la superficie libre más ancha del macho. Entre las dos hay un espacio angulado para la introducción de un instrumento aguzado cualquiera, que expanda la parte oclusal de las aletas y facilite así una continuada activación.

El de STERN-GOLDSMITH, en el cual el macho presenta de arriba a abajo, por sus caras angostas, dos hendiduras paralelas, opuestas e incompletas, que lo dividen en zig-zag, en dos amplias aletas. Para producir su activación basta introducir un instrumento cortante muy delgado, inicialmente en sus esquinas oclusales y luego a todo lo largo de estas hendiduras.

El de STERN-GOLDSMITH, G.A., en el cual el extremo gingival del macho es algo cónico para facilitar su inserción. Tiene también una hendidura, ubicada en la porción gingival, con el fin de concentrar los esfuerzos que produce distorsión en aquella parte de la cajuela que es más fuerte.

El de BAKER, la hendidura para expansión y subsecuente activación del macho está en un solo lado. Viene provisto además de una aleta o lámina de fricción en los extremos gingivales y oclusal que permiten al laboratorista su uso, indiferentemente, en los arcos dentarios superior e inferior, en la parte derecha o en izquierda de los mismos, retirando aquellos que no necesite.

El de WILLIAMS, de cuyo diseño es autor el doctor Goerge J. Hollenback, en el cual el macho es una lámina perpendicular a la aleta destinada a la unión con el conector menor de la removible. Esta aleta es de menor espesor que en todos los atrás mencionados. En realidad consta de una lámina continua, plegada sobre si misma en forma de T, que deja entre su lámina vertical una pequeña hendidura. Esta disposición proporciona el contacto de todas las superficies (del macho y de la hembra), para evitar la concentración de los esfuerzos en un solo punto. Está fabricado de manera que puede ser fijado por soldadura o tornillo especial a la silla libre o al esqueleto, desde un punto ligeramente más lingual. Este ajuste no se debe confundir con el ajuste horizontal de gancho de Williams, que realmente es una prolongación de la barra palatina.

5.4 PROCEDIMIENTO DE LABORATORIO DE UN CONECTOR NO RIGIDO EN PROTESIS PARCIAL FIJA.

Al confeccionar un puente con un conector no rígido es necesario paralelizar la guía del eje conector con el eje de inserción de los pilares posteriores. Esto varía según se usen prefabricados o hechos en cera. El patrón de cera del retenedor se encera en el munón del modelo de trabajo. Si se emplea una maqueta en plástico prefabricada se talla una profunda caja en la superficie distal del patrón de cera para hacer espacio para alojar la guía de plástico. Es esencial que haya la apropiada profundidad y un exacto paralelismo.

El modelo de trabajo, con el patrón de cera en posición se coloca en la mesa basculante de un paralelómetro. Se ensamblan la guía y el rail del conector, y el mandril que sobresale del rail se inserta en el

porta-instrumentos del paralelómetro. La mesa basculante se mueve hasta que el mandril y el conector sean paralelos al eje de inserción de la preparación del molar. Luego se aloja todo el conector en la caja que se ha tallado en la cara distal del pilar intermedio y se fija con cera de pegar. Se retirará el rail y el patrón de cera del pilar intermedio se termina de encerar uniendo los bordes de la guía con el contorno general del patrón. El patrón se pone en revestimiento, se incinera y se cuele. Después de haber limpiado y desoxidado el colado se recorta con todo cuidado cualquier parte de la guía que sobresalga de la superficie oclusal. El colado se coloca en el modelo de trabajo y el rail de plástico se inserta en la guía. En éste momento se adhiere el patrón de cera del pónico al rail de plástico prefabricado. Se completa el encerado del pónico, se retira del modelo de trabajo y se cuele. Luego se recorta el mandril y todos los sobrantes de la guía que sobresalgan de la superficie oclusal y se enrasa con la guía, de modo que todo el conector presente un perfil continuo plano.

En caso de que se quiera hacer un atache de semiprecisión, se encera, en primer lugar, el retenedor del pilar intermedio. En la cara distal del patrón se talla una guía en forma de T con una fresa No. 170L. El eje de inserción de esa guía se puede paralelizar con el eje del muñón del molar, o bien con un paralelómetro, o bien por examen visual. Una vez colado este patrón se vuelve a colocar en el modelo de trabajo y la guía de paredes convergentes, del colado se repasa y acaba con una fresa No. 169L o con una No. 170L. El colado se lubrica y se fabrica el rail con resina acrílica depositada directamente en la guía. Una vez endurecido el acrílico, se adhiere al patrón de cera del pónico. Se retira el patrón con el rail y se reviste y se cuele.

Como en un puente de este tamaño el ajuste preciso es esencial, antes de la prueba en boca, solo debe hacerse el conector soldado situado entre el retenedor y el pónico, para evitar posteriores fuerzas y movimientos indebidos.

En un puente de tramo largo, por ejemplo se prueba el exacto ajuste de cada unidad. De todas las unidades se toma un registro para soldar. El registro se retira de la boca y se divide en dos partes: un segmento anterior de tres partes y otro posterior de dos unidades. Se colocan en sus respectivos registros y se colocan para soldar en revestimiento. Los componentes soldados y acabados se prueban en boca, y si es necesario se realiza ajuste de oclusión. Primero se cementa la parte anterior. En el conector no rígido no se coloca cemento.

5.5 RETENEDORES DIRECTOS MIXTOS (Descripción y Componentes)

Para obviar muchos de los citados inconvenientes de los ajustes de precisión, han sido ideados otro tipo de retenedores no clasificados entre los extra o los intracoronaes puros, por lo tanto han recibido el nombre genérico de MIXTOS.

5.5.1 Ajustes con Cierre de Resorte de NEUROHR

En 1930, el Dr. D.G. Neurohr, patentó una técnica para proveer retención a las prótesis removibles, eliminando las abrazaderas por medio de descanso verticales alargados y profundos anclados en cavidades contenidas en el espesor de los retenedores metálicos colocados. Una sola abrazadera ubicada lingualmente ocupa una grada o escalón fabricada en

el citado retenedor verticalmente. Aun sin la abrazadera lingual al extremo libre de la prótesis, se le puede aplicar una fuerza sin que se desplase, dado que producirá el efecto de asentar o hundir el descanso oclusal. Este tipo de ajuste debe ser usado mejor, con múltiples retenedores, unidos a soldados, conjuntamente con elementos rompiefuerzas.

5.5.2 Ajuste con Cierre de Resorte de SHERER

Emplea este autor como el anterior, un descanso oclusal alargado, destinado a ocupar una cavidad retentiva en forma de cola de paloma en el retenedor, para prevenir el desplazamiento. Lleva además un resorte laminar en forma de "L" soldado al macho, el cual asienta en una faceta, tallada previamente en el retenedor metálico, por debajo de la caja. Fué desarrollado en 1938 por el doctor J.W. Sherer. El ajuste del tipo CLARK fué desarrollado por el doctor E.B. CLARK en 1938. Emplea una caja fabricada con delgada lámina de platino sobre un madril ad-hoc, el cual va instalado en el paraligrafo. La caja metálica va a formar parte del retenedor metálico colado.

Presenta una pequeña diferencia con la técnica de Neurohr; en vez de un brazo resortado emplea una verdadera abrazadera lingual, retentiva que en su extremo libre va a ocupar una depresión fabricada en el retenedor metálico. Así, el soporte oclusal, la retención, y en fin, la estabilidad, están provistas sin abrazaderas visibles. Sin embargo es

recomendable el empleo de rompiefuerzas en la silla libre o retenedores múltiples soldados.

5.5.3 Descanso de precisión en forma de artesa.

El doctor MORRIS J. THOMPSON y otros desarrollaron otra modificación al ajuste de Clark. El retenedor metálico colado está provisto de una cajuela proximal para descanso del apoyo oclusal en forma de macho, y en la superficie lingual, inmediatamente junto a dicha cajuela lleva un hoyuelo el cual será ocupado por una saliente del brazo lingual, el cual se va separando del conector mayor por una hendidura o corte que le confiere a este brazo retentivo-estabilizador el carácter de verdadero rompiefuerzas, ya que el apoyo oclusal o ajuste no está en contacto perfecto con el retenedor. Tiene un desventaja y es la de su aparente falta de estabilidad contra los movimientos o esfuerzos horizontales que recibe la prótesis. La torsión del diente soporte puede ser evitada haciendo que el ajuste no quede en completa inmovilidad.

5.5.4 Ajuste de Resorte Espiral LENCHNER, HANDLERS y WEISSMAN

Desarrollaron en 1958, un retenedor de soporte en espiral, conocido como "Tach E-Z Coil Spring Attachmen". Consiste en conjunto prefabricado, compuesto por un cilindro hueco metálico, sellado, por un extremo y por el otro con rosca interna, destinada a recibir un tornillo embutido, perforado en su extremo opuesto, por una expansión o cabeza que recibe la presión continua de un resorte espiral alojado en la

cavidad restante del cilindro hueco. Este conjunto, desarmable, va soldado al extremo elegido por la prótesis y por la característica que tiene que entrar y salir, puede ser empleado en dientes integros en los cuales ocupará zonas retentivas naturales, o en dientes con restauraciones metálicas especiales en las cuales protruirá en una depresión u hoyuelo prefabricado. Sin embargo, en cualquiera de los casos citados, necesitará la presencia de un descando oclusal en la parte ocluso-próxima opuesta, (originado en la zona lingual del conector mayor que va cerca del ajuste) en el mismo diente. Este brazo lingual, proveniente del conector mayor antes de llegar a la zona oclusal o incisal, según sea el caso, es estabilizador. Este retenedor es efectivo solamente contra fuerzas desplazantes moderadas.

Cabe advertir que el receptáculo destinado al ajuste debe ser preparado una vez que se ha terminado la prótesis parcial como sucede en el descanso en artesa de THOMPSON. Entre las más sobresalientes ventajas de éste ajuste está el que es opcional la preparación de los dientes, aún cuando es preferible hacerlo con coronas completas. La inserción y remoción de la prótesis parcial es sencilla y la posibilidad de distorsión durante estas maniobras es prácticamente nula.

5.5.5 Retenedores Directos Mixtos (Técnica de una Variante)

La ejecución de éstos elementos de retención está al alcance de cualquier odontólogo que posea alguna inquietud al respecto.

Son indispensables al paraleligráfico y un conjunto de mandriles cuyo extremo útil tenga la forma y tamaño de la cajuela que queramos fabricar. Son usados generalmente de tres tamaños: grande, mediano y pequeño. Dimensiones en milímetros aceptadas y con buenos resultados según la universidad nacional de Colombia.

La elección del mandril adecuado queda a juicio del ejecutante. Este tipo de enlace por ajuste tiene también muchísima aplicación en ferulizaciones o fijaciones muy extensas, cuando presentan serios problemas de paralelismo, no solucionables por otros medios más simples ni efectivos y cuando la completa inmovilidad que confiere la soldadura no es absolutamente indispensable.

La técnica es, en términos generales, la siguiente: Una vez premodelado el retenedor encera (generalmente corona completa o tres cuartos) se coloca en el modelo de posición, el cual va instalado en la base móvil del paraleligráfico, de acuerdo con las vías de inserción y retiro, convenientes al futuro removible. Se le retira cera hasta hacer una caja burda que de cabida amplia al mandril y nos deje ver con traslucidez el muñón de yeso. EN el vástago vertical del paraleligráfico se inserta y asegura el mandril elegido, se barniza con separador y se aproxima al diente pilar de manera que cumpla los siguientes requisitos: a) Que quede, en lo posible, la mayor cantidad de su extremo útil comprendido dentro de la superficie del retenedor, para lograr mayor superficie de fricción. b) Lo más cercano posible de la superficie

tallada elegida y que siga lo más fielmente posible el eje mayor del diente para hacer muy cortos los brazos de palanca y que la propagaión de los esfuerzos sea paralela a él. c) Cuando el ajuste va en frente de sillas libres o de amplias zonas desdentadas, se hará que el mayor espesor del macho siga la línea central del reborde para hacer que los esfuerzos horizontales no vayan a crear brazos de palanca de diferente valor para las posiciones laterales de trabajo y balanceo.

En estas condiciones depositamos rápidamente cera fundida para patrones en cantidad suficiente para que por capilaridad cubra las superficies entre mandril y retenedor premodelado. Después de hacer retoques en cera que descubre toda la superficie superior y la de la cara que dá contra el conector menor. Se levanta el brazo vertical del paralelómetro y observamos que no haya rugosidades ni perforaciones en las demás paredes, verificamos oclusión y procedemos a fabricar un escalón lingual destinado a recibir el brazo estabilizador, en el cual hacemos una pequeña depresión hemisférica, en el extremo opuesto de la cajuela, para que el extremo libre del brazo estabilizador sea retentivo.

Si el retenedor es corona completa, al mismo nivel del escalón lingual, en la caja vestibular fabricamos con cera también una franja suavemente inclinada hacia cervical para que sea retentiva, la cual recibirá en posición final, el brazo retentivo, con el fin de que este haga contacto con metal y no con el plástico enmascarador, que sufrirá un

fuerte y rápido desgaste, por la diferencia de dureza, con la consecutiva pérdida de retentividad de esta superficie. Como el macho forma parte integral del esqueleto de cromo cobalto, por el pulimento a que está sometido después del colado, no llenará, exactamente la caja y no permitirá fáciles desplazamientos, ha recibido frecuentemente el nombre de ajustes de semiprecisión. Por lo tanto, necesitará de la concurrencia de retenedores extracoronaes de abrazaderas y de aquí el nombre complementario de Retenedores Directos Mixtos (Intra-extracoronaes). El brazo vestibular puede ser bastante corto para no afectar la ventaja estética, pero es importante por cuanto nos evita frecuentes modificaciones ulteriores en el aparato removible terminado.

Es recomendable, en todo caso, emplear pilares múltiples para anclar dentaduras parciales con ajustes que sean de precisión o de semiprecisión especialmente cuando aquellos presentan raíces pequeñas.

Una vez terminada la parte fija, se procederá a la confección de la parte removible complementaria. Se recomienda además que el macho y los brazos adicionales (estabilizador y retentivo) se construyan en la misma aleación de la corona retenedor, para buscar una dureza similar, prevenir el desgaste asegurando la máxima duración del conjunto macho-hembra.

5.6 ATACHES EN PROTESIS PARCIAL REMOVIBLE

La prótesis parcial removible necesita algún tipo de unión funcional con los dientes naturales remanentes. Esta unión o anclaje colabora en forma primordial en la obtención de tres requisitos bio-mecánicos básicos: soporte, retención y estabilidad; los que determinan el grado de eficiencia de la prótesis.

Un factor decisivo que definirá la corta o larga vida de los retenedores es el desviar las fuerzas ejercidas sobre los dientes artificiales hacia los dientes naturales, de acuerdo a su mayor o menor éxito en el control, amortiguación y distribución de las fuerzas. Las condiciones biológicas y funcionales varían de acuerdo a si las prótesis son soportadas por solo dientes, solo mucosas o por ambas a la vez. En cada uno de esos tipos pueden existir diferentes condiciones como: a) estructura, número y posición de los dientes remanentes. b) salud de los tejidos periodontales, y c) diseño y resiliencia de las mucosas.

En términos generales los anclajes se dividen en dos grandes grupos: los que actúan por prehensión o sea los ganchos, y los que actúan por fricción o ataches. Los ataches o attachments están constituidos básicamente por dos partes: una que forma una parte de la prótesis y otra que está incluida o adherida al diente retenedor (de ahí el nombre de attachment); ambas partes están unidas funcionalmente por diversos grados de fricción.

5.6.1 Indicaciones

Están indicados y son el anclaje de elección, en un elevado porcentaje de los casos de prótesis parcial removible. Sus posibilidades de preservar y mejorar las condiciones biológicas y funcionales de todo el sistema estomatognático, son ampliamente superiores a los otros tipos de anclajes conocidos.

Tiene indicación específica, en casos de dientes retenedores periodontalmente lábiles, en prótesis de extremo libre, en dientes retenedores muy inclinados, o cuando la unión de prótesis y dientes remanentes es en la zona incisiva, cuando quedan pocos dientes en la arcada, en mucosas muy resilientes cuando la esteética es trascendente, etc.

Los ataches se dividen según su modo de acción, en dos grupos: rígidos y articulados.

5.6.2 Ataches Rígidos

5.6.2.1 Ataches de Precisión

Están constituidos por una sección hembra que se incluya en algún tipo de recubrimiento cementado al diente retenedor (corona de oro, veneer, o de porcelana fundida sobre metal); y una porción macho que forma parte de la prótesis. La gran fricción

entre ambas partes, fija la prótesis a los dientes retenedores.

Los diversos tipos existentes (Stern, Brown, McCollum, etc.) son básicamente similares a los introducidos por Herman Chayes en el año 1906. Se diferencian apenas en el diseño de la hendidura para reactivar el atache, cuando después de algunos años de uso, ofrece cierta menor fricción. Con un instrumento especial o una simple hoja de afeitar, se le devuelve la retención inicial; pues el metal no se desgasta, solo se cierra por el uso. Esta hendidura es pues decisiva en la permanencia de la vital fricción.

La longitud del atache es de 6 mm en caso de retenedores cortos, puede reducirse hasta sus dos tercios, es decir hasta 4 mm, pero no más. Si aún faltase altura previo estudio clínico y radiográfico, puede muchas veces resolverse el caso por una simple gingivectomía que permita alargar la corona clínica del diente retenedor. Cuando no es posible obtener 4 mm de corona clínica, caso excepcional, los ataches están contraindicados.

Siempre que sea posible, la parte hembra del atache debe ser colocado dentro de los límites de la morfología del diente retenedor. Así las fuerzas son recibidas en forma paralela al eje

lungitudinal, y además muy próximas al eje central, lo cual es muy saludable para las estructuras de soporte. Por otra parte, el atache intracoronario es más estético y más higiénico que el extracoronario.

Los ataches de precisión rígidos pueden ser utilizados en pónicos; se pueden resolver así problemas estéticos y de otro orden, sobre todo cuando los retenedores son dientes anteriores. En estos casos, la acción de palanca creada, obliga a teruluzar adecuadamente los dientes pilares. No deben usarse estos ataches en casos que permitan desarrollar a la prótesis, un movimiento anteroposterior de sube y baja. Este problema deberá resolverse con la realización de un puente fijo anterior; tomando con la prótesis removible solo las zonas posteriores. En estas condiciones los ataches darán magnifico resultado.

Los ataches de precisión rígidos nunca se utilizan solos, sino en pares. El eje longitudinal de los ataches debe acercarse lo más posible y preferiblemente debe coincidir con los ejes de los dientes retenedores. Se estudia en un paralelómetro y se dá al aparato el eje de inserción más favorable teniendo en cuenta las direcciones de todos los dientes retenedores (los cuales pueden no ser paralelos). Naturalmente, los

ejes de los ataches si deben serlo. Este perfecto paralelismo actúa como un verdadero agente de fijación manteniendo a los dientes en sus posiciones originales. La oclusión obtenida es estable. Las fuerzas necesarias para la inserción y retiro de la prótesis son mínimas, parece que el aparato se resbalara o deslizará hacia o desde su posición final, sin ningún esfuerzo sobre los dientes retenedores, cuando se retira para la higiene.

Se ha comprobado clínica y radiológicamente que después de la inserción de la prótesis, el soporte óseo mejora su estructura. Los dientes periodontalmente más débiles reciben eficaz ayuda de otros más fuertes, porque la fijación es perfecta.

5.6.2.2 Ataches de Semiprecisión

Estos elementos contruidos por el odontólogo para sustituir los ataches de precisión (fábrica), representan un esfuerzo digno de elogio. Su exigencia técnica, tanto clínicas como de laboratorio, son superiores a los trabajos de ataches pre-fabricados. Y si bien no ofrecen la intensa fricción y el perfecto anclaje, que permite a los ataches de precisión estabilizar firmemente a todos los dientes retenedores, ofrecen de todos

modos la posibilidad de resolver múltiples problemas, y de realizar prótesis más eficientes y más estéticas que las comunes con ganchos. Su único inconveniente muy serio por cierto, es que con el uso pierden fricción.

5.6.2.3 Piezas Telescópicas

Pueden ser hechas por el odontólogo, tanto en recubrimientos parciales tipo Steiger, como en recubrimientos totales; su técnica es muy exigente y complicada. Existen también ataches telescópicos prefabricados como los de Strini, Biaggi, etc. Sus indicaciones son muy limitadas y generalmente se utilizan otras técnicas sustitutivas mas simples.

5.6.2.4 Broches

Se utilizan sobre raíces y hay diversos tipos: Gerber, Bona Schubiger, Gmür, etc. Su indicación es más que todo en prótesis híbridas (mas completas que parciales).

5.6.3 Ataches Articulados

Los requerimientos bio-mecánicos de las prótesis dento-mucosas soportadas, son realmente complejos. La resiliencia o desplazamiento de las mucosas ante la acción de las fuerzas oclusales varía de 0.4 a 2 mm; mientras que la

resiliencia vertical normal de un diente en su alveolo, es aproximadamente de 0.1 mm. Esta notable diferencia en la resiliencia de los tejidos soportantes de hasta 20 veces menor en el diente que en las mucosas (en los casos biológicamente normales), requiere de utilización de algún elemento que permita controlar y distribuir adecuadamente las fuerzas oclusales; de otro modo los dientes retenedores estarán constantemente tensionados, sufrirán y morirán tarde o temprano. Las fuerzas se ejercen sobre la prótesis en los tres planos del espacio vertical, transversal y horizontal y según su punto de aplicación puede producir un desplazamiento o una rotación. De modo que los posibles movimientos de la prótesis son esquemáticamente seis: tres de desplazamiento y tres de rotación. En las prótesis dento-muco-soportadas con anclaje rígido al ceder las mucosas resilientes que producen fuerzas de tracción o presión horizontales sobre los dientes retenedores, muy intensas y muy lesivas para las estructuras periodontales. La única forma de evitar este daño, es dar cierta libertad a la prótesis, con relación a sus dientes retenedores; esta es la idea básica de los attaches articulados.

Según tengan por objeto controlar o permitir la amortiguación de las fuerzas ejercidas en determinadas direcciones se clasifican en tres grupos: de un movimiento, de dos movimientos y de movimientos en todos sentidos.

5.6.3.1 Ataches de un Movimiento

Existen dos tipos: a) Los que permiten un movimiento vertical de rotación sobre un eje transversal, se denominan bisagras (de Hoffer, Gerber, Austenal, etc); tienen el serio inconveniente que con el tiempo producen reabsorción ósea en los bordes maxilares, porque su presión es continua, sin ningún control. No son aconsejables. b) Existen otros casos en que hay necesidad de permitir a la prótesis un ligero movimiento de traslación vertical.

Se utilizan entonces los ataches de precisión rígidos ya descritos "sin tope gingival" (que se desgastan).

El pequeño movimiento vertical de la prótesis deslizándose sobre el riel del atache, alivia enormemente a las estructuras periodontales de los dientes retenedores. Los tipos mas usados son el Chayes, Stern, Crimani Rígido, etc. Como puede deducirse estos ataches ofrecen solo retención y estabilidad, pero no soporte, por lo tanto se indica en la prótesis muco-soportadas cuando los pocos dientes remanentes son periodontalmente fuertes.

5.6.3.2 Ataches de Dos Movimientos (de resiliencia)

Cuando se requiere controlar el desplazamiento vertical y también la rotación vertical (por ejemplo en prótesis de extremos libres), debemos utilizar un atache que conviene a las propiedades del atache rígido sin tope, con la bisagra controlada. Estos ataches son el Dalbo, el Crismani, el ASC 52, etc., que pueden definirse como "bisagras con eje vertical resilientes", o simplemente "ataches resilientes". Cuando la prótesis no está en uso, mantienen la base en posición de descanso pasivo, de simple contacto con las estructuras vecinas (dientes y mucosas). En la función, actúan permitiendo que en las bases de las prótesis tenga una acción de bisagra, o de resiliencia vertical total, o una combinación de estas dos acciones básicas, de acuerdo a las necesidades del ciclo masticatorio.

Estos ofrecen una estimulación fisiológicamente favorable en las estructuras subyacentes; reduciendo o eliminando las principales causas de la atrofia por presión de los rebordes maxilares, y de reabsorción de las estructuras de soporte periodontal.

En muchos casos de extremo libre, solo los ataches de precisión resilientes pueden ofrecer las

condiciones que permitan conservar las fuerzas ejercidas dentro de los límites de tolerancia biológica de los tejidos soportantes. Existe la idea errónea que los tramos de extremo libre cortos no necesitan este tipo de atache articulado, que es reservado solo para extremos libres largos. Pero lo cierto es que a igualdad de resiliencia de las mucosas, el anclaje rígido es mucho más lesivo a las estructuras periodontales del diente retenedor, en tramos de extensión libre cortos que en los largos, simplemente por que la fuerza transmitida es mayor.

En las prótesis de extremo libre, es muy importante la perfecta orientación del atache con relación al eje de la cresta; porque si fuera incorrectamente colocado, podría producir la reabsorción de una de las vertientes del reborde alveolar.

Los ataches Crismani tienen una utilización más importante. Supongamos que existe un retenedor posterior (segundo o tercer molar) que no ofrece seguridad de vivir mucho tiempo por sus regulares condiciones periodontales; se coloca en la prótesis inicial de tipo intercalar (en el canino o primer premolar del mismo lado), un atache Crismani rígido, y cuando sea necesaria la eliminación del diente retenedor posterior, se cambia la parte macho del atache del retenedor anterior, por un

atache Crismani Resilente; y la prótesis sigue trabajando en las mejores condiciones, ahora como prótesis de extremo libre. Si bien las prótesis con extremo libre bilaterales están más estabilizadas que las unilaterales, éstas son posibles con estos ataches resilientes, si se cumplen dos requisitos importantes: 1) Deben insertarse por lo menos dos dientes retenedores, y 2) No reponer más de tres dientes en la silla.

Los ataches resilientes impiden la posibilidad de rotación sobre un eje longitudinal, evitando el tal balanceo lateral de la prótesis, y por esto son aptos para prótesis a extremo libre unilaterales. El atache Crismani Resilente es el que mejor controla las fuerzas de balanceo lateral; pero está perdiendo el favor de sus preconizadores, porque aunque está muy bien concebido, falla en un pequeño tornillo inferior que no resiste mucho tiempo el intenso trabajo de una prótesis a extremo libre unilateral. Por su mayor solidez, es más seguro y recomendable el atache ASC 52, o el Dalbo.

Es interesante lo que las autoridades científicas en periodoncia sostienen, textualmente: " Los ganchos están definitivamente contraindicados en dientes que tienen movilidad o condiciones periodontales desfavorables; los ataches de precisión rígidos y articulados, tienen un rol

definido y son insustituibles en la prótesis periodontal".

Si bien en otros casos se pueden permitir técnicas sustitutivas de las idealmente indicadas, esto no se puede aplicar en la prótesis parcial removible en bocas con enfermedad periodontal. En muchos de estos pacientes, los dientes periodontalmente afectados tienen una mayor posibilidad de sobrevivir con la boca parcialmente desdentada, que con una prótesis removible de anclaje inadecuado.

Y llegamos a una conclusión: los ataches de precisión rígidos, no son ni un lujo del paciente, ni un preciosismo del profesional, sino una simple necesidad terapéutica.

5.6.3.3 Ataches de Movimientos Totales

Estos ataches permiten a la prótesis moverse con cierta libertad en las tres direcciones del espacio. Según sus objetivos, podemos diferenciarlos en dos grupos:

- a) En casos de soporte inadecuados, con mucosas muy depresibles y/o status periodontal muy desfavorable, con pocos dientes remanentes, están indicados los ataches Biaggi, BMB de Beat-Müller, el AX-Ro de Steiger, etc., que

ofrecen una gran disociación de la prótesis con respecto a los dientes retenedores, imprescindible en muchos casos. Naturalmente la prótesis es soportada por la mucosa; los ataches solo ofrecen su retención.

- b) Otro tipo de atache de diferente acción son las articulaciones balanceadoras, que en los casos de prótesis a extremo libre unilateral, se extienden al lado opuesto de la arcada, dando gran estabilidad funcional. Entre estos tenemos la articulación esférica de Roach, la articulación balanceadora de Beat-Müller, etc.

Ahora bien, se ha expuesto quizás demasiados tipos de ataches, pero a los efectos de desarrollar sus indicaciones particulares, se consideró ineludibles su descripción. Esto no significa que debamos disponer de todos ellos. Por el contrario, se puede decir que el 90% de los casos de prótesis parcial removible, se pueden resolver con solo dos ataches: Uno de precisión rígido tipo McCOLLUM, y otro resiliente tipo ASC 52 o DALBO.

5.6.4 Ventajas e Inconvenientes

Durante el desarrollo de las indicaciones, se han mencionado múltiples ventajas de los ataches como elementos de anclaje. Pero se pueden agregar algunas más. Las prótesis con ataches no ofrecen retención de alimentos, tienen mejores condiciones higiénicas, no desarrollan hábitos linguales, son mucho más confortables, la propiocepción bucal es negativa (el paciente ignora o se olvida de la presencia de la prótesis); y los resultados estéticos son ampliamente superiores.

Se ha mencionado como inconveniente del uso de ataches, la necesidad de realizar un tallado amplio de la corona de los dientes retenedores, para su recubrimiento total. Esta crítica puede aceptarse en los casos (por cierto raros), que los retenedores sean totalmente sanos y el paciente muy joven. Pero por otra parte, autores respetados consideran que antes de hacer una prótesis parcial con ganchos, es conveniente restaurar con coronas completas de oro o porcelana, los dientes retenedores, porque dicen textualmente: " Solo los dientes de resistencia superior, pueden sobrevivir sin que la caries se instale tarde o temprano en las zonas que abraza el gancho o en la cara proximal del contacto".

Se le critica también a los ataches de precisión, la exigencia también de técnicas complicadas y minuciosas que sobrepasen la capacidad y habilidad del odontólogo general promedio. Creemos que esto no es así, se exige precisión y

exactitud, lo mismo que en cualquier otra técnica odontológica. El verdadero problema es la capacitación de los mecánicos dentales, o laboratoristas, que deben realizar las etapas más delicadas y críticas del trabajo. Este problema se agrava en los centros poblados menores.

También se dice que su precio es elevado e inaccesible para grandes sectores de la población. Pero todos sabemos que una prótesis parcial removible inadecuada, en condiciones de susceptibilidad a la caries y/o condiciones periodontales desfavorables, costará en definitiva mucho más; y no solo en dinero, sino en algo de valor incalculable como es la pérdida irreparable de la salud bucal. Cuando el profesional conciente de esta situación, se preocupe de hacerla comprender a sus pacientes, muchas personas se esforzarán y lograrán recibir este eficaz elemento terapéutico y preventivo (de males mayores), que es la prótesis parcial removible con ataches.

Requisitos Indispensables del Atache: La longitud del atache debe ser de 6 mm, en caso de retenedores cortos se puede reducir hasta 4 mm.

Siempre que sea posible, la parte hembra del atache debe ser colocada dentro de los límites de la morfología del diente retenedor. Así las fuerzas son recibidas en forma paralela al eje longitudinal, y además muy próximas al eje central.

Otras de las ventajas que podemos anotar es la higiene, el tiempo de duración, la baja incidencia de caries, relacionado directamente con la mejoría del estado periodontal y una de las principales ventajas es la mejoría de problemas estéticos, cuando el atache de precisión rígido es usado en pñnticos.

CAPITULO VI

CONCLUSION

Luego de haber terminado el estudio del tema, tuve la experiencia de llevar a cabo la rehabilitación total de un paciente, combinando prótesis parcial removible y prótesis parcial fija con ajustes de semi-precisión.

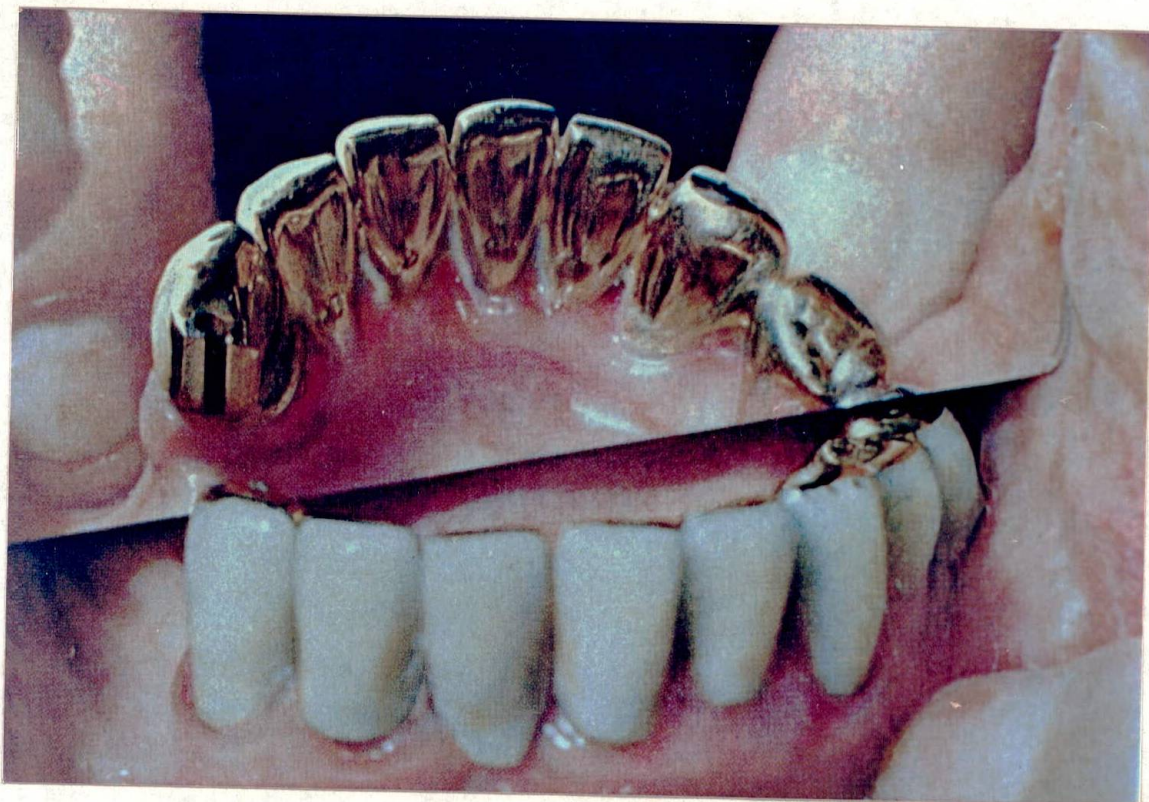
Este trabajo culminó con éxito y durante su realización puede aplicar los conocimientos adquiridos en cada etapa de la labor contando con la adecuada orientación del Dr. Jorge Vargas, quien me sirvió como asesor en esta monografía.

También tuve la oportunidad de conocer un tema muy interesante, me refiero a las barras tangenciales, el cual no pude profundizar, pues para ello sería necesario un estudio si no más extenso, por lo menos igual al que realicé. Pienso que este tema sería de mucha aceptación por el estudiante de odontología y muy práctico en nuestra vida profesional, dado a las ventajas funcionales y estéticas que presenta esta restauración.

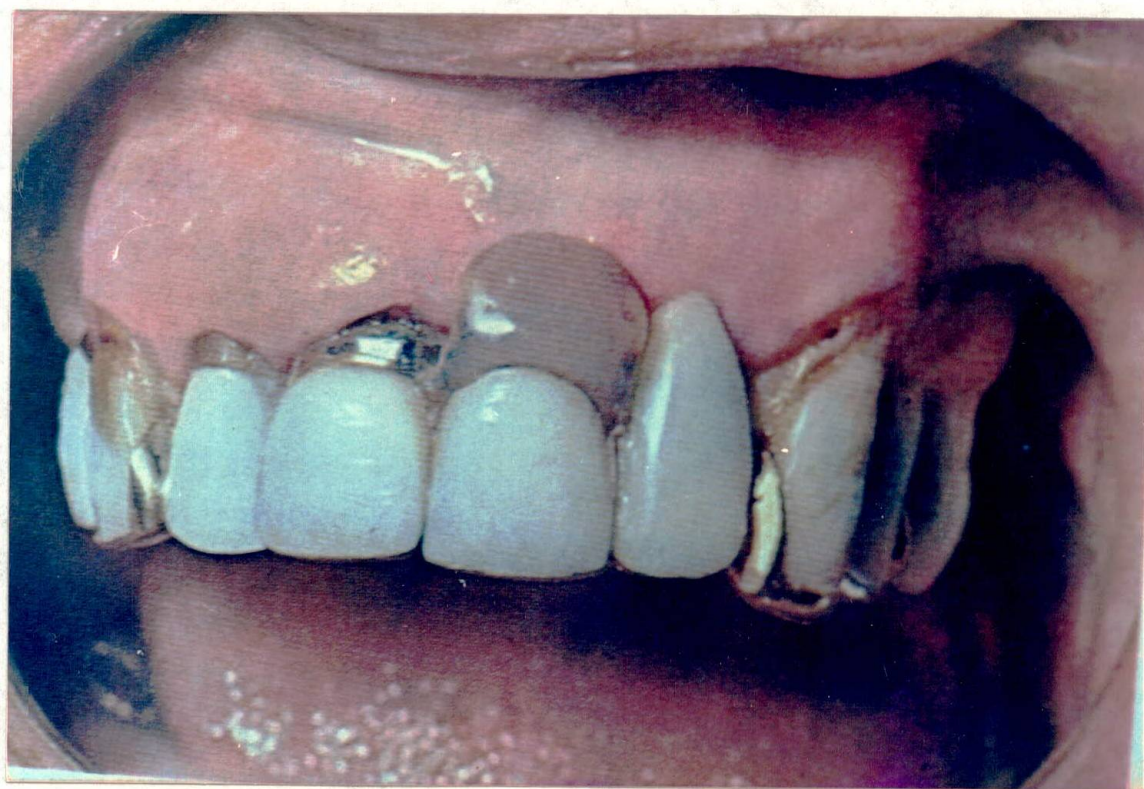T.O 0081 1987
Trabajo de Grado
Ejemplar 1



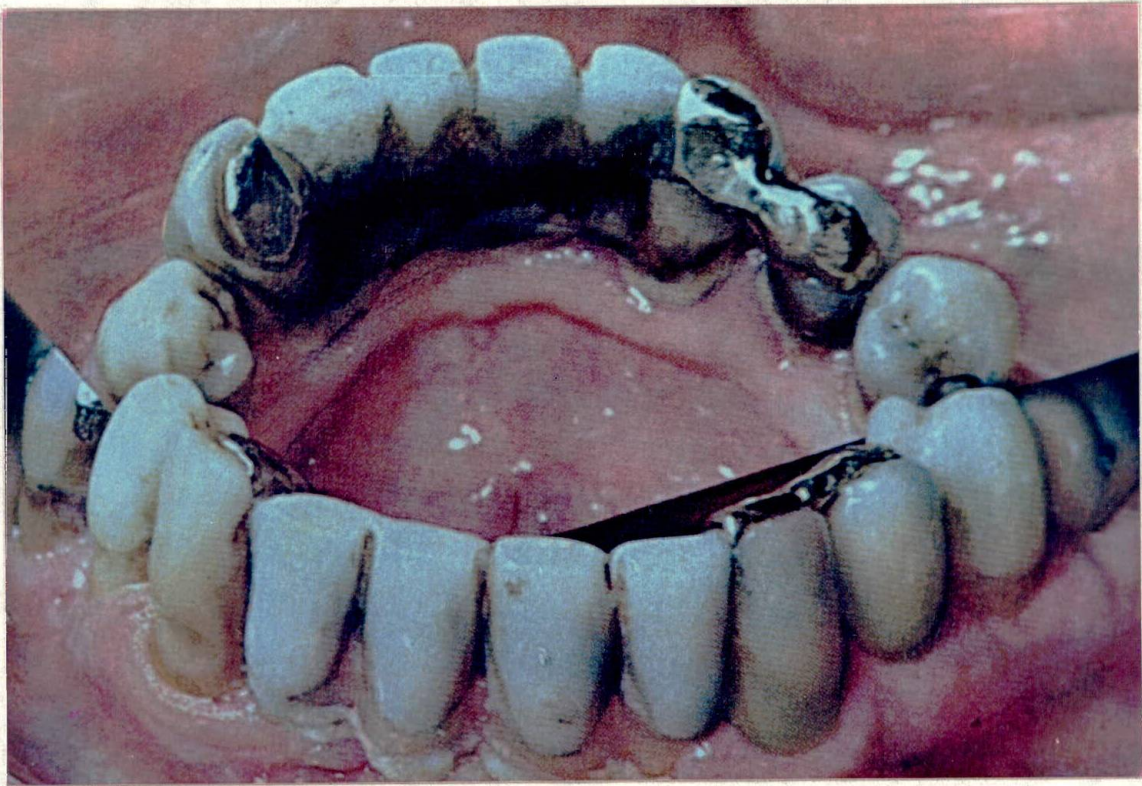
T0089



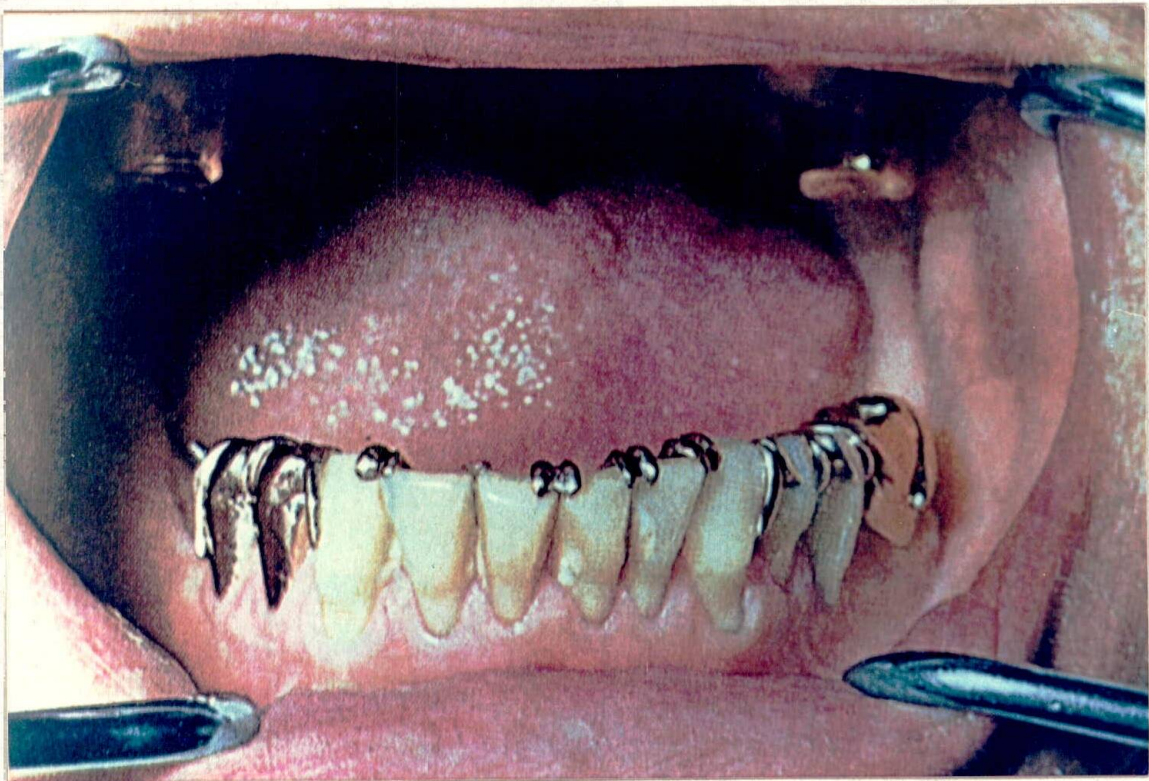
#1



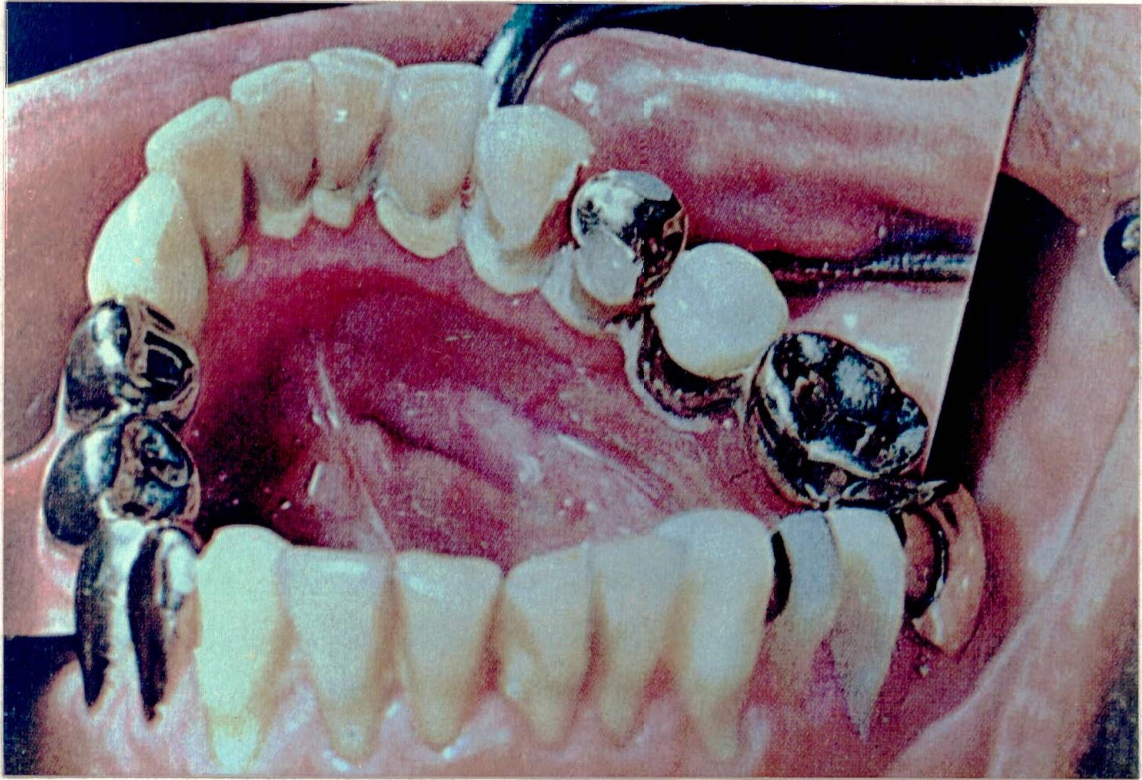
#2



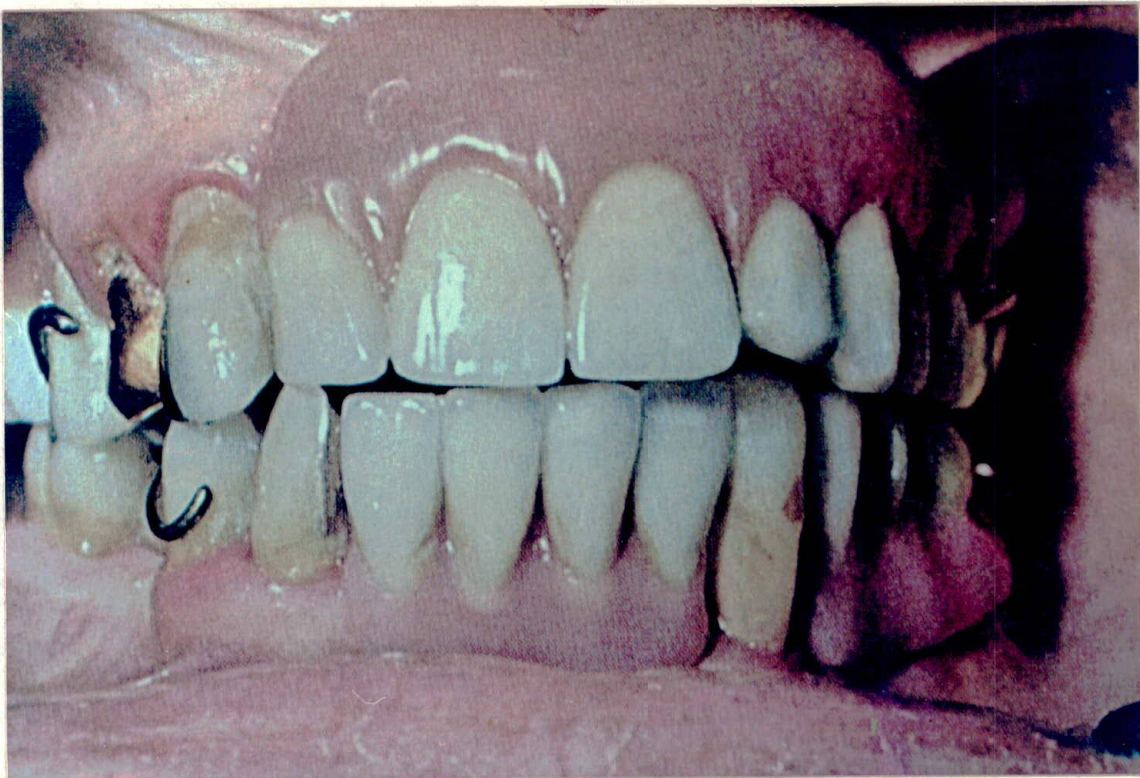#3



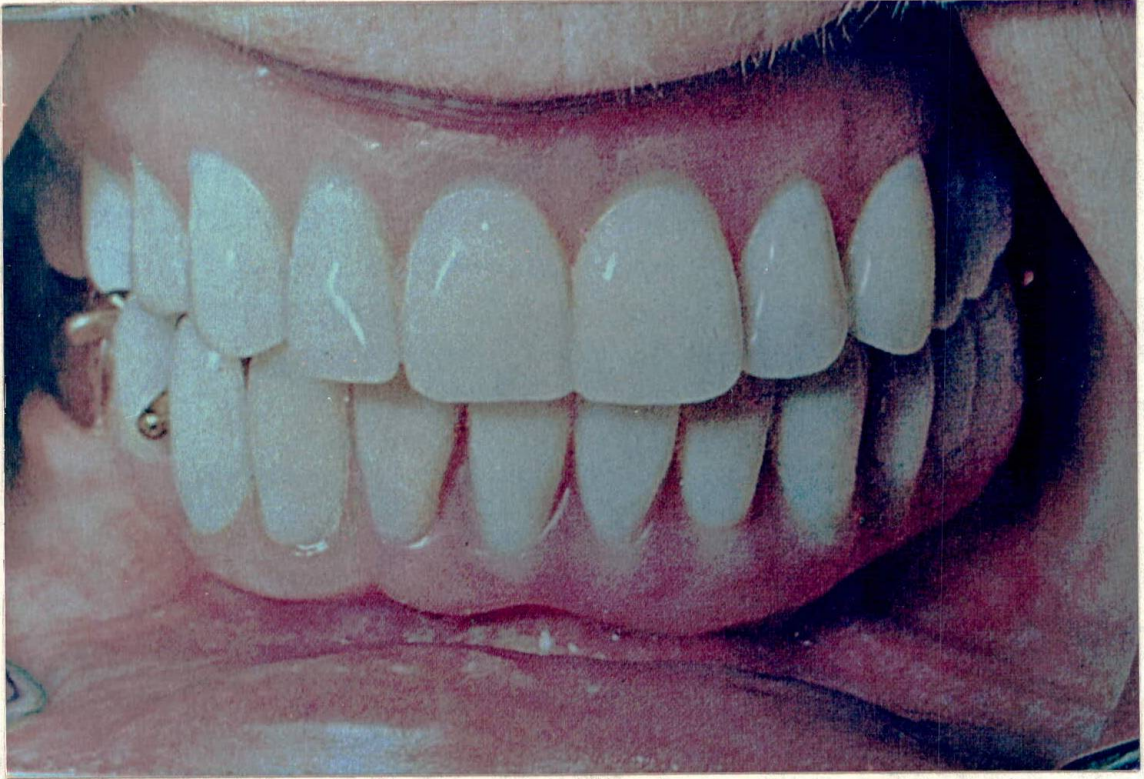
#4



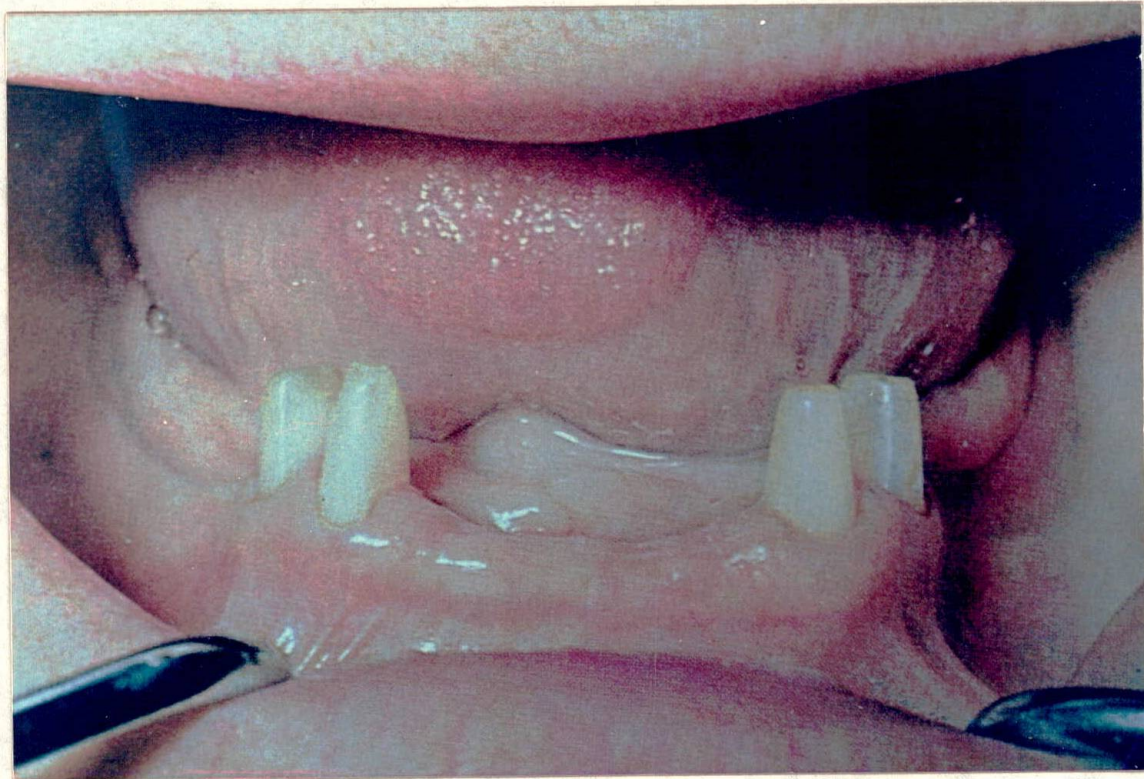
5



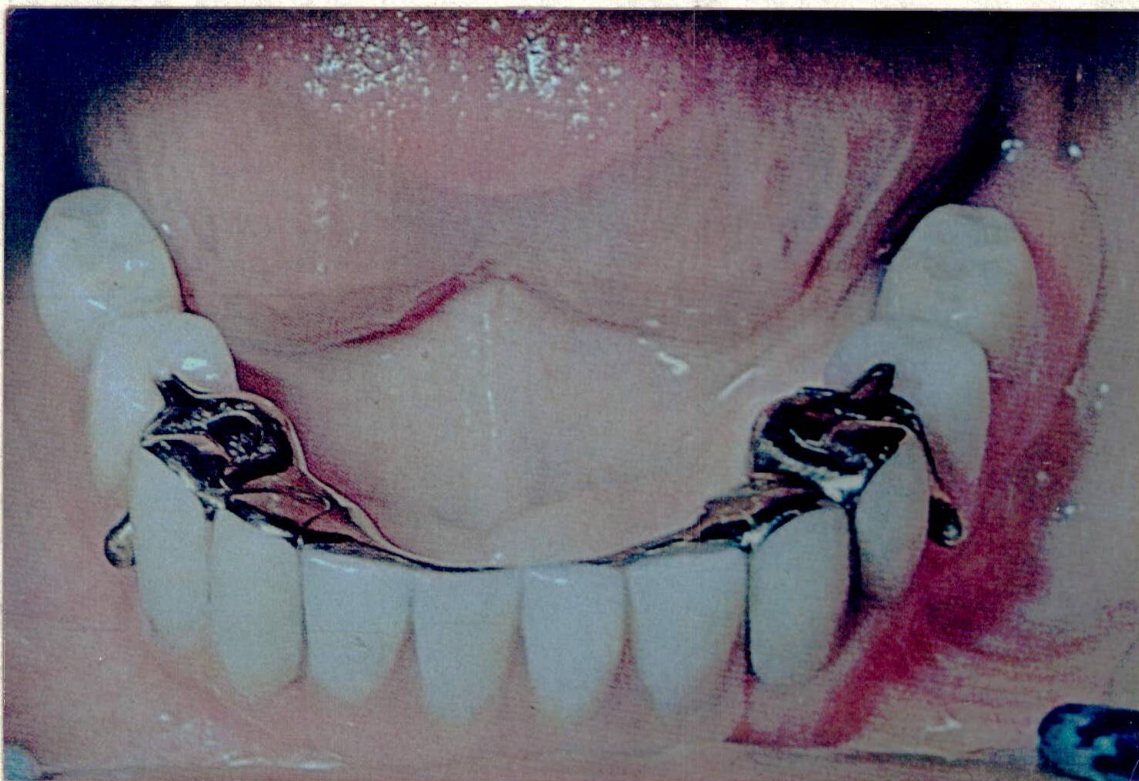6



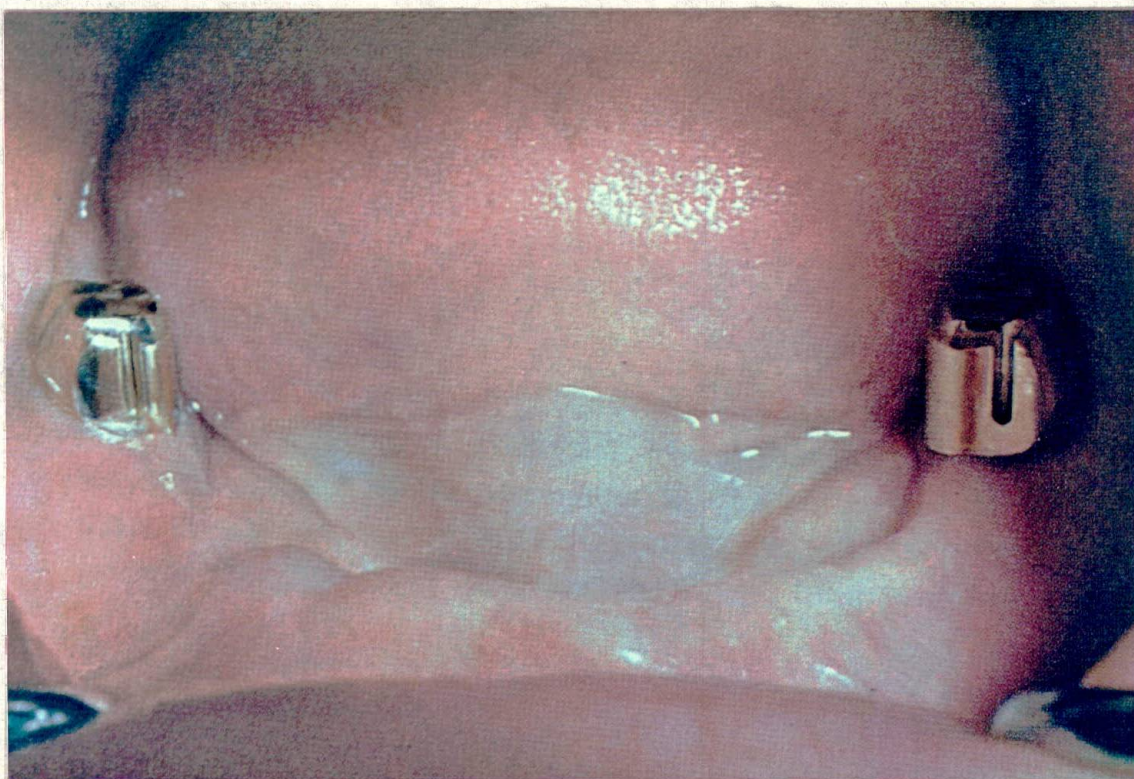
#7



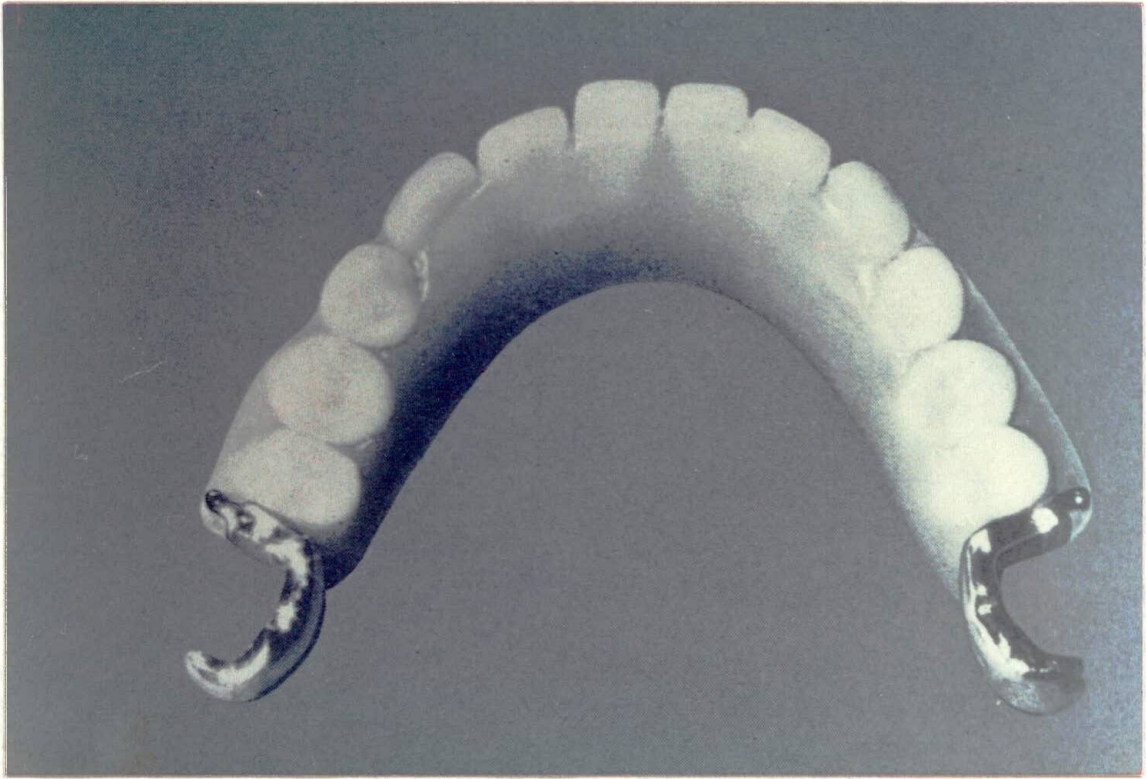
#8



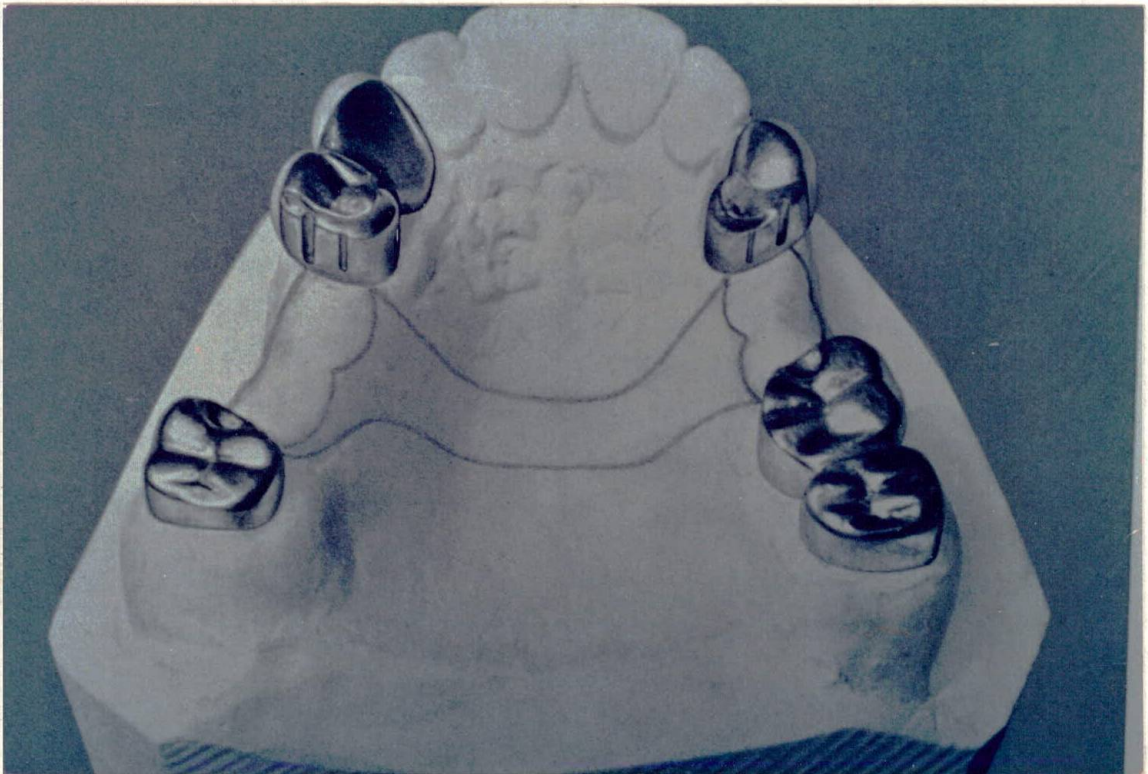
#9



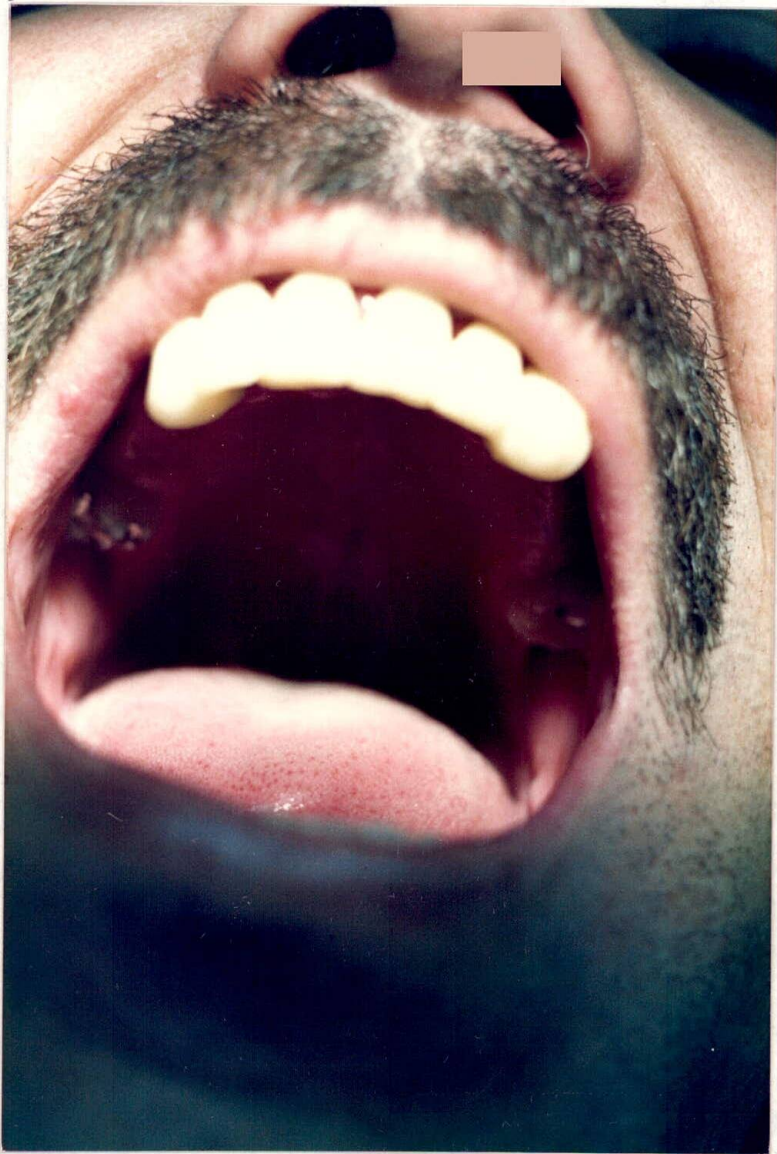
#10



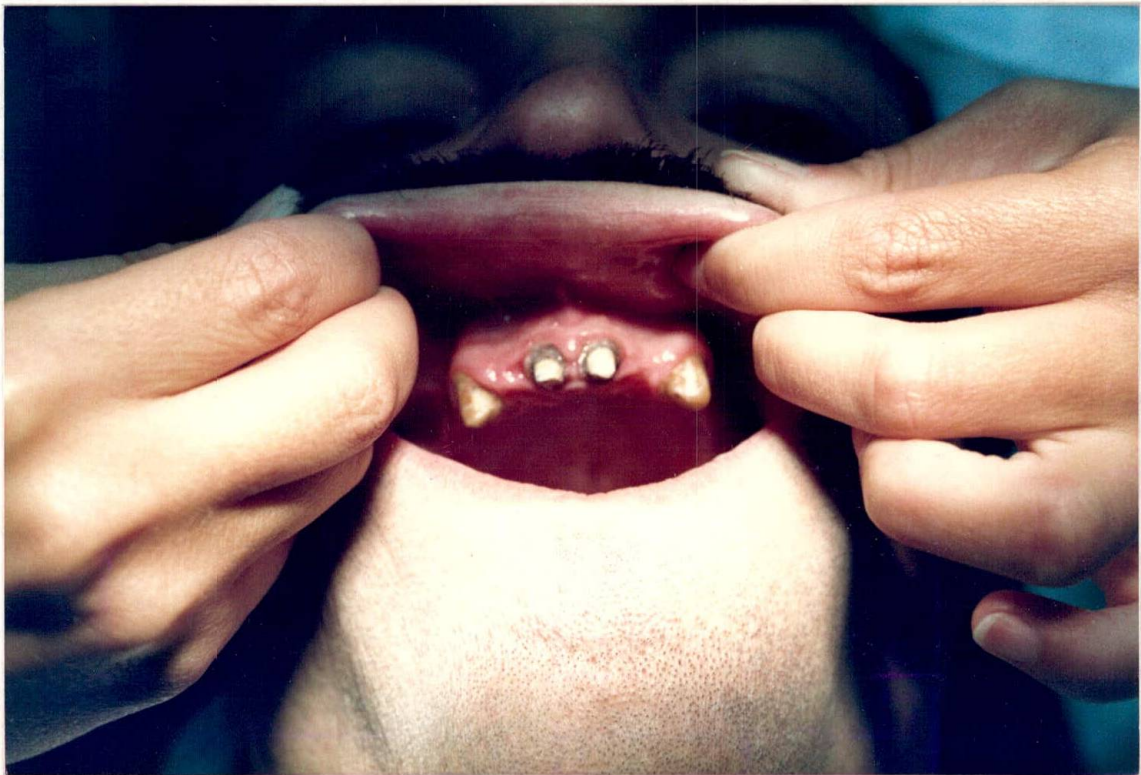
11



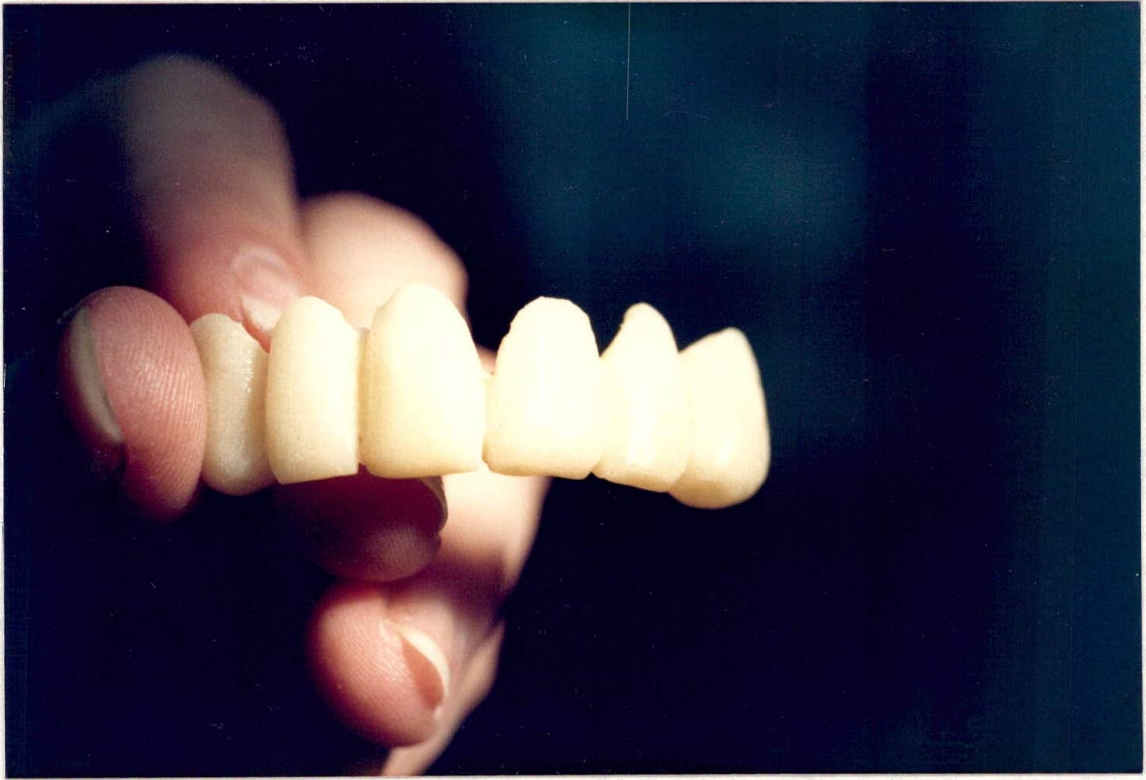
12



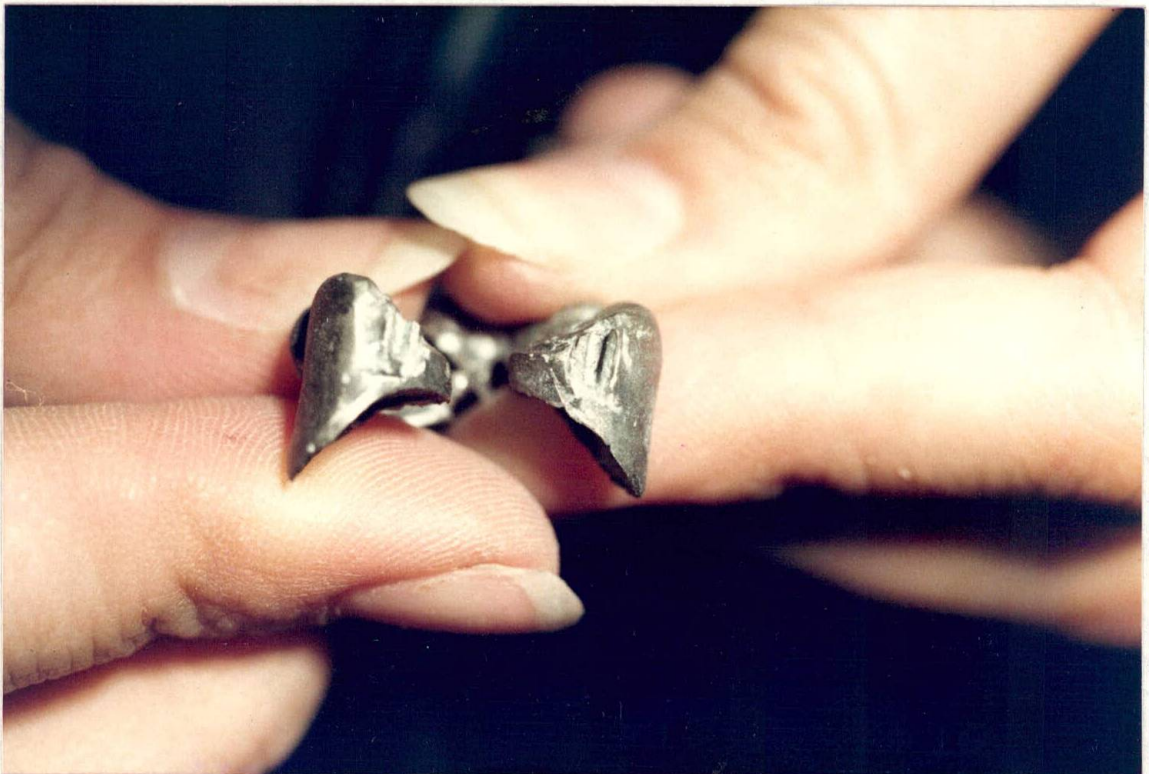
#13



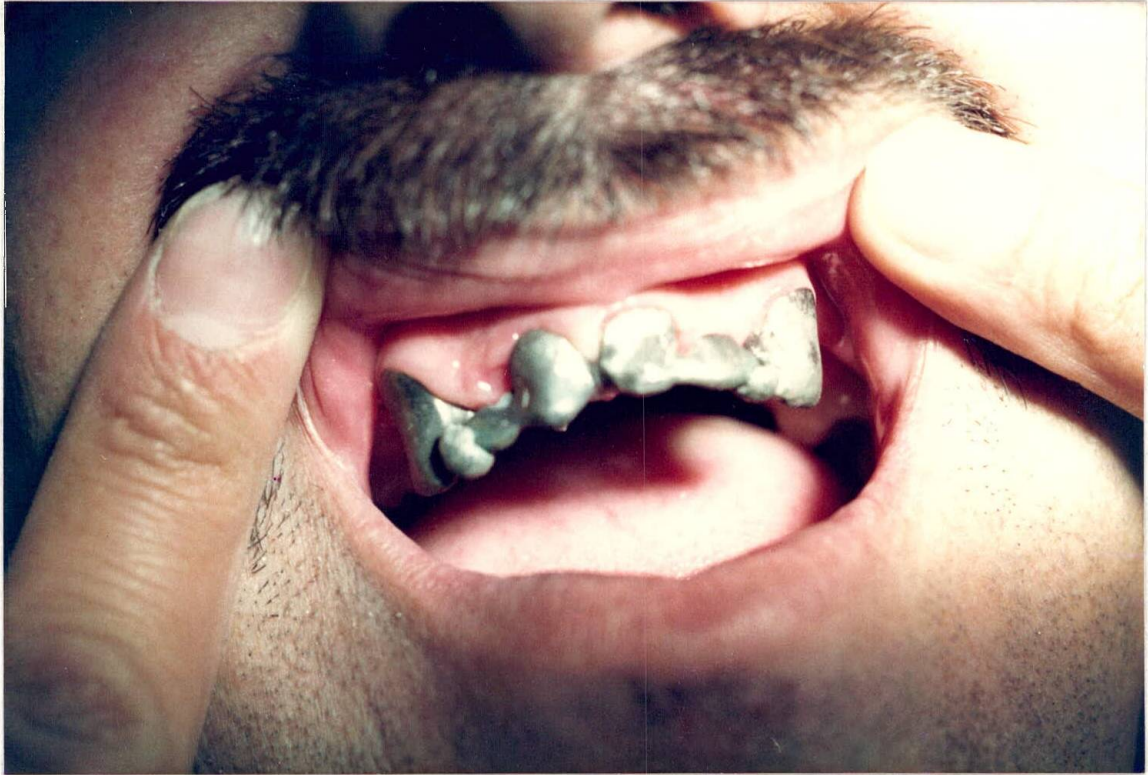
#14



#15



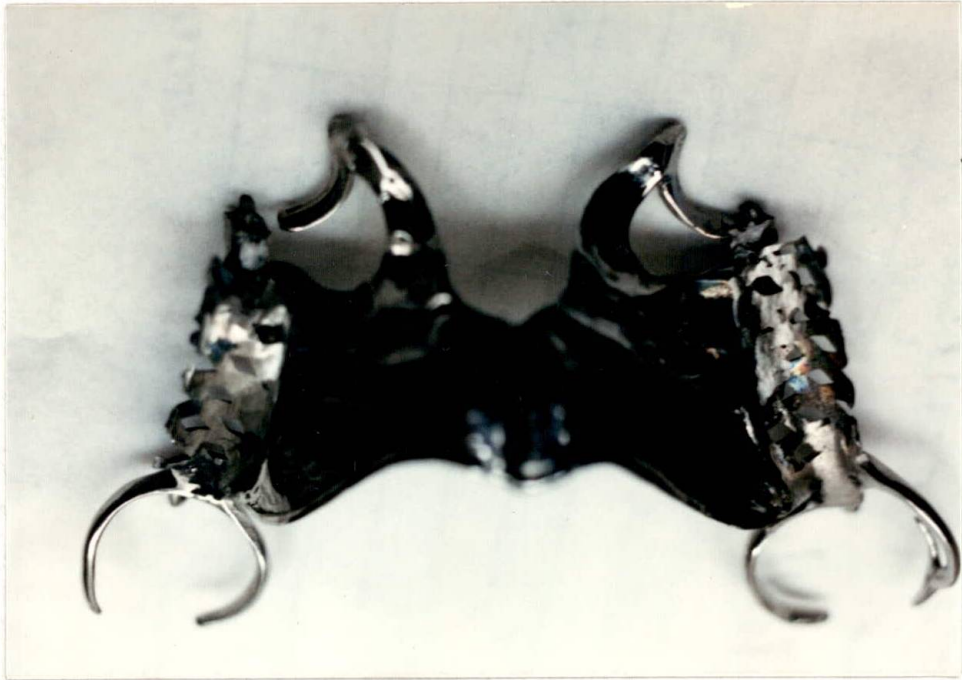#16



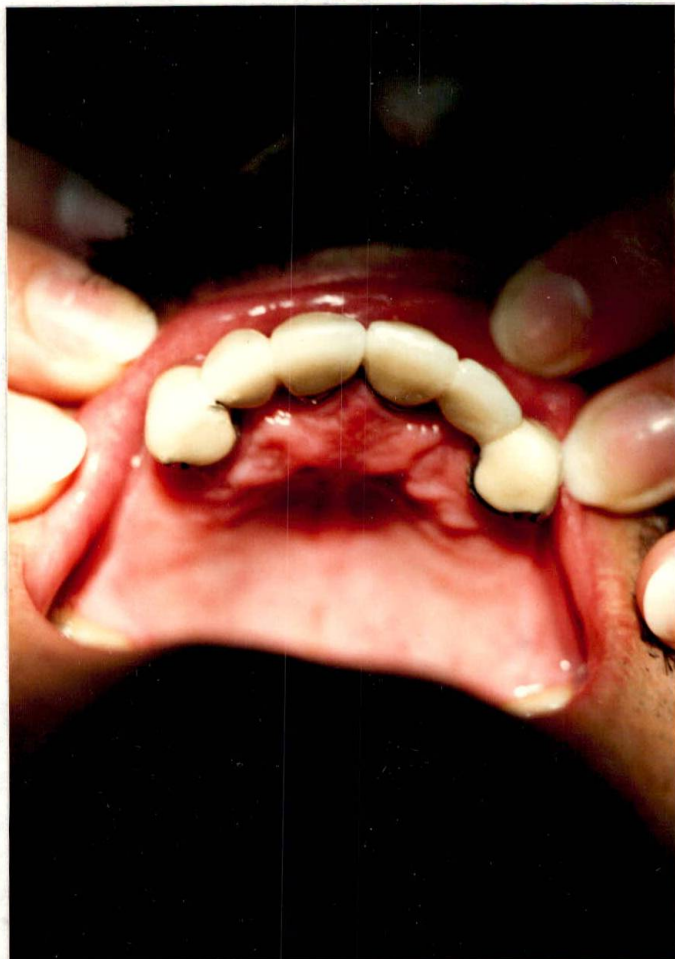
#17



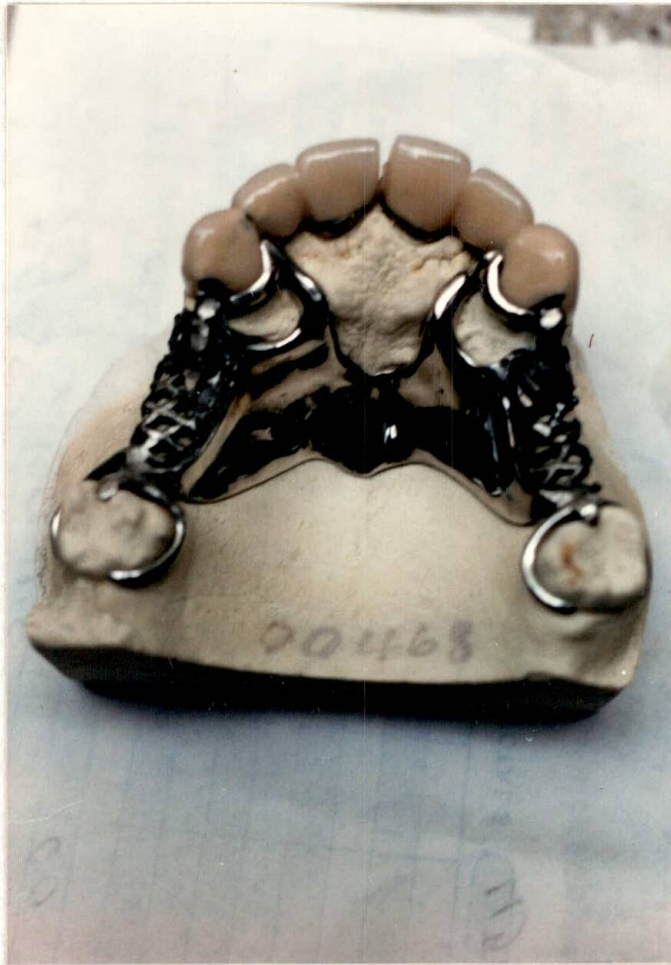#18



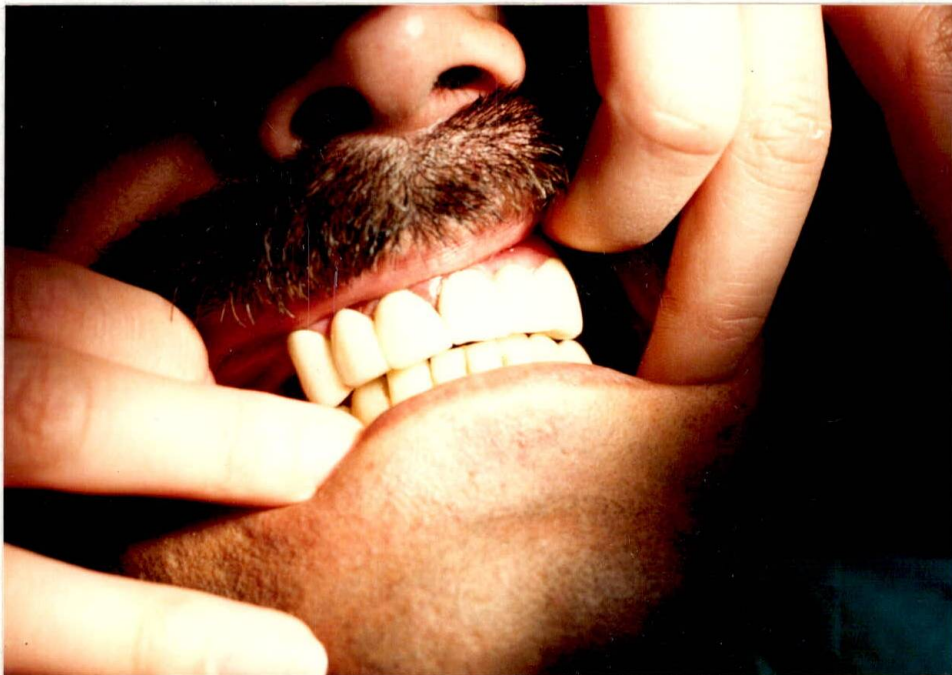
#19



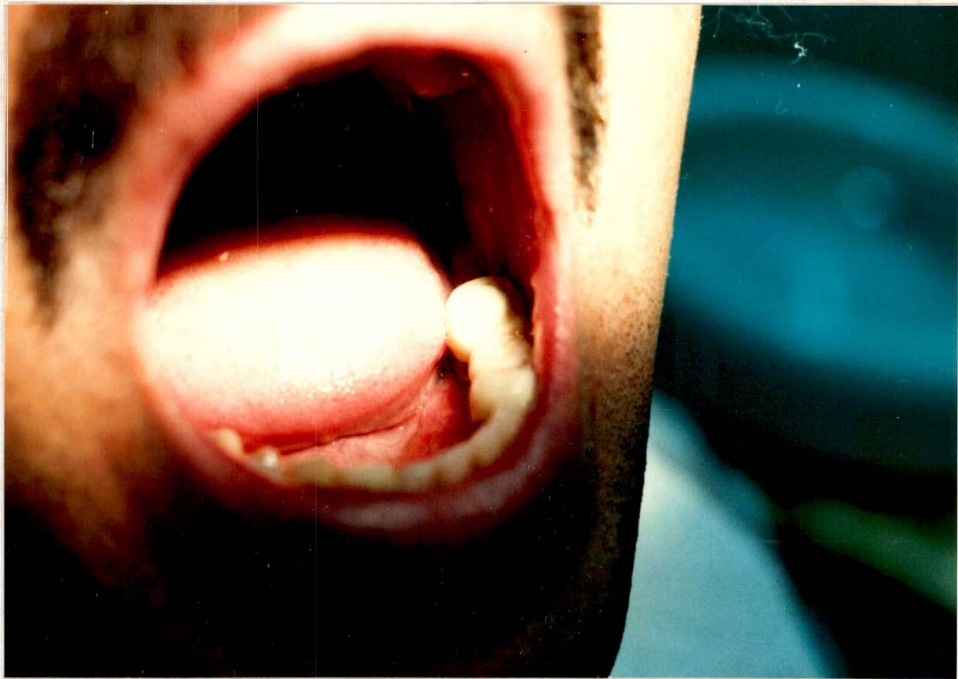#20



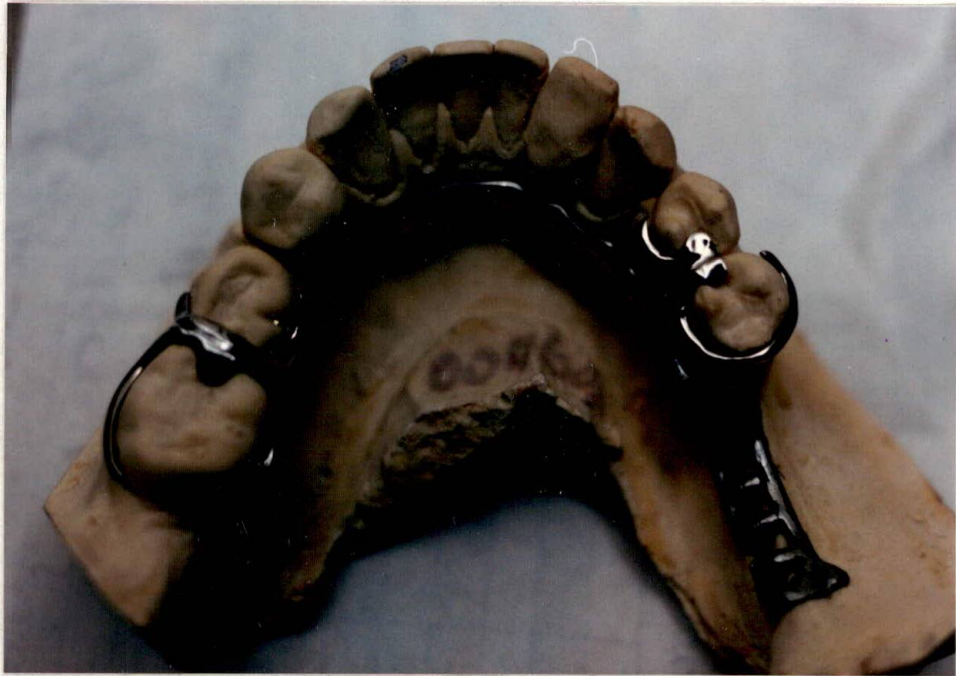#21



#22



#23



#24