

**CORRELACIÓN MÉTRICA ENTRE LA ALTURA Y ANCHO DEL
REBORDE RESIDUAL MEDIANTE LA UTILIZACIÓN DE UN
DISPOSITIVO INTRAORAL**

ZULIETTE NAUCELLY LINARES ACERO

LEYDI JOHANA MARTÍNEZ RIOJAS

INSTITUCIÓN UNIVERSITARIA COLEGIOS DE COLOMBIA

COLEGIO ODONTOLÓGICO

ÁREA DE EDUCACIÓN AVANZADA Y CONTINUADA

POSGRADO DE PERIODONCIA

BOGOTÁ D.C 2018

**CORRELACIÓN MÉTRICA ENTRE LA ALTURA Y ANCHO DEL
REBORDE RESIDUAL MEDIANTE LA UTILIZACIÓN DE UN
DISPOSITIVO INTRAORAL**

AUTORES

ZULIETTE NAUCELLY LINARES ACERO

LEYDI JOHANA MARTÍNEZ RIOJAS

ASESOR CIENTÍFICO

Dra. Ethel María Díaz López

Especialista en periodoncia y gerencia en salud

ASESOR METODOLÓGICO Y ESTADÍSTICO

Dr. Sergio Iván Losada Amaya

Odontólogo especialista en periodoncia y medicina oral

Magíster en Epidemiología

INSTITUCIÓN UNIVERSITARIA COLEGIOS DE COLOMBIA

COLEGIO ODONTOLÓGICO

ÁREA DE EDUCACIÓN AVANZADA Y CONTINUADA

POSGRADO DE PERIODONCIA

BOGOTÁ D.C 2018

El trabajo de grado “**CORRELACIÓN MÉTRICA ENTRE LA ALTURA Y ANCHO DEL REBORDE RESIDUAL MEDIANTE LA UTILIZACIÓN DE UN DISPOSITIVO INTRAORAL**”, fue elaborado por **Zuliette Naucelly Linares Acero y Leydi Johana Martínez Riojas**, como requisito para optar el título de especialista en **Periodoncia**.

La sustentación se llevó a cabo el 26 de julio de 2018

Acta No. _____

Dra. Ethel María Díaz L.

Asesora Científica

Dr. Sergio I. Losada A.

Asesor Metodológico

Dra. Sandra Elizabeth Aguilera Rojas

Directora Centro de Investigación

Colegio Odontológico – CICO

TRANSFERENCIA DE DERECHOS DE PUBLICACIÓN

Título del artículo: **“CORRELACIÓN MÉTRICA ENTRE LA ALTURA Y ANCHO DEL REBORDE RESIDUAL MEDIANTE LA UTILIZACIÓN DE UN DISPOSITIVO INTRAORAL”**

Autores: **Zuliette Naucelly Linares Acero y Leydi Johana Martínez Riojas.**

Los autores certifican que el artículo arriba mencionado es trabajo original y no ha sido previamente publicado, excepto en forma de resumen. Una vez aceptado para publicación en la revista que la Institución Universitaria Colegios de Colombia estipule, los derechos de autor serán transferidos a la universidad. Así mismo, declaran que no ha sido enviado en forma simultánea para su posible publicación en otra revista. Los autores acceden, dado el caso, a que este artículo sea incluido en los medios electrónicos que los editores de la Institución Universitaria Colegios de Colombia, consideren convenientes.

ZULIETTE LINARES ACERO

C.C 1.018.444.930 Bogotá

JOHANA MARTINEZ RIOJAS

C.C 1.020.727.525 Bogotá

CESIÓN DE DERECHOS

Nosotros, **Zuliette Naucelly Linares Acero y Leydi Johana Martínez Riojas**, manifestamos en este documento nuestra voluntad de ceder a la Institución Universitaria Colegios de Colombia los derechos patrimoniales, consagrados en el artículo 72 de la ley 23 de 1982, de la tesis de grado: **“CORRELACIÓN MÉTRICA ENTRE LA ALTURA Y ANCHO DEL REBORDE RESIDUAL MEDIANTE LA UTILIZACIÓN DE UN DISPOSITIVO INTRAORAL”**.

Producto de nuestra actividad académica para optar por el título de Especialista en Endodoncia de la Institución Universitaria Colegios de Colombia. La institución tiene los derechos anteriores cedidos en su actividad ordinaria de investigación, docencia y publicación. Con todo, en nuestra condición de autores nos reservamos los derechos morales de la obra antes citada con arreglo al artículo 30 de la ley 23 de 1982. En concordancia, suscribimos este documento en el momento mismo de la ley 23 de entrega del trabajo final a la biblioteca de la Institución Universitaria Colegios de Colombia.

ZULIETTE LINARES ACERO

C.C 1.018.444.930 Bogotá

JOHANA MARTINEZ RIOJAS

C.C 1.020.727.525 Bogotá

Señores:

Sistema de Bibliotecas de UNICOC (SIBU)

Institución Universitaria Colegios de Colombia

Bogotá

Autorizamos a la unidad de investigación de la Institución Universitaria Colegios de Colombia a consultar y reproducir con fines de investigación, parcial o totalmente el contenido del trabajo de grado titulado: **“CORRELACIÓN MÉTRICA ENTRE LA ALTURA Y ANCHO DEL REBORDE RESIDUAL MEDIANTE LA UTILIZACIÓN DE UN DISPOSITIVO INTRAORAL”** presentado a la unidad de investigación como requisito del programa para optar a el título de **Especialista en Periodoncia** siempre que mediante la correspondiente cita bibliográfica se le de crédito al trabajo de investigación y a sus autores.

ZULIETTE LINARES ACERO

C.C 1.018.444.930 Bogotá

JOHANA MARTINEZ RIOJAS

C.C 1.020.727.525 Bogotá

FICHA TÉCNICA DE INVESTIGACIÓN DE TRABAJO DE GRADO

TÍTULO DEL TRABAJO: “CORRELACIÓN MÉTRICA ENTRE LA ALTURA Y ANCHO DEL REBORDE RESIDUAL MEDIANTE LA UTILIZACIÓN DE UN DISPOSITIVO INTRAORAL”

AUTORES: Linares Acero Zuliette Naucelly, Martínez Riojas Leydi Johana

ASESOR CIENTÍFICO: Dra. Ethel María Díaz López

ASESOR METODOLÓGICO: Dr. Sergio Iván Losada Amaya

MATERIAL ANEXO: 2 CD´s, 2 artículos científicos

FACULTAD: Odontología

TÍTULO OBTENIDO: Especialista en Periodoncia

CATEGORÍA: Postgrado

PALABRAS CLAVES: residual edge, collapse ridge, bone crest, periodontal surgery, mapping, tomography, intraoral device.

DEDICATORIA

Este trabajo de investigación está dedicada a nuestros padres y familiares quienes nos han brindado toda su comprensión, cariño y amor. Ellos han sido nuestra fuente de motivación, e inspiración para ser cada día mejores y quienes han luchado junto con nosotros para un mejor futuro.

A nuestros docentes por haber estado siempre en nuestro aprendizaje y compartir con nosotros sus vivencias personales y conocimientos durante estos dos años aportando los cimientos para llegar a ser grandes profesionales.

Un especial agradecimiento a nuestros asesores por su dedicación y apoyo, así como por dar su tiempo libre para la culminación de este trabajo.

Por último, y no menos importante, a nuestra institución, la cual ha sido nuestra base de formación durante nuestra especialización.

AGRADECIMIENTO

A nuestros padres por sus consejos y palabras de aliento que nos han ayudado a crecer como personas y a luchar por nuestros proyectos propuestos, les agradecemos por enseñarnos valores que nos han llevado a alcanzar una gran meta.

A nuestros hermanos gracias por su apoyo, cariño y por estar en los momentos más importantes de nuestras vidas. Este logro también es de ustedes.

Por último, y no menos importante, le damos gracias a Dios por guiarnos y acompañarnos durante todo el camino.



CORRELACIÓN MÉTRICA ENTRE LA ALTURA Y ANCHO DEL REBORDE RESIDUAL MEDIANTE LA UTILIZACIÓN DE UN DISPOSITIVO INTRAORAL

Leydi Johana Martínez Riojas 1, Zulette Naucelly Linares Acero 1, Ethel María Díaz López 2, Sergio Iván Losada Amaya 3

1. Odontólogos, Residentes del Postgrado de Periodoncia, Bogotá. Institución Universitaria Colegios de Colombia, UNICOC
2. Odontóloga, Especialista en Periodoncia, Docente Postgrado de Periodoncia, UNICOC
3. Odontólogo, Especialista en Periodoncia, Magister en epidemiología, Docente Postgrado de Periodoncia, UNICOC

ljmartinez@unicoc.edu.co

zlinares@unicoc.edu.co

ABSTRACT

Introduction: Some studies have found a relationship between clinical and tomographic measures in patients with thickness defects in bone ridges. However, no studies have been performed where the correlation between height and width measurements is evidenced by an intraoral device with a fixed reference point. **Objective:** The present study aims to evaluate the use of an intraoral device for the metric correlation in width and height of the residual ridge after placement of dental implants. **Materials and Methods:** 5 partially edentulous patients attended consultation for treatment of dental implants at the Colleges of Colombia Institution (UNICOC). Subsequently, an intraoral device was designed with a fixed reference point that allowed the tomographic and intraoperative metric correlation using a bone calibrator in three areas of the residual ridge: Crestal, medial and apical separated from each other by 3 mm. **Results:** 80% of the participants were women and 20% were men, with an average age of 49.8 ± 7.5 years, who underwent an ROG procedure. The present study found a strong correlation of the tomographic and intraoperative measurements of the height and width of the residual ridge in the crestal 3 mm and medial 6 mm with a significance of ($P = 0.001$), additionally it was not observed in the apical zone to 9 mm ($P = 0.431$), correlation between tomographic and intraoperative measurements. **Conclusions:** In the present investigation, an intraoral device was designed that proved to be an effective alternative for comparing clinical and tomographic metric measurements in width and height of the residual

ridge. The mapping technique showed to be a specific method to establish the thickness of the flange correlating with the clinical measurements.

Keywords. Residual edge, collapse of the ridge, bony crest, periodontal surgery, mapping, tomography, intraoral device

RESUMEN

Antecedentes: Algunos estudios han encontrado relación entre las mediciones clínicas y tomográficas en pacientes con defectos en espesor en rebordes óseos. Sin embargo, no se han realizado estudios donde se evidencie la correlación entre las mediciones en altura y ancho mediante un dispositivo intraoral con un punto fijo de referencia. **Objetivo:** El presente estudio pretende evaluar la utilización de un dispositivo intraoral para la correlación métrica en ancho y altura del reborde residual previa colocación de implantes dentales. **Materiales y Métodos:** 5 pacientes parcialmente edéntulos asistieron a consulta para tratamiento de implantes dentales en la Institución Universitaria Colegios de Colombia (UNICOC). Posteriormente, se diseñó un dispositivo intraoral con un punto de referencia fijo que permitió la correlación métrica tomográfica e intraoperatoria empleando un calibrador óseo en tres zonas del reborde residual: Crestal, medial y apical separadas entre sí cada una por 3 mm.

Resultados: El 80% de los participantes fueron mujeres y el 20% hombres, con un promedio de edad de 49.8 ± 7.5 años, los cuales fueron sometidos a un procedimiento de ROG. El presente estudio encontró una fuerte correlación de las mediciones tomográficas e intraoperatorias de la altura y el ancho del reborde residual en las zonas crestal 3 mm y medial 6 mm con una significancia de ($P=0,001$), adicionalmente no se observó en la zona apical a 9 mm ($P=0.431$), correlación entre las mediciones tomográficas e intraoperatorias.

Conclusiones: En la presente investigación se diseñó un dispositivo intraoral que mostró ser una alternativa eficaz para comparar mediciones métricas clínicas y tomográficas en ancho y altura del reborde residual. La técnica de mapeo mostró ser un método específico para establecer el espesor del reborde correlacionándose con las mediciones clínicas.

Palabras claves. Reborde residual, colapso del reborde, cresta ósea, cirugía periodontal, hondaje, tomografía, dispositivo intraoral.

INTRODUCCIÓN

El colapso de los tejidos duros y blandos puede ser consecuencia de la pérdida dental prematura, anodoncia, exodoncias traumáticas, periodontitis, infecciones endodónticas, fractura radicular longitudinal, trauma general y enfermedades sistémicas (1).

Todas estas condiciones conllevan a alteraciones de la arquitectura ósea debido a la reabsorción que resulta en cambios volumétricos tanto en altura y ancho del reborde. Tan y cols en 2012, en una revisión sistemática describe que durante los primeros seis meses después de la exodoncia dental la reducción de la cresta alveolar en sentido horizontal es de 3.8 mm y en sentido vertical es de 1.2 mm (2). Tras estos eventos permanece una porción de la cresta alveolar y tejido blando, denominada reborde residual (3).

Es por ello que se requieren de diversos procedimientos de cirugía periodontal para el aumento en altura y ancho del reborde para la colocación de implantes dentales (4).

Para la planificación de la terapia implantológica, se han utilizado a través del tiempo diferentes ayudas diagnósticas para estudiar la forma y el tamaño de los rebordes residuales, pueden ser modelos de yeso, técnica de mapeo y ayudas imagenológicas como radiografías periapicales, panorámicas, tomografías axiales computarizadas, tomografías helicoidales y tomografía computarizada rayo de cono (CBCT) (5,6).

La técnica de mapeo ha sido de gran utilidad para evaluar el ancho del reborde óseo residual y su anatomía para planificar la necesidad de realizar procedimientos de regeneración ósea guiada previa a la colocación de implantes dentales (7)

Entre las ventajas que ofrece la tomografía computarizada (TC), están reconstrucciones volumétricas directas, transformación de datos análisis tridimensionales, incluyendo imágenes funcionales e imágenes en tiempo real para guiar los procedimientos de intervención quirúrgica (8).

Chen y cols en el 2008, realizaron un estudio para comparar las medidas del ancho óseo obtenidas con la técnica de mapeo y la tomografía computarizada (TC). Por medio de la utilización de una guía de acrílico donde marcaban 3 puntos ubicados a 4, 7 y 10 mm de la cresta ósea. Los resultados mostraron que la técnica de mapeo presenta un 70% de concordancia en comparación con la tomografía computarizada del 55% respectivamente. Por lo tanto, de acuerdo a este estudio la TC es menos precisa comparada con la técnica de mapeo debido a la mayor magnitud de desviación comparada con el uso del calibrador directo (9).

El presente estudio pretende evaluar la utilización de un dispositivo intraoral para la correlación métrica en ancho y altura del reborde residual previa colocación de implantes dentales.

MATERIALES Y MÉTODOS

5 pacientes que asistieron a consulta para tratamiento de implantes dentales en la Institución Universitaria Colegios de Colombia (UNICOC). Mediante un muestreo no probabilístico por conveniencia, fueron incluidos pacientes sistémicamente sanos, no gestantes, con ausencia de enfermedad periodontal activa, parcialmente edéntulos en maxilar superior con ausencia de uno o dos dientes, (zona anterior y premolar), índice de O'Leary menor al 12% y no fumador.

Los pacientes recibieron información detallada por escrito y verbal del procedimiento, y firmaron el consentimiento informado. El estudio fue previamente aprobado y avalado por el comité de ética de UNICOC.

Elaboración del dispositivo intraoral

En todos los casos se tomaron impresiones en alginato, seguido de un vaciado en yeso tipo III para realizar un encerado diagnóstico en la zona del defecto. Posteriormente se prensó una placa termoplástica de calibre 0,8 mm y se posicionó un tubo metálico de acero

inoxidable 316-SS con diámetro de 0.7 mm, en el área del cingulo de los dientes anteriores y en el surco central de premolares. A continuación, se adicionó acrílico de autocurado para la fijación del tubo.

Se les indicó a los pacientes la utilización del dispositivo intraoral para la toma de la tomografía computarizada. (El equipo radiológico que se empleó fue Carestream Dental Sistema CS 9000 con imágenes de vóxel de alta resolución).

Mediciones tomográficas

Medición en altura

Se tomó como puntos de referencia la unión amelocementaria (UAC) de los dientes adyacentes al defecto y se trazó una línea longitudinal imaginaria que uniera ambos puntos. (Línea A). Seguidamente se trazó una línea perpendicular desde la Línea A hasta la porción coronal de la cresta ósea tomando como punto de referencia la porción distal del tubo guía (Línea B). Consecutivamente, se trazó una línea paralela al eje longitudinal del tubo guía desde la porción coronal de este a la cresta ósea (Línea C). A continuación, en el corte sagital se trazó una línea vertical desde la porción coronal del tubo guía hasta el punto de referencia palatino a los 3 mm (Línea D). Finalmente, se trazó una línea vertical desde la porción coronal del tubo guía hasta el punto de referencia vestibular a los 3 mm (Línea E) (Fig. 1).

Medición en ancho

Se trazó una línea horizontal de la cortical externa vestibular a la cortical palatina a 3 mm de la cresta ósea (Línea F). A continuación, se trazó una línea horizontal de la cortical externa vestibular a la cortical palatina a 6 mm de la cresta ósea (Línea G). Seguidamente, se trazó una línea horizontal de la cortical externa vestibular a la cortical palatina a 9 mm de la cresta ósea (Línea H). Finalmente, una línea transversal (Línea I) trazada del punto de referencia vestibular a 3 mm hasta el punto de referencia palatino a 9 mm (Fig. 2).

Procedimiento quirúrgico y mediciones intraoperatorias

Los 5 pacientes seleccionados que presentaron colapso del reborde residual en los que se consideró el aumento de reborde para la futura colocación de implantes dentales.

Prequirúrgicamente se realizó la preparación del campo operatorio, asepsia y antisepsia de la zona a regenerar, se colocó anestesia técnica infiltrativa con lidocaína al 2% con epinefrina 1: 80.000. Seguidamente se realizaron incisiones crestales en combinación de incisiones intrasulculares e incisiones verticales paramediales, de los dientes adyacentes al defecto. A continuación, se elevó el colgajo mucoperióstico.

Se colocó el dispositivo y se introdujo la sonda Carolina del Norte desde el punto de referencia hasta la cresta ósea.

Consecutivamente, se realizó con ayuda de la sonda periodontal la toma de las medidas del espesor del reborde residual con un calibrador óseo GDC® en tres puntos: Coronal (C)= 3 mm, punto medio (PM)= 6 mm y Apical (A)= 9 mm a la cresta ósea. estos datos fueron registrados en el instrumento de recolección.

Acto seguido, se procedió a la decorticación con fresa de diamante redonda pequeña #1. Se coloca el material de regeneración y finalmente se posiciona el colgajo y se suturó con puntos simples con material no reabsorbible Nylon monofilamento 5-0.

Se prescribió como antibiótico Amoxicilina, cápsulas de 500 mg, cada 8 horas durante 7 días, analgésico Nimesulida, tabletas de 100 mg cada 12h por 5 días y se formuló un enjuague bucal de Clorhexidina al 0.12% dos veces al día por un minuto en boca durante 2 semanas. Se realizaron controles postquirúrgicos a los 8, 15 y 30 días.

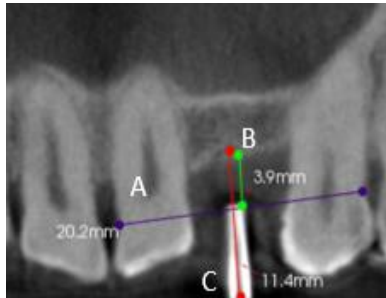

Figura 1. Medición de la altura, desde la UAC (Línea A) y el tubo de referencia (Línea B) hasta la cresta ósea.

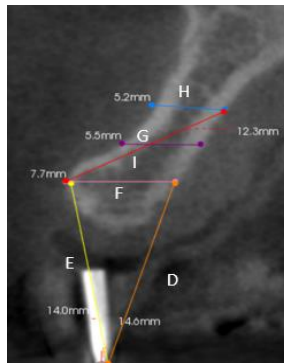


Figura 2. Medición del ancho, desde la cortical externa vestibular a la cortical palatina en las zonas Crestal (Línea F), medial (Línea G), apical (Línea H).

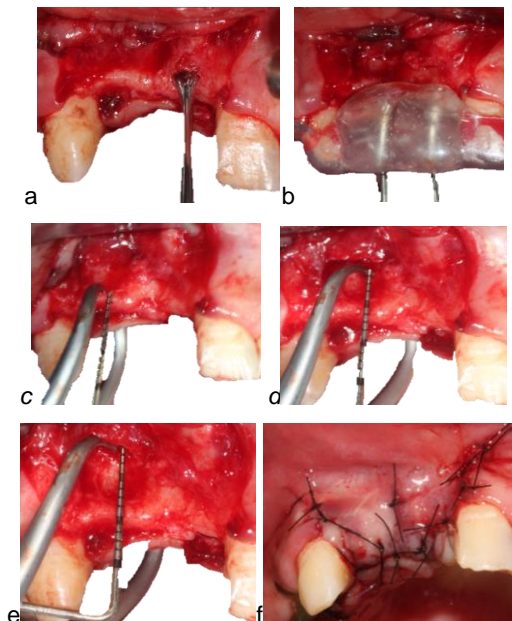


Figura 3. Procedimiento quirúrgico, (a) Elevación del colgajo, (b) Inserción del dispositivo guía, (c) medida crestal con calibrador óseo, (d) Medida medial con calibrador óseo, (e) medida apical con calibrador óseo, (f) Se posiciona el colgajo y sutura.

ANÁLISIS ESTADÍSTICO

Los datos se tabularon en una base de datos Excel- Microsoft Office, para posteriormente ser analizados en los programas Stata 14 y SPSS 23. Mediante el programa Stata se realizó la estadística descriptiva. Se empleó la prueba de Shapiro Wilk con el fin de determinar si los datos seguían una distribución normal.

Para determinar la relación entre las medidas del ancho y altura se empleó la prueba de correlación de Pearson y para identificar asociación entre las variables se realizó una regresión lineal simple.

RESULTADOS

De los cinco participantes, cuatro fueron mujeres que corresponde al 80%, 1 hombre al 20%, con un promedio de edad de 49.8 ± 7.5 años. El porcentaje de índice de O'Leary tuvo un promedio de 11% y el biotipo periodontal que predominó en los pacientes intervenidos fue el grueso, con una frecuencia de 80%.

La prueba de Shapiro Wilk arrojó una distribución normal para todos los datos intraoperatorios y tomográficos tanto en altura como en ancho, excepto para la medida apical intraoperatoria, la cual fue estadísticamente significativo ($P < 0,005$).

A pesar de esto, estos resultados deben ser interpretados y analizados con cautela por el bajo número de datos.

Tabla 1. Análisis de correlación de Pearson de la altura del reborde óseo residual.

Distancia	Intraoperatoria	
	r- correlación	p
Tomográfica	0,969**	0,001

(r) Correlación

Posteriormente se aplicó el coeficiente de correlación de Pearson encontrándose correlación fuerte en la medición en altura intraoperatoria y tomográfica lo cual fue estadísticamente significativo ($P= 0,001$) (Tabla 1).

Tabla 2. Análisis de correlación de Pearson de medidas crestal, medial y apical del ancho del reborde residual.

IO	Crestal		Medial		Apical	
	r-	p	r-	p	r-	p
TC						
C	0,998	0,001				
M			0,988**	0,001		
A					0,357	0,431

(IO) Intraoperatoria, (TC) Tomografía, (C) Crestal, (M) Medial, (A) Apical, (r) Correlación.

Por otro lado, las mediciones en ancho intraoperatorias y tomográficas que se obtuvieron en la zona crestal y medial fueron estadísticamente significativas ($P=0,000$), presentándose una correlación fuerte ($>80\%$). Las mediciones tomográficas e intraoperatorias en la zona apical no fueron estadísticamente significativas ($P=0,431$), y presentaron una correlación baja ($< 80\%$) (Tabla 2).

Según el ANOVA no se presentó diferencia significativa entre las medidas tomográficas e intraoperatorias a nivel crestal, pero si existió una diferencia de 0,6 mm entre la crestal tomográfica con respecto a la crestal intraoperatoria.

No se presentó diferencia significativa entre las medidas tomográficas e intraoperatoria a nivel medial, pero si existió una diferencia de 0,6mm entre la medial tomográfica con respecto a la medial intraoperatoria.

No se presentó diferencia significativa entre las medidas tomográficas e intraoperatoria a nivel apical, pero si existió una diferencia de 1.7 mm entre la apical tomográfica con respecto a la apical intraoperatoria.

Se realizó una regresión lineal simple para las variables dependientes e independientes. Por lo tanto, se presentó una regresión lineal positiva para la medida crestal y media y una regresión lineal débil para la medida apical (Fig. 1,2,3).

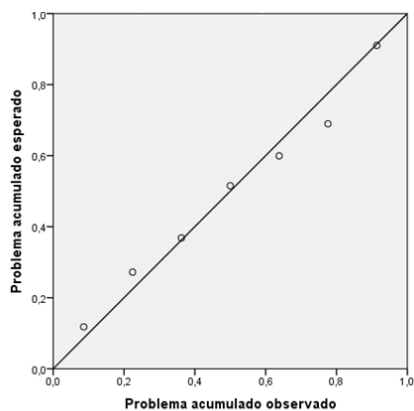


Figura 4. Correlación positiva entre la medida crestal tomográfica e intraoperatoria.

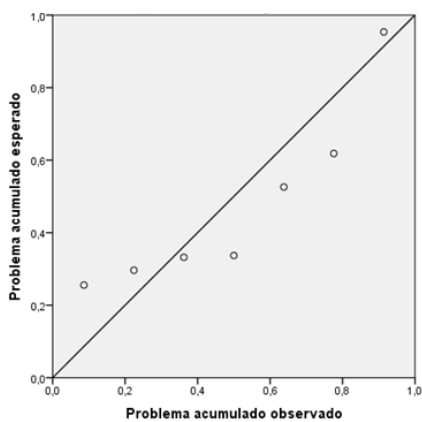


Figura 5. Correlación negativa entre la medida medial tomográfica e intraoperatoria.

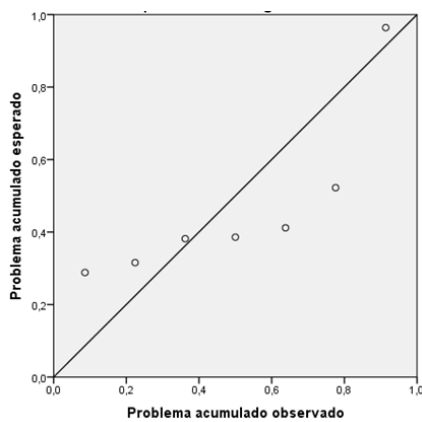


Figura 6. Correlación negativa entre la medida apical tomográfica y intraoperatoria.

DISCUSIÓN

En el presente estudio se diseñó un dispositivo intraoral con un punto de referencia fijo que permitió la toma de mediciones intraoperatorias y tomográficas de la altura de la cresta ósea por medio de la inserción de la sonda periodontal Carolina del Norte, distancia que se tomó desde la porción coronal del tubo guía hasta la cresta ósea. En un estudio similar realizado por Allen F y Smith DG en el 2000 (10), propusieron una forma de estandarización confeccionando una placa quirúrgica modificada con puntos de referencia en gutapercha para ubicar el calibrador óseo y poder relacionar las medidas prequirúrgicas, quirúrgicas y tomográficas y obtener la posición exacta de las mediciones en dos tiempos del estudio.

En el presente estudio se diseñaron guías en acetato y acrílico de autocurado que facilitaron la fijación del tubo guía que se utilizó como punto de referencia para realizar las mediciones del mapeo de la cresta y la tomografía. Otros estudios como el de Pérez y cols 2005 (11) y Luk y cols 2011 (12), elaboraron placas de acetato termoformadas usándolas como guías para la medición del reborde óseo residual empleando la tomografía y la técnica de mapeo.

Para la toma de las mediciones del ancho del reborde se tomó como punto de referencia la cresta ósea para la toma de medidas a 3 mm crestal, 6 mm medial y 9 mm apical respectivamente. Otros estudios reportan mediciones en diferentes distancias de la cresta ósea, Allen y Smith 2000, realizaron las mediciones a 3 mm y a 6 mm (10), Chen y cols 2008, obtuvieron sus mediciones a 4, 7 y 10 mm (9) y finalmente Mendoza y cols (13), 2012, realizaron sus mediciones en la zona crestal, medial y apical a una distancia de 5 mm entre cada una.

De acuerdo con los resultados del presente estudio las medidas en la zona crestal y medial no se encontraron diferencias estadísticamente significativas en las mediciones intraoperatorias y tomográficas con relación en la medición en la zona apical se encontraron diferencias estadísticamente significativas. Por otro lado, Pérez y cols en el 2005 (11), realizaron un estudio en cadáveres humanos donde compararon la precisión de la tomografía y la técnica de mapeo directo al hueso para determinar las dimensiones del reborde residual y como resultado no encontraron diferencias estadísticamente significativas entre estos dos métodos.

Por el contrario, Chen y cols en el 2008 (9) hallaron que la técnica de mapeo tiene precisión debido a que presentó una menor desviación con respecto a la tomografía lo cual fue estadísticamente significativo. De igual manera Mendoza y cols en el 2012 (13), reportaron resultados similares considerando las medidas con el calibrador óseo son más confiables en la zona crestal y menos precisas en la zona medial y apical estas pueden asociarse a la dificultad del acceso y la falta de estandarización del método.

El presente estudio, obtuvo una discrepancia promedio en la zona crestal de 0.6mm, zona medial 0.6mm y en la zona apical fue de 1.7mm. Estos resultados difieren con los estudios realizados por Amarnath y cols 2015 (14), presentó una sobreestimación de 0.5mm comparado con la técnica de mapeo. Resultados similares obtuvieron los estudios realizado por Luk y cols en el 2011 (12), donde encontró una discrepancia de 0.3 a 0.5mm, mientras Mazucatto P y cols en el 2017 (15) obtuvieron una discrepancia aproximada de 0.4mm entre las dos técnicas anteriormente mencionadas.

CONCLUSIONES

En la presente investigación se diseñó un dispositivo intraoral que mostró ser una alternativa eficaz para comparar mediciones métricas clínicas y tomográficas en ancho y altura del reborde residual.

El uso del mapeo de la cresta puede estar indicado para rebordes residuales con reabsorción de leve a moderada.

La técnica de mapeo mostró ser un método específico para establecer el espesor del reborde correlacionándose con las mediciones clínicas.

Las mediciones del reborde óseo con la técnica de mapeo, y la tomografía a nivel crestal y medial pueden considerar como las más seguras.

REFERENCIAS

1. Hämmerle CHF, Tarnow D. The etiology of hard and soft tissue deficiencies at dental implants: A narrative review. *J clin periodontol.*2018; 45: 267-277.
2. Jivraj S, Chee W, Corrado P. Treatment planning of the edentulous maxilla. *Br Dent J* 2006; 201(5): 261-279.
3. Tan WL, Wong TL, Wong MC, Lang NP. A systematic review of post-extractional alveolar hard and soft tissue dimensional changes in humans. *Clin Oral Implants Res.* 2012 Feb;23 Suppl 5:1-21.
4. Wang HL, AL Shammari K. HVC ridge deficiency classification: a therapeutically oriented classification. *Int J periodontics restaurative Dent.* 2002; 22: 335-43.
5. Guerrero M and et al. State-of-the-art on cone beam CT imaging for preoperative planning of implant placement. *Clin Oral Invest.* 2006; 10: 1–7.
6. Sonick M, Abrahams J, Faiella R. A comparison of the accuracy of periapical, panoramic and CT radiography in locating the mandibular canal. *Int J Oral Maxillofac Implants* 1994;9: 455–460.

7. Castro-Ruiz CT, Noriega J, Guerrero ME. Validity of ridge mapping and cone beam computed tomography in dental implant therapy. *Journal of Indian Society of Periodontology*. 2015;19(3):290-293
8. Cavalcanti MGP, Rocha SS, Vannier MW. Craniofacial measurements based on 3D-CT volume rendering: implications for clinical applications. *Dentomaxillofac Radiol*. 2004; 33:170–176.
9. Chen LC, Lundgren T, Hallström H, ChereL F. Comparison of different methods of assessing alveolar ridge dimensions prior to dental implant placement. *J Periodontol*. 2008; 79:401-5.
10. Allen F, Smith DG. An assessment of the accuracy of ridge-mapping in planning implant therapy for the anterior maxilla. *Clin Oral Impl Res* 2000; 11: 34–38.
11. Perez LA; Brooks SL; Wang HL; Eber RM. Comparison of linear tomography and direct ridge mapping for the determination of edentulous ridge dimensions in human cadavers. *Oral Surg Oral Med Oral Pathol Oral Radiol Endod*;2005 99(6): 748-54.
12. Luk LC, Pow EH, Li TK, Chow TW. Comparison of ridge mapping and cone beam computed tomography for planning dental implant therapy. *Int J Oral Maxillofac Implants*. 2011;26(1):70-74.
13. Mendoza Mariana Angélica, Torregroza Carolina, Blanco Rico Germán. Correlación de las medidas preoperatoria, tomográfica e intraoperatoria de los rebordes óseos en pacientes edéntulos. *Rev Odontos* 2012; 13(37): 43-51.
14. Amarnath G Et al. Comparison of Cone Beam Computed Tomography, Orthopantomography with Direct Ridge Mapping for Pre-Surgical Planning to Place Implants in Cadaveric Mandibles: An Ex-Vivo Study. *Journal of International Oral Health* 2015; 7:38-42.
15. Mazucatto P, et al. Evaluation of metal artefact reduction in cone-beam computed tomography images of different dental materials. *Clin oral invest*. 2017; 1:1-4.

