

INSTITUCIÓN UNIVERSITARIA COLEGIOS DE COLOMBIA
COLEGIO ODONTOLÓGICO
ÁREA DE EDUCACIÓN AVANZADA Y CONTINUADA
POSGRADO DE ORTODONCIA Y ORTOPEDIA MAXILAR



**EFFECTIVIDAD DEL EXPANSOR DE WILLIAMS EN EL TRATAMIENTO DE
MICROGNATISMO MODERADO A SEVERO DE LA MANDÍBULA.**

AUTORES

DUARTE PALENCIA LAURA PAOLA

LOPEZ CASTRO FANNY BRIGETH

NORATO JAIMES NICOLE

PEDRAZA CAROLINA MORENO

VELANDIA LUZ ANDREA

INSTITUCIÓN UNIVERSITARIA COLEGIOS DE COLOMBIA

UNICOC

COLEGIO ODONTOLÓGICO

ÁREA DE EDUCACIÓN AVANZADA Y CONTINUA

POSTGRADO DE ORTODONCIA Y ORTOPEDIA MAXILAR

BOGOTÁ

2022

**EFFECTIVIDAD DEL EXPANSOR DE WILLIAMS EN EL TRATAMIENTO DE
MICROGNATISMO MODERADO A SEVERO DE LA MANDÍBULA.**

INVESTIGADORES

Laura Paola Duarte Palencia

[Fanny Brigheth Lopez Castro](#)

Nicoles Norato Jaimes

Asesor Científico

Dra. Carolina Pedraza Moreno

Asesor Metodológico

Dra. Luz Andrea Velandia Palacios

Especialista en Ortodoncia y Ortopedia maxilar

INSTITUCIÓN UNIVERSITARIA COLEGIOS DE COLOMBIA

UNICOC

COLEGIO ODONTOLÓGICO

ÁREA DE EDUCACIÓN AVANZADA Y CONTINUA

POSTGRADO DE ORTODONCIA Y ORTOPEDIA MAXILAR

BOGOTÁ

2022

El trabajo de grado “Efectividad del expansor de williams en el tratamiento de micrognatismo moderado a severo de la mandíbula.” elaborado por Laura Paola Duarte Palencia, Nicole Norato Jaimes y Fanny López Castro como requisito para optar por el título de especialista en Ortodoncia y Ortopedia Maxilar.

Dra. Carolina Pedraza

Dra. Luz Andrea Velandia Palacios

TRANSFERENCIA DE DERECHOS DE PUBLICACIÓN

Título del artículo: “Efectividad del expansor de williams en el tratamiento de micrognatismo moderado a severo de la mandíbula.” Autores: Dra. Carolina Pedraza, Dra. Luz Andrea Velandia Palacios, Laura Paola Duarte Palencia, Fanny Brigeth Lopez Castro y Nicole Norato Jaimes. Los autores certifican que el artículo arriba mencionado es trabajo original y no ha sido previamente publicado, excepto en forma de resumen. Una vez aceptado para publicación en la revista que la Institución Universitaria Colegios de Colombia estipule, los derechos de autor serán transferidos a la universidad. Así mismo, declaran que no ha sido enviado en forma simultánea para su posible publicación en otra revista. Los autores acceden, dado el caso, a que este artículo sea incluido en los medios electrónicos que los editores de la Institución Universitaria Colegios de Colombia consideren convenientes.

Luz Andrea Velandia Palacios
CC: 52. 432. 442
Cel: 3124922001
lvelandiap@unicoc.edu.co

Carolina Pedraza Moreno
CC: 52472671
CEL:3006995553
cpedraza@unicoc.edu.co

Fanny Brigeth López Castro
CC: 1121946933
CEL: 3138424506
flopez@unicoc.edu.co

Laura Paola Duarte Palencia
CC: 1033769450
CEL: 3107903185
lduarte@unicoc.edu.co

Nicole Norato Jaimes
C.C: 1.098.649.580
CEL: 3003234200
nnorato@unicoc.edu.co

INSTITUCIÓN UNIVERSITARIA COLEGIOS DE COLOMBIA CESIÓN DE DERECHOS

Yo. Carolina Pedraza, Luz Andrea Velandia Palacios, Laura Paola Duarte Palencia, Fanny Brigeth López Castro y Nicole Norato Jaimes. Manifestamos en este documento nuestra voluntad de ceder a la Institución Universitaria Colegios de Colombia los derechos patrimoniales, consagrados en el artículo 72 de la ley 23 de 1982, de la tesis de grado: Efectividad del expansor de williams en el tratamiento de micrognatismo moderado a severo de la mandíbula.

” Producto de nuestra actividad académica para optar por el título de Especialista en Ortodoncia y ortopedia maxilar de la Institución Universitaria Colegios de Colombia. La institución tiene los derechos anteriores cedidos en su actividad ordinaria de investigación, docencia y publicación. Con todo, en nuestra condición de autores nos reservamos los derechos morales de la obra antes citada con arreglo al artículo 30 de la ley 23 de 1982. En concordancia, suscribimos este documento en el momento mismo de la ley 23 de entrega del trabajo final a la biblioteca de la Institución Universitaria Colegios de Colombia.

Luz Andrea Velandia Palacios
CC: 52. 432. 442
Cel: 3124922001
lvelandiap@unicoc.edu.co

Carolina Pedraza Moreno
CC: 52472671
CEL:3006995553
cpedraza@unicoc.edu.co

Fanny Brigeth López Castro
CC: 1121946933
CEL: 3138424506
flopez@unicoc.edu.co

Laura Paola Duarte Palencia
CC: 1033769450
CEL:3107903185
lduartep@gmail.com

Nicole Norato Jaimes
CC: 1.098.649.580
CEL: 3003234200
nnorato@unicoc.edu.co

Bogotá, Julio del 2022

Señores:

Biblioteca Institución Universitaria Colegios de Colombia

La Ciudad

Autorizamos a la unidad de investigación de la Institución Universitaria Colegios de Colombia a consultar y reproducir con fines de investigación, parcial o totalmente el contenido del trabajo de grado titulado: "Efectividad del expansor de williams en el tratamiento de micrognatismo moderado a severo de la mandíbula" presentado a la unidad de investigación como requisito del programa para optar a el título de Ortodoncista y ortopedista maxilar; siempre que mediante la correspondiente cita bibliográfica se le dé crédito al trabajo de investigación y a sus autores

Luz Andrea Velandia Palacios

CC: 52. 432. 442

Cel: 3124922001

lvelandiap@unicoc.edu.co

Carolina Pedraza Moreno

CC: 52472671

CEL:3006995553

cpedraza@unicoc.edu.co

Fanny Brigeth López Castro

CC: 1121946933

CEL: 3138424506

flopez@unicoc.edu.co

Laura Paola Duarte Palencia

CC: 1033769450

CEL:3107903185

lduarte@gmail.com

Nicole Norato Jaimes

CC: 1.098.649.580

CEL: 3003234200

nnorato@unicoc.edu.co

FICHA TÉCNICA

INVESTIGACIÓN DE TRABAJO DE GRADO

TÍTULO DEL TRABAJO: EFECTIVIDAD DEL EXPANSOR DE WILLIAMS EN EL TRATAMIENTO DE MICROGNATISMO MODERADO A SEVERO DE LA MANDÍBULA.

AUTORES: Laura Paola Duarte Palencia, Fanny Brigeth López Castro y Nicole Norato Jaimes

DIRECTOR: Dra. Liliana Jara López

ASESOR CIENTÍFICO: Dra. Carolina Pedraza

ASESOR METODOLÓGICO: Dra. Luz Andrea Velandia Palacio

COLEGIO: Odontológico

TÍTULO OBTENIDO: Especialista en Ortodoncia Y Ortopedia Maxilar

CATEGORÍA: Postgrado

PALABRAS CLAVE: Expansión, mandibular, aparatología, Williams, micrognatismo.

CONTENIDO

INTRODUCCIÓN	11
1. ASPECTOS TEORICOS	
1.1 PLANTEAMIENTO DEL PROBLEMA	
1.1.1 DESCRIPCIÓN.....	12
1.1 JUSTIFICACIÓN.....	14
1.3 MARCO TEORICO.....	16
1.4 OBJETIVO GENERAL	
1.4.1 OBJETIVOS ESPECIFICOS.....	20
1.5 ASPECTOS METODOLOGICOS.....	20
1.5.6 CRITERIOS DE ELEGIBILIDAD.....	21
1.5.7 PROCEDIMIENTO.....	23
1.5.8 INSTRUMENTO.....	24
1.5.9 CONDUCCIÓN DEL ESTUDIO.....	25
1.6 RESULTADOS.....	26
1.7 DISCUSION.....	29
1.8 CONCLUSIONES.....	33
BIBLIOGRAFIA.....	34

INTRODUCCIÓN

OBJETIVO Evaluar sobre modelos de estudio la cantidad de expansión transversal lograda con el aparato de Williams en pacientes de 6 a 12 años.

I. MÉTODO: El diseño de este estudio fue de tipo observacional descriptivo. Se analizaron 52 modelos de estudio, uno inicial y otro final de 26 pacientes de la clínica del postgrado de ortodoncia de UNICOC, con micrognatismo transversal mandibular moderado a severo, quienes fueron tratados con expansor de Williams.

RESULTADOS: Se encontraron valores significados en la expansión total de 3,30mm para la medida anterior y de 3,08mm para la medida posterior. No se encontró diferencia significativa en la expansión considerando el sexo de los pacientes.

CONCLUSIONES: Se logró una eficacia de la expansión para el tratamiento de micrognatismo de moderado a severo según la edad, sexo y zona de expansión de la mandíbula.

1. ASPECTOS TEÓRICOS

1.1 PLANTEAMIENTO DEL PROBLEMA

1.1.1 DESCRIPCIÓN

Las maloclusiones generadas por problemas en sentido transversal del maxilar superior y mandíbula son condiciones que se presentan desde la edad infantil, de tipo multifactorial y que se producen de diversas maneras.

Una de las principales complicaciones que dan origen a este tipo de maloclusiones es el micrognatismo en sentido transversal del maxilar superior y/o de la mandíbula. En la literatura científica se describen diversas teorías sobre el tratamiento de esta condición por medio de métodos de expansión con aparatologías que permiten un aumento de las medidas transversales de los maxilares. Sin embargo aunque existen diversos estudios que describen su efectividad en el maxilar superior, se encuentran pocos reportes de resultados de la expansión sobre el maxilar inferior, esto se debe en parte a las muchas controversias existentes relacionadas a la estabilidad así como a las dificultades anatómicas de la expansión mandibular. (1)

En vista de la poca información disponible en la literatura y la importancia de la expansión en el maxilar inferior para ayudar en la corrección de problemas transversales o mejorar el apiñamiento se hace necesario indagar ¿cuál es la efectividad en términos de ganancia de tamaño transversal de la mandíbula del aparato ortopédico de expansión de Williams?

1.1 JUSTIFICACIÓN

Ganar espacio en la región inferior es un objetivo de tratamiento importante en casos de apiñamiento que en edades adultas debe resolverse usualmente con tratamientos que incluyen la extracción dental o el stripping o reducción del esmalte. El aparato de Williams ha sido una opción de tratamiento propuesto para ganar espacio en el maxilar inferior en edades tempranas de dentición mixta

sin llegar a la necesidad de exodoncias a largo plazo del tratamiento. Sin embargo no hay disponible en la literatura científica un estudio que evalúe la efectividad de esta aparatología y es indispensable tener esta información de tipo cuantitativa que ayude al clínico tomar la determinación sustentado en evidencia científica.

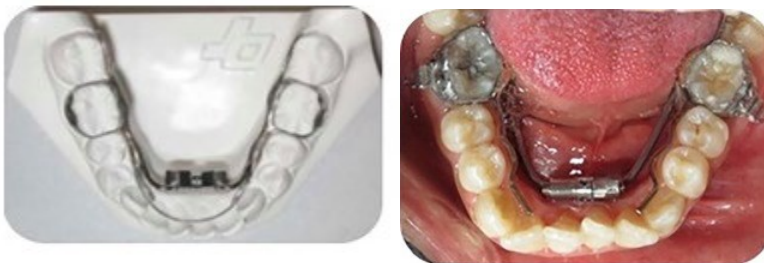1.3 MARCO TEÓRICO

Marco conceptual.

Se conocen como maloclusiones transversales las alteraciones de la oclusión en el plano horizontal o transversal. Por lo tanto, se pueden encontrar maloclusiones transversales con una relación dental y esquelética de clase I, clase II o clase III. (1)

Se considera como oclusión normal en el plano horizontal la situación en la cual, las cúspides palatinas de los molares y premolares superiores ocluyen en las fosas principales y triangulares de los molares y premolares inferiores. Así pues, existe un resalte posterior, ya que las piezas posteriores desbordan a las inferiores. (1)

En los últimos 15 años se ha observado un incremento en el uso del expansor rápido del maxilar en la práctica clínica diaria. A pesar que este procedimiento inicialmente se utilizó sólo para corregir mordidas cruzadas posteriores, ahora existen un gran número de posibles indicaciones para esta técnica. (2)



(a) Diseño original del expansor mandibular de Williams. (2)

(b) Expansor fijo mandibular de Williams modificado. (2)

Milad, S. A. A., Hussein, F. A., Mohammed, A. D., & Hashem, M. I. (2020) Señalan el diseño original que es un aparato fijo que introdujo Williams y fue diseñado para corregir el hacinamiento en la dentición mixta temprana (Fig. a).

El expansor se basa en dos extensos tubos inoxidable que van soldados a las bandas metálicas del primer molar permanente inferior, se incorpora un tornillo de expansión a las bandas de dichos molares por medio de unas extensiones de alambre que atraviesan la porción anterior de la mandíbula. Se coloca un arco de alambre de NiTi de 0.016 en los extremos anteriores de los tubos inoxidable y al activarse el tornillo de expansión, el alambre NiTi se desliza en dirección anterior y los incisivos inferiores se desplazan hacia adelante. (2)

El expansor fijo mandibular de Williams modificado presenta 2 brazos laterales fijos (Fig. b) Similar al primer diseño, utiliza 2 primeras bandas molares y el tornillo de expansión tiene dos brazos de extensión de 0.060 pulgadas (Leone, Italia). Se soldaba un alambre de 0.035 pulgadas a estos brazos para adicional la longitud necesaria para que el alambre pueda llegar a unos 2 mm del alvéolo, volviendo a la altura media de la corona de los primeros molares permanentes a los que se soldaba. El alambre continúa por debajo del nivel medio de la corona de los premolares inferiores. Las longitudes de alambre alveolar y media corona se unieron en la primera región molar permanente para la rigidez del aparato. Los dos brazos del expansor se adaptaron y liberaron del tejido subyacente en aproximadamente 1,5 mm para evitar el daño del tejido tanto como sea posible. Los brazos del expansor junto con el alambre lingual se soldaron en el medio de las superficies linguales de las bandas molares. (2)

Marco referencial.

La discrepancia entre el tamaño y la longitud del arco es una forma común de maloclusión en pacientes de ortodoncia. La cantidad de apiñamiento en el arco mandibular, es determinante para la toma de decisión de exodoncias, dado que las

estrategias de tratamiento se han cambiado últimamente a enfoques más conservadores.(2)

Existe una gran conciencia sobre las alternativas de no extracción para ganar espacio en el arco en casos de discrepancia dentoalveolar negativa, particularmente en casos límites. Entre estas alternativas están la reducción interproximal, la distalización y la expansión del arco. Si bien la gravedad del apiñamiento y el perfil de los tejidos blandos son determinantes importantes del enfoque apropiado del tratamiento; la estabilidad, el momento y las diferentes perspectivas del tratamiento también deben considerarse.(2)

En ortodoncia se presenta con frecuencia apiñamiento en la región del arco mandibular, generando un desafío en la práctica clínica, para el cual se considera el manejo con expansión o extracción dental con el fin de lograr la adecuada alineación y nivelación. En la actualidad sin embargo existe controversia respecto a la eficiencia de la expansión en la zona del arco mandibular. Se reconoce en la literatura el uso de la expansión mandibular pero sus resultados no han sido evidenciados con suficiente precisión. (1)

Al evaluar la literatura se encuentran investigaciones que sugieren una menor efectividad del tratamiento de expansión en el arco mandibular, lo cual se atribuye a las condiciones anatómicas de la mandíbula, mientras en la región maxilar se cuenta con una sutura media palatina, esto no sucede en el maxilar inferior por lo cual se considera que el resultado de la expansión en esta zona se genera localmente en el proceso alveolar produciendo principalmente inclinación del segmento vestibular. (2)

Por tal razón se encuentran criterios contradictorios referentes tanto a la estabilidad como al efecto de este tratamiento. Algunos investigadores indican que la expansión mandibular no es estable en teoría ya que la alteración del arco mandibular en su forma requiere una acción que no se logra a través de los aparatos ortopédicos, sin

embargo existen investigaciones que demuestran la posible modificación transversal permanente del arco mandibular. (2)

Recientemente el uso de la expansión mandibular se ha llevado a cabo en conjunto con ortodoncia por lo cual es importante tener en cuenta el posible efecto de inclinación lateral que ocurre en los molares ya que se ha observado que la excesiva expansión puede generar un aumento en la proinclinación dental alterando la relación oclusal. (2)

Grady y Col en 2006(3), aclararon cuantitativamente el movimiento molar durante la expansión mandibular utilizando el dispositivo Schwarz con el fin de estimar el límite permisible de la expansión mandibular como índice clínico para el movimiento de inclinación (3).

El cambio promedio del tratamiento en el ancho intermolar fue de 5.42 mm (desviación estándar 1.98), y el ángulo promedio de inclinación bucal del diente fue de 10.16 grados (desviación estándar 3.83). No se encontró una correlación significativa entre la edad previa al tratamiento y el período de tratamiento cuando se compararon con los incrementos de ancho intermolar y los ángulos de inclinación. Se observó correlación positiva significativa entre el tiempo de retención y la cantidad de expansión. El coeficiente de regresión del ángulo de inclinación bucal del diente durante la expansión al incremento del ancho intermolar fue de aproximadamente 0.2. Esto significa que 1 mm de expansión se acompaña de 5 grados de inclinación lateral molar. A través de este coeficiente es posible determinar el límite permisible para la expansión mandibular. (3)

En el estudio de Motoyoshi y Col en el 2002 (4), se estimó el aumento en el perímetro del arco relacionado con la expansión lateral mandibular. La expansión mandibular se simuló utilizando un método de elementos finitos tridimensionales (3D) (FEM) y una técnica que utilizó gráficos por computadora (simulación 3D). Se calculó a través de 3D FEM el centro rotacional molar durante el movimiento producido con la expansión lateral. La geometría del modelo la determinaron utilizando una muestra de hueso mandibular proveniente de las Indias Orientales

a través de cortes de tomografía computarizada (TC) de 1 mm. La simulación de configuración 3D la realizaron utilizando gráficos de computadora 3D induciendo el movimiento de rotación en el segmento bucal tomado del primer premolar al segundo molar alrededor de la ubicación del centro rotacional. (4)

De acuerdo con la simulación 3D, el modelo evidenció un espacio de apertura de 1.43 mm entre el canino y el primer premolar observándose en consecuencia un cambio en el tamaño del perímetro del arco de 2.86 mm. Se presentó un movimiento de la cúspide mesio-lingual del primer molar de 3.88 mm lateralmente, resultando en un aumento del ancho intermolar de 7.76 mm. Dichos resultados indican que el aumento de 1 mm en el ancho del arco genera un aumento en el perímetro de 0.37 mm. Gracias a estas observaciones es posible su aplicación clínica en la predicción del resultado y efecto de la expansión mandibular. (4)

En un estudio publicado recientemente en el *Saudi Journal of Biological Sciences*, se analizó la distribución de tensiones y el desplazamiento de las estructuras dentoalveolares de acuerdo con diferentes diseños de expansores de tornillo mandibular(5).

El manejo de aparatos de expansión mandibular con tornillos es de uso frecuente en la actualidad para mejorar la eficiencia en ortodoncia. Existen diferentes diseños con formas de brazo modificadas en los expansores con el fin de generar resultados diversos y se han realizado estudios que comparan la eficacia de la expansión con dichas modificaciones. (5)

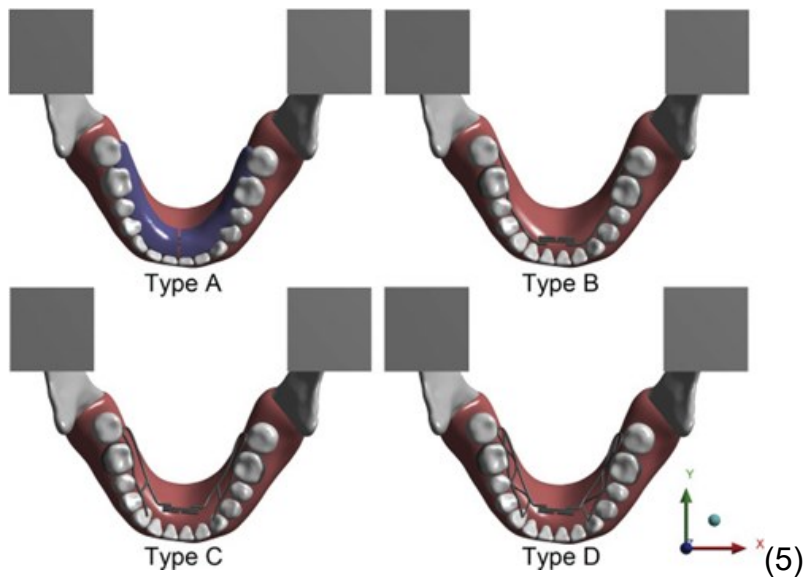
La decisión de extraer dientes en personas con apiñamiento moderado siempre ha sido, y seguirá siendo, uno de los temas más polémicos en ortodoncia. No hay duda de que para el ortodoncista, y particularmente para el paciente, la terapia de no extracción es extremadamente atractiva. Desde la década de 1960, los enfoques de no extracción han ido ganando popularidad con la introducción de dispositivos de expansión. La expansión maxilar es ahora un enfoque bien establecido de no

extracción para aumentar el perímetro del arco dental y aliviar el apiñamiento dental. En contraste, el uso de la expansión mandibular todavía está en debate.(5)

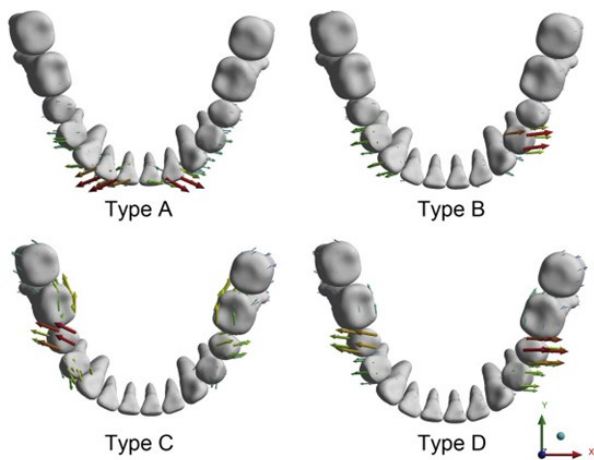
Tao Shen y col 2020 (5); McNamara señaló uno de los factores limitantes en el manejo de los problemas del tamaño del diente-tamaño del arco es el espacio disponible en el arco dental mandibular. Desafortunadamente, la verdadera expansión ortopédica del arco mandibular es poco probable a menos que se utilicen técnicas de osteogénesis de distracción desarrolladas recientemente. Algunos investigadores han observado que después de la expansión maxilar, hay una expansión no solo del arco dental maxilar sino también del arco dental mandibular, sugiriendo que la ubicación de la dentición mandibular puede estar influenciada por la morfología esquelética maxilar. Sin embargo, otros estudios han demostrado que las modificaciones dentoalveolares observadas en el arco dental del maxilar inferior posterior a la expansión fueron poco significativas clínicamente. (5)

Tao Shen y col 2020 (5); Walter observaron la posibilidad de realizar cambios transversales permanentes en el ancho mandibular a través de la expansión. Este tipo de terapia se ha realizado cada vez con mayor frecuencia gracias los resultados observados de aumento en el ancho del arco dental en conjunto con una disminución del apiñamiento y resultados estables a largo plazo. (5)

En la actualidad los aparatos con tornillo son usados gracias a su eficacia y facilidad de uso minimizando interferencias con el habla, existe poca literatura que compara la eficacia de los expansores mandibulares con modificaciones por lo que se realizó comparación de efectos biomecánicos de 4 tipos diferentes de expansores mandibulares en un estudio que utilizó el método de elementos finitos tridimensionales (FEM). Examinando la distribución del estrés y el desplazamiento de las estructuras dentoalveolares mandibulares.(5)



(5)



Vectores de desplazamiento de dientes con diferentes diseños (vista oclusal).

(5)

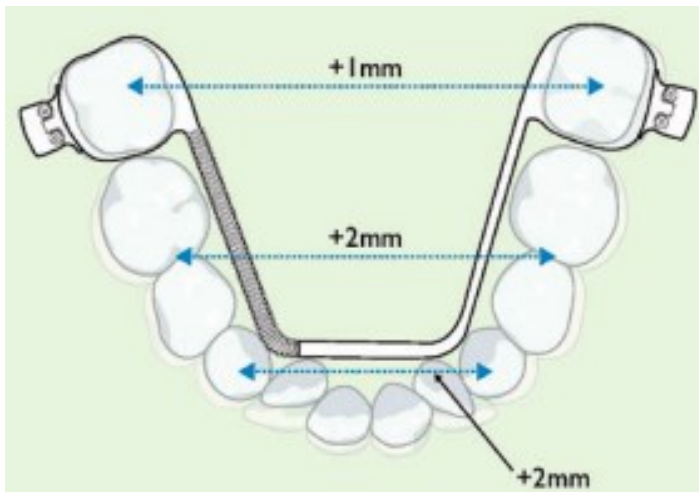
Dentro de este estudio, los datos pueden proporcionar una valiosa referencia para futuros estudios clínicos y experimentales. Los resultados se resumen de esta manera:

1) Los 4 expansores podrían expandir el arco mandibular, pero los patrones de ensanchamiento fueron distintos. Se dió más expansión anterior con los tipos A y B, pero se produjo un mayor ensanchamiento posterior con los tipos C y D.

2) El tipo A arrojó la mayor cantidad de expansión de todos los modos, mientras que el tipo C produce menos cantidad de ensanchamiento.

3) Los tipos A y B pueden utilizarse con mucha cautela en práctica clínica por su incompatibilidad en cuanto al patrón de expansión. Los Tipo D es el aparato aconsejado de expansión mandibular por su mayor eficiencia en la zona posterior. (5)

Otros tipos de diseños de expansión mandibular se describen como por ejemplo el uso de el expansor Arnold , también conocido como expansor arco de sion o arco E: como un medio de expansión mandibular en pacientes con TSALD (discrepancia del ancho del diente / longitud moderada del arco). Aunque el expansor mandibular de Arnold es más comúnmente aplicado durante el tratamiento interceptivo tempranamente, su uso durante la adolescencia tardía también será discutido. (6)

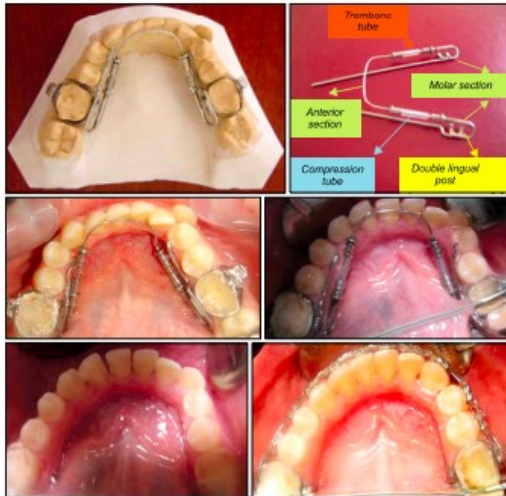

En el estudio realizado por Maki y col en el 2006 (6), se demostró que el expansor de Arnold genera 4-5 mm de expansión dentomandibular sin que sea necesaria la ayuda del paciente. Principalmente está indicado en pacientes con dentición mixta con TSALD (discrepancia del ancho del diente / longitud moderada del arco) como un medio temporal de ganancia de espacio, que permite la erupción de los dientes permanentes, pero también puede ser aplicado en pacientes de edad avanzada para la corrección de mordidas cruzadas que no depende de la edad, mediante la

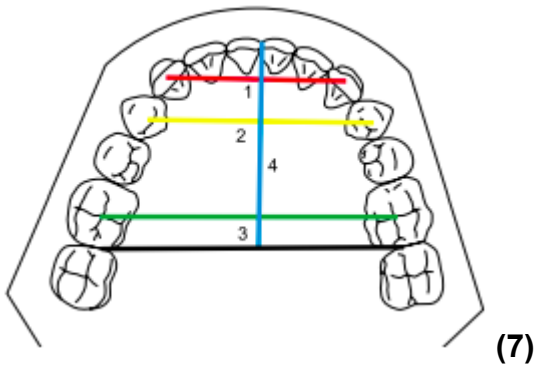
retención fija se puede conservar la expansión mandibular. El apiñamiento severo se puede aliviar con la expansión dental que es estable, debe considerarse detenidamente al decidir si realizar expansión o extraer. (6)

En un informe clínico, Fidan Alakus Sabuncuoglu y col 2011(7); describen el tratamiento de ortodoncia en el arco mandibular disminuido donde utilizan un tipo de expansor llamado trombón. Este aparato de trombón está diseñado específicamente para ayudar al desarrollo del arco antero-posterior en el maxilar y la mandíbula. Dado que el aparato de trombón no interfiere con el habla y se integra con aparatos fijos, tiene un excelente potencial para tratamiento en adultos. (7)

El diseño se basa en el principio de deslizamiento, con un tubo interno que se desliza libremente dentro de un tubo externo para extenderse o contraer la longitud del aparato en un mecanismo similar al del trombón deslizante. La sección molar de el aparato se retiene con postes dobles linguales e incluye un accesorio de tubo vertical para la inserción de la sección del aparato trombón (Fig. 1). La aplicación se pre-activa el tornillo para lograr la cantidad inicial de se requiere expansión. El mecanismo se reactiva 4 a 6 semanas reemplazando el tubo de silicona por un tubo nuevo de longitud apropiadamente aumentada hasta que se corrija la forma del arco. La porción distal de el alambre es recurvado y retenido en un alambre horizontal sobre la banda molar que se extiende mesialmente a nivel de la encía para comprometer el segmento anterior del arco lingual. La ausencia de fuerzas de fricción permite un rápido movimiento dental con fuerzas linguales suaves y controladas. (7)



(7)Fig. 1



(7)

Fig 2

Sabuncouglu y Col en el 2011, indicaron la técnica de medición para el aparato descrito. Donde las dimensiones del arco dental con puntos de referencia. 1, Ancho intercanino mandibular: las distancias entre la cúspide canina; 2, Ancho premolar mandibular: las distancias en milímetros entre las cúspides vestibulares de premolares mandibulares 3, Ancho molar permanente mandibular: La distancia en milímetros de las fosas de los primeros molares permanentes; 4, Profundidad del arco: se definió como la distancia desde la línea media de los incisivos centrales formando una perpendicular de la cara distal de los primeros molares permanentes.

(7)

El aparato de trombón, mostró ser efectivo en el alivio del apiñamiento y el micrognatismo mandibular. El maxilar inferior debido a la expansión vestibulolingual y transversal, el perímetro del arco dental se ensanchó en 7,4 mm y la alineación de los dientes inferiores se corrigió con éxito.(7)

En conclusión al estudio anterior el aparato de trombón puede servir como una alternativa clínica apropiada para el tratamiento moderado y apiñamiento del arco mandibular causado por la contracción del arco dental. (7)

Paul W, O`Grady y Col 2006 (8), mencionan el uso a corto y largo plazo de las dimensiones del arco dental en pacientes tratados solo con una férula acrílica con expansión maxilar rápida (solo RME) o un RME combinado con un aparato extraíble mandibular tipo Schwarz (RME - Sz) en la dentición mixta temprana, más tarde seguidos por aparatología fija en la dentición permanente.(8)

Según el estudio se indica el siguiente protocolo para el aparato tipo Schwarz donde se usó en pacientes que tenían mal posición de incisivo o con inclinación lingual de dientes posteriores. Por lo tanto, el tornillo de expansión de la línea media se activó un cuarto de vuelta por semana (0.2 mm); Esto resultó en aproximadamente 1 mm de expansión por mes. El expansor Schwarz normalmente se activó durante aproximadamente 5 meses, hasta la cantidad deseada de la expansión. El aparato Schwarz se utilizó para enderezar los segmentos posteriores (es decir, descompensación dental), proporcionando así una referencia hasta qué punto se logra expandir. (8)

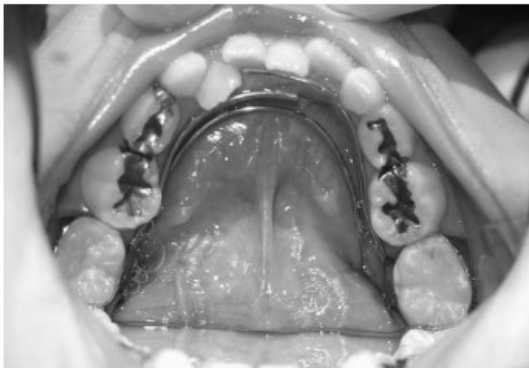Luego, usan el expansor de férula acrílica maxilar para la expansión del maxilar (8-10 mm de expansión), con el mismo protocolo descrito anteriormente para el grupo de solo RME.

El protocolo RME-Sz es tan efectivo como el RME- único protocolo para aumentar el ancho del maxilar , mientras que puede inducir un aumento más favorable en el ancho transversal de la arco mandibular

- La placa Schwarz mandibular puede inclinar los dientes posteriores inferiores hacia vestibular; así permite la expansión maxilar (con 10 mm de activación del tornillo de expansión) que está clínicamente favorable para que el perímetro del arco aumente.

- A largo plazo el aumento en el maxilar y mandibular en perímetros de arco utilizando el protocolo RME - Sz (3.8 mm) permite así la corrección del tamaño del diente moderado, diferencias en el tamaño del arco; el protocolo RME solo produce pequeños aumentos a largo plazo en el perímetro del arco para la corrección de dientes más modestos (3 mm) discrepancias del tamaño del arco. (8)

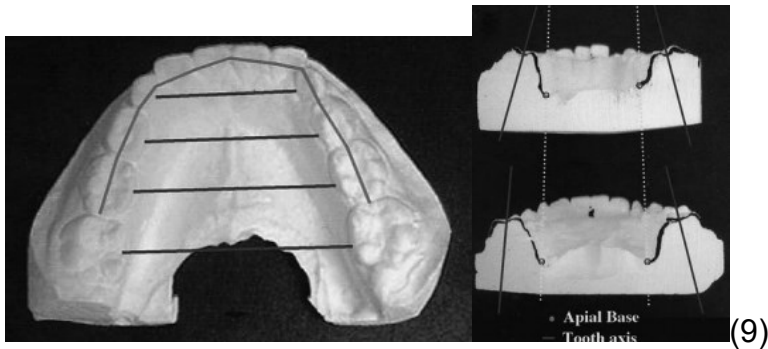
Como resultados a una revisión de la literatura dental se reveló que relativamente hay pocos estudios sobre la expansión del arco dental mandibular. El presente estudio intentó la expansión del arco mandibular utilizando un dispositivo Bihelix. Se usó un dispositivo Bihelix para aplicar fuerza al arco mandibular suficiente para obtener 2,0 mm de expansión cada 3 meses. Añadieron al brazo anterior rigidez en la forma de cromo cobalto de 0,9 mm de diámetro. (9)



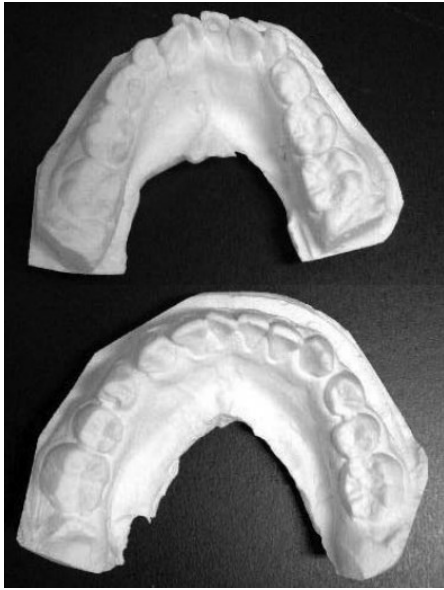(9)

Los anchos de arco entre caninos, molares temporales (o premolares) y se midieron los primeros molares en las denticiones mixtas y permanentes durante los períodos de reemplazo del diente incisivo de acuerdo con el método de Tsujino¹¹. Las lecturas fueron obtenidas por medidas de la mayor distancia entre los puntos de contacto en superficie proximal usando un calibre vernier. Para investigar los cambios morfológicos de los dientes y hueso alveolar en aquellos pacientes en

quienes la expansión lateral con el aparato Bihelix fue exitoso, los planos oclusales que pasaron a través de la bilateral el surco lingual molar se dividió y se compararon los trazados pre y post expansión. La expansión se clasificó según la técnica propuesta por Sekizaki. Los que no exhibieron ningún efecto en la base apical fueron clasificados como Tipo I, mientras que aquellos que no mostraron consistencia de las líneas de medición se clasificaron como Tipo II. (9)



En este estudio, 6 de 16 casos fueron clasificados como tipo I y 10 casos como tipo II. La expansión continuó durante un período de 1 a 3 años. Llegamos a la conclusión de que es posible una considerable expansión lateral del arco mandibular utilizando el dispositivo Bihelix. Se sugiere que esto podría contribuir en gran medida al tratamiento de ortodoncia sin extracción. Se recomiendan más estudios. (9)



(9)

se concluyó que la mandíbula se expandió 2,0 mm cada 3 meses con el uso del aparato

Bihelix. Determinaron que el aparato Bihelix tiene la capacidad de llevar una expansión lateral importante del arco mandibular y se sugiere más estudios. (9)

El expansor de Williams ya descrito anteriormente con respecto a el protocolo de expansión, el tornillo se activa un cuarto de vuelta dos veces / semana, lo que indica aproximadamente 0.25 mm y se observa en una expansión de 0.5 mm por semana y la activación se continúa hasta que tenga una corrección excesiva durante un período de 3 meses.(2)

Según los estudios mencionados, se puede extraer las siguientes conclusiones:

Ambos expansores mandibulares fijos de Williams dieron como resultados significativos en efectos dentoalveolares similares que fueron más evidentes con el expansor mandibular fijo de dos brazos que el modificado de Williams teniendo en cuenta el ancho del perímetro del arco, inter premolar e intercanino.(2)

Los expansores fijos mandibulares actuales fueron efectivos para la corrección del apiñamiento en la arcada mandibular y mostraron nuevas alternativas para el desarrollo del arco en combinación con dispositivos fijos. (2)

En un estudio se observó una corrección significativa en donde 1 mm de expansión se acompaña de 5 grados de inclinación lateral molar. Este dato es importante para la práctica clínica en el momento de realizar una expansión mandibular. (3)

En la literatura se reporta que el aumento de 1 mm en el ancho del arco se observó un aumento en el perímetro del arco de 0,37 mm. Esta conclusión es importante para la predicción de los efectos de la expansión mandibular. (4)

Los cambios dentoalveolares que se dieron en el arco mandibular posterior a la expansión maxilar no fueron clínicamente significativos; por consiguiente la expansión mandibular se realiza cada vez más en la actualidad. Después del tratamiento de expansión mandibular, se observó un incremento significativo en los anchos del arco dental, junto con la solución del apiñamiento e incluso con la estabilidad oclusal a largo plazo. (5)

En la actualidad los aparatos de expansión mandibular con tornillos se utilizan frecuentemente para una mayor eficiencia, sin embargo, se usan diversos diseños de brazos en diferentes expansores, que pueden generar eficacia de los expansores mandibulares con diferentes formas de brazo, además ayudan para tener una mejor higiene y comodidad y poca interferencia con el habla. (5)

Se observó que el aparato de Arnold produce 4-5 mm de expansión dental mandibular sin la necesidad de la colaboración del paciente. La expansión mandibular sólo puede mantenerse por medio de una retención fija. La cantidad de apiñamiento tiene como alternativa corregir la expansión dental y evaluar cuidadosamente el tratamiento ideal en donde se plantea expandir o realizar exodoncias. (6)

El aparato de trombón demostró ser determinante en el manejo del apiñamiento y el micrognatismo mandibular. El arco mandibular debido a la expansión labiolingual

y transversal demostró el aumento del perímetro del arco dental donde se expandió 7,4 mm y la alineación de los dientes mandibulares se corrigió con éxito. (7)

Finalmente se concluyó que la mandíbula se expandió 2,0 mm cada 3 meses usando el aparato Bihelix. Determinaron que el aparato Bihelix tiene la capacidad de llevar a cabo una expansión lateral significativa del arco mandibular y que se recomiendan más estudios. (9)

1.4 OBJETIVO GENERAL

Evaluar sobre modelos de estudio la cantidad de expansión transversal lograda con el aparato de Williams, en pacientes de 6 a 12 años de edad con micrognatismo moderado a severo del maxilar inferior, en la clínica de Ortopedia del posgrado de Ortodoncia y Ortopedia maxilar de UNICOC y consultas particulares.

1.4.1 Objetivos específicos

- Comparar la expansión que se logra en el reborde alveolar del maxilar inferior según grupos de edades de 6 - 9 años y de 10 - 12 años.
- Comparar la expansión que se logra en el reborde alveolar del maxilar inferior en pacientes de 6 a 12 años según grupos de género masculino y femenino.

1.5 ASPECTOS METODOLOGICOS.

1.5.1 Tipo de Estudio

Estudio descriptivo observacional

1.5.2 Objeto de estudio

Cantidad de expansión obtenida observada en los modelos de trabajo donde se mide con un calibrador, punto ubicado dos milímetros por debajo de la papila distal a nivel del canino derecho e izquierdo del modelo en la zona lingual y dos milímetros

por debajo de la papila mesial del primer molar permanente o distal del segundo molar temporal derecho e izquierdo del modelo en la zona lingual. Para analizar la expansión lograda con el aparato de Williams

1.5.3 Población de estudio

- Tipo de población, niños y niñas de 6 a 12 años pacientes de la clínica de ortopedia maxilar del posgrado de Ortodoncia y Ortopedia maxilar de Unicoc y consulta particular.
- Tipo de muestra, modelos de trabajo antes del tratamiento, y después del tratamiento.
- Método de selección dividir por edad y género.
- Tamaño de muestra según el número de pacientes que presenta micrognatismo maxilar moderado a severo en el maxilar inferior.

1.5.4 Material de objeto

Modelo en yeso, maxilar inferior

1.5.5 Muestra

La muestra estará conformada por modelos de estudio de pacientes de edad de 6 a 12 años de edad con diagnóstico de micrognatismo maxilar moderado a severo en el maxilar inferior. El estudio se efectuará a los pacientes que tengan historia clínica Odontológica en la clínica de Ortopedia maxilar del posgrado de Ortodoncia y ortopedia maxilar en Unicoc y consulta particular.

1.5.6. Criterios de elegibilidad

1.5.6. 1 criterios de exclusión

- Diagnóstico de micrognatismo leve en el maxilar inferior

- pacientes que presentaron torus lingual
- pacientes con higiene oral deficiente
- pacientes con patología como asimetría facial

1.5.6.2 Criterios de inclusión

- Pacientes de 6 a 12 años de edad
- Diagnóstico de micrognatismo moderado a severo en el maxilar inferior según el índice de Pont Korkhaus
- Pacientes con expansión realizada con el aparato de Williams
- Pacientes con buena higiene oral
- Pacientes que tengan una historia clínica Odontológica en Unicoc y consulta particular.

1.5.6 Variables

Variables dependientes

- Expansión mandibular: En milímetros.

Variable Independiente

- Aparato de Williams

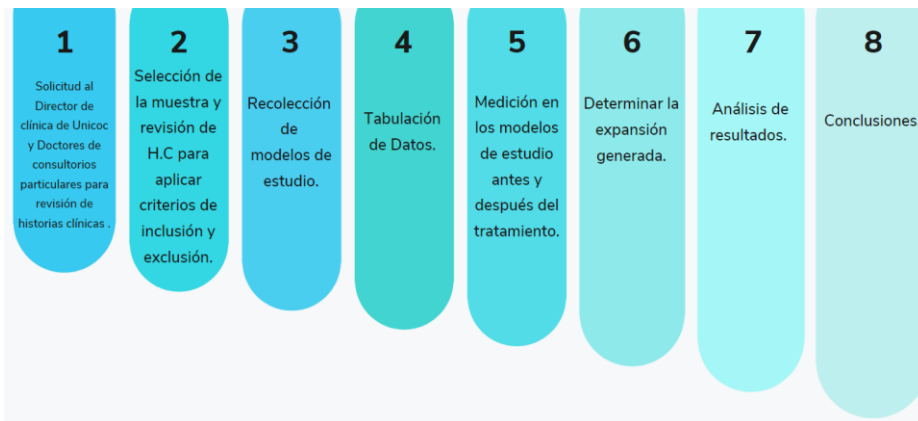Variable de Confusión:

- Género
- Edad
- Protocolo de activación

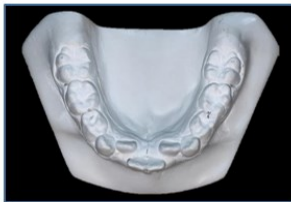Operalización de las variables

VARIABLE	DEFINICIÓN	NATURALEZA	TIPO DE VARIABLE	OPERACIONALIZACIÓN	ESCALA DE MEDICIÓN	INSTRUMENTO DE RECOLECCIÓN
Expansión mandibular	Proceso de crecimiento transversal en el maxilar inferior	Cuantitativa	Dependiente	Cantidad de expansión antes y después del tratamiento.	Intervalo continua	Modelos de estudio
Aparato de Williams	Expansor fijo utilizado en el maxilar inferior	Cualitativa	Independiente	Presencia o ausencia	Nominal	Historia clínica
Género	Conjunto de características diferenciadas que cada sociedad asigna a Hombre o mujer. (1)	Cualitativa	Confusión	Masculino o femenino	Nominal	Historia clínica
Edad	Tiempo que ha vivido una persona u otro ser vivo contando desde su nacimiento.(2)	Cuantitativa	Confusión	Entre 6 - 12 años	De razón	Historia clínica
Protocolo de activación	Numero de vueltas del tornillo de expansión durante un periodo determinado	Cuantitativa	Confusión	4/4 de vueltas del tornillo al mes o 15 días	Intervalo continua	Historia clínica

1.5.7 Procedimiento

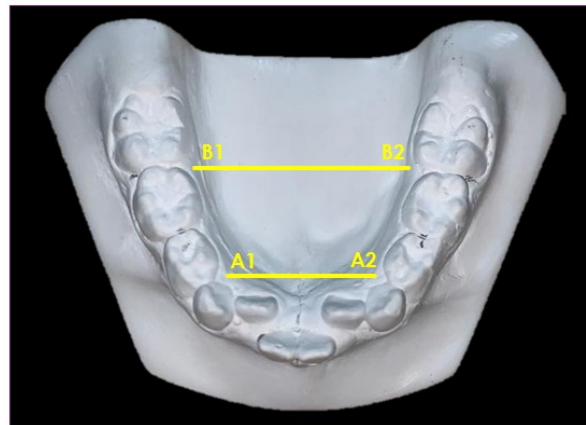


- Materiales
- Calibrador digital
- Modelo de yeso



Se tuvieron en cuenta los siguientes parámetros para la medición de la expansión mandibular en donde se utiliza un calibrador: A1 corresponde al punto ubicado 2 mm por debajo de la papila distal a nivel del canino derecho del

modelo en la zona lingual; A2 corresponde al punto ubicado 2mm por debajo de la papila distal a nivel del canino izquierdo del modelo en la zona lingual; B1 corresponde al punto ubicado 2mm por debajo de la papila mesial del primer molar permanente o distal del segundo molar temporal derecho del modelo en la zona lingual y, B2 corresponde al punto ubicado 2mm por debajo de la papila mesial del primer molar permanente o distal del segundo molar temporal izquierdo del modelo en la zona lingual



1.5.8 INSTRUMENTO.

Tabla de edad de 6 a 9 años



FECHA	NOMBRE	APELLIDOS	T.I.	EDAD DE 6 A 9 AÑOS	GENERO		DIAGNOSTICO		INICIO DEL TTO		FINAL DEL TTO		RESULTADOS	
					F	M	MODER	SEVERO	MEDIDA DEL MODELO INFERIOR		MEDIDA DEL MODELO INFERIOR		EXPANSION CON EL APARATO DE WILLIAMS	
									MEDIDA ANTE	MEDIDA POSTE	MEDIDA ANTE	MEDIDA POSTE	MEDIDA ANTE	MEDIDA POSTE
1														
2														
3														
4														
5														
6														
7														
8														
9														
10														
11														
12														
13														
14														
15														
16														
17														
18														
19														
20														
21														
22														
23														
24														

Tabla de edad de 10 a 12 años



	FECHA	NOMBRE	APELLIDOS	T.I.	EDAD DE 10 A 12 AÑOS	GENERO		DIAGNOSTICO		INICIO DEL TTO		FINAL DEL TTO		RESULTADOS	
						F	M	MODER	SEVERO	MEDIDA DEL MODELO INFERIOR		MEDIDA DEL MODELO INFERIOR		EXPANSION CON EL APARTO DE WILLIAMS	
										MEDIDA ANTE	MEDIDA POSTE	MEDIDA ANTE	MEDIDA POSTE	MEDIDA ANTE	MEDIDA POSTE
1															
2															
3															
4															
5															
6															
7															
8															
9															
10															
11															
12															
13															
14															
15															
16															
17															
18															
19															
20															
21															
22															
23															
24															

- **Análisis estadístico.**

Los datos fueron analizados con el software *Real Statitistics* v.8.1 que es el mismo R para Excel y el SPSS v.26 para las variables discretas. Se realizó un análisis exploratorio de datos para describir la muestra; el χ^2 para determinar si el diagnóstico y la activación estaban asociados al sexo y la edad; prueba z de proporciones para determinar si la muestra era homogénea; prueba de Shapiro Wilk para determinar si las medidas presentaban una distribución normal; prueba T pareada para comparar las medidas generales; prueba D'Agostino para determinar si las diferencias anteriores y posteriores respectivamente, edad y sexo presentaban distribución normal, la T para comparar esas diferencias.

Las variables numéricas, se presentaron según medidas de tendencia central junto con la medida de dispersión. Las variables categóricas, fueron presentadas a través de frecuencias absolutas, porcentajes y gráficas.

1.5.9 CONDUCCION DEL ESTUDIO

- 1.5.9.1 **Lugar de investigación:** Clínica de ortopedia del posgrado de ortodoncia y ortopedia maxilar UNICOC y consulta privada Bogotá
- 1.5.9.2 **Manejo de sustancias o especímenes biológicos:** no aplica
- 1.5.9.3 **Archivo de datos y sistematización:** Los hallazgos obtenidos en los instrumentos de recolección de datos se agruparán en tablas de Excel de forma sencilla y se almacenará en Google drive y a su vez en disco duro extraíble
- 1.5.9.4 **Consideraciones éticas:** Para el desarrollo del presente trabajo de grado se tuvieron en cuenta los principios bioéticos tales como: beneficencia, autonomía, justicia y respeto. Este estudio será revisado y sometido a evaluación por el Comité de Ética de la Institución Universitaria Colegios de Colombia- UNICOC con el fin de obtener su aprobación y aval para ser realizado en la Institución y consulta particular. Esta investigación está regida por la Resolución N° 008430 de 1993 (4 de octubre de 1993) en dónde se clasifica dentro de la categoría de riesgo mínimo como lo indica el artículo 11 de la anterior resolución y siguiendo los principios de la Declaración de Helsinki.
- 1.5.9.5 **Consentimiento informado:** Se realizará el debido formato de consentimiento informado explicando el tipo de procedimiento a realizar riesgos, beneficios y cuidados, así como el manejo que se dará a la información y datos privados
- 1.5.9.6 **Seguridad:** Se tendrá en cuenta la seguridad del paciente tanto durante la evaluación clínica como durante la intervención, regida por los protocolos de bioseguridad establecidos para el tratamiento de pacientes garantizando que la atención en salud será segura y de riesgo mínimo para el paciente.

1.5.9.7 Confidencialidad: Se garantizará la confidencialidad de los datos personales de los pacientes, bajo una codificación establecida para cada paciente.

1.6 Resultados

La descripción de la muestra en frecuencia y porcentaje, respecto a sexo, edad y diagnóstico se presentan en la tabla 2, dejando ver una mayor participación del sexo femenino, con edades entre 6 a 9 años y con una condición severa, así:

Sexo	<ul style="list-style-type: none"> ● Femenino: 61,50% (n=16) ● Masculino: 38,50% (n=10)
Edad	<ul style="list-style-type: none"> ● 6 a 9 años: 57,70% (n=15) ● 10 a 12 años: 42,30% (n=11) ● Promedio: 9,3 ±1,77 años
Diagnóstico	<ul style="list-style-type: none"> ● Moderado: 46,20% (n=12) ● Severo: 53,80% (n=14)

Tabla 2. Caracterización de la población

Una vez se analizaron los datos de los 26 modelos (iniciales y finales) incluidos en la investigación, se encontró una expansión total de 3,30mm para la medida anterior del reborde alveolar y de 3,08mm para la medida posterior, con diferencias estadísticas significativas tanto para la medida anterior como para la posterior ($p < 0,0001$); los valores promedio y las desviaciones estándar de estos datos se

presentan en la tabla 2. Es necesario resaltar que el tiempo entre T0 y T1 fue diferente para cada uno de los pacientes, encontrando tiempos que variaron entre 2 y 10 meses.

Medidas del reborde alveolar	Pro m. (mm)	Des v Est.	Difere n (mm)	p
Anterior (A1-A2) Inicial	20,9 9	0,34		
Anterior (A1-A2) Final	24,3 0	0,39	3,30	<0,00 01
Posterior (B1- B2) Inicial	30,8 9	0,44		
Posterior (B1- B2) Final	33,9 7	0,40	3,08	<0,00 01

Tabla 3. Medidas de tendencia central anteriores y posteriores del reborde alveolar (en mm), antes y después de la expansión con el aparato de Williams.

En el gráfico 1 se observan las medias obtenidas para la medida anterior y posterior, en los momentos inicial y final del tratamiento.

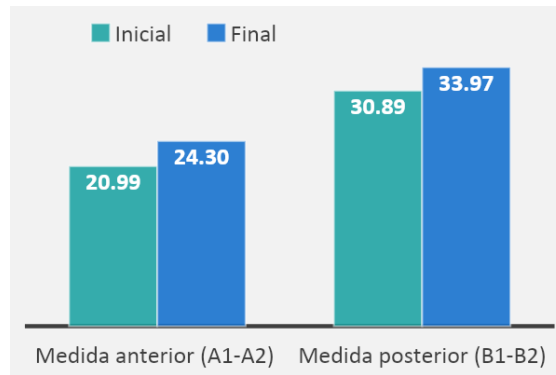


Gráfico 1. Medidas anteriores y posteriores del reborde alveolar (en mm), antes y después de la expansión con el aparato de Williams.

Las diferencias promedio en la expansión considerando el sexo fueron similares en todos los casos; sin embargo, en el sexo femenino se logró mayor expansión en la zona anterior (3,45mm) mientras que en el sexo masculino la mayor expansión fue en la zona posterior (3,34mm), aunque sin diferencias estadísticas significativas en ambos casos ($p > 0,05$), como puede observarse en la tabla 3.

Medida	Sexo	Diferencia (Fin- Ini). Prom. (mm)	Desv. Est.	p
Anterior	Masculino	3,07	0,61	0,5
	Femenino	3,45	0,33	56
Posterior	Masculino	3,34	0,71	0,5
	Femenino	2,91	0,45	91

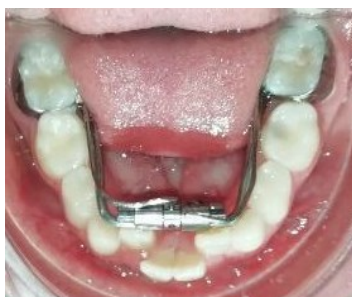Tabla 4. Promedio de expansión anterior y posterior según sexo.

Las diferencias promedio en la expansión lograda considerando los dos grupos de edad resultaron similares en todos los casos; no obstante, es de notar que

expansiones levemente superiores, tanto en anterior como en posterior fueron logradas en el grupo de 6 a 9 años (3,42mm y 3,16mm respectivamente); aunque sin diferencias estadísticas significativas en ambos casos ($p>0,05$), como se observa en la tabla 3.

Medida	Edad	Diferencia (Fin- Ini). Prom. (mm)	Desv. Est.	p
Anterior	6 a 9 años	3,42	0,42	0,667
	10 a 12 años	3,15	0,45	
Posterior	6 a 9 años	3,16	0,58	0,806
	10 a 12 años	2,96	0,47	

Tabla 5. Promedio de expansión anterior y posterior según grupo de edad.



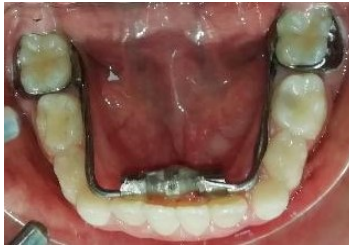

Figura 2.

Antes y después.

1.7 Discusión

De acuerdo con la severidad del micrognatismo, se debe tener en cuenta la edad del paciente y el momento del tratamiento, para así realizar un abordaje apropiado del tratamiento ⁶.

La expansión mandibular se ha desarrollado como una necesidad derivada principalmente de la discrepancia del tamaño dental y el tamaño del arco. Para compensar esta falta de espacio se han desarrollado aparatos de ortopedia que buscan evitar extracciones a largo plazo ^{16,25}. Sin embargo existe una gran controversia respecto a la expansión mandibular donde algunos autores refieren que se logra solo inclinación dental ¹⁶.

Para el caso de la expansión mandibular, es evidente como esta se realiza cada vez más en conjunción con el tratamiento de ortodoncia ²⁶; Por lo tanto, la información disponible sobre los diferentes aparatos expansores es requisito primordial para la toma de decisiones durante la práctica clínica.

Respecto a los resultados obtenidos en el tratamiento con estos aparatos, la investigación realizada por Milad y cols. ⁶, compararon dos aparatos expansores de Williams, encontrando efectos dentoalveolares equivalentes que fueron más evidentes cuando hicieron uso de un expansor mandibular fijo de dos brazos vs uno modificado de Williams; con aumentos estadísticamente significativos en los dos grupos ($p < 0,001$ para ambos). Se determinó que con las dos aparatologías se generó una expansión de 0.5 mm por semana durante un período de 3 meses,

sirviendo para proponer esta aparatología como una posibilidad de ganar espacio en la mandíbula. Tales hallazgos son consistentes con lo identificado en esta investigación, en la que se obtuvo una expansión promedio anterior y posterior superior a los 3 mm en ambos casos registrando aumentos estadísticos significativos ($p < 0,0001$), pero con valores máximos que alcanzaron cerca de 7.5mm.

En un reporte de caso de expansión mandibular con el aparato de Trombone (utilizado aproximadamente por 12 meses), se observó la expansión mandibular con un máximo de 3,9 mm los cuales reportaron una estabilidad de más de 2 años con la expansión lograda ¹⁷, comparado con el presente estudio fue de 7,45 mm, con una media de 3,75 mm para 26 pacientes, en un tiempo aproximado de 5 a 6 meses, o el aparato de Schwarz, que al evaluarse en un grupo de niños, llevó a una expansión de 3,8 y 3,7 mm (anterior y posterior), tras una activación durante aproximadamente 5 meses y que consistía en un cuarto de vuelta por semana (0,2 mm) y que en promedio resultó en alrededor de 1 mm de expansión por mes ¹⁴. Adicionalmente, el Aparato Bihelix, en un grupo de 16 niños entre 7 y 11 años logró que la mandíbula se expandiera 2,0 mm cada 3 meses ¹⁸. Estos aparatos si bien no corresponden al mismo diseño del utilizado en esta investigación, permiten ver las ventajas de los diferentes expansores mandibulares con los que hoy cuentan los profesionales y que pueden ser una alternativa durante la atención de pacientes.

Motoyoshi y col, encontraron que por cada 1 mm de expansión se producen 5 grados de inclinación lateral molar²⁶ lo que se podría comparar con lo encontrado en esta investigación; ya que en lo que respecta a la expansión promedio anterior y posterior lograda en este estudio se obtuvo 3,30 y 3,08 mm respectivamente. Sin embargo, los valores máximos de expansión llegaron a ser de hasta 7mm, lo que se convierte en un aspecto que el ortodoncista puede tener en consideración y tomar decisiones sobre detener la expansión u optar por alternativas adicionales durante el tratamiento tras analizar de manera individual a cada paciente. Con respecto a aparatos como el expansor de Arnold, también se ha hecho mención en este aspecto, donde una expansión dental mandibular prolongada puede generar

una inclinación bucal excesiva de los dientes posteriores, pero, adicionalmente si no se desactiva el aparato en el momento adecuado, las dos mitades del marco lingual pueden llegar a separarse, no obstante, se debe sumar el hecho que la expansión de la interconexión en la región premolar canina disminuye en cerca de un 50% en ausencia de retención fija ¹⁹.

La expansión lograda en los dos puntos considerados en este estudio, sugiere que el expansor de Williams presentó un comportamiento de concentración de fuerzas similares en ambas zonas lo que es compatible con un patrón de expansión apropiado; esta situación es de interés ya que, en aparatos removibles mandibulares como el Schwarz y expansores fijos convencionales, el estrés se concentra principalmente en la región de los dientes anteriores a la vez que se produce un mayor desplazamiento dentario; mientras que, al realizar modificaciones para, alargar y generar más rigidez a los brazos, el mayor estrés y desplazamiento se presenta en la región de los dientes posteriores, lo que lleva a un patrón de expansión más apropiado ⁷.

Variables como la edad y el sexo, que en este estudio no presentaron diferencias estadísticas significativas ($p > 0,05$), tampoco han sido considerados en las investigaciones identificadas en la literatura publicada. No obstante, investigadores como Sabuncuoglu y cols.¹⁷, que utilizaron el expansor de trombone en donde reportan que el aparato es aceptable, que puede usarse en pacientes con dentición mixta temprana, y en pacientes adultos con dentición permanente.

En nuestro estudio referente al aparato de Williams, se hace una comparación con respecto a las activaciones y meses. Al girar el tornillo de este aparato un cuarto de vuelta se obtiene 0.25 mm; si se realiza dos activaciones de 4 cuartos de vuelta cada dos semanas, se obtiene 2 mm de expansión por mes. Por otra parte, si se realiza la activación una vez al mes se obtiene la mitad de expansión, en el mismo tiempo. Es decir, en un paciente con 4 meses de tratamiento y con una activación cada 15 días, se obtendría 8 mm de expansión. Mientras que, si la activación es una sola vez al mes, el paciente tendría 4mm de expansión en el mismo tiempo. Una de las limitaciones del estudio, fue el protocolo de activación para cada

paciente, en donde se evidenció en las historias clínicas la falta de adherencia al tratamiento por parte de algunos pacientes, en otros el desalajo del aparato y el criterio clínico de la activación.

El mínimo tiempo de tratamiento en el presente estudio con el expansor de Williams fué de 3 meses y el máximo de 9 meses, según el protocolo de activaciones realizadas.

Con relación a la máxima expansión anterior, fue de 6,83 mm con 7 activaciones por 7 meses cumpliendo con un periodo de contención. La mínima expansión anterior fue de 0.38 con 2 activaciones por 3 meses, en donde el tiempo de duración con el aparato de Williams fue mínimo, por falta de cooperación del paciente. La máxima expansión posterior fue de 7,45 mm con 7 activaciones por 5 a 6 meses y la mínima expansión posterior corresponde a 0.25 con 8 activaciones por 6 meses, y esta fue afectada por la falta de cumplimiento del paciente y desalajo del aparato.

A pesar de los hallazgos que se obtuvieron en cuanto a la expansión mandibular de los pacientes tratados, una limitante en el proceso de desarrollo de esta investigación fue la carencia de documentos publicados que aportaran información como parámetros, protocolos e indicaciones sobre distintas variables. Es por eso que los resultados de este estudio deben ser interpretados con cautela, y se deben tomar en cuenta para futuras investigaciones.

1.8 CONCLUSIONES

- Se encontró mayor expansión total para la medida anterior del reborde alveolar con respecto a la zona posterior.
- En el sexo femenino se obtuvo mayor expansión en la zona anterior, mientras que en el sexo masculino la mayor expansión fue en la zona posterior.
- En la edad de 6 a 9 años se reportó mayor expansión en la zona anterior y posterior comparándolo con la edad de 10 a 12 años.

- En cuanto la efectividad del aparato de Williams, se observó una expansión dentoalveolar y no esquelética.

BIBLIOGRAFÍA

1. *Alves ACM, Maranhão OBV, Janson G, Garib DG. Mandibular dental arch short and long-term spontaneous dentoalveolar changes after slow or rapid maxillary expansion: a systematic review. Dental Press J Orthod. 2017; 22(3): 55-63. Doi: 10.1590/2177-6709.22.3.055-063.oar*
2. *Ugolini A, Cerruto C, DiVece L, Ghislanzoni LH, Sforza C, Doldo T, Caprioglio A. Dental arch response to Haas-type rapid maxillary expansion anchored to deciduous vs permanent molars: A multicentric randomized controlled trial. Angle Orthod. 2015; 85(4): 570–576. Doi: 10.2319/041114-269.1*
3. *Palencia LPD, López FB, Norato N, Pedraza C, Palacio LAV, Sigua EA, Aguilera S. Expansor de Williams en el tratamiento de micrognatia transversal inferior moderado a severo: revisión narrativa. Rev Cient Visión Dental. 2021; 24(1): e004-e004.*
4. *Ugolini A, Doldo T, Ghislanzoni LTH, Mapelli A, Giorgetti R, Sforza C. Rapid palatal expansion effects on mandibular transverse dimensions in unilateral posterior crossbite patients: a three-dimensional digital imaging study. Prog Orthod. 2016; 17(1). Doi: 10.1186/s40510-015-0114-9*
5. *Pradhan T, Gowda AR, Jayade V, Gopalkrishnan K, Patil AK. Treatment effect of combined surgical maxillary expansion and mandibular setback in skeletal class III. Contemp Clin Dent. 2021; 12(2): 169-73.*
6. *Milad SAA, Hussein FA, Mohammed AD, Hashem MI. Three-dimensional assessment of transverse dentoskeletal mandibular dimensions after utilizing two designs of fixed mandibular expansion appliance: A prospective clinical investigation. Saudi Journal of Biological Sciences. 2020; 27(2): 727-735.*
7. *Shen T, Zhao B, Wang C, Xiao Y, Han Y, Zhao G, Ke J. Efficacy of different designs of mandibular expanders: A 3-dimensional finite element study. American Journal of Orthodontics and Dentofacial Orthopedics. 2020; 157(5): 641-650.*

8. Ileri Z, Basciftci FA. Asymmetric rapid maxillary expansion in true unilateral crossbite malocclusion: A prospective controlled clinical study. *Angle Orthod.* 2015; 85(2): 245–252. doi:10.2319/011214-40
9. Shin H, Hwang CJ, Lee KJ, Choi YJ, Han SS, Yu HS. Predictors of midpalatal suture expansion by miniscrew-assisted rapid palatal expansion (MARPE) in young adults: A preliminary study. *Korean J Orthod* 2019; 49: 360-371.
10. Ventura V, Botelho J, Machado V, Mascarenhas P, Pereira FD, Mendes JJ, Delgado AS, Pereira PM. Miniscrew-Assisted Rapid Palatal Expansion (MARPE): An Umbrella Review. *J. Clin. Med.* 2022; 11(1287): 1-9. Doi: <https://doi.org/10.3390/jcm11051287>
11. Christovam IO, Lisboa CO, Vilani GNL, Brandão RCB, Visconti MAPG, Mattos CT, Ruellas ACO. Tomographic analysis of midpalatal suture prior to rapid maxillary expansion. *Dental Press J Orthod.* 2021; 26(3): e2119300.
12. Carvalho L, González LA, Moreira AC, Barbosa E. Stresses and Strains Analysis Using Different Palatal Expander Appliances in Upper Jaw and Midpalatal Suture. *Artificial Organs.* 2016; 41(6): E41–E51. Doi: 10.1111/aor.12817
13. Chun JH, de Castro ACR, Oh S. et al. Skeletal and alveolar changes in conventional rapid palatal expansion (RPE) and miniscrew-assisted RPE (MARPE): a prospective randomized clinical trial using low-dose CBCT. *BMC Oral Health.* 2022; 22(114). Doi: <https://doi.org/10.1186/s12903-022-02138-w>
14. O’Grady PW, McNamara JA, Baccetti T, Franchi L. A long-term evaluation of the mandibular Schwarz appliance and the acrylic splint expander in early mixed dentition patients. *American Journal of Orthodontics and Dentofacial Orthopedics.* 2006; 130(2): 202-213.
15. Quinzi V, Mummolo S, Bertolazzi F, Campanella V, Marzo G, Marchetti E. Comparison of Mandibular Arch Expansion by the Schwartz Appliance Using Two Activation Protocols: A Preliminary Retrospective Clinical Study. *J. Funct. Morphol. Kinesiol.* 2020; 5(61): 1-12. doi:10.3390/jfmk5030061
16. Tai K, Hotokezaka H, Park JH, Tai H, Miyajima K, Choi M, Mishima K. Preliminary cone-beam computed tomography study evaluating dental and skeletal changes after treatment with a mandibular Schwarz appliance.

- American Journal of Orthodontics and Dentofacial Orthopedics*. 2010; 138(3): 262.e1–262.e11. Doi: 10.1016/j.ajodo.2010.02.023
17. Sabuncuoglu FA, Karaçay Ş, Ölmez H. Expansion of the mandibular arch using a trombone appliance. *Korean Journal of Orthodontics*. 2011; 41(3): 211-218.
 18. Maki K, Sorada Y, Ansai T, Nishioka T, Braham R, Konoo T. Expansion of the mandibular arch in children during the mixed dentition period-a clinical study. *Journal of Clinical Pediatric Dentistry*. 2006; 30(4): 329-332.
 19. Kravitz ND. Treatment with the mandibular Arnold expander. *Journal of clinical orthodontics-JCO*. 2014; 48(11): 689.
 20. Grassia V, d'Apuzzo F, Jamilian A, Femiano F, Favero L, Perillo L. Comparison between rapid and mixed maxillary expansion through an assessment of arch changes on dental casts. *Prog Orthod*. 2015; 16(1). Doi: 10.1186/s40510-015-0089-6
 21. Yu TT, Li J, Liu DW. Seven-year follow-up of the nonsurgical expansion of maxillary and mandibular arches in a young adult: A case report. *World J Clin Cases*. 2020; 8(21): 5371–5379.
 22. Ordoubazary M, Zafarmand AH, Madani A, Ordoubazary A. Comparison of Pont's and Korkhaus indices at different populations. *Hellenic Orthod Rev*. 2007; 10: 67–74.
 23. Software Real Statistics. Versión 8.1. Excel-Office. 2016
 24. Software SPSS (Statistical Package for the Social Sciences). Versión 26. IBM. 2019.
 25. Mapare S, Mundada R, Karra A, Agrawal S, Bhagwan S, Tadawalkar A. Extraction or Nonextraction in Orthodontic Cases: A Review. *J Pharm Bioallied Sci*. 2021; 13(1): S2-S5.
 26. Motoyoshi M, Shirai S, Yano S, Nakanishi K, Shimizu N. Permissible limit for mandibular expansion. *European Journal of Orthodontics*. 2005; 27(2): 115–120. doi:10.1093/ejo/cjh092

