ESTADO DE SALUD ORAL Y MANIFESTACIONES SISTÉMICAS EN EL SÍNDROME DE DIGEORGE (22q11.2)

María Alejandra Estrada[1], Adriana Jaramillo[2], Carlos Martínez[2], Estephanía Candelo[3], Harry Pachajoa[3], Julio Cesar Osorio[2].

1) Estudiante de especialización en Periodoncia, UNICOC (Cali).
2) Docente, UNICOC (Cali)
3) Centro de Investigaciones en Anomalías Congénitas y Enfermedades Raras (CIACER)

RESUMEN

Introducción: El síndrome de Digeorge (SDG) es uno de los trastornos genéticos asociado a la deleción de un fragmento del cromosoma 22q11. El SDG presenta una variabilidad de características entre las que se destacan anomalías craneofaciales, alteraciones cardiovasculares, disfunción endocrina, alteraciones cognitivas y trastornos psiquiátricos. En cavidad oral se pueden encontrar fisura palatina, mandíbula anormal, maloclusión, hipoplasia dental, entre otros.

Objetivo: Determinar el estado de salud gingival e higiene bucal en pacientes 22q11.2 que asisten al Centro de Investigaciones en Anomalías Congénitas y Enfermedades Raras (CIACER).

Métodos: Los pacientes con 22q11DS fueron remitidos desde el CIACER de la Universidad Icesi, donde fueron examinados por un equipo multidisciplinario. Esta investigación contó con aprobación por comité de ética tanto de la Universidad Icesi como de UNICOC. El número total de pacientes con historia clínica fue de 9, de los cuales 2 accedieron a realizarse el examen clínico oral acompañado de un cuestionario, quienes fueron atendidos en las clínicas de Posgrado de Periodoncia de la Institución Universitaria Colegios de Colombia (UNICOC). En el examen clínico se evaluó la higiene bucal y gingivitis. La información que se obtuvo de las historias clínicas fue acerca de características sociodemográficas y características clínicas.

Resultados: De los 9 pacientes diagnosticados con SDG en el CIACER, se obtuvieron datos sobre enfermedades sistémicas, con alta frecuencia de bajo peso y talla al nacimiento. Sobre hallazgos orales, los dos pacientes evaluados presentaron maloclusión, hipoplasia del esmalte, apiñamiento dental, anodoncias y periodonto sano.

Conclusiones: Aunque el SDG predispone a la enfermedad periodontal en los pacientes evaluados no se observó esta característica. Otros tipos de manifestaciones orales si fueron encontradas y descritas. Por lo tanto, se recomienda el seguimiento por equipo multidisciplinario en salud.

Palabras claves: Síndrome de DiGeorge, deleción 22q11.2, manifestaciones orales, manifestaciones faciales

ABSTRACT

Introduction: Digeorge syndrome (SDG) is one of the genetic disorders associated with the deletion of a fragment of chromosome 22q11. The SDG presents a variability of characteristics among which are craniofacial anomalies, cardiovascular alterations, endocrine dysfunction, cognitive alterations and psychiatric disorders. In the oral cavity it is common to find cleft palate, maxillary anomalies, malocclusion, dental hypoplasia, among others.

Objective: To determine status of gingival health and oral hygiene in patients 22q11.2 who attended the Center for Research in Congenital Anomalies and Rare Diseases (CIACER).

Methods: Patients with 22q11DS were referred from the CIACER of the Icesi University, where they were examined by a multidisciplinary team. This research was approved by the ethics committee of Icesi University and UNICOC. The total number of patients with a medical history was 9, of which 2 consent to have an oral clinical examination accompanied by a questionnaire, who were treated at the Postgraduate Clinics of Periodontology of UNICOC. Oral hygiene and gingivitis were evaluated clinically. The information obtained from the medical records was about sociodemographic variables and clinical characteristics.

Results: Of the 9 patients diagnosed with SDG in the CIACER, data on systemic diseases were obtained, with high frequency of low weight and height at birth. On oral findings, the two patients evaluated presented malocclusion, enamel hypoplasia, dental crowding, anodontia and healthy periodontium.

Conclusions: Although SDG predisposes to periodontal disease, this characteristic was not observed in studied patients. Other types of oral manifestations were found and described. Therefore, follow-up by a multidisciplinary health team is recommended.

Key words: DiGeorge syndrome, 22q11.2 deletion, oral manifestations, facial manifestations

INTRODUCCIÓN

El síndrome de DiGeorge (Herencia mendeliana en línea en el hombre (OMIM), # 188400) es un trastorno congénito que se debe principalmente a la eliminación del cromosoma 22q11.2 [1]. Es un trastorno muy raro que resulta de un defecto embriológico que involucra el tercer y cuarto arco branquial [2]. Además, es uno de los trastornos genéticos más comunes, con una frecuencia aproximada de 1 en 4.000 nacidos vivos, reportada para la población de Estados Unidos [3].

Este síndrome está asociado a la deleción de un fragmento del cromosoma 22q11 que implica microdeleciones de aproximadamente 0,7-3 millones de pares de bases de tamaño [4]. Como resultado de esta microdeleción cromosómica, se pierden varios genes entre los que se incluyen: HIRA, TBX1, COMT, y CRKL [5]. Estos genes participan en la formación de los arcos faríngeos (AF) y la migración de las células de la cresta neural, por lo que su deleción altera un gran número de estructuras [6].

Este síndrome presenta un fenotipo muy amplio, el cual se puede acompañar de anomalías craneofaciales, alteraciones cardiovasculares, disfunción endocrina, alteraciones cognitivas y trastornos psiquiátricos [7].

Los defectos craneofaciales hacen parte de las características clínicas del SDG, aunque existe una variabilidad sustancial entre los individuos. Los defectos craneofaciales en el SDG incluyen una mandíbula retraída o anormal, base nasal ancha, ojos ampliamente inclinados hacia arriba, hipoplasia de la parte media de la cara, exceso maxilar vertical y paladar hendido específico.

METODOLOGÍA

El estudio fue descriptivo de tipo transversal de una muestra a conveniencia donde se seleccionaron los pacientes con SDG, de la base de datos de cardiopatías congénitas del Centro de Enfermedades Raras y Malformaciones Congénitas de la Universidad Icesi (CIACER), posteriormente se procedió a realizar una base de datos con variables sociodemográficas, clínicas, características faciales, orales y sistémicas de estos pacientes. Además, se recolectaron los datos que incluyeron variables clínicas y diagnósticas. En total se pudieron obtener datos desde la historia clínica de 9 pacientes con SDG, de los cuales 2 accedieron a realizarse el examen clínico oral acompañado de un cuestionario.

En el examen clínico intraoral se evaluó la higiene bucal (0= Ausencia de placa bacteriana; 1= Placa bacteriana en el 1/3 cervical; 2= Placa bacteriana en 2/3 cervical; 3=Placa bacteriana en toda la superficie dentaria) y Gingivitis (0= Ausencia de inflamación; 1= inflamación).

La información que se obtuvo de las historias clínicas fue la siguiente: sexo, edad, características craneofaciales, orejas, ojos, nariz cavidad oral, voz, abdomen, historial cardiaco, sistema neurológico, sistema inmune, infecciones y procedimiento quirúrgicos. La información de las preguntas del formato de recolección de información está en el anexo 1. Aparte del examen clínico, los padres de estos pacientes respondieron un cuestionario sobre antecedentes médicos y hábitos de higiene oral (anexo 2).

Consideraciones éticas

El presente estudio atendió la normatividad vigente de ética en investigación con seres humanos, y contó con el Aval del Comité de Ética institucional. Se garantizó el consentimiento a la participación en el estudio por parte de los padres de los pacientes y se conservó la confidencialidad de los datos en todas las fases del estudio.

RESULTADOS

De los 9 pacientes, 2 fueron hombres y el resto fueron mujeres. La edad media fue de 9,44 ± 4,3 años con un rango entre los 5 a los 17 años.

Se realizó la revisión de la historia clínica de 9 pacientes con SDG que asistieron al CIACER enfatizando en la descripción de signos relacionados con el síndrome. En la Tabla 1 se describen la edad, talla y peso de los 9 pacientes al nacer, en la que se puede observar que todos los pacientes presentaron baja talla y bajo peso al nacer. Además, se puede evidenciar lo variable que es la presencia del resto de características del fenotipo del SDG.

Tabla 1. Descripción de edad, talla y peso al nacer.

	Mínima	**Máxima**	**Promedio**	**Desviación estándar**
Edad (años)	5	17	9,44	4,275
Talla al nacer (cm.)	42	51	48	2,915
Peso al nacer (gr.)	2100	3350	2846,11	403,499

En la tabla 2 se enfatiza en los hallazgos sistémicos de los pacientes, en la que se describe la frecuencia de los diferentes signos evaluados en los pacientes a partir de la información registrada en las historias clínicas. En esta tabla se puede observar lo variable que es la presencia del resto de características del fenotipo del SDG. Se puede destacar el porcentaje razonablemente alto de maloclusión en los individuos evaluados, y que la totalidad de pacientes presentaron susceptibilidad a las infecciones. A nivel oral, se encontró alta frecuencia de hipo mineralización del esmalte, presente en los pacientes.

Tabla 2. Variables sistémicas evaluadas en los pacientes con SDG

Fenotipo		SDG 01	SDG 02	SDG 03	SDG 04	SDG 05	SDG 06	SDG 07	SDG 08	SDG 09	# Personas con el signo
Sexo	Femenino	X	X	X					X	X	
	Masculino				X	X	X	X			
Edad en años		17	7	8	7	10	16	6	9	5	
Crecimiento	Talla baja al nacer	X	X	X	X	X	X	X	X	X	9/9
	Peso bajo al nacer	X	X	X	X	X	X	X	X	X	9/9
Cabeza y cuello											
Orejas	Anomalías del oído medio					X	X				2/9
	Hipoacusia				X	X	X				3/9
Ojos	Fisuras palpebrales cortas y oblicuas	X									1/9
Nariz	Nariz bulbosa					X					1/9
	Defecto de filtrum	X				X			X	X	4/9
Cavidad Oral	Paladar alto	X								X	2/9
	Paladar hendido		X		X						2/9
	Úvula bífida									X	1/9
	Hipo mineralización del esmalte	X					X				2/9
	Hipoplasia del esmalte	X					X				2/9
	Hipo calcificación del esmalte	X					X				2/9
	Desgaste dental						X		X		1/9
	Maloclusión					X	X		X	X	4/9
	Caries					X			X		2/9
Otras anomalías											
Cardiovascular	Tetralogía de fallot	X					X		X	X	4/9
	Arco aórtico derecho			X							1/9
Abdomen	Hernia inguinal					X					1/9
Neurológico	Retardo del desarrollo psicomotor	X	X	X	X				X		5/9
	Retardo del desarrollo del lenguaje	X	X	X	X	X	X		X		7/9
	Convulsiones				X	X	X	X	X		5/9
Voz	Voz hipernasal	X		X					X	X	4/9
Inmunológicos	Susceptibilidad a infecciones	X	X	X	X	X	X	X	X	X	9/9
Anomalías de exámenes de laboratorio	Hipocalcemia neonatal				X	X					2/9

DESCRIPCIÓN DE CASOS CLÍNICOS

A continuación, se describen clínicamente los dos pacientes evaluados con SDG.

CASO 1

Paciente femenina de 9 años que a los 4 meses de edad fue diagnosticada con tetralogía de Fallot y fue intervenida a los 8 meses de esta patología. Una segunda intervención fue realizada a los 15 meses de edad con el objetivo de corregir la estenosis pulmonar. A los 4 años se agudiza la insuficiencia cardiaca y se vuelve

severa y asiste a la fundación Valle del Lili debido a convulsiones, bacteriemia y la necesidad de un cateterismo. Además, la paciente asiste desde los 5 años a terapia de lenguaje por dislalia y con especial dificultad en la pronunciación de las letras: r, j, g, s.

En el examen clínico extraoral, se evaluaron los tejidos blandos y la oclusión, y se observó que la línea media dental superior e inferior no coincide con línea media facial ya que se encuentra desviada a la izquierda 1 mm (figura 1a y b). Además, se encontraron los siguientes hallazgos: plano bicomisural paralelo con el plano bipupilar, corredores bucales estrechos, labio superior hipotónico, tercio inferior aumentado, dolicofacial, perfil cóncavo (figura 1 c), proquelia superior e inferior y una sonrisa alta no consonante (figura 1 b).

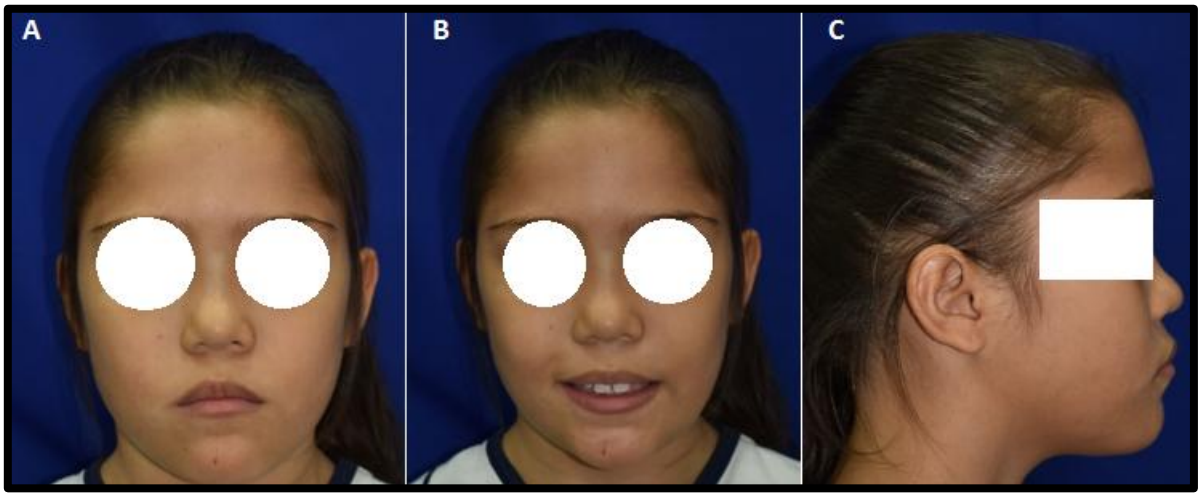

Figura 1. Apariencia facial paciente SDG. A) Vista frontal reposo. B) Vista frontal sonrisa. C) Vista lateral.

En relación a los hallazgos orales, se encontró una paciente con fórmula dental anormal, en la radiografía panorámica se observa anodoncia por ausencia del folículo dental del segundo premolar superior derecho, superposición en altura del maxilar superior en relación (figura 2c y 3b). Mordida profunda en incisivos inferiores, la línea media del maxilar inferior se encuentra desviada a la izquierda (figura 2 a y b). Además, se visualizó hipoplasia del esmalte e hipo calcificación, acompañado de desgaste en los bordes incisales de los dientes inferiores (figura

2b). Adicionalmente, cambio significativo en el color y textura del tejido dental. Algunos dientes presentaban hoyos (apariencia granular) en la superficie vestibular del esmalte, sobre todo en los caninos y molares (figura 2b). Intraoral, se observó que la mucosa oral era normal (color rosa coral), acompañada con signos de punteado naranja, una buena banda de encía queratinizada, sin signos de inflamación ni sangrado. En el análisis de dentición, se encontraron presentes los incisivos y primeros molares permanentes superiores e inferiores, caninos y molares permanentes. Además, se identificó una caries el 74 y obturaciones con resina en el 54 y 84 (figura 2a-d).

La paciente presenta una mordida profunda, con espacios interdentales y mal oclusión clase II (figura 2 a y b).

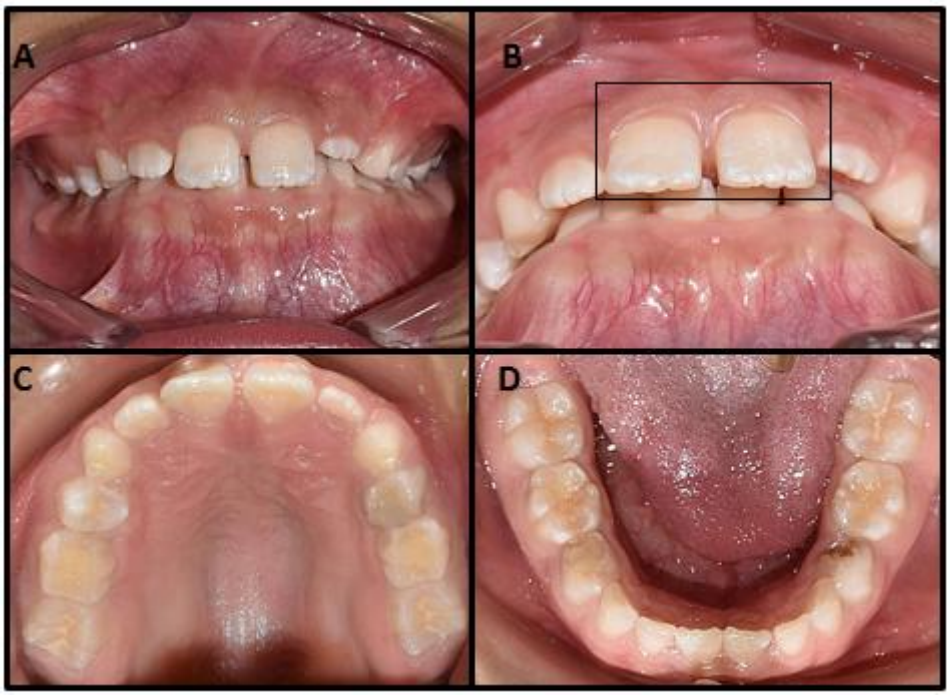

Figura 2. Fotografía intraoral. A) Mordida. B) El recuadro muestra Hipo calcificación dental C) maxilar superior D) maxilar inferior, Sobre mordida vertical.

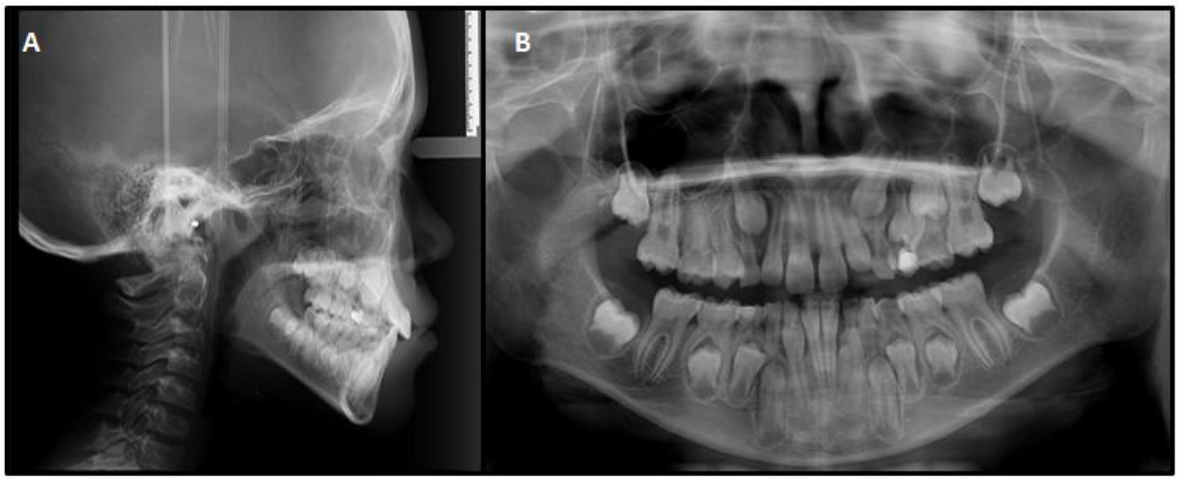

Figura 3. Ayudas Diagnosticas: radiográficas. A) Lateral de cráneo B) panorámica.

CASO 2

Paciente masculino de 16 años que al primer mes de vida fue diagnosticado con tetralogía de Fallot y fue intervenido. Además, presenta retardo en el desarrollo psicomotor, déficit cognitivo, espectro autista secundario e insuficiencia velo palatina. La deleción 22.q11 fue confirmada con la prueba de hibridación fluorescente in situ (FISH, por sus siglas en inglés).

Otras características que presenta el paciente son: dolicocefalia, soplo holístico de mayor intensidad en foco pulmonar. Al examen intraoral, se observa mal oclusión, hiperpigmentación en el diente 11, hipoplasia del esmalte, restauraciones en amalgama en molares inferiores, apiñamiento leve en dientes incisivos inferiores, aparente giro versión en dientes laterales superiores (figura 4a y b).



Figura 4. Fotografía intraoral. A) posición de oclusión céntrica. B) posición de oclusión en apertura.

Resultados del cuestionario aplicado a acudientes

En los resultados del cuestionario realizado a los acudientes de los pacientes con SDG (Tabla 4) se mostró una coincidencia con lo reportado en la historia clínica, aunque sus acudientes no contestaron varias de las preguntas. En general presentaron problemas inmunes, varias hospitalizaciones, problemas cognitivos. Con respecto a la higiene oral, todos respondieron tener buenos hábitos de higiene oral.

Tabla 4. Resultados cuestionario aplicado a los acudientes de los pacientes con SDG.

Pregunta	Paciente 1	Paciente 2
P1	2	1
P2	1	1
P3_1	1	NR
P3_2	1	NR
P3_3	0	NR
P3_4	0	NR
P3_5	0	NR
P3_6	0	1
P3_7	0	2
P3_8	0	2
P3_9	NR	0
P3_10	0	2
P4	1	2

P5	1	1
P6	2	2
P7	NR	2
P8	NR	2
P9	NR	1
P10	NR	4
P11	NR	1
P12	NR	1
P13	NR	2
Edad	NR	15
Grado	5	No se encuentra estudiando
Sexo	Femenino	Masculino
Domicilio	Cali	Cali
IGM	Moderado	Moderado
IHO	Moderado	Moderado
Tipo Maloclusión	Clase II	Clase II
Fluorosis	Si	No
Defecto Esmalte	Si	Hipo mineralización Patrón inciso molar
Caries	Si	Si
Otros Diagnósticos		Hiperplasia gingival

NR: No respondió

DISCUSIÓN

Al evaluar la salud oral de pacientes con SDG, se ha reportado en la literatura que un 15% de los sujetos presentan agenesias dentales (8). En el presente estudio, con los registros de las historias clínicas de los pacientes con SDG se encontró un 11% de pacientes con esta característica lo que resulta ser similar a lo previamente reportado, aunque pueden diferir algunas variables socio demográficas de las muestras entre los estudios.

Otra característica reportada en la literatura es el porcentaje elevado de dientes con alteraciones a nivel del esmalte, en primer lugar, hipo mineralización del esmalte seguido de hipoplasias. Se reporta que en el SDG las hipo mineralizaciones son más frecuentes en dentición permanente que en dentición temporal (2). En el presente estudio, el 33% de los pacientes evaluados a partir de la historia clínica, presentaron hipomineralización. En los dos pacientes evaluados clínicamente, se encontraron dientes con hipo mineralización del esmalte dental.

Otros autores han reportado que la presencia de hipoplasia del esmalte se ha logrado asociar con condiciones médicas tales como el parto prematuro y la presencia de malformaciones congénitas cardíacas (3). Por otro lado, la hipo mineralización del esmalte se asocia con infecciones recurrentes (11). También describen mayor prevalencia de agenesias dentales, retraso en la erupción y alteraciones en el tamaño de los dientes (hipodoncia) con respecto a la población general (12). Por último, también se ha descrito una mayor predisposición a padecer caries debido a las alteraciones en el esmalte (11), hallazgo que coincide con lo presentado por los pacientes de este estudio.

Con respecto a la gingivitis y periodontitis la literatura reporta que los pacientes con SDG presentan una mayor predisposición a esta debido a la deleción de genes responsable de la maduración de los linfocitos T (13). Aunque existe esa predisposición genética en los pacientes evaluados, en la historia clínica de los

pacientes con SDG no se encontró reporte de alteraciones gingivales o periodontales. Además, los dos pacientes evaluados clínicamente presentaron ausencia de inflamación del periodonto.

CONCLUSIONES

Aunque el SDG predispone genéticamente a los pacientes a la enfermedad periodontal, en los pacientes evaluados no se observó esta característica.

Se encontraron más comúnmente agenesias, defectos del esmalte y apiñamientos o maloclusión.

En estos pacientes se debe continuar con el seguimiento por un equipo multidisciplinario de salud.

REFERENCIAS

1. Butr C, Potos SL. Manejo estomatológico de un paciente con Síndrome de Di-George . Reporte de un caso . 2015;(October).
2. Vorstman JAS, Zackai EH, Emanuel BS, Joris R. 22Q11.2 Deletion Syndrome. 2016;1–46.
3. Abu-Issa R, Smyth G, Smoak I, Yamamura K, Meyers EN. Fgf8 is required for pharyngeal arch and cardiovascular development in the mouse. Development [Internet]. 2002 Oct 1;129(19):4613 LP-4625. Available from: http://dev.biologists.org/content/129/19/4613.abstract
4. Demily C, Rossi M, Schneider M, Edery P, Leleu A, D'Amato T, et al. Perspectives actuelles dans la microd??l??tion 22q11.2: Prise en charge du ph??notype neurocomportemental. Encephale [Internet]. 2015;41(3):266–73. Available from: http://dx.doi.org/10.1016/j.encep.2014.10.005
5. Farrell MJ, Stadt H, Wallis KT, Scambler P, Hixon RL, Wolfe R, et al. HIRA, a DiGeorge syndrome candidate gene, is required for cardiac outflow tract septation. Circ Res. 1999;84(2):127–35.
6. Scambler PJ. 22q11 Deletion syndrome: A role for TBX1 in pharyngeal and cardiovascular development. Pediatr Cardiol. 2010;31(3):378–90.
7. Dauvilliers Y, Tafti M, Landolt HP. Catechol-O-methyltransferase, dopamine, and sleep-wake regulation. Sleep Med Rev [Internet]. 2015 Aug;22:47–53. Available from: http://linkinghub.elsevier.com/retrieve/pii/S1087079214001166
8. Curto Aguilera A. Manifestaciones Orales en el Síndrome de Deleción 22q11. Int J Odontostomatol. 2013;7(2):225–8.
9. Nordgarden H, Lima K, Skogedal N, Følling I, Storhaug K, Abrahamsen TG. Dental developmental disturbances in 50 individuals with the 22q11. 2 deletion syndrome; relation to medical conditions? Acta Odontol Scand. 2012;70(3):194–201.
10. Cruvinel VRN, Gravina DBL, Azevedo TDPL, Rezende CS de, Bezerra ACB, Toledo OA de. Prevalence of enamel defects and associated risk factors in both dentitions in preterm and full term born children. J Appl Oral Sci. 2012;20(3):310–7.
11. Klingberg G, Oskarsdóttir S, Johannesson EL, Norén JG. Oral manifestations in 22q11 deletion syndrome. Int J Paediatr Dent. 2002;12(1):14–23.
12. Klingberg G, Dietz W, Óskarsdóttir S, Odelius H, Gelander L, Norén JG. Morphological appearance and chemical composition of enamel in primary teeth from patients with 22q11 deletion syndrome. Eur J Oral Sci. 2005;113(4):303–11.

13. Toka O, Karl M, Dittrich S, Holst S, Holst A. Dental aspects in patients with DiGeorge syndrome. Quintessence Int (Berl). 2010;41(7).

Anexo 1. Instrumento de recolección de datos.

1. Datos de Filiación
   a) Nombre:…….
   b) Edad: …….. años
   c) Grado y sección: …….
   d) Sexo: ……
   e) Domicilio:…….
   f) Diagnóstico clínico:…….
   g) Nombre de los padres: ……..
      ……..

2. Índice Gingival-modificado

   Deciduos:5.4/5.1/6.4/7.4/7.1/8.4

   Permanentes:1.6/2.1/2.4/3.6/4.1/4.4

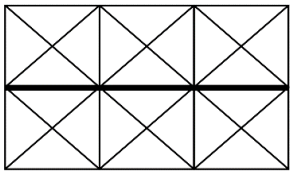

IG-m=

3. Índice de higiene oral – simplificado

Pieza							**Total**
Valor							

Anexo 2. Cuestionario realizado a los acudientes de los pacientes SDG

1. ¿El o la paciente tiene diagnóstico previo de algún tipo de inmunodeficiencia o la han mencionado que el paciente tiene las defensas bajas?
   1. SI
   2. NO

2. ¿Alguna vez el paciente ha sido diagnosticado con alguna de las siguientes enfermedades? (Respaldar con la historia clínica)
   A: Inmunodeficiencia sin especificar
   B: Inmunodeficiencia Variable
   C: Inmunodeficiencia combinada severa
   D: Inmunodeficiencia Primaria
   E: Enfermedades Autoinmune

3. Signos de Inmunodeficiencia Primaria (Xie et al., 2016)
   1. 2 o más neumonías en el último ano
      Neumonía hace 4 años
   2. 4 o más otitis en el último año
      1 otitis hace 1 año
   3. Recurrente estomatitis o candidiasis por más de 2 meses
      Si le duro 4 días, en el último año
   4. Abscesos recurrentes o lesiones similares a impétigo recurrente
      No
   5. Episodio de infecciones sistémicas severas (meningitis, osteoartritis, septicemia: sepsis)
      Control con reumatología, dolor en brazos y pies, pero no diagnosticaron
   6. Infecciones intestinales recurrentes/ diarrea crónica/ giardiasis
   7. Asma severa/ enfermedades del colágeno/ o enfermedades autoinmunes
   8. Efecto adverso a la vacuna de BCG y/o infecciones por micobacterias
   9. Fenotipo compatible con síndromes asociados con inmunodeficiencia
   10. Historia Familiar de inmunodeficiencia
4. ¿El paciente ha sido diagnosticado con Bruxismo?
   A. Si
   B. No
5. El paciente presenta este síntoma relacionado con Bruxismo (Lobbezoo et al., n.d.)
   A. Actividad repetitiva de la mandíbula, caracterizada por apretar o rechinar los dientes o
6. ¿Si la respuesta anterior fue positiva, indicar a qué hora del día ocurre este síntoma?
   A. Diurna
   B. Nocturna
7. ¿El paciente ha sido diagnosticado con alguna enfermedad psiquiátrica?
   A. Si

B. No

8. ¿Si la respuesta es positiva, cual enfermedad psiquiátrica fue diagnosticada en este paciente?
9. ¿El paciente se cepilla todos los días?
a. Si
b. No
10. Numero de cepilladas diarias
a. 1
b. 2
c. 3
d. 4
e. Ninguna
11. ¿El paciente acude al odontólogo al menos una vez al año?
a. Si
b. No
12. ¿El paciente se realiza limpieza y profilaxis oral al menos una vez al año?
a. Si
b. No
13. ¿Usa la seda dental al menos una vez al día?
a. Si
b. No