

EVALUACIÓN TOMOGRÁFICA DURANTE EL TRATAMIENTO DE ORTODONCIA DE LOS CAMBIOS OSEOS EN PACIENTES COMPROMETIDOS PERIODONTALMENTE

Castillo X., Castillo S., García D., Roldan E.*
Pacheco D. **
Malaver P. ***

RESUMEN

OBJETIVO: Comparar con tomografía computarizada de haz de cono (CBCT), si existen o no cambios óseos en pacientes con historia de enfermedad periodontal crónica controlada, un año después de recibir tratamiento de ortodoncia. **METODO:** En el presente reporte de casos, se incluyeron 6 pacientes en un rango comprendido entre los 25 y 50 años de edad con pérdida ósea inicial observada radiográficamente. Se analizaron 18 cortes tomográficos, 3 por cada paciente antes de iniciar tratamiento ortodóncico y 18 cortes un año después de la colocación de aparatología fija de ortodoncia. Las imágenes tomográficas fueron analizadas en sentido transversal y vertical en un corte sagital, en sentido anteroposterior en un corte basal y en sentido vertical en un corte coronal. **RESULTADOS:** En los 6 pacientes se observó tomográficamente en el corte sagital una disminución en la altura de la cresta ósea tanto en la cara vestibular como en la lingual. En el corte coronal en 5 de los 6 casos se observó un aumento en la profundidad del defecto medido en la cara mesial y distal; y en el corte basal se observó en 5 de los 6 casos una disminución del defecto óseo en sentido mesodistal. **CONCLUSION:** La tomografía de rayo de cono permite la observación de referencias anatómicas óseas y dentales en los planos sagital, basal y coronal, facilitando la realización de mediciones exactas de los defectos óseos y el nivel de la cresta alveolar antes, durante y después del tratamiento de ortodoncia.

Palabras Clave: CBCT, Tomografía computarizada de haz de cono, cambios óseos, movimientos ortodóncicos.

ABSTRACT

OBJECTIVE: To compare through CT conebeam (CBCT), whether or not bone changes in patients with a history of chronic periodontal disease under control, a year after orthodontic treatment in a selected group of patients of UNICOC orthodontic clinics. **METHOD:** In this case report, 6 patients were included in a range between 25 and 50 years of age with initial bone loss observed radiographically. We analyzed 18 tomographic slices, 3 for each patient before beginning orthodontic treatment and 18 cuts a year after the placement of fixed orthodontic appliances. The tomographic images were analyzed in the transverse and a sagittal vertical, anteroposterior a baseline survey and vertically in a coronal section. **RESULTS:** In all 6 patients was observed in the sagittal tomographic a decrease in bone crest height in both the buccal and in lingual. In the coronal section in 5 of the 6 cases showed an increase in defect depth measured in the mesial and distal, and in the baseline was observed in 5 of 6 cases decreased bone defect in mesiodistal direction. **CONCLUSION:** The cone-beam CT allows the observation of skeletal and dental landmarks in the sagittal, coronal and basal, facilitating the accurate measurement of bone defects and the alveolar crest level before, during and after treatment orthodontics.

Keywords: CBCT, CT conebeam, bone changes, orthodontic movements.

* Odontólogos. Residentes del Programa de Especialización del Postgrado de Ortodoncia

** Odontóloga. Especialista Ortodoncia. Asesora científica

*** Asesora Metodológica.

Correspondencia: investigacionodontologia@unicoc.edu.co

INTRODUCCION:

El movimiento dental ortodóncico ha sido definido como el resultado de una respuesta biológica al estímulo mecánico aplicado al diente, que se logra a través del ligamento periodontal y la remodelación del hueso alveolar. El ligamento periodontal (LP) es un tejido conectivo interpuesto entre la raíz del diente y el hueso alveolar. Este juega un importante rol en el soporte dental y en el control y distribución de las tensiones mecánicas. Durante el movimiento dental ortodóncico una extrema reducción del espacio de (LP) y una apariencia de tejido acelular es característica de esta, los cambios de tejidos del (LP), se producen especialmente en la zona de presión⁽¹⁾.

La enfermedad periodontal es una de las entidades más comunes a nivel mundial y una de las principales causas de pérdida dentaria. La gingivitis, la forma más leve de enfermedad periodontal, es ocasionada por el biofilm (placa bacteriana) que se acumula en la superficie dentaria adyacente al tejido gingival (encía) La forma más severa de enfermedad

periodontal es la periodontitis, secundaria como respuesta inflamatoria a la infección por gérmenes periodontales diversos (Porphyromonasgingivalis, Actinobacillusactinomycetemcomitans, Treponema denticola, Tannerellaforsythensis, entre otros) caracterizada por la destrucción del tejido conectivo y del soporte óseo para dar lugar a la pérdida dentaria⁽²⁾.

Es muy importante que por la alta incidencia de enfermedad periodontal en Colombia, los ortodoncistas, conozcan cual es el comportamiento óseo, en un paciente con compromiso periodontal que va a ser sometido a un tratamiento de ortodoncia ya que en la literatura se ha encontrado que existe una alta prevalencia de enfermedad periodontal en Colombia (50.2%)⁽³⁾. Por tal motivo, es importante saber cuál es el comportamiento óseo en pacientes con compromiso periodontal, tratados ortodóncicamente; para identificar las posibles limitantes, que se puedan presentar en dichos pacientes, y determinar la terapéutica biomecánica

ortodóncica más adecuada, minimizando los riesgos.

Para ello es mejor utilizar un medio diagnóstico ideal que es la CBCT. Aunque la CBCT ha hecho su incursión recientemente, éste ha transformado completamente la imagenología de la cara y maxilares. La CBCT produce imágenes con gran resolución espacial y baja dosis de radiación en comparación con la tomografía computarizada (TC) en espiral, aunque una unidad de CBCT puede impartir la misma dosis de radiación que una TC en espiral. La TC en espiral requiere de una toma separada del maxilar y de la mandíbula ⁽⁴⁾. Cada una de estas tomas realizadas al paciente son de 200 a 300 veces la radiación requerida para una radiografía panorámica. Cuando ambos maxilares requieren ser tomados, el paciente recibe 400 a 600 veces la dosis de radiación en comparación con una radiografía panorámica⁽⁴⁾.

La CBCT provee una imagen clara de alto contraste de las estructuras y es extremadamente útil para la evaluación de patologías óseas. La CBCT usa un estrecho colimador de rayo, tanto para

maxilar y mandíbula en una sola toma. Esto requiere sólo de dos a ocho veces la cantidad de radiación usada en una radiografía panorámica. En términos de riesgo y beneficio, la CBCT es la mejor opción. Otra ventaja es el incremento en la exactitud pues la imagen digital de la CBCT es más exacta que la imagen digital producida por una unidad médica convencional de TC ⁽⁴⁾.

La CBCT está basada en una tomografía volumétrica, usando un haz de radiación cónica que realiza una sola rotación alrededor del paciente 180° a 360°. Una fuente cónica divergente de radiación ionizante se dirige a través del centro del campo de interés hacia un área directora de rayos X en el lado opuesto (sensor). Ambos giran alrededor de la cabeza del paciente. Durante esta rotación se adquieren múltiples imágenes planas secuenciales de la proyección del campo visual ⁽⁴⁾.

Campo de visión (FOV = Field of view):

El haz de rayos es de forma cónica y obtiene un volumen de datos cilíndrico o esférico, descrito como field of view (FOV).

El tamaño del FOV es variable, determina el diámetro del corte y depende de la zona de estudio. Algunos escáneres CBCT ajustan la altura del FOV cilíndrico para capturar sólo una zona determinada. Esto tiene la ventaja de reducir la dosis de radiación ⁽⁵⁾.

Cuanto más amplio sea el FOV más pequeña se verá la imagen en la pantalla, que al ampliarla perderá resolución. En cuanto el campo de visión se dividen en pequeños, medianos y grandes, en la TC el campo de visión es grande, alrededor de 15 cm, tiene menor calidad de imagen y mas radiación en lo tejidos periféricos, mientras que con la CBCT el campo de visión es más pequeño, alrededor de 6 cm y por lo tanto menor radiación a los tejidos periféricos y mejor resolución y calidad de imagen ⁽⁵⁾.

Aplicaciones de la CBCT en el diagnóstico clínico:

La CBCT es utilizada comúnmente en la planeación de colocación de implantes, así como medio diagnóstico en la planeación de cirugía ortognática y alteraciones en la articulación temporomandibular (ATM); pero aparte de estas aplicaciones también se puede aplicar en el área de odontología

general para la detección de caries y para la observación de defectos óseos en periodoncia. Mish y cols utilizaron la CBCT en maxilares secos donde realizaron mediciones directas en defectos artificiales y demostraron su eficacia en la medición de defectos vestibulares y linguales ⁽⁵⁾.

MÉTODO

El presente reporte de caso, se realizó con pacientes de las clínicas de posgrado de la Institución Universitaria Colegios de Colombia durante el periodo comprendido entre agosto de 2010 y septiembre 2011 en pacientes con un rango de edad entre los 25 y 50 años de edad que aceptaran participar en el estudio y cumplieran los criterios de inclusión, pacientes comprometidos periodontalmente con evidente pérdida ósea observada tomográficamente, de género femenino o masculino y que firmaron un consentimiento informado .

Se excluyeron los siguientes pacientes:

1. Pacientes sin compromiso periodontal que iniciaron tratamiento de ortodoncia.
2. Pacientes con compromiso sistémico.
3. Pacientes que presenten tratamiento con medicamentos que alteren la formación ósea durante el tratamiento de ortodoncia.
4. Pacientes con procedimientos quirúrgicos periodontales previos.

De igual manera se realizó la calibración por parte del operador, con 4 imágenes tomográficas de pacientes de la muestra inicial, al cual se le indicaron 3 medidas por cada una de las tomografías y se calculó por medio del indicador de coeficiente de variación. El análisis de las imágenes de CBCT se realizó por medio del software de visualización i-Dixel de Morita, que admite el estándar DICOM (estándar internacional para almacenamiento y comunicación de imágenes), aplicando detalladamente el siguiente protocolo:

En el corte sagital se tomaron como referencia los siguientes puntos:

CEJ: Unión amelocemental.

BD: Profundidad del defecto óseo.

TD: Altura del defecto óseo.

BC: Cresta ósea

En el corte basal se tomaron como referencia los siguientes puntos:

MD: Mesial del defecto

DD: Distal del defecto.

En un corte coronal se tomaron como referencia los siguientes puntos para la evaluación del defecto óseo (figura 1):

CEJ: Unión amelocemental.

BD: Profundidad del defecto óseo.

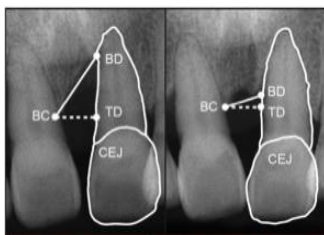


Figura 1 Evaluación del defecto óseo en un corte coronal

TD: Altura del defecto óseo.

BC: Cresta ósea.

Se tomó como longitud la distancia del punto TD hasta el punto BD (V1), y la distancia del punto TD a la unión amelocemental (CEJ) en un corte sagital y coronal.

Los pacientes recibieron instrucción verbal y escrita sobre el estudio, en el último semestre de 2010 se realizaron las tomografías, de seis pacientes comprometidos periodontalmente que ingresan a las clínicas de UNICOC. Se ordenó una tomografía a cada paciente. Se les informó acerca del estudio y el procedimiento para la firma del consentimiento informado. Se procedió a la colocación de aparatología preajustada MBT sloth 0.022 x 0.028, iniciando los controles mes a mes para obtener los resultados en 12 meses.

Se realizaron controles periodontales cada tres meses.

RESULTADOS:

La investigación presentó limitantes para el quinto caso debido a la inasistencia del paciente a los controles periodontales por lo cual se suspendió el tratamiento de ortodoncia a término del estudio.

Presentación de casos

Primer caso

Paciente de 33 años de edad, de género femenino, clase I esquelética, con diagnóstico de periodontitis crónica localizada a nivel de la zona distal del 32, al que se le realizó raspaje y alisado radicular antes de iniciar tratamiento ortodóncico.

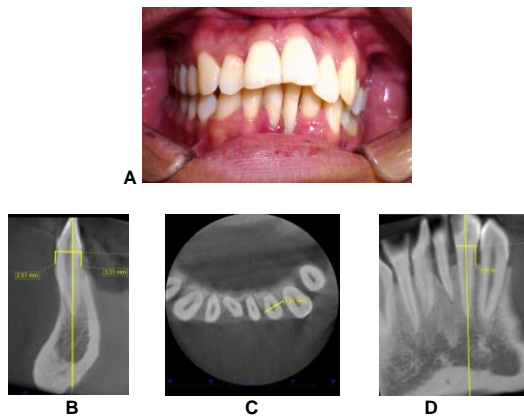


Figura 2. Tomografía inicial diente 32 (D) A fotografía extraoral. B. Corte Sagital. C. Corte basal (sentido MD). D. Corte coronal.

Mediciones iniciales primer caso:

En la figura 2A se observa foto intraoral del estado inicial del paciente, antes del tratamiento de ortodoncia. Se obtuvo en el corte sagital de la cortical V de (CEJ) a (BC) una medida inicial de 2.81 mm y en la cortical L de (CEJ) a (BC) una medida inicial de 3.31 mm del diente 32 (figura 2B). Se obtuvo en el corte basal de (MD) a (DD) una medida inicial de 5.22 mm (imagen 2C). Se obtuvo en el corte coronal de (CEJ) a (BC) una medida inicial de 4.50 mm en zona D del 32 (figura 2D).

Se procedió a la colocación de aparatología MBT sloth 0.022 x 0.028 Rocky Mountain, se realizó alineación y nivelación con arcos Niti 0.014, 0.016, fase de trabajo arcos de acero australiano 0.014 y 0.016; un año después se encontró lo siguiente:

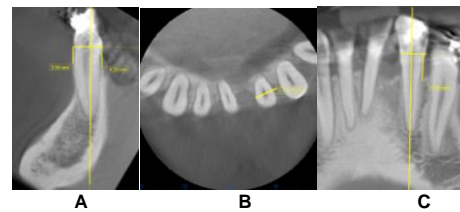


Figura 3 Tomografía Final D 32 A Corte sagital. B. Corte Basal (sentido MD). C. Corte Coronal.

Mediciones finales primer caso:

Se obtuvo en el corte sagital una medida final de (CEJ) a (BC) de 3.50 mm (figura 3A), lo cual determina una pérdida ósea vertical a nivel de la cresta alveolar vestibular en el diente 32. Se obtuvo en el corte basal de (MD) a (DD) una medida final de 5.14 mm, lo cual determina una disminución del defecto en sentido (MD) del diente 32 (figura 3B). En el corte coronal se obtuvo de (CEJ) a (BC) una medición final de 5.38 mm, lo cual determina un aumento de la profundidad del defecto óseo.

Segundo caso

Paciente de 33 años de edad de género femenino, CLASE II esquelética, con diagnóstico de periodontitis

crónicalocalizada a nivel M del 32, al que se le realizó terapia periodontal anti infecciosa antes de iniciar tratamiento ortodoncico.

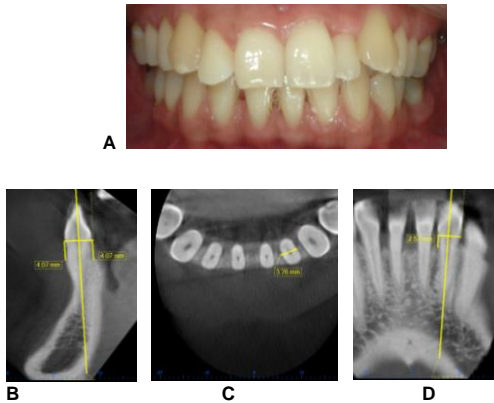


Figura 4 Tomografía inicial diente 32(M) A fotografía extraoral. 4B. Corte Sagital 4C.Corte basal (sentido MD) . 4D Corte coronal.

Mediciones iniciales del segundo caso.

La figura 4A Se observa foto intraoral del estado inicial del paciente, antes del tratamiento de ortodoncia.

Se obtuvo en el corte sagital de la cortical V de (CEJ) a (BC) una medida inicial de 4.07mm y en la cortical L de (CEJ) a (BC) una medida de 4.07mm del diente 32, (Figura 2B). Se obtuvo en el corte basal de (MD) a (DD) una medida de 3.76 mm en (Figura 2C). Se obtuvo en el corte coronal de (CEJ) a (BC) una medida inicial de 2.57mm en la zona D del 32 (figura 2D).

Se procedió la colocación de aparatología MBT sloth 0.022 X 0.028 Rocky Mountain, se realizó alineación y nivelación con Niti 0.014, 0.016, fase de trabajo arcos de acero

australiano 0.014 y 0.016 y un año después se encontró lo siguiente:

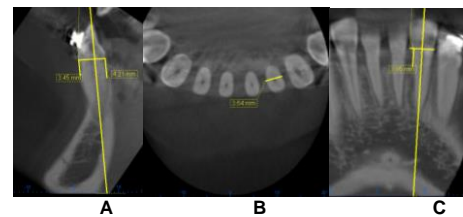


Figura 5 Tomografía final diente 32 (D) A. Corte sagital. 5B. Corte Basal (sentido MD). 5C. Corte Coronal

Mediciones finales segundo caso.

Se obtuvo en el corte sagital una medida final de la cortical V de (CEJ) a (BC) 3.45 mm lo cual determina aumento óseo vertical a nivel de la cresta alveolar vestibular del diente 32, y en la cortical L de (CEJ) a (BC) una medida de 4.21mm lo que determina que existe pérdida ósea vertical a nivel de la cresta alveolar lingual diente 32. Se obtuvo corte basal de (MD) a (DD) con una medida 3.64mm del diente 32, lo que indica que hay una disminución del defecto en sentido (MD) (figura 5B). Se obtuvo el corte coronal de (CEJ) a (BC) una medición final de 3.95mm lo cual determina un aumento de profundidad del defecto óseo (figura 5C).

Tercer Caso

Paciente de 44 años de edad, genero femenino, clase I Esqueletal, con diagnostico de periodontitis crónica con perdida ósea moderada a nivel M 18 se le realizó un raspaje y alisado radicular antes de iniciar el tratamiento ortodoncico.

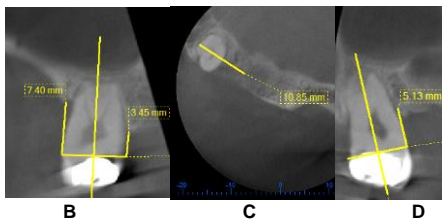
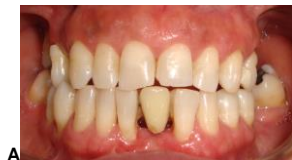

Figura 6 Tomografía inicial diente M, 18A. Fotografía extraoral **B.** Corte Sagital . **6C.**Corte basal (sentido MD) M 18. **6 D** Corte coronal.

Mediciones iniciales tercer caso.

En la figura 6A foto intraoral del estado inicial del paciente antes del tratamiento de ortodoncia. Se obtuvo en el corte sagital de la cortical vestibular de (CEJ) a (BC) una medida inicial de 7.40mm y la cortical L de (CEJ) a (BC) una medida inicial 3.45mm del diente M18 (figura 6B). Se obtuvo en el corte basal de (MD) a (DD) una medida inicial de 10.8mm (figura 6C). Se obtuvo en el corte coronal de (CEJ) a (BC) una medida inicial de 5.13mm en la zona M 18 (figura 6D)

Se procedió la colocación de aparatología MBT sloth 0.022 X 0.028 Rocky Mountain, se realizó alineación y nivelación con Niti

0.14,0.016, fase de trabajo arcos acero australiano 0.014 y 0.016 un año después se encontró lo siguiente:

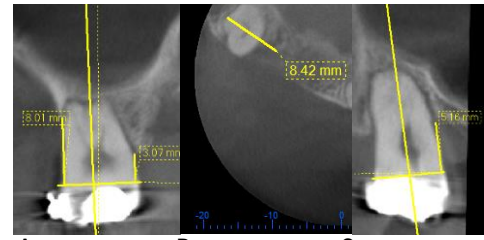


Figura 7 Tomografía final diente 18(M) **A** Corte sagital , **7B.** Corte Basal (sentido MD) . **7C.**Corte Coronal.

Mediciones finales tercer caso.

La imagen 7A se observa en el corte sagital una medida final de (CEJ) a (BC) de la cortical V 8.01 mm lo cual determina perdida ósea a nivel de la cresta alveolar vestibular en y en la cortical L de (CEJ) a (BC) una medida de 3.07mm lo que determina perdida ósea vertical a nivel de la cresta alveolar M del 18. Se obtuvo corte basal (MD) a (DD) una medida final de 8.42 mm lo cual determina una disminución del defecto sentido (MD) en M 18 (figura 7B). Se obtuvo en el corte coronal de (CEJ) a (BC) una medición final de 5.16mm lo cual determina aumento la profundidad del defecto en M 18 (figura 7C).

Cuarto caso

Paciente de 50 años de edad, de genero masculino con clase III esqueletal con diagnóstico periodontal de periodontitis

crónica moderada de la zona D 26. Al que se le realizó raspado alisado radicular, pulido coronal, indicación de higiene oral antes de iniciar el tratamiento ortodóncico.

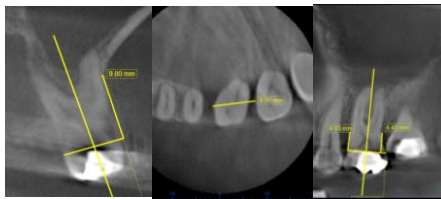
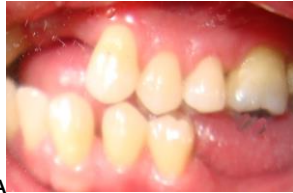

Figura 8 Tomografía Inicial diente 26 (D) A fotografía extraoral. 8B Corte Sagital. 8C Corte basal (sentido MD) 8D Corte coronal.

Mediciones iniciales cuarto caso

En la figura 8A se observa foto intraoral del estado inicial del paciente antes del tratamiento de ortodoncia.

Se obtuvo en el corte sagital de la cortical vestibular de (CEJ) a (BC) una medida inicial 9.80mm. Se obtuvo en el corte basal de (MD) a (DD) una medida inicial de 9.0mm. Se obtuvo en el corte coronal de (CEJ) a (BC) una medida inicial de 4.45 mm en la zona D 26.

Se procedió la colocación de aparatología MBT sloth 0.022 X 0.028 Rocky Mountain, se realizó alineación y nivelación con arcosniti 014,016, fase de trabajo arcos acero australiano 0.014 y 0.016 y un año

después se encontró lo siguiente:

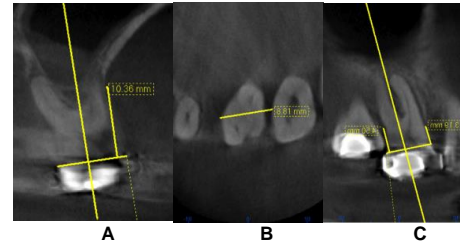


Figura 9 Tomografía final 26 (D) A corte sagital 9B. Corte Basal (sentido MD). 9C. Corte Coronal.

Mediciones finales cuarto caso.

Se obtuvo en el corte sagital una medida final de (CEJ) a (BC) de 10.36 mm (figura 9A) Lo cual determina una pérdida ósea vertical a nivel de la cresta alveolar. Se obtuvo corte basal de (MD) a (DD) una medida final de 8.81mm, lo cual determina una disminución del defecto en sentido (MD) D del 26 (figura 9B). En el corte coronal de (CEJ) a (BC) se obtuvo una medida de 4.50 mm, lo que indica que se aumentó la profundidad del defecto óseo (figura 9C).

Quinto Caso

Paciente de 49 años de edad, de género masculino, con diagnóstico de clase I Esquelética con diagnóstico de periodontitis crónica con pérdida de soporte moderado del diente D 22, al que se le realizó raspado y alisado radicular antes de iniciar tratamiento ortodóncico.

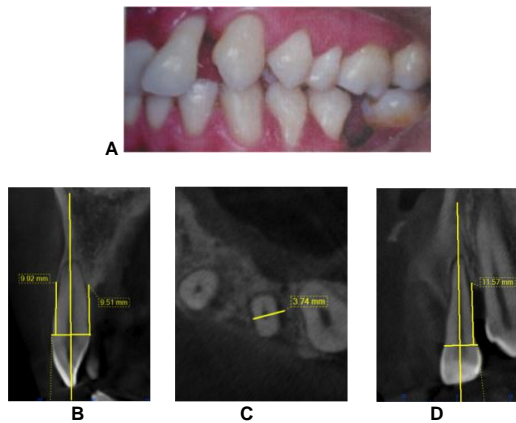


Figura 10 Tomografía Inicial 22 (D)A fotografía extraoral. 10B Corte Sagital . 10C Corte basal (sentido MD).10D Corte coronal.

Mediciones iniciales quinto caso.

En la figura 10A se observa foto intraoral del estado inicial del paciente antes del tratamiento de ortodoncia.

Se obtuvo en el corte sagital de la cortical vestibular de (CEJ) a (BC) una medida inicial 9.92 mm y en cortical P de (CEJ) a (BC) una medida inicial de 9.51mm en D 22 (figura10B). Se obtuvo en el corte basal de (MD) a (DD) una medida inicial de 3.74mm (figura10C). Se obtuvo en el corte coronalde (CEJ) a (BC) una medida inicial de 11.57mm en la zona D 22 (figura10D)

Se procedió la colocación de aparatología MBT sloth 0.022 X 0.028 Rocky Mountain, se realizó alineación y nivelación con Niti0.014, 0.016, fase de trabajo arcos de acero australiano 0.014 y 0.016 y un año después se encontró lo siguiente:

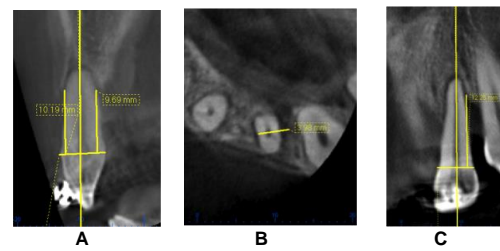


Figura 11 Tomografía final 22 (D)A Corte sagital . 10B Corte Basal. 10C Corte Coronal.

Mediciones finales quinto caso.

Se obtuvo en el corte sagital de (CEJ) a (BC) una medida final de 10.19mm y en la cortical P de (CEJ) a (BC) una medida de 9.69mm lo cual determina perdida ósea vertical a nivel de la cresta alveolar (figura 11A). Se obtuvo en el corte basal de (MD) a (DD) una medida final 3.98 mm lo que determina un aumento del defecto en sentido MD (figura 11B). Se obtuvo en el corte coronal de (CEJ) a (BC) una medida de 12.25 mm en D 22, lo que determina un aumento la profundidad del defecto (figura 11C).

Sexto caso

Paciente 50 años de edad, de género masculino, Clase II esquelética, con diagnóstico de periodontitis crónica de moderada a severa a nivel de D 35a lo que se le realizó raspaje y alisado radicular antes de realizar el tratamiento ortodóncico.

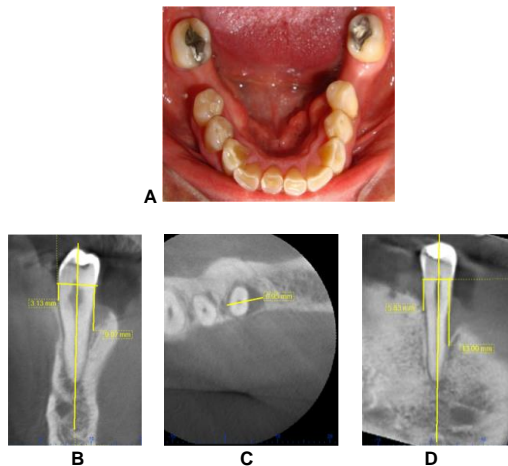


Figura 12 Tomografía inicial 35 (D)A fotografía extraoral D 35. 12B Corte Sagital . 12C Corte Basal. 12D Corte coronal.

Mediciones iniciales sexto caso.

En la figura 12A foto intraoral del estado inicial del paciente antes del tratamiento de ortodoncia. Se obtuvo en el corte sagital de la cortical vestibular de (CEJ) a (BC) una medida inicial de 9.07mm y en la cortical L (CEJ) a (BC) una medida inicial de 3.13mm del diente D 35. (figura 12B). Se obtuvo en el corte basal de (MD) a (DD) una medida inicial de 6.95 mm (figura 12 C). Se obtuvo en el corte coronal de (CEJ) a (BC) una medida inicial de 13mm en la zona D 35 (figura 12D).

Se procedió la colocación de aparatología MBT sloth 0.022 X 0.028 Rocky Mountain, se realizó alineación y nivelación con Niti 014, Y 016, fase de trabajo arcos de acero australiano 0.014 y 0.016 y un año después se encontró lo siguiente:

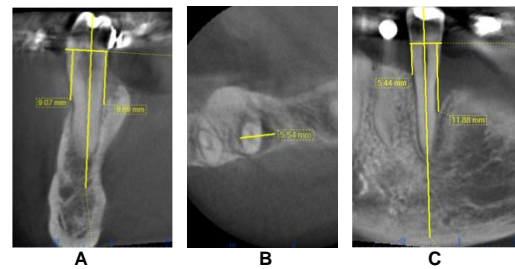


Figura 13 Tomografía final de diente 35 (D)A Corte sagital. 12B. Corte Basal. 12CCorte Coronal

Mediciones finales sexto caso.

Se obtuvo en el corte sagital una medida final de (CEJ) a (BC) de 9.17mm lo que determina una pérdida ósea vertical a nivel de la cresta alveolar en V y en la cortical L de (CEJ) a (BC) una medida final 3.57mm determina una pérdida ósea vertical a nivel de la cresta alveolar L (figura 13A).

Se obtuvo en el corte basal de (MD) a (DD) una medida final de 5.54mm lo cual determina una disminución del defecto en sentido (MD)D del 35 (figura 13B). Corte coronal se obtuvo de (CEJ) a (BC) una medición final 11.88mm, lo cual determina una disminución de la profundidad del defecto (figura 13C).

DISCUSIÓN

En este estudio se utilizó la tomografía computarizada de haz de cono por ser una imagen tridimensional, que se convierte en una herramienta confiable para la observación y el diagnóstico de defectos óseos periodontales con excelente

precisión; a diferencia de la distorsión y variación que se puede presentar con el uso de otras ayudas diagnósticas, como radiografías periapicales, panorámicas y tomografías convencionales. La literatura reporta estudios similares pero realizados con radiografías periapicales como el de Sato y cols⁽⁶⁾, y otros estudios realizados con tomografías computarizadas de alta resolución⁽⁷⁾.

Steenberghey cols⁽⁸⁾ realizaron un estudio en 25 mandíbulas humanas secas para evaluar la calidad de características óseas con la CBCT, y concluyeron que es el mejor método de visualización y delineación de la lámina dura y espacio del ligamento periodontal en comparación con la tomografía en espiral⁽⁸⁾.

En la presente investigación se tuvo en cuenta para la estandarización de las mediciones, las características y condiciones tecnológicas del tomógrafo, así como la en la toma de la imagen y la realización de las respectivas mediciones. De acuerdo al estudio reportado por Silva y cols⁽⁸⁾, factores como la atenuación del tejido blando, la colocación de artefactos metálicos intraorales (brackets, arcos metálicos y coronas), el movimiento del paciente y la variación en el protocolo de

escaneo, pueden disminuir, reducir o distorsionar la calidad de la imagen⁽⁹⁾.

En este estudio, las medidas lineales se tomaron a partir de imágenes tomográficas en los cortes basales, coronales, sagitales y la reconstrucción en 3D; que nos permitieron realizar mediciones precisas, basadas en una geometría volumétrica exacta, disminuyendo las discrepancias entre la comparación de las medidas lineales clínicas reales como se muestra en el estudio de Periagio y cols⁽¹⁰⁾.

Se utilizó la CBCT para observar y medir los defectos óseos y la altura de la cresta alveolar en pacientes comprometidos periodontalmente antes y después de ser sometidos a un tratamiento de ortodoncia.

Los dientes incluidos en la evaluación tomográfica fueron sometidos a movimientos de rotación e inclinación. Los dientes que se les realizaron movimientos de inclinación, mostraron una disminución en la altura ósea tanto vestibular como lingual. Hallazgos similares fueron encontrados por Furhmann⁽¹¹⁾ en una evaluación tridimensional de la remodelación periodontal durante el movimiento ortodóntico, quien refiere que los movimientos no controlados de

inclinación constituyen un riesgo terapéutico al aumentar las dehiscencias y las fenestraciones con mayor predominio en incisivos inferiores con tablas vestibulares y linguales delgadas⁽¹¹⁾. En el corte basal se observó en 5 de los 6 pacientes una reducción del defecto óseo en sentido MD, y esto puede ser asociado a los movimientos de rotación y translación como también se reportan en los estudios de Sato y cols⁽⁶⁾ y Furhmann.⁽¹¹⁾

Técnicas de higiene oral, de correcto cepillado y control periodontal fueron implementadas, ya que factores como un cepillado traumático o mal realizado, gingivitis inducida por placa y periodontitis pueden acelerar el desarrollo de recesiones periodontales de acuerdo a Furhmann⁽¹¹⁾.

Según Proffit⁽¹²⁾ y Nanda⁽¹³⁾ cuando se pierde hueso, el área del ligamento periodontal disminuye y la misma fuerza aplicada contra la corona, produce una mayor presión en el ligamento periodontal con un diente con soporte normal. La cantidad de momento de inclinación producido por una fuerza es igual al producto entre la fuerza y la distancia entre el punto de aplicación de la fuerza y el centro de resistencia. Si el centro de resistencia se desplaza apical en, el

momento de inclinación producido por la fuerza aumenta. En términos generales. El movimiento dental es posible a pesar de la pérdida ósea, pero se deben aplicar fuerzas más ligeras⁽¹²⁾.

El centro de resistencia se desplaza hacia apical, lo cual afecta el momento creado por la fuerza aplicada a la corona y los momentos necesarios para controlar el movimiento radicular, en términos generales el movimiento dental, es posible a pesar de la pérdida ósea pero se necesitan fuerzas más ligeras⁽¹³⁾

Por otra parte a los dientes que se le aplicaron movimientos rotacionales se pudo observar en el corte tomográfico basal que se disminuyó el defecto óseo en sentido mesodistal. lo que coincide con el resultado del estudio de Class y col⁽¹⁴⁾, donde se realizó un seguimiento de 9 años, mostrando que la terapia ortodóncica provee nuevas perspectivas para la restauración de la dentición en pacientes con historia de periodontitis agresiva⁽¹⁴⁾.

CONCLUSION:

La tomografía de rayo de cono permite la observación de referencias anatómicas óseas y dentales en los planos

sagital, basal y coronal, facilitando la realización de mediciones exactas de los defectos óseos y el nivel de la cresta alveolar antes, durante y después del tratamiento de ortodoncia.

REFERENCIAS

1. Andrade I. Jr., Taddei S., Garlet G. CCR5 Down-regulates Osteoclast Function in Orthodontic Tooth Movement. *J Dent Res* 88(11):1037-1041, 2009.
2. Pihlstrom BL, Michalowicz BS, Johnson NW. Periodontal. *Lancet* 2005, 366: 1809-1820.
3. Tovar S, Z. E. (1999). III Estudio nacional de salud bucal - ENSAB III. Bogotá: Ministerio de Salud y Centro Nacional de Consultoría CNC, 1999.
4. David S. MacDonald-J., Elaine C., Some Current Legal Issues that May Affect Oral and Maxillofacial Radiology. Part 2: Digital Monitors and Cone-Beam Computed Tomography JJCDA. 2007; 73(6): 507-511.
5. Dawood A., Patel S. and Brown J. Cone beam CT in dental practice. *British Dental Journal*. 2009; 207 (1): 23-28
6. Sato S, Ujiiie H, Ito K. Spontaneous Correction of Pathologic Tooth Migration and Reduced Infrabony Pockets Following Nonsurgical Periodontal Therapy: A Case Report. *Int J Periodontics Restorative Dent* 2004;24:456-461.
7. Loubele M. Guerrero ME. Reinhilde J, Suetens P, Van Steenberghe D. A Comparison of Jaw Dimensional and Quality Assessments of Bone Characteristics with Cone-Beam CT, Spiral Tomography, and Multi-Slice Spiral CT. *Int J Oral Maxillofac Implants* 2007;22 (3): 446-454
8. Agbaje JO, Jacobs R, Maes F, Michiels K, Van Steenberghe KD. Volumetric analysis of extraction sockets using cone beam computed tomography: a pilot study on ex vivo jaw bone *J Clin Periodontol* 2007; 34: 985-990.
9. Zamora M. Castro J; Silva Salgar J; Ramirez C. Evaluación de los cambios transversales y anteroposteriores de tejidos óseo alveolar, basal y dental con un sistema de autoligado pasivo por medio de tomografía axial computarizada. parte I: estandarización de medidas Fundación C.I.E.O Universidad Militar Nueva Granada *Revista Odontos*. 2010;35: 23-39
10. Periagio D, Scarfeb C, Moshiric M, Scheetzd P, Silveirae M, Farmanf A. linear accuracy and reliability of cone beam ct derived 3-dimensional images constructed using an orthodontic volumetric rendering program. *Angle orthod*. 2008; 78: 87-95.
11. Furhmann R. Three-Dimensional Evaluation of periodontal Remodeling during Orthodontic treatment. *SeminOrthod* 2002;8:23-28.
12. Proffit H. Fields W. Jr, Darver M. Ortodoncia contemporánea. Barcelona España. Editorial Elsevier. Cuarta edición, 2010. Capitulo 9 p 335-341
13. Nanda R. Biomecanica en ortodoncia clínica. Editorial Médica Panamericana S.A. Madrid, España. 1998. Capitulo 1.
14. Class LQ, Gomes SC, Oppermann RV, Bertoglio V: Combined periodontal and orthodontic treatment in a patient with aggressive periodontitis: a 9-year follow-up report. *World J Orthod*; 2010; 11(3): 291-7