


## EFFECTIVIDAD DE LA MODIFICACIÓN DEL PLANO OCLUSAL CON LA TÉCNICA DE PLANAS CON PISTAS INDIRECTAS EN PACIENTES CON MALOCCLUSIONES CLASE II



Cely, R. Rojar, P. \*  
Rodríguez, E. Castañeda. N. \*\*  
Hurtado, C.\*\*\*  
Pachón, M. \*\*\*\*

### RESUMEN

**Objetivo:** Determinar la efectividad de la modificación del plano oclusal con la técnica de Planas con pistas indirectas en pacientes con maloclusiones clase II, obtenidos en las clínicas de ortodoncia de postgrado del Colegio Odontológico Colombiano.

**Método:** Tipo de estudio: Cuasiexperimental. Criterios de inclusión: Pacientes que den consentimiento para el estudio, en dentición mixta que como mínimo tengan erupcionado el primer molar permanente inferior e incisivos permanentes, que tengan segundo molar temporal, clase II esquelética. Criterios de exclusión: Tratamiento previo de ortopedia, pérdida prematura de centrales temporales que lleva a la desviación de la línea media dental, mordidas abiertas anteriores, mordida profunda mayor del 50%, mordida cruzada posterior derecha o izquierda, alteraciones de la articulación temporomandibular (ATM), hábitos orales anormales. Muestreo: No probabilístico por conveniencia, muestra: 12 pacientes. A cada paciente se le entregaron pistas indirectas planas simples tipo II, diseñadas según el protocolo de la Doctora Wilma Simoens. En el segundo mes se iniciaron las activaciones del tornillo  $\frac{1}{4}$  de vuelta cada 8 días, el aparato se usó día y noche exceptuando las comidas principales, los deportes y durante la higiene oral. De acuerdo a la técnica de pistas indirectas de Planas se aplicó la terapéutica a los pacientes y se observaron las modificaciones en la inclinación del plano oclusal funcional. Se hicieron estudios cefalométricos, para determinar la inclinación del plano oclusal pretratamiento y 10 meses después se propone un método fotográfico para la evaluación de la orientación del plano oclusal usando una plantilla oclusal.

**Resultados:** Se observaron cambios favorables en la orientación del plano oclusal radiográfico en todos los pacientes y en la relación molar, estadísticamente significativos. Los cambios en el plano oclusal funcional fotográfico y en la relación sagital intermaxilar fueron favorables en todos los pacientes pero estadísticamente no significativo.

**Conclusiones:** Las Pistas Indirectas Planas Simples clase II modificaron la orientación del plano oclusal y la relación molar favorablemente en esta muestra.

**Palabras claves:** Plano oclusal, Pistas Indirectas Planas Simples Tipo II, Plano de Camper, Articulación Temporomandibular.

### ABSTRACT

**Objective:** To determine the effectiveness of the modification of the occlusal plane with the technique of Flat with indirect tracks in patients with malocclusion class II, obtained in the clinics of orthodontia of postdegree of Colombian the Odontológico School.

**Method:** Type of study: Quasiexperimental. Criteria of inclusion: Patients who give consent for the study, in mixed teething which as minimum they have erupcionado the first one to molar permanent inferior and incisive permanent, that they have second to molar temporary, skeletal class II. Criteria of exclusion: Previous treatment of ortopedia, premature loss of temporary power stations that take to the deviation of the dental mean line, previous open bites, greater bite deep of 50%, bitten crossed later right or left, alterations of the joint to temporomandibular (ATM), abnormal oral habits. Sampling: Nonprobabilístico by convenience, it shows: 12 patients. To each patient they gave to simple flat indirect tracks type to him II, designed according to the protocol of Doctor Wilma Simoens. In the second month the activations of the screw began  $\frac{1}{4}$  of return every 8 days, the apparatus was used day and night excepting the main meals, the sports and during the oral hygiene. According to the technique of indirect tracks of Flat the therapeutic one was applied to the patients and the modifications in the inclination of the functional occlusal plane were observed. Cefalométricos studies became, to determine the inclination of the occlusal plane pre-cure and 10 months later a photographic method for the evaluation of the direction of the occlusal plane sets out using a occlusal group.

**Results:** Favorable changes in the direction of the radiográfico occlusal plane in all the patients and the relation were observed to molar, statistically significant. The changes in the photographic functional occlusal plane and the sagital relation to intermaxilar were favorable in all the patients but statistically nonsignificant. **Conclusions:** The Simple Flat Indirect Tracks class II modified the direction of the occlusal plane and the relation to molar favorably in this sample.

**Key words:** Occlusal plane, Simple Flat Indirect Tracks Type II, Plane of Camper, Temporomandibular Joint.

## INTRODUCCIÓN

En los tratamientos de ortopedia maxilar y ortodoncia, está incluido el manejo del plano oclusal. Todas las maloclusiones alteran la normalidad de este plano oclusal; según la definición de Wilma Simoes, que dice que el plano oclusal (PO) es el sitio de encuentro de los dientes opuestos que controla el punto final de los movimientos clínicos de cierre mandibular durante la masticación, además estabiliza la mandíbula durante la deglución y contribuye probablemente a ajustar la postura de la cabeza. Por lo tanto la maloclusión clase II o una simple rotación o apiñamiento llevarán a la alteración del plano oclusal. El plano oclusal es básico para el control de los movimientos de trabajo y cierre mandibular. (1)

Al madurar la dentición temporal el plano oclusal se conforma aplanado. La proyección dorsal está muy cercana a la articulación; el desarrollo de la eminencia articular está empezando. La morfología de los dientes corresponde a este sistema y es plana. De manera simplificada el principio de los arcos de esta dentición se puede llamar bidimensional. (2).

El plano oclusal de la dentición primaria es plana. Los dientes tienen sus inclinaciones axiales perpendiculares al plano oclusal y los incisivos no tienen inclinación. Los primeros molares permanentes también siguen el mismo patrón mesodistal y bucolingualmente. La línea oclusal en la dentición permanente es ligeramente curva. (1).

Simoes en 1988 agrega que el PO durante la vida puede asumir diferentes aspectos de acuerdo a su uso; fisiológicamente, cambia por adaptación funcional. Tales mecanismos llevan a un PO fisiológicamente puro que es siempre compensado con la función. Bajo ciertas circunstancias es imposible mantener un mecanismo fisiológico compensatorio y el plano oclusal presenta una situación patológica. (1)

Planas (1961) y Simoes (1988) coinciden en que un PO apropiado debe ser: Aproximadamente paralelo al plano de Camper, paralelismo tanto del lado derecho como el izquierdo, plano en la dentición primaria y levemente curvo en la dentición adulta. En la dentición mixta las zonas de sostén deben tener una zona de contacto armónico en todos los dientes y las suaves curvas de atrición fisiológicas del PO deben estar presentes de acuerdo a la edad. (3)

En el desarrollo del PO, Simoes 1988 sugiere considerar separadamente la evaluación clínica del plano oclusal durante dos periodos neuroendocrinológicos muy importantes. El primero a los 6-7 años en los niños y 7-8 años en las niñas. Sucede cuando el PO no tiene un apoyo anterior. Subsecuentemente, el PO será soportado por los primeros molares permanentes y los incisivos. Es una etapa muy importante por la influencia del plano oclusal sobre la morfología craneofacial.

Debido al periodo de crecimiento masivo del cráneo visceral al mismo tiempo, el PO, siguiendo patrones individuales, se aleja cada vez más de las articulaciones mandibulares. Esto requiere un ajuste funcional en las articulaciones, cuya eminencia articular ya se ha desarrollado. Entre más se incrementa la distancia al PO, más esférico se va haciendo el sistema tridimensional. Debido a la morfología del primer molar, con las dos cúspides principales que se encuentran en el PO, definen la relación maxilo-mandibular. (4)

En la dentición madura el sistema se ha vuelto esférico según un patrón individual. Esta disposición espacial ya no se puede definir por descripción bidimensional sino por medio de la curva de Spee. Esta combinación se integra en el patrón espacial del cráneo debido a la relación esquelética de las dos bases maxilares variando según la dirección de crecimiento. El PO es virtual, haciendo con el plano de Frankfort un Angulo de 15° abierto hacia delante (3).

La orientación espacial y su variabilidad brindan las posibilidades más eficientes para la compensación que permita mantener el funcionamiento apropiado del órgano masticatorio. Planas toma como paralelos el plano oclusal y el de Camper señalando que esta relación solo será real y palpable cuando a los seis años, el niño esté maduro y todos los dientes gastados a cero, o sea, cuando las dos arcadas estén como dos herraduras que coincidan en cualquier posición de lateralidad o protrusiva. (3).

El verdadero PO, que estará en función de las trayectorias condíleas, una vez erupcionada la segunda dentición, pasa a ser virtual, pues se establece la llamada *curva de despegue*, en función de las alturas cuspidas, y solo volverá a ser verdaderamente plana cuando en la senectud se hayan abrasionado todos los dientes y transformado en caras planas que vuelvan a coincidir como dos herraduras que contactan y coinciden en cualquier posición. La curva de despegue se establece por unas separaciones en aumento de delante a atrás del PO virtual desde los caninos hasta los molares, en función de las alturas cuspidas. (5)

En algunas maloclusiones, la mandíbula no se mueve lateralmente, en consecuencia, los cóndilos no son excitados. Sin movimiento de lateralidad no hay frote oclusal y el resultado es que el subdesarrollo se mantiene y el patrón masticatorio es alterado. Con esta oclusión cruzada, la mandíbula para defenderse en el acto masticatorio solo realiza movimientos de avance y de retroceso, o movimientos laterales con un trayecto de arco gótico muy cerrado hacia delante. Ambos movimientos excitan los cóndilos simultánea y exageradamente provocando una respuesta de desarrollo mandibular que si además no está recogido por los maxilares, estos se quedan subdesarrollados, y la mandíbula, hipertrofiada, avanza desmesuradamente. (2)

La técnica indirecta de Planas, consiste en colocarle al paciente pistas artificiales construidas al lado de los dientes que facilitan subsecuentemente los movimientos mandibulares y corrección de la maloclusión, cambiando la postura habitual del paciente en sus movimientos, por una nueva postura terapéutica. El papel de las pistas en los aparatos ortopédicos funcionales de Planas es liberar los movimientos funcionales de la mandíbula, eliminando las interferencias. Los maxilares deben estar lo mas próximo posible entre si, para aprovechar la mayor excitabilidad de los receptores. (7).

Según la ley de la mínima dimensión vertical de Planas, la mandíbula desliza para el lado de mayor aproximación entre los dos maxilares, esto es, el lado mas bajo que en las distooclusiones será en la parte posterior de los maxilares y por eso, la mandíbula ocupa posición distal, al contrario que ocurre en las mesiooclusiones. Las pistas deben tener inclinación contraria a aquella que tiene la mandíbula en su estado de postura patológica. (3)

Para el desarrollo de este estudio es necesario hablar sobre algunos principios fundamentales de la ortopedia funcional como son; principio de excitación neural: El equilibrio del sistema estomatognático se consigue a partir de excitación neural correcta de articulaciones, músculos, periostio, mucosa y demás estructuras por medio de estímulos naturales fisiológicos normales o en su defecto por medio de estímulos dados con aparatos ortopédicos funcionales. Principio de cambio de postura: Los aparatos ortopédicos Funcionales actúan bimaxilarmente modificando la posición de la mandíbula. Principio de cambio de postura terapéutica: Este debe ser realizado dentro de límites fisiológicos individuales para obtener resultados es necesario el contacto entre los incisivos en una determinada área. (7).

Cuando hay un punto de contacto prematuro por cualquier maloclusión, el cierre mandibular no es normal, alterando las estructuras dentarias y produciendo consecuencias a nivel muscular y articular que se detectan desde la infancia, trayendo consecuencias severas en la adultez.

Para tratar las maloclusiones en dentición mixta o permanente y corregir el plano oclusal, se ha propuesto el uso de aparatología removible, que modifique dicho plano. Dentro de los aparatos removibles se encuentran las placas de la técnica indirecta de Planas, la que consiste en colocarle al paciente pistas artificiales construidas al lado de los dientes y que, indirectamente, inducen los movimientos mandibulares y corrección de la maloclusión, cambiando la postura habitual del paciente en sus movimientos, por una nueva postura terapéutica.

Sin embargo esta técnica de pistas indirectas no ha tenido suficiente evidencia clínica, que determinen su efectividad, por lo tanto es necesario preguntarse:

¿Cuál es la efectividad de la modificación del plano oclusal con la técnica de Planas con pistas indirectas en pacientes con maloclusiones clase II?

Este estudio es importante ya que por medio de la técnica de las pistas indirectas Planas simples se tratan maloclusiones clase II, pretendiendo corregir la inclinación alterada del plano oclusal, evitando así no solo problemas posteriores sino además disminuyendo costos. El mecanismo de acción de las pistas Planas Indirectas Clase II es simple, al igual que la colocación de los aparatos y su posterior control en cada cita.

Constituye además una herramienta en el tratamiento de pacientes en etapa de dentición temporal y mixta, los cuales presentan maloclusiones que pueden ser tratadas desde su infancia. La Orientación del plano oclusal es un factor biomecánico para la distribución de las fuerzas masticatorias por lo tanto la modificación de este, trae cambios anatómicos y funcionales que Planas y los seguidores de su escuela afirman que pueden corregir la maloclusión clase II.

## **MATERIALES Y MÉTODOS**

Tipo de estudio: Cuasiexperimental.

Población de estudio: Los pacientes que acuden a la clínica de ortopedia maxilar del Colegio Odontológico Colombiano que se inscribieron durante el año 2003 y primer semestre de 2004.

Criterios de inclusión:

Pacientes que den consentimiento para el estudio  
Pacientes en dentición mixta sin tener en cuenta la edad que como mínimo tengan erupcionado el primer molar permanente inferior e incisivos permanentes.

Pacientes que hayan perdido canino temporal.  
Pacientes que tengan segundo molar temporal.  
Pacientes tipo II esquelética.

Criterios de exclusión:

Pacientes que hayan tenido tratamiento previo de ortopedia  
Pérdida prematura de centrales temporales que lleva a la desviación de la línea media dental.  
Pacientes con mordida abierta anterior.  
Pacientes con mordida profunda mayor del 50%.  
Mordida cruzada posterior derecha o izquierda.  
Pacientes con alteraciones de la ATM.  
Pacientes con hábitos orales anormales.

Muestreo: No probabilística por conveniencia. La muestra fueron 12 pacientes que acudieron a la clínica de ortopedia maxilar del Colegio Odontológico Colombiano que se inscribieron durante el año 2003 y primer semestre del 2004, los cuales cumplieron con los criterios de inclusión.

Teniendo en cuenta los criterios de elegibilidad se seleccionaron los pacientes quienes firmaron el acta de consentimiento informado para participar en el estudio. A los pacientes seleccionados se les diligenció la historia clínica, análisis de modelos, análisis radiográfico, mediante los cuales se obtuvo el diagnóstico y se estableció el plan de tratamiento.

Las variables Principales del estudio fueron: Edad, género, inclinación del plano oclusal, clasificación dental, clasificación esquelética y tiempo.

Dentro de los análisis cefalométricos trazados sobre las radiografías laterales de cráneo se tuvieron en cuenta los Análisis cefalométricos de Ricketts (ángulo de la convexidad, profundidad facial, inclinación del plano oclusal, profundidad maxilar), análisis cefalométrico de Steiner ( SNA, SNB, ANB, SN – Plano Oclusal ) los cuales fueron realizados por un mismo operador (Un investigador), calibrado previamente con una prueba de margen de error de método de Dalver, donde el error de método fue de 1.4° con una calibración intraoperador donde un mismo operador realizó tres calcos cefalométricos con sus respectivos planos y ángulos de medición sobre la misma radiografía de perfil, en cinco pacientes distintos y se observó la variación en grados al trazar el mismo ángulo repetidas tres veces por paciente, se usó el método Dalver para establecer el margen de error.

Se estableció el diagnóstico esquelético, facial, relación molar, otros valores dentales (extrusión, intrusión) de cada uno de los pacientes. El análisis funcional se realizó por uno de los dos operadores investigando la presencia de hábitos anormales, ingresando al estudio los pacientes que no presentaron hábitos orales anormales. Para medir el plano oclusal se tuvo en cuenta el diagnóstico cefalométrico, previamente establecido y la valoración clínica usando fotografías con platinas.

Las fotografías clínicas fueron tomadas por un operador calibrado, usando una sola cámara fotográfica referencia MEDI-DENTAL, con dos diseños de platinas oclusales en acero inoxidable previamente diseñadas para este estudio por los operadores establecidas en tres tamaños (S, M, L); se tomaron fotografías extraorales teniendo en cuenta como referencia el Plano de Camper (se colocaron las platinas oclusales en boca y se tomaron las fotografías de perfil derecho e izquierdo, de frente con y sin aparato funcional, y de esta forma se observó el paralelismo y la inclinación del plano Oclusal con respecto al plano de Camper.

Después de obtener el resultado de los análisis se estableció el diagnóstico y plan de tratamiento seleccionando los pacientes que necesitaban utilizar Pistas Indirectas Planas Simples Tipo II, diseñadas según el protocolo de la Doctora Wilma Simoens.

Cuando se entregó el aparato ortopédico funcional, se le dieron instrucciones al paciente que debía hacer ejercicios de lateralidad y usándolo 2 horas el primer día, al segundo día 4 horas, al tercer día 6 horas, luego medio día y en la noche teniendo en cuenta que no lo debía llevar al colegio durante el primer mes. En el segundo mes, al primer control se iniciaron las activaciones  $\frac{1}{4}$  de vuelta cada 8 días y el aparato debió ser usado todo el día exceptuando las comidas principales, los deportes y durante la higiene oral. De acuerdo a la técnica de Pistas Indirectas de Planas y a sus indicaciones como la de orientar el plano oclusal y facilitar el movimiento de lateralidad se aplicó la terapéutica a los pacientes y se observó si hubo variaciones en cuanto a la inclinación del plano oclusal funcional.

Se tomaron radiografías laterales, sobre las cuales se hicieron las cefalometrias, para determinar cual era la inclinación del plano oclusal pretratamiento y postratamiento. Estas medidas son angulares por lo tanto su patrón de medida es en grados, trazando dos planos: El plano oclusal con respecto al plano de base craneal de Steiner, y Ricketts.

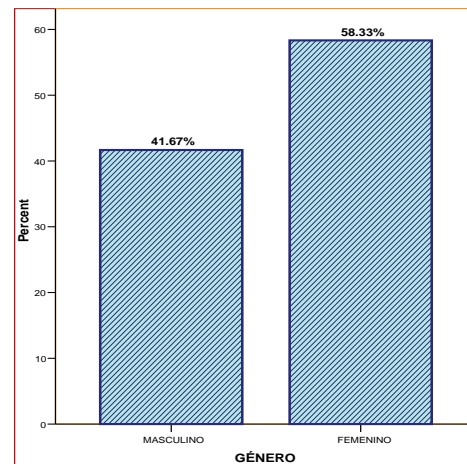
Fotos en diapositivas, extraorales. En las Extraorales se usó una plantilla oclusal, la cual mostró la inclinación del plano oclusal en las fotos con y sin aparatología, se proyectaron estas diapositivas de forma estandarizada y sin deformación, sobre la proyección se trazó el ángulo existente entre al plano oclusal (según la plantilla) y el plano de Camper, con y sin aparatología.

Todos éstos datos fueron recolectados en tablas de recolección de la información individuales para cada paciente en un tiempo T0 (al inicio del tratamiento) y T1 (10 meses después).

Dentro de los instrumentos para la recolección de datos están el acta de consentimiento informado, la ficha de ingreso, otra tabla con clasificación dental, la cual determina si el paciente es clase I, II o III, según Angle, tablas para recolección de la información de las variables de estudio radiográficas.

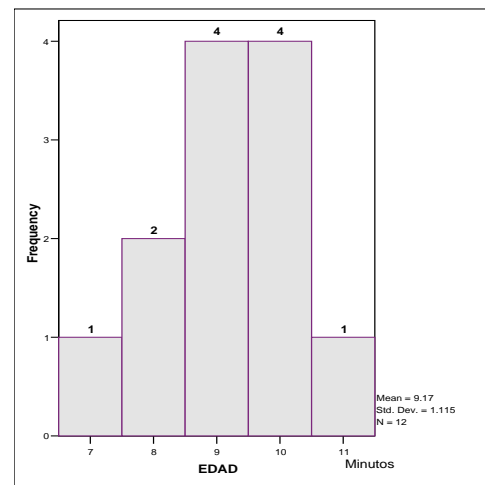
## RESULTADOS

Gráfica 1.



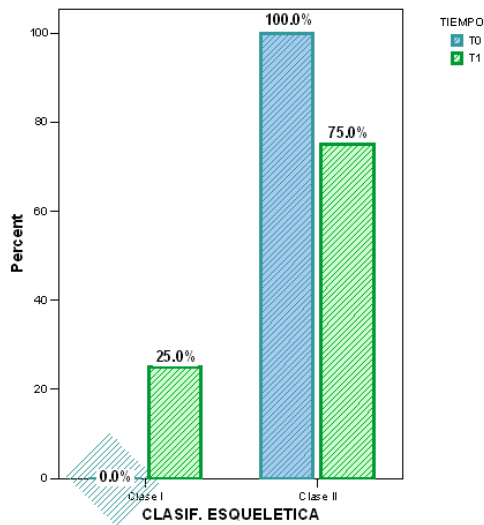
El 41.7% (5) de los pacientes estudiados pertenecían al género Masculino y 58.3% (7) pertenecían al género Femenino (Gráfica 1, Anexo 1).

Gráfica 2.



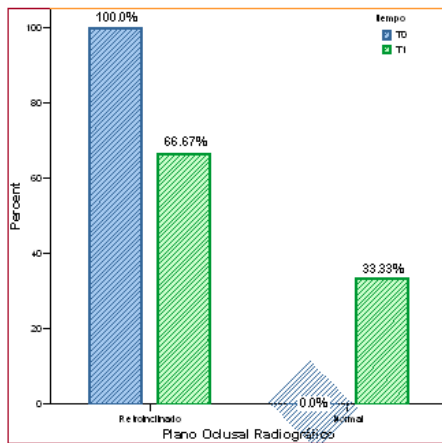
La edad de los pacientes oscilaba entre los 7 y los 11 años, donde el promedio fue de 9.17 (Gráfica 2, Anexo 2).

Grafico 3.



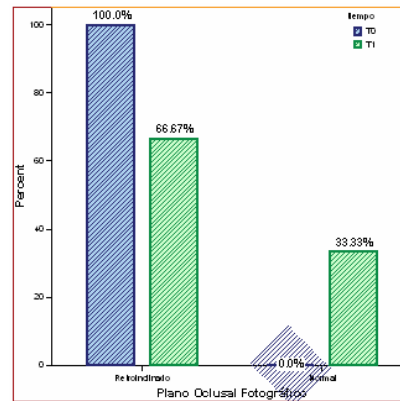
A los 10 meses de tratamiento (t1), el 25% (3) de los pacientes analizados, cambiaron de clasificación esquelética tipo II a Clasificación esquelética Tipo I, a los 9 restantes 75% no se les modifico la clasificación esquelética (Grafica 3, Anexo 3).

Grafico 4.



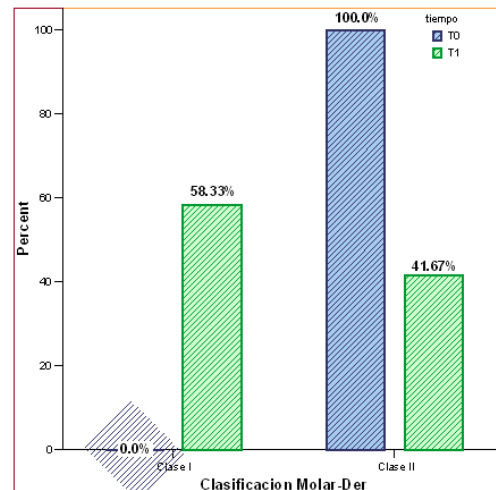
Al momento de iniciar el tratamiento, todos los pacientes estudiados tenían el plano oclusal radiográfico retroinclinado, mientras que a los diez meses, el 66.7% (8) de los pacientes estudiados tenían el plano oclusal retroinclinado y 33.3% (4) lo tenían normal (paralelo al plano de Camper) (Grafica 4, Anexo 4).

Grafico 5.



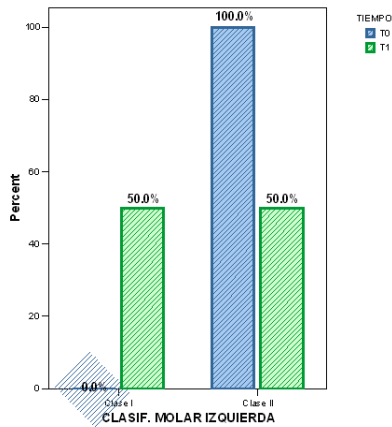
Todos (12) los pacientes estudiados, presentaban inicialmente el PO fotográfico retroinclinado, diez meses después del inicio del tratamiento, 4 de los pacientes (33.3%) modificaron la inclinación a límites normales (Grafico 5, Anexo).

Grafico 6.



Todos los pacientes estudiados (12), presentaban clasificación molar derecha e izquierda clase II, diez meses después del inicio del tratamiento (t0), 7 de los pacientes estudiados (58.3%), presentaron clasificación molar derecha clase I y 5 (41.7%) la presentaban clase II (Grafica 6, Anexo 6) y en el lado izquierdo 6 pacientes (50%) pasaron a clase I, y 6 pacientes (50%) conservaron la clase II (Grafica 7, Anexo 7).

Grafico 7.



Las diferencias que se presentaron entre el tiempo inicial y a los diez meses para las siguientes variables fueron: plano oclusal radiográfico ( $p = 0.031$ ), la clasificación Molar Derecha ( $p = 0.016$ ) y la clasificación Molar Izquierda ( $p = 0.031$ ) (Tabla 1. Prueba de Signos de Wilcoxon, Anexo 7).

No se encontraron diferencias estadísticamente significativas entre el tiempo inicial y a los diez meses para las siguientes variables: Plano Oclusal fotográfico ( $p = 0.125$ ), y Clasificación Esquelética ( $p = 0.250$ ) (Tabla 1. Prueba de Signos, Anexo 7).

Tabla 1.

**Test Statistics(b)**

	PO-T1 - PO-TO	ClasFotT1 - ClasFotTO	C.esquelética -T1 - C.esquelética -TO	ClasM-Derec-T1 - ClasM-Derec-TO	ClasM-Izqui-T1 - ClasM-Izqui-TO
Exact Sig. (2-tailed)	,125(a)	,125(a)	,250(a)	,016(a)	,031(a)

a Binomial distribution used.  
b Sign Test

**ANEXOS**

**Anexo 1.**

**Genero**

		Frecuency	Percent	Valid Percent	Cumulative Percent
Valid	M	7	58,3	58,3	58,3
	H	5	41,7	41,7	100,0
	Total	12	100,0	100,0	

**Anexo 2.**

**Edad**

		Frecuency	Percent	Valid Percent	Cumulative Percent
Valid	9	4	33,3	33,3	33,3
	10	4	33,3	33,3	66,7
	8	2	16,7	16,7	83,3
	7	1	8,3	8,3	91,7
	11	1	8,3	8,3	100,0
	Total	12	100,0	100,0	

**Anexo 3.**

**C.esquelética-TO \* C.esquelética-T1 Crosstabulation**

		C.esquelética -T1		Total	
		Clase I	Clase II		
C.esquelética-TO	Clase II	Count	3	9	12
		% within C.esquelética-TO	25,0%	75,0%	100,0%
Total		Count	3	9	12
		% within C.esquelética-TO	25,0%	75,0%	100,0%

**Anexo 4.**

**PO-TO \* PO-T1 Crosstabulation**

		PO-T1		Total	
		Retroinclinado	Normal		
PO-TO	Retroinclinado	Count	8	4	12
		% within PO-TO	66,7%	33,3%	100,0%
Total		Count	8	4	12
		% within PO-TO	66,7%	33,3%	100,0%

**Anexo 5.**

**ClasFotT0 \* ClasFotT1 Crosstabulation**

			ClasFotT1		Total
			Retr oincli nado	Nor mal	
ClasFot T0	Retroinc linado	Count	8	4	12
		% within ClasFot T0	66,7 %	33,3 %	100, 0%
Total		Count	8	4	12
		% within ClasFot T0	66,7 %	33,3 %	100, 0%

**Anexo 6.**

**ClasM-Derec-TO \* ClasM-Derec-T1 Crosstabulation**

			ClasM-Derec- T1		To
			Clase I	Clase II	
ClasM- Derec-TO	Clase II	Count	7	5	12
		% within ClasM- Derec-TO	58,3%	41,7%	10 %
Total		Count	7	5	12
		% within ClasM- Derec-TO	58,3%	41,7%	10 %

**Anexo 6.**

**ClasM-Izqui-TO \* ClasM-Izqui-T1 Crosstabulation**

			ClasM-Izqui- T1		Total
			Clas e I	Clas e II	
ClasM- Izqui-TO	Clase II	Count	6	6	12
		% within ClasM- Izqui-TO	50,0 %	50,0 %	100, 0%
Total		Count	6	6	12
		% within ClasM- Izqui-TO	50,0 %	50,0 %	100, 0%

**Anexo 7.**

**Frequencies**

		N
PO-T1 - PO-TO	Negative Differences(a,b,c,d, e)	0
	Positive Differences(f,g,h,i,j)	4
	Ties(k,l,m,n,o)	8
	Total	12
ClasFotT1 - ClasFotT0	Negative Differences(a,b,c,d, e)	0
	Positive Differences(f,g,h,i,j)	4
	Ties(k,l,m,n,o)	8
	Total	12
C.esquelética-T1 - C.esquelética-TO	Negative Differences(a,b,c,d, e)	3
	Positive Differences(f,g,h,i,j)	0
	Ties(k,l,m,n,o)	9
	Total	12
ClasM-Derec-T1 - ClasM-Derec-TO	Negative Differences(a,b,c,d, e)	7
	Positive Differences(f,g,h,i,j)	0
	Ties(k,l,m,n,o)	5
	Total	12
ClasM-Izqui-T1 - ClasM-Izqui-TO	Negative Differences(a,b,c,d, e)	6
	Positive Differences(f,g,h,i,j)	0
	Ties(k,l,m,n,o)	6
	Total	12

- a PO-T1 < PO-TO
- b ClasFotT1 < ClasFotT0
- c C.esquelética-T1 < C.esquelética-TO
- d ClasM-Derec-T1 < ClasM-Derec-TO
- e ClasM-Izqui-T1 < ClasM-Izqui-TO
- f PO-T1 > PO-TO
- g ClasFotT1 > ClasFotT0
- h C.esquelética-T1 > C.esquelética-TO
- i ClasM-Derec-T1 > ClasM-Derec-TO
- j ClasM-Izqui-T1 > ClasM-Izqui-TO
- k PO-T1 = PO-TO
- l ClasFotT1 = ClasFotT0
- m C.esquelética-T1 = C.esquelética-TO
- n ClasM-Derec-T1 = ClasM-Derec-TO
- o ClasM-Izqui-T1 = ClasM-Izqui-TO

## DISCUSIÓN

El objetivo terapéutico propuesto por Planas al diseñar un PO funcional artificial en sus aparatos PIPS por Simoes es acercar el PO funcional del paciente hacia un paralelismo con el plano de Camper para que las fuerzas masticatorias se distribuyan favorablemente en ambos maxilares.

Todos los pacientes de este estudio presentaban Tipo II esquelético al iniciar el tratamiento con una inclinación del PO retroinclinado medido tanto en las radiografías como con la técnica fotográfica; característica que ha sido reportada por otros estudios como una alteración común en los pacientes con tipo II esquelético (1), (3), (8).

Después de 10 meses de uso de las PIPS clase II todos los pacientes disminuyeron los valores que determinan su característica tipo II esquelético acercándolos a valores normales. En 3 pacientes (25%) la mejoría fue suficiente para cambiar su clasificación a clase I con un grado de significancia bajo ( $p=0.250$ ).

En T1 se observaron cambios en la inclinación del PO funcional radiográfico en todos los pacientes disminuyendo su inclinación, pasó de  $21.4^\circ$  (T0) a  $17.3^\circ$  (T1) en promedio. En tres pacientes (25%) el cambio fue suficiente para llevar sus valores a límites de normalidad durante el periodo de uso de sus aparatos funcionales.

En T1 el PO fotográfico varió en todos los pacientes con una tendencia similar disminuyendo su inclinación, en promedio iniciaron en  $7.5^\circ$  (T0) y pasó a  $5.6^\circ$  (T1). Este cambio es favorable pero su magnitud no fue suficiente para llegar a ser paralelo al plano de Camper ( $P=0.125$ ).

Todos los pacientes iniciaron con una clasificación molar clase II derecha e izquierda, después de 10 meses 7 pacientes (58%) corrigieron su relación molar derecha y 6 pacientes (50%) corrigieron la relación molar izquierda.

Todos los cambios observados en esta muestra usando el protocolo terapéutico propuesto coinciden con lo observado por otros autores (Simoes y Planas)

## CONCLUSIONES

1. El uso continuo de las PIPS clase II modifica la orientación espacial del PO funcional medido en las radiografías.
2. Durante el periodo de observación (10) meses de esta muestra (12 pacientes) se modificó la relación molar clase II a clase I en el 50% de los pacientes en su lado izquierdo y 58% en su lado derecho.
3. El PO medido con el método fotográfico propuesto se modificó en todos los pacientes, pero no fue significativo estadísticamente.
4. Las características esqueléticas que se tomaron en cuenta mostraron pequeñas variaciones favorables en todos los pacientes pero este cambio significativo estadísticamente.

## RECOMENDACIONES

El protocolo terapéutico propuesto por Planas para el tratamiento de las maloclusiones clase II debe sustentarse con estudios clínicos con mayor número de pacientes y con un seguimiento a largo plazo para poder medir los cambios y verificar si son estables en el tiempo.

Se recomienda el método fotográfico usado en este estudio para evaluar la orientación del PO funcional como una ayuda clínica sencilla y práctica que se puede usar con frecuencia y el método radiográfico para una mayor precisión para usar anualmente.

## REFERENCIAS

1. SIMOES, Wilma Alexandre. Ortopedia Funcional de los Maxilares vista a Traves de la Rehabilitacion Neuro-Oclusal. TOMO II. Ediciones Isaro. Caracas Venezuela 1988; 56-58.
2. SLAVICEK, Rudolf. Le Plan D'Oclusion. L'Orthodontie francaise 1988; 59:781.
3. PLANAS, Pedro. Génesis de la Rehabilitacion Neuro- Oclusal (trad. R. Poy y L. Gayol). -fed. Mexico, 1972: 301. PLANAS, Pedro. La loi Planas de la dimension verticale mínima. L'Orthodontie Francaise, 1968; 39: 509-524. PLANAS, Pedro. Resultats en bouche de l'orthodontie fonctionelle. Des rapports du XXXIV Congres de la SFODF, Lyon, 1961: 61-84. PLANAS, Pedro, Rehabilitacion Neuro-Oclusal (RNO). 2da edición. Masson-Salvat. Odontología 1994. Capítulos 2, 4, 8, 11 y 13.
4. OGAWA, Takahiro; Koyano, Kiyoshi; Suetsugu, Tsuneo. The relationship between inclination of the occlusal plane and jaw closing\_path. J. Prosthet. Dent. 1996; 76: 576-80.
5. RICKETTS, R.M. Role of cephalometrics in prosthetic diagnosis. J. Prosthet. Dent. 1956; 6: 488-93. SATO, Sadao; Takamoto, Kenyu; Suzuki, Yoshii. Posterior Discrepancy and Development of Skeletal Class III Malocclusion: Its Importance in Orthodontic Correction of Skeletal Class II Malocclusion. Bull of Kanagawa Dent. Col. Orthodontic Review 1988: 34-47.
6. QUIÑONES, Ingrid. GARCIA, Cesar. RODRIGUEZ, Eduardo. Correlación entre la inclinación del plano oclusal, la clasificación esquelética maxilomandibular y plano de Frankfurt y Camper (2002) Fundación CIEO, Universidad Militar Nueva Granada.
7. ROCCO J., Di Paolo. An individualized approach to locating the occlusal plane. Am. J. Orthod. Dentofac. Orthop. 1987; 92:41-5.

