

## CARACTERÍSTICAS TOMOGRÁFICAS DE LA REABSORCIÓN RADICULAR EXTERNA Y EL ENANISMO RADICULAR EN INCISIVOS CENTRALES SUPERIORES

### TOMOGRAPHIC FEATURES OF EXTERNAL ROOT RESORPTION AND SHORT ROOT ANOMALY IN MAXILLARY CENTRAL INCISORS

Malaver A, Moya D, Ramírez DC, Serrato C<sup>1</sup>

Jara, L<sup>2</sup>

Villamizar, C<sup>3</sup>

Malaver, P<sup>4</sup>

Pachón, M<sup>5</sup>

#### RESUMEN

El presente estudio tiene como propósito esclarecer los conceptos relacionados con la Reabsorción Radicular Externa y el Enanismo Radicular, mediante el análisis de la imagen tomográfica dada por el CBCT. **OBJETIVO:** Identificar las características tomográficas de la Reabsorción Radicular Externa y el Enanismo Radicular, en tomografía de rayo de cono único CBCT. **MÉTODO:** Se realizó un censo de las historias clínicas de la totalidad de los pacientes que ingresaron por primera vez a las clínicas de ortodoncia y ortopedia maxilar del Colegio Odontológico Colombiano, en el periodo comprendido entre Febrero 2012 a Noviembre de 2012, de ambos sexos, que presentaron radiografía periapical y tomografía, donde se observara selle apical en incisivos centrales superiores, que cumplieran con los criterios de inclusión. La muestra estuvo constituida por 70 incisivos superiores que presentaron reabsorción radicular y 18 incisivos que presentaron enanismo. Mediante el estudio tomográfico se tomaron datos de longitud radicular, continuidad del espacio del ligamento periodontal, integridad de la lámina dura, forma del ápice y superficie radicular afectada para reabsorción radicular externa de incisivos centrales superiores. Los resultados fueron tabulados en hoja de cálculo Microsoft Excel y se realizó análisis de frecuencias y porcentajes. **RESULTADOS:** Fueron analizados 88 dientes, de esta muestra el 79,5% (n= 70) fueron diagnosticados con reabsorción radicular, el 20,45% (n=18) restante fue diagnosticado con enanismo radicular, de este último grupo se observó una subdivisión de raíces enanas con reabsorción radicular, siendo el 6,8% (n=6) con diagnóstico de enanismo radicular y el 13,6% (n=12) de los incisivos fueron diagnosticados con doble patología, tanto enanismo radicular y reabsorción. **CONCLUSION:** El diagnóstico de enanismo y reabsorción radicular, resulta de la sumatoria de las características de forma y tamaño, que pueden ser apreciadas con gran exactitud gracias a la precisión diagnóstica del CBCT.

**PALABRAS CLAVE:** Reabsorción Radicular Externa, Enanismo Radicular, espacio del ligamento periodontal, cemento radicular, CBCT.

#### ABSTRACT

The present study aims to clarify the concepts related to External Root Resorption and Short Root Anomaly, by tomographic image analysis given by CBCT. **OBJECTIVE:** Identify tomographic characteristics of External Root Resorption and Short Root Anomaly in cone beam CT. **METHOD:** We made a survey of medical records of all patients admitted for the first time to the orthodontic and maxillary orthopedic clinics of Colegio Odontológico Colombiano, in the period from February 2012 to November 2012, of both sexes, that periapical radiograph and CBCT showed apical seal in upper central incisors, which met the inclusion criteria. The sample of 70 maxillary incisors had root resorption and 18 incisors had short root anomaly. By tomographic analysis were taken root length, continuity of periodontal ligament space, hard layer integrity, shape of apex and root surface affected for external root resorption in upper central incisors. The results were tabulated in Microsoft Excel spreadsheet and performed analysis of frequencies and percentages. **RESULTS:** the total sample were 88 teeth, this sample 79.5% (n = 70) were diagnosed with root resorption, 20.45% (n = 18) was diagnosed with short root anomaly of the latter group showed a estate subdivision short root anomaly with root resorption, being 6.8% (n = 6) diagnosed with short root anomaly and 13.6% (n = 12) of the incisors were diagnosed with dual pathology, both short root anomaly and root resorption. **CONCLUSION:** The diagnosis of short root anomaly and external root resorption, resulting from the sum of its shape and size, which can be assessed with great accuracy thanks to the precision in the diagnostic by CBCT.

**KEYWORDS:** External Root Resorption, Short Root Anomaly, periodontal ligament space, cementum, CBCT

---

<sup>1</sup> Estudiante de Postgrado de ortodoncia y ortopedia maxilar

<sup>2</sup> Directora científica

<sup>3</sup> Codirector científico

<sup>4</sup> Asesora Metodológica

<sup>5</sup> Asesora Estadística

## INTRODUCCIÓN

La raíz del diente se forma cuando en el extremo del epitelio reducido del órgano del esmalte hay un giro en la unión del epitelio externo e interno, en ese lugar se encuentra la Vaina epitelial radicular de Hertwig, estructura que rodea todo el borde coronario. Estas células mantienen la capacidad de proliferar e inducir, pero han perdido la capacidad de secretar. Por eso forman dentina, porque su capacidad inductora hace que células de la papila se diferencien a odontoblastos y formen dentina bajo el límite del esmalte, esta es la dentina de la raíz. La formación de la raíz se termina cuando las células de la vaina dejan de inducir, lo que viene determinado en el código genético (1,2).

El enanismo radicular se caracteriza por un detenimiento en el crecimiento y desarrollo de la raíz dental antes de lograr el tamaño normal. Es un trastorno que hace referencia al cierre temprano producido por tracciones muy fuertes, o por fuerzas indebidas por ejemplo los tratamientos odontológicos. De este trastorno la información fehaciente es muy escasa, pero al igual que la reabsorción radicular se caracteriza por una deficiencia en el crecimiento de las raíces dentales (3).

El enanismo radicular se presenta principalmente en los premolares y los incisivos maxilares. Simétricamente se encuentran afectados los pares de dientes con ápices redondeados en vez de los de ápice cónicos. El diagnóstico se verifica cuando algunos miembros de la familia presenten dientes similares con raíces cortas y cuando los factores sistémicos que causan el acortamiento

de la raíz se pueden excluir. Se ha demostrado una prevalencia de cerca del 1,3 por ciento en los adultos jóvenes sistémicamente sanos siendo más frecuente en mujeres que en hombres (4).

El enanismo radicular puede ser por causas desconocidas idiopáticas, traumáticas o genéticas (1,4). En los dientes que presentan enanismo radicular la corona es de tamaño normal, aunque la raíz tiene una dimensión menor a la establecida en las medidas y proporciones promedio (5).

Apajalahti y colaboradores en 2003, resaltan el papel de las metaloproteinasas en el desarrollo del enanismo radicular, especialmente la colagenasa-2 (MMP-8), debido a que es uno de los principales mediadores de la destrucción del tejido inflamatorio. Los niveles de estas enzimas aumentan en dientes con raíces cortas, estas proteasas activan la liberación de PMNs (3).

La reabsorción radicular en dentición temporal es un proceso normal, esencial y fisiológico. Usualmente es un precursor necesario para la erupción de dientes permanentes. Algunos dientes deciduos incluso con agenesia del sucesor permanente sufren de reabsorción radicular. La reabsorción radicular en dientes permanentes es un proceso biológico complejo del cual muchos aspectos permanecen poco claros (5,6).

Clínicamente la reabsorción radicular externa es un proceso en el cual se pierde tejido dental, y donde interactúan células inflamatorias, clásicas y células propias de cada tejido. Los factores etiológicos producen cambios dentro de los

tejidos que dan como resultado la formación de células gigantes multinucleadas responsables de dicho proceso (7).

Brezniak y Wasserstein en 1993 enumeran varios factores causantes de reabsorción radicular en dientes permanentes: Movimiento Dentario Fisiológico, presión del diente impactado adyacente, inflamación periapical o periodontal, implantación o reimplantación dentaria, trauma oclusal continuo tumores o quistes, disturbios sistémicos o metabólicos problemas locales funcionales o de comportamiento, tratamiento Ortodóntico y factores Idiopáticos (8).

La reabsorción externa es un proceso patológico que se inicia por un estímulo externo que avanza desde el cemento hacia la dentina y afecta la superficie externa o lateral de un diente o grupo de dientes (9). Puede ser una consecuencia iatrogénica de los movimientos dentales, donde según estudios los movimientos dentales intencionales especialmente fuerzas intrusivas y fuertes, incrementan el riesgo de reabsorción radicular. La intrusión probablemente es quien perjudica más la raíz dental ya que el ápice radicular y el periodonto asociado pueden experimentar una alta compresión por el estrés causado ante las fuerzas aplicadas a la corona (10).

En la reabsorción inflamatoria, el cambio histológico del tejido pulpar normal que se transforma en tejido de granulación con células gigantes que reabsorben las paredes de los dientes y avanza de la superficie pulpar hacia la periferia (9).

En la reabsorción por sustitución: Cuando el diente sufre metaplasia y hay cambio continuo de dentina y cemento por hueso. El proceso resorptivo puede situarse en la superficie externa de la raíz y pueden observarse en los tercios cervical, medio y apical (11).

Mediante la evaluación de la radiografía periapical se observa una zona radiolúcida adyacente a la reabsorción radicular, se aprecia una radiolucidez menos definida que la reabsorción interna y con diferentes radiodensidades. El acortamiento apical, ampliación del conducto radicular y las radiolucencias externas de la raíz no son detectables en las radiografías en sus etapas iniciales, cuando son pequeños o por la limitación bidimensional de este método (12,13).

Radiográficamente los dientes con enanismo radicular presentan un patrón óseo constante, la longitud radicular se disminuye y la proporción corono-raíz se ve afectada, la superficie radicular se muestra como una estructura intacta pero de longitud reducida, el espacio del ligamento periodontal se ve como un área radiolúcida continua sin alteraciones y el ápice radicular se aprecia redondeado y sin alteraciones (14)

El tratamiento ortodóntico, es un factor de riesgo para producir reabsorción apical de los dientes anteriores puesto que implica fuerzas intrusivas a los incisivos y de esta manera fuerzas de compresión al ligamento periodontal, estudios previos han asociado a las fuerzas de compresión con reabsorción radicular, ya que la reabsorción tiende a mantenerse activa todo el tiempo de tratamiento (15,16,17).

Sin embargo, la reabsorción radicular y el enanismo radicular previo al tratamiento ortodóntico han sido poco estudiadas, a pesar de las consideraciones que se deben tener al momento de planificar el tratamiento con pacientes que presenten estas condiciones.

En el ejercicio práctico de la ortodoncia se han venido presentando inconsistencias y falencias en el diagnóstico e identificación de lesiones periapicales o alteraciones radiculares, asociadas comúnmente a esta especialidad. De manera general se han venido asociando estas alteraciones a la realización de tratamientos ortodónticos como factor etiológico único de Reabsorción Radicular Externa, desconociendo que los factores causales o la presentación de estas anomalías difieren en muchos casos del tratamiento de ortodoncia (8). Además, es importante para la práctica clínica la duda que genera la identificación de cada una de estas lesiones, ya que las características radiográficas de las mismas, sin un conocimiento previo, hace que sea erróneo su diagnóstico.

De otra parte, se debe tener en cuenta la necesidad de contar con herramientas más precisas y novedosas para la detección de estas anomalías, las radiografías convencionales como la periapical y la panorámica no otorgan precisión y detalle para describir estas alteraciones apicales, por lo que es necesario recurrir a técnicas radiográficas más avanzadas, como la tomografía computarizada de haz de cono (18).

La tomografía computarizada de haz volumétrico utiliza una tecnología de adquisición de imagen del haz cónico de rayos-x, este permite que la

imagen sea adquirida como un volumen y no como un plano. El uso de la tomografía computarizada de haz volumétrico representa el desenvolvimiento de un tomógrafo relativamente pequeño y de menor costo, especialmente indicado para la región dentomaxilofacial (18).

La tomografía computarizada de haz volumétrico presenta dos componentes principales, posicionados en extremos opuestos de la cabeza del paciente: la fuente o tubo de rayos-x, que emite un haz en forma de cono, y un detector de rayos-x. El sistema tubo detector realiza un giro de 360 grados en torno a la cabeza del paciente y a cada determinado grado de giro, el equipo adquiere una imagen base de la cabeza del paciente, bajo diferentes ángulos o perspectivas. Al finalizar el examen, la secuencia de imágenes base raw data es reconstruida para generar la imagen volumétrica en 3D, por medio de un software específico con un programa de algoritmos, instalado en un computador convencional acoplado al tomógrafo. El tiempo de examen puede variar de 10 a 70 segundos una vuelta completa del sistema, pero el tiempo efectivo de exposición a los rayos x es menor, variando de 3 a 6 segundos (18, 19,21).

Es común en la práctica clínica relacionar los tratamientos ortodónticos como única causal, debido al poco conocimiento de cada una de estas manifestaciones. El objetivo del presente estudio fue Identificar las características tomográficas de la Reabsorción Radicular Externa y el Enanismo Radicular, mediante CBCT de Incisivos Centrales Superiores.

## MÉTODOS

Se realizó un estudio descriptivo de corte transversal retrospectivo, con el fin de determinar las características tomográficas de incisivos centrales superiores de pacientes no tratados ortodónticamente, que asistieron por primera vez al postgrado de Ortodoncia y Ortopedia Maxilar de UNICOC.

El periodo de estudio establecido fue de febrero de 2012 a noviembre de 2012, se estableció el número de historias clínicas de pacientes que no han recibido ortodoncia y que ingresaron por primera vez al postgrado de ortodoncia y ortopedia maxilar, al total de historias clínicas abiertas se les revisó si contaban con radiografía periapical y tomografías, se observó en estas que cumplieran con los criterios de inclusión del estudio, la presencia de los dos incisivos centrales superiores, los que debían contar con selle apical y presentar variaciones en el tamaño radicular, se excluyeron las historias clínicas que mostraran para la zona de los incisivos centrales superiores, ausencias dentales, dientes con tratamiento convencional de conductos y otras patologías.

Se revisaron 407 historias clínicas, 44 cumplieron los requisitos de inclusión y se estableció una muestra de 88 incisivos centrales superiores, con la muestra recolectada, se procedió a la estandarización de las investigadoras, para lo cual el experto en imagenología tomó de manera aleatoria diez tomografías de la muestra, se estableció para la medición de las variables la colocación de los planos tomográficos de la siguiente manera; los planos sagital y coronal

debían ubicarse en el centro del conducto radicular de los dientes que se iban a observar (incisivo central superior derecho e izquierdo) y el plano transversal debía ubicarse a nivel del tercio medio apical.

Cada una de las investigadoras midió las variables establecidas para el estudio en cada tomografía, usando para ello el mismo computador y en completo desconocimiento de las medidas de las demás investigadoras, posteriormente el experto en imagenología realizó el mismo procedimiento y mediante la prueba o índice de Kappa se estableció el observador con la más alta concordancia (0,80, considerando el nivel de concordancia significativa), quien fue la persona encargada de medir las variables establecidas para el estudio. Cada tomografía se revisó y analizó en el mismo computador portátil, mediante el software tomográfico *OneVolumeViewer®*.

Para estimar todas las variables en la imagen tomográfica, inicialmente se alinearon los tres planos tomográficos (sagital, coronal y transversal) de manera similar a la estandarización; la primera variable que correspondió a la longitud radicular se miró en el plano sagital, se midió desde la terminación en filo de cuchillo, (área hiperdensa que corresponde al esmalte dental y su terminación, proximal al cemento radicular, unión amelocementaria) hasta el ápice radicular.

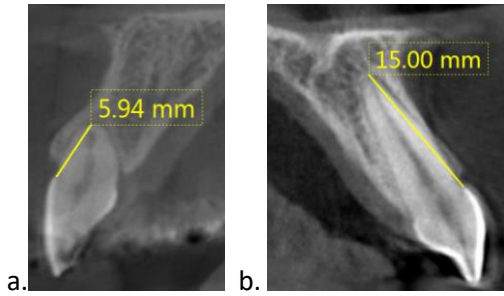
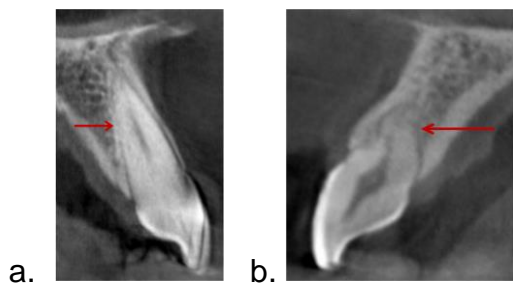


Figura 1. Medida en milímetros de la longitud radicular. a. Diente 53. b. Diente 76

Las variables que midieron la continuidad del espacio del ligamento periodontal y la continuidad de la lamina dura, se midieron de igual manera en el plano sagital, se determinó presencia o ausencia de la continuidad en la hipodensidad del espacio del ligamento y variaciones en la densidad ósea continua a la raíz dental.

Para la determinación de la superficie radicular afectada por reabsorción radicular externa se observaron las paredes vestibular, palatina y el ápice en el plano sagital; si el ápice estaba afectado se definió que tipo de afectación que en su forma presentara como socavado, bisel o ninguna alteración viéndose redondeado.



**Figura 2.** Determinación de la continuidad del espacio del ligamento periodontal y superficie afectada. a. Diente 19 no se observa continuidad del espacio del ligamento periodontal. b. Diente 63 se observa socavado en la superficie palatina.

Los datos obtenidos serán tabulados en hoja de cálculo Microsoft Excel para calcular frecuencias y porcentajes y realizar análisis estadísticos con el programa SPSS versión 19.0, se realizó prueba de distribución de frecuencias, chi cuadrado con nivel de significancia 0,05.

Para disminuir el riesgo de variación en los patrones de toma de la tomografía de rayo de cono único (Cone Beam) se realizaron todas las tomografías en el mismo centro radiológico, bajo las especificaciones técnicas y tecnológicas del sitio, las medidas serán dadas mediante la aplicación del software tomográfico.

## RESULTADOS

Fueron analizados 88 dientes que presentaron dimensiones radiculares menores al promedio de normalidad, de esta muestra el 79,5% (n= 70) fueron diagnosticados con reabsorción radicular, el 20,45% (n=18) restante fue diagnosticado con enanismo radicular, en este último grupo se observó que algunos dientes presentaron además del acortamiento, superficies con reabsorción radicular; siendo el 6,8% (n=6) diagnóstico de enanismo radicular y el 13,6% (n=12) diagnóstico de enanismo radicular y con reabsorción radicular (tabla 1).

Muestra Total			Enanismo			Enanismo Y Reabsorción			Reabsorción		
Min	Máx	P	MIN	Máx	P	Min	Máx	P	Min	Máx	P
N=88			N=6			N=12			N=70		
100%			6.81%			13.63%			79.5%		
5,58	16,8	11,9	7,1	10,9	9,47	5,58	12,8	9,64	6,52	16,8	12,3

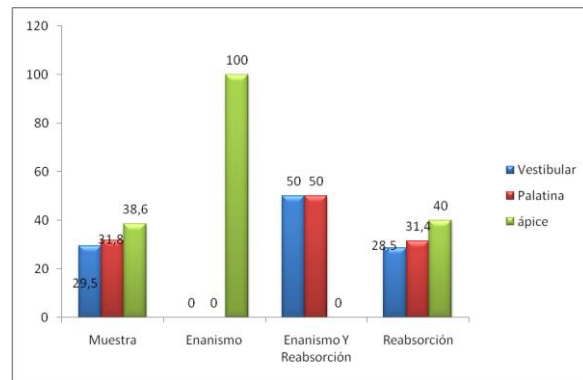
**TABLA 1.** Promedio de las dimensiones radiculares y porcentajes de distribución de la muestra.

El 85,2% de la muestra no presentó continuidad del espacio del ligamento periodontal, de los dientes con enanismo el 66,7%, de los dientes con doble patología el 91,6% y de los dientes con reabsorción el 85,7%. Respecto a la integridad en la densidad de la lámina dura, el 92% de la muestra no presentó integridad, de los dientes con enanismo el 66,7%, de los dientes con enanismo y reabsorción radicular el 91,6% y el 94,28% de los dientes con reabsorción no presentaron integridad en la densidad de la lámina dura (tabla 2).

Parámetro	Total	Enanismo	Enanismo Reabsorción	Reabsorción
	<b>NO PRESENTA</b>			
Continuidad ELP	85,2%	66,7%	91,6%	85,7%
Integridad LD	92%	66,7%	91,6%	94,28%
Continuidad del espacio /integridad de la lámina dura (p=0,00)				

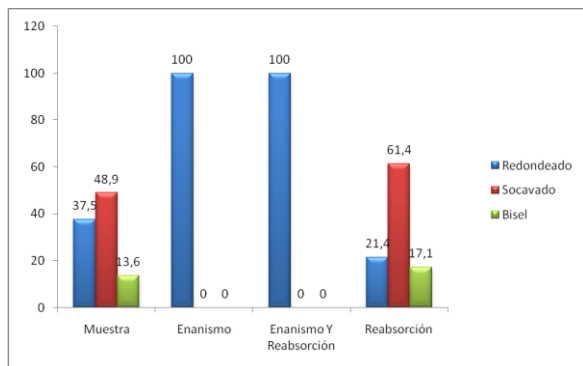
**TABLA 2.** Porcentajes para la continuidad del espacio del ligamento periodontal y la integridad en la densidad de la lámina dura

Respecto a la superficie radicular afectada, en la muestra total se encontró que el 17,5% presentó lesión en el ápice, el 3,8% en la zona palatina. En los dientes con enanismo y con enanismo y reabsorción el 100% presentó lesión en el ápice; en los dientes que presentaron reabsorción el ápice fue la zona más afectada con un 38,5%, seguida de la palatina con un 31,4% (Figura 3).



**Figura 3.** Distribución de la frecuencia de afectación de la superficie radicular por reabsorción.

En el total de la muestra, la forma del ápice más frecuente fue el socavado con un 48,9%, en los dientes con enanismo y dientes con ambas patologías el 100% presentaron un ápice redondeado, y de los dientes con reabsorción el 61,4% presentó un ápice socavado (Figura 4).



**Figura 4.** Distribución de la frecuencia de la forma del ápice radicular en incisivos centrales superiores

Se encontró relación estadísticamente significativa entre la continuidad del espacio del ligamento periodontal y la integridad de la lámina dura ( $p=0,00$ ) en la muestra total, por el contrario no se encontró relación estadística entre la continuidad del espacio del ligamento periodontal y las superficies afectadas ( $p=0,512$ ), ni entre la longitud radicular y la continuidad del ligamento periodontal ( $p= 0,512$ ) ni entre la continuidad del ligamento periodontal y la superficie afectada ( $p=0,525$ ).

No se encontró relación estadísticamente significativa al relacionar el diagnóstico de la patología con la continuidad del espacio del ligamento periodontal ( $p=0,734$ ), diagnóstico y superficie dental afectada ( $p=0,973$ ), y el diagnóstico con la integridad de la lámina dura ( $p=0,140$ ).

## DISCUSIÓN

Silva y colaboradores en 2010, consideran una raíz corta cuando la longitud de la raíz en

relación con la longitud de la corona es  $\leq 1$  (4), Cohen en 2002, por otra parte indica que las raíces con longitudes inferiores a 12,5 mm son consideradas raíces cortas (20), sin embargo, los resultados del presente estudio respecto a la longitud radicular en los dientes incisivos centrales superiores muestra que la longitud mínima registrada fue de 5,58 mm, la máxima de 16,8mm con un promedio de 11,9 mm, con lo cual fueron analizados como raíces cortas ya sea por reabsorción radicular o por enanismo. Los resultados de este estudio muestran que el diagnóstico de raíces con reabsorción (79,5%) es mucho más frecuente que el de enanismo radicular (20,5%), lo que coincide con lo reportado por, Sanjay, C, 2009 (22), Patel S, 2009 (25) y Jönsson, A, 2007(26).

En el estudio de la suma de los dientes que presentaron reabsorción radicular como lesión única (79.5%), mas los dientes que presentaron las dos patologías (13.6 %), se estableció que la totalidad de incisivos centrales superiores afectados por reabsorción radicular es de  $n=82$ , lo que corresponde a un 93.1%, lo que coincide con los resultados arrojados por Goldin B en 1989 quien reportó una frecuencia de aparición de reabsorción radicular del 90% en dientes no tratados y Jara L y colaboradores en 2013 quienes reportaron una frecuencia de reabsorción radicular del 89% en dientes no tratados (23, 37).

Además de las raíces que fueron diagnosticadas como enanas, la gran mayoría (66,6%) presentaron reabsorción radicular coincidiendo con lo reportado por Apajalahti, 1999 (5), quien

indica que es frecuente encontrar un aumento de la tendencia a la reabsorción de la raíz en raíces cortas.

El ligamento periodontal es un tejido conectivo altamente especializado de alrededor de 0.2 mm de ancho situado entre los dientes y el hueso alveolar (24,25), los resultados del estudio permiten observar que el 85,2% de las raíces no presentaron continuidad en el espacio del ligamento periodontal, siendo superior en raíces reabsorbidas (85,7%), que en las enanas (66,7%), sin embargo la mayor pérdida en la continuidad del espacio del ligamento periodontal se observó en raíces enanas con reabsorción (91,6%), tal como lo indican autores como Varela-Centelles , 2002 (27),Lermen C, 2010 (28), Kumar, 2011(29), el ligamento periodontal puede verse afectado, llegando incluso a la necrosis por diversos factores como movimientos extensos, la intrusión de raíces, la predisposición genética a la hiperinflamación, enfermedad sistémica, el sexo, y los medicamentos, entre otros, al verse interrumpida la continuidad del ligamento periodontal, se ven afectadas funciones vitales de la raíz como son la capacidad de sostén del diente dentro de la encía, pérdida de sensibilidad y la remodelación celular (24,30). Los dientes más afectados de acuerdo a su severidad son los laterales superiores, como lo indica Sameshima y Sinclair, 2004 (30).

La reabsorción radicular externa es una condición asociada con un proceso fisiológico o patológico, lo que resulta en la pérdida de tejidos mineralizados como la dentina, el cemento y el hueso alveolar y es visto como una complicación

después de un trauma dental, en el estudio se encontró que el 92 % de las raíces estudiadas no presentaron integridad en la densidad de la lámina dura, especialmente las raíces que presentaron reabsorción radicular, sin embargo no es una alteración que ocurra de forma constante sobre todas las superficies de la raíz, de hecho es usual que se observe en distintas e incluso varias de estas superficies a la vez (31,32).

Los resultados del estudio muestran que en las raíces diagnosticadas como reabsorbidas, el ápice resulta ser la superficie radicular con mayor presencia de reabsorción, seguida de la cara palatina, por el contrario en las raíces enanas que presentaron reabsorción no se encontró presencia de reabsorción en el ápice, por otra parte, lo que coincide con lo reportado por Dudic, 2008 (33), quién indica que la reabsorción radicular apical es frecuente variando entre 22% a 100%, los resultados del estudio muestran una frecuencia de 38,5% de lesiones en el ápice para las raíces reabsorbidas, a 100% en las raíces enanas, muy por debajo a lo reportado por Laux, 2000 (9) quién indica un 80% de reabsorción con distinto grado de severidad en el ápice radicular. Es así que la reabsorción radicular a menudo no da como resultado la reducción simétrica de la longitud de la misma, como ha sido asumida por distintos autores, según lo indica Laux, 2000 (9).

La variación en la forma del ápice obtenida en el estudio para raíces enanas fue de forma redondeada, consistente con lo reportado por Silva en 2010, para los dientes con enanismo, ya que en la anatomía radicular normal se observan

ápices de forma cónica, esto nos indica que tanto la RRE como el Enanismo afectan el ápice radicular (4)

Sherrad en 2010 confirma la exactitud y confiabilidad de las medidas de longitud dental y radicular con el uso del CBCT, ya que las radiografías periapicales pueden presentar variaciones en la toma, en la orientación de la película o alteraciones de la proyección, además, solo permiten ver las estructuras en dos dimensiones que se sobreponen (19), de hay la importancia para nuestro estudio del CBCT en la detección de lesiones de aparición temprana en dientes no tratados, se encontró que la alteración más frecuente en la forma del ápice fue el socavado tanto para la muestra total como para las raíces con reabsorción, en los dientes con enanismo y enanismo con reabsorción el 100% presentaron un ápice redondeado, siendo consistente con lo reportado por Apajalahti, S.2004 (5) y Silva L, 2010 (4).

Lesiones como la reabsorción radicular implican que las fibras del ligamento periodontal se vean reducidas hasta llegar a la socavación de la superficie reabsorbida según lo indicado por George A, Evans C, 2009 (34), lo que coincide con los hallazgos de la presente investigación, pues se encontró relación estadísticamente significativa entre la continuidad del espacio del ligamento periodontal y la integridad de la lámina dura ( $p=0,00$ ) en la muestra total; este valor para las raíces enanas y las reabsorbidas fue altamente significativo ( $p=0,014$ ), y ( $p=0,00$ ) respectivamente, por el contrario no se encontró relación estadística entre la continuidad del

ligamento periodontal y las superficies afectadas ( $p=0,512$ ), ni entre la longitud radicular y la continuidad del ligamento periodontal ( $p= 0,512$ ).

La evaluación de la reabsorción radicular y cambios en la morfología de la superficie de la raíz normalmente requiere información tridimensional (3D), siendo útil para nuestro estudio ya que las frecuencias en que se afectan las superficies radiculares con los procesos de reabsorción radicular externa fueron mayores para la superficie palatina, superficie que es imposible de observar en radiografía periapical convencional. Varios autores han por lo tanto, sugerido el uso de la tomografía computarizada, Albaker y colaboradores, 2010 (35), Durack C, Patel S (36), por ejemplo, sostiene que el uso de tomografía computarizada de haz cónico es un medio eficaz para el diagnóstico de reabsorción radicular.

## **CONCLUSIONES**

El diagnóstico de enanismo radicular y reabsorción radicular externa, resulta de la sumatoria de las características como la forma del ápice radicular, longitud radicular, la continuidad del espacio del ligamento periodontal y la integridad de la lámina dura, que pueden ser apreciadas con gran exactitud gracias a la precisión diagnóstica del CBCT.

Para dar el diagnóstico definitivo de enanismo radicular se debe tener en cuenta la disminución en la longitud radicular, continuidad del espacio del ligamento periodontal y ápice con forma

redondeada, la presencia de estas tres características es determinante para el diagnóstico preciso de esta patología.

Fue frecuente la presencia de procesos de Reabsorción Radicular Externa en los dientes con Enanismo Radicular.

Las alteraciones en la continuidad del espacio del ligamento periodontal y la integridad en la densidad de la lámina dura, se encuentran estadísticamente relacionadas tanto en el proceso de reabsorción radicular como en el enanismo radicular.

La tomografía se convierte en un instrumento esencial para diagnosticar tempranamente las lesiones de reabsorción radicular, porque da detalle tridimensional, puesto que la superficie palatina resultó tener un grado de afectación significativo, que en una radiografía o una ayuda diagnóstica bidimensional va a ser camuflado por superposición de imágenes.

## RECOMENDACIONES

El estudio presenta la limitación de contar con pocos referentes bibliográficos, para enanismo radicular, que permitan confrontar los resultados, por lo cual se recomienda realizar estudios complementarios de la presencia de enanismo radicular y reabsorción radicular externa en pacientes que inician tratamiento ortodóntico en las clínicas de postgrado de ortodoncia del Colegio Odontológico Colombiano, así como estudios pos tratamiento.

Consideramos pertinente la realización de estudios en los que se analicen factores etiológicos de pacientes que presentan enanismo radicular o reabsorción radicular externa antes de iniciar el tratamiento de ortodoncia.

Es importante para disminuir el sesgo en la recolección de los datos, que los observadores realicen las pruebas de estandarización de manera interobservador e intraobservador.

## BIBLIOGRAFÍA

1. Hu C, Simmer J. Developmental biology and genetics of dental malformations. *Orthod Craniofacial Res* 2007; 10:45–52.
2. Jayawardena C, Abesurdara A, Nanayatkara D y Chadrasekaa S. Age-related changes in crown and root length in Sri Lanka Sinhalese. *J Oral Sci* 2009; 51(4): 587-59
3. Apajalahti, A, Sorsa, T y Ingman, T. Matrix metalloproteinase -2, -8, -9, and -13 in gingival crevicular fluid of short root anomaly patients. *European Journal of Orthodontics* 2003; 25:365–369.
4. Silva L, Generoso R, Costa M y Pazzini A. Short-root anomaly in an orthodontic patient. *Am J Orthod Dentofacial Orthop* 2010; 138:346-8.
5. Apajalahti S. Short root anomaly SRA prevalence and phenotypic features in families. With emphasis on matrix metalloproteinases in gingival crevicular fluid of SRA and orthodontic patients. **(Disertación Académica). Helsinki: Universidad de Helsinki; 2004.**
6. Albaker B, Wong R. Diagnosis and management of root resorption by erupting canines using cone-beam computed tomography and fixed palatal appliance: a case report. *Journal of Medical Case Reports* 2010;4(399):1-5.

7. Brezniak N, Wasserstein A. Orthodontically induced inflammatory root resorption part I: The basic science aspects. *Angle Orthod* 2002;72:175-179
8. Brezniak N, Wasserstein A. Root Resorption after orthodontic treatment: part I:Literature review. *Am J Orthod Dentofac Orthop* 1993;103:62-66.
9. Laux M, Abbott PV, Pajarola G, Nair PNR. Apical inflammatory root resorption: a correlative radiographic and histological assessment. *International Endodontic Journal* 2000; 33:483-493.
10. Darendeliler, A, et al. Root resorption and its association with alterations in physical properties, mineral contents and resorption craters in human premolars following application of light and heavy controlled orthodontic forces. *Orthod Craniofac Res* 2004; 7:79–97.
11. Rosales A. Reabsorción radicular externa. *Revista Mexicana de Odontología Clínica* 2009, [con acceso el 22 de marzo de 2013]; volumen (3):20-24. disponible desde internet en:[http://www.intramed.net/sitios/mexico/revisita\\_odonto/vol3\\_pdf\\_tapas/Vol\\_3\\_3\\_6.pdf](http://www.intramed.net/sitios/mexico/revisita_odonto/vol3_pdf_tapas/Vol_3_3_6.pdf).
12. Fuss Z, Tsesis I, Lin S. Root resorption-diagnosis, classification and treatment choices based on stimulation factors. *Dent Traumatol* 2003; 19: 175-182.
13. Stacy N. Ponder, A Erika Benavides,b Sunil Kapila,c and Nan E. Hatchd. Quantification of external root resorption by low- vs. high-resolution cone-beam computed tomography and periapical radiography: A volumetric and linear analysis. *Am J Orthod Dentofacial Orthop* 2013; 143:77-91.
14. Beertsen W, Holmbeck K, Niehof A, Bianco P, Chrysovergis K, Birkedal-Hansen H, Everts V. On the role of MT1-MMP, a matrix metalloproteinase essential to collagen remodeling, in murine molar eruption and root growth. *Eur J Oral Sci* 2002; 110: 445–451.
15. Abuabara A. Biomechanical aspects of external root resorption in orthodontic therapy. *Med Oral Patol Cir Bucal* 2007; 12(8): E610-3.
16. Kodich V. Orthodontic and Non orthodontic Root Resorption: Their Impact on Clinical Dental Practice. *Journal of Dental Education* 2008; 8: 895-902.
17. Lopatiene K, Dumbravaite A. Risk factors of root resorption after orthodontic treatment. *Stomatologija, Baltic Dental and Maxillofacial Journal* 2008; 103. 89-95
18. Estrela, C y colaboradores, 2009. Method to Evaluate Inflammatory Root Resorption by Using Cone Beam Computed Tomography. CT Method to Detect Root Resorption. *JOE* 2009; 35(11): 1491-1497
19. Sherrard J, Rossouw P, Benson B, Carrillo R, Buschange P. Accuracy and reliability of tooth and root lengths measured on cone-beam computed tomographs. *Am J Orthod Dentofacial Orthop* 2010; 137:100-8.
20. Cohen S, Burns R. *Vías de la pulpa*. 8va ed. Barcelona. Editorial Mosby; 2002.
21. Van K, Aartman I, Kuitert R y Zentner A. Assessment of dental anomalies on panoramic radiographs: inter- and intraexaminer agreement. *European Journal of Orthodontics* 2011; 33: 250–255.
22. Sanjay,C; Chaya M. David, G. Savitha, J. Rema, B. K. Ramnarayan. Conventional and digital radiographic methods in the detection of simulated external root resorptions: A comparative study. *Journal of Indian Academy of Oral Medicine and Radiology*. 2009; 21(2):67- 71.
23. Goldin B. Labial root torque: effect on the maxilla and incisor root apex. *American Journal of Orthodontics and Dentofacial Orthopedics* 1989; 95: 208-219
24. Giannopoulou C, Dudic A, Montet X, Kiliaridis S, Mombelli A. Periodontal parameters and cervical root resorption during orthodontic tooth movement. *J Clin Periodontol* 2008; 35: 501–506.
25. Patel S, Dawood A, Wilson R, Horner K, Mannocci F. The detection and management of root resorption lesions using intraoral radiography and cone beam computed

- tomography – an in vivo investigation. *International Endodontic Journal*. 2009. 42; 831–838.
26. Jönsson, A; Malmgren, O y Levander, E. Long-term follow-up of tooth mobility in maxillary incisors with orthodontically induced apical root resorption. *European Journal of Orthodontics* 2007; 29:482-487.
  27. Varela-Centelles P, Romero MA, Suárez JM, Aguado A. Reabsorción Radicular Interna. Reabsorción Radicular Externa. *Semergen* 2002; 28 (11): 641-2.
  28. Lermen C, Liedke G, Silveira H, Silveira HL, Mazzola A, Figueiredo J. Comparison between two tomographic sections in the diagnosis of external root resorption. *J Appl Oral Sci* 2010; 18 (3): 303-7.
  29. Vandana Kumar, A Lauren Gossett, B Ashley Blattner, B Laura R. Iwasaki, C Karen Williams, D and Jeffrey C. Nickel. Comparison between cone-beam computed tomography and intraoral digital radiography for assessment of tooth root lesions. *Am J Orthod Dentofacial Orthop* 2011; 139:e533-e541.
  30. Sameshima, G y Sinclair, P. Characteristics of patients with severe root resorption. *Orthod Craniofacial* 2004; 7:108-114.
  31. Hartsfield JK, Everett ET, Al-Qawasmi RA. Genetic Factors in External Apical Root Resorption and Orthodontic Treatment. *Crit Rev Oral Biol Med* 2004; 15:115-122.
  32. Ruo-ping J, McDonald J, Min-kui F. Root resorption before and after orthodontic treatment: a clinical study of contributory factors. *European Journal of Orthodontics* 2010; 32 (2010):693-697.
  33. Dudic A, Giannopoulou C, Martinez M, Montet X, Kiliaridis S. Diagnostic accuracy of digitized periapical radiographs validated against micro-computed tomography scanning in evaluating orthodontically induced apical root resorption. *Eur J Oral Sci* 2008; 116: 467–472.
  34. George A, Evans C. Detection of root resorption using dentin and bone markers. *Orthod Craniofac Res* 2009; 12(3):229–235.
  35. Albaker, B. Wong, R. Diagnosis and management of root resorption by erupting canines using cone-beam computed tomography and fixed palatal appliance: a case report. *Journal of Medical Case Reports*. 2010; 4(399):1-5.
  36. Durack C, Patel S, Davies J, Wilson R, Mannocci F. Diagnostic accuracy of small volume cone beam computed tomography and intraoral periapical radiography for the detection of simulated external inflammatory root resorption. *International Endodontic Journal* 2011; 44:136-147.
  37. Jara L, Villamizar C, Malaver P, Pachon M, Barbosa J, Cely D et al. Frecuencia de Reabsorción Radicular Externa en Incisivos Superiores de pacientes sin tratamiento de ortodoncia previo que asistieron a las clínicas de UNICOC durante 2012 (tesis de postgrado). Bogotá: Institución Universitaria Colegios de Colombia; 2013.

