

EVALUACIÓN DE LOS CAMBIOS DIMENSIONALES EN LA TABLA ÓSEA VESTIBULAR DE INCISIVOS INFERIORES PROINCLINADOS ANTES Y DESPUES DE REALIZAR MOVIMIENTOS ORTODONCICOS MEDIANTE TOMOGRAFIA DE RAYO DE CONO (CBCT)

* Díaz P. L., Díaz V.L., Suarez A. A. y Velásquez E.
** Pacheco D., Villamizar C.
***Malaver P.

RESUMEN

OBJETIVO: Evaluar los cambios dimensionales de la tabla ósea vestibular en incisivos inferiores proinclinados antes y durante el tratamiento de ortodoncia mediante tomografía de rayo de cono (CBCT). **METODO:** Reporte de casos; 7 pacientes de la clínica de postgrado de Ortodoncia y ortopedia maxilar de UNICOC a los cuales se les tomó una tomografía de incisivos mandibulares, antes de iniciar el tratamiento y un año después de realizar movimientos ortodoncicos, para evaluar los cambios dimensionales de la tabla ósea vestibular. Se incluyeron, pacientes que presentaban proinclinación mayor a 97° en incisivos inferiores, con maloclusiones clase I, II y III, sin enfermedad periodontal activa, sin compromisos sistémicos, sin tratamiento de ortodoncia previo, con dentición permanente y que presenten incisivos centrales y laterales inferiores completamente erupcionados y con ápice cerrado. **RESULTADOS:** Después de aplicar fuerzas ortodoncias, 5 de los pacientes presentaron una disminución de la proinclinación de los incisivos y en 2 de ellos se aumentó. En algunos de los pacientes se disminuyó la altura de la cresta ósea y espesor. **CONCLUSIONES:** Los pacientes con diagnóstico inicial de proinclinación de incisivos inferiores, presentan disminución en la altura de la cresta ósea, por lo tanto deben ser tratados con biomecánicas que controlen el movimiento de inclinación reduciendo a su vez el riesgo de pérdida ósea. La tomografía de rayo de cono (CBCT) nos permite una evaluación tridimensional de la anatomía y los cambios que sufre la tabla ósea vestibular antes y durante el tratamiento de ortodoncia.

Palabras clave: Tomografía de Rayo de Cono (CBCT), Proinclinación incisivos inferiores, tabla ósea vestibular, dehiscencia.

ABSTRACT

PURPOSE: Evaluate dimensional changes of vestibular bone table on inclined lower incisors before and during orthodontic treatment through cone beam computer tomography (CBCT). **METHOD:** Cases Report: 7 patients all from the postgraduate Orthodontic and Orthopedic Maxillary Clinic of UNICOC to which there was a tomography taken of the mandibular incisors before starting treatment and a year after performing orthodontic movements, to evaluate dimensional changes on the vestibular bone table. There were included patients who showed inclination greater than 97° at lower incisors, with malocclusions Classes I, II and III, without active periodontal disease, without systemic compromises, without previous orthodontic treatment, with permanent dentition and who showed central and lateral lower incisors completely erupted and with a closed apex. **RESULTS:** After applying orthodontic forces, 5 of the patients showed a decrease on the inclination of the incisors, and it increased in 2 of the patients. In some patients the bone ridge height and thickness decreased. **CONCLUSIONS:** Patients with diagnosis of lower incisors inclinations showed a decrease on height and thickness of the bone ridge; therefore, they must be treated with biomechanics that control the inclination movement reducing at the same time the risk of bone loss. The cone beam computer tomography (CBCT) allows us a three dimensional evaluation of the anatomy and the changes that undergo the vestibular bone table before and during orthodontic treatment.

Key words: Cone beam computer tomography (CBCT), Proclination lower incisor, bone table

INTRODUCCIÓN

La presencia de dehiscencias y fenestraciones durante el tratamiento de ortodoncia depende de muchos factores como son la dirección del movimiento la frecuencia y magnitud de las fuerzas ortodónticas y el volumen e integridad anatómica de los tejidos periodontales. Para evitar estos problemas la anatomía debe ser determinada antes del tratamiento ortodóntico a través de una imagen que nos muestre la anatomía ósea. ¹

Varios métodos no invasivos se pueden utilizar para medir la densidad ósea alveolar en humanos, incluyendo la imagen digital, energía dual de rayos X y ultrasonido. Sin embargo, todos estos enfoques tienen limitaciones inherentes, tales como la no disponibilidad de información en tres dimensiones (3D). Además, estos enfoques no son lo suficientemente precisos para evaluar la densidad ósea alveolar alrededor de los dientes. ²

Las radiografías convencionales proveen una gran información de la configuración del hueso alveolar interproximal, y de las estructuras como los dientes, el tejido óseo, pero casi siempre muestran dificultad para identificar la cresta ósea en sentido vestibular y palatino. ³

Es por ello que cobra gran importancia el uso de medios de diagnóstico como la Tomografía de Rayo de Cono (CBCT) ya que permite determinar la presencia de defectos en la tabla ósea especialmente en incisivos mandibulares que se

encuentran proinclinados. Provee la visualización de defectos en 3 dimensiones con alta definición y sensibilidad. ^{4,8}

Las recesiones gingivales se muestran como un efecto adverso durante y después del tratamiento de ortodoncia. Este efecto ha sido notado más frecuentemente después de la aplicación de fuerzas ortodóncicas con dirección a vestibular.⁶

El IMPA o ángulo incisivo mandibular fue diseñado por Tweed en el año 1954 para medir la angulación del incisivo inferior con respecto a la mandíbula. Lo construyó siguiendo una línea desde el ápice del incisivo inferior hasta el borde incisal hasta conectarse con los planos de Frankfort y el mandibular, para formar un triángulo, estos ángulos se midieron y fueron de 65°, 66°, 64,5°, todos muy cercanos a 65°. ⁷

El doctor Tweed, se concentró en el incisivo mandibular y encontró armonía en las líneas faciales de personas que tenían inclinaciones incisales entre 85 y 95° (90° promedio) con respecto al borde inferior del cuerpo de la mandíbula. Tweed trazó tres líneas cefalométrica que permitieron relacionar la inclinación de los incisivos inferiores no solo con las bases óseas donde estaban ubicados sino además con la parte media de la cara representada en el plano horizontal de Frankfort, formando de esta manera tres ángulos conocidos como FMA (ángulo del plano mandibular-plano de Frankfort), FMIA (ángulo del eje de los incisivos inferiores-plano de Frankfort) e IMPA (ángulo del plano mandibular-incisivos inferiores). ⁸Para el siguiente reporte de casos se tomo como referencia e incluir aquellos pacientes con un IMPA mayor a 97°.

La inclinación es un tipo de movimiento en el cual hay mayor desplazamiento de la corona del diente que la raíz. La inclinación puede ser clasificada, además sobre la base de la localización del centro de resistencia, en inclinación controlada y no controlada. La primera es la que tiene el centro de rotación entre el centro de resistencia y el ápice. La inclinación controlada consiste en la inclinación con centro de rotación en el ápice radicular. De la inclinación incontrolada se puede adjuntar que se da una fuerza horizontal a nivel de un bracket y origina movimientos de dirección opuesta del ápice radicular y de la corona. Este es el tipo de movimiento dental más simple pero produce efectos indeseados.⁹

Es importante el conocimiento de la anatomía, biología y función de los tejidos gingivo periodontales, ya que junto con los dientes, el sistema neuromuscular y la ATM conforman un sistema en funcionamiento dinámico.¹⁰ El hueso alveolar está conformado por: corticales vestibular, palatina, o lingual cubiertas por periostio, cortical alveolar, que presta inserción a las fibras de el ligamento y tejido esponjoso interpuesto entre ambas.

Las corticales alveolares recubren los alveolos y a través de ellas pasan numerosos vasos sanguíneos, linfáticos y fibras nerviosas. El tejido óseo sufre reabsorción y neoformación constante, adaptándose a las demandas funcionales. Radiográficamente se distinguen las crestas alveolares cubiertas por la cortical de la cresta, la cortical alveolar, el espacio del ligamento periodontal, las estructuras dentarias y el hueso esponjoso. En estado de salud la cortical vestibular se verá nítida y ubicada aproximadamente a 1 mm del límite amelocementario; la cortical alveolar se hallará íntegra, rodeando toda la superficie radicular. ¹⁰

El movimiento dental resulta de fuerzas ortodóncicas que proveen un estímulo mecánico, inducida como una respuesta biológica, transformando el hueso realizando modelado y remodelado. La teoría de la presión tensión, ampliamente aceptada, describe la reacción de los tejidos óseos durante los movimientos de ortodoncia y basadas en las fuerzas inducidas a la tensión y compresión del ligamento periodontal. ¹¹.

Teniendo en cuenta lo anterior, la realización de este estudio, nos permitirá conocer de forma específica y exacta los cambios dimensionales que puede tener la tabla ósea vestibular durante el tratamiento de ortodoncia en incisivos inferiores proinclinados. El hallazgo o no de defectos alveolares previos y durante el tratamiento de ortodoncia constituyen una herramienta importante para los ortodontistas ya que pueden prevenir futuras complicaciones en la tabla ósea vestibular de dichos dientes y permite aplicar la biomecánica adecuada en cada caso.

METODO

El presente reporte de casos se inició con 10 pacientes, de la Clínica de Postgrado de la Institución Universitaria Colegios de Colombia, durante el periodo comprendido entre Abril del año 2011 y Septiembre de 2012 a los cuales se les tomó una tomografía computarizada de rayo de cono (CBCT) en la zona de incisivos anteriores inferiores, en el centro radiológico 3D RADIOGRAFIAS, Con un aparato **J.MORITA SERIE A-3568®**. Dichos pacientes aceptaron participar en el estudio y cumplieron con los criterios de inclusión. Fueron tratados con diferentes técnicas ortodóncicas entre ellas: Roth, MBT y Meaw. Al tomar las segundas tomografías, se

contó con 7 pacientes, ya que 3 de los iniciales, no pudieron continuar con el tratamiento.

El muestreo fue no probabilístico, por conveniencia.

Los criterios de inclusión fueron Pacientes que presentaban proinclinación mayor a 97° en incisivos inferiores, con maloclusiones clase I, II y III, sin enfermedad periodontal activa, sin compromisos sistémicos, sin tratamiento de ortodoncia previo, con dentición permanente y que presenten incisivos centrales y laterales inferiores completamente erupcionados y con ápice cerrado. Se excluyeron del estudio aquellos pacientes que se encontraban medicados con bifosfonatos, que hubieran recibido radioterapia, en estado de embarazo, con trauma dentoalveolar en incisivos inferiores, parcialmente edéntulos en la zona antero inferior y aquellos que presenten lesiones endo-periodontales en incisivos inferiores.

El análisis de las imágenes de CBCT se realizó mediante el software Kodak Dental Imaging 3D module v. 2.4 que proporciona el centro radiológico, aplicando detalladamente el siguiente protocolo:

En el corte sagital se tomaron como referencia los siguientes puntos:

BC: Cresta ósea alveolar vestibular

CV: Cortical vestibular

Ap: Apice

Las variables objeto de estudio fueron:

1. Angulación: para ello se tomo la medida en grados del ángulo formado entre el eje longitudinal y un plano horizontal para lo cual se utilizó una CBCT de zona de incisivos mandibulares

2. Altura de la cresta ósea alveolar, medida en milímetros desde la distancia que hay del límite amelocementario, hasta la cresta alveolar vestibular.

3. Espesor de la cresta ósea alveolar, medida en milímetros desde la cortical vestibular hasta la raíz del diente en la región coronal.

4. Longitud de la pared ósea apical, medida en milímetros desde la pared ósea vestibular al ápice del diente del incisivo.

PROCEDIMIENTO

Inicialmente se realizo una prueba piloto para realizar la estandarización de la medida. Un experto y cuatro residentes participaron en dicha estandarización. El experto, tomó una medida, y posterior a eso cada participante realizaba la misma medida en cinco tomografías diferentes, la persona que se acercó más a la medida del experto es la que se escogió para realizar las mediciones de cada muestra.

(Figura 1)

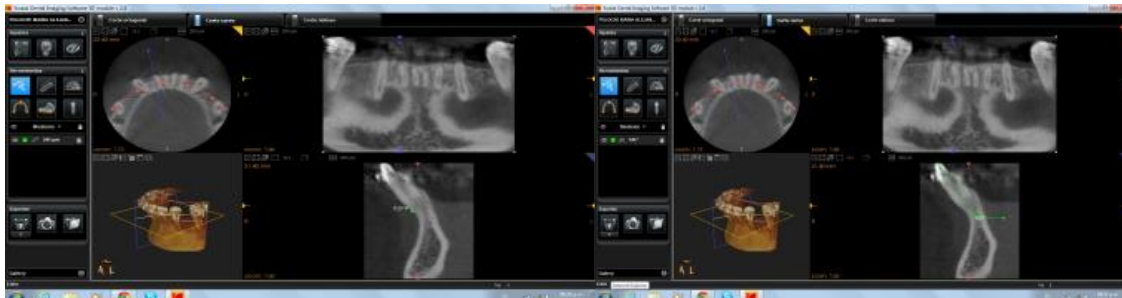

Figura 1. Imagen tomografica con corte coronal y sagital

El análisis estadístico que se realizó fue solo para la prueba piloto con el fin de medir la concordancia entre el experto y cada uno de los investigadores por medio de correlación de las variables en las mediciones. Y además se realizó una prueba de muestra relacional con un nivel de significancia $P=0,05$.

El investigador 4 fue quien presentó mayor correlación con el experto en todas las variables en donde la más alta fue angulación con una correlación de 0,795%.

RESULTADOS

Una vez realizadas las mediciones en las tomografías de los 28 dientes centrales y laterales inferiores correspondientes a los 7 pacientes antes de iniciar el tratamiento de ortodoncia y durante el transcurso del mismo se encontraron los siguientes datos basados en este estudio piloto.

Presentación de casos

Caso Uno

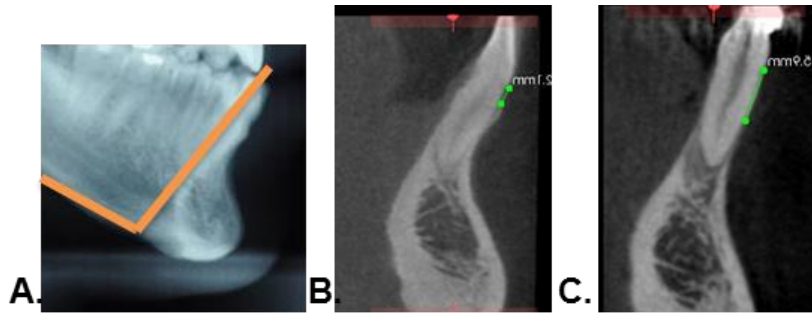


Figura 2. 2A. Inclínación Cefalométrica del 41. 2B. Altura cresta ósea inicial diente 31 2C. Altura cresta

Paciente de 35 años de edad, género Masculino. Maloclusión esquelética y dental clase III y mordida cruzada. Proinclinación de incisivos inferior 97° con apiñamiento moderado. El paciente fue tratado con aparatología estándar slot 0,18X0,025, técnica Meaw. Se realizó movimiento de retroinclinación. Al momento de la segunda tomografía se habían realizado 12 controles.

	DIENTE	ANGULACIÓN		ALTURA		ESPESOR		LONGITUD	
		INICIAL	INTERMEDIO	INICIAL	INTERMEDIO	INICIAL	INTERMEDIO	INICIAL	INTERMEDIO
	41	122	112	9,5	8,6	0,4	0,5	5	3
	42	122	110	9,2	13,9	0,4	0,4	3,9	1,3
	31	125	114	8,5	6,6	0,6	0,2	5,1	3,1
	32	120	111	9,7	12,1	0,5	0,5	4	2,5
CAMBIOS	41	-10	-8%	-0,9	-9%	0,1	25%	-2	-40%
	42	-12	-10%	4,7	51%	0	0%	-2,6	-67%
	31	-11	-9%	-1,9	-22%	-0,4	-67%	-2	-39%
	32	-9	-8%	2,4	25%	0	0%	-1,5	-38%

Tabla 2. Resultados de las mediciones iniciales e intermedias de la angulación dental, altura de la cresta ósea, espesor de la cresta y longitud de la misma (distancia del ápice a la pared vestibular).

Con respecto al grado de angulación esta medida disminuyó en todos los incisivos una vez sometido a fuerzas ortodónicas. A nivel del diente 41 y 31 la altura de la

cresta ósea aumentó positivo con respecto al resto, por tanto se ganó altura, por el contrario el diente que presentó mayor pérdida fue en el 42. A nivel de el espesor el diente 31 fue el que más disminuyó en un 67%, Al evaluar la distancia del ápice a la pared vestibular esta disminuyo en mayor porcentaje a nivel del diente 42 en un 67%.

La distancia del ápice a la pared vestibular disminuyo notoriamente en todos los dientes.(Tabla 2). Como se observa en la figura 2A el diente 41 presenta una angulación de 97° en la Rx inicial cefálica lateral, en la figura 2B se demuestra en el corte tomográfico la altura de la cresta ósea antes de iniciar el tratamiento ortodoncico donde se observa buena altura, mientras que en la figura 2C de el corte tomográfico tomada a los 12 controles después de iniciar el tratamiento de ortodoncia se observa una gran pérdida en altura de la cresta ósea al someter al diente a movimientos ortodoncicos.

Caso Dos

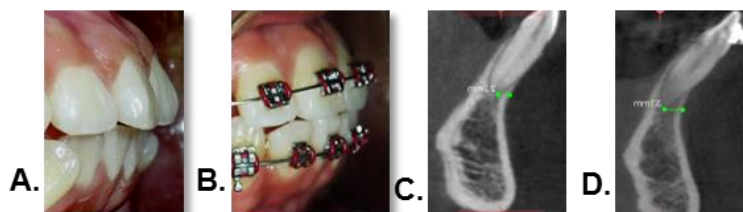


Figura 3. Tomografía diente 41. 3A. Overjet inicial. 3B. Overjet intermedio. 3C. Corte sagital inicial. 3D.Corte sagital intermedio (distancia del ápice a la pared vestibular)

Paciente de 17 años de edad, género femenino. Maloclusión esquelética y dental clase I. Proinclinación de incisivo inferior de 100° . El paciente fue tratado con

aparato preajustado slot 0.022x0.028, técnica Roth de la casa comercial Rocky Mountain. A la paciente se le realiza tratamiento sin exodoncias. Al momento de la segunda tomografía se habían realizado 7 controles. Clínicamente se observa que el overjet disminuyó, al corregirse el apiñamiento a expensas del movimiento de proinclinación (Figura 3).

	DIENTE	ANGULACIÓN		ALTURA		ESPESOR		LONGITUD	
		INICIAL	INTERMEDIO	INICIAL	INTERMEDIO	INICIAL	INTERMEDIO	INICIAL	INTERMEDIO
	41	124	129	8,7	8,3	0,6	0,2	2,7	3,1
	42	126	126	10,7	9,8	0,4	0,2	2,7	2,2
	31	124	129	9,5	8,3	0,5	0,4	2,9	3,9
	32	126	132	9,2	9,2	0,4	0,4	3,6	4,5
CAMBIOS	41	5	4%	-0,4	-5%	-0,4	-67%	0,4	15%
	42	0	0%	-0,9	-8%	-0,2	-50%	-0,5	-19%
	31	5	4%	-1,2	-13%	-0,1	-20%	1	34%
	32	6	5%	0	0%	0	0%	0,9	25%

Tabla 3. Resultados de las mediciones iniciales e intermedias de la angulación dental altura de la cresta ósea, espesor de la cresta y longitud de la misma (distancia del ápice a la pared vestibular).

Con respecto al grado de angulación esta medida aumentó en todos los incisivos, solo se mantuvo en el diente 31 una vez sometido a fuerzas ortodóncicas. La altura de la cresta ósea disminuyó en todos los incisivos solo se mantuvo en el diente 32. El espesor disminuyó en todos los incisivos excepto en el diente 32 que se mantuvo y la longitud aumentó en todos los incisivos siendo mayor a nivel del diente 32 y disminuyó en el diente 42. (Tabla 3) En la figura 3A se observa fotografía intraoral de overjet antes de iniciar el tratamiento de ortodoncia, en la figura 3B se observa fotografía intraoral de overjet con tratamiento de ortodoncia, y en las figuras 3C Y 3D

se observan cortes tomográficos en donde se observa que la longitud de la cresta ósea esta disminuida al inicio del tratamiento y mejora notablemente al someter al diente a movimientos de retroinclinación.

Caso Tres

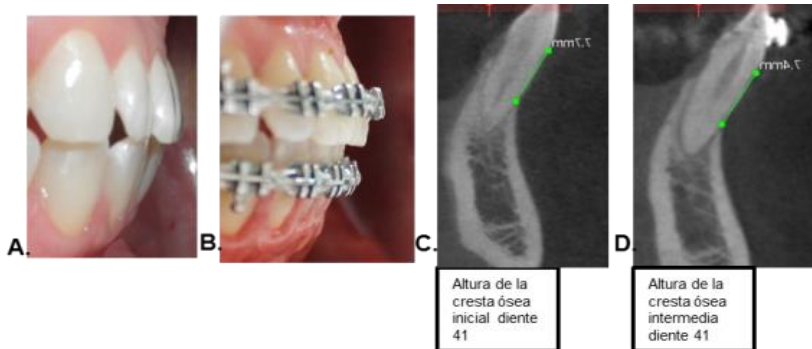


Figura 4. Tomografía diente 41. 4A. Overjet inicial. 4B. Overjet intermedio. 4C. Corte sagital inicial. 4D. Corte sagital intermedio (distancia del ápice a la pared vestibular)

Paciente de 34 años de edad, género femenino. Maloclusión esquelética y dental clase II. Proinclinación de incisivo inferior de 103° . El paciente fue tratado con aparatología MBT slot 0.022x0.028, técnica MBT. Se realizó movimiento de retroinclinación a expensas de stripping. Al momento de la segunda tomografía se habían realizado 10 controles. En la figura 4A se observa fotografía intraoral de overjet antes de iniciar el tratamiento de ortodoncia, en la figura 4B se observa fotografía intraoral de overjet con tratamiento de ortodoncia, y en las figuras 4C Y 4D se observan cortes tomográficos en donde se observa que la altura de la cresta ósea esta mayor al inicio del tratamiento y esta se disminuye al someter al diente a movimientos de retroinclinación.

	DIENTE	ANGULACIÓN		ALTURA		ESESOR		LONGITUD	
		INICIAL	INTERMEDIO	INICIAL	INTERMEDIO	INICIAL	INTERMEDIO	INICIAL	INTERMEDIO
	41	116	113	7,7	7,4	0,6	0,4	3,8	4,1
	42	116	116	7,9	7,8	0,4	0,2	5,1	4,7
	31	116	112	9,1	7,9	0,5	0,2	4,6	4,7
	32	111	106	8,8	8,2	0,4	0,2	5	4,8
CAMBIOS	41	-3	-3%	-0,3	-4%	-0,2	-33%	0,3	8%
	42	0	0%	-0,1	-1%	-0,2	-50%	-0,4	-8%
	31	-4	-3%	-1,2	-13%	-0,3	-60%	0,1	2%
	32	-5	-5%	-0,6	-7%	-0,2	-50%	-0,2	-4%

Tabla 4. Resultados de las mediciones iniciales e intermedias de la angulación dental altura de la cresta ósea, espesor de la cresta y longitud de la misma (distancia del ápice a la pared vestibular).

El grado de angulación de esta medida disminuyó en todos los incisivos, solo se mantuvo en el diente 32 una vez sometido a fuerzas ortodónticas. A nivel del diente 31 la altura de la cresta ósea aumentó positivo con respecto al resto, por tanto se ganó altura, en un 13%. El espesor disminuyó en todos los dientes siendo mayor a nivel del diente 31 en un 60%. Al evaluar la longitud (distancia del ápice a la pared vestibular) esta disminuyó en mayor porcentaje a nivel del diente 42 en un -8% por el contrario en el diente 41 aumentó en un 8%. (Tabla 4)

Caso Cuatro

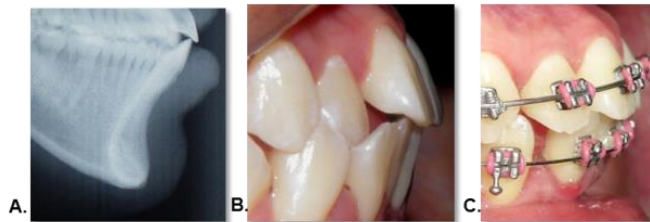

Figura 5. 5A. Overjet inicial.(Rx cefálica lateral) 5B. Overjet inicial. 5C. Overjet intermedio.

Paciente de 19 años de edad, género femenino. Maloclusión esquelética y dental clase I. Proinclinación de incisivo inferior de 103°. El paciente fue tratado con

aparatoología MBT slot 0.022x0.028, técnica MBT. Se realizaron exodoncias de los cuatro primeros premolares, se realizo movimiento de retroinclinación y retracción en masa. Al momento de la segunda tomografía se habían realizado 10 controles.

En la figura 5A se observa Rx cefálica lateral inicial con 103°de angulación del incisivo inferior, en la figura 5B se observa fotografía intraoral de overjet antes de iniciar tratamiento y en la figura 5C fotografía intraoral de overjet con movimientos de retroinclinación.

	DIENTE	ANGULACIÓN		ALTURA		ESPESOR		LONGITUD	
		INICIAL	INTERMEDIO	INICIAL	INTERMEDIO	INICIAL	INTERMEDIO	INICIAL	INTERMEDIO
	41	118	121	9,6	8,6	0,4	0,2	2,4	1,9
	42	121	118	10,7	9,8	0,5	0,3	2,1	2,5
	31	124	117	8,1	8	0,5	0,3	2,7	2,4
	32	120	115	10,9	10,8	0,4	0,4	2,2	1,4
CAMBIOS	41	3	3%	-1	-10%	-0,2	-50%	-0,5	-21%
	42	-3	-2%	-0,9	-8%	-0,2	-40%	0,4	19%
	31	-7	-6%	-0,1	-1%	-0,2	-40%	-0,3	-11%
	32	-5	-4%	-0,1	-1%	0	0%	-0,8	-36%

Tabla 5. Resultados de las mediciones iniciales e intermedias de la angulación dental altura de la cresta ósea, espesor de la cresta y longitud de la misma (distancia del ápice a la pared vestibular).

Al analizar la variable angulación se encontró que el diente 31 fue el que más se retroinclinó presento mayor cambio disminuyendo el valor en un 6% solo se aumento en el diente 41 una vez sometido a fuerzas ortodonticas. A nivel del diente 41 la altura de la cresta ósea aumentó positivamente con respecto al resto, por tanto se gano altura en un 10%. En espesor el diente 41 fue el que más disminuyó en un 50%. Al evaluar la distancia del ápice a la pared vestibular esta disminuyó en mayor porcentaje a nivel del diente 32 en un -36% (Tabla 5).

Caso Cinco

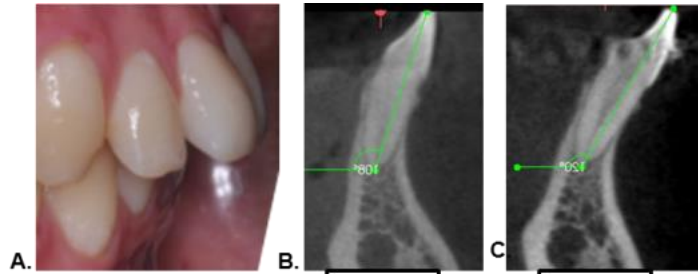


Figura 6. 6A. Overjet inicial. 6B. Corte sagital de la angulación inicial diente 31. 6C. Corte sagital intermedio de la angulación diente 31 .

Paciente de 18 años de edad, género masculino. Maloclusión esquelética y dental clase II. Proinclinación de incisivo inferior de 99°. El paciente fue tratado con aparatología standar slot 0.018 x0.025, técnica Meaw. Al paciente se le ordenó exodoncias de terceros molares las cuales no se realizaron por motivos personales del paciente, por lo tanto los incisivos inferiores se proinclinaron como producto de la compensacion. Al momento de la segunda tomografía se habían realizado 2 controles.

En la figura 6A se observa fotografía intraoral de overjet antes de iniciar el tratamiento de ortodoncia, en la figura 6B Y 6C se observan cortes tomográficos en donde se observa que la angulación del incisivo antes de iniciar el tratamiento ortodoncico es menor que al someterlo a movimientos ortodoncicos

	DIENTE	ANGULACIÓN		ALTURA		ESPESOR		LONGITUD	
		INICIAL	INTERMEDIO	INICIAL	INTERMEDIO	INICIAL	INTERMEDIO	INICIAL	INTERMEDIO
	41	108	117	5,4	5,4	0,7	0,7	3,7	3,6
	42	104	115	7,9	7,1	0,6	0,5	4,5	4,2
	31	108	120	5,8	5,4	0,5	0,4	3,5	3,4
	32	107	116	5,6	5,5	0,6	0,4	5,4	3,9
CAMBIOS	41	9	8%	0	0%	0	0%	-0,1	-3%
	42	11	11%	-0,8	-10%	-0,1	-17%	-0,3	-7%
	31	12	11%	-0,4	-7%	-0,1	-20%	-0,1	-3%
	32	9	8%	-0,1	-2%	-0,2	-33%	-1,5	-28%

Tabla 6. Resultados de las mediciones iniciales e intermedias de la angulación dental, altura de la cresta ósea, espesor de la cresta y longitud de la misma (distancia del ápice a la pared vestibular).

Al analizar los cambios de la variable angulación se encontró que el diente 31 fue el que más se proinclinó. A nivel del diente 42 la altura de la cresta ósea aumentó positivo con respecto al resto, por tanto se ganó altura en un -10%, el espesor el diente 32 fue el que más disminuyó en un -33%. Al evaluar la distancia del ápice a la pared vestibular esta disminuyó en mayor porcentaje a nivel del diente 32 en un -28%.

Caso Seis

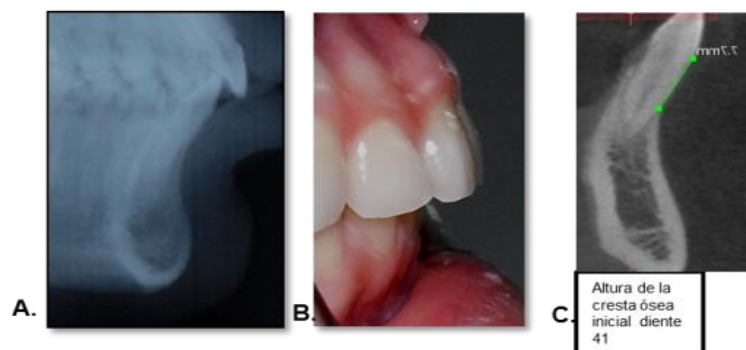


Figura 7. Tomografía diente 41. 7A. Overjet inicial (RxCefalica lateral). 7B. Overjet inicial 7C. Corte sagital inicial de la altura de la cresta ósea diente 41. (distancia del ápice a la pared vestibular)

Paciente de 28 años de edad, género femenino .Maloclusión esquelética y dental clase II Proinclinación de incisivo inferior de 100°. El paciente fue tratado con aparatología estándar slot 0.018x0.025 técnica Meaw. Se realizó movimiento de retroinclinación. Al momento de la segunda tomografía se habían realizado 9 controles.

	DIENTE	ANGULACIÓN		ALTURA		ESPESOR		LONGITUD	
		INICIAL	INTERMEDIO	INICIAL	INTERMEDIO	INICIAL	INTERMEDIO	INICIAL	INTERMEDIO
	41	124	126	5,6	6,3	0,5	0,4	3,6	4,6
	42	127	129	7,2	6,9	0,7	0,2	4,6	4,9
	31	122	139	6	5,5	0,7	0,5	4,5	5,7
	32	123	125	8	6,7	0,7	0,3	4,3	4,9
CAMBIOS	41	2	2%	0,7	13%	-0,1	-20%	1	28%
	42	2	2%	-0,3	-4%	-0,5	-71%	0,3	7%
	31	17	14%	-0,5	-8%	-0,2	-29%	1,2	27%
	32	2	2%	-1,3	-16%	-0,4	-57%	0,6	14%

Tabla 7. Resultados de las mediciones iniciales e intermedias de la angulación dental, altura de la cresta ósea, espesor de la cresta y longitud de la misma (distancia del ápice a la pared vestibular). Al analizar la variable angulación encontramos que el diente 31 fue el que presentó mayor cambio de valor en un 14% una vez sometido a fuerzas ortodóncicas. A nivel del diente 32 la altura de la cresta ósea aumentó positivamente con respecto al resto, por tanto se ganó altura en un -16% el espesor en el diente 42 fue el que más disminuyó en un -71%, Al evaluar la distancia del ápice a la pared vestibular esta disminuyó en mayor porcentaje a nivel del diente 41 en un 28% (Tabla 7).

En la figura 7A se observa Rx cefálica lateral con angulación del incisivo de 100° antes de iniciar el tratamiento de ortodoncia, en la figura 7B se observa fotografía intraoral de overjet antes de iniciar movimientos ortodóncicos Y figura 7C se observa corte tomográfico en donde se observa altura de la cresta ósea vestibular al iniciar tratamiento ortodóncico.

Caso Siete

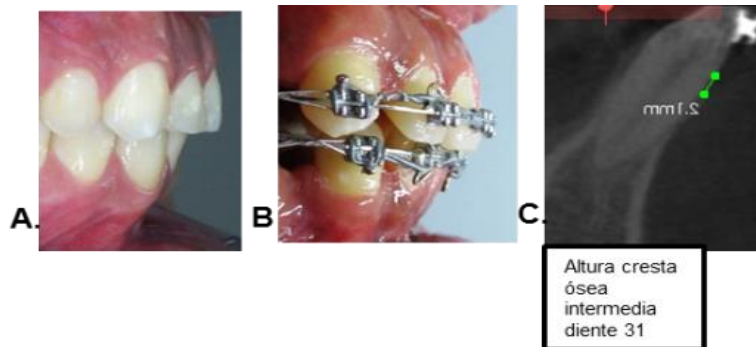


Figura 8. Tomografía diente 41. 8A. Overjet inicial. 8B. Overjet intermedio. 8C. Corte sagital intermedia de la altura de la cresta ósea diente 31 (distancia del ápice a la pared vestibular)

Paciente de 30 años de edad, género masculino. Maloclusión esquelética y dental clase I Proinclinación de incisivo inferior de 111° . El paciente fue tratado con aparatología MBT slot 0.022x0.028, técnica MBT. (Figura 8) Se realizó movimiento de retroinclinación y retracción en masa. Se le realizaron exodoncias de los cuatro primeros premolares. Al momento de la segunda tomografía se habían realizado 9 controles.

En la figura 8A se observa fotografía intraoral de overjet antes de iniciar movimientos ortodóncicos y figura 8B se observa fotografía intraoral de overjet con tratamiento de ortodoncia y figura 8C corte tomográfico en donde se observa altura de la cresta ósea vestibular al iniciar tratamiento ortodóncico. 5 de los pacientes presentaron una disminución de la proinclinación de los incisivos y en 2 de ellos se aumentó.

	DIENTE	ANGULACIÓN		ALTURA		ESPESOR		LONGITUD	
		INICIAL	INTERMEDIO	INICIAL	INTERMEDIO	INICIAL	INTERMEDIO	INICIAL	INTERMEDIO
	41	122	112	9,5	8,6	0,4	0,5	5	3
	42	122	110	9,2	13,9	0,4	0,4	3,9	1,3
	31	125	114	8,5	6,6	0,6	0,2	5,1	3,1
	32	120	111	9,7	12,1	0,5	0,5	4	2,5
CAMBIOS	41	-10	-8%	-0,9	-9%	0,1	25%	-2	-40%
	42	-12	-10%	4,7	51%	0	0%	-2,6	-67%
	31	-11	-9%	-1,9	-22%	-0,4	-67%	-2	-39%
	32	-9	-8%	2,4	25%	0	0%	-1,5	-38%

Tabla 8. Resultados de las mediciones iniciales e intermedias de la angulación dental, altura de la cresta ósea, espesor de la cresta y longitud de la misma (distancia del ápice a la pared vestibular).

Al analizar la variable angulación encontramos que el diente 42 fue el que presento mayor cambio de valor en un 10%. A nivel del diente 42 la altura de la cresta ósea aumentó positivamente con respecto al resto, por tanto se gano altura, en un 51%, A nivel de el espesor el diente 31 fue el que mas disminuyo en un -67%, Al evaluar la distancia del apice a la pared vestibular esta disminuyo en mayor porcentaje a nivel del diente 42 en un -67%(Tabla 8).

DISCUSIÓN.

En este estudio se utilizo la tomografía computarizada de haz de cono por ser el medio de diagnostico ideal para mostrar de manera confiable los cambios que sufre la tabla ósea vestibular en dientes anteriores inferiores antes y después de realizar movimientos de ortodoncia. Se observó que en todos los pacientes hubo una disminución de la altura y espesor de la cresta ósea, luego de aplicar fuerzas ortodonicas. Varios estudios como el de Hsing-WenChang y colaboradores en el cual indica la tomografía de haz de cono (CBCT) como el método más útil de

diagnostico para evaluar la densidad del hueso por presentar imágenes tridimensionales.²

Al realizar las mediciones iniciales, se observó que en todos los pacientes hubo una disminución en la altura de la cresta ósea, y luego de aplicar fuerzas ortodóncicas, en algunos paciente se disminuyó aun mas y en otros aumentó. Hallazgos similares fueron encontrados por Furhmann⁴ en una evaluación tridimensional de la remodelación periodontal durante el movimiento ortodóntico, quien refiere que los movimientos no controlados de inclinación constituyen un riesgo terapéutico al aumentar las dehiscencias y las fenestraciones con mayor predominio en incisivos inferiores con tablas vestibulares y linguales delgadas.²

Hsing W, Heng-L, Jian-Hong Y. en el 2010 encontraron que la densidad del hueso alveolar alrededor de los dientes anteriores maxilares se puede reducir un 24% después de 7 meses de tratamiento de ortodoncia en humanos, estos resultados confirmados 2 años más tarde, donde evaluaron los cambios de la densidad ósea alrededor del diente relacionado con la dirección del movimiento y concluyeron que el movimiento dental induce a la compresión, produciendo una reducción de la densidad ósea, asociada a la dirección del movimiento.²

En este estudio, después de aproximadamente 9 meses en promedio de tratamiento, al evaluar en cada uno de los pacientes el estado de la tabla ósea vestibular de los incisivos inferiores proinclinados, se observó que todos presentaron disminución en la altura de la cresta y el espesor una vez realizados

los movimiento de ortodoncia e independiente de si se proinclinaron o retroinclinaron dichos dientes.

Yared y colaboradores observaron en su estudio que los pacientes que desarrollaron recesión gingival después del tratamiento de ortodoncia presentaron una inclinación de los incisivos mandibulares con el plano mandibular (IMPA) igual o superior a 96° y concluyo que un IMPA superior a 95° tiene una relación estadísticamente significativa con la resección gingival. ¹⁴

El proceso de remodelado, generalmente toma 1 año para que el hueso lamelar reemplace el nuevo tejido óseo, luego del movimiento dental ortodoncico. por esta razón, después de terminar el tratamiento de ortodoncia, un retenedor debe ser colocado al menos 6 meses para permitir la maduración de el nuevo tejido óseo formado y reducir la posibilidad de recidiva. ¹⁵

En estudios similares como el de Melsen B en el 2001 - Cattaneo P y colaboradores en el 2005, el hueso alrededor de los dientes no sería totalmente maduro, por lo que el nuevo tejido óseo formado todavía tendría un bajo contenido de minerales y por lo tanto su densidad sería demasiado baja para permitir la detección por CBCT. ^{2 16}

17

Por otra parte, Robert A y W. Furhmann en el 2002, concluye en su estudio, que durante el periodo de retención ocurre una remodelación o una reorientación espontanea de las fibras por los osteoblastos. ⁴

Teniendo en cuenta esto, una exploración con tomografía de rayo unico (CBCT) sería necesario en 1 año después de completar el tratamiento de ortodoncia con el

fin de evaluar si la densidad ósea alrededor de los dientes en el lado de tensión había aumentado a la condición normal (es decir, antes del tratamiento ortodóncico).

RECOMENDACIONES

Hacer el seguimiento a los pacientes y tomar una tercera tomografía al terminar el tratamiento de ortodoncia y un año después en fase de contención.

2. Evaluar dehiscencias y fenestraciones al terminar el tratamiento de ortodoncia.
3. Identificar cambios en la tabla ósea vestibular y lingual en cada técnica independientemente.

REFERENCIAS

1. Wehrbein HE, Bauer WA, Diedrich PE. Mandibular incisors, alveolar bone, and symphysis after orthodontic treatment. A retrospective study. *Am J orthod Dentofacial Ort.* 1996; 110(3):239-46.
2. Chang HW, Huang HL, Ju JH, Hsu JT, Li YF, Wu YF. Effects of orthodontic tooth movement on alveolar bone density. *Clin Oral Invest.* 2012;16(3):679-88.
3. Naitoh MA, Yamada SE, Noguchi TA, Arii ER, Nagao JA, Mori KA, Kitasaka TA, Suenaga Y. Three-dimensional display with quantitative analysis in alveolar bone resorption using cone-beam computerized tomography for dental use: a preliminary study. *Int J Periodontics Restorative Dent.* 2006 ;26(6):607

4. Fuhrmann RE. Three-Dimensional Evaluation of periodontal. Remodeling during Orthodontic treatment. *Seminars in Orthodontics*, 2002; (8) 23-28
5. Tweed CH, The Frankfort mandibular Incisor angle (FMIA) in orthodontic diagnosis, treatment planning and prognosis. 1954; 169(4) 121 – 169.
6. Tamayo AI, Incisor inclination: Estimate of the quantity of buccolingual displacement and their effects on the dental arc length. *Rev Fac Odontol Univ Antioq* 2011; 22(2): 227-245.
7. The use of cone-beam computed tomography in dentistry. *JADA* 2012; 143 (8): 889 – 902.
8. Wennström JL, Lindhe JI, Sinclair F, Thilander B. Some periodontal tissue reactions to orthodontic tooth movement in monkeys. *J Clin Periodontol*. 1987; 14(3):121-9.
9. Nanda RA, Biomechanical in clinical orthodontics. 2th ed. Buenos Aires: Medica Panamericana, 1998. p 10
10. Harfin JU. Tratamiento ortodóntico en el adulto. 2th ed. Buenos Aires: Medica Panamericana, 2005. p 384 .
11. Roberts EU, Bruce NA, Epker BN, Burr DA, James KE, Hartsfield JR, Roberts JE. Remodeling of mineralized tissues, part II: control and pathophysiology. *Seminars in Orthodontics*. 2006; 12(4):238-253.

- 12.** Vlijmen OL, Mette AR, Kuijpers AJ, Stefaan JA, Thomas JJ, Maal, Kuijpers AN; Evidence supporting the use of cone-beam computed tomography in orthodontics. *JADA*. 2012 143(3): 241-252
- 13.** Aranyarachkul P, Caruso J, Gantes B, Schulz E, Riggs M, Dus I, Yamada JM, Crigger M. Bone density assessments of dental implant sites: 2. Quantitative cone-beam computerized tomography. *Int J Oral Maxillofac Implants*. 2005;20(3):416-24.
- 14.** Yared KF, Zenobio EG, Pacheco W. Periodontal status of mandibular central incisors after orthodontic proinclination in adults. *Am J Orthod Dentofac Orthop* 2006; 130(1):6-8
- 15.** Meghji S. Bone remodeling. *Br Dent J*;1992, 172:235–242
- 16.** Melsen BI. Tissue reaction to orthodontic tooth movement a new paradigm. *European Journal of Orthod*. 2001; 23: 671-68.
- 17.** Cattaneo PM, Dalstra M, Melsen B. The finite element method: a tool to study orthodontic tooth movement. *J Dent Res*. 2005;84(5):428-33.