

**ATLAS Y SOFTWARE INTERACTIVO DE OSTEOLÓGIA
DE CABEZA Y CARA**

Acero Nitola Yamile
Cabrera Leal Polita Isleny
Castellanos Cardenas Clara Lucía
Castellanos Rojas Clara Emilce
Castillo Penagos Francy Milena
Espitia Corredor Teresa de las Mercedes
López Aguirre Sorayda
Marín Rojas Angélica Marina
Ramos Barrera Gian Carlo
Wilches Buitrago Yina Paola

COLEGIO UNIVERSITARIO COLOMBIANO
COLEGIO ODONTOLÓGICO COLOMBIANO
BOGOTA
2001

**ATLAS Y SOFTWARE INTERACTIVO DE OSTEOLÓGIA
DE CABEZA Y CARA**

Acero Nitola Yamile
Cabrera Leal Polita Isleny
Castellanos Cárdenas Clara Lucía
Castellanos Rojas Clara Emilce
Castillo Penagos Francy Milena
Espitia Corredor Teresa de las Mercedes
López Aguirre Sorayda
Marín Rojas Angélica Marina
Ramos Barrera Gian Carlo
Wilches Buitrago Yina Paola

Asesor Científico.
Germán Duarte
Odontólogo, Especialista en Cirugía Maxilo - Facial

Asesor Metodológico.
Maria Alejandra González B.
Odontóloga Magíster en Administración de Salud

COLEGIO UNIVERSITARIO COLOMBIANO
COLEGIO ODONTOLÓGICO COLOMBIANO
BOGOTA
2001

**ATLAS Y SOFTWARE INTERACTIVO DE OSTEOLÓGÍA
DE CABEZA Y CARA**

Acero Nitola Yamile
Cabrera Leal Polita Isleny
Castellanos Cardenas Clara Lucía
Castellanos Rojas Clara Emilce
Castillo Penagos Francy Milena
Espitia Corredor Teresa de las Mercedes
López Aguirre Sorayda
Marín Rojas Angélica Marina
Ramos Barrera Gian Carlo
Wilches Buitrago Yina Paola

Trabajo de Grado, presentado como requisito parcial para optar al título de
Odontólogo

Asesor Científico.
Germán Duarte
Odontólogo, Especialista en Cirugía Maxilo - Facial

Asesor Metodológico.
Maria Alejandra González B.
Odontóloga Magíster en Administración de Salud

COLEGIO UNIVERSITARIO COLOMBIANO
COLEGIO ODONTOLÓGICO COLOMBIANO
BOGOTÁ
2001

El trabajo de Grado ATLAS Y SOFTWARE INTERACTIVO DE OSTEOLÓGIA DE CABEZA Y CARA elaborado por ACERO NITOLA YAMILE, CABRERA LEAL POLITA ISLENY, CASTELLANOS CARDENAS CLARA LUCIA, CASTELLANOS ROJAS CLARA EMILCE, CASTILLO PENAGOS FRANCY MILENA, ESPITIA CORREDOR TERESA DE LAS MERCEDES, LOPEZ AGUIRRE SORAYDA, MARÍN ROJAS ANGÉLICA MARINA, RAMOS BARRERA GIAN CARLO, WILCHES BUITRAGO YINA PAOLA, ha sido aprobado como requisito parcial para optar el título de Odontólogo.

Director de la Investigación

Asesor Metodológico

Director del Departamento de Investigación
y Salud Pública

Bogotá, Mayo de 2001

INTRODUCCIÓN

Este trabajo consiste en realizar un atlas que llene las expectativas de estudiantes y odontólogos con un material didáctico de fácil aprendizaje y comprensión en cuanto a la osteología de cabeza y cara, además, complementado con la elaboración de un CD-ROM que contenga imágenes de la información recopilada en el atlas.

Ha sido diseñado para que resulte placentero y de fácil manejo como obra de consulta general, de ésta manera el lector podrá explorar de fácil manera complejos temas de esta área.

CONTEXTO DE LA INVESTIGACIÓN

1.1. PROBLEMA. Se encontró una gran variedad de atlas para el área de la salud, pero no existía en el momento un atlas específico en la Facultad de Odontología del Colegio Universitario Colombiano que llenara las expectativas de los estudiantes y odontólogos para el estudio de la osteología de cabeza y cara, creando así un desequilibrio entre inquietudes planteadas en la universidad y el mejor análisis de los conocimientos.

Por lo tanto es necesario formular el siguiente interrogante:

¿ Se requiere el diseño de un atlas y del CD-ROM como facilitador en el aprendizaje de la osteología de cabeza y cara en la facultad de odontología del Colegio Odontológico Colombiano?.

1.2. JUSTIFICACIÓN. Su importancia radica en que en un solo texto se encuentre una guía completa, rápida y didáctica de la osteología de cabeza y cara. Además, la información que se presente sea de forma clara y precisa de tal manera que el estudiante y el docente lo puedan comprender logrando así un aprendizaje didáctico e interactivo por medio del CD-ROM. Esta idea surgió, puesto que no se encontró en la Universidad, ni en los sitios de consulta un Atlas exclusivo de osteología que logrará llenar las expectativas de una manera interesante y que fuera de fácil manejo para cualquier persona que quiera

explorar el maravilloso mundo de la osteología.

1.3. PROPÓSITO. Este Atlas fue realizado para suplir las necesidades de estudiantes y odontólogos en cuanto a la osteología de cabeza y cara. Se pretendió disminuir los vacíos de conocimientos que existen en nuestro medio con relación a la enseñanza de la anatomía, por esta razón se creó un atlas y CD-ROM para facilitar el aprendizaje de los estudiantes y de la misma manera la educación de esta área. Se espera que sirva de guía para los estudiantes de ciencias básicas del Colegio Universitario Colombiano.

1.4.MARCO TEÓRICO

1.4.1. -Atlas. Libro que reúne una colección de láminas que divide un tema determinado por regiones o partes; ofreciendo una serie de análisis y descripciones sobre distintos aspectos. (Mecator 1853).

Pueden ser ilustrados con numerosos gráficos y fotografías. Un atlas debe presentar una imagen completa, objetiva y actualizada. Además, debe tener un lenguaje sencillo, tratando de no utilizar terminología incomprensible para el lector. Y cuando la precisión de los conceptos lo obligue o lo requiera, estos deberán estar definidos en el mismo texto.

1.4.2. Tipos de atlas. Geográfico, histórico, estadístico, demográfico, ecológico, bíblico, económico, geológico, universal, microbiológico, ortográfico, hidrográfico, zoológico. (Encarta, 2000).

1.4.3. Partes de un atlas. Cubierta : Envoltura de papel que protege la obra, sobre la cual se encuentra impreso el título, por lo general es de papel grueso, se llama también forro. Sobrecubierta : Papel que cubre la cubierta para proteger, se llama también capa, camisa o chaleco. Hace llamativa la presentación. Solapa : Es la parte de la cubierta o sobrecubierta del atlas que se dobla hacia el interior de las tapas del mismo. Prolongación de la cubierta. Lomo : Es el dorso o la parte posterior del atlas, opuesta al corte longitudinal de las hojas, en la cual se inscribe el título de encuadernación y el nombre del autor. A veces es ligeramente redondeado. La portada: Fuente principal para la catalogación, página que generalmente trae la mayor cantidad de datos sobre el atlas, generalmente, es la segunda. Contraportada : Es la página contraria a la portada. Guarda : Primera hoja del atlas que viene en blanco. Páginas Preliminares: Conformadas por la introducción, prefacio, tabla de contenido. Generalmente llevan números romanos. Prólogo: Descripción introductoria sobre el tema tratado. Prefacio : Indicación de la orientación, justificación (para qué se hizo). El autor expone consideraciones que juzga necesarias para la mejor comprensión y apreciación de la obra. Se debe realizar en letra cursiva para distinguirlo del cuerpo de la obra. Introducción : Visión general del tema tratado, resumen de la obra y de los conocimientos previos necesarios para la mejor comprensión de la misma. Tabla de Contenido: Presenta cada uno de los capítulos o temas de la obra, remitiéndola a la página correspondiente. Cuerpo de la obra: Toda la parte del atlas donde se desarrolla el tema tratado. Ficha Principal: Es la que contiene los datos completos

de un atlas, es la ficha de autor, con los datos completos del atlas, y que sirve de modelo a las otras (Encarta. 2000).

1.4.4. CD-ROM. Es un disco compacto de memoria de solo lectura. Que contiene discos ópticos que ya están grabados y no pueden ser modificados, se utiliza para materiales como enciclopedias, catálogos y directorios; su capacidad de almacenamiento es de 660 MB, lo cual es igual a 330 discos flexibles de alta densidad (o cerca de 3'000.000 páginas de información). Los datos se graban en los CD-ROM mediante el uso de un láser de alto poder el cual quema pequeños huecos en la superficie del disco. Las áreas suavizadas reflejan la luz y se representan como O. (www.Altavista.com).

1.4.5. CABEZA ÓSEA: Se divide en dos porciones: Una tiene la forma de caja ósea y contiene el encéfalo, es el cráneo; la otra, destinada a alojar la mayor parte de los órganos de los sentidos y a sostener los de la masticación, es la cara. (L.Testut-A.Latarjet 1979)

Huesos del Cráneo: El cráneo es una caja ósea destinada a alojar y proteger el encéfalo, está constituido por ocho huesos; cuatro pares y cuatro impares. Los impares son: El Frontal, El Etmoides, El esfenoides y el Occipital. Los pares son: Los dos pariétales y los dos temporales. El Frontal: Ocupa la parte más anterior del cráneo, posee tres caras (anterior, posterior e inferior), perfectamente delimitadas por tres bordes. Cara Anterior: Es convexa, y lisa en toda su

extensión. En la línea media se ve, en los sujetos jóvenes, la sutura medio frontal, con la edad se atenúa y en el adulto ha desaparecido totalmente, excepto en caso de anomalía. Inmediatamente por encima de la raíz de la nariz existe una ligera prominencia llamada eminencia o elevación frontal o glabella. A cada lado de la línea media encontramos sucesivamente: la eminencia frontal lateral; por debajo de ella, los arcos superciliares; en su parte más externa, una cresta siempre muy marcada, la cresta lateral del frontal, y por fuera de ella, una pequeña superficie triangular, la carilla lateral del frontal, que forma parte de la fosa temporal. Cara inferior. Es menos extensa, pero con muchos más accidentes. En la línea media se ve una ancha escotadura rectangular, la escotadura etmoidal. Por delante de esta escotadura se levanta una larga apófisis, la espina nasal del frontal, que se articula con los huesos propios de la nariz. A cada lado de la escotadura etmoidal, la cara inferior está formada por dos superficies triangulares, cóncavas y lisas, llamadas fosas orbitarias. En estas fosas son de notar la fosita lagrimal y la fosita troclear, destinadas la primera a alojar la glándula del mismo nombre y la segunda a prestar inserción a la polea del oblicuo mayor. (L. Testut- A. Latarjet 1979).

Cara posterior. cóncava y dirigida hacia atrás en sus tres cuartas partes superiores es convexa y se halla dirigida hacia arriba en su cuarta parte inferior.

En la línea media se hallan sucesivamente, de arriba abajo: un canal vertical (para el seno longitudinal), la cresta frontal (para la hoz del cerebro), el agujero ciego y la escotadura etmoidal ya descrita. (L. Testut- A. Latarjet 1979).

El Etmoides: Hueso impar, medio y simétrico, situado por delante del esfenoides, en la escotadura etmoidal del frontal. Su configuración es extremadamente irregular. Distinguimos en él tres partes: una lámina vertical, que ocupa la línea media; una lamina horizontal, que corta perpendicularmente a la primera cerca de su extremidad superior; dos masas laterales, de forma cuboidea, que penden de la cara inferior de la lámina horizontal. Lámina vertical. La lámina vertical, cortada transversalmente por la lámina horizontal, resulta así dividida por ella en dos partes, una por encima y otra por debajo. La parte que está por encima reviste la forma de una apófisis vertical, aplanada transversalmente, de forma triangular; llamada apófisis cristagalli. En ella se inserta la hoz del cerebro. La parte que está por debajo es una lámina relativamente delgada y se llama lámina perpendicular del etmoides. Separa entre sí las dos fosas nasales. (L. Testut- A. Latarjet 1979).

Lámina horizontal: de forma cuadrilátera, más prolongada en sentido antero posterior que en sentido transversal, se extiende de una masa lateral a la otra. Cara inferior: Su cara inferior, muy estrecha, forma parte de la bóveda de las fosas nasales. Cara superior: está en relación con los centros nerviosos. Está dividida por la apófisis cristagalli en dos mitades, derecha e izquierda. Cada una de estas dos mitades está representada por un canal antero posterior, el canal etmoidal u olfatorio. El fondo de este canal está acribillado de agujeros (agujeros olfatorios), y de ahí el nombre de lamina cribosa del etmoides con que se designa ordinariamente esta lámina horizontal. Los agujeros olfatorios están por lo común dispuestos (no siempre) en tres hileras longitudinales. Son de notar muy

especialmente los dos agujeros colocados en la parte más anterior: el interno es la hendidura etmoidal ; el externo es el agujero etmoidal anterior (da paso al nervio nasal interno). (Joel, José 1986).

El Esfenoides: Es un hueso impar y medio, el esfenoides ocupa la parte anterior y media de la base del cráneo, en donde está enclavado a manera de cuña entre los huesos que lo rodean. Distinguimos en él: el cuerpo; dos alas mayores; dos alas menores; dos apófisis pterigoides. Cuerpo: El cuerpo ocupa la parte central del hueso. De forma cuboídea, tiene naturalmente seis caras: Cara superior Encontramos en ella sucesivamente de delante atrás: los dos canales olfatorios, de dirección anteroposterior; el canal óptico, de dirección transversal; una excavación profunda, la silla turca o fosa pituitaria; una lámina ósea, de forma cuadrilátera y colocada verticalmente, la lámina cuadrilátera del esfenoides. La silla turca está limitada en sus cuatro ángulos por cuatro eminencias, llamadas apófisis clinoides. Se distinguen en anteriores y posteriores: las anteriores, situadas por detrás y por fuera de los agujeros ópticos, forman parte de las alas menores; las posteriores son simplemente los ángulos libres de la lámina cuadrilátera. Cara inferior: en la línea media, una cresta anteroposterior, la cresta inferior del esfenoides, la cual termina por delante por el llamado pico o rostrum; a cada lado de la línea media, un primer surco que está en relación con el borde adelgazado de la base del vómer; un segundo surco que la yuxtaposición de la apófisis esfenoidal del palatino transforma en conducto, llamado, conducto pterigopalatino. Cara anterior: Encontramos en ella sucesivamente: en la línea

media, una cresta vertical, la cresta anterior del esfenoides; a derecha y a izquierda de esta cresta un canal vertical (que forma parte de las fosas nasales), la entrada de los senos esfenoidales y una superficie rugosa para las masas laterales del etmoides. Cara posterior: La cara posterior, de forma cuadrilátera, queda unida pronto al occipital. En el adulto está representada generalmente por un corte de sierra. Caras laterales: Las caras laterales sirven de punto de implantación a las alas mayores. Están separadas de la silla turca por un canal en forma de S itálica, que es el canal cavernoso. (Joel, José 1986).

Alas menores: son dos láminas aplanadas de arriba abajo, que tienen la forma de un triángulo de base interna. La cara superior corresponde al cerebro. La cara inferior, a la bóveda orbitaria. Las alas mayores del esfenoides parten de las caras laterales del cuerpo del esfenoides. Presentan tres caras y tres bordes: Caras: Se distinguen en posterior, anterior y externa. La cara posterior, fuertemente cóncava, corresponde al cerebro (impresiones digitales y eminencias mamilares). La anterior, plana y cuadrilátera, forma parte de la cara externa de la órbita. La externa está dividida por una cresta antero posterior, la cresta esfenotemporal, en dos partes: una superior, que pertenece a la fosa temporal, y otra inferior, que forma parte de la fosa cigomática. Apófisis pterigoides: Forman dos columnas óseas, dirigidas verticalmente de arriba abajo, que parten a la vez de la cara inferior del cuerpo del esfenoides y del borde interno de sus alas mayores. Se estudian en ellas una base, un vértice y cuatro caras (interna, externa, anterior y posterior). La base, situada en la parte superior, está atravesada de delante atrás

por un conducto recto, que es el llamado conducto vidiano (para el nervio del mismo nombre). El vértice, bifurcado, está formado por dos láminas óseas, que se designan con el nombre de ala externa y ala interna; esta última termina con un gancho por el cual se desliza el tendón del periestafilino externo. Entre las dos alas se encuentra una escotadura que, en el cráneo articulado, está ocupada por la apófisis piramidal del palatino. La cara interna, estrecha y plana, contribuye a formar la pared externa de las fosas nasales. La cara externa, ancha y rugosa, forma la pared interna de la fosa cigomática (sirve de inserción al fascículo inferior del pterigoideo externo). La cara anterior, lisa por arriba, es rugosa en su parte inferior para articularse con el palatino. La cara posterior forma una excavación profunda, la fosa pterigoidea (para el pterigoideo interno). En la parte superior e interna de esta fosa se encuentra una pequeña depresión oval, la fosita escafoidea (para el periestafilino externo) . (L. Testut- A. Latarjet 1979).

Occipital: Es un hueso impar, medio, simétrico, situado en la parte posterior e inferior del cráneo. Presenta una forma romboidal bastante regular, y por este hecho ofrece al estudio dos caras (posteroinferior y antero-superior), cuatro bordes y cuatro ángulos. Cara posteroinferior: Esta cara, fuertemente convexa, presenta en primer lugar un vasto orificio llamado agujero occipital. Por delante del agujero occipital se encuentra una superficie cuadrilátera, más larga que ancha, que es la llamada superficie basilar del occipital. En ella se encuentra una pequeña prominencia, el tubérculo faríngeo (para la aponeurosis de la faringe), y por delante de esta eminencia, una depresión en la línea media, la fosita navicular.

Por detrás del agujero occipital, se extiende la porción a la vez más ancha y más delgada del hueso: la porción escamosa. A los lados del agujero occipital encontramos dos eminencias elípticas, dirigidas oblicuamente de atrás adelante y de fuera adentro, que constituyen los cóndilos del occipital. Su cara inferior, convexa y articular, corresponde a las cavidades glenoideas del atlas. Por delante y por detrás del cóndilo se encuentran dos fositas: la fosita condilea anterior, con el agujero condíleo anterior (para el nervio hipogloso mayor), y la fosita condilea posterior, con el agujero condíleo posterior. Cara antero superior: Esta cara, cóncava, está en reacción con la masa encefálica. Encontramos también, como es natural, el agujero occipital. Por delante del agujero occipital se encuentra un canal antero posterior, que es el llamado canal basilar (para el bulbo y la protuberancia). Por detrás del agujero occipital se ven cuatro depresiones dos a cada lado, que son las fosas occipitales. Se dividen en superiores o cerebrales (en relación con los lóbulos occipitales del cerebro) e inferiores o cerebelosas (en relación con los hemisferios cerebelosos). En el punto de unión de las cuatro fosas se encuentra una eminencia voluminosa, la protuberancia occipital interna. Las dos fosas cerebrales están separadas entre sí por un canal medio (para el seno longitudinal superior). Las dos fosas cerebelosas están separadas por una cresta siempre muy acentuada, la cresta occipital interna (para la hoz del cerebelo). Finalmente, a cada lado, la fosa cerebral está separada de la fosa cerebelosa correspondiente por un canal transversal, llamado canal lateral (para el seno lateral). A los lados del agujero occipital encontramos los dos agujeros condíleos anterior y posterior, indicados anteriormente. Bordes: Son en número de cuatro: dos superiores y dos

inferiores. Los bordes superiores o parietales, sensiblemente rectilíneos, se articulan con los parietales. Los bordes inferiores o temporales presentan, casi en la línea media, una eminencia bastante pronunciada, llamada apófisis yugular, la cual divide el borde en dos partes, una anterior y otra posterior: la parte posterior, débilmente dentada, se articula con la porción mastoidea del temporal; la parte anterior, muy irregular, presenta, en primer lugar la escotadura yugular (contribuye a formar el agujero rasgado) y, por delante de la escotadura, una superficie rugosa que se articula con el vértice del peñasco. (L. Testut- A. Latarjet 1979)

Parietal: Hueso par, situado encima del temporal, detrás del frontal y delante del occipital. De forma cuadrilátera, tiene, una cara externa, otra interna, cuatro bordes y cuatro ángulos. **Cara externa:** Muy convexa, forma en su parte media una eminencia redondeada, llamada eminencia parietal. Por debajo se ven dos líneas curvas de concavidad inferior, que reciben el nombre de líneas temporales y se dividen en superior (para la aponeurosis temporal) e inferior (para el músculo temporal). **Cara interna:** Muy cóncava, está en relación con la masa encefálica. Se observan en ella: en su parte media, una depresión, la fosa parietal; un sistema de canales ramificados, en su parte más superior y próxima al borde superior, una serie de pequeñas fositas irregulares (más acentuadas en los ancianos), que corresponden a los corpúsculos de Pacchioni. Cerca del borde superior se encuentra el agujero parietal, para la vena emisaria de Santorini. El borde inferior, delgado y cortante, muy biselado a expensas de la lámina externa, se articula con la porción escamosa del temporal (sutura parietotemporal). El borde anterior,

finamente dentellado, se articula con el frontal. El borde posterior, provisto de grandes dentellones, se articula con el occipital (sutura lambdoidea). (L. Testut- A. Latarjet 1979).

Temporal: Es un hueso par, situado en la parte inferior y lateral del cráneo, entre el occipital, el parietal y el esfenoides. En el feto de siete u ocho meses se compone de tres piezas distintas: la escama lámina aplanada y muy delgada; el peñasco, a expensas de la cual ha de desarrollarse más tarde la apófisis mastoides; el hueso timpánico, especie de anillo incompleto que, desarrollándose hacia fuera, ha de formar la mayor parte (las tres paredes: anterior, posterior e inferior) del conducto auditivo externo. Estas tres piezas se unen más tarde formando una pieza única. En esta forma está constituido el temporal del adulto. La cara externa, convexa y lisa, forma parte de la fosa temporal. Presenta por detrás, un surco vascular para la arteria temporal profunda. De su parte inferior se desprende una apófisis de dirección anterior, llamada apófisis cinemática. Presenta a nuestra consideración: una cara externa, convexa, cubierta por la piel; una cara interna, cóncava, en relación con el músculo temporal; un borde superior, delgado y cortante, para la aponeurosis temporal; un borde inferior, más grueso, que da inserción al masetero; una extremidad anterior o vértice, para articularse con el hueso malar; una extremidad posterior o base, que se divide en dos ramas o raíces: una raíz transversa o cóndilo del temporal, dirigida hacia dentro, convexa, cubierta por cartílago, que forma parte de la articulación temporomaxilar; una raíz longitudinal, que se dirige hacia atrás y también se bifurca a su vez. Por detrás de la cavidad

glenoidea se encuentra una hendidura transversal que recibe el nombre de cisura de Glaser. Cara interna: Es cóncava y está en relación con el cerebro; tiene numerosos surcos vasculares correspondientes a la meníngea media. Cara externa: Plana y rugosa, termina por abajo con una eminencia voluminosa, la apófisis mastoides. Por dentro de esta apófisis se ve la ranura digástrica, para el músculo del mismo nombre. Por encima de la base de la apófisis mastoides, el hueso está atravesado de parte a parte por un conducto oblicuo llamado conducto mastoideo (emisaria mastoidea) .Cara interna: Cóncava e irregular, corresponde al cerebelo. En su parte anterior, cerca del peñasco, se encuentra un surco vertical para el seno lateral. Circunferencia: Queda libre solamente en su parte superior y posterior: se articula con el parietal y el occipital. En su restante extensión se confunde con la escama y el peñasco. En el punto de contacto de la circunferencia de la escama con la circunferencia de la porción mastoidea se ve una escotadura angulosa, denominada incisura parietal del temporal. Porción petrosa: La porción petrosa o peñasco comprende la parte interna del peñasco fetal, a la cual se ha unido toda la porción timpánica. Tiene la forma de una pirámide cuadrangular y presenta, por consiguiente, una base, un vértice, cuatro caras y cuatro bordes. Base: La base, dirigida hacia fuera, se interpone entre las dos partes anteriormente descritas, con las cuales está fuertemente unida. Presenta un ancho orificio oval, que es el orificio del conducto Aditivo externo, este orificio está formado (como el conducto): por arriba, por la porción escamosa; por delante, abajo y detrás, por la porción timpánica. En la parte superior y posterior del orificio

se ve una pequeña lámina ósea , con una fosita en su parte superior. (Gardner, Jhons 1989).

El cráneo en general se configura en una parte interior y una exterior, la parte interior se divide en dos regiones: la bóveda y la base. El límite respectivo de estas dos regiones está formado por un plano transversal que pasa por delante de la protuberancia frontal media; por detrás, por la protuberancia occipital externa.

Bóveda: Está formada delante por el frontal; en su parte media por los dos parietales, y por detrás, por la parte más elevada de la concha del occipital. En ella encontramos: En la línea media: la cresta frontal, para la hoz del cerebro, el canal longitudinal, para el seno longitudinal superior. En los lados: la fosa frontal, la fosa parietal y la fosa cerebral del occipital; entre estas tres fosas, las dos suturas frontoparietal y parietooccipital. **Base:** limitada de delante atrás y de arriba abajo, se divide en tres compartimientos: anterior, medio y posterior. El compartimiento anterior Limitado por delante por el plano convencional que separa la bóveda de la base, esta limitado netamente por detrás por el canal óptico y por el borde posterior de las alas menores del esfenoides. Presenta: En la línea media: la parte inferior de la cresta frontal; el agujero ciego; la apófisis cristagalli; una pequeña cresta media; el canal óptico, dirigido transversalmente y terminado a cada lado en el agujero óptico. En los lados: los canales olfatorios (para los nervios y bulbos olfatorios), con los agujeros olfatorios la hendidura etmoidal y el agujero etmoidal

Se encuentra, además, en la cara anterior la depresión de Gasser, para el ganglio del mismo nombre, y, además, nueve agujeros, que son, siguiendo de delante atrás: la hendidura esfenoidal, que hace comunicar la cavidad craneal con la órbita y por la cual pasan los nervios motores del ojo, el nervio oftálmico (o sus tres ramas), la vena oftálmica y algunas ramas de la arteria meníngea media; el agujero redondo mayor, para el nervio maxilar superior, el agujero oval, para el nervio maxilar inferior y la arteria meníngea menor, el conducto de Arnold para el nervio petroso superficial menor, el agujero redondo menor, para la arteria meníngea media el agujero de Vesalio para la vena emisaria, el hiato de Falopio para los dos petrosos superficiales, el agujero rasgado anterior para el nervio vidiano y el orificio interno del conducto carotideo por el cual desemboca la carótida interna del cráneo. (Gardner, Johns 1989).

La configuración exterior del cráneo presenta la bóveda, la región temporal y la región de la base. Huesos de la Cara, la cara es un conglomerado óseo que en sus cavidades contiene la mayoría de los sentidos; se divide en dos porciones llamadas mandíbula inferior y superior. La mandíbula superior se compone de trece huesos de los cuales solo uno es impar, el Vomer, los demás son pares y están dispuestos simétricamente a cada lado de la línea media son el maxilar superior, el hueso malar, el unguis, el cornete inferior, huesos propios de la nariz y el palatino. Hueso Maxilar Superior: Es de forma cuadrilátera ligeramente aplanada de fuera a dentro, presenta una cara interna y otra externa y cuatro ángulos. El Hueso Malar es un hueso par, situado en la parte más externa de la cara.

Aplanado de fuera adentro, de forma cuadrilátera, presenta dos caras, cuatro bordes y cuatro ángulos. Los Huesos propios de la nariz: Están situados a cada lado de la línea media, entre las dos apófisis ascendentes del maxilar superior. Forma una lámina cuadrilátera con dos caras y cuatro bordes. El Unguis o Lagrimal es un hueso par, que se halla situado en la parte anterior de la cara interna de la fosa orbitaria. Constituye una pequeña lámina ósea, de forma cuadrilátera irregular, que presenta, así como el hueso propio de la nariz, dos caras y cuatro bordes. Los dos huesos palatinos ocupan, uno en el lado derecho y otro en el izquierdo, la parte más posterior de la cara. Estos huesos se componen de dos partes: una horizontal y otra vertical. Los Cornetes inferiores: Hueso par, situado en la parte inferior de las fosas nasales. Se le consideran dos caras, dos bordes y dos extremidades. Se dividen en una cara interna y una externa. La cara interna, es convexa, mira al tabique de las fosas nasales. La cara externa, cóncava, mira a la pared externa de las fosas nasales. Entre la cara externa y esta pared se encuentra el meato inferior. El Vómer es un hueso impar, medio, que constituye la parte posterior del tabique de las fosas nasales. Es una lámina cuadrilátera, muy delgada, que presenta dos caras y cuatro bordes. En número de dos, una a la derecha y otra a la izquierda, son más o menos planas y tienen algunos surcos (para vasos y nervios). Los bordes son en número de cuatro: anterior, posterior, superior e inferior. El borde posterior, delgado y cortante, separado uno de otro los dos orificios posteriores de las fosas nasales. El borde inferior, también muy delgado, descansa sobre la sutura media, formada por las apófisis palatinas del maxilar superior y por las porciones horizontales de los

palatinos. El Maxilar inferior es un hueso impar, medio, simétrico, situado en la parte inferior de la cara, forma por sí solo la mandíbula inferior. Se divide en dos partes: una parte media o cuerpo y dos partes laterales o ramas. El cuerpo tiene forma de herradura con la concavidad dirigida hacia atrás, la cara anterior, otra posterior, un borde superior y otro inferior. En la cara anterior, presenta en la línea media, la sínfisis mentoniana, que termina, en su parte inferior, con una pequeña eminencia piramidal llamada eminencia mentoniana; a la derecha e izquierda de la sínfisis, una línea ascendente, la línea oblicua externa (va de la eminencia mentoniana al borde anterior de la rama); un poco encima de esta línea, a nivel del segundo premolar, el agujero mentoniano, por el cual pasan el nervio y los vasos mentonianos. La cara posterior presenta a su vez en la línea media, cuatro eminencias dispuestas dos a dos, las apófisis geni (los dos superiores para los genioglosos y las dos inferiores para los genihioides), una línea oblicuamente ascendente la línea oblicua interna o milohioidea; Por encima de esta línea y un poco por fuera de las apófisis geni, la fosita sublingual (para la glándula del mismo nombre) por debajo de esta misma línea y a nivel de los dos o tres últimos molares, la fosita submaxilar (para las glándulas del mismo nombre). El borde superior o alveolar está ocupado por las cavidades alveolo dentarias (para la implantación de los dientes). El borde inferior es redondeado y obtuso, presenta en su parte interna, inmediatamente por fuera de la sínfisis, la fosita digástrica (para el músculo del mismo nombre). En su parte externa, lugar donde comienzan las ramas, se encuentra ordinariamente un pequeño canal, por el cual pasa la arteria facial. Son cuadriláteras más altas que anchas están oblicuamente dirigidas

de abajo arriba y de delante atrás. Cada una de ellas presenta dos caras y cuatro bordes. De las dos caras, una es externa y la otra interna. La cara externa, plana, presenta (sobre todo en su parte inferior) líneas rugosas para el masetero. La cara interna presenta en su centro el orificio superior del conducto dentario (para el nervio y los vasos dentarios inferiores). En el borde de este orificio, por delante y debajo del mismo, se encuentra una laminilla ósea triangular, la espina de Spix. De la parte posteroinferior de este orificio parte un canal oblicuamente descendente, el canal milohioideo (para el nervio y los vasos milohioideos). Toda la parte inferior de esta cara está sembrada de verrugosidades para la inserción del pterigoideo- interno. Sus bordes se dividen en anterior, posterior, superior e inferior. El borde anterior es cóncavo, formando canal. El borde posterior, ligeramente encorvado en forma de S itálica, redondeado y obtuso, está en relación con la parótida (borde parotídeo). El borde superior presenta, en su parte media, una gran escotadura, la escotadura sigmoidea, por la cual pasan el nervio y los vasos masetéricos. Por delante de esta escotadura se levanta una eminencia laminar en forma de triángulo, llamada apófisis coronoides (para el músculo temporal). Por detrás de la escotadura sigmoidea se encuentra una segunda eminencia, el cóndilo del maxilar; es elipsoide, aplanado de delante atrás, y con su eje mayor dirigido oblicuamente de fuera adentro y de delante atrás; está sostenido por una porción más estrecha, el cuello, en cuyo lado interno se encuentra una depresión rugosa para el pterigoideo externo. El borde inferior se continúa directamente con el borde inferior del cuerpo. El punto saliente en que encuentra,

por detrás, el borde posterior de la rama, constituye el ángulo del maxilar o ángulo mandibular. (L. Testut A. Latarjet 1979).

Regiones comunes al cráneo y a la cara. Uniéndose entre sí, el cráneo y la cara forman un número determinado de regiones comunes. Estas son: la órbita, las fosas nasales, la fosa pterigoidea, la fosa cigomática, la fosa pterígomaxilar y la bóveda palatina. Las Orbitas son cavidades excavadas entre la cara y el cráneo a derecha e izquierda de la línea media. Tienen la forma de una pirámide cuadrangular, de base anterior, cuyo eje se dirige oblicuamente de delante atrás y de fuera adentro. Las fosas nasales, largos corredores, aplanados, transversalmente situados a derecha e izquierda de la línea media. Cada uno de ellos presenta cuatro paredes y dos aberturas, una anterior y otra posterior. La fosa pterigoidea está situada en la cara posterior de la apófisis pterigoides, se forma con esta apófisis (en su parte más inferior) y la piramidal del palatino. Prolongada verticalmente, sirve de punto de inserción al pterigoideo interno. En su parte superior e interna se ve la fosita navicular o escafoidea para el peristafilino externo. La fosa cigomática, se designa con este nombre el espacio situado por debajo del arco cigomático, entre la apófisis pterigoides y la rama del maxilar inferior. La Fosa pterígomaxilar, es una pequeña región situada por dentro de la fosa cigomática, que tiene la forma de una pirámide cuadrangular, con cuatro paredes, una base y un vértice. La Bóveda palatina Región en forma de herradura, circunscrita, por detrás, por el borde posterior de la porción horizontal del palatino; por delante y a los lados, por el borde alveolar del maxilar superior.

Está formada por la apófisis palatina de los dos maxilares superiores y la porción horizontal de los dos palatinos (sutura en cruz), que une los cuatro huesos precitados. (L.Testut A.Latarjet 1979).

1.5. OBJETIVOS

1.5.1. OBJETIVO GENERAL

-Diseñar un atlas y software interactivo de osteología de cabeza y cara.

1.5.2. OBJETIVO ESPECÍFICO

-Diseñar un texto teniendo en cuenta la osteología de cabeza y cara.

-Diseñar y quemar un CD-ROM de cabeza y cara teniendo en cuenta su osteología.

2. METODO

2.1. OBJETO DE ESTUDIO

Osteología de cabeza y cara

2.2. VARIABLES

-Atlas de osteología de cabeza y cara.

-CD-ROM de cabeza y cara.

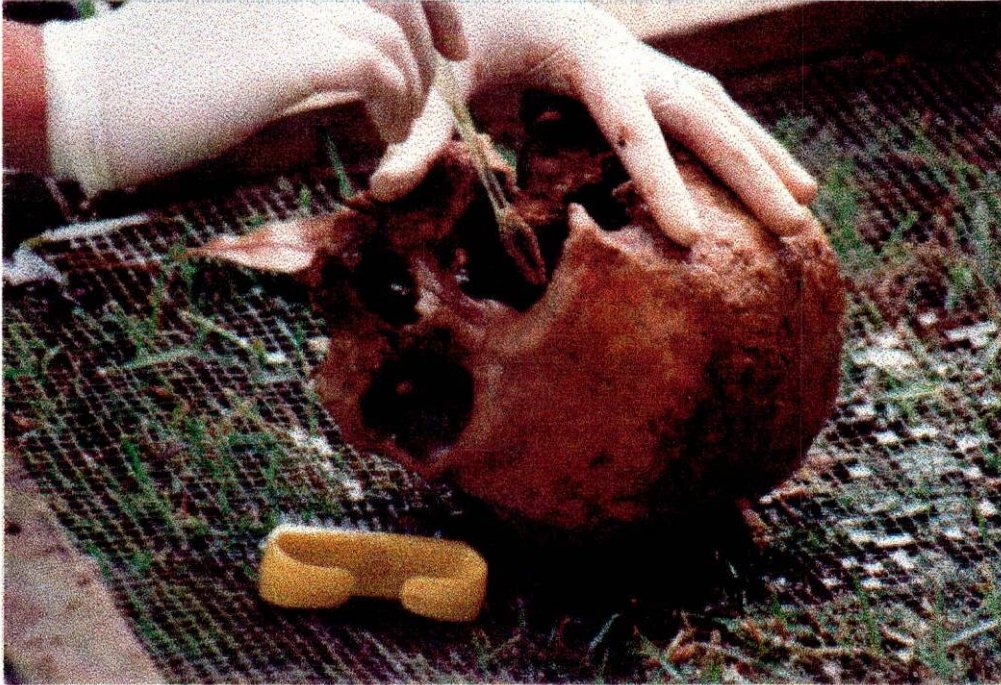2.3. FUENTES DE INFORMACIÓN: Se tomaron como fuentes de información diferentes bibliotecas, universidades y direcciones en Internet, tales como la biblioteca Luis Ángel Arango, la biblioteca de la Clínica Fundación Santa fe, la biblioteca del Colegio Odontológico Colombiano, la biblioteca de la Pontificia Universidad Javeriana, la biblioteca de la Universidad del Bosque, las enciclopedias temáticas-didácticas en CD-ROM de Encarta y la dirección de Internet [www. Altavista.com](http://www.Altavista.com). Se seleccionaron para este estudio 3 libros, 1 dirección de Internet y 3 CD's de la enciclopedia Encarta.

2.4. PROCEDIMIENTO: Para la elaboración del atlas de osteología de cabeza y cara se comenzó con la recolección de los cráneos, los cuales se obtuvieron gracias a la ayuda del Padre Jorge Mellizo de la localidad de Suesca (Cundinamarca).



Fotografía 1. Selección de cráneos.

Una vez obtenidos los cráneos se procedió al lavado para retirar la tierra, los residuos de piel y demás estructuras en descomposición, este proceso se realizó con la asesoría del Dr. Germán Barahona, en el Campus Universitario del Colegio Odontológico Colombiano, para esto se utilizó agua pura, jabón y cepillo.




Fotografía 2. Lavado de los cráneos.

Luego se prendió una hoguera para cocinar los cráneos en una solución de cal con agua, que debe ser de apariencia lechosa; no muy clara ni espesa luego se procede el llenado de los cráneos con agua por el agujero magno y se sumergen en dicha solución, para cocinarlos durante una hora aproximadamente. A medida que disminuye el nivel del agua por la cocción, se agrega más agua para no dejar bajar el nivel hasta que comience el proceso de ebullición; teniendo en cuenta estar protegidos con tapabocas y retirados de la olla, para no inhalar el vapor de estos.



Fotografía 3. Llenado de los cráneos por el agujero magno.



Fotografía 4. Cocción de los cráneos

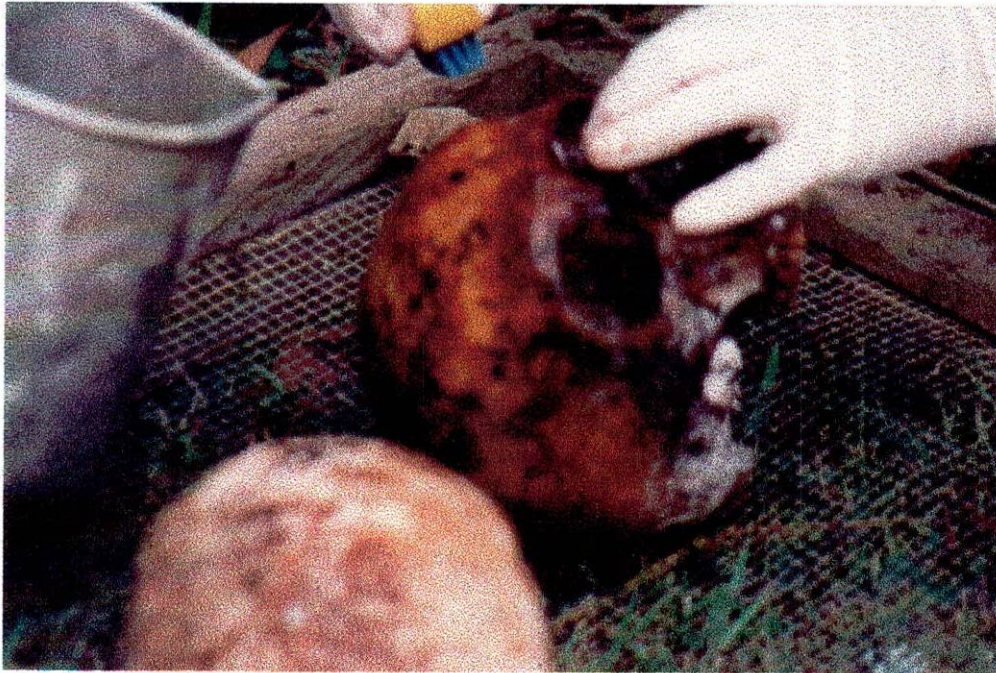


Fotografía 5.Retiro de los cráneos de la hoguera.

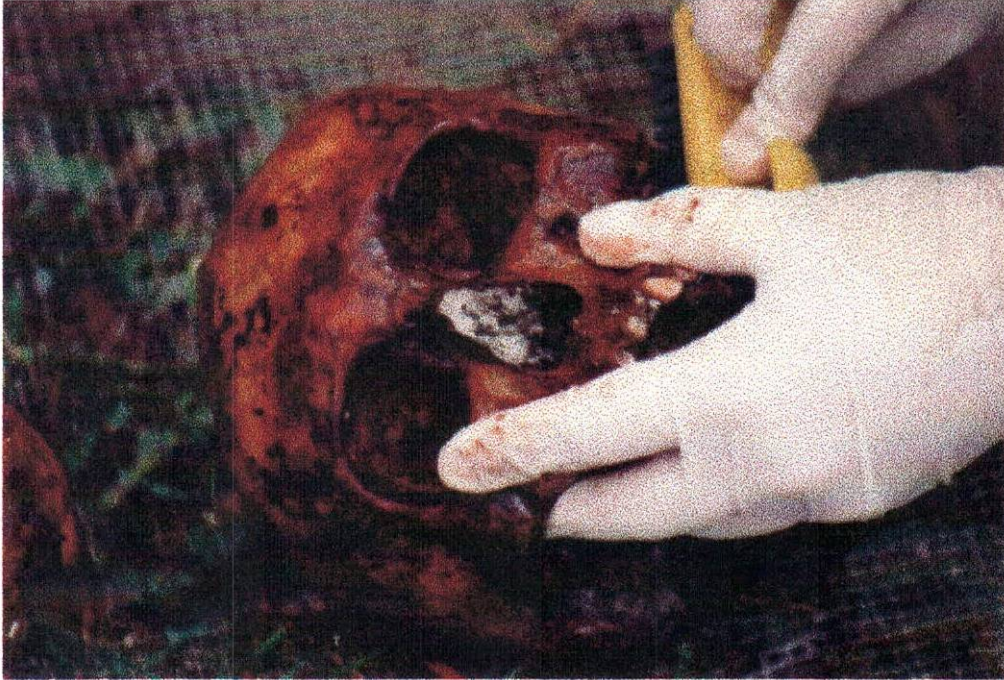
Terminado el proceso de cocción de los cráneos se lavan, inicialmente con agua pura y luego con hipoclorito de sodio para desinfectarlos, se procede a lavar nuevamente con agua para retirar los residuos de cal e hipoclorito de sodio.



Fotografía 6. Desinfección de los cráneos con hipoclorito de sodio y agua.



Fotografía 7. Lavado y desinfección.



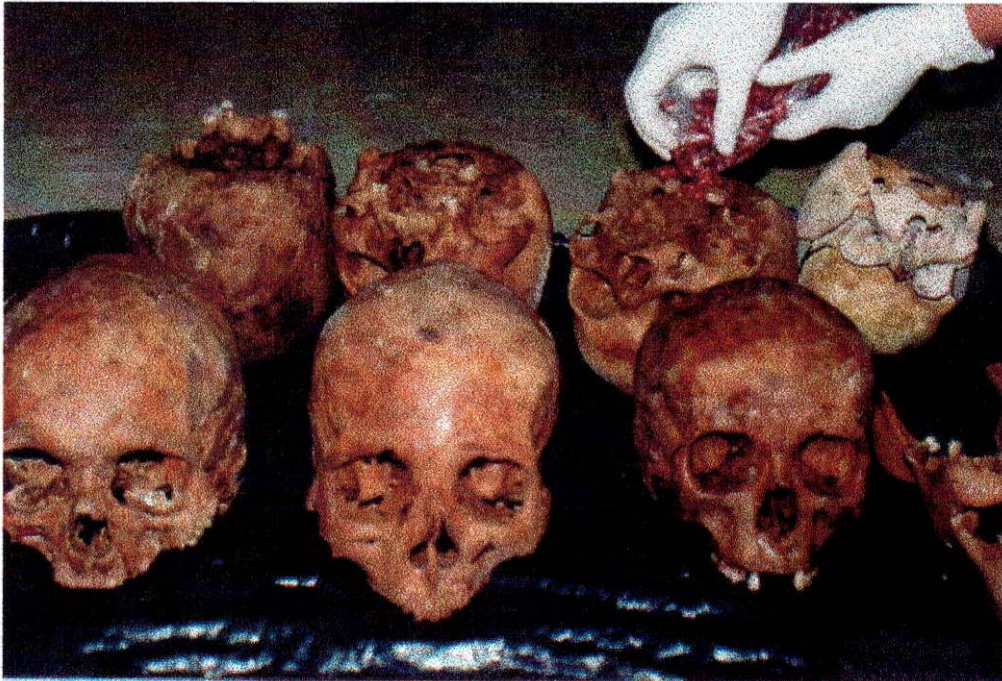Fotografía 8. Lavado y desinfección.

Una vez terminado este proceso se dejan secar los cráneos al sol y si quedan húmedos es conveniente aplicar calor por medio de un secador de cabello.

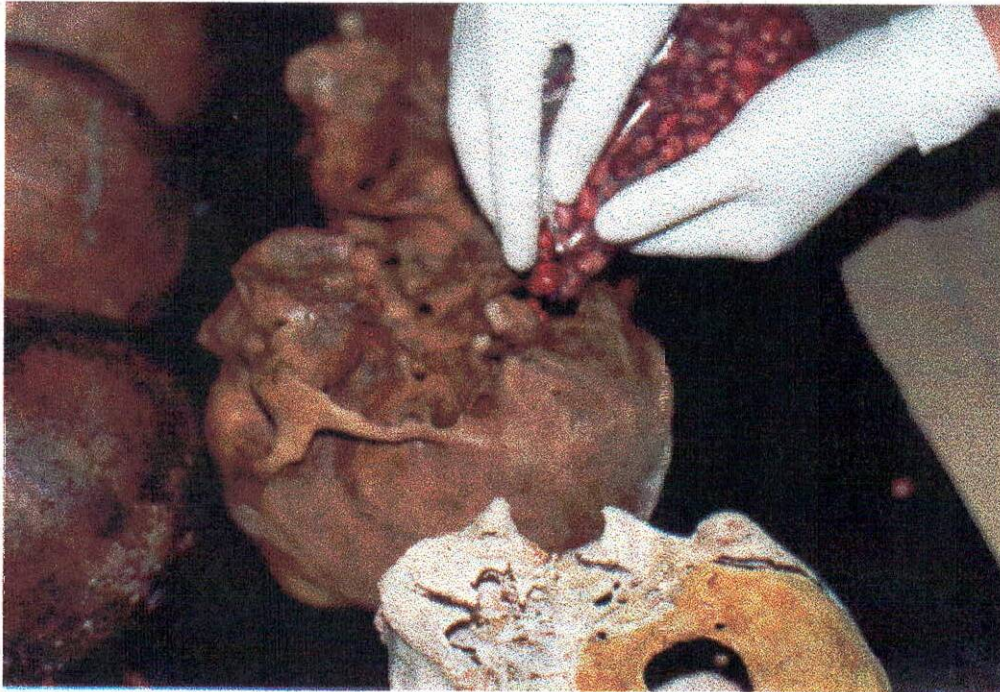


Fotografía 9. Secado de los cráneos al sol.

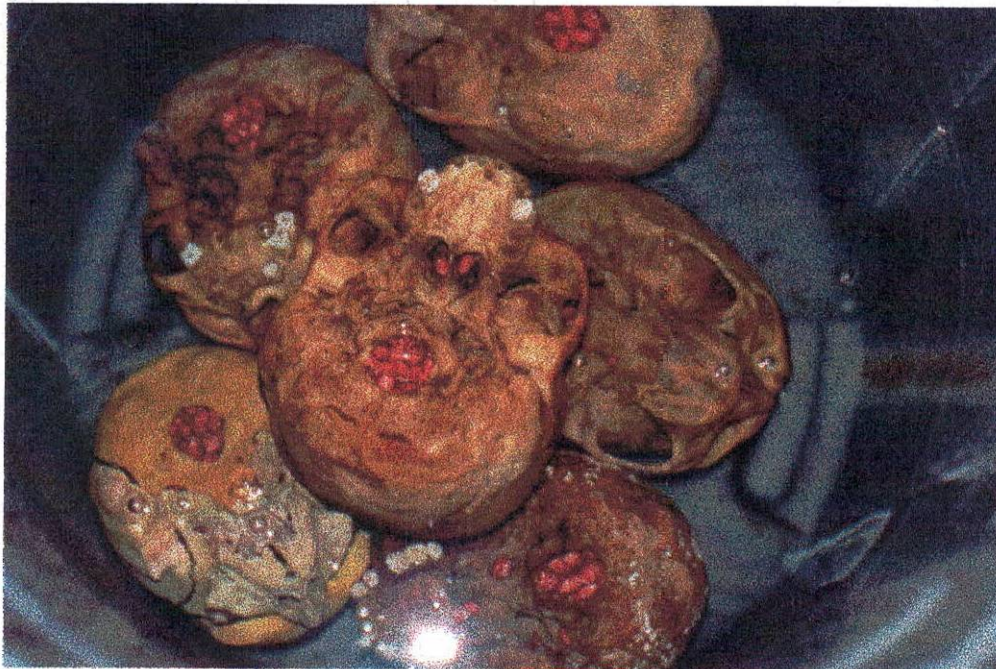Aquí se observa como se da inicio a la desarticulación de los cráneos con granos de frijoles ya que estos son cereales que absorben gran cantidad de agua en muy poco tiempo, por lo cual los cráneos fueron llenados con frijoles y sumergidos en agua pura en un balde plástico durante 6 días.



Fotografía 10. Inicio de desarticulación de los cráneos.

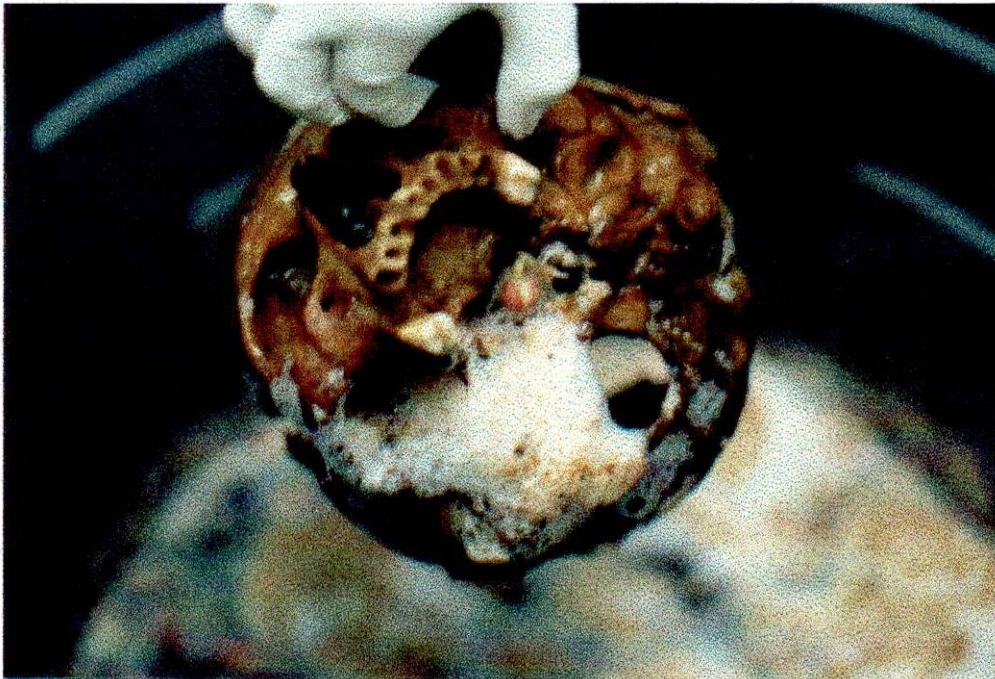

Fotografía 11. Llenado de los cráneos con frijoles.

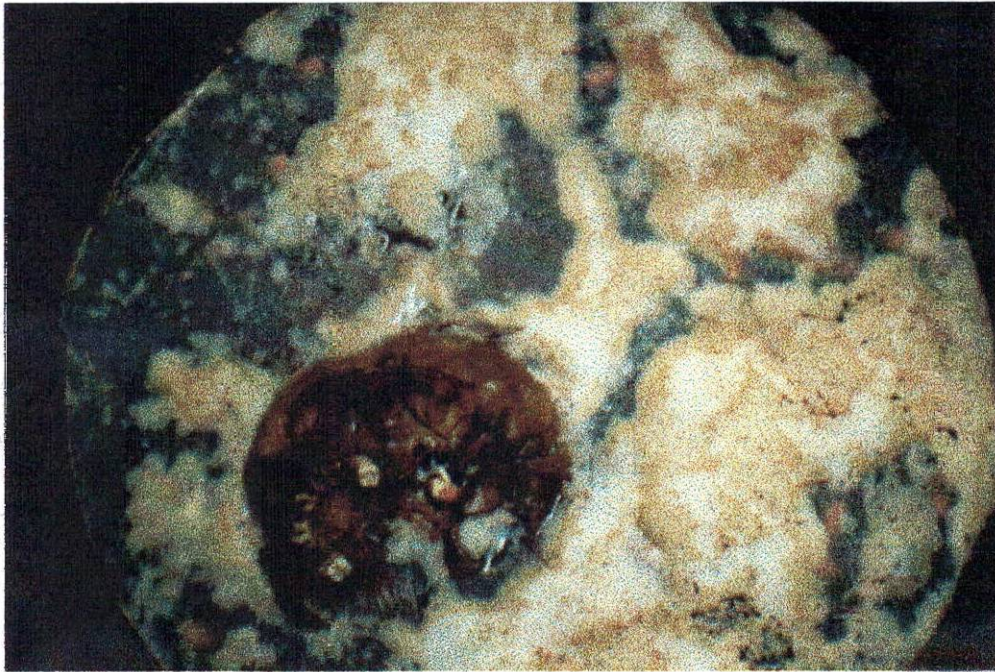


Fotografía 12. Inmersión de los cráneos en agua.

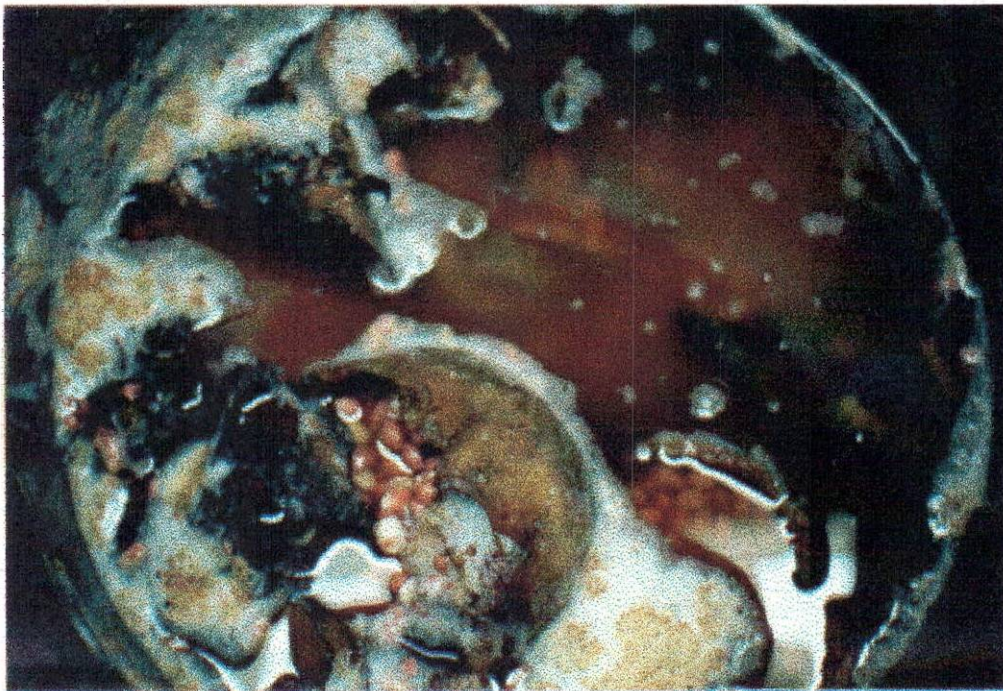
En este tiempo los granos germinaron ayudando a dicha desarticulación, al sacar el primer cráneo se observó espuma alrededor por la emanación de gases debido al proceso de descomposición de los frijoles y el agua expidiendo un olor pútrido y nauseabundo.



Fotografía.13. Proceso de desarticulación de los cráneos.

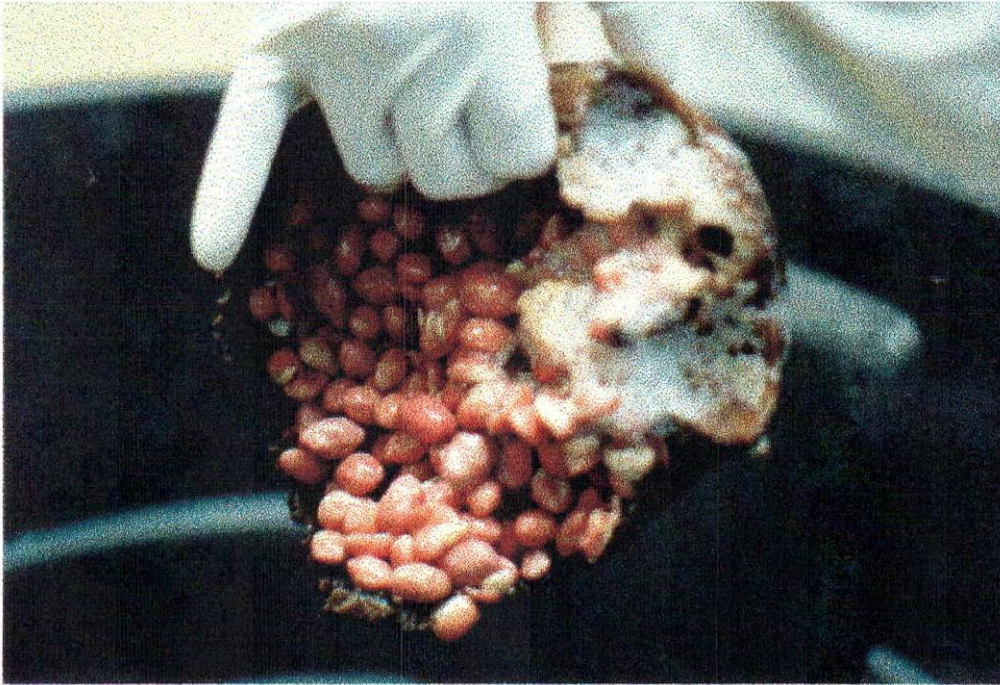


Fotografía.14. Descomposición del agua.



Fotografía.15. Descomposición de los frijoles.

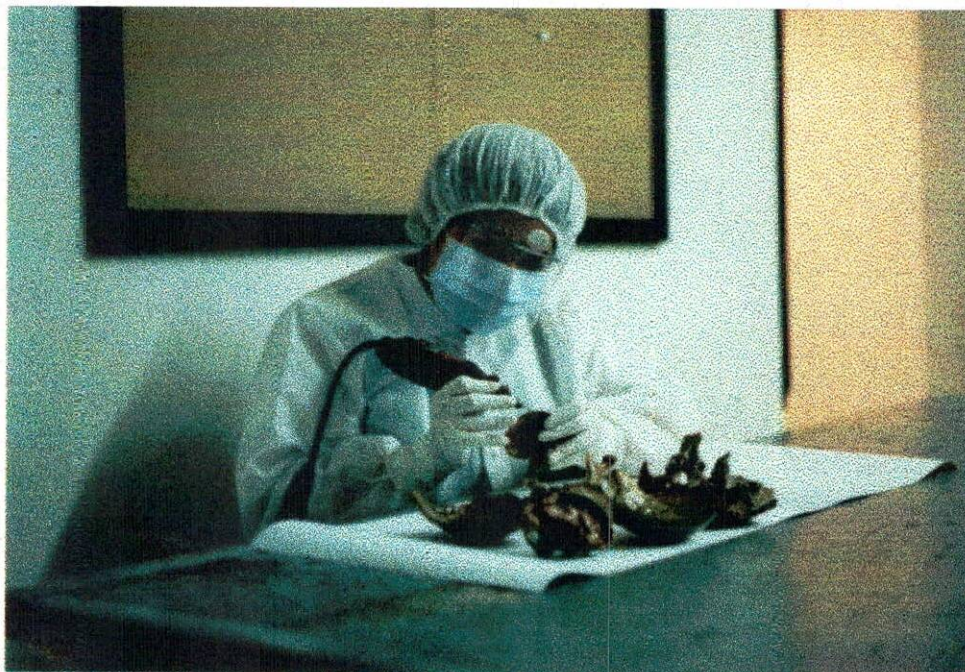Se continuó sacando los demás cráneos para el lavado y el secado final de estos.



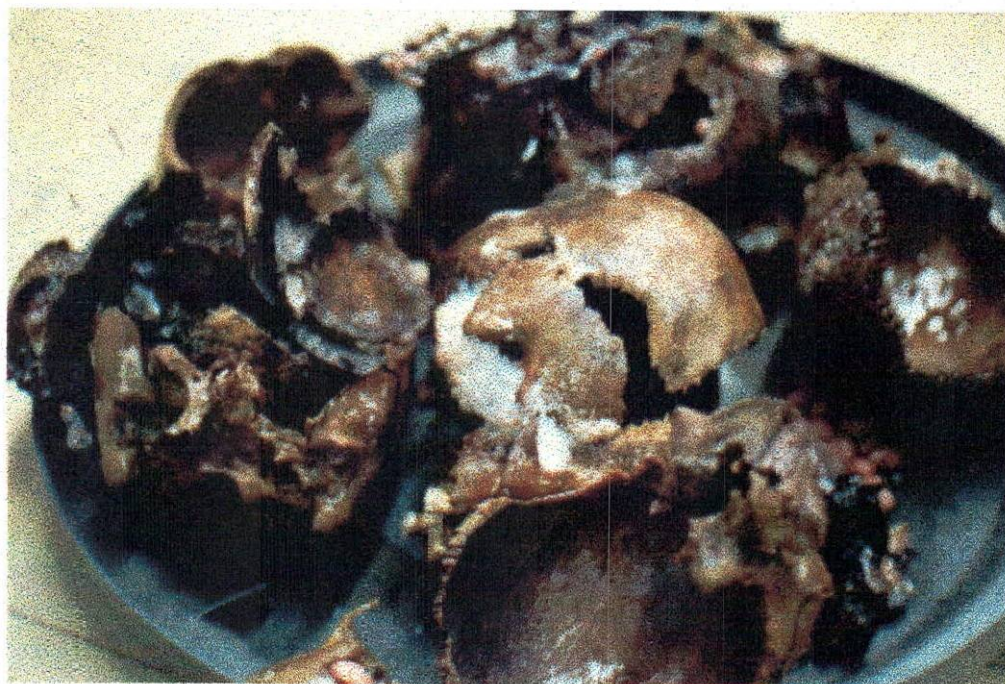Fotografía 16. Germinación del frijol.

Teniendo gran parte de los cráneos desarticulados, se procedió a la separación de algunos huesos con fresa y motor tool, teniendo cuidado de no atrofiar estructuras de gran importancia, asesorados de los Doctores Germán Barahona y Germán Duarte, quienes colaboraron para este proceso en el Campus Universitario.

Se tomaron las fotos del atlas y el CD-ROM hueso por hueso, en las caras que se consideraron necesarias.



Fotografía.17. Desarticulación mediante el motor tool y fresas.



Fotografía.18 Cráneos parcialmente desarticulados.

Teniendo ya las fotos se hizo la elección de las mismas y se procedió al diseño y elaboración del atlas alternamente se realizó el diseño y elaboración de las partes internas, estas son: La redacción de la portada, que contiene título, nombres de los integrantes, nombre de la institución y año, la presentación esta conformada por un párrafo donde se explica claramente la organización y distribución del contenido del atlas, el índice general es la simplificación del contenido del atlas en cierto tipo de orden; en el cuerpo va el diseño del atlas, en el glosario se encuentra la terminología que se requiere para la aclaración de dudas, en la bibliografía se dieron a conocer las fuentes de información por medio de las cuales se realizó este atlas, por último se elaboró la contraportada, guarda, prologo, prefacio e introducción. Posteriormente se diseñaron y elaboraron las partes externas del atlas que son la cubierta, la sobrecubierta y el lomo también la impresión y reimpresión, esto por parte de la tipografía.

Para la elaboración del software interactivo de anatomía de cabeza y cara, se llevo a cabo el siguiente proceso, donde se grabo la información usando un dispositivo láser, para hacer hoyos minúsculos en la superficie de plástico duro, cuando una luz láser de bajo poder es dirigida a la superficie, las partes suaves reflejan la luz, la cual es interpretada como un bit 1. Las áreas marcadas con hoyos no reflejaron la luz y se interpreto como bit 0. Al realizar el CD-ROM se integró con cámaras utilizando la tecnología de foto -CD de la Kodak con la ayuda de laboratorios fotográficos, los cuales pueden transferir imágenes convencionales de 35 mm en un disco óptico que puede almacenar hasta 100 fotografías a color, y con la ayuda

del software se pudo cambiar el tamaño y distorsión combinando unas fotos con otras.

Pasos para la lectura de un CD-ROM. : Un haz de luz coherente (láser) es emitido por un diodo de infrarrojos hacia un espejo que forma parte del cabezal de lectura, el cual se mueve linealmente a lo largo de la superficie del disco. La luz reflejada en el espejo atraviesa una lente y es enfocada sobre un punto de la superficie del CD-ROM. Esta luz incidente se refleja en la capa de aluminio, atravesando el recubrimiento de policarbonato. La altura de los salientes (que es como se ven los agujeros desde abajo) es igual en todos y está seleccionada con mucho cuidado, para que sea justo $\frac{1}{4}$ de la longitud de onda del láser en el policarbonato.

3. RESULTADOS

-Atlas y CD-ROM interactivo de osteología de cabeza y cara.

4. CONCLUSIONES

-En el Atlas se encuentra material fotográfico y real de cada una de las estructuras de cabeza y cara, que dan al lector una imagen e idea exacta de lo que se está observando, sirviendo como un elemento de información que aparte de ser novedoso resulta práctico para el estudio de la anatomía humana de cabeza y cara.

-El manejo y acceso a la información del CD ROM esta al alcance de cualquier persona que desee explorar este atlas, las ilustraciones se encuentran con especificaciones claras y detalladas de cada una de las partes del hueso o estructura. Logrando así servir de guía para el buen entendimiento.

5. RECOMENDACIONES

Realizar un atlas con base en el tema de miología, inervación o irrigación del cráneo y la cara para así complementar este atlas y ofrecer un medio de información a nuestros futuros colegas.

BIBLIOGRAFÍA

- GARDNER, Jhons. Anatomía de Gardner.
México 1989. Ed. Mc Graw Hill.

-JOEL, José. Atlas de cirugía de cabeza y cuello. Barcelona 1986. Editorial Salvat.

-L. TESTUT Y LатарJET; Tratado de anatomía humana. Barcelona 1979.
Editorial Salvat.

-Microsoft Encarta 2000.
[www. Altavista.com](http://www.Altavista.com)