

# EVALUACION DE LA SINFISIS MENTONIANA EN MOVIMIENTOS DE RETRACCION DEL SEGMENTO ANTERIOR INFERIOR. SERIE DE CASOS. ANALISIS DE RESULTADOS



García M.\*  
Dussan J.\*\*  
Malaver, P\*\*\*

Postgrado de Ortodoncia y Ortopedia Maxilar  
Área: de Postgrado  
Modalidad: Oral

## Resumen

**OBJETIVO:** Evaluar el comportamiento de la sínfisis mentoniana antes y después del movimiento de retracción ortodóntico en el segmento anterior inferior. **MÉTODO:** Serie de casos, pacientes de ambos géneros, con dentición permanente, periodontalmente sanos que se encontraban en tratamiento de ortodoncia, con diagnóstico esquelético clase I, II y III con biprotusión o proinclinación dental, a los cuales se les realizó exodoncia indicada de los primeros premolares mandibulares derecho e izquierdo y manejados con terapia de retracción ortodóntica. Se excluyeron pacientes con enfermedad sistémica no controlada, que requerían mecánica de protracción, con pérdida de un incisivo, pérdida ósea y mujeres embarazadas. Las mecánicas de retracción utilizadas fueron en cuerpo (ROTH) y de deslizamiento (MBT); terminada la 1ra. Fase, correspondiente a 4 meses se ordenó una tomografía computarizada de la zona sinfisiaria y terminado el cierre total de espacios se ordenó una tomografía final donde se realiza el análisis comparativo de las dos. **RESULTADOS:** Con la mecánica de cierre de espacios MBT, se presentó levemente mayor pérdida ósea en la zona anterior de la sínfisis, en la medida de Mn a Id. El cambio en la altura de la sínfisis con la técnica Roth en el plano Mn a Id y Mn Id', fue menor; observándose que el movimiento de retracción en cuerpo presentó mayor estabilidad. **CONCLUSIONES.** El cierre de espacios con mecánicas de retracción ROTH y MBT son excelentes alternativas de tratamiento; pero deben ser perfectamente planeados para minimizar el nivel de pérdida ósea.

**Palabras clave:** sínfisis, retracción, movimiento en cuerpo, movimiento por deslizamiento

## Summary

**OBJECTIVE:** To evaluate the behavior of mandibular symphysis before and after orthodontic retraction movement in the anterior inferior. **METHOD:** A series of cases, patients of both genders, with permanent dentition were periodontally healthy in orthodontic treatment, diagnosed with skeletal Class I, II and III with dental proclination, biprotusion or to which they are quoted extraction performed mandibular first premolars right and left and managed to shrink orthodontic therapy. Excluded patients with uncontrolled systemic disease, requiring protraction mechanics, with loss of an incisor, with bone loss and pregnant women. Retraction mechanics were used in the body (Roth) and sliding (mbt) finished 1st. phase, corresponding to 4 months, ordered a CT scan of the area and ended sinfisiaria closure of a CT was ordered spaces which makes the final comparative analysis of the initial measures against the finals. **RESULTS:** With the mechanics of MBT space closure, appeared slightly greater bone loss at the anterior symphysis, to the measure of Mn at ID The change in the height of the symphysis with the technique at the Mn Roth in go and Mn Id 'was lower, observed that the movement of retraction body present greater stability. **CONCLUSIONS.** Space closure with mechanical retraction Roth and MBT are excellent treatment options for achieving the objectives in orthodontic treatment but should be well planned to minimize the level of bone loss.

**Key words:** Symphysis, retraction, movement in body, and movement by sliding

## Introducción

La comprensión clara del crecimiento de la sínfisis mandibular y su morfología es muy útil para el diagnóstico, plan de tratamiento y estabilidad en ortodoncia, <sup>1</sup> ya que es un factor determinante en la planificación ideal del incisivo inferior.<sup>2</sup>

Los factores asociados con el crecimiento y la morfología de la sínfisis incluyen el equilibrio funcional neuroesquelético, el grosor del músculo masetero, ángulo del plano mandibular, sobremordida vertical, ángulo del incisivo inferior, hipofunción oclusal y herencia.<sup>2</sup>

La posición final del incisivo inferior en el tratamiento ortodóncico es esencial para lograr mejores resultados, estabilidad, salud periodontal y además evitar la pérdida ósea.<sup>3</sup>

Los cambios de remodelado descritos en el borde inferior de la mandíbula han sido relacionados también con los cambios rotacionales de la mandíbula. Generalmente la rotación anterior es asociada con trabeculado óseo y corticales más gruesas y la rotación posterior es asociada con trabeculado óseo y corticales más delgadas.<sup>4</sup>

Es importante la diferenciación sexual que ocurre en la pubertad en el desarrollo mandibular, ya que las mujeres muestran significativamente más movimiento posterior que los hombres en el punto infradental y punto B. Paralelamente las mujeres mostraron gran crecimiento horizontal del cóndilo mandibular en la pubertad más que los hombres. En contraste, los hombres muestran poco o ningún movimiento lingual de infradental.<sup>5</sup>

Bushang y colaboradores demostraron que los cambios de crecimiento vertical y horizontal durante la niñez y la pubertad fueron más pronunciados en el 20% de la mitad superior de la sínfisis mandibular. La erupción dental juega un papel crítico en el crecimiento continuo de la sínfisis mandibular resultando en un incremento de la altura del cuerpo mandibular.<sup>5</sup>

Los estudios seriales de Bjork utilizando pines de implantes en la mandíbula han demostrado los sitios activos de crecimiento diferencial de la mandíbula. En estos estudios se demostró, que el área de pogonion es relativamente estable después de la edad aproximada de 6 a 7 años.<sup>6</sup>

## Cierre de Espacios

La solución del problema sagital de las arcadas requiere un perfecto manejo del cierre de espacios creado como consecuencia de las extracciones realizadas; la magnitud de estos espacios dependerá de la discrepancia que presente el caso inicialmente, el cual se resolverá en la etapa inicial.<sup>7</sup>

De acuerdo a esto siempre que sea posible los dientes se mueven en grupo, para la preparación del movimiento en grupo en casos de extracciones de premolares se utilizan retroligaduras para controlar los caninos y retraerlos lo suficiente y de esta forma permitir el alineamiento de los incisivos, luego el segmento anterior se maneja en masa.<sup>8</sup>

La técnica de deslizamiento MBT consiste en el deslizamiento de los arcos rectangulares en el slot de los brackets de los premolares y del tubo molar, permitiendo que el espacio remanente de la extracción se cierre.<sup>8</sup>

Durante la técnica de deslizamiento, los precursores del sistema MBT han recomendado usar bráquetes con slot 0.022" x 0.028", arco rectangular 0.019" x 0.025" de acero y hooks de 7mm y 8mm soldados

al arco mesial del canino. Y una ligadura metálica de 0.009" o 0.010" con módulos elastoméricos usados para el sistema de retracción.<sup>9</sup> En esta técnica también son utilizados los lace back (retro ligadura de canino a molar) y bend backs (doblez justo en distal de la última banda).<sup>10</sup>

En la mecánica Roth el arco DKL (Double Key Loops) es el elemento mecánico más importante en la fase de retracción utilizado para el cierre de los espacios de movimientos en cuerpo de Roth, en la práctica se utiliza en Acero 0.019 x 0.025 que es un calibre adecuado para la técnica de slot 0.22.<sup>7</sup>

Durante la alineación - nivelación y trabajo inicial se incorporan posiciones ideales que incluyen torques; y de esta forma es posible realizar la retracción anterior en cuerpo para que los objetivos de clases caninas, molares y overjet sean cumplidos.<sup>7</sup>

La secuencia previa con arcos rectangulares debe llegar a un calibre igual al del arco DKL para permitir no solo una fácil inserción sino también el perfecto deslizamiento del arco en las ranuras.<sup>7</sup>

Antes de la instalación de los arcos, se debe tener definida la dirección y magnitud

de los movimientos: Retracción del segmento anterior, mesialización del segmento posterior, o combinación de ambos movimientos.<sup>7</sup>

La activación de las llaves DKL consiste en abrirlas 1mm traccionando a través de una ligadura metálica que, sujetándose en el hook del molar llega hasta el ansa distal provocando su apertura.

El período apropiado entre las activaciones debe oscilar entre 6 y 8 semanas. No obstante, antes de cada activación se aconseja observar clínicamente para determinar si es oportuno hacerla en ese momento.<sup>7</sup>

Uno de los principales pilares a tener en cuenta paralelamente en el tratamiento ortodóntico es el anclaje especialmente el de los dientes posteriores en casos de extracción de primeros premolares.<sup>10</sup>

Durante la fase de alineación y nivelación se debe manejar el anclaje de modo que nos aseguremos que los incisivos superiores e inferiores no presenten cambios de posición y si se presentan, sea en la dirección favorable.

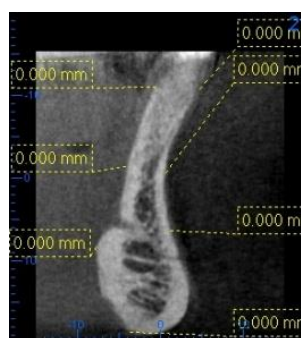Se debe manejar adecuadamente los cambios anteroposteriores para control de torque y control vertical.<sup>10</sup>

### Presentación de Casos

Se efectuó un estudio de serie de casos, en principio se seleccionaron 12 pacientes, de los cuales se cuenta con 6 a la fecha. La causa de retiro de los pacientes del estudio se debió a motivos económicos.

Para todos los casos estudiados se establecieron los siguientes puntos cefalométricos:

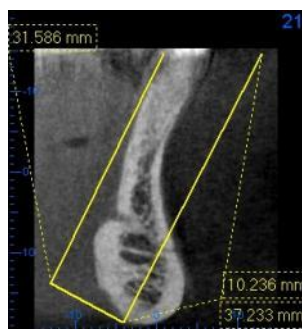
Id (Infradental), Id'(Infradental prima), punto B, punto B'(Punto B prima), suprapogonion, (Pm), mentón (Mn), punto más posterior de la sínfisis. (Figura 1).



**Figura 1.** Puntos usados en este estudio. Id (Infradental), Id'(Infradental prima), punto B, punto B'(Punto B prima), suprapogonion, (Pm), mentón (Mn), punto más posterior de la sínfisis.

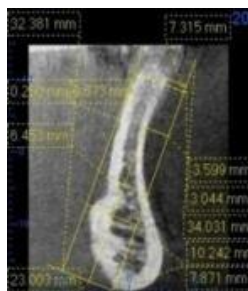Los planos que se tuvieron en cuenta fueron: plano D (PD) que va desde (Mn-

Pm). Plano Mentón, (Mn) que va perpendicular al PD, Plano de la zona posterior de la sínfisis, que va paralelo al PD. (Figura 2).



**Figura 2.** Plano D(Mn-Pm), plano Mn, Plano de la zona posterior de la sínfisis L.

Las medidas lineales que se trazaron fueron: distancia del plano PD a Id, distancia del PD a Id', distancia del PD a punto B, distancia de plano posterior de la sínfisis a Id' distancia del plano posterior de la sínfisis a punto B', distancia del plano Mn a Id, distancia del plano Mn a Id', distancia del plano Mn a punto B, Distancia de punto B a B', distancia de Id a Id', distancia de Pm a zona posterior de la sínfisis. (Figura 3).



**Figura 3.** Se observa la sínfisis del paciente con las medidas lineales antes de la retracción

## Caso 1

Paciente de 19 años género femenino de la Institución Universitaria Colegios de Colombia, residente de Bogotá Colombia. Para el diagnóstico inicial se realizaron los estudios cefalométricos de Ricketts, Jarabak, Steiner, Legan y Burstone para tejidos duros y blandos; análisis de modelos, según Peck y Peck, Bolton total y parcial, análisis de Mayoral, análisis de Nance; estos análisis arrojaron un diagnóstico de paciente clase III esquelética, patrón braquifacial, prognatismo mandibular, proinclinación dental superior e inferior y proquelia inferior. Tratamiento: se determinó la extracción de los primeros premolares superiores e inferiores. El manejo ortodóntico se realizó con aparatología preajustada Roth serie integral de la casa comercial RMO slot 0,022 x 0,028 y barra transpalatina. En la primera fase de tratamiento la alineación y nivelación se realizó con arcos termoactivados y en fase de trabajo el manejo para cierre de espacios se llevó a cabo con arcos de Al 0,019 X 0,025 con llaves de cierre DKL.

## PROCEDIMIENTO

Después de terminada la mecánica de retracción ortodóntica del segmento

anterior inferior con la técnica ROTH; la cual se desarrolló activando las llaves de cierre DKL cada 40 días, para un total de diez activaciones necesarias para conseguir el cierre total de los espacios dejados por las extracciones de los primeros premolares. Se ordenó la toma de una segunda tomografía y se procedió a comparar con la primera.

Esta segunda tomografía de la zona sinfisiaria 4x4 fue realizada en el mismo centro de Radiología Digital ORALIMAX donde se realizó la toma inicial. La técnica utilizada fue Adquisición de imagen digitalizada en 3D, técnica de cono (ConeBeam). Voltaje: 80 KV Ampere: 5.0 M.A. La referencia del equipo es VERAVIEWEPOCS 3D J. MORITA. Esta toma se realizó el 16 septiembre de 2011.

Se hizo la respectiva estandarización entre la primera y última tomografía sobre el equipo de cómputo en un formato de 40.000 X 30.000. Se realizaron 3 cortes:

- Nivel sagital en la zona media de la sínfisis entre diente 31 y 41.
- Nivel transversal en la cortical vestibular. (Fig. 4a)
- Nivel Frontal en ápices de caninos (Figura 4b).

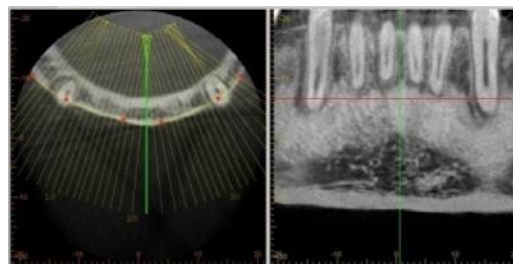


Fig. 4a

Fig. 4b

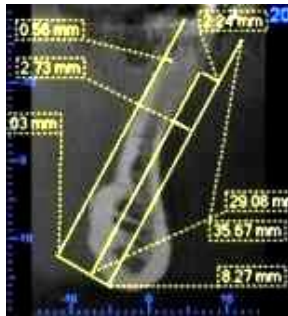
**Figura 4a.** Corte transversal de la zona sinfisiaria. **Figura 4b.** Se observa corte a nivel frontal en ápices de caninos.

Luego de realizar los cortes se procedió a ubicar los puntos sobre los cuales se trazaron los mismos planos de la tomografía inicial y posteriormente se tomarían las medidas. Inicialmente se calco la zona sinfisiaria 1:1 al 100% en color negro y los puntos de control junto con el trazo inicial en color azul, este procedimiento se llevó a cabo para minimizar el error del corte al realizar la segunda tomografía, en la cual los puntos a diferencia de la primera tomografía se trazaron en color rojo, para así determinar las diferencias obtenidas al final de la retracción.

Los resultados iniciales obtenidos en la primera fase de retracción fueron los siguientes:

Se determinó que no hubo una diferencia significativa hasta ese momento de la retracción, existiendo una tendencia a la

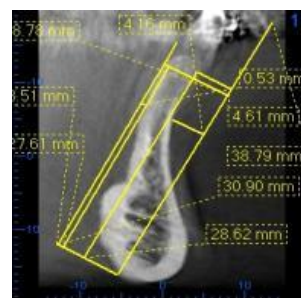
pérdida ósea en altura a nivel posterior y anterior en los puntos Id, Id', y en los mismos puntos en sentido vestibulo lingual.(Figura 5).



**Figura 5.** Se observa la sínfisis del paciente 4 meses después de la retracción.

Los resultados finales obtenidos al momento de terminar la retracción fueron: La distancia del PD a Id aumento de 3,04mm a 4,42mm, la diferencia es de - 1.38mm, nos indica que esta distancia aumenta por el efecto de la retracción. Distancia del PD a Id' aumento de 7,32mm a 7,89mm, nos indica que el componente óseo aumento en 0.57mm. Distancia del PD a punto B aumento de 3,6mm a 3,63mm, es decir el tejido óseo disminuyo 0.03mm. Distancia de sínfisis posterior a Id' disminuyo de 0,67mm a 0,0mm, efecto de la retracción. En la distancia de la sínfisis posterior a B' aumento de 0,25mm a 0.28mm es decir hay una pérdida ósea de - 0.03. Distancia del plano Mn a Id aumentó de 30,27mm a 30,51mm es decir la altura

ósea aumentó en 0.24mm al final de la retracción. Distancia del plano Mn a Id' se mantuvo 29,41mm a 28,99mm indicándonos que la altura ósea aumento en 0.42mm. Distancia de Mn a punto B se mantuvo en 23mm. Distancia de B a B' se mantuvo en 3,9mm. Distancia de Id a Id', disminuyo de 4,28mm a 3.47, indicándonos pérdida ósea en sentido vestibulo lingual de 0.81mm. Distancia de Pm perpendicular al PD a la zona posterior de la sínfisis se mantuvo de 6,45mm a 6,43mm. Entonces podemos determinar que hubo una pérdida en sentido vestibulo lingual pero no es significativa hasta este momento de la retracción, pero si hay una tendencia al aumento en altura en la zona anterior de la sínfisis, y en la zona posterior se mantiene. En cuanto al ancho vestibulo lingual B y B' y a la altura Mn, B, estas medidas se mantuvieron. (Figura 6).



**Figura 6.** Se observa sínfisis después de 12 meses de retracción con técnica Roth.

## Caso 2

Paciente de 21 años 10 meses, género femenino de la Institución Universitaria Colegios de Colombia, residente de Bogotá Colombia. Para el diagnóstico inicial se realizaron estudios cefalométricos de Ricketts, Jarabak, Steiner, Legan y Burstone para tejidos duros y blandos; análisis de modelos, según Peck y Peck, Bolton total y parcial, análisis de Mayoral, análisis de Nance; estos análisis arrojaron un diagnóstico de paciente clase I esquelética, patrón mesofacial, prognatismo dentoalveolar superior e inferior, proinclinación dental superior e inferior, clase I de Angle molar y canina y proquelia inferior. Tratamiento: se determinó la extracción de los primeros premolares superiores e inferiores. El manejo ortodóntico se realizó con aparatología preajustada Roth serie integra de la casa comercial RMO slot 0,022 x 0,028 y barra transpalatina. En la primera fase de tratamiento la alineación y nivelación se realizó con arcos termoactivados y en fase de trabajo el manejo para cierre de espacios se llevó a cabo con arcos de Al 0,019 X 0,025 con llaves de cierre DKL.

Procedimiento.

Después de terminada la mecánica de retracción ortodóntica del segmento anterior inferior con la técnica ROTH; la cual se desarrolló activando las llaves de cierre DKL cada 40 días, para un total de diez activaciones necesarias para conseguir el cierre total de los espacios dejados por las extracciones de los primeros premolares. Se ordenó una segunda tomografía y se procedió a comparar con la primera.

Esta segunda tomografía de la zona sinfisaria 4x4 fue realizada en el mismo centro de Radiología Digital ORALIMAX donde se realizó la toma inicial. La técnica utilizada fue Adquisición de imagen digitalizada en 3D, técnica de cono (ConeBeam).

Voltaje: 80 KV Ampere: 5.0 M.A. La referencia del equipo es VERAVIEWEPOCS 3D J. MORITA. Esta toma se realizó el 16 septiembre de 2011.

Se hizo la respectiva estandarización entre la primera y última tomografía sobre el equipo de cómputo en un formato de 40.000 X 30.000. Se realizaron 3 cortes:

- Nivel sagital en la zona media de la sínfisis entre diente 31 y 41.

- Nivel transversal en la cortical vestibular. (Fig. 7a).
- Nivel Frontal en ápices de caninos.(Figura 7b).

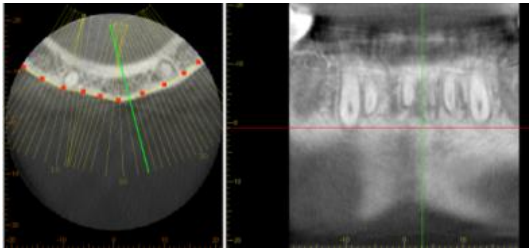


Fig. 7a

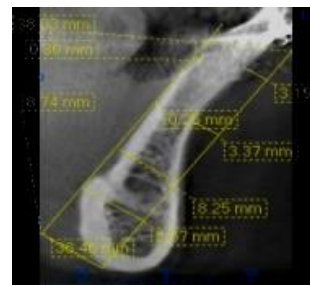
Fig. 7b

**Figura 7a.** Corte transversal de la zona sinfisaria.  
**Figura 7b.** Se observa corte a nivel frontal en ápices de caninos

Luego de realizar los cortes se procedió a ubicar los puntos sobre los cuales se trazaron los mismos planos de la tomografía inicial y posteriormente se realizaron las medidas. Inicialmente se calco la zona sinfisaria 1:1 al 100% en color negro y los puntos de control junto con el trazo inicial en color azul, este procedimiento se llevó a cabo para minimizar el error del corte al realizar la segunda tomografía, en la cual los puntos a diferencia de la primera tomografía se trazarían en color rojo, para así determinar las diferencias obtenidas al final de la retracción.

Los resultados iniciales obtenidos en la primera fase de retracción fueron los siguientes:

Se determinó que no hubo una diferencia significativa hasta ese momento de la retracción, existiendo una tendencia a la ganancia ósea en sentido vestibulo lingual de Id a Id', y de B a B' se encuentra tendencia a la pérdida en altura a nivel posterior y anterior en los puntos Id, Id. (Figura 8).

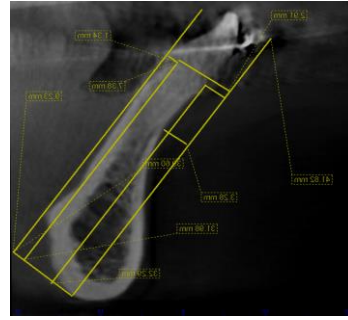


**Figura 8.** Se observa la sínfisis del paciente 4 meses después de la retracción.

Los resultados finales obtenidos al momento de terminar la retracción fueron:

La distancia del PD a Id aumento de 2.81mm a 4,54mm, la diferencia es de - 1.73mm, nos indica que esta distancia aumenta por el efecto de la retracción. Distancia del PD a Id' aumento de 8,13mm a 9,71mm, nos indica que el componente óseo aumento en 1,58mm. Distancia del PD a punto B se mantiene en 3,75mm. Distancia de sínfisis posterior a Id' disminuyó de 1,35mm a 0,0mm, disminuye por el efecto de la retracción 1.35mm. Distancia del PD a punto B aumento de 3,75mm a 3,79mm, es decir el tejido óseo

disminuyo 0.04mm. En la distancia de la sínfisis posterior a B' disminuyo de 1,35mm a 0,62mm, encontramos aposición ósea de 0.73mm. Distancia del plano Mn a Id disminuyó de 33,47mm a 32.48mm es decir la altura ósea decreció en 0.99mm por la retracción. Distancia del plano Mn a Id' disminuyo de 32,41mm a 30,35mm indicándonos pérdida en altura ósea de 2.06mm. Distancia de Mn a punto B se mantuvo en 23,4mm. Distancia de B a B' aumento de 5mm a 5,06mm posiblemente hay regeneración ósea. Distancia de Id a Id', disminuyo de 5,32mm a 5,17mm indicándonos pérdida ósea leve en sentido vestibulo lingual de 0.15mm. Distancia De Pm perpendicular al PD a la zona posterior de la sínfisis se mantuvo de 8,25mm a 8,18mm. Entonces podemos determinar que no hubo una diferencia significativa hasta este momento de la retracción, pero una tendencia leve a la reabsorción ósea en sentido vestibulo lingual de Id a Id', y una pérdida ósea en altura de la cresta ósea en vestibular y lingual, pero los puntos B a B' se mantuvieron estables. (Figura 9).



**Figura 9.** Se observa sínfisis después de 12 meses de retracción con técnica Roth.

### Caso 3

Paciente de 21 años 4 meses, género femenino de la Institución Universitaria Colegios de Colombia, residente de Bogotá Colombia. En el diagnóstico inicial se realizaron los estudios cefalométricos de Ricketts, Jarabak, Steiner, Legan y Burstone para tejidos duros y blandos; análisis de modelos, Peck y Peck, Bolton total y parcial, análisis de Mayoral, análisis de Nance; estos análisis arrojaron un diagnóstico de paciente clase I esquelética, patrón dolicofacial, prognatismo dentoalveolar superior e inferior, proinclinación dental superior e inferior, clase I de Angle molar y canina y biproquelia. Tratamiento: se determinó la extracción de los primeros premolares superiores e inferiores. El manejo ortodóntico se realizó con aparatología preajustada Roth serie integral de la casa comercial RMO slot 0,022 x 0,028 y barra transpalatina. En la primera fase de

tratamiento la alineación y nivelación se realizó con arcos termoactivados y en fase de trabajo el manejo para cierre de espacios se está llevo a cabo con arcos de Al 0,019 X 0,025 con llaves de cierre DKL.

Procedimiento.

Después de terminada la mecánica de retracción ortodóntica del segmento anterior inferior con la técnica ROTH; la cual se desarrolló activando las llaves de cierre DKL cada 40 días, para un total de diez activaciones necesarias para conseguir el cierre total de los espacios dejados por las extracciones de los primeros premolares. Se ordenó una segunda tomografía y se procedió a comparar con la primera.

Esta segunda tomografía en la zona sinfisiaria 4x4 fue realizada en el mismo centro de Radiología Digital donde se realizó la toma inicial. La técnica utilizada fue Adquisición de imagen digitalizada en 3D, técnica de cono (ConeBeam). Voltaje: 80 KV Ampere: 5.0 M.A. La referencia del equipo es VERAVIEWEPOCS 3D J. MORITA. Esta toma se realizó el 16 septiembre de 2011.

Se hizo la respectiva estandarización entre la primera y última tomografía sobre el equipo de cómputo en un formato de 40.000 X 30.000. Se realizaron 3 cortes:

- Nivel sagital en la zona media de la sínfisis entre diente 31 y 41.
- Nivel transversal en la cortical vestibular.(Fig.10a)
- Nivel Frontal en ápices de caninos. (Figura 10b).

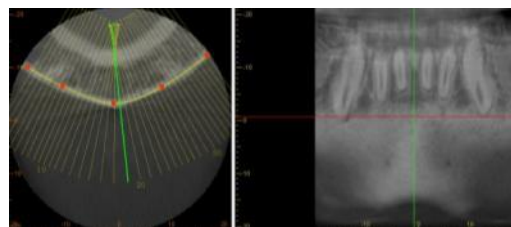


Fig. 10a

Fig. 10b

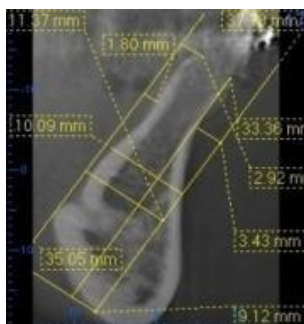
**Figura 10a.** Corte transversal de la zona sinfisiaria.  
**Figura 10b.** Se observa corte a nivel frontal en ápices de caninos

Luego de realizar los cortes se procedió a ubicar los puntos sobre los cuales se trazaron los mismos planos de la tomografía inicial y se tomaron las medidas. Inicialmente se calco la zona sinfisiaria 1:1 al 100% en color negro y los puntos de control junto con el trazo inicial en color azul, este procedimiento se llevó a cabo para minimizar el error del corte al realizar la segunda tomografía, en la cual los puntos a diferencia de la primera tomografía se trazaron en color rojo, para

así determinar las diferencias obtenidas al final de la retracción.

Los resultados iniciales obtenidos en la primera fase de retracción fueron los siguientes:

Se determinó que no hubo diferencia significativa hasta ese momento de la retracción, existiendo una tendencia la pérdida ósea en sentido vestibulo lingual de Id a Id', y de B a B' se encuentra tendencia a aposición ósea y no se encuentra pérdida en altura a nivel anterior ni posterior. (Figura 11).



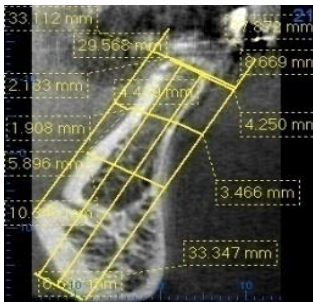
**Figura 11.** Se observa la sínfisis del paciente 4 meses después de la retracción.

Los resultados finales obtenidos al momento de terminar la retracción fueron:

La distancia del PD a Id aumento de 3,37mm a 4,250mm, la diferencia es de - 0,88, nos indica que esta distancia aumenta por el efecto de la retracción. Distancia del PD a Id' aumento de 8,51mm a 8,669mm, nos indica hay reabsorción ósea en 0,151. Distancia del PD a punto B

aumentó de 3,09mm a 3,46mm, es decir el tejido óseo disminuyó. Distancia de sínfisis posterior a Id' disminuyó de 2,85mm a 2,183mm es decir hay aposición ósea efecto de la retracción. En la distancia de la sínfisis posterior a B' disminuyó de 2,47mm a 1,908mm, disminuyó 0,562mm efecto de la retracción dando como resultado aposición ósea. Distancia del plano Mn a Id aumentó de 33,13mm a 33,347mm, en este caso hay un leve aumento en la altura de la cresta ósea. Distancia del plano Mn a Id' se mantuvo en 33.112mm. Distancia de Mn a punto B se mantuvo en 26,22 mm. Distancia de B a B' aumento de 5,6mm a 5,896mm posiblemente hay aposición ósea. Distancia de Id a Id', disminuyó de 5,14 a 4,419mm indicándonos pérdida ósea en sentido vestibulo lingual de 0.721. Distancia De Pm perpendicular al PD a la zona posterior de la sínfisis aumento de 10,24mm a 10,345mm, indicándonos una aposición leve ósea. Entonces podemos determinar que no hubo una diferencia significativa hasta este momento de la retracción, pero existió tendencia a pérdida ósea en sentido vestibulo lingual de Id a Id'; en B a B' se encontró tendencia a aposición ósea y una leve ganancia en

altura de la cresta ósea vestibular. (Figura 12).



**Figura 12.** Se observa sínfisis después de 12 meses de retracción con técnica Roth.

#### **Caso 4**

Paciente de 17 años, género masculino de la Institución Universitaria Colegios de Colombia, residente de Bogotá Colombia. En el diagnóstico inicial se realizaron los estudios cefalométricos de Ricketts, Jarabak, Steiner, Legan y Burstone para tejidos duros y blandos; análisis de modelos, Peck y Peck, Bolton total y parcial, análisis de Mayoral, análisis de Nance; estos análisis arrojaron un diagnóstico de paciente clase I esquelética, patrón mesofacial, prognatismo dentoalveolar superior e inferior, proinclinación dental superior e inferior, clase I de Angle molar y canina, biproquelia. Tratamiento: se determinó la extracción de los primeros premolares superiores e inferiores. El manejo ortodóntico se realizó con aparatología preajustada Roth serie integra de la casa

comercial RMO slot 0,022 x 0,028 y barra transpalatina. En la primera fase de tratamiento la alineación y nivelación se realizó con arcos termoactivados y en fase de trabajo el manejo para cierre de espacios se llevó a cabo con arcos de Al 0,019 X 0,025 con llaves de cierre DKL.

#### **PROCEDIMIENTO**

Después de terminada la mecánica de retracción ortodóntica del segmento anterior inferior con la técnica ROTH; la cual se desarrolló activando las llaves de cierre DKL cada 40 días, para un total de diez activaciones necesarias para conseguir el cierre total de los espacios dejados por las extracciones de los primeros premolares. Se ordenó una segunda tomografía y se procedió a comparar con la primera.

Esta segunda tomografía en la zona sinfisiaria 4x4 fue realizada en el mismo centro de Radiología Digital ORALIMAX donde se realizó la toma inicial. La técnica utilizada fue Adquisición de imagen digitalizada en 3D, técnica de cono (ConeBeam).

Voltaje: 80 KV Ampere: 5.0 M.A. La referencia del equipo es

VERAVIEWEPOCS 3D J. MORITA. Esta toma se realizó el 16 septiembre de 2011.

Se hizo la respectiva estandarización entre la primera y última tomografía sobre el equipo de cómputo en un formato de 40.000 X 30.000. Se realizaron 3 cortes:

- Nivel sagital en la zona media de la sínfisis entre diente 31 y 41.
- Nivel transversal en la cortical vestibular.(Figura 13a)
- Nivel Frontal en ápices de caninos.(Figura 13b).

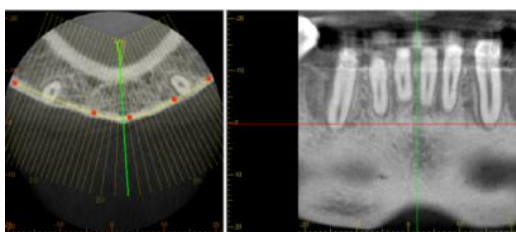


Fig. 13a

Fig. 13b

Figura 13a. Corte transversal de la zona sinfisiaria. Figura 13b. Se observa corte a nivel frontal en ápices de caninos

Luego de realizar los cortes se procedió a ubicar los puntos sobre los cuales se trazaron los mismos planos de la tomografía inicial y se tomaron las medidas. Inicialmente se calco la zona sinfisiaria 1:1 al 100% en color negro y los puntos de control junto con el trazo inicial en color azul, este procedimiento se llevó a cabo para minimizar el error del corte al realizar la segunda tomografía, en la cual

los puntos a diferencia de la primera tomografía se trazarían en color rojo, para así determinar las diferencias obtenidas al final de la retracción.

Los resultados iniciales obtenidos en la primera fase de retracción fueron los siguientes:

Se determinó que no hubo una diferencia significativa hasta ese momento de la retracción, existiendo una tendencia a pérdida ósea en sentido vestibulo lingual de Id a Id'; también se encuentra tendencia a la pérdida en altura a nivel posterior. (Figura 14).

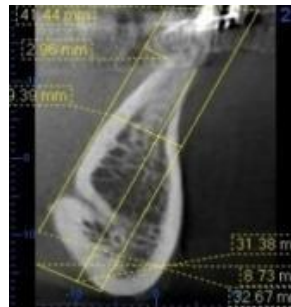


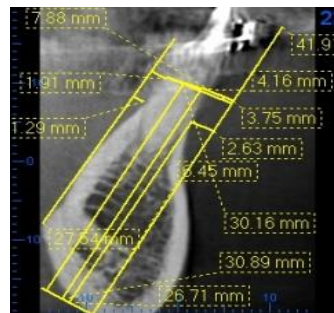
Figura 14. Se observa la sínfisis del paciente 4 meses después de la retracción.

Los resultados finales obtenidos al terminar la retracción fueron:

La distancia del PD a Id aumento de 2,52mm a 3,75mm, la diferencia es de - 1,23, nos indica que esta distancia aumenta por el efecto de la retracción. Distancia del PD a Id' aumento de 7,44mm

a 7,88mm, nos indica que el componente óseo aumento en 0,44mm. Distancia del PD a punto B disminuyó de 2,85mm a 2,63mm, indicándonos aposición ósea. Distancia de sínfisis posterior a Id' disminuyo de 2,63mm a 1,91mm, aposición ósea. En la distancia de la sínfisis posterior a B' disminuyó de 1,51mm a 1,29mm, aumentó 0,45mm indicando aposición ósea a nivel posterior. Distancia del plano Mn a Id disminuyó de 31,03mm a 30,89mm, en este caso hay pérdida ósea en altura de 1.25mm. Distancia del plano Mn a Id' disminuyó la altura ósea levemente de 31,41mm a 30,16mm. Distancia de Mn a punto B aumentó la altura ósea de 26,48mm a 26,71mm. Distancia de B a B' se mantuvo igual. Distancia de Id a Id', disminuyó de 4,92mm a de 4,13mm indicándonos pérdida ósea en sentido vestibulo lingual de 0.79mm. Distancia De Pm perpendicular al PD a la zona posterior de la sínfisis disminuyó de 9,62mm a 9,28mm, indicándonos una leve pérdida ósea. Entonces podemos determinar que no hubo una diferencia significativa hasta este momento de la retracción, pero si una tendencia a la pérdida ósea en altura de la cresta ósea a nivel posterior y anterior de la sínfisis; en sentido vestibulo lingual de Id a

Id', se encuentra una leve pérdida ósea. (Figura 15).



**Figura 15.** Se observa sínfisis después de 12 meses de retracción con técnica Roth.

### Caso 5

Paciente de 16 años 1 meses, género femenino de la Institución Universitaria Colegios de Colombia, residente de Bogotá Colombia. En el diagnóstico inicial se realizaron los estudios cefalométricos de Ricketts, Jarabak, Steiner, Legan y Burstone para tejidos duros y blandos; análisis de modelos, según Peck y Peck, Bolton total y parcial, análisis de Mayoral, análisis de Nance; estos análisis arrojaron un diagnóstico de paciente clase I esquelética, patrón braquifacial, prognatismo dentoalveolar superior e inferior, proinclinación dental superior e inferior, clase I de Angle molar y canina y biproquelia. Tratamiento: se determinó la extracción de los primeros premolares superiores e inferiores. El manejo ortodóntico se realizó con aparatología

preajustada MBT serie mini-taurus de la casa comercial RMO slot 0,022 x 0,028 y barra transpalatina. En la primera fase de tratamiento la alineación y nivelación se realizó con arcos termoactivados y en fase de trabajo el manejo para cierre de espacios se llevó a cabo con arcos de Al 0,019 X 0,025 con ganchos soldados para realizar tie back.

## PROCEDIMIENTO

Después de terminada la mecánica de retracción ortodóntica del segmento anterior inferior con la técnica MBT; se ordenó una segunda tomografía computarizada de la zona sinfisaria 4 X 4 en el mismo centro radiológico ORALIMAX Radiología Digital, donde se realizó la toma inicial. La técnica utilizada fue Adquisición de imagen digitalizada en 3D, técnica de cono (ConeBeam).

Voltaje: 80 KV Ampere: 5.0 M.A. La referencia del equipo es VERA VIEW EPOCS 3D J. MORITA. Esta toma se realizó el 16 septiembre de 2011.

Se hizo la respectiva estandarización entre la primera y última tomografía sobre el equipo de cómputo en un formato de 40.000 X 30.000. Se realizaron 3 cortes

- Nivel sagital en la zona media de la sínfisis entre diente 31 y 41.
- Nivel transversal en la cortical vestibular.(Figura 16a)
- Nivel Frontal en ápices de caninos.(Figura 16b)

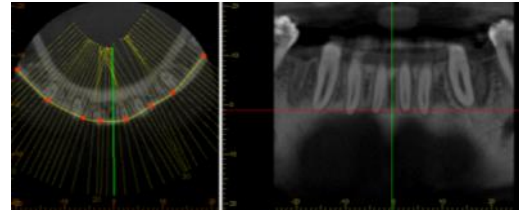


Fig. 16a

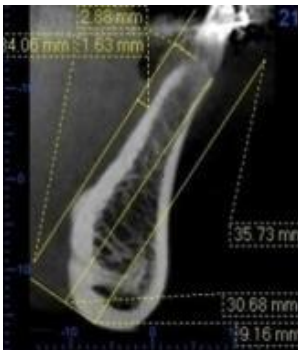
Fig. 16b

**Figura 16a.** Corte transversal de la zona sinfisaria.  
**Figura 16b.** Se observa corte a nivel frontal en ápices de caninos

Luego de realizar los cortes se procedió a ubicar los puntos sobre los cuales se trazaron los mismos planos de la tomografía inicial y posteriormente se tomarían las medidas. Inicialmente se calco la zona sinfisaria 1:1 al 100% en color negro y los puntos de control junto con el trazo inicial en color azul, este procedimiento se llevó a cabo para minimizar el error del corte al realizar la segunda tomografía, en la cual los puntos a diferencia de la primera tomografía se trazaron en color rojo, para así determinar las diferencias obtenidas al final de la retracción

Los resultados iniciales obtenidos en la primera fase de retracción fueron los siguientes:

Se determinó que no hubo diferencia significativa hasta ese momento de la retracción, existiendo una tendencia a la pérdida ósea en sentido vestibulo lingual de Id a Id', y tendencia a la pérdida ósea en altura en la zona anterior. (Figura 17)

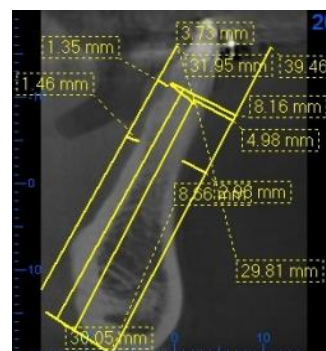


**Figura 17.** Se observa la sínfisis del paciente 4 meses después de la retracción.

Los resultados finales obtenidos al momento de terminar la retracción fueron:

La distancia del PD a Id aumento de 2,86mm a 4,98mm, la diferencia es de - 2,12, nos indica que esta distancia aumenta por el efecto de la retracción. Distancia del PD a Id' aumento de 7,24mm a 8,16mm, nos indica que el componente óseo aumento en 0,92. Distancia del PD a punto B aumentó de 2,63mm a 2,96mm, es decir el tejido óseo se reabsorbió. Distancia de sínfisis posterior a Id' disminuyo de 2,25mm a 1.35mm es decir hay aposición ósea. En la distancia de la sínfisis posterior a B' aumentó 0,79mm a 1,46mm, indicando

reabsorción ósea. Distancia del plano Mn a Id disminuyó de 31,53mm a 29,81mm, en este caso hay pérdida ósea en altura. Distancia del plano Mn a Id' disminuyo de 31,25mm a 30,05mm. Distancia de Mn a punto B se mantuvo en 23,48 ms. Distancia de B a B' se mantuvo. Distancia de Id a Id', disminuyó de 4.38mm a 3,18 mm a indicándonos pérdida ósea en sentido vestibulo lingual de 1.2mm. Distancia de Pm perpendicular al PD a la zona posterior de la sínfisis disminuyó de 8,50mm a 8,22mm, indicándonos una leve pérdida ósea. Entonces podemos determinar que no hubo una diferencia significativa en el movimiento de retracción, pero si una tendencia a la pérdida ósea en sentido vestibulo lingual de Id a Id', y tendencia a la pérdida ósea en altura de la cresta ósea vestibular y lingual. (Figura 18).



**Figura 18.** Se observa sínfisis después de 12 meses de retracción con técnica MBT.

### Caso 6

Paciente de 15 años 8 meses, género femenino de la Institución Universitaria

Colegios de Colombia, residente de Bogotá Colombia. En el diagnóstico inicial se realizaron los estudios cefalométricos de Ricketts, Jarabak, Steiner, Legan y Burstone para tejidos duros y blandos; análisis de modelos, Peck y Peck, Bolton total y parcial, análisis de Mayoral, análisis de Nance; estos análisis arrojaron un diagnóstico de paciente clase I esquelética, patrón dolicofacial, prognatismo dentoalveolar superior e inferior, proinclinación dental superior e inferior, clase I de Angle molar y canina y Proquelía inferior. Tratamiento: Se determinó la extracción de los primeros premolares superiores e inferiores. El manejo ortodóntico se realizó con aparatología preajustada MBT serie mini-tauros de la casa comercial RMO slot 0,022 x 0,028 y barra transpalatina. En la primera fase de tratamiento la alineación y nivelación se realizó con arcos termoactivados y en fase de trabajo el manejo para cierre de espacios se llevó a cabo con arcos de Al 0,019 X 0,025 Y ganchos soldados para realizar Tie Back.

Procedimiento:

Después de terminada la mecánica de retracción ortodóntica del segmento anterior inferior con la técnica MBT; la cual

se desarrolló activando los Tie back cada 30 días; se ordenó una segunda tomografía computarizada de la zona sinfisaria 4 X 4 en el mismo centro radiológico ORALIMAX Radiología Digital, donde se realizó la toma inicial. La técnica utilizada fue Adquisición de imagen digitalizada en 3D, técnica de cono (ConeBeam). Voltaje: 80 KV Ampere: 5.0 M.A. La referencia del equipo es VERAVIEWEPOCS 3D J. MORITA. Esta toma se realizó el 16 septiembre de 2011.

Se hizo la respectiva estandarización entre la primera y última tomografía sobre el equipo de cómputo en un formato de 40.000 X 30.000. Se realizaron 3 cortes:

- Nivel sagital en la zona media de la sínfisis entre diente 31 y 41.
- Nivel transversal en la cortical vestibular.(Fig.19a)
- Nivel Frontal en ápices de caninos. (Figura 19b).

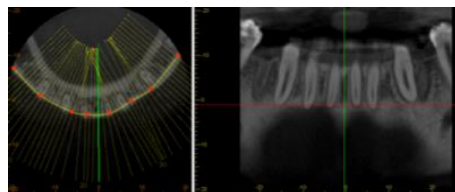


Fig. 19a

Fig. 19b

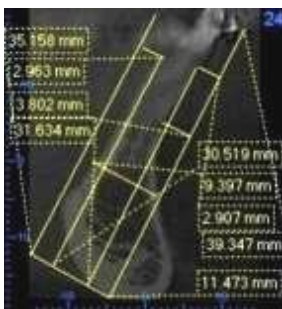
**Figura 19a.** Corte transversal de la zona sinfisaria.  
**Figura 19b.** Se observa corte a nivel frontal en ápices de caninos

Luego de realizar los cortes se procedió a ubicar los puntos sobre los cuales se trazaron los mismos planos de la tomografía inicial y posteriormente se

tomaron las medidas. Inicialmente se calco la zona sinfisiaria 1:1 al 100% en color negro y los puntos de control junto con el trazo inicial en color azul, este procedimiento se llevó a cabo para minimizar el error del corte al realizar la segunda tomografía, en la cual los puntos a diferencia de la primera tomografía se trazaron en color rojo, para así determinar las diferencias obtenidas al final de la retracción.

Los resultados iniciales obtenidos en la primera fase de retracción fueron los siguientes:

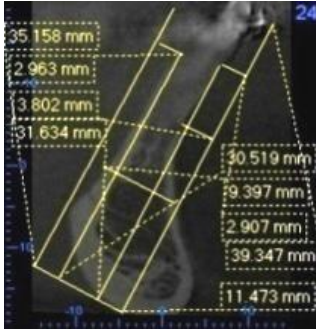
Se determinó que no hubo una diferencia significativa hasta ese momento de la retracción, existiendo una tendencia la pérdida ósea en sentido vestíbulo lingual de Id a Id', y tendencia a pérdida ósea en altura en la zona posterior. (Figura 20).



**Figura 20.** Se observa la sínfisis del paciente 4 meses después de la retracción.

Los resultados obtenidos al terminar la retracción son:

La distancia del PD a Id aumento de 3,25mm a 4,71mm, la diferencia es de - 1.46, nos indica que esta distancia aumenta por el efecto de la retracción. Distancia del PD a Id' aumento de 6,55mm a 7,98mm, nos indica que el componente óseo aumentó en 1,43. Distancia del PD a punto B se mantiene igual. Distancia de sínfisis posterior a Id' disminuyó de 3,31mm a 0.0 mm es decir hay pérdida ósea efecto de la retracción. En la distancia de la sínfisis posterior a B' se mantiene. Distancia del plano Mn a Id disminuyó de 31,26mm a 30,21mm, en este caso hay pérdida ósea en altura. Distancia del plano Mn a Id' disminuyó de 32,2mm a 31,25mm, indica que hay una pérdida en altura. Distancia de Mn a punto B se mantuvo en 24,4 mm. Distancia de B a B' se mantuvo. Distancia de Id a Id', disminuyó de 3,3mm a 3,27mm, indicándonos pérdida ósea en sentido vestíbulo lingual. Distancia De Pm perpendicular al PD a la zona posterior de la sínfisis se mantiene igual. . Entonces podemos determinar que no hubo una diferencia significativa al terminar la retracción, pero si una tendencia a pérdida ósea en altura en la zona anterior y posterior de la cresta ósea. (Figura 21).



**Figura 21.** Se observa sínfisis después de 12 meses de retracción con técnica MBT.

## Discusión

El movimiento ortodóncico se produce como respuesta a la fuerza aplicada a los dientes. Este movimiento es la respuesta fisiológica del tejido óseo de soporte, que mediante un proceso de reabsorción en las zonas de presión y de aposición en las zonas de tracción, remodela su forma; por ello en la evaluación de un tratamiento con fuerzas ortodóncicas está demostrado que la reabsorción radicular y por lo tanto ósea se sucede por fuerzas excesivas.<sup>11</sup>

De acuerdo a este concepto es importante la alineación perfecta de los dientes en el arco para minimizar los efectos de fricción, consiguiendo una adecuada inclinación axial de los dientes, sin presencia de rotaciones, efectos que incrementarían la Fuerza (F) y aumentarían la pérdida de anclaje.<sup>12</sup>

Los datos obtenidos del presente estudio no son significativos por la limitación de la muestra. La información que se presenta plantea que en el manejo de las mecánicas de cierre de espacios más utilizadas Roth y MBT, se ha presentado levemente mayor pérdida ósea en altura a nivel de la zona anterior de la sínfisis, (Técnica MBT) en la medida de Mn a Id, siendo únicamente 2 casos expuestos, a los cuales se les realizó mayor número de activaciones lo cual podría sustentar la pérdida de altura ósea a este nivel. El cambio en la altura de la sínfisis con la técnica Roth en el plano Mn a Id y Mn Id', hasta el momento, es menor; observándose que el movimiento de retracción en cuerpo presento mayor estabilidad, debido a que las activaciones de las llaves de cierre se realizaron con un intervalo mayor entre una y otra; probablemente esta sea la causa de la diferencia no significativa de la pérdida ósea a este nivel.

En cuanto al espesor de Id a Id', es decir el ancho vestibulo lingual se mantiene estable, teniendo una pérdida ósea no significativa en las dos técnicas. En la longitud Mn a Id' no hay una diferencia significativa. En la medida de B a B' antes y después del movimiento de retracción se

mantiene estable en las dos mecánicas de tratamiento usadas. Por lo tanto con los datos obtenidos se puede concluir que las medidas lineales tomadas en cuenta se mantuvieron estables solo presentándose una diferencia no significativa al nivel anterior superior de la sínfisis. Finalmente el punto Pm con respecto a la zona posterior de la sínfisis se mantiene estable en ambas técnicas corroborando que la parte inferior de la sínfisis no se modifica.

El manejo que se dio en todos los casos fue de acuerdo al protocolo de cada técnica, cuatro pacientes se manejaron con técnica Roth y dos con técnica MBT. En los cuales los dos casos de MBT recibieron activaciones cada treinta días y en Roth las llaves de cierre se activaron cada 40 días.

Otro punto a considerar según estudios de Bjork y Buschang<sup>4,5</sup> es la diferenciación sexual que ocurre en la pubertad en el desarrollo mandibular, ya que este sería un determinante en el comportamiento mandibular y de la sínfisis.

Un objetivo a cumplir en la terapia ortodóntica es situar el incisivo inferior dentro de las basales y centrado en las corticales sinfisiarias, y de esta posición

lograr una oclusión ideal. El manejo de la mecánica debe evitar inclinaciones axiales que produzcan pérdida ósea a nivel de la cresta ósea y se cumpla el objetivo de salud periodontal.

## **Conclusiones**

1. El cierre de espacios con mecánicas de retracción ROTH y MBT son excelentes alternativas de tratamiento para lograr los objetivos en la terapia ortodóntica pero deben ser perfectamente planeados para minimizar el nivel de pérdida ósea.
2. La serie de casos reportados muestra dos alternativas simples para el cierre de espacios logrando controlar la inclinación axial de los dientes y el anclaje durante el tratamiento ortodóntico.
3. Los resultados arrojados en este estudio con las diferentes secuencias de tratamiento no muestran diferencia significativas entre la mecánica de retracción MBT y Roth durante el cierre de espacios.
4. A pesar de la limitación de número de casos del presente estudio, se observó una presencia de pérdida ósea mayor en la mecánica de retracción de MBT

pero sin ninguna diferencia significativa.

5. En las dos técnicas la tendencia a reabsorción ósea en sentido vestibulo lingual está presente a nivel de los puntos Id a Id'.

## REFERENCIAS

1. Werbein H. Mandibular incisors, alveolar bone and symphysis after orthodontic treatment. A retrospective study. American Journal of Orthodontics and Dentofacial Orthopedics. 1996;110(3):239-246
2. Kusnoto J. The effect of anterior tooth, retraction on lip position of orthodontically treated adult Indonesian, American Journal of Orthodontics and Dentofacial Orthopedics. Vol. 120 (3):304-307
3. Chooryung Judi Chunga; Sinae Jungb; Hyoung-SeonBaikc. Morphological Characteristics of the Symphyseal Region in Adult Skeletal Class III Crossbite and Openbite Malocclusions. 2008. Angle Orthodontist, 2008;78(1):38-43.
4. Buschang, MA, Phd. Childhood and pubertal growth changes of the human symphysis. The angle orthodontist. 1992;62(3):203-210.
5. Toshiya E. Rieko Ozoeb; Koji Kojimab; Shohachi Shimookac. Congenitally Missing Mandibular Incisors and Mandibular Symphysis Morphology. Angle Orthodontist. 2007; 77( 6):1079-1084
6. Jones D. The eruption of the lower incisor and the Accompanyng development of the Symphysis and Point B. Angle Orthodontist. October 1966;36(4):351--357
7. Gregoret J. El tratamiento ortodontico con arco recto. Ed. NM 2003, Madrid 144-188.
8. Trevisi, H., Space Closure Biomechanics Applied Using The MBT™ System Technique. Orthodontics perspectives. Pag. 3-7.
9. McLaughlin, Richard P, Bennett, John C, Trevisi, Hugo J. Mecánica sistematizada del tratamiento ortodónico. Mosby/ Elsevier, Madrid, 2004.
10. Vigorito J, Anchorage Control During The Leveling Phase In Extraction And Non-Extraction Cases Using MBT™ System Technique. Orthodontics perspectives.
11. Hideyuki I. Anterior retraction using a pre adjusted edgewise appliance with interrupted orthodontic force generated by a screw device. Orthodontic waves. 2006; 65(1): 1-42
12. Uribe, G. Ortodoncia Teoría y Clínica. Editorial CIB. segunda edición, Medellín 2010, Cap. 21,22, 27, 31, 40,41,

