CARACTERÍSTICAS DE LAS RESTAURACIONES EN ZONAS CERVICALES PARA MANTENIMIENTO DEL ANCHO BIOLÓGICO: REVISIÓN EXPLORATORIA.

Pedro Rico García, residente de periodoncia, prico@unicoc.edu.co

Manuela Calero Matallana, residente de periodoncia, mcalero@unicoc.edu.co

Sebastián Quinayás Mera, residente de periodoncia, squinayas@unicoc.edu.co

Paula Colmenares Molina, especialista en periodoncia, pcolmenares@unicoc.edu.co

Adriana Jaramillo Echeverri, Magister epidemiologia y microbiología, ajaramilloe@unicoc.edi.co

Resumen.

OBJETIVO: Identificar las características de las restauraciones directas subgingivales que favorecen el mantenimiento del ancho biológico.

METODOLOGIA:

Se realizó una búsqueda de artículos publicados sobre los cambios que presenta el ancho biológico en dientes con restauraciones directas subgingivales en las bases de datos PUBMED y SCIELO utilizando términos en español e inglés; estos términos son: biologic width, probing depth, proximal box elevation, depth margin elevation, composite resins, direct dental restoration, restorative composite. Se utilizaron operadores boleanos para construir una ecuación de búsqueda. Los artículos para incluir fueron estudios publicados que involucran a hombres y mujeres mayores de 10 años, sistémicamente sanos que evaluaran el ancho biológico y su relación con las restauraciones directas.

RESULTADOS: Los artículos fueron filtrados por duplicados y se aplicaron los criterios de inclusión y exclusión, artículos escritos en idiomas distintos al inglés y español. La filtración por título y abstract y se obtuvieron finalmente 23 artículos Donde se observa cambios de los parámetros periodontales, cuando hay una restauración bien sea sobre contorneada o con rugosidades el cuál van a generar aumento de la profundidad de sondaje, pérdida en el nivel de inserción, aumento de la pérdida ósea, incremento en el índice de sangrado y en la placa bacteriana. Se

menciona que al realizar un buen pulido de las restauraciones y una buena adaptación se puede mantener esos tejidos periodontales en salud.

CONCLUSION: Un excelente pulido de las restauraciones cervicales o subgingivales, no va presentar alguna alteración en los parámetros periodontales.

Palabras claves:

Ancho biológico, restauraciones directas, margen gingival.

CHARACTERISTICS OF RESTORATIONS IN CERVICAL AREAS FOR MAINTENANCE OF THE BIOLOGICAL WIDTH: EXPLORATORY REVIEW

OBJECTIVE: To identify the characteristics of direct subgingival restorations that favor the maintenance of biological width.

METHODOLOGY:A search was made for published articles on changes in biological width in teeth with direct subgingival restorations in the PUBMED and SCIELO databases using terms in Spanish and English; These terms are: biological width, probing depth, proximal box elevation, depth margin elevation, composite resins, direct dental restoration, restorative composite.

Boolean operators were used to build a search equation. Articles to include were published studies involving systemically healthy men and women older than 10 years that evaluated biologic width and its relationship to direct restorations.

.

RESULTS:The articles were filtered in duplicates and the inclusion and exclusion criteria were applied, articles written in languages other than English and Spanish. The filtration by title and abstract and finally 23 articles were obtained where changes in the periodontal parameters are observed, when there is a restoration either over contoured or with roughness which will generate an increase in the probing depth, loss in the insertion level , increased bone loss, increased bleeding index and bacterial plaque. It is mentioned that by performing a good polishing of the restorations and a good adaptation, these periodontal tissues can be kept healthy.

CONCLUSION:An excellent polishing of cervical or subgingival restorations will not present any alteration in the periodontal parameters.

INTRODUCCIÓN.

El ancho biológico está conformado por el espacio biológico, que tiene como limites el epitelio surcular hasta la parte más superficial del epitelio de unión, y el espesor biológico, va desde la parte superior del epitelio de unión hasta la cresta ósea. Para determinar el ancho biológico, Gargiulo y col. en 1961 realizan un ensayo clínico no aleatorizado donde el tamaño de la muestra fue de 30 individuos y tienen como resultado un epitelio del surco con una medida 0.69 mm, epitelio de unión con 0.97 mm y tejido conectivo con 1.07 mm. (1)

Estos tejidos se pueden ver afectados por poblaciones bacterianas que se pueden encontrar subgingival o supragingival dentro de la cavidad oral, donde hay un proceso dinámico en la formación de biopelícula o cálculo residual. (2)

Es muy importante respetar esos parámetros a la hora de realizar un tratamiento, por lo que un buen diagnóstico de parámetros como, la posición de la cresta ósea respecto a la línea amelocementaria y la cantidad de encía queratinizada, va a permitir definir el plan de tratamiento ideal para el paciente. (3) El fenotipo periodontal determina el espesor gingival y el grosor de la tabla ósea que es una característica de gran importancia a la hora de realizar las restauraciones. Clínicamente podemos identificar el fenotipo de nuestro paciente fijándonos en la forma de los dientes, la altura de la papila, la forma de la arquitectura periodontal, el área de contacto interdental. (3)

La sonda periodontal es un instrumento que permite medir el grosor gingival con técnicas como la translucidez del tejido o transgingival, y también, medir la profundidad de sondaje y determinar el nivel inserción que es una medida clave para identificar la enfermedad periodontal. (4,5)

La enfermedad periodontal es una inflamación mediada por el huésped, asociada a bacterias y da como resultado la pérdida de inserción clínica, por ende, la pérdida ósea. Esta enfermedad tiene una prevalencia de 61,6% en la población colombiana. Se estableció un sistema de clasificación en el año 2018, el cual, nos permite determinar la severidad de la enfermedad por medio de estadios y la progresión por medio del grado de la enfermedad, teniendo en cuenta múltiples variables como la profundidad de la bolsa, pérdida de niveles de inserción clínica, estado sistémico del paciente, pérdida ósea por año, entre otros. (6,7)

Es importante tener en cuenta que la etiología de la enfermedad periodontal es causada por un acumulo de biopelícula que puede generar un aumento en la profundidad del sondaje, pérdidas de niveles de inserción clínica, sangrado, que gracias a diferentes factores como puede ser una inadecuada técnica de higiene oral, malposición dental, restauraciones desadaptadas que puedan quedar sobrecontorneadas o invadiendo el ancho biológico entre otras, lo que favorece un mayor acúmulo de biopelícula. (6,7)

Estas restauraciones pueden ser directas como las resinas compuestas, las cuales están conformadas por un grupo de polímeros que constituye la matriz orgánica y un refuerzo de vidrio silanizado. según su cronología han ido cambiando la naturaleza y el tamaño de sus partículas, para mejorar las propiedades que permitan una buena estética y resistencia. Unas de las principales fallas de las restauraciones, son la falta de retención, pigmentación marginal asociada o no a la desadaptación, presencia de caries adyacente a la restauración.(8) Para solucionar la desadaptación a nivel cervical, se utilizan técnicas como el recontorneo estético, para lograr una buena adaptación sin invadir el ancho biológico ni dejar sobre contornos. (9)

El objetivo de este estudio fue identificar las características de las restauraciones directas subgingivales que favorecen el mantenimiento del ancho biológico.

MATERIALES Y MÉTODOS.

Se realizo un estudio exploratorio de fuente secundaria que involucro la búsqueda y recuperación de referencias en bases de datos especializadas utilizando los términos: biologic width, probing depth, proximal box elevation, depth margin elevation, los cuáles nos servían de sinónimos y posteriormente lo enlazábamos con otras palabras claves referente a la restauración. Las bases de datos utilizadas fueron PUBMED Y SCIELO; mediante combinaciones con operadores boleanos, se logró construir la siguiente ecuación de búsqueda: (((((Biologic width) OR (probing depths)) OR (proximal box elevation)) OR (depth margin elevation)) OR (supracrestal tissue attachment)) AND (((Restorative composite) OR (composite resins)) OR (direct dental restoration)).

Los artículos para incluir fueron estudios publicados que involucran a hombres y mujeres mayores de 10 años, sistémicamente sanos que evaluaran el ancho biológico y su relación con las restauraciones directas.

En la tabla 1 se resume todos los artículos que se incluyeron en el estudio con sus respectivas descripciones y su validez.

La evaluación de la calidad metodológica y la extracción de datos de las publicaciones fueron realizadas de forma independiente por 3 revisores (Pedro Rico, Sebastián Quinayás, Manuela Calero). Las discrepancias se resolvieron mediante una discusión. Se procuro buscar publicaciones de mayor peso de evidencia para evaluar el texto completo y se utilizó la plantilla CASPe para la evaluar los ensayos clínicos.

RESULTADOS

Se identificaron 379 artículos después de la búsqueda en las bases de datos mencionadas, se eliminaron 2 duplicados y se realizó la filtración por título y abstract teniendo como resultado 289 artículos y se excluyen 243, ya que eran en francés, en animales, pacientes menores de 10 años, que no contribuían con el estudio y artículos no extraíbles. Posteriormente, fueron leídos a texto completo 46 artículos, de los cuáles 22 no contribuían con la investigación y finalmente se incluyeron 23 estudios. (Figura 1) Finalmente, se seleccionaron 23 artículos que cumplieron los criterios de inclusión. Se encontraron 4 ensayos clínicos, .12 reportes de caso,4 revisiones de literatura,1 estudio piloto,1 estudio observacional descriptivo,1 Pseudoexperimental.

Las publicaciones elegidas reportaron cambios de los parámetros periodontales cuando hay una restauración, bien sea sobre contorneada o con rugosidades y en consecuencia el eventual aumento de la profundidad de sondaje, pérdida en el nivel de inserción, aumento de la pérdida ósea, incremento en el índice de sangrado y en la placa bacteriana. Se menciona que al realizar un buen pulido de las restauraciones y una buena adaptación se puede mantener esos tejidos periodontales en salud.

Figura 1. Diagrama de flujo.

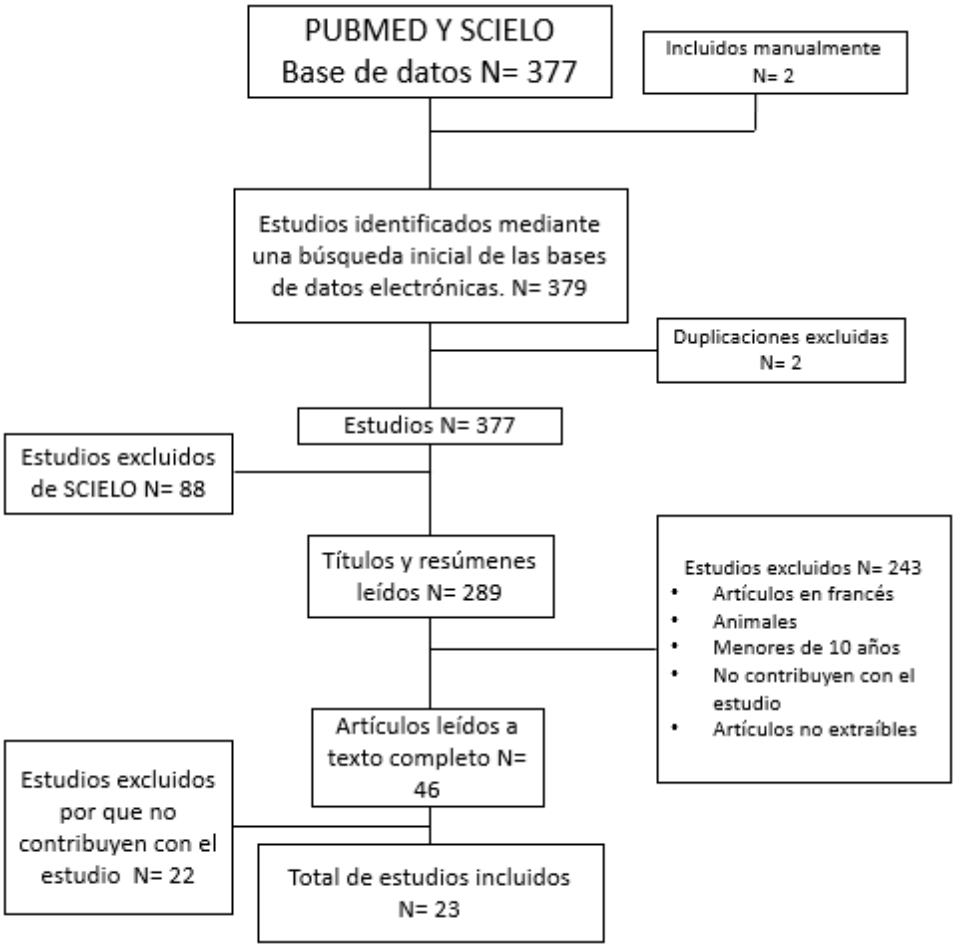
PUBMED Y SCIELO
Base de datos N= 377
Incluidos manualmente
N= 2
Estudios identificados mediante una búsqueda inicial de las bases de datos electrónicas. N= 379
Duplicaciones excluidas
N= 2
Estudios N= 377
Estudios excluidos de SCIELO N= 88
Títulos y resúmenes leídos N= 289
Estudios excluidos N= 243
Artículos en francés
Animales
Menores de 10 años
No contribuyen con el estudio
Artículos no extraíbles
Artículos leídos a texto completo N= 46
Estudios excluidos por que no contribuyen con el estudio N= 22
Total de estudios incluidos N= 23

Los ensayos clínicos estudiaron el comportamiento de las diferentes variables como; profundidad de sondaje, nivel de inserción clínica, sangrado al sondaje, recesión gingival e índice de placa bacteriana. Estos estudios confirman que, al presentar restauraciones subgingivales con un buen sistema de acabado y pulido, no afectaban los tejidos periodontales, no se observaba sangrado, inflamación y el índice de placa bacteriana no se aumentaba. Estos estudios se resumen en la tabla 2.

Los reportes de casos fueron los mayores estudios encontrados donde se informa cómo se comporta el tejido frente a diferentes tratamientos y diferentes materiales que, al realizar una buena restauración con un excelente pulido, sin dejar sobre contornos y una buena higiene oral posterior al tratamiento, va a mejorar o mantener los tejidos periodontales en salud. Los factores a tener en cuenta en la restauración para que no afecte al periodonto, son los márgenes de la restauración, característica del material de restauración, fenotipo periodontal, perfil de emergencia y ancho biológico, otro factor es la adherencia del paciente al tratamiento de higiene oral, el cuál es otro parámetro que se tiene en cuenta para que estas restauraciones no provoquen cambios en el nivel de inserción e incluye el compromiso del paciente por la terapia de mantenimiento.

TABLA 2. Resumen de todos los ensayos clínicos en esta revisión exploratoria.

AUTORES/ DISEÑO DE ESTUDIO	AÑO	PRINCIPALES CONCLUSIONES
Teixeira y cols. (10) / ensayo clínico aleatorizado	2019	El uso de composite con un sistema de acabado y pulido minimiza la posibilidad de inflamación gingival previniendo el desarrollo de enfermedades periodontales.
Carvalho y cols. (11) / ensayo clínico aleatorizado	2018	El uso de material restaurador como resinas compuestas o ionómero de vidrio reforzado con resina no presentan diferencias estadísticamente significativas. el sangrado que se presentó pudo deberse a las restauraciones que estaban sin pulir y porosas.
Santos y cols (12) / ensayo clínico aleatorizado	2007	Una restauración subgingival bien pulida sin sobre contornos no va a afectar los tejidos periodontales, de manera que no se presentarían ni inflamación gingival ni bolsas periodontales.
Hahn y cols (13) / ensayo clínico multicéntrico no aleatorizado	2020	No mostró diferencias estadísticas en los parámetros clínicos como profundidad de sondaje, nivel de inserción clínica, pero si se evidencio una diferencia estadística en el índice de placa con relación a dientes que tenían tratamiento con resinas compuestas que en los que no tenían y también por la antigüedad de las restauraciones.

En los estudios revisados se mencionó el implemento de un tratamiento conocido como la reubicación del margen, el cuál puede tener varias ventajas para el paciente, como evitar el tratamiento quirúrgico, esperar el tiempo de cicatrización para su posterior rehabilitación. Hay evidencia que compara el tratamiento quirúrgico con la reubicación del margen y se han obtenido buenos resultados, como la ausencia de inflamación y que sea bien tolerado por los tejidos periodontales cuando se realiza con un protocolo estricto de aislamiento. Todavía no hay suficiente evidencia clínica que respalde su uso. Estos estudios se resumen en la tabla 3.

TABLA 3. Resumen de todos los reportes de caso, revisión de literatura, estudio piloto en esta revisión exploratoria.

AUTORES/ DISEÑO DE ESTUDIO	AÑO	PRINCIPALES CONCLUSIONES
Kulkarni y cols. (14) / reporte de caso	2013	En un tratamiento de extrusión ortodóntica, el complejo dentoalveolar se extruyó. Posteriormente adhirieron el fragmento del diente con resina y en su unión paso por un sistema de pulido que al seguimiento de 1 año cumplía con la estética y función sin ninguna afección.
Zucchelli y cols. (15) / reporte de caso	2006	Los parámetros periodontales permanecen estables y sin complicaciones en un tratamiento para un surco de desarrollo del incisivo lateral superior con bolsa periodontal y pérdida del nivel de inserción clínica.
Asgary y cols. (18) / reporte de caso	2015	La restauración con cemento de ionómero de vidrio en un diente a causa de una reabsorción externa, donde previamente se eleva un colgajo y se procede a la restauración y al pulido observándose buenas propiedades gracias al ionómero de vidrio que funciona como barrera biológica dando como resultado a los 3 meses un tejido periodontal saludable.
Deliberador y cols. (16) / reporte de caso	2012	El tratamiento mucogingival de colgajo desplazado coronal y resina compuesta en una restauración cervical no cariosa con un excelente pulido del material, informan que no se presentó inflamación en un periodo de seguimiento de 24 meses, el cual pudo haber sido por una buena higiene oral del paciente.
Ercoli y cols. (21) / revisión de literatura	2021	Los aumentos del índice de placa bacteriana, sangrado, profundidad de bolsa, nivel de inserción clínica, se asocian con la restauración tipo amalgama, si se mantiene la higiene bucal y el paciente motivado, no hay cambios

		en los márgenes intracrevicular y aumento de los parámetros periodontales.
Collares y cols. (23) / reporte de caso.	2018	Las restauraciones subgingivales y supragingival colocadas con amalgama o resina compuesta localizadas en la región proximal están asociadas con la presencia de daño periodontal, aunque no es indicativo de enfermedad se observó un aumento significativo en la pérdida de inserción clínica y la profundidad de sondaje en los sitios restaurados.
Metz y cols. (24) /reporte de caso	2016	El acabado de coronas de cerámica sin metal de disilicato de litio en un compuesto de resina con nano relleno, un compuesto de relleno o granel con nano relleno o materiales RMG que parece proporcionar la menor profundidad y área de penetración del tinte.
Ruan y cols. (19) / reporte de caso.	2016	La tasa de cese de compuestos de resina fluida, compomeros dyract, y la resina compuesta fotopolimerizable, fueron mayores que las de GIC para la restauración en cuña dental. Los compuestos de resina fluida, compómeros Dyract y resina compuesta fotopolimerizable fueron sustitutos favorables para ionómero de vidrio. Sin embargo, se necesita más estudios.
Nassar y cols. (20) / estudio piloto	2012	Existe biocompatibilidad clínica de restauraciones de resina compuesta con nanopartículas en lesiones cervicales no cariosas y en tejidos periodontales en pacientes con diabetes mellitus independientemente del tipo de procedimiento de pulido de dichas restauraciones.
Juloski y cols. (27) / revisión de literatura	2018	Actualmente no hay evidencia científica solida que pueda apoyar o desalentar el uso de la técnica CMR previo a una restauración con un defecto subgingival.
Kielbassa y cols. (25) / revisión de literatura	2015	La técnica de elevación del margen tiene varias ventajas como el aumento del rendimiento físico de la base cementada adhesivamente, se evitará la invasion microbiana y el dolor postoperatorio, se facilitará el control de los fluidos orales, se mejora la calidad de las impresiones digitales, se habilitará el diseño de contacto proximal, se acortará el tiempo total empleado con resina adherida o con restauraciones indirectas.
Sarfati y cols. (26) / revisión de literatura	2018	La reubicación del margen parece ser bien tolerado por el periodonto cuando se realiza una buena unión con un aislamiento adecuado, lo que da lugar a muy pocos o ningún signo de inflamación clínica.
Bertoldi y cols. (17) / Estudio Pseudoexperimental	2019	Las restauraciones subgingivales resultan compatibles con la salud gingival, siempre que se respete el ancho biológico y se pueda realizar una estricta terapia de soporte.

Baratieri y cols. (29) / reporte de caso	1994	La osteotomía en zonas específicas donde se ha invadido el ancho biológico, realizando luego la reinserción del fragmento con resina compuesta verificando que no quede sobre contornos para así no afectar el tejido periodontal.
Baratieri y cols. (28) / reporte de caso	1993	La reinserción de fragmentos dentales mediante técnicas adhesivas, incluso cuando la fractura es grave, puede considerarse un procedimiento seguro con resultados predecibles, siempre que los casos se seleccionen con criterio.
HEDA y cols. (31) /reporte de caso	2006	La extrusión ortodóncica reduce la relación Corona / raíz y ensancha la tronera, este abordaje permite mantener el ancho biológico y optimizar el sellado marginal.
Ababneh y cols. (22) / Observacional descriptivo	2011	Las restauraciones de Clase III, (composite e ionómero de vidrio) y la porcelana se asociaron con condiciones periodontales relativamente mejores que los otros tipos y materiales de restauración. Las restauraciones de amalgama de Clase II, las coronas y los pilares de los puentes (especialmente los hechos de acrílico y aleaciones no preciosas) se asociaron con la mayor rotura periodontal. Las restauraciones de clase V se asociaron con la mayor pérdida de inserción debido a periodontitis o quizás debido a recesión gingival. Los Materiales de restauración deficientes, como acrílico y no preciosos, deben evitarse las aleaciones metálicas en cualquier tratamiento restaurador.
Hong y Cols. (30) / reporte de caso	2006	El tratamiento de un diente geminado donde se eleva un colgajo, se hemisecciona la porción distal, se sella con MTA y posteriormente se regenera la zona donde se realiza un seguimiento de 42 meses y no se observa bolsas periodontales, solo se observa una recesión de 2 mm y se observa una leve inflamación por mala higiene oral.
Kulkarni y cols. (32) / reporte de caso	2013	No se presentó alteración en el tejido periodontal posterior a la adaptación del fragmento autólogo cuando se realizó gingivectomía previamente, pero deben tener en cuenta la cooperación del paciente y la buena higiene oral.

Discusión:

Esta revisión exploratoria se compiló para evaluar el comportamiento del ancho biológico cuando presentan restauraciones a nivel del margen gingival o subgingival. Hay pocos estudios en la literatura sobre el tema, y entre ellos se identificaron 4 ensayos clínicos importantes para aproximarse a la respuesta de la pregunta planteada en la investigación. autores como Teixeira, Carvalho, Santos,

Hahn mencionan que aquellas restauraciones deben tener un buen sistema de pulido para generar una excelente adaptación, verificando la antigüedad de ésta y buenas tecnicas en higiene oral, de manera que esto permitiría tener unos tejidos periodontales saludables. Donde no existiría una alteración en el nivel de inserción clínica, profundidad de sondaje, recesiones del tejido marginal ni sangrado. Los autores mencionan que una vez se lleve a cabo las recomendaciones en cuanto a la adaptación de las restauraciones no van a haber cambios negativos en los tejidos periodontales.(10–13)

Los otros estudios incluidos en la investigación de baja validez como, reportes de caso, revisiones de literatura, estudios piloto y experimentales se menciona lo siguiente.

Al restaurar dientes con abfracciones, caries en zona cervical o porque se deba adherir un fragmento de diente fracturado, se debe tener en cuenta la , para ello Autores como Kulkarni ,Zucchelli, Deliberador, Bertoldi, resaltan la importancia del acabado de las restauraciones dirigidas a evitar sobre contornos y rugosidades y de esa manera mejorar los parámetros periodontales como el nivel de inserción clínica, disminuir el riesgo de presentar bolsas periodontales o algún tipo de hallazgo inflamatorio. Los pacientes deben ser conscientes que es de suma importancia una excelente higiene oral e ir a sus controles periódicos con el profesional.(14–17)

En estos estudios se menciona que el ionómero de vidrio ofrece unas buenas propiedades como la liberación de flúor y esto evita una colonización de ciertas especies bacterianas especialmente la *phorphyromona gingivalis* ofreciendo una barrera biológica y presentando parámetros periodontales compatibles con salud (18). Otros estudios investigan materiales que tengan unos resultados positivos a la hora de restaurar en zonas cervicales o subgingivales como el ionómero de vidrio Ruan, Nassar, menciona el uso de compuestos como la resina fluida, compómeros Dyract y resina compuesta, los cuáles, son biocompatibles evitando alteraciones en los tejidos periodontales y fueron sustitutos favorables debido al acabado de las restauraciones pero se requiere más estudios que aborden el tema.(19,20)

Por otra parte, respecto a los materiales de obturación Ercoli, Ababneh, Collares, Metz mencionan que la presencia de amalgama en la región proximal suelen generar un aumento de sangrado al sondaje, índice de placa bacteriana, perdida de nivel de inserción clínica, aumento de la profundidad de la bolsa y están asociados con mayor alteración periodontal debido a la adaptación de esta por sobre contornos o por el difícil acceso de restaurar aquellas zonas.(21–23) (24)

Kielbassa, Sarfati, Juloski menciona una técnica denominada reubicación del margen cervical, la cuál consiste en reubicar el margen de la restauración coronalmente para dejarlo supragingival y facilitar el procedimiento de restauración. Esta técnica parece que es bien tolerado por los tejidos periodontales si se realiza

con un buen protocolo, lo que da lugar a muy poco o ningún signo de inflamación. Pero hay pocos ensayos clínicos que hablen de esta técnica, por lo tanto, se requiere más investigación sobre ésta.(25–27)

Baratieri menciona sobre la adhesión de fragmentos dentarios autólogos debido a una fractura corono radicular donde optaban elevar un colgajo a espesor total y los excesos de resina debían ser pulidos. (28,29) Hong habla de elevar un colgajo, retiran parte del diente hemiseccionado y se sella con MTA, posteriormente regeneran y evalúan el comportamiento donde se observa una leve recesión de 2 mm, el cual logró una ganancia ya que presentaba perdida en el nivel de inserción clínica y una recesión gingival aumentada. (30) HEDA mencionaba una extrusión ortodóntica dejando la línea de terminación supragingival, para favorecer la restauración y un buen pulido de ésta (31) y Kulkarni menciona un estudio de un niño de 11 años donde se realiza gingivectomía para poder adherir un fragmento de diente autólogo con resina compuesta con un resultado clínico favorable gracias a la adaptación y buena higiene oral.(32)

La gran limitación de este estudio fue el número reducido de ensayos clínicos encontrados por lo que se sugiere realizar estudios clínicos sobre muestras poblacionales grandes y obtener resultados contundentes.

En esta revisión exploratoria se concluye que con un excelente pulido de las restauraciones cervicales o subgingivales, no se va presentar alguna alteración en los parámetros periodontales, bien sea en los niveles de inserción clínica, profundidad al sondaje, sangrado, recesión gingival entre otros, teniendo en cuenta que los pacientes si presentan una buena higiene oral, se van a mantener los tejidos periodontales en salud, sin embargo, se debe estar valorando periódicamente las restauraciones ya que a través del tiempo se van desadaptando y puede generar mayor acumulo de biopelícula.

Se sugieren estudios clínicos que evalúen el comportamiento de los tejidos periodontales frente a restauraciones a nivel cervical para dar resultados con mayor evidencia.

Referencias Bibliográficas

1. Periimplantarias Y, Herrera D, Figuero E, Shapira L, Jin L, Sanz M. De Las Enfermedades Periodontales. Rev Cient LA Soc ESPAÑOLA PERIODONCIA. 2018;1(11):94–110.

2. Niklaus Lang JL. Periodontología clínica e implantología odontológica. 2016. 1–1402 p.

3. Zerón A. Biotipos, fenotipos y genotipos ¿Qué biotipo tenemos? (Segunda parte). Rev Mex Periodontol. 2011;2(1):22–33.

4. Kolte R, Kolte A, Mahajan A. Assessment of gingival thickness with regards to age, gender and arch location. J Indian Soc Periodontol. 2014;18(4):478–81.

5. Rams TE, Slots J. Comparison of two pressure-sensitive periodontal probes and a manual periodontal probe in shallow and deep pockets. Int J Periodontics Restorative Dent. 1993;13(6):520–9.

6. Tonetti MS, Greenwell H, Kornman KS. Staging and grading of periodontitis: Framework and proposal of a new classification and case definition. J Periodontol. 2018;89(January):S159–72.

7. Ministerio de Salud y Protección Social, MINSALUD. IV Estudio Nacional De Salud Bucal - ENSAB IV. Bogotá, Colomb. 2014;3:381.

8. Guzman HJ, Arana G, Blanco G. Biomateriales odontológicos de uso clínico. 2013. 1–666 p.

9. Hirata R, Higashi C. Tips: claves en odontologia estetica. Editora Medica Panamericana. 2012. 1–76 p.

10. Teixeira N, Webber MBF, Nassar CA, Camilotti V, Mendonça MJ, Sinhoreti MAC. Influence of Different Composites and Polishing Techniques on Periodontal Tissues near Noncarious Cervical Lesions: A Controlled, Randomized, Blinded Clinical Trial. Eur J Dent. 2019;13(4):635–41.

11. de Carvalho RD, Nogueira C de OP, da Silva AP, Mesquita JA, Salgado KHC, Medeiros MC dos S, et al. Periodontal evaluation in noncarious cervical lesions restored with resin-modified glass-ionomer cement and resin composite: A randomised controlled study. Oral Health Prev Dent. 2018;16(2):131–6.

12. Santos VR, Lucchesi JA, Cortelli SC, Amaral CM, Feres M, Duarte PM. Effects of Glass Ionomer and Microfilled Composite Subgingival Restorations on Periodontal Tissue and Subgingival Biofilm: A 6-Month Evaluation. J Periodontol. 2007;78(8):1522–8.

13. Hahn B, Wohlrab T, Fresec C, Wolff D, Krastl G, Büsch C, et al. A Multicenter Trial on the Long-term Performance of Direct Composite Buildups in the Anterior Dentition – Periodontal Health. J Adhes Dent. 2020;22(5):465–74.

14. Kulkarni V, Sharma D, Banda N, Solanki M, Khandelwal V, Airen P. Clinical management of a complicated crown-root fracture using autogenous tooth fragment: A biological restorative approach. Contemp Clin Dent. 2013;4(1):84–7.

15. Zucchelli G, Mele M, Checchi L. The Papilla Amplification Flap for the Treatment of a Localized Periodontal Defect Associated With a Palatal Groove. J Periodontol. 2006;77(10):1788–96.

16. Deliberador TM, Martins TM, Furlaneto FACC, Klingenfuss M, Bosco AF. Use of the connective tissue graft for the coverage of composite resin-restored root surfaces in maxillary central incisors. Quintessence Int. 2012;43(7):597–602.

17. Bertoldi C, Monari E, Cortellini P, Generali L, Lucchi A, Spinato S, et al. Clinical and histological reaction of periodontal tissues to subgingival resin composite restorations. Clin Oral Investig. 2020;24(2):1001–11.

18. Asgary S, Fazlyab M. Surgical repair of invasive cervical root resorption with calcium-enriched mixture cement: A case report. Gen Dent. 2015;63(1):37–40.

19. Ruan JY, Gong ZL, Zhang RZ, Zhang Z, Xu R, Li DX, et al. Evaluation of four different restorative materials for restoration of the periodontal condition of wedge-shaped defect: A comparative study. Med Sci Monit. 2017;23:4462–70.

20. Nassar CA, Nassar PO, Secundes MB, Busato P do MR, Camilotti V. Composite resin restorations of non-carious cervical lesions in patients with diabetes mellitus and periodontal disease: pilot study. Acta Odontol Latinoam. 2012;25(3):279–86.

21. Ercoli C, Tarnow D, Poggio CE, Tsigarida A, Ferrari M, Caton JG, et al. The Relationships Between Tooth-Supported Fixed Dental Prostheses and Restorations and the Periodontium. J Prosthodont. 2021;30(4):305–17.

22. Univer- J. The Effect of Dental Restoration Type and Periodontal Health. oral Heal prev dent. 2011;9(4):395–403.

23. Collares K, Demarco FF, Horta BL, Correa MB. Proximal restoration increases the risk of clinical attachment loss. J Clin Periodontol. 2018;45(7):832–40.

24. Metz M, Durski M, Chou J, Crim G, Harris B, Lin WS. Microleakage of lithium disilicate crown margins finished on direct restorative materials. Oper Dent. 2016;41(5):552–62.

25. Kielbassa AM, Philipp F. Restoring proximal cavities of molars using the proximal box elevation technique: Systematic review and report of a case. Quintessence Int (Berl). 2015;46(9):751–64.

26. Sarfati A, Tirlet G. Deep margin elevation versus crown lengthening: biologic width revisited. Int J Esthet Dent. 2018;13(3):334–56.

27. Juloski J, Köken S, Ferrari M. Cervical margin relocation in indirect adhesive restorations: A literature review. J Prosthodont Res. 2018;62(3):273–80.

28. Baratieri LN, Monteiro Júnior S, Cardoso AC, de Melo Filho JC. Coronal fracture with invasion of the biologic width: a case report. Quintessence Int (Berl). 1993;24(2):85–91.

29. Baratieri LN, Monteiro S, de Albuquerque FM, Cardoso Vieira LC, de Andrada MAC, Filho JC de M. Reattachment of a tooth fragment with a “new” adhesive system: A case report. Quintessence Int. 1994;25(2):91–916.

30. Hong HH, Tsai AI, Liang CH, Kuo SB, Chen CC, Tsai TP, et al. Preserving pulpal health of a geminated maxillary lateral incisor through multidisciplinary care. Int Endod J. 2006;39(9):730–7.

31. Heda CB, Heda AA, Kulkarni SS, Chandak BK. A multi-disciplinary approach in the management of a traumatized tooth with complicated crown-root fracture: A case report. J Indian Soc Pedod Prev Dent. 2006;24(4):197–200.

32. Kulkarni VK, Sridhar R, Duddu MK, Banda NR, Vyawahare S, Sharma D. Biological restoration in a young patient with a complicated crown root fracture with an autogenous tooth fragment. J Clin Pediatr Dent. 2013;38(2):117–21.

Nombre de articulo.	Tipo de Estudio	Tipo de participantes	Descripción de los estudios	Resultados.
Influence of different composites and polishing techniques on Periodontal tissues near noncarious cervical lesions: a controlled, randomized, blinded clinical trial	Ensayo clinico ciego, aleatorizado.	60 pacientes	Como criterio de inclusión: adultos de 18 a 60 años, lesiones cervicales no cariosas, ausencia de enfermedad periodontal.	En la profundidad de sondaje con los distintos sistemas de pulido hubo diferencia significativa después de los 6 meses, los composites y los pulimentos se igualaron y todos fueron bien tolerados por los tejidos gingivales. El nivel de inserción clínica, nos menciona que los grupos de pulido mostraron resultados similares. Los resultados se veían beneficiosos en el seguimiento.
Periodontal Evaluation in Noncarious Cervical Lesions Restored with Resin-modified Glass-Ionomer Cement and Resin Composite: A Randomised Controlled Study	Ensayo clínico aleatorizado	21 pacientes Hombres y mujeres adultos con lesión cervical no cariosa en premolares y caninos. Pacientes mayores de 18 años y sistémicamente sanos	Se seleccionaron 2 grupos El 1 era resina compuesta para las lesiones cervicales no cariosas y el grupo 2 ionómero de vidrio modificado con resina. Dos operadores recopilaron la información antes y 3 y 6 meses después del procedimiento y otro participante realizó las restauraciones. Se evaluaron parámetros de profundidad de sondaje, recesión gingival, inserción clínica. se realizó el protocolo de adhesión de los materiales sin realizar cavidad.	Basados en los resultados al comparar los dos tratamientos bien sea con resina compuesta o el ionómero modificado con resina no hay diferencias estadísticas entre los materiales ya que no presentaban ninguna alteración a los tejidos periodontales. En algunos estudios mencionaban que el ionómero de vidrio aportaba excelentes propiedades al tejido, pero al concluir este estudio no había estadísticas entre los materiales.
Effects of Glass Ionomer and Microfilled Composite Subgingival Restorations on Periodontal Tissue and Subgingival Biofilm: A 6-Month Evaluation	Ensayo clínico aleatorizado doble ciego	54 pacientes que no fueran fumadores, ni embarazadas, ni lactantes. Que fueran pacientes sanos sistémicamente sanos y periodontal mente sanos. Se evaluó índice de placa, sangrado al sondaje, recesión gingival en dientes con lesión cervical no cariosa	El grupo 1 eran 18 pacientes sin lesión cervical no cariosa y con un colgajo desplazado corona. el grupo 2 eran 18 paciente con lesión cervical no cariosa tratada con ionómero de vidrio y con colgajo desplazado coronal. el grupo 3 era una lesión cervical no cariosa tratada con resina y colgajo desplazado coronal. se realizó la restauración en los pacientes del grupo 2 y 3 con todo el protocolo y se cubrió con el colgajo desplazado coronal y se les dio indicaciones a los pacientes. Se realizó examen periodontal para evaluar,	Este estudio demuestra que las restauraciones subgingivales con un buen pulido no afectan a los tejidos periodontales en un seguimiento de 6 meses donde no se evidenciaba inflamación, presencia de bolsas periodontales, sangrado, placa bacteriana y en este caso un ionómero de vidrio que aporta buenas propiedades permite que tenga menos presencia de especies bacterianas, gracias a la liberación de flúor y aluminio que interfiere en la adhesión de bacterias.

			además se tomó un cultivo de la placa	
A Multicenter Trial on the Long-term Performance of Direct Composite Buildups in the Anterior Dentition Periodontal Health	Ensayo clínico multicéntrico no aleatorizado.	Se incluyeron 198 pacientes que recibieron 667 acumulaciones directas de composite en 585 dientes tratados. Pacientes de 18 a 85 años. Se excluyeron pacientes embarazadas, lactantes.	pacientes habían recibido tratamiento con resina desde el 2001 y 2013 hasta el 2018.se evaluaron parámetros periodontales como, profundidad de sondaje, nivel de inserción clínica, sangrado al sondaje índice de placa bacteriana. fueron dos grupos uno dientes tratados y otros dientes no tratados	Este estudio informa que en dientes tratados con resina compuesta y dientes no tratados no presentaron diferencias estadísticamente significativas en diferentes variables, pero solo una se presentó aumentada que era el índice de placa bacteriana en los grupos de dientes tratados y tendía a ser mayor de acuerdo con la antigüedad de las restauraciones
Clinical and histological reaction of periodontal tissues to subgingival resin composite restorations	Estudio Pseudoexperimental.	29 sujetos ,12 hombres y 17 mujeres, de 24 a 70 años con un solo diente que requiere restauraciones subgingivales.	Se realizo una elevación del margen profundo (DME)Se aplicó el procedimiento con resina compuesta. Puntuación de placa de boca completa (FMPS), puntuación de sangrado de boca completa (FMBS) y La profundidad de sondaje (DP) se midió al inicio del estudio, antes del DME y después de 3 meses. Se evaluó el grado de inflamación histológica en áreas de tejidos gingivales adyacentes al composite (grupo B) y adyacentes a la superficie natural de cada diente individual (Grupo A).	Las restauraciones fueron completamente sumergidas por los tejidos blandos bucales después del acabado y pulido; como consecuencia, el exceso de monómero que se acumuló en los tejidos bucales que recubren, probablemente causó la alta respuesta inflamatoria.
Longitudinal changes in microbiology and clinical periodontal parameters after removal of fixed orthodontic appliances	Estudio prospectivo longitudinal	Veinticuatro pacientes (10 hombres y 14 mujeres), de 14,6 ± 1,1 años.	investigar los cambios periodontales clínicos y microbianos después de la colocación de bandas y brackets de ortodoncia y determinar si estos parámetros se normalizan o no después de la remoción del aparato al final de la terapia de ortodoncia activa.	La colocación de aparatos de ortodoncia fijos influye tanto en los parámetros periodontales microbianos como clínicos, se normalizaron solo en una parte, 3 meses después de la retirada de los aparatos ortodónticos.
The Effect of Dental Restoration Type and Material on Periodontal Health.	Observacional descriptivo.	102 personas acudieron a la Unidad de Diagnóstico Inicial y Urgencias del DTC de JUST. Esta muestra incluyó a 28 hombres y 74 mujeres.	Pacientes que asisten a las Clínicas de Enseñanza Dental de la Universidad de Ciencia y Tecnología de Jordania con dientes restaurados fueron examinados. Para cada paciente, el índice de placa, el	Las restauraciones Clase III, los materiales (composite e ionómero de vidrio) y la porcelana se asociaron con condiciones periodontales relativamente mejores que las otras restauraciones, nos van a dar una condiciones periodontales mejor.

		Sus edades oscilaban entre los 15 y los 70 años, con una edad media de 34 años.	índice gingival, la profundidad de sondaje y la inserción clínica El nivel se registró en superficies dentales restauradas y no restauradas. Los tipos de restauración fueron clases II, III y V, además de coronas y pilares de puentes. Los materiales de restauración incluían amalgama, materiales del color de los dientes (resina compuesta e ionómero de vidrio), aleaciones no preciosas, porcelana y acrílico.	
Clinical management of a complicated crown-root fracture using autogenous tooth fragment: A biological restorative approach	Reporte de caso	Una paciente de 10 años	Paciente que tuvo un trauma en un diente frontal superior, se trataba de una fractura buco lingual, el cual se buscaba adherir el fragmento fracturado	Se llevó a cabo un tratamiento de extrusión ortodóntica, pero se tuvo que modificar con gingivectomía por que el complejo dentoalveolar se extruyó. Posteriormente adhirieron el fragmento del diente con resina y en su unión paso por un sistema de pulido que al seguimiento de 1 año cumplía con la estética y función sin ninguna afección.
The Papilla Amplification Flap for the Treatment of a Localized Periodontal Defect Associated With a Palatal Groove	Reporte de caso	Hombre de 38 años	presentaba un incisivo lateral superior afectado con fistula y una profundidad de sondaje de 10 mm en un solo lado por la cara palatina donde presentaba un surco de desarrollo el cual se hizo tratamiento endodóntico se selló con resina y se realizó regeneración tisular guiada.	Menciona el tratamiento para un surco de desarrollo del incisivo lateral superior donde presentaba bolsa periodontal y perdida del nivel de inserción clínica, donde esos parámetros mejoraron muchísimo gracias a la restauración con resina, un excelente pulido y posteriormente con regeneración tisular guiada. De manera que en un periodo de seguimiento de un año esos parámetros permanecen estables y sin complicaciones.
Preserving pulpal health of a geminated maxillary lateral incisor through multidisciplinary care	Reporte de caso	Niño de 10 años	diente 22 para valoración y tratamiento de diente geminado, el cual presenta sondaje de 3 y 4 mm, se eliminó porción distal y se selló con	Menciona una opción de tratamiento en un diente geminado donde se eleva un colgajo, se hemisecciona la porción distal, se sella con MTA y posteriormente se regenera la zona

			MTA, se rellenó con injerto óseo y se restauró en zona coronal distal con resina.	donde se realiza un seguimiento de 42 meses y no se observa bolsas periodontales, solo se observa una recesión de 2 mm y se observa una leve inflamación por mala higiene oral.
Surgical repair of invasive cervical root resorption with calcium-enriched mixture cement: A case report	Reporte de caso	1 hombre de 30 años	Diente canino mandibular que presentaba reabsorción externa, con buena higiene oral. Se elevó un colgajo mucoperióstico y se rellenó de cemento de ionómero de vidrio y se reposicionó el colgajo.	Menciona sobre la restauración con cemento de ionómero de vidrio en un diente a causa de una reabsorción externa, donde previamente se eleva un colgajo y se procede a la restauración y al pulido observándose buenas propiedades gracias al ionómero de vidrio que funciona como barrera biológica dando como resultado a los 3 meses un tejido periodontal saludable.
Use of the connective tissue graft for the coverage of composite resin–restored root surfaces in maxillary central incisors	Reporte de caso	Mujer caucásica de 48 años.	hipersensibilidad en diente incisivos superiores, con lesión cervical no cariosa de 2 mm de profundidad. Los dientes presentaron sangrado al sondaje y profundidad de sondaje de 1 mm. La paciente paso por fase higiénica, se restauró los dientes que tenían lesión cervical no cariosa con resina compuesta y después de 10 días se realizó un colgajo desplazado coronal más injerto de tejido conectivo	Menciona que, un tratamiento mucogingival de colgajo desplazado coronal y resina compuesta en una restauración cervical no cariosa con un excelente pulido del material, informan que no se presentó inflamación en un periodo de seguimiento de 24 meses, el cual pudo haber sido por una buena higiene oral del paciente.
Nombre de articulo.	Tipo de Estudio	Tipo de participantes	Descripción de los estudios	Resultados
The relationships Between tooth-supported fixed dental prostheses and restorations and the peridontium.	Revisión de literatura	Artículos sobre series de casos.	Tuvieron una búsqueda con unos criterios, unas palabras clave bien definidos. Criterios de inclusión fueron series de casos e informes de casos y datos preclínicos de estudios en animales.	Los factores que pueden afectar potencialmente el periodonto incluyen: posición del margen de la restauración, característica del material dental, desplazamiento gingival, fenotipo periodontal, perfil de emergencia y amplitud biológica. En la posición intracrevicular del margen se han asociado con una mayor prevalencia de gingivitis. En las restauraciones con amalgama que sobresalen de los márgenes, están asociados con inflamación. En los materiales dentales, las restauraciones de composite intracrevicular, son compatibles con salud gingival siempre que las uniones

				del tejido epitelial y conectivo son respetadas. El fenotipo periodontal, se han asociado con la aparición de recesión, sobre todo el morfotipo óseo y fenotipo delgado. El perfil de emergencia, el contorno del tercio apical de la restauración debe garantizar la protección mecánica de los márgenes gingivales. En estudios longitudinales la salud periodontal se puede preservar en pacientes motivados y bien mantenidos.
Proximal restoration increases the risk of clinical attachment loss?	Cohorte.	720 fueron examinados clínicamente	Pacientes incluidos fueron 535, se estudiaba las variables periodontales como perdida de inserción clínica, profundidad de sondaje, sangrado de sondaje y las covariables como ingresos familiares, caries no tratadas y utilización de servicios.	Entre las 28821 localizaciones periodontales evaluadas solo 430 1,5% presentaron perdida de inserción igual o superior a 4 mm. La mayoría de las superficies estaban sanos de un 95,7%. Las restauraciones proximales no presentaron un efecto significativo sobre la prevalencia de perdida de inserción y profundidad de sondaje > 4mm, las restauraciones subgingivales tienen un mayor efecto perjudicial en comparación con las restauraciones supragingivales.
Microleakage of Lithium disilicate crown margins finished on direct restorative materials.	experimental	Se prepararon restauraciones de clase III o clase V en un lado de los incisivos extraídos con Tetric Evo Ceram.	Tuvieron como criterios de inclusión pacientes sin ningún tratamiento, pacientes.	Se observo una mayor penetración de tinte estadísticamente significativa para todos los grupos en comparación con el control positivo, independientemente del material o el área de colocación. Tetric evoflow experimentó una penetración de tinte estadísticamente más alta que los otros grupos de tratamiento, independientemente del material o el área de colocación. No hubo diferencia estadísticamente significativa entre los materiales Tetric Evo Ceram, Tetric Evoceram Bulk y Fuji II, independientemente del área de colocación.
Evaluation of four different restorative materials for restoration of the periodontal condition of wedge-shaped defect: a comparative study	Experimental	Se seleccionaron un total de 280 premolares maxilares de 106 pacientes.	No nos menciona criterios de inclusión ni de exclusión.	Después de 6 meses de restauración las tasas generales de éxito clínico de los compuestos de resina fluida, dyract compomeros, y resina compuesta fotopolimerizable fueron mayores que

				los del volumen GIC, GCF, GCF-AST, niveles de IL-1B, PD, PLI y SBI de los casos restaurados por GIC fueron mas altos que los restaurados por los otros tres materiales. Después de 12 meses de restauración las tasas generales de éxito clínico de los compuestos de resina fluida y los compomeros Dyract fueron mayores que los de la resina compuesta fotopolimerizable y los niveles de GIC GCF, GCF-AST, GCFALP. IL-1B, PD, PLI y SBI de los casos restaurados por GIC fueron mas altos que los restaurados con los otros tres materiales.
A Long-Term Evaluation of Composite-Bonded Natural/Resin Teeth as Replacement of Lower Incisors With Terminal Periodontitis	Series de casos.	Se seleccionaron 41 pacientes con periodontitis severa.	Nos menciona las variables que se tuvieron en cuenta. Se evaluaron la longevidad de la restauración, el estado periodontal de los dientes pilares y la satisfacción general del paciente.	En la longevidad la proporción acumulada de la tasa de supervivencia de estas restauraciones de composite fue del 80% después de 5 años de funcionamiento. No se encontraron diferencias estadísticamente significativas entre la distribución de supervivencia de los puentes de uno y dos pónticos, los dientes pilares demostraron profundidades de sondaje estables y una perdida insignificante de inserción. Los índices de satisfacción fueron favorables.
COMPOSITE RESIN RESTORATIONS OF NON-CARIOUS CERVICAL LESIONS IN PATIENTS WITH DIABETES MELLITUS AND PERIODONTAL DISEASE: PILOT STUDY	Experimental.	Se seleccionaron 20 pacientes.	Nos menciona los parámetros periodontales. Se seleccionaron 20 pacientes: 8 hombres y 12 mujeres con 30 restauraciones en cada grupo y con lesiones de abfracción en regiones cervicales de dientes posteriores o anteriores. Como criterio de inclusión los dientes debían aparecer en posición normal en el arco dental. La evaluación clínica fue de índice de placa, índice gingival, profundidad de la bolsa de sondaje, nivel de inserción clínico, sangrado durante el sondaje.	En todos los criterios de evaluación periodontal aplicada en las terapias de mantenimiento hubo diferencia estadísticamente significativa entre el periodo inicial y el final con una mejora de los parámetros analizados. En la comparación en cuanto que se realizó procedimientos de pulido en lesiones cervicales no cariosas, no hubo diferencias significativas.
Cervical margin relocation in indirect adhesive restorations: A literature review	Revisión sistemática	Búsqueda electrónica utilizando palabras clave	Menciona que realizaron una revisión de series de casos.	La literatura nos reporta que el parámetro más investigado fue la adaptación marginal de las

		como reubicación de la caja proximal.		restauraciones indirectas, solo un estudio evaluó adicionalmente la influencia de la reubicación del margen sobre el comportamiento de fractura de los dientes restaurados. La mayoría de los estudios apoyaron el hecho de que no existían diferencias en la calidad marginal de las restauraciones colocadas directamente sobre la dentina. La técnica de cementación convencional directamente a la dentina realizo importantes incluso mejor que la dentina cubierta con 3 capas de composite también fue mucho mejor que la reubicación del margen aplicado en una capa. En cuanto al material de composite mas adecuado empleado para la reubicación supragingival del margen cervical se encontraron que como sistema adhesivo tradicional de grabado total de 3 pasos como opti bond, o syntac para evitar el sobre grabado de la dentina en la zona subgingival. Para obtener los márgenes bien definidos se requiere el pulido del material de la restauración colocado en el margen cervical como último paso antes de la toma de impresión, la eliminación del exceso de material compuesto se puede realizar con un bisturí o un raspador de hoz.
Restoring proximal cavities of molars using the proximal box elevation technique: Systematic review and report of a case	Revisión sistemática.	Examinaron de forma independiente los artículos relevantes.	Se menciona una revisión de series de casos	No se pudo determinar diferencias significativas entre los márgenes elevados y no elevados de las cajas proximales ya sea mediante pruebas de microfiltración. El tratamiento de conducto no tuvo influencia significativa en la adaptación marginal o la resistencia a la fractura de las muestras, la fotopolimerización retardada podría disminuir la microfiltración según algunos autores que no mostro fugas en los márgenes del esmalte. Las principales complicaciones fueron fracturas de las

				restauraciones, también se observaron caries secundaria.
Deep margin elevation versus crown lengthening: biologic width revisited	Revisión de literatura	Estudios sobre el tema de elevación del margen.	Se realizo una revisión de literatura.	Menciona que un tratamiento mucogingival de colgajo desplazado coronal y resina compuesta en una restauración cervical no cariosa con un excelente pulido del material, informan que no se presentó inflamación en un periodo de seguimiento de 24 meses, el cual pudo haber sido por una buena higiene oral del paciente.
Clinical and histological reaction of periodontal tissues to subgingival resin composite restorations	Estudio Pseudoexperimental	En 29 sujetos con un solo diente que requiere restauraciones subgingivales	Restauraciones subgingivales, con una elevación del margen profundo (DME)Se aplicó el procedimiento con resina compuesta. Puntuación de placa de boca completa (FMPS), puntuación de sangrado de boca completa (FMBS) y La profundidad de sondaje (DP) se midió al inicio del estudio, antes del DME y después de 3 meses. Se evaluó el grado de inflamación histológico en áreas de tejidos gingivales adyacentes al composite (grupo B) y adyacentes a la superficie natural de cada diente individual (Grupo A)	Las restauraciones fueron completamente sumergidas por los tejidos blandos bucales después del acabado y pulido; como consecuencia, el exceso de monómero que se acumuló en los tejidos bucales que recubren, probablemente causó la alta respuesta inflamatoria.
Reattachment of a tooth fragment with a "new" adhesive system: A case report	Reporte de caso	Caso de un niño de 19 años de edad.	describe un caso clínico en el que la fractura afectó el ancho biológico.	En algunas situaciones, la realización de osteotomía y osteoplastia en lugares donde el ancho biológico ha sido invadido realizando entonces la reinserción del fragmento, Es necesario que transcurra un período más largo y mayor número de casos para someterse a este tratamiento.
Coronal fracture with invasion of the hiologic width: A case report	Reporte de caso	Mujer de 22 años de edad	realizó una cirugía exploratoria para determinar la extensión de la fractura.	No siempre es obligatorio realizar la forma convencional de osteotomía y osteoplastia para restaurar el ancho biológico. La reinserción de fragmentos dentales mediante técnicas adhesivas, incluso cuando la fractura es grave, puede considerarse un procedimiento seguro con resultados predecibles

A multi-disciplinary approach in the management of a traumatized tooth with complicated crown-root fracture: A case report	Reporte de caso	Niño de 13 años	realizó una cirugía exploratoria para determinar la extensión de la fractura, reparando un borde coronal con invasión del ancho biológico.	Una extrusión ortodóntica de un diente fracturado mantendrá los tejidos periodontales al mismo nivel y reestablecerá la unión fisiológica.
The Effect of Dental Restoration Type and Material on Periodontal Health	*Observacional descriptivo*	*102 personas que acudieron a la Unidad de Diagnóstico. incluyó a 28 hombres y 74 mujeres que tenían restauraciones en al menos uno de sus dientes. Sus edades oscilaban entre los 15 y los 70 años, con una edad media de 34 años.*	*investigar y comparar los efectos de varios tipos y materiales de restauraciones dentales sobre la salud periodontal en una muestra de pacientes que asisten al Centro de Enseñanza Dental*	*las restauraciones Clase III, los materiales (composite e ionómero de vidrio) y la porcelana se asociaron con condiciones periodontales relativamente mejores que las otras restauraciones, nos van a dar una condiciones periodontales mejor.*
Effects of Glass Ionomer and Microfilled Composite Subgingival Restorations on Periodontal Tissue and Subgingival Biofilm: A 6-Month Evaluation	Observacional descriptivo	54 pacientes periodontalmente sanos.	evaluó los efectos del cemento de ionómero de vidrio modificado con resina (RMGI) y las restauraciones subgingivales de composite micro relleno (MC) sobre los tejidos periodontales y la biopelícula subgingival en una evaluación de 6 meses.	las restauraciones subgingivales bien acabadas no producen inflamación , acumulación de biopelícula ni formación de bolsas
Biological Restoration in a Young Patient with a Complicated Crown Root Fracture with an Autogenous Tooth Fragment	Reporte de caso	Paciente de 11 años con fractura de incisivo corona raíz	Se realizó una gingivectomía para poder adherir con resina compuesta el fragmento de diente autólogo, previamente tratado endodonticamente.	No se presentó alteración en el tejido periodontal posterior a la adaptación del fragmento autólogo, pero deben tener en cuenta la cooperación del paciente y la buena higiene oral.