

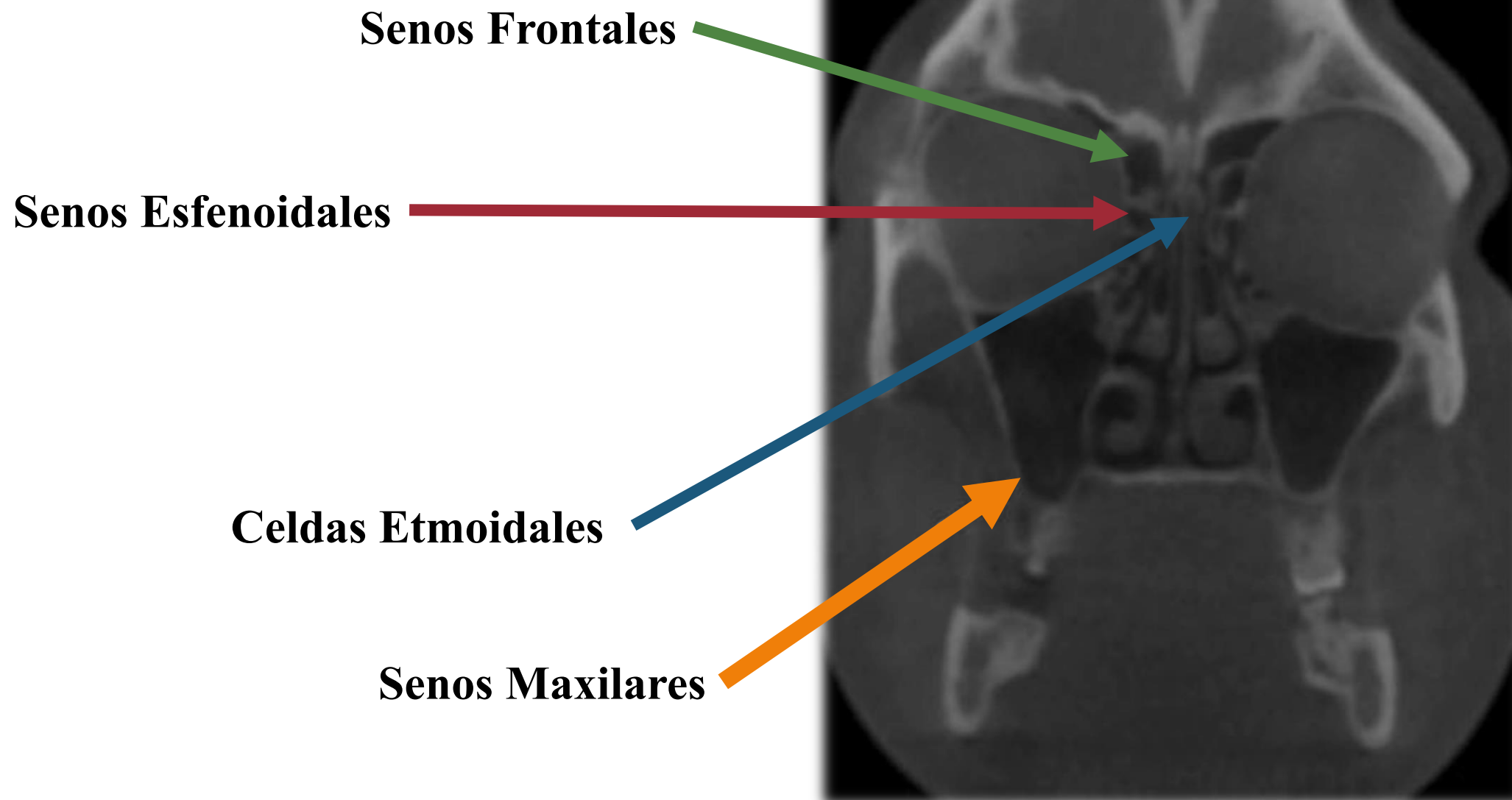
ASOCIACIÓN DE LAS PATOLOGÍAS ENDODONTICAS CON EL DESARROLLO DE PATOLOGÍAS SINUSALES: REVISIÓN SISTEMATICA DE LA LITERATURA

**Gian Carlo Triviño Caro
Raul Andres Pantaleon Alvarez**

**Residentes Posgrados de Endodoncia
UNICOC**

Asesor Científico y Metodológico: **Dr. Nestor Raul Rios Osorio**
Especialista en Endodoncia e Implantología

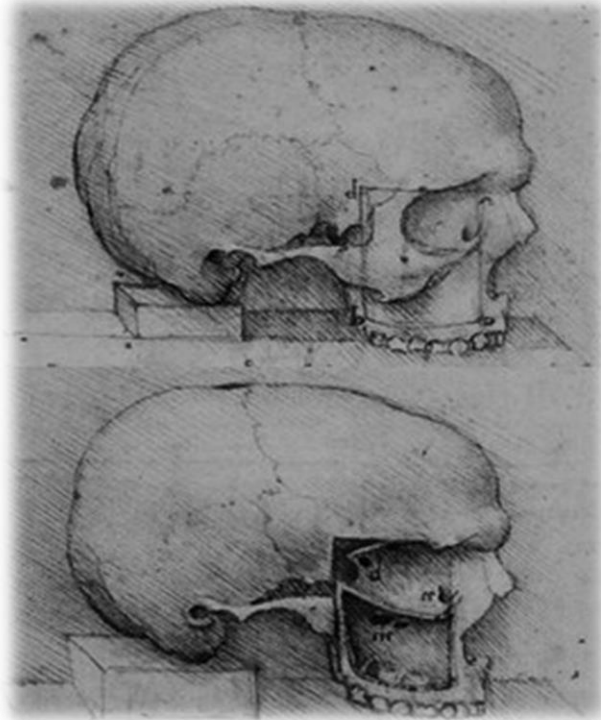
INTRODUCCIÓN



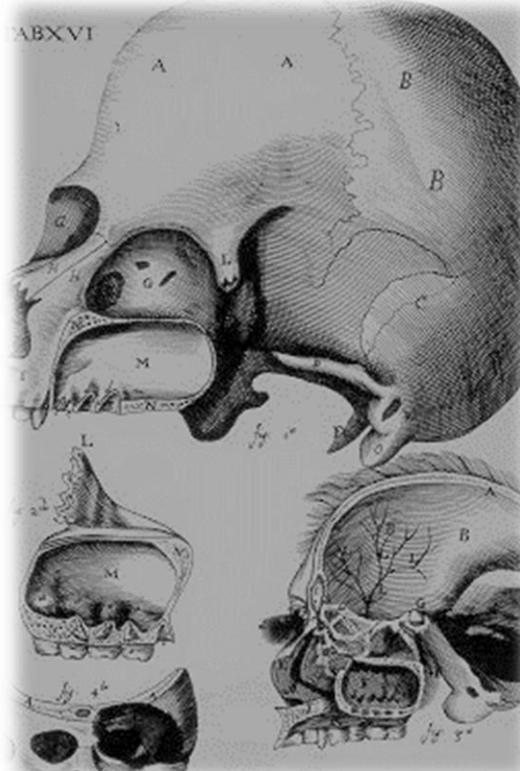
INTRODUCCIÓN

El seno maxilar (SM)

se origina como



Pequeño divertículo apartir del **etmoides anterior**



7 - 8 años de vida

alrededor

Continua su desarrollo hasta alcanzar el **piso** de las **fosas nasales**

Periostio

En contacto

Grosor entre 0.3 a 0.8mm

Volumen promedio en el adulto es de **15 mm³**

formada

Epitelio cubico pseudoestratificado compuesto por células epiteliales ciliadas mucosecretoras

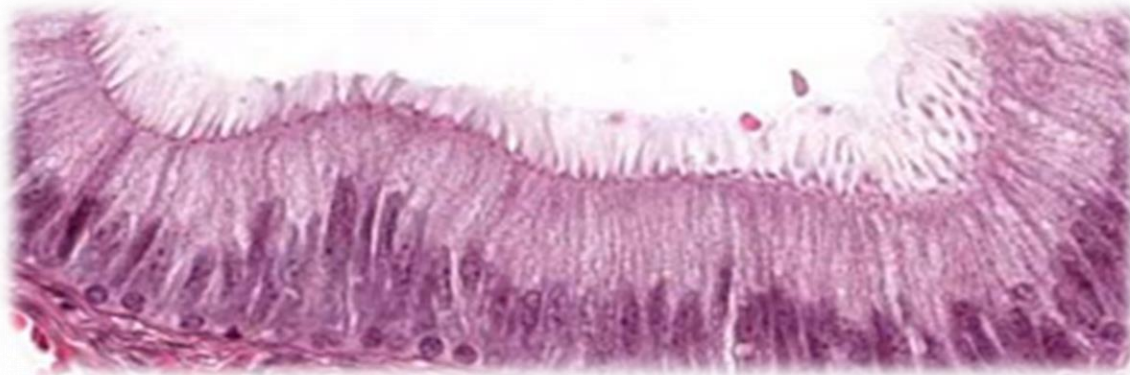Recubierto por una mucosa llamada **membrana de Schneider**

INTRODUCCIÓN

El epitelio cubico pseudoestratificado del SM

está

Recubierto de una **capa de moco protectora** que engloba y elimina bacterias y otros irritantes

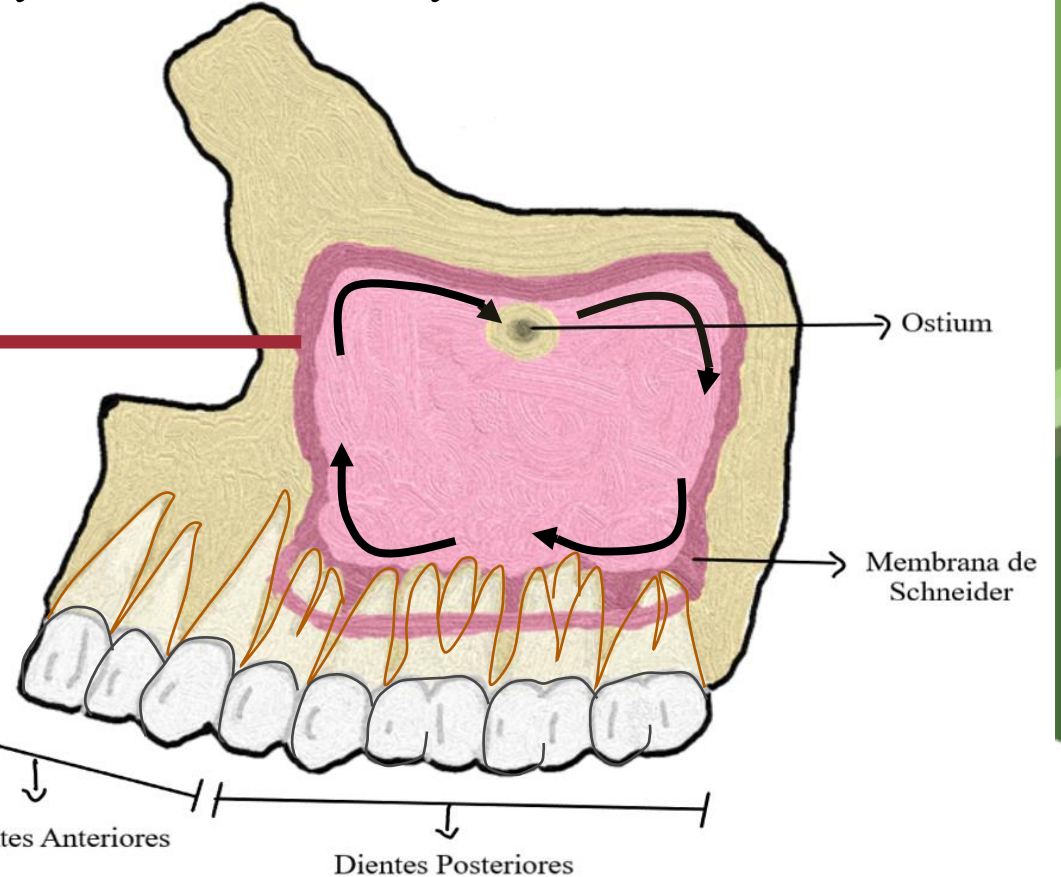


Esta capa de **moco** se mueve constantemente

Hacia el **orificio** de drenaje

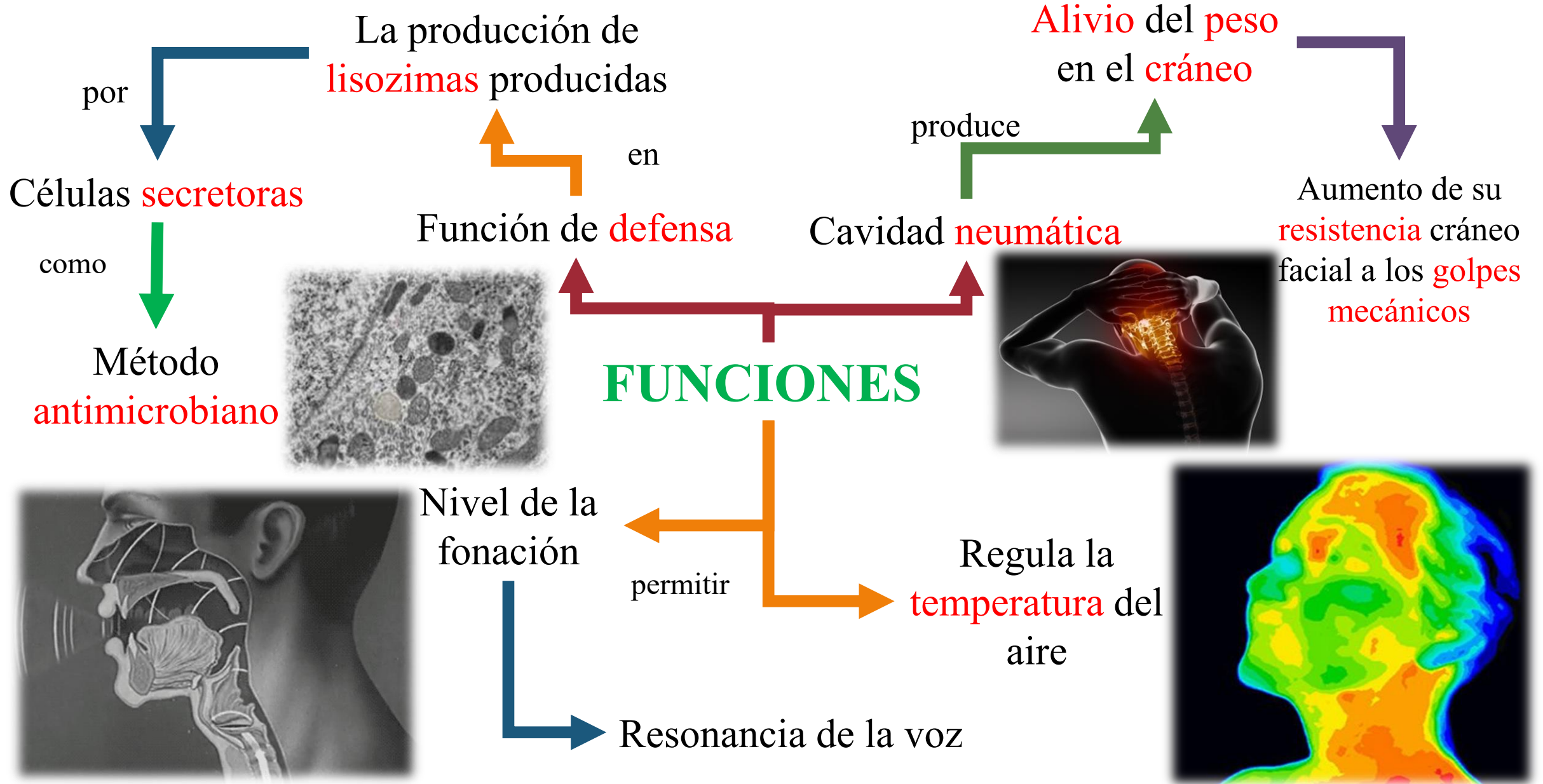Gracias a la acción ciliar

como



Osteum el cual sigue un patrón predeterminado

INTRODUCCIÓN



INTRODUCCIÓN

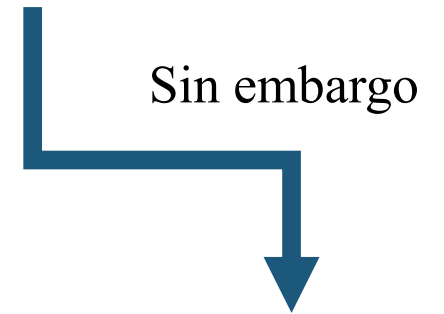
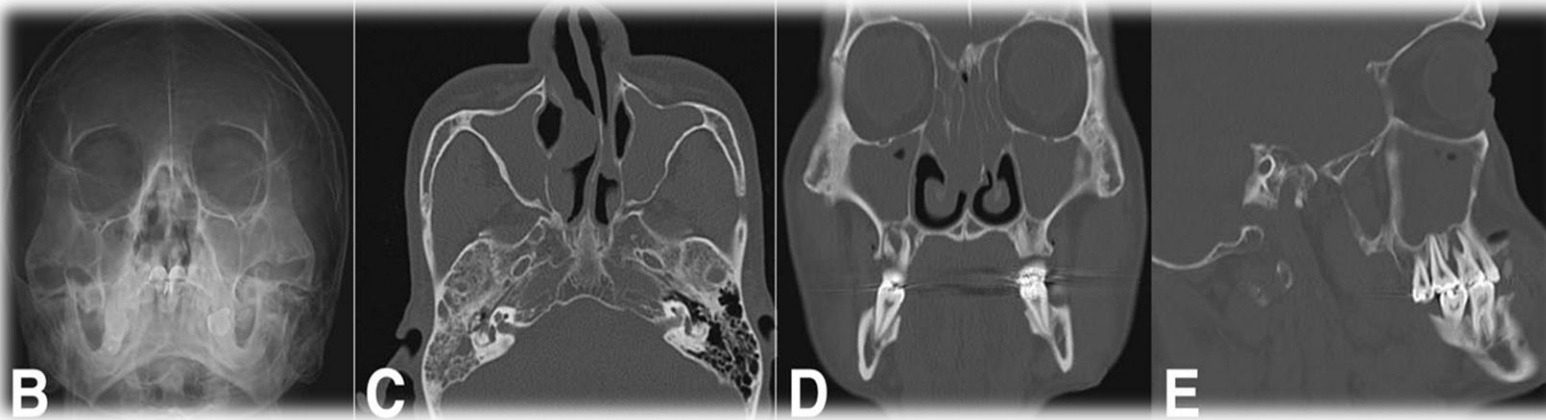
La sinusitis se define



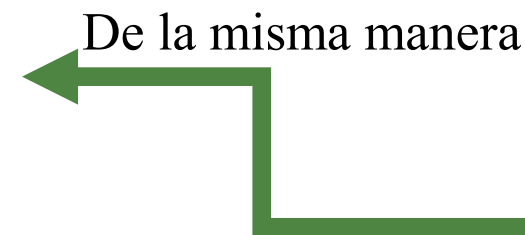Proceso inflamatorio de la mucosa de los **senos paranasales**



La sinusitis constituye una **patología frecuente**, demostrando una **prevalencia** descrita en estudios más antiguos que varía entre el **8 al 29%**



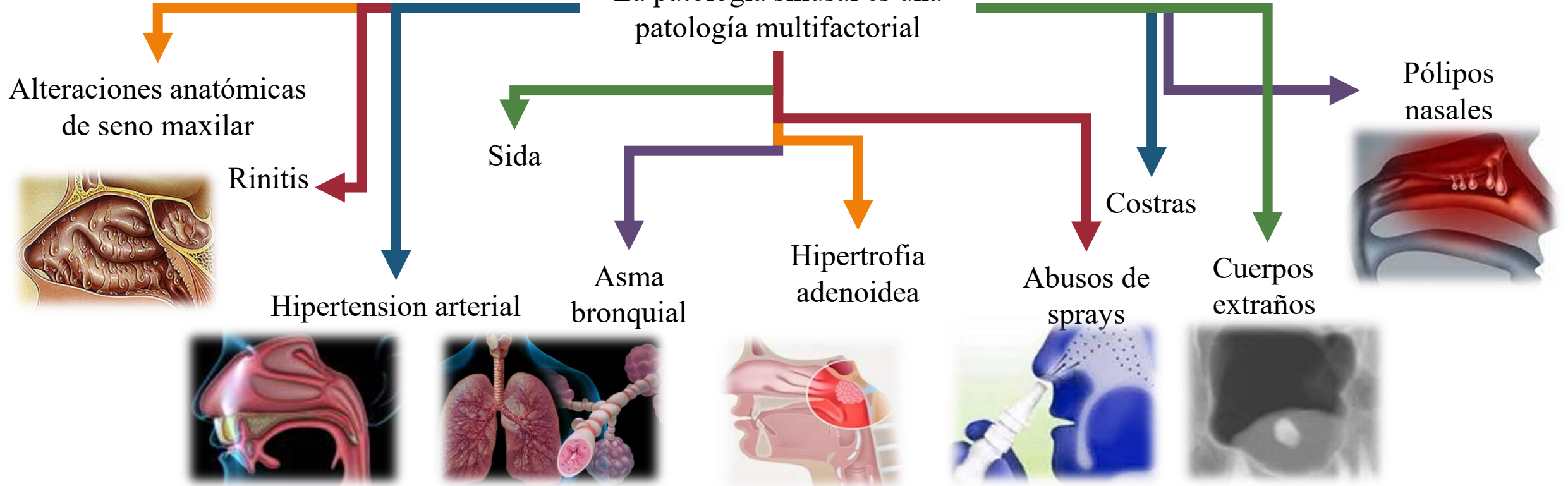
Frecuencias son subestimadas



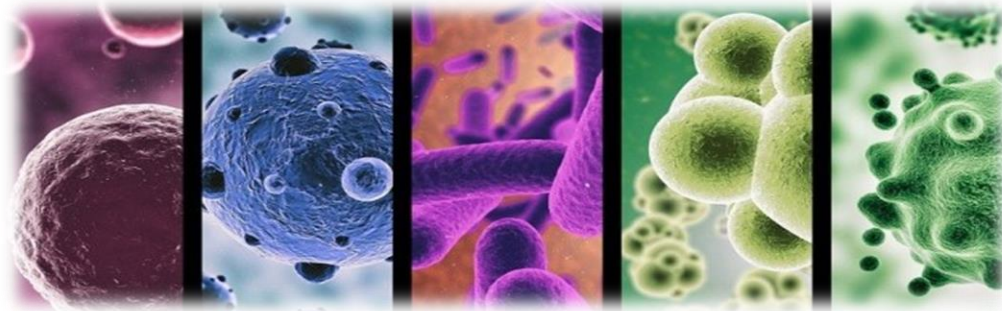Hay que destacar la **falta de consenso** en la definición de la enfermedad y en la clasificación de sus diversas formas clínicas.

INTRODUCCIÓN

La patología sinusal es una patología multifactorial



Los **agentes etiológicos** más comúnmente asociado al desarrollo de procesos inflamatorios sinusales



Agentes biológicos infecciosos o microbianos como **virus, hongos o bacterias**

INTRODUCCIÓN

- **Leucocitos polimorfonucleares**
- **Disfunción del epitelio ciliar**
- **Inflamación de la mucosa**

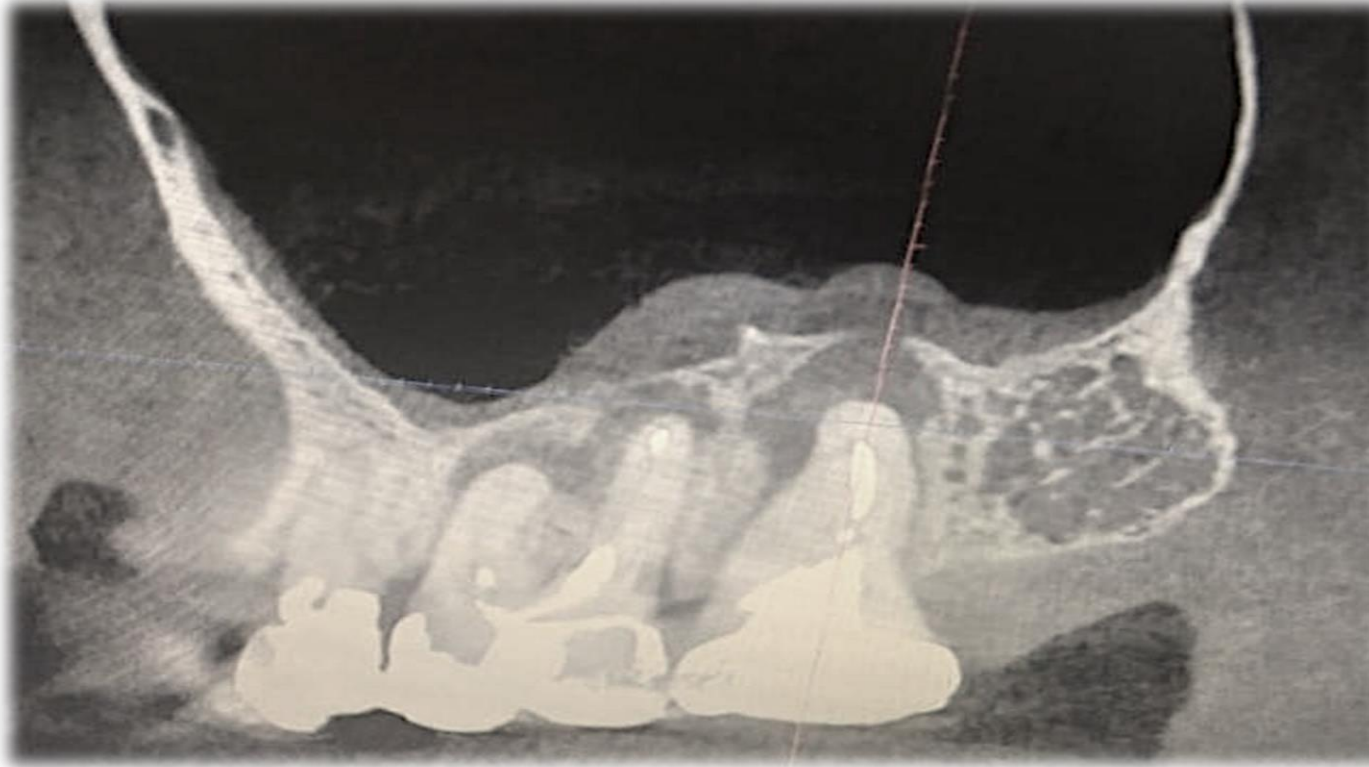
Genera
alto
influjo

La infección
microbiana

generando

- Obstrucción del **ostium**
- Alteración del **transporte mucociliar**

Si la anomalía del drenaje
sinusal y la inflamación persiste



Mucosa sinusal

- **Engrosamiento de la mucosa permanente debido a hiperplasia glandular**
- **Sustitución de hasta un 30% del epitelio ciliar por células metaplásicas**
- **Reducción del movimiento de los cilios desde 700 ciclos por minuto a menos de 300**
- **Formación irreversible de pólipos.**

INTRODUCCIÓN

- Shanbhag, S
- Lu Y, Sakir
- M, De Lima, C
- Brañas, G

Reportaron una proporción variable de las sinusitis maxilares entre el **10 al 40%** es de origen odontogénico

debido
Intima relación del piso del SM con los alveolos y raíces de los premolares y molares maxilares

Inflamación de la mucosa sinusal

desencadena

Extensión de las patologías endodónticas periapicales

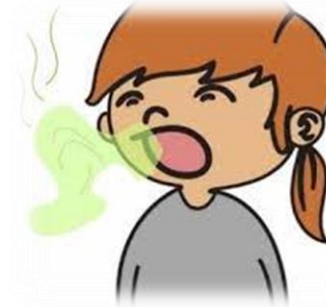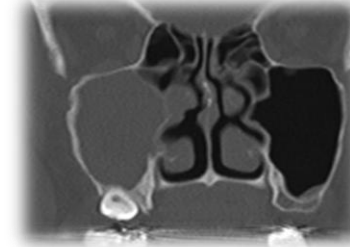
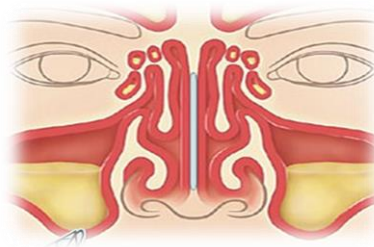
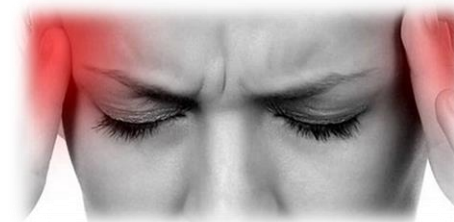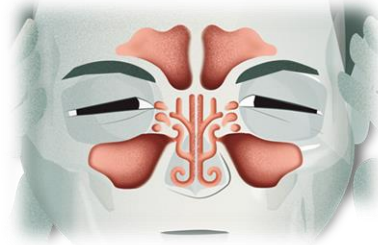
permite

resultado

Signos y síntomas

Como son

- **Dolor**
- **Secreciones**
- **Sensibilidad del seno maxilar**
- **Obstrucción nasal unilateral**
- **Rinorrea**
- **Dolor de cabeza**
- **Goteo posnasal**
- **Mal olor**
- **Mal sabor**



INTRODUCCIÓN

Para el diagnóstico de la sinusitis odontogénica




se debe

Actuar correctamente apoyándose

como



- Anamnesis clínica detallada
- Pruebas de imágenes diagnósticas



- **Periapicales**
- **Oclusales**
- **Ortopantografías**
- **Resonancias magnéticas**
- **Tomografía computarizada de haz de cono Cone-Beam**

Considerada como herramienta **gold estándar** para el diagnóstico de este tipo de **patologías sinusales**



INTRODUCCIÓN

Cone-Beam

puede

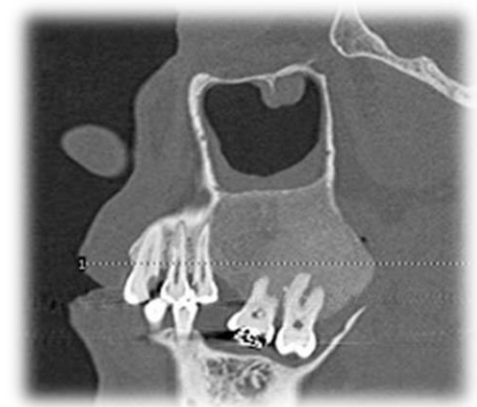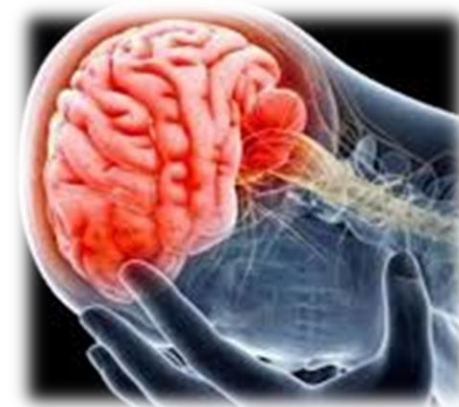
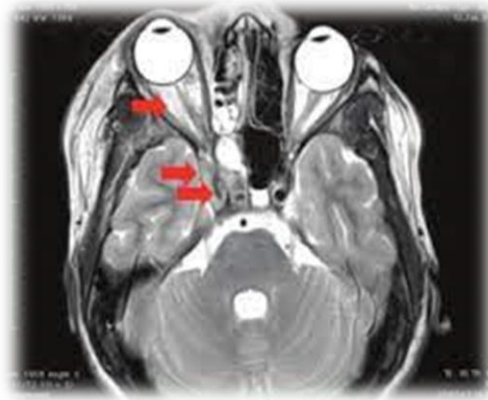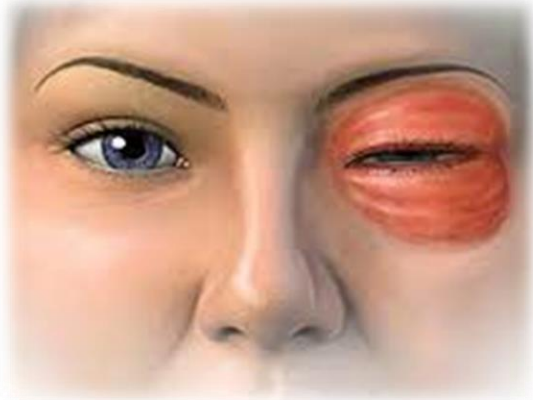Ser asintomático y confundirse con un hallazgo tomográfico normal

se debe tener en cuenta

evidenciar

Engrosamiento de 2 mm de la membrana de Schneider

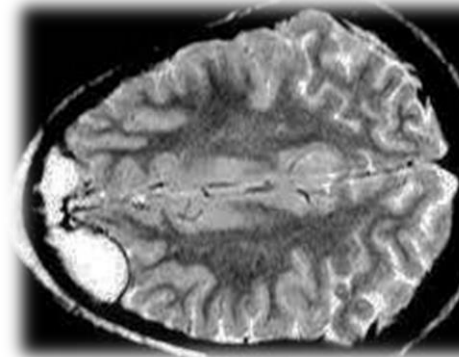
Si la inflamación **sobrepasa los 2mm**, puede estar más asociado a una lesión patológica de origen odontogenico



Estudios demuestran que la **infección periapical** afecta la mucosa sinusal del seno maxilar, incluso sin haber perforado la cortical del seno

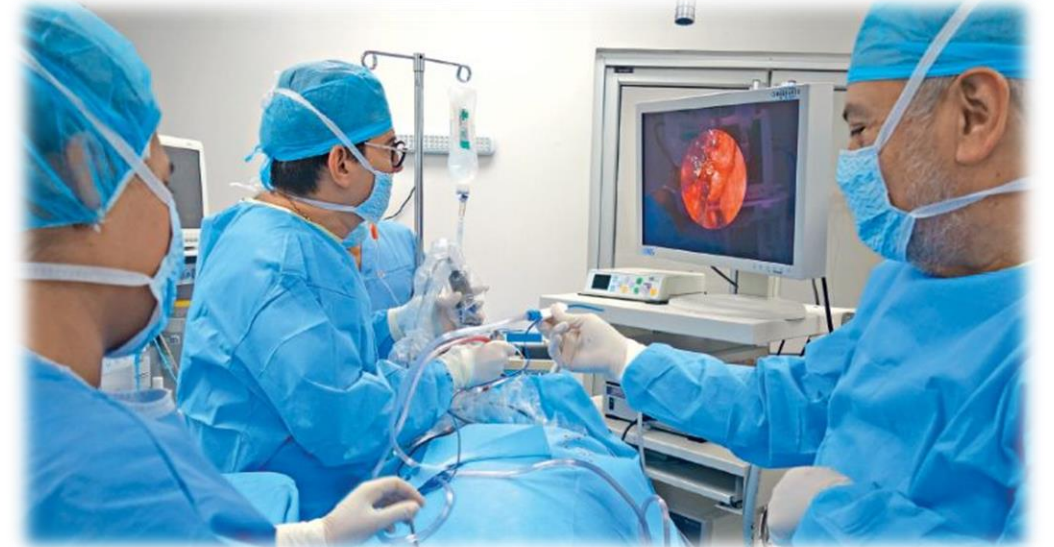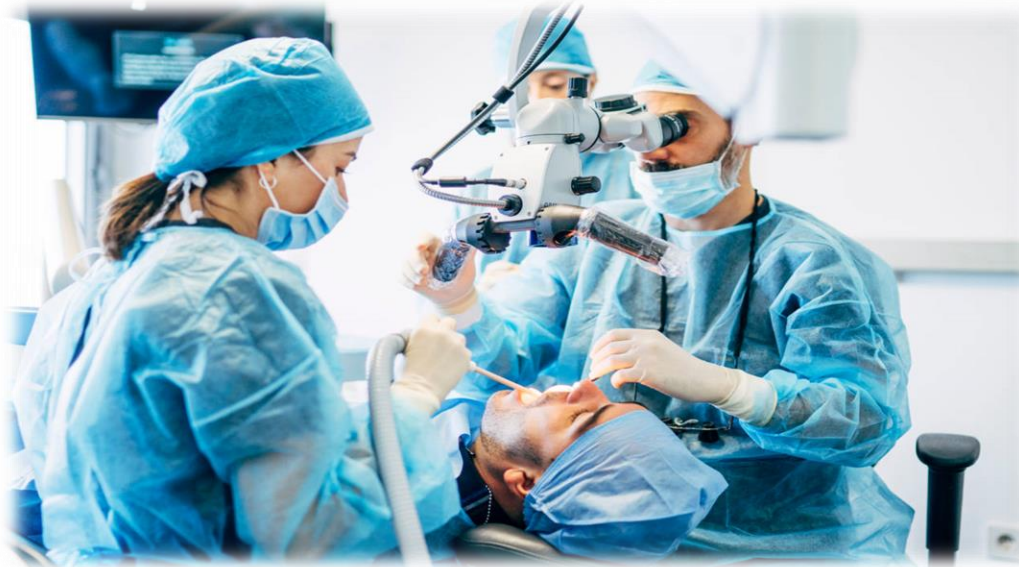
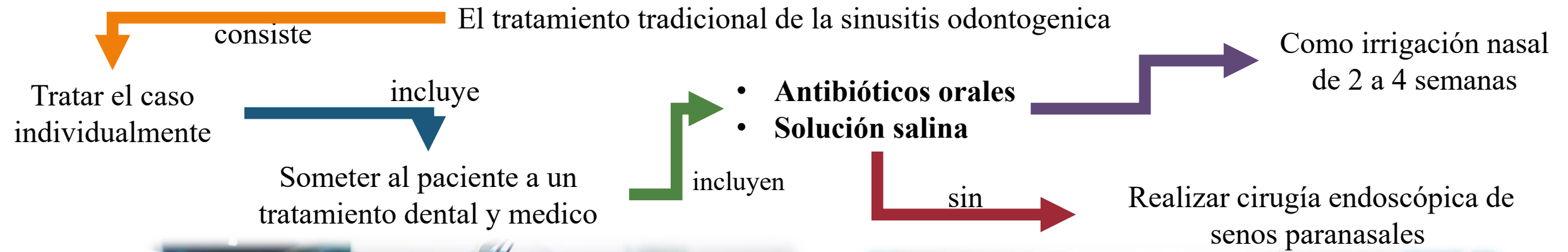
donde

El proceso infeccioso se propaga a través de la **medula ósea, vasos sanguíneos y vasos linfáticos**



- **Celulitis orbitaria**
- **Trombosis del seno cavernoso**
- **Meningitis**
- **Osteomielitis**
- **Absceso intracraneal**
- **Muerte**

INTRODUCCIÓN



Se ha demostrado que esta patología sinusal puede cicatrizar por completo solo con el tratamiento dental

Pregunta de Investigación

**Cual es la asociación de las patologia endodonticas
al desarrollo de la patologia sinusal ?**

OBJETIVO GENERAL

Evaluar la asociación de las patologías endodónticas al desarrollo de la patología sinusal.

MATERIALES Y METODOS

Se realizó una revisión de la literatura en el cual, se incluyeron artículos que asocian las patologías endodónticas con el desarrollar de sinusitis odontogénica.

Bases de Datos

- **Web of Science**
- **Pudmed**
- **Scopus**

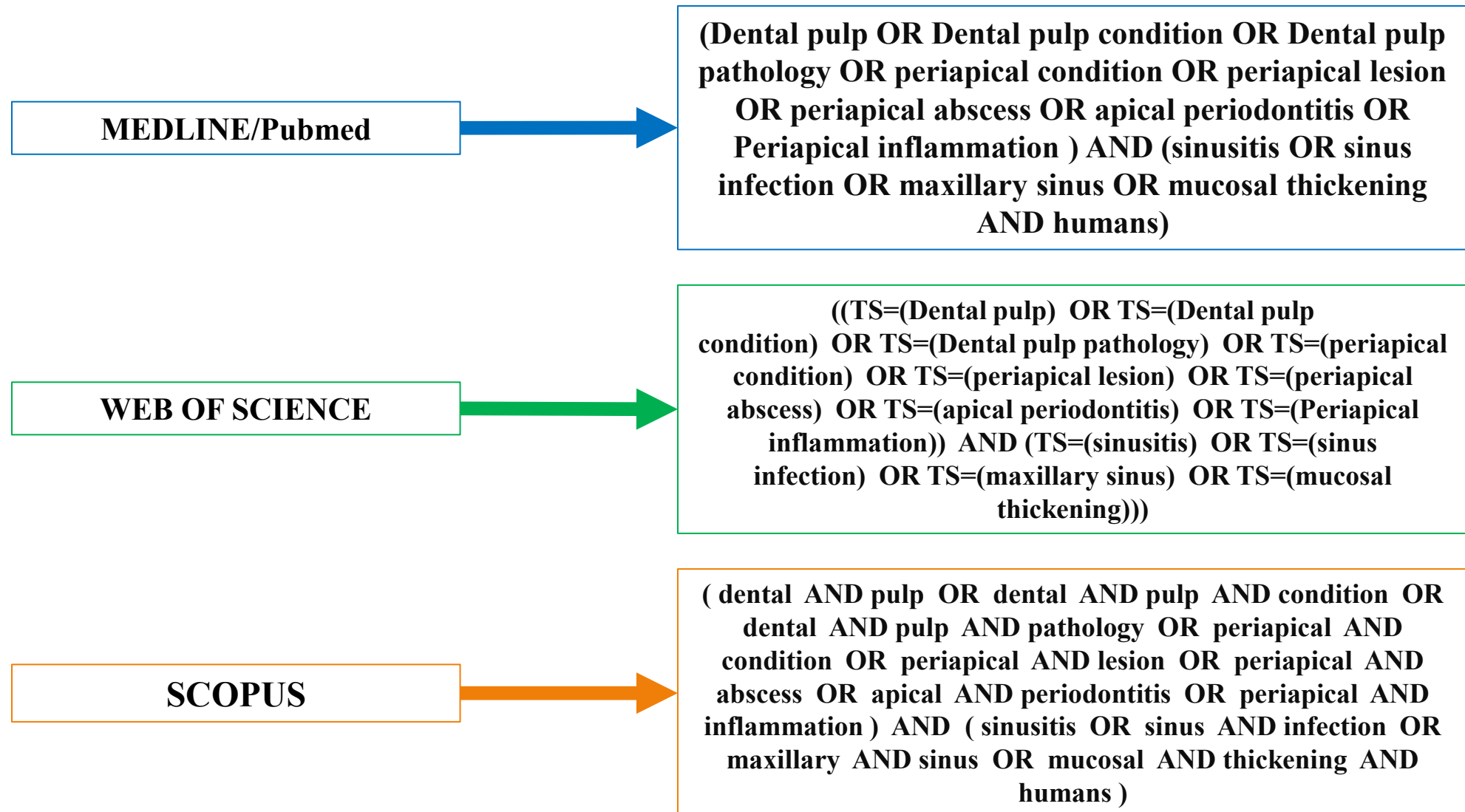


Terminos MesH

- ***Dental pulp***
- ***Dental pulp condition***
- ***Dental pulp pathology***
- ***Periapical condition***
- ***periapical lesion***
- ***periapical abscess***
- ***Apical periodontitis***
- ***Periapical inflammation***
- ***Sinusitis***
- ***Sinus infection***
- ***Maxillary sinus***
- ***Mucosal thickening***
- ***Humans***

Tipo de estudio: ***Revisión sistematica***

Fuentes de información: Estrategia de búsqueda completa.

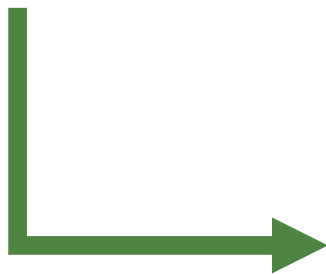


Recolección de Datos



Se reviso cada referencia por titulo y resumen, luego se examinaron los textos completos de los estudios pertinentes y se aplicaron criterios de inclusión y extrusión preespecificados y se extrajeron los datos.

Los datos relevantes se recopilaron por duplicado mediante una hoja estandarizada de extracción de datos que contenia la siguiente informacion:



- **Nombres de autores**
- **Año de publicacion**
- **Titulo**
- **Diseño del estudio**
- **Ubicación geografica**
- **Definicion de los resultados**
- **Medidas de resultado y de asociación y fuente de infomación**



MATERIALES Y METODOS

Esta revisión sistemática de la literatura se desarrolló con las recomendaciones de **PRISMA Y AMSTAR**

Criterios de Inclusión:



- ✓ Estudios observacionales que definen la asociación de la patologías endodónticas con la sinusitis odontogénica.
- ✓ Estudios que definen criterios de reparación clínica y radiográfica.
- ✓ Estudios que diagnostican la sinusitis maxilar con cone-beam.
- ✓ Estudios longitudinales.
- ✓ Estudios transversales.
- ✓ Estudios en revistas clasificadas como Q1 a Q4.

Criterios de Exclusión:



- Estudios in vitro o en animales.
- Estudios que no asocian directamente la patología endodóntica con la patología sinusal.
- Revisiones narrativas.
- Revisiones sistemáticas.
- Reportes de casos y opiniones de expertos.
- Estudios que no definieron método de evaluación.

Selección de estudios:

IDENTIFICACIÓN

SCOPUS
Búsqueda en base de datos
(N=16) AGO 2020

MEDLINE/Pubmed
Búsqueda en base de datos
(N=436) AGO 2020

WEB OF SCIENCE
Búsqueda en base de datos
(N=265) AGO 2020

TOTAL 717

PROYECCIÓN

Duplicados
(N=139)

Artículos revisados
(N=578)

Artículos Excluidos - Por que no cumplen los criterios de inclusión
(N=552)

ELEGIBILIDAD

Artículos leídos completamente evaluados para Elegibilidad
(N=26)

Artículos incluidos identificados a través de otras bases de datos **(N=6)**

Artículos Excluidos leídos completamente por Elegibilidad
(N=16)

INCLUIDOS

TOTAL 32

Estudios Incluidos leídos completamente
(N=16)

TABLA 1: Cuadro de la razón por el cual se excluyeron los artículos encontrados en bases de datos.

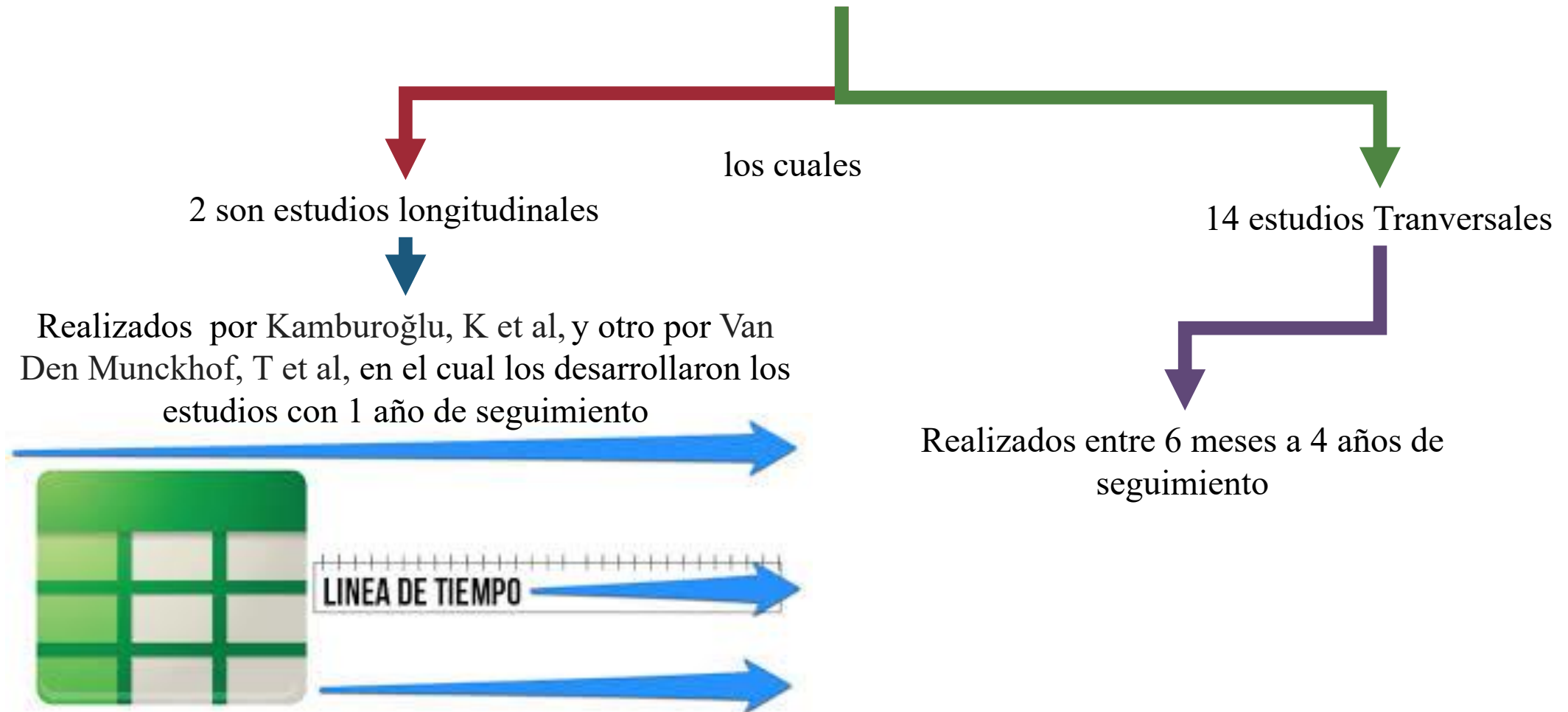
TITULOS	BIBLIOGRAFIA	RAZON
Odontogenic maxillary sinusitis caused by dental restoration	Sato, Kiminori. "Odontogenic maxillary sinusitis caused by dental restoration." Nihon Jibiinkoka Gakkai Kaiho 117.6 (2014): 809-814.	NO ASOCIA DE FORMA DIRECTA LA PATOLOGIA ENDODONTICA CON LAS PATOLOGIA SINUSAL
Odontogenic sinusitis. X-ray contribution	Hájková, Z., and V. Hájek. "Odontogenic sinusitis. X-ray contribution." Ceskoslovenska stomatologie 74.1 (1974): 63-69.	NO ASOCIA DE FORMA DIRECTA LA PATOLOGIA ENDODONTICA CON LAS PATOLOGIA SINUSAL
SINUSITIS ACCESSORIA CHRONICA OF DENTAL ORIGIN	NIHO, SHOJI, and IKUO MURAMI. "SINUSITIS ACCESSORIA CHRONICA OF DENTAL ORIGIN." Nippon Jibiinkoka Gakkai Kaiho 67.5 (1964): 787-805.	NO ASOCIA DE FORMA DIRECTA LA PATOLOGIA ENDODONTICA CON LAS PATOLOGIA SINUSAL
Management of odontogenic sinusitis: multidisciplinary consensus statement	Craig, John R., et al. "Management of odontogenic sinusitis: multidisciplinary consensus statement." International Forum of Allergy & Rhinology. Vol. 10. No. 7. 2020.	NO ES UN ESTUDIO CON EXAMEN TOMOGRAFICO INCLUIDO
Frequency of a dental source for acute maxillary sinusitis.	Bomeli, Steven R., Barton F. Branstetter IV, and Berrylin J. Ferguson. "Frequency of a dental source for acute maxillary sinusitis." The Laryngoscope 119.3 (2009): 580-584.	POR QUE NO ASOCIA DE FORMA INDEPENDIENTE LA PATOLOGIA SINUSAL
AEROBIC MICROFLORA IN THE PATHOGENESIS OF MAXILLARY SINUSITIS AFTER THE TREATMENT OF CARIES COMPLICATIONS.	Varzhapetian S, Makarenko O, Sydoryako A, Baleha M, Bunyatyan K. AEROBIC MICROFLORA IN THE PATHOGENESIS OF MAXILLARY SINUSITIS AFTER THE TREATMENT OF CARIES COMPLICATIONS. Georgian Med News. 2019 Apr;(289):42-46. PMID: 31215877.	NO ES UN ESTUDIO CON EXAMEN TOMOGRAFICO INCLUIDO
Study on root canal variation of maxillary premolar and its relationship to maxillary sinus by cone-beam CT	Meng-yao, W. E. I., et al. "Study on root canal variation of maxillary premolar and its relationship to maxillary sinus by cone-beam CT." Shanghai Journal of Stomatology 27.2 (2018): 156.	NO ASOCIA DE FORMA DIRECTA LA PATOLOGIA ENDODONTICA CON LAS PATOLOGIA SINUSAL
Assessment of Simultaneous Surgery for Odontogenic Sinusitis: Endoscopic Sinus Surgery With Endoscopic Apicoectomy.	Akiyama, Kosuke, et al. "Assessment of simultaneous surgery for odontogenic sinusitis: endoscopic sinus surgery with endoscopic apicoectomy." Journal of Craniofacial Surgery 30.1 (2019): 239-243.	NO ASOCIA DE FORMA DIRECTA LA PATOLOGIA ENDODONTICA CON LAS PATOLOGIA SINUSAL
Chronic maxillary sinusitis. Definition, diagnosis and relation to dental infections and nasal polyposis.	Melén, Ingemar, et al. "Chronic maxillary sinusitis: definition, diagnosis and relation to dental infections and nasal polyposis." Acta oto-laryngologica 101.3-4 (1986): 320-327.	NO ASOCIA DE FORMA DIRECTA LA PATOLOGIA ENDODONTICA CON LAS PATOLOGIA SINUSAL
Odontogenic sinusitis: an ancient but under-appreciated cause of maxillary sinusitis.	Patel, Nimish A., and Berrylin J. Ferguson. "Odontogenic sinusitis: an ancient but under-appreciated cause of maxillary sinusitis." Current opinion in otolaryngology & head and neck surgery 20.1 (2012): 24-28.	NO ES UN ESTUDIO CON EXAMEN TOMOGRAFICO INCLUIDO
The canine fossa puncture technique in chronic odontogenic maxillary sinusitis.	Albu, Silviu, et al. "The canine fossa puncture technique in chronic odontogenic maxillary sinusitis." American journal of rhinology & allergy 25.5 (2011): 358-362.	NO ASOCIA DE FORMA DIRECTA LA PATOLOGIA ENDODONTICA CON LAS PATOLOGIA SINUSAL
Computed tomography evidence of dental restoration as aetiological factor for maxillary sinusitis.	Connor, S. E. J., S. V. Chavda, and A. L. Pahor. "Computed tomography evidence of dental restoration as aetiological factor for maxillary sinusitis." The Journal of Laryngology & Otology 114.7 (2000): 510-513.	NO ASOCIA DE FORMA DIRECTA LA PATOLOGIA ENDODONTICA CON LAS PATOLOGIA SINUSAL
Evaluation of the pathophysiology of odontogenic maxillary sinusitis using bone scintigraphy.	Nishimura, T., and T. Iizuka. "Evaluation of the pathophysiology of odontogenic maxillary sinusitis using bone scintigraphy." International journal of oral and maxillofacial surgery 31.4 (2002): 389-396.	NO ASOCIA DE FORMA DIRECTA LA PATOLOGIA ENDODONTICA CON LAS PATOLOGIA SINUSAL
Clinical efficacy of main radiological diagnostic methods for odontogenic maxillary sinusitis.	Simuntis, Regimantas, et al. "Clinical efficacy of main radiological diagnostic methods for odontogenic maxillary sinusitis." European Archives of Oto-Rhino-Laryngology 274.10 (2017): 3651-3658.	NO ASOCIA DE FORMA DIRECTA LA PATOLOGIA ENDODONTICA CON LAS PATOLOGIA SINUSAL
The interrelationship between the maxillary sinus and endodontics.	Selden, Howard S. "The interrelationship between the maxillary sinus and endodontics." Oral Surgery, Oral Medicine, Oral Pathology 38.4 (1974): 623-629.	NO ES UN ESTUDIO CON EXAMEN TOMOGRAFICO INCLUIDO
ASSOCIATION BETWEEN PERIAPICAL LESIONS AND SINUS MAXILLARY ALTERATIONS USING CONE BEAM COMPUTED TOMOGRAPHY.	CHABOT, PRISCILA QUINTINO, et al. "ASSOCIATION BETWEEN PERIAPICAL LESIONS AND SINUS MAXILLARY ALTERATIONS USING CONE BEAM COMPUTED TOMOGRAPHY." Oral Surgery, Oral Medicine, Oral Pathology and Oral Radiology 129.1 (2020): e170.	NO ASOCIA DE FORMA DIRECTA LA PATOLOGIA ENDODONTICA CON LAS PATOLOGIA SINUSAL

Las primordiales razones por la cuales se excluyeron son:

- *NO ASOCIA DE FORMA DIRECTA LA PATOLOGIA ENDODONTICA CON LAS PATOLOGIA SINUSAL.*
- *NO ES UN ESTUDIO CON EXAMEN TOMOGRAFICO INCLUIDO.*

Características de los estudios incluidos

En el examen sistemático se incluyeron un total de 16 artículos de estudios publicados entre 2015 hasta el 2020



RESULTADOS

Síntesis de datos

Nascimento, E. H. L et al

Asociación entre las afecciones
odontogénicas y la enfermedad del seno
maxilar

Factores del **engrosamiento
localizado** de la membrana se
asociado con **lesiones periapicales**

Estrecha relación anatómica entre los
dientes y el piso del seno maxilar

Aksoy, U et al

Asociación entre condiciones
odontogénicas y el engrosamiento de
la mucosa del seno maxilar

Engrosamiento de la mucosa **mayor a 2 mm** en los
senos maxilares estaban relacionados con al menos
un diente que presentaba **lesiones periapicales**

Shanbhag, S et al

Asociación entre las lesiones
periapicales y el engrosamiento
de la mucosa del seno maxilar

Observaron que el **engrosamiento de la mucosa >2
mm** era casi 2 veces más común en los **hombres** y
más probabilidad en con dientes que presentan
lesiones periapicales.

RESULTADOS

Lu, Y et al → Asociación entre el engrosamiento de la mucosa del seno maxilar y la periodontitis apical → Engrosamiento de la mucosa de los senos maxilares aumentaba drásticamente a medida que aumentaba la gravedad de la periodontitis apical.

Sakir, M et al → Asociaciones entre la salud periapical de los molares maxilares y el engrosamiento de la mucosa de los senos maxilares → Un aumento en el tamaño de la periodontitis apical es correlacionado con un mayor riesgo de desarrollar inflamación en el seno maxilar.

Kamburoğlu, K et al → Cambios en las dimensiones de la lesión periapical y del engrosamiento de la mucosa adyacente un año después del tratamiento endodóntico → Diferencias estadísticamente significativas entre las mediciones medias previas y posteriores al tratamiento endodóntico realizado antes de un año y después.

RESULTADOS

Terlemez, A et al



Comparación de la tomografía computarizada de haz cónico y la radiografía panorámica en la evaluación de la patología del seno maxilar relacionada con los dientes posteriores del maxilar



CBCT determinan la **presencia** de al menos una **lesión apical** adyacente al seno maxilar aumentando la **probabilidad** de **patología sinusal**.

Bulut, D,G et al



Tomografía computarizado de haz de cono de premolares y molares maxilares para detectar la relación entre la pérdida ósea periapical y maginal y el espesor de la mucosa del seno maxilar



Evaluaron 205 pacientes con 410 senos maxilares fueron examinados, encontrando que **la lesión periapical** fue encontrada en 159 dientes y en 100 encontraron **engrosamiento de la membrana**.

De Lima, C et al



Correlación entre la infección endodóntica y la enfermedad periodontal y su asociación con la sinusitis crónica



Senos maxilares con **sinusitis maxilar crónica** fueron significativamente más **comunes** en pacientes con **enfermedad periodontal** que por infección endodóntica.

RESULTADOS

Kocak, N et al



Efecto de la lesión apical sobre el engrosamiento de la mucosa, el grosor del hueso apical



Resultado del estudio reveló que hay **correlación** entre el **diámetro** de la **lesión** y el **grosor** del hueso apical y el grado de **engrosamiento** de la mucosa.

Cayo Rojas, C et al



Lesiones periapicales y su relación con la membrana de Schneider



Variables de **edad y género**, concluyeron que los valores de altura del **lesion periapical** son significativamente más altos en el sexo **masculino**.



Membrana de sheneider presentan un **engrosamiento** significativamente **mayor** en pacientes maculinos.

RESULTADOS

Brañas, G et al

Relación entre las lesiones periapicales y el engrosamiento de la membrana sinusal

Alta **incidencia** de sinusitis de **origen odontogenico**, dado por **lesiones periapicales**, como principal **causas del engrosamiento** de la **mucosa** sinusal.

Kasikcioglu, A et al

Relación entre las patologías del seno maxilar y las patologías periapicales de los dientes posteriores del maxilar

Concluyeron que la **patología periapical** en los primeros y segundos molares maxilares se asoció con un **aumento significativo** de la incidencia de la **patología del seno** maxilar.

RESULTADOS

McCarty, J et al



El origen odontogénicos de la sinusitis maxilar aguda en pacientes inmunocompetentes e inmunocomprometidos



Descubrieron que pueden encontrarse características dentales según el estado inmunitario. Demostrando que las lesiones periapicales era **más frecuente** en los senos de los **pacientes inmunocompetentes**.

Van Den Munckhof, T et al



Variación del grosor de la membrana de Schneider después del procedimiento de endodóntico



Asociación significativa entre la **reducción** del grosor de la membrana de Schneider y la **cicatrización** periapical a los **12 meses**.

Sghaireen, M. G et al



Engrosamiento de la membrana de Schneider como consecuencia de lesiones periapicales



Concluyendo que el **grosor de la membrana** de shneider se **correlaciona** directamente con patologías **periapicales** y a medida que se reduce la distancia entre la **lesion** periapical y el piso del **seno** maxilar esta correlación se vuelve más significativa.

STUDY	COUNTRY	DESIGN	SAMPLE	DEFINITION OF ENDODONTIC DEFECTS	CONFOUNDING FACTORS	EVALUATION METHOD	RESULT	STATISTICAL ANALYSIS	CONCLUSION
	Brazil	Transversal	400 patients showing sinus disease in 1 or both maxillary sinuses were evaluated	YES	YES	OTROS	Localized MT was associated with periapical lesions (odds ratio = 3.09, P < .05) and showed a close V anatomic relationship between teeth and the sinus floor (odds ratio = 2.77, P < .05)	Chi-square test, descriptive and multiple logistic regression analyses were performed	(P < .05)
Aksoy, U ¹⁶	Turkey	Transversal	294 patients (143 female, 151 males; age range 18–78 years) with 588 maxillary sinuses were evaluated retrospectively	YES	YES	OTROS	In the cases of grade 2 and grade 3 mucosal thickening, the likelihood of periapical lesions was significantly higher (p < 0.05). The prevalence of mucosal thickening (> 2 mm) for maxillary sinuses without any periapical lesions was 42.1% (184/437). The prevalence of mucosal thickening (>2 mm) for maxillary sinuses related with at least one tooth that had periapical lesions was 53.6% (81/151). The difference between these two conditions was statistically significant (p < 0.05)	The Wilcoxon matched-pairs signed rank test was used for repeat measurements The chi-squared test was used to compare groups	(P < .05)
Shanbhag, S ⁷	India	Transversal	243 patients (485 sinuses) were evaluated retrospectively for the presence of periapical lesions and/or periodontal disease in posterior maxillary teeth and associated sinus mucosal thickening	YES	YES	OTROS	Mucosal thickening >2 mm was nearly 2 times more common in males (OR = 1.98, P = .004) and 9.75 times more likely to be associated with teeth showing periapical lesions (OR = 9.75, P < .001)	Associations between variables were evaluated using the Pearson chi-square test	(P < .05)
Lu, Y ⁸	China	Transversal	372 patients with 508 exposed maxillary sinuses were inspected retrospectively	YES	YES	OTROS	The prevalence of maxillary sinus mucosal thickening increased dramatically as the severity of apical periodontitis increased (from 41.5% in those without periodontal disease to 100%).	The chi-square test was used to compare groups. An error probability of <0.5 was accepted as significant.	(P < .05)
Sakir, M ⁹	Turkey	Transversal	50 patients (mean age 18 and 65 years) was evaluated using the CBCT–periapical index	YES	YES	PAI	In the endodontic evaluation, 2% cases were categorized per CBCT-PAI as class 1, 10% as class 2, 14% as class 3, 34% as class 4, and 40% as class 5	The chi-square tes,Shapiro-Wilk test, Kruskal-Wallis test, the Mann-Whitney U test, Spearman rho correlation analysis	(P < .05)
Kamburoğlu, K ¹⁷	Turkey	Longitudinal	Twenty-one maxillary first molar teeth of 21 patients (14 female and 7 male) with periapical lesion that had local mucosal thickening in the vicinity of the periapical lesion were endodontically treated	YES	YES	OTROS	We found statistically significant differences between mean pretreatment and mean post-treatment measurements conducted before and 1 year after endodontic treatment by using CBCT images (width, P = .002; height, P < .001; maximum mucosal thickening, P < .001; medium mucosal thickening, P < .001; minimum mucosal thickening, P < .001; surface area, P = .032; and volume, P = .034)	General linear model (analysis of variance), Regression analysis	(P < .05)
Terlemez, A ¹⁸ .	Turkey	Transversal	285 paired CBCT and panoramic radiography records of patients (570 maxillary sinuses) were retrospectively analyzed	YES	YES	OTROS	Terlemez, A et al, found a statistically significant relationship between the apical status of the right and left first and second molar and the presence of maxillary sinus pathology on CBCT scans, with more frequent development of maxillary sinus pathology. Demonstrating that CBCT images determine that the presence of at least one apical lesion adjacent to the maxillary sinus increases the probability of maxillary sinus pathology by 2.37 times (OR, 2.37; 95% CI, 1.58-5, P < 0.05).	Analyzed using the chi-square, Wilcoxon, and Mann-Whitney U tests	(P < .05)
Bulut, D,G ¹⁹	Turkey	Transversal	205 patients with 410 maxillary sinuses were examined retrospectively, a total of 582 maxillary molar and 587 premolars were observed	YES	YES	PAI	Periapical lesion were found in 159teeth and MT was seen in 100 (62.8) of them, there were 41 teeth wall periapical lesion that were associated with inferior wall of maxillary sinus (ty 2,3,4,5) and the prevalence of maxillary sinus MT was 78% (32/42), among the teeth with apical periodontitis, 41 were first premolar, 32 were second premolars, 48 were first molars and 36 were second molars	The man Whitney u test, T-test	(P < .05)
De Lima, C ¹⁰	Brazil	Transversal	83 patients (159 maxillary sinuses) were selected and underwent clinical dental examination to assess tooth mobility and pulp condition.	YES	YES	OTROS	Indicates that maxillary sinuses with GCMS were significantly more common in patients with periodontal disease (25% and 45.8% for types I and II, respectively) or endodontic infection (12.2% and 39% for types I and II, respectively) in close proximity to the maxillary sinus. In GNMS, the teeth with endodontic infection (52.8%) and periodontal disease (66.7%) were more distant from the maxillary sinus (type IV) (P < .05)	Kappa index, a binary logistic regression analysis	(P < .05)
Kocak, N ²⁰	Turkey	Transversal	120 patirnts, in Group 1 (teeth with apical lesions), diameter of apical lesion, width of apical bone, thickness of Schneiderian membrane; for Group 2 (teeth without apical lesions), width of apical bone in long axis of root and thickness of Schneiderian membrane were measured on coronal and sagittal images.	YES	YES	OTROS	Relevated, evaluation of the effect of apical lesion on mucosal thickening and thickness of apical bone, resulting in of study revealed that there is no correlation between the lesion diameter and the thickness of apical bone and degree of mucosal thickening. The difference between the findings of study can be interpreted as the presence of both RCT+ and RCT– teeth in the study population, in conclusion prove the hypothesis, inflammation of maxillary premolar and molar teeth influences the thickness of apical bone and mucosal thickening.	Mann–Whitney U-test, Wilcoxon signed-rank tes	(P < .05)
Cayo Rojas, C ²¹	Peru	Transversal	2432 tomography scans and a sample of 976, by systematic random sampling, and took into account those that presented any of the variables and/or both	NO	YES	OTROS	The periapical lesions and the thickness of the Schneider membrane in women (rho-0.38) and men (rho-0.32); in the same way, a significantly low correlation was observed in the age groups of 18–36 years (rho-0.27) and 37–48 years (rho-0.28), while a significantly moderate correlation was observed in the age groups of 49–59 years (rho-0.45) and 60–86 years (rho-0.44), and with respect to the sides, a significantly low correlation (rho-0.28) was obtained for the right side and a significantly moderate correlation (rho-0.45) was obtained on the left side	Mann–Whitney U tests were used for two independent samples, Kruskal–Wallis test for more than two independent samples, and postestimation of Bonferroni for multiple comparisons. and Spearman correlation were recorded.	(P < .05)
Brañas, G ¹¹	Argentina	Transversal	179 maxillary sinuses were evaluated using CBCT	NO	YES	OTROS	The 70 cases showing sinus membrane thickening included 46 of odontogenic origin (66%; 95%CI =54% to 76%) and 24 (34%; 95%CI =24% to 46%) of non odontogenic origin (p<0.05). The frequency of odontogenic causes followed a heterogeneous distribution (p<0.05): penetrating caries, failing endodontic therapy, root remnants, deep restorations, implants, periodontal pathology. The main cause was caries (46%; 95%CI=32% to 60%) followed by failing endodontic therapy (26%, 95% CI=16% to 40%).	Ninetyfive percent confidence intervals (95%CI) for percentages were obtained using the Wilson score method ¹⁵ . Frequencies were compared using Chi square test Statistical significance was set at 5%.	(P < .05)
Kasikcioglu, A ²²	Chile	Transversal	461 CBCT images were evaluated	YES	YES	OTROS	Maxillary sinus pathology was observed in 294 (63.8 %) of the 461 patients, with no pathology observed in the remaining 167 (36.2 %) patients. Odontogenic maxillary sinusitis was defined as maxillary sinus pathology and at least one maxillary posterior tooth with periapical pathology in the same region. The prevalence of odontogenic maxillary sinusitis on the right and left sides was 59.5 and 64 %, respectively.	Statistical analyses were performed using the Chi square test and binary logistic regression	(P < .05)
McCarty, J ²³	United States	Transversal	Eighty-four patients (24 immunocompetent, 60 immunocompromised) had 171 maxillary sinuses that met inclusion criteria for acute maxillary sinusitis	YES	YES	OTROS	evaluated the odontogenic origins of acute maxillary sinusitis in both immunocompetent and immunocompromised patients and found that dental characteristics according to immune status may be found. Periapical lucency was more prevalent in the sinuses of immunocompetent patients (27% vs 14%), but this finding did not reach statistical significance (P = 0.108). In cases of acute maxillary sinusitis, potential odontogenic sources are highly prevalent, both in immunocompetent and immunocompromised populations. Periapical lucency were found to be a statistically significant potential OMS source in our paired case-control analysis and were seen in 29% of sinuses with sinusitis compared with only 12% of sinuses without sinusitis	parameters was examined using a generalized estimating equations (GEE) approach for logistic regression. Immune status was treated as the independent variable, and each dental parameter was treated as the dependent variable.	(P < .05)
Van Den Munckhof, T ²⁴	Rusia	Longitudinal	138 scans of 69 patients were selected to measure the thickness of the Schneiderian membrane pre- and post-treatment	YES	YES	OTROS	There was a significant association (McNemar test, P = .035) between the reduction of Schneiderian membrane thickness at 12 months and periapical healing at 12 months. In particular, with respect to the apical lesion size in the treatment group, mean of reduction was – 1.85 ± 0.71 mm, and – 2.23 ± 1.35mm in the retreatment group	Pearson’s Correlation test, non-parametric test (Wilcoxon Signed RankKolmogorov-Smirnov and the Shapiro-Wilk tests.	(P < .05)
Sghaireen, M. G. ²⁵	Arabia	Transversal	83 patients with periapical lesion in any of the maxillary posterior teeth were randomly selected as the case group	YES	YES	OTROS	The majority of teeth affected with periapical lesions were first molars (n = 42, 47.7%), followed by second molars (n = 17, 19.3%), first premolars (n = 15, 17%), and second premolars (n = 14, 15.9%). The results also indicated no significant differences in membrane thickness when the location in the arch of the related tooth was considered, concluding that sheider membrane thickness correlates directly with periapical pathologies and as the distance is reduced, this correlation becomes more significant.	Data were presented in mean ± standard deviation and inferential statistics was performed using independent t test and analysis of variance (ANOVA)	(P < .001)

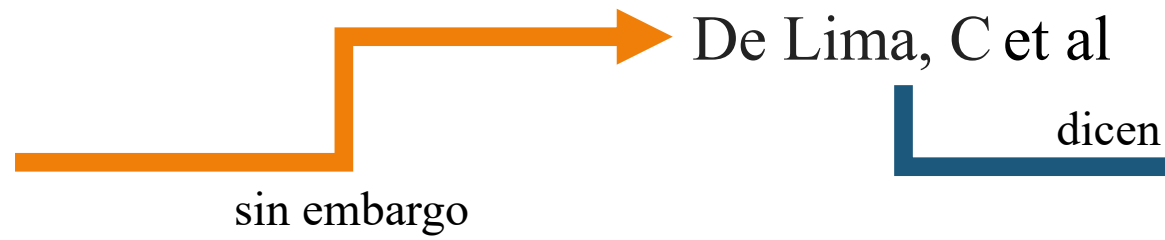
Table 3. Evaluation according to the Newcastle - Ottawa Quality Assessment Scale

EVALUATION ACCORDING TO THE NEWCASTLE - OTTAWA QUALITY ASSESSMENT SCALE

STUDY	SELECTION	COMPARABILITY	OUTCOME	CONCLUSION
Nascimento, E. H. L ¹⁵	★★★★★	★★	★★	BAJO RIESGO
Aksoy, U ¹⁶	★★★★	★★	★★★	BAJO RIESGO
Shanbhag, S ⁷	★★★★	-	★★★	BAJO RIESGO
Lu, Y ⁸		★★	★★	BAJO RIESGO
Sakir, M ⁹	★★	★★	★★	ALTO RIESGO
Terlemez, A ¹⁸	★★★	★★	★★	BAJO RIESGO
Bulut, D,G ¹⁹	★★★	★★	★★★	BAJO RIESGO
De Lima, C ¹⁰	★★★★	★★	★★★	BAJO RIESGO
Kocak, N ²⁰	★★	-	★	ALTO RIESGO
Cayo Rojas, C ²¹	★★★	-	★★	ALTO RIESGO
Brañas, G ¹¹	★★★★	★★	★★	BAJO RIESGO
Kasikcioglu, A ²²	★	★★	★★★	ALTO RIESGO
McCarty, J ²³	★★★★★	★★	★★	BAJO RIESGO
Sghaireen, M. G. ²⁵	★★★★	★★	★★★	BAJO RIESGO
COHORT STUDIES				
Kamburoğlu, K ¹⁷	★★★	★★	★★★	BAJO RIESGO
Van Den Munckhof, T ²⁴	★★★★	★★	★★★	BAJO RIESGO

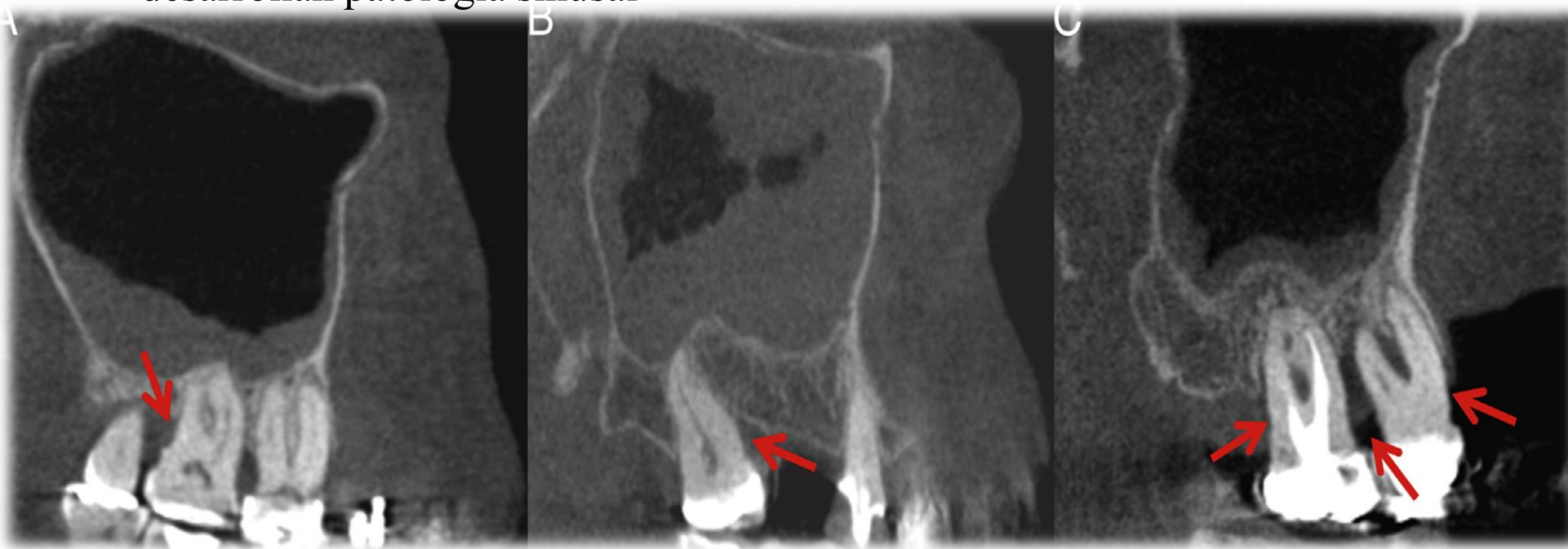DISCUSIÓN

De los estudios, 15 demuestran que hay una estrecha relación de las patologías endodónticas que desarrollan patología sinusal



Solo la **enfermedad periodontal** mostró una asociación significativa con la presencia de sinusitis maxilar crónica

por el hecho




Los niveles de **bacterias patógenas y citocinas** inflamatorias aumentan significativamente en los sitios con periodontitis y así estos productos pueden llegar a la mucosa sinusal mediante **difusión directa** a través del hueso **maxilar poroso**, provocando sinusitis maxilar.

DISCUSIÓN


Resultados de esta revisión sugieren que la patología endodóntica es un **factor etiológico con alta asociación** con el desarrollo de la patología sinusal

examinaron




4658 senos maxilares

con



- 3315 molares
- 2342 premolares

los cuales



984 presentaban lesion periapical desarrollando sinusitis odontogénica

Estos datos son **subjetivos** ya que no todos los artículos evaluados mencionaban los datos anteriormente descritos.

DISCUSIÓN

Según la literatura

Las **patologías** endodónticas de origen infecciosa tipo **periodontitis apical**

Después de la **necrosis pulpar**, potentes factores de virulencia bacteriana

como

- **La collagenasa**
- **Las enzimas lisosomales**
- **Las toxinas**

promueven

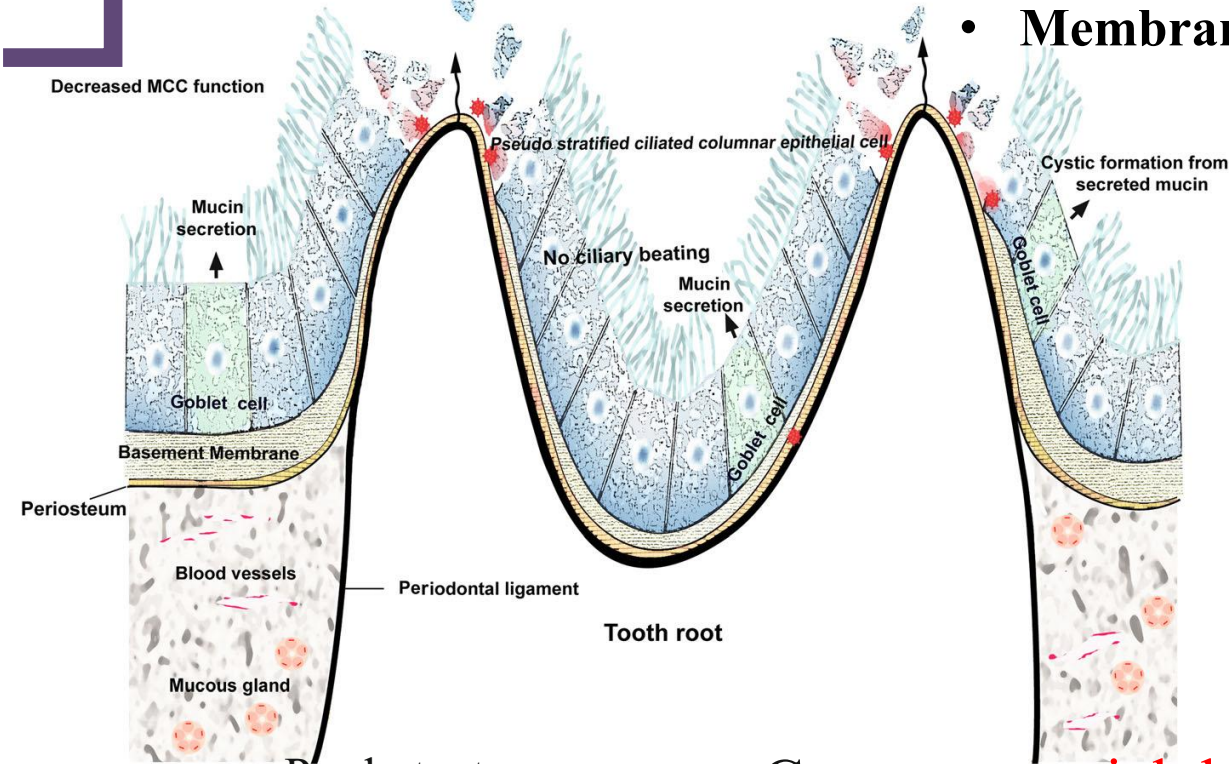
- **Invasión bacteriana**
- **Degradación del tejido periapical**

derivan

Etiología odontogénica

afectando

- **Tejidos periapicales**
- **Estructuras circundantes**
- **Membrana sinusal**



Por lo tanto

Causa **potencial de irritación** de la mucosa sinusal

DISCUSIÓN

Por esta razón

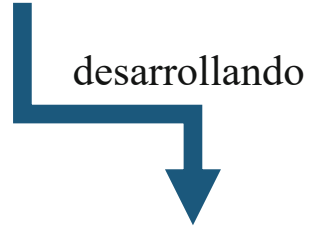

cuando

Desencadena un **fenómeno inflamatorio apical** en dientes con íntima relación al piso del seno maxilar

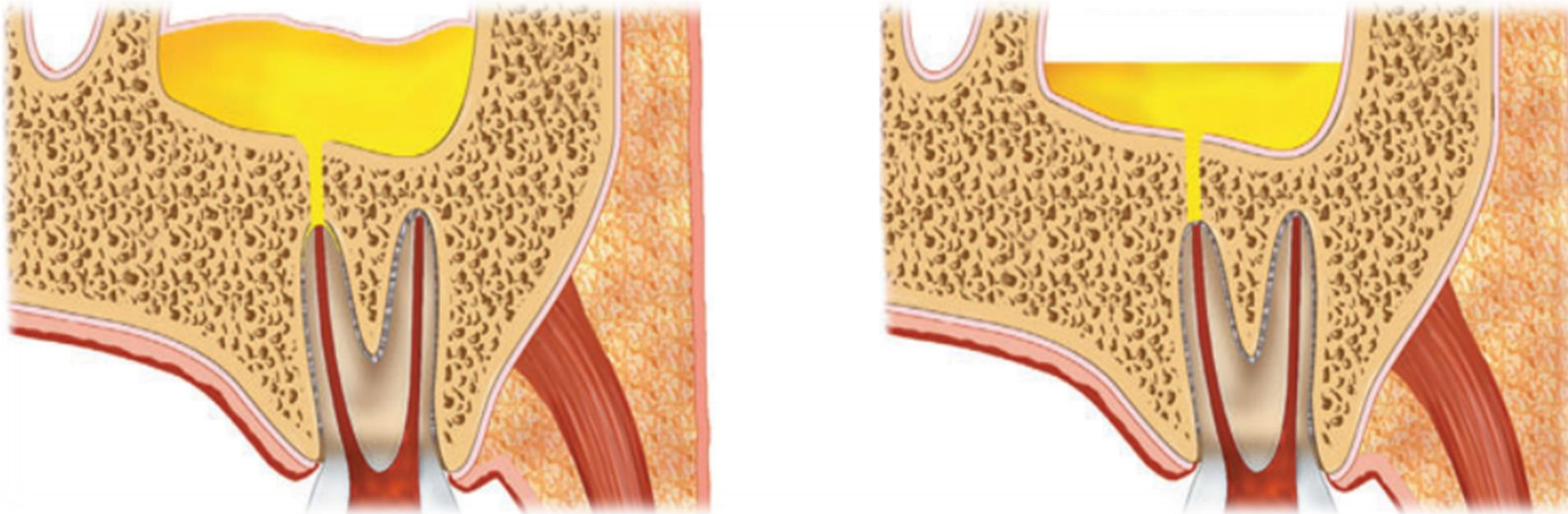


Los síntomas aumentarán



desarrollando

Patología sinusal



mediante

Las **bacterias y toxinas** a medida que llegan de las lesiones apicales pueden infiltrar los senos maxilares



porque

- **Numerosas anastomosis vasculares**
- **Médula ósea alveolar porosa**
- **Vasos linfáticos**

DISCUSIÓN

El **biofilm** que se establece dentro del seno maxilar



Obstruyendo el **Ostium** y dando como resultado la inflamación, por causa de la liberación de las enzimas lisosomales

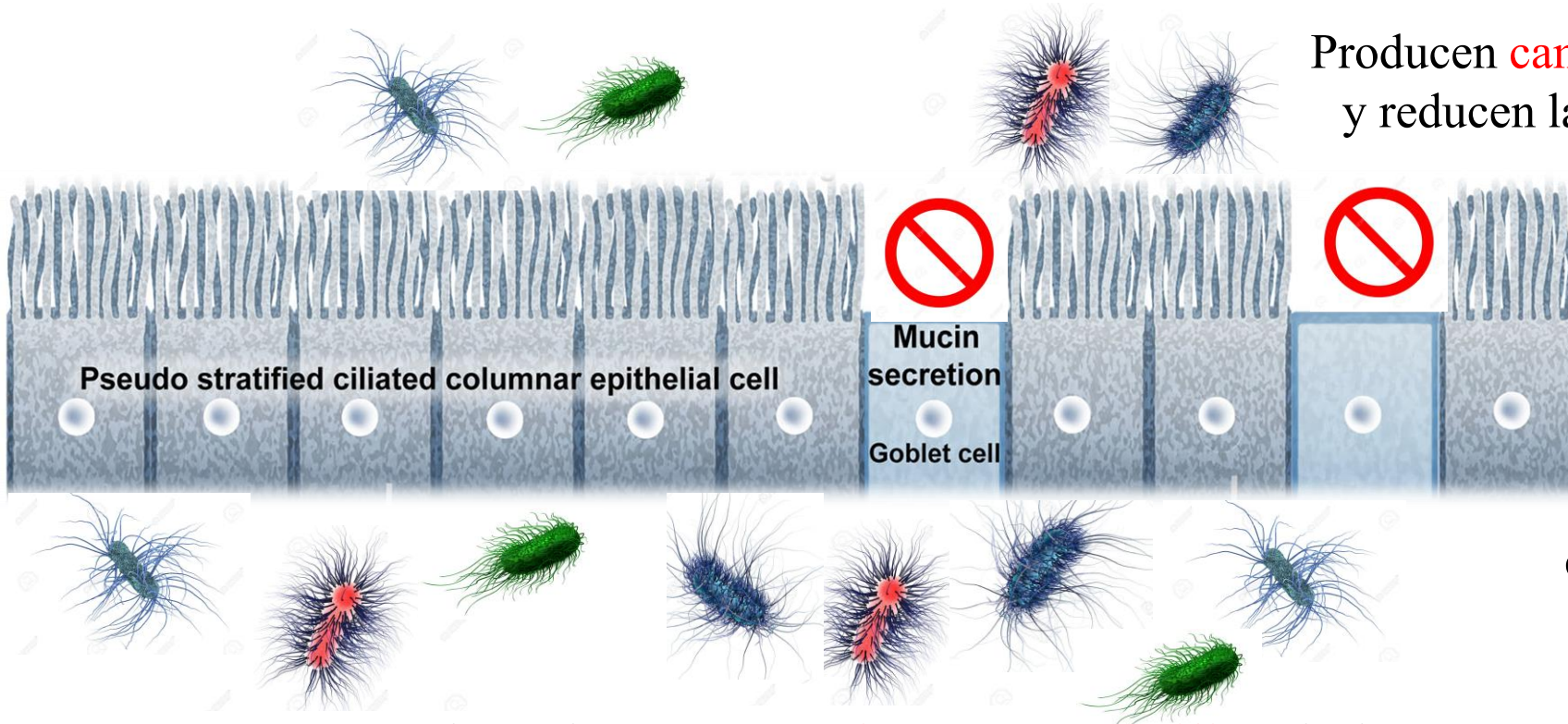


Producen **cambios en la membrana** Schneider y reducen la tensión de oxígeno dentro del seno maxilar.



Ambiente óptimo para el crecimiento de **especies anaerobias**

es así como



Sé altera la **respuesta innata mucociliar** de la membrana generando la patología sinusal.

DISCUSIÓN

Afortunadamente

2 estudios longitudinales que se encontraron en esta revisión sistemática

Kamburoğlu, K et al

Evaluarón el cambio en las dimensiones de la lesiones periapicales y del engrosamiento de la mucosa sinusal un año después del tratamiento endodóntico mediante el examen de tomografía computarizada de haz de cono

demostro

Después del tratamiento endodóntico

- **Disminuir la carga bacteriana**
- **Controlar la infección**

Resultados Satisfactorios

Van Den Munckhof, T et al

Evaluaron la variación de la membrana de Schneider después del tratamiento endodóntico, antes y después demuestran que hay reducción de la lesión periapical y cicatrización de la membrana de Schneider

DISCUSIÓN

Concluyeron que

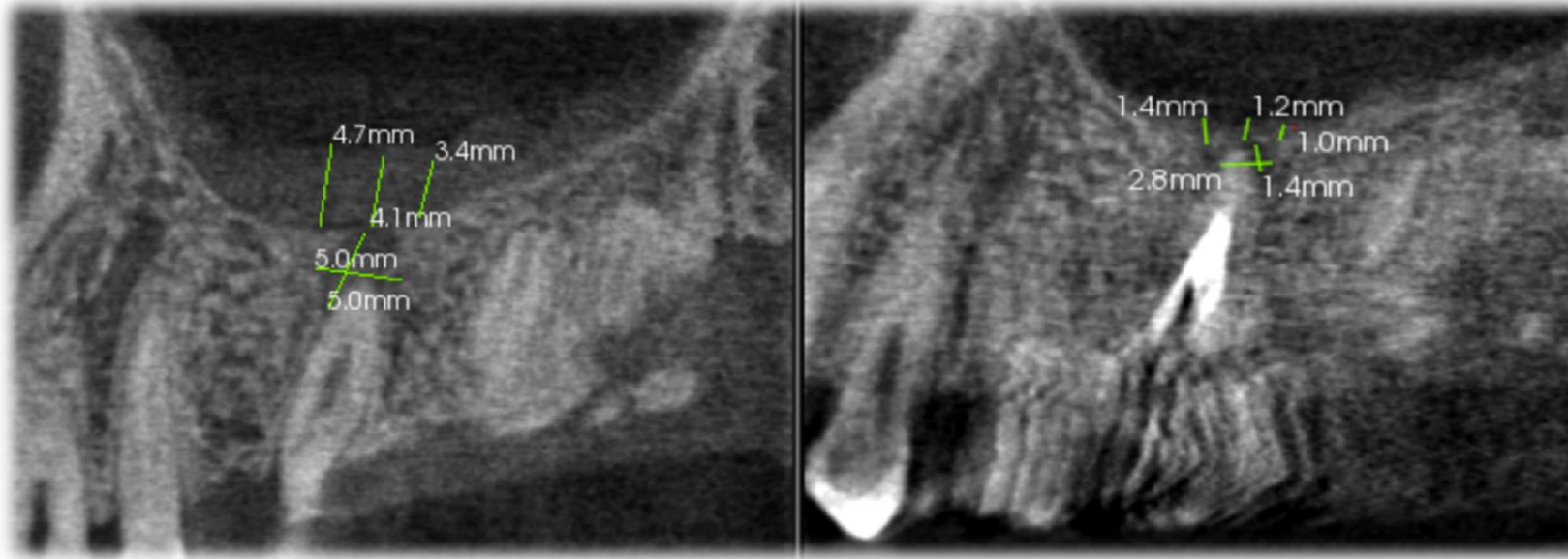las

Diferencias estadísticamente significativas

- **Medidas antes del tratamiento endodontico**
- **Medidas después del tratamiento endodontico realizado**

entre

determinaron



Eliminando el factor etiológico de la patología endodontica

se evidencia

Cicatrización transitoria de la membrana de Schneider hasta que la sinusitis odontogena **sana completamente**.

resultado

- **Reducción del engrosamiento de la membrana sinusal**
- **Eliminación de la lesión periapical**

LIMITACIONES

- Uno de las limitaciones de esta revisión son **los pocos estudios** longitudinales que nos puedan brindar una cobertura exhaustiva y comprensiva de las variables, tanto iniciales como emergentes, que son útiles para hacer inferencias confiables.
- Esto incluye el abordaje de efectos específicos individuales y heterogeneidad poblacional.
- Por otra parte, la **falta de estandarización** entre los artículos impide la realización de un meta-análisis debido a la heterogeneidad en que se presentan los resultados.
- De igual manera, todos los estudios tenían una **clasificación diferente**, lo que hace muy complicado realizar una comparación entre los estudios.

CONCLUSIÓN

El presente estudio sugiere que las patologías endodónticas pueden actuar como factor de riesgo para desarrollar una patología sinusal afectado el curso de la enfermedad en terminos de susceptibilidad, prevalencia, progresión y capacidad de cicatrización de los tejidos como consecuencia de una respuesta inmunologica alterada, sin embargo a partir de los resultados de esta revisión sistemática se demuestra que al realizar el tratamiento endodóntico hay disminución del grosor de la membrana de schneider y como resultado se da la cicatrización completa de la patología sinusal.

GRACIAS...

