



Institución

**Universitaria
COLEGIOS
de Colombia**

**BOGOTA D.C
2010**

APLICABILIDAD CLINICA DE LA TOMOGRAFIA COMPUTARIZADA DE RAYO DE CONO DE SEXTA GENERACION EN LA PRÁCTICA ODONTOLOGICA GENERAL

INVESTIGADORES

Luisa Johanna Ramírez Gámez
Jeimy Alejandra Salcedo Acuña

ASESORES

ASESOR METODOLOGICO

DRA. MARTHA CAYCEDO

ASESOR CIENTIFICO

DR. CARLOS VILLAMIZAR

INTRODUCCIÓN

La necesidad creciente de mayor precisión en los diagnósticos y tratamientos dentales ha provocado un aumento en la demanda de técnicas de imagen cada vez más precisas.

Se ha puesto a disposición de la odontología una nueva y mejor herramienta diagnóstica para uso en la práctica general y especializada, sin embargo no todos los profesionales están familiarizados con dicha ayuda, impidiéndose así aprovechar más eficientemente este recurso.

PROBLEMA

¿Cuál es la aplicabilidad clínica de la tomografía computarizada de rayo de cono de sexta generación (C.B.C.T.) en la odontología general?

JUSTIFICACIÓN

El presente trabajo parte de la importancia de que los profesionales y estudiantes de odontología conozcan la nueva tecnología como lo es la tomografía computarizada de rayo de cono ya que facilita el diagnóstico y ayuda a proporcionar alternativas a la hora de desarrollar tratamientos.

PROPÓSITO

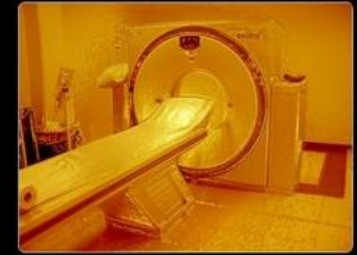Mostrar al odontólogo general y al estudiante de odontología, los beneficios del CBCT como una excelente herramienta diagnóstica en la práctica odontológica general, conociendo sus usos, ventajas y aplicaciones.

MARCO TEÓRICO

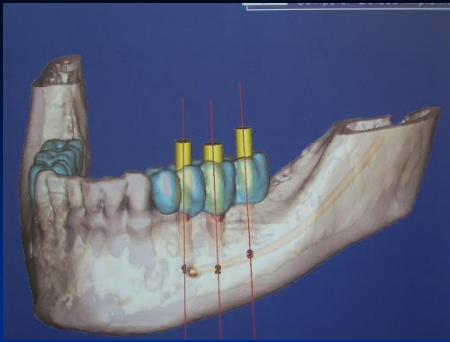
HISTORIA

RADIOLOGIA

En 1885, el 8 de noviembre, el físico alemán Wilhelm Conrad Röntgen de la Universidad de Würzburg en Alemania, descubre una nueva forma de radiación penetrante.



AMERAM v.1.0 ©2006 F. Sandra Portero, O. Torales Chaparro, M. Martínez Morillo
Prohibida su reproducción total o parcial sin permiso expreso de los autores.



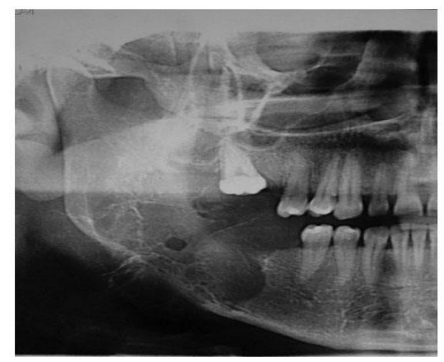
RADIOLOGIA

El 28 de diciembre Lehmann, presidente de la Sociedad Físico Médica de Wurzburg, tituló un estudio como: "Un nuevo tipo de rayos" a los que bautizó como rayos X.

Se descubren sus aplicaciones en medicina. En 1897, un médico de Hamburgo funda el primer instituto de medicina radiológica del mundo.

En 1896 Edmond Kells, dentista de Nueva Orleans, fue el primero en efectuar radiografías intraorales.

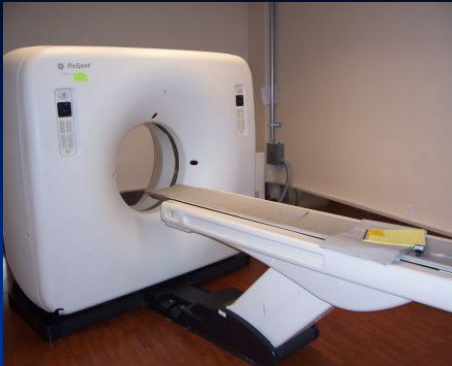TOMOGRAFIA



En 1972, el ingeniero eléctrico Sir Godfrey Newbold Hounsfield publicó un artículo en la revista *British Journal of Radiology*, donde describía una técnica basada en rayos x, llamada tomografía computarizada

Utilizaba métodos matemáticos que A.M Cormack había desarrollado décadas antes.

El método de Hounsfield dividía la cabeza en varios cortes, cada una de los cuales era irradiado individualmente.



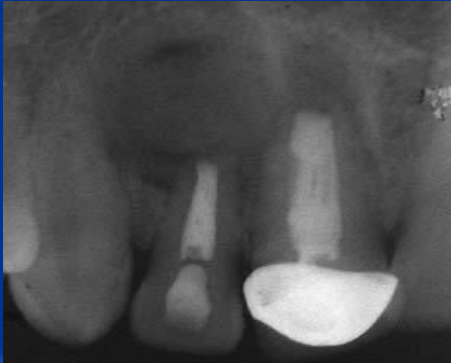Hounsfield quiso superar tres evidentes limitaciones de las radiografías con la técnica Tomográfica

La importancia de mostrar en una imagen radiológica bidimensional toda la información contenida en una escena tridimensional.

La limitada capacidad para distinguir tejidos blandos de duros.

La imposibilidad de cuantificar las densidades de los tejidos.

RADIOGRAFIA



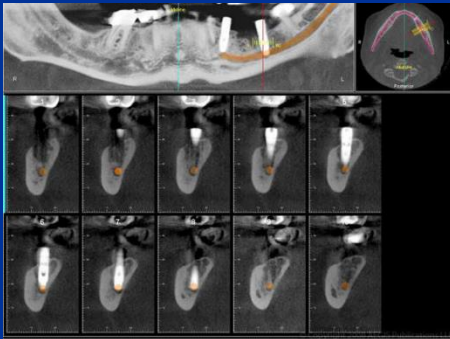
TOMOGRAFIA

Son medios diagnósticos que producen imágenes planas 2D que nos impiden conocer el espesor del cuerpo y por lo tanto no se debe hablar de precisión a la hora de diagnosticar con ella.

Es una tecnología de exploración de rayos x la cual se basa en reproducir imágenes en cortes axiales de un cuerpo dándonos como resultado una mayor exactitud a la hora de realizar diagnósticos y tratamientos adecuados según las necesidades del paciente

TOMOGRAFIA DE RAYO DE CONO

C.B.C.T



Es un método de imagen radiográfica que permite imágenes precisas y tridimensionales de los tejidos blandos y duros

C.B.C.T

VENTAJAS

- Información de diagnóstico cuantitativo sobre los niveles de hueso periodontal en tres dimensiones.
- Las imágenes se adquieren más rápido y con menos problemas de distorsión geométrica.
- Adquiere todas las imágenes bases en una sola rotación
- Permite ver con precisión la lámina dura y el espacio del ligamento periodontal.

- El tiempo de exploración es rápida de 10 a 70 segundos.
- Mejor rendimiento diagnóstico y menor dosis de radiación.
- Determinación precisa de las dimensiones anatómicas.
- Permite la creación en tiempo real en 3D; coronal, sagital, y axial.
- Son capaces de escanear todo el complejo craneofacial.

C.B.C.T

DESVENTAJAS

- **Baja resolución de los tejidos blandos.**
- **Dispersión**
- **Costos.**
- **Falta de detalle.**

OBJETIVO GENERAL

Determinar mediante un revisión de la literatura, la aplicabilidad clínica de la tomografía computarizada de rayo de cono de sexta generación (C.B.C.T.) en práctica la odontológica general.

OBJETIVOS ESPECIFICOS

- Conocer y entender la evolución y ventajas de la CBCT.
- Establecer la utilidad de CBCT como herramienta para el diagnóstico y tratamiento de pacientes con implantes dentales.
- Determinar los usos más frecuentes e indicaciones de la CBCT en las otras ramas de la odontología, tales como endodoncia, periodoncia, ortodoncia, cirugía y prostodoncia

ASPECTOS METODOLOGICOS

➤ TIPO DE ESTUDIO

Revisión sistemática de literatura.

➤ OBJETO DE ESTUDIO

Tomografía computarizada de rayo de cono
CBCT.

➤ MATERIAL OBJETO DE ESTUDIO

Artículos científicos SOBRE C.B.C.T.

CRITERIOS DE SELECCIÓN

CRITERIOS DE INCLUSIÓN

- **Artículos científicos Del 2000- 2010**
- **Artículos en ingles y español**
- **Artículos científicos de bases de datos reconocidas**

CRITERIOS DE SELECCIÓN

CRITERIOS DE EXCLUSIÓN

- Artículos de años antes del 2000
- Artículos científicos de bases de datos no reconocidas
- Artículos en idiomas diferentes a español o ingles.

MATRICES BIBLIOGRAFICAS

TOMOGRAFÍA COMPUTARIZADA: INTRODUCCIÓN A LAS APLICACIONES DENTALES.

AUTOR: Arana-Fernández de Moya Estanislao, Buitrago Vera Pedro, Benet Iranzo, Francisco, Tobarra Pérez Eva.

REVISTA: RCOE. **VOLUMEN:** 11 **AÑO:** 2006

RESUMEN:

OBJETIVO: es exponer las capacidades y características de la imagen de TC a la hora de tomar decisiones informadas e integrar así esta técnica en sus prácticas. Los profesionales dentales deben conocer las posibilidades de la TC al hacer sus solicitudes. Mediante una revisión de la bibliografía más actual y didáctica describimos las indicaciones actuales de la TC en el campo de la odontología. Explicaremos los fundamentos técnicos de la TC y, por último, describiremos los diferentes tipos de imágenes que se pueden obtener con este procedimiento.

PROPOSITO: Nuestro estudio aborda las indicaciones, tecnología de la TC, consideraciones geométricas y modos de reconstrucción de la imagen. Esta última incluye, representación en superficie, máxima intensidad, representación volumétrica y reconstrucción multiplanar.

CONCLUSIONES: Exposición detallada mediante iconografía de las distintas imágenes que se pueden obtener mediante TC según el sistema de reconstrucción utilizado.

CLINICAL APPLICATIONS OF CONE-BEAM COMPUTED TOMOGRAPHY IN DENTAL PRACTICE

AUTOR: William C. Scarfe, BDS, FRACDS, MS; Allan G. Farman, BDS, PhD, DSc; Predag Sukovic, BS, MS, PhD

REVISTA: Journal can dent assoc, **VOLUMEN:** 1, **AÑO:** 2006

RESUMEN:

OBJETIVO: La Tomografía computarizada de haz de cono (CBCT), ha sido diseñada para obtener imágenes de tejidos duros de la región maxilofacial. CBCT es capaz de proporcionar la resolución submilimétrica en imágenes diagnósticas de alta calidad, con cortos tiempos de barrido (10-70 segundos) y la dosis de radiación según se informa son hasta 15 veces inferiores a los de la TC convencional.

PROPOSITO: El aumento de la disponibilidad de esta tecnología proporciona al clínico dental una imagen capaz de proveer una representación en 3D de la región maxilofacial con una distorsión mínima. Este artículo ofrece un panorama de la actualidad disponible CBCT y opiniones de la aplicación específica de la pantalla CBCT diferentes modos de la práctica dental clínica.

CONCLUSIONES: El desarrollo y la rápida comercialización de CBCT tecnología dedicada a la proyección de imagen de la región maxilofacial, sin duda, aumentará el acceso al odontólogo a evaluaciones radiográficas dentales en la práctica clínica en 3D. CBCT proporciona a los médicos imágenes sub-milimétricas de resolución espacial para un buen diagnóstico, con relativamente corto tiempo de barrido (10-70 segundos) y una dosis de radiación baja al que se requiere de 4 a 15 radiografías panorámicas.

PROCEDIMIENTO

PALABRAS CLAVES

- Tomografía,
- CBCT,
- Implantes dentales,
- Mini implantes ortodónticos
- Imagenología.

RESULTADOS

**Conocer y entender la evolución
y ventajas de la CBCT.**

| AUTOR-TITULO | CONTENIDO |
|--|--|
| <p>Arana E., Buitrago P., Bernet F., Tobarra E. Tomografía computarizada: introducción a las aplicaciones dentales</p> | <p>Expone las capacidades y características de la CBCT a la hora de tomar decisiones e integrar así esta técnicas en sus practicas</p> |
| <p>Scarfe W., Farman A., Sukovic P. Clinical applications of cone-beam computed tomography in dental practice</p> | <p>Ofrece un panorama de la actualidad disponible en CBCT y opiniones de la aplicación en los diferentes campos de la odontología clínica.</p> |
| <p>Pereira C., Nicolás D. Tomografía axial computada</p> | <ul style="list-style-type: none"> • Resalta la importancia de la CBCT a la hora de tomar decisiones para el desarrollo de tratamientos. • Explica las diferencias básicas de la CBCT con respecto a las radiografías convencionales. • Explica el funcionamiento, técnicas y componentes de la tomografía. |

| | |
|--|---|
| <p>Lenguas A., Ortega R., Samara G., López M. Tomografía computarizada de haz cónico, aplicaciones clínicas en odontología comparación de otras técnicas</p> | <ul style="list-style-type: none">• Discutir aplicaciones clínicas en el diagnostico y tratamiento dental y orofacial.• Comprara la CBCT con otras técnicas en la práctica odontológica. |
| <p>Barbieri G., Flores J., Escribano M., Discepoli N. Actualización en radiología dental. radiología convencional vs. digital.</p> | <p>Ofrece una visión actualizada de los distintos sistemas disponibles para la obtención de imágenes la práctica odontológica.</p> |
| <p>Ramírez J., Arboleda C., McCollough C. Tomografía computarizada por rayos x: fundamentos y actualidad</p> | <p>En este articulo se revisan los conceptos mas importantes relacionados con los riesgos de la radiación, se explican algunas polémicas acerca de los beneficios y riesgos asociados con la tomografía computarizada.</p> |

Utilidad de CBCT como herramienta para el diagnostico y tratamiento de pacientes con implantes dentales.

| AUTOR-TITULO | CONTENIDO |
|---|---|
| <p>Kivanc K., Selcen P., and Tuncer O. An assement of the relation ship between the maxillary sinus floor and the maxillary posterior teeth root tips using dental cone- beam computerized tomography.</p> | <p>Evalúa la relación entre el piso del seno maxilar y la raiz de los molares superiores mediante la CBCT para la realización de implantes dentales.</p> |
| <p>Nahmias C., Lemmens C., Faul D., Carlson E., Long M., Blodgett T., Nuyts J. and Townsend D. Does reducing ct artifacts from dental implants influence the pet interpretation in pet/ct studies of oral cancer and head and neck cancer?</p> | <p>En pacientes con implantes dentales y presencia de cáncer oral la CBCT no es un medio diagnostico confiable ya que se crea distorsión.</p> |
| <p>Perrella A., Lopes P., Rocha R., Pereira M., Cavalcanti M. Influence of dental metallic artifact from multislice ct in the assesment of simulated mandibular lesions.</p> | <p>Evalúa los defectos a causa de los implantes dentales mandibulares mediante CBCT.</p> |

| | |
|---|---|
| <p>Mola and balasundaram A. Invitro Cone-Beam computed tomography imaging of periodontal bone..</p> | <p>Evalúa la exactitud en las imágenes para la detección y cuantificación de los defectos óseos periodontales en tres dimensiones.</p> |
| <p>Madrigal C, Ortega R, Meniz C, López-Quiles J. Study of available bone for interforaminal implant treatment using cone-beam computed tomography.</p> | <p>Se analiza la disponibilidad de hueso en la región mentoniana para demostrar la variación en el diagnostico entre la radiografía panorámica y la CBCT en la colocación de implantes dentales..</p> |
| <p>MacDonald D. Some current legal issues that may affect oral and maxillofacial radiology. part 2: digital monitors and cone-beam computed tomography.</p> | <p>Refiere que es importante hacer una buena lecturade la tomografia de sexta generacion para la realizacion de implantes dentales y de este modo realizar un buen tratamiento y asi evitar problemas legales con el paciente.</p> |

**USOS MÁS FRECUENTES E
INDICACIONES DE LA CBCT EN
LAS OTRAS RAMAS DE LA
ODONTOLOGÍA, TALES COMO
ENDODONCIA, REHABILITACIÓN,
CIRUGÍA Y ORTODONCIA.**

ENDODONCIA

| AUTOR-TITULO | CONTENIDO |
|--|---|
| <p data-bbox="73 379 948 472">Kaya S., Adiguzel O., Yavuz I., Tumen E., Akkus Z.</p> <p data-bbox="142 489 948 743">Cone-beam dental computerize tomography for evaluating changes of aging in the dimensions central superior incisor root Canals.</p> | <ul data-bbox="987 379 1875 851" style="list-style-type: none"><li data-bbox="987 379 1875 579">• Evalúa complejo dentinopulpar histológicamente para observar los cambios de este con el paso de los años.<li data-bbox="987 596 1875 851">• Determina con exactitud por medio de la CBCT: la longitud radicular, ancho de la celulosa cervical y apical y pronóstico de conductos radiculares. |
| <p data-bbox="73 913 948 1006">Sandhya R, Velmurugan N, Kandaswamy D.</p> <p data-bbox="142 1023 948 1278">Assessment of root canal morphology of mandibular first premolars in the Indian population using spiral computed tomography: an in vitro study.</p> | <p data-bbox="1058 913 1875 1329">Determino la morfología del conducto radicular del primer premolar inferior en una población indígena teniendo en cuenta: longitud radicular, posición de la bifurcación del conducto, invaginación de la raíz y espesor de la raíz.</p> |

Estrela C., Bueno M., Porto O., Rodrigues C., Pécora J.
Influence of intracanal post on apical periodontitis identified by cone-beam computed tomography.

Este estudio comprobó la influencia que tiene el conducto dental sobre la periodontitis apical por medio de la CBCT.

Pereira C., Meurer M., Pascoalato C., Rocha S.
Cone-beam computed tomography analysis of the apical third of curved roots after mechanical preparation with different automated systems.

Evalúa mediante la CBCT la longitud de del conducto en los diferentes sistemas de preparación radicular.

Estrela C., Bueno M., Sousa-Neto M., Pécora J.
Method for determination of root curvature radius using cone-beam computed tomography images.

Describe y analiza un método para determinar el radio de curvatura de la raíz y el conducto radicular para la instrumentación mediante CBCT.

Deepalakshmi M., Miglani R., Indira R., Ramachandran S.

spiral ct diagnosis and endodontic management of an anatomically variant palatal root with two canals in a maxillary first molar

Presenta el caso de un molar superior que anatómicamente tiene dos conductos y tiene como propósito concientizar al odontólogo que tenga en cuenta la anatomía dental durante el tratamiento endodóntico de los molares superiores.

Scarfe C., Levin M., Gane D., and Farman A.

Use of cone-beam computed tomography in endodontic.

Ofrece una demostración de imágenes de CBCT como complemento en el diagnostico y tratamiento endodóntico.

Kaya S., Adiguzel O., Yavuz I., Tumen E., Akkus Z.

Cone-beam dental computerizes tomography for evaluating change of aging in the dimensions central superior incisor root canals.

Evalúa los cambios histológicos de los conductos radiculares a causa del envejecimiento.

REHABILITACIÓN

| AUTOR-TITULO | CONTENIDO |
|---|--|
| <p>Hassan B., Souza P., Jacobs R., Berti S., Van der Stelt P. Influence of scanning and reconstruction parameters on quality of three dimensional surface models of the dental arches from Cone-beam computed tomography.</p> | <p>Investiga la influencia del campo de exploración, la apertura de la boca y estudio de los arcos dentales.</p> |

CIRUGIA

| AUTOR-TITULO | CONTENIDO |
|---|--|
| <p>Howard-Swirzinski K., Edwards P., Tarnjit S. Saini T., Neil S. Length and geometric patterns of the greater palatine canal observed in cone beam computed tomography</p> | <p>Estudio acerca del conducto palatino. Lograr una técnica anestesia adecuada y eficaz a la hora de realizar procedimientos quirúrgicos.</p> |
| <p>Bissoli C., Castilho W., Edmundo I. Importancia y aplicaciones del sistema de tomografía computarizada Cone-beam (CBCT)</p> | <p>Este estudio nos refiere que la (CBCT) genera gran exactitud a la hora de diagnósticos o visualizar tumores o estructuras importantes a la hora de procedimiento quirúrgicos.</p> |

**Pasquet G., Cavezian R,
Diagnostic means using oral and
maxillofacial cone beam
computed tomography**

**Permite observar imagines exactas de
las estructuras óseas por medio del
cone beam**

**Suomalainen A.
cone beam computed
tomography in oral radiology**

**Comparación entre las imágenes
radiográficas vs. imágenes de (CBCT)
para la observación de estructuras
óseas, de este modo poder realizar
procedimientos quirúrgicos con mayor
precisión.**

ORTODONCIA

| AUTOR-TITULO | CONTENIDO |
|--|---|
| <p>Rabi G., Gómez B., Ramírez E., Rudolph M., Guzmán C. Ortopantomografía versus Cone-Beam CT en la medición de la angulación mesodistal de caninos en 29 pacientes en fase final de tratamiento ortodóntico</p> | <p>Este estudio comprueba que la (CBCT) es de suma importancia para evaluar paralelismo de las raíces en mayor proporción del canino ya que es la zona que mayor distorsión generada por la posición de este.</p> |

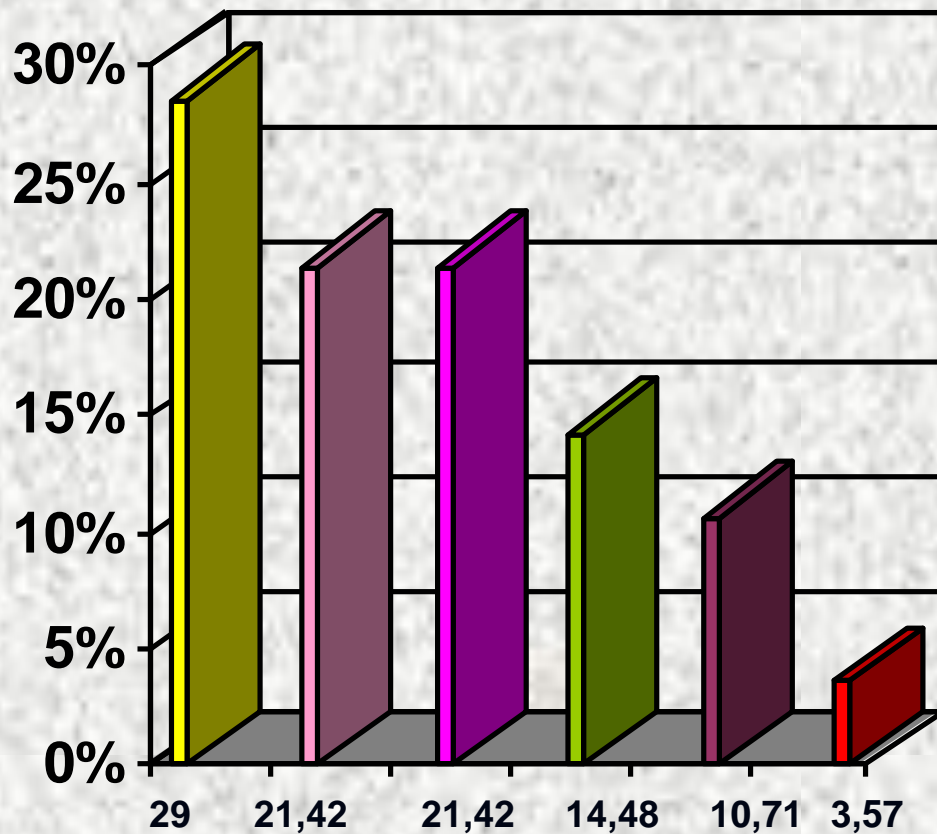
Kau C., Richmond S., Palomo S., Hans M.

Three-dimensional cone beam computerized tomography in orthodontics

La utilización del Cone-beam en el diagnóstico y tratamiento en el ámbito ortodóntico.

Merrett J., Nicholas A. Drage, Peter.
Cone beam computed tomography: a useful tool in orthodontic diagnosis and treatment planning

Este artículo se basa en dar a conocer la exactitud proporcionada por la tomografía de rayo de cono a la hora de realizar diagnósticos y tratamientos en el campo de la ortodoncia.



- ENDODONCIA
- IMPLANTOLOGIA
- RADIOLOGIA
- CIRUGIA
- ORTODONCIA
- REHABILITACION

DISCUSSION

- **Kivanc K. Col en el año 2010 Evaluó la relación entre el piso del seno maxilar y la raíz de los molares superiores mediante la CBCT para la realización de implantes dentales.**
- **Perrella A. y col, evaluó los defectos a causa de los implantes dentales mandibulares mediante CBCT.**

- **Kaya S. y col en el año Evalúa complejo dentinopulpar histológicamente para observar los cambios de este con el paso de los años.**
- **Bissoli C y col en el 2007 refiere que la (CBCT) genera gran exactitud a la hora de diagnósticos o visualizar tumores o estructuras importantes a la hora de procedimiento quirúrgicos**

- **Pasquet G. señalo que Permite observar imagines exactas de las estructuras óseas por medio del Cone-Beam en el área quirúrgica.**
- **Pereira C. en el 2009 Evalúa que la tendencia a estudiar mediante la CBCT es la longitud de del conducto en los diferentes sistemas de preparación radicular.**

- **Rabí G. en el 2010 afirma que es de suma importancia para evaluar paralelismo de las raíces en el área de la ortodoncia en mayor proporción del canino ya que es la zona que mayor distorsión.**
- **Merrett J en el 2009 afirma que el CBCT sirve para realizar diagnósticos y tratamientos en el campo de la ortodoncia.**

CONCLUSIONES

- **La CBCT es un medio que se emplea en el área médica y odontológica y nos permite obtener imágenes de alta calidad diagnóstica en tejidos duros y blandos de difícil visualización, de este modo el profesional del área de la salud cuenta con una gran ayuda diagnóstica, por esta razón los planes de tratamiento refieren un mínimo de error a la hora de desarrollarlo en el paciente.**

- **En pacientes que requieren el uso de implantes dentales la CBCT nos permite obtener información volumétrica de todas las superficies óseas (espesor y altura) de este modo podemos determinar si el uso del implante dental es adecuado o está contraindicado para el paciente, además nos permite visualizar las estructuras anatómicas cercanas y de esta manera no generar afecciones en nervios y estructuras óseas.**

- **En ortodoncia la CBCT se basa en evaluar el paralelismo radicular, diagnóstico y plan de tratamiento de dientes impactados, forma y posición de estructuras óseas, análisis cefalométrico en 3D, cirugías ortognaticas y análisis de crecimiento de los maxilares.**

- **En la parte quirúrgica se requiere para medir la longitud radicular de los terceros molares con respecto al seno maxilar, para la realización de procedimientos quirúrgicos y observar estructuras anatómicas cercanas al área del procedimiento.**