

7.8.
0902
T1

904

**DISTRACCIÓN OSTEOGÉNICA EN PACIENTES CON HENDIDURAS
PALATINAS**

GLORIA CASTRO

MILENA LONGO

KATHERINNE LÓPEZ

SANDRA MEJÍA

PATRICIA MORENO

DIANA OCHOA

JUAN RICARDO PÁRAMO

MARCELA PARRA

YOLIMA QUINTERO

ADRIANA RAMÍREZ

PAULA RODRÍGUEZ

**COLEGIO UNIVERSITARIO COLOMBIANO
COLEGIO ODONTOLÓGICO COLOMBIANO
DÉCIMO SEMESTRE
BOGOTÁ, D.C.
2001**

27-7-01-MLL

**DISTRACCIÓN OSTEOGÉNICA EN PACIENTES CON HENDIDURAS
PALATINAS**

**Presentado a:
Dra. MARÍA ALEJANDRA GONZÁLEZ**

Presentado por:

GLORIA CASTRO	962070
MILENA LONGO	952247
KATHERINNE LÓPEZ	951223
SANDRA MEJÍA	962202
PATRICIA MORENO	941296
DIANA OCHOA	961253
JUAN RICARDO PÁRAMO	952210
MARCELA PARRA	981322
YOLIMA QUINTERO	952241
ADRIANA RAMÍREZ	952203
PAULA RODRÍGUEZ	981323

**COLEGIO UNIVERSITARIO COLOMBIANO
COLEGIO ODONTOLÓGICO COLOMBIANO
DÉCIMO SEMESTRE
BOGOTA, D.C.**

2001

**DISTRACCIÓN OSTEOGÉNICA EN PACIENTES CON HENDIDURAS
PALATINAS**

**GLORIA CASTRO
MILENA LONGO
KATHERINNE LÓPEZ
SANDRA MEJÍA
PATRICIA MORENO
DIANA OCHOA
JUAN RICARDO PÁRAMO
MARCELA PARRA
YOLIMA QUINTERO
ADRIANA RAMÍREZ
PAULA RODRÍGUEZ**

**COLEGIO UNIVERSITARIO COLOMBIANO.
COLEGIO ODONTOLÓGICO COLOMBIANO.
BOGOTA, D.C.
2.001**

**DISTRACCIÓN OSTEOGÉNICA EN PACIENTES CON HENDIDURAS
PALATINAS**

GLORIA CASTRO

MILENA LONGO

KATHERINNE LÓPEZ

SANDRA MEJÍA

PATRICIA MORENO

DIANA OCHOA

JUAN RICARDO PÁRAMO

MARCELA PARRA

YOLIMA QUINTERO

ADRIANA RAMÍREZ

PAULA RODRÍGUEZ

Director.

LEONARDO CALVACHE.

Odontólogo, Especialista en Cirugía Maxilofacial.

Asesor Metodológico.

MARÍA ALEJANDRA GONZÁLEZ B.

Odontóloga, Maestría en Administración en Salud.

**COLEGIO UNIVERSITARIO COLOMBIANO.
COLEGIO ODONTOLÓGICO COLOMBIANO.**

BOGOTÁ, D.C.

2.001

**DISTRACCIÓN OSTEOGÉNICA EN PACIENTES CON HENDIDURAS
PALATINAS**

GLORIA CASTRO

MILENA LONGO

KATHERINNE LÓPEZ

SANDRA MEJÍA

PATRICIA MORENO

DIANA OCHOA

JUAN RICARDO PÁRAMO

MARCELA PARRA

YOLIMA QUINTERO

ADRIANA RAMÍREZ

PAULA RODRÍGUEZ

**Trabajo de Grado presentado como requisito parcial para optar el Título de
Odontólogo.**

Director.

LEONARDO CALVACHE.

Odontólogo, Especialista en Cirugía Maxilofacial.

Asesor Metodológico.

MARÍA ALEJANDRA GONZÁLEZ B.

Odontóloga, Magister en Administración de Salud.

Director.

COLEGIO UNIVERSITARIO COLOMBIANO.

COLEGIO ODONTOLÓGICO COLOMBIANO.

BOGOTA, D.C.

2.001

v

El trabajo de Grado **DISTRACCIÓN OSTEOGÉNICA EN PACIENTES CON HENDIDURAS PALATINAS**, ha sido aprobado como requisito parcial para optar el Título de Odontólogo

Director de la Investigación.

[Handwritten Signature]
Asesor Metodológico.

Directora del Departamento de Investigación y Salud Pública.

Bogotá, D.C., 19 de Abril 2001

LISTA ESPECIAL.

- Figura 1. Esquema cabeza de un embrión de 3 mm, de longitud.
- Figuras 2 y 3. Desarrollo de cara humana de un embrión de 3 mm, de longitud.
- Figura 4. Esquema de la cabeza de un embrión de 24 mm, de longitud.
- Figura 5. Esquema de la cabeza de un embrión de 30 mm, de longitud.
- Figura 6. Esquema del desarrollo de paladar primario y secundario.
- Figura 7. Esquema del proceso palatino horizontal fusionado.
- Figura 8. Esquema de niño recién nacido.
- Figuras 9 y 10. Esquema del desarrollo de la lengua.
- Figura 11. Esquema de embrión de 8 mm.
- Figura 12. Esquema de embrión de 11 mm.
- Figura 13. Esquema de la clasificación de Veau.
- Figura 14. Esquema de incisión para reposición de labio fisurado.
- Figura 15. Diagrama de musculatura funcional en el mecanismo velofaríngeo.
- Figura 16. Operación de empuje hacia atrás de Wardill.
- Figura 17. Operación de empuje hacia atrás de Dorrance
- Figura 18. Diagrama de inserción normal.
- Figura 19. Colgajo del Vómer para cierre del paladar fisurado.
- Figura 20. Succión de dedo.
- Figura 21. Respiración bucal.

Figura 22. Fisura palatina.

Figura 23. Cirugía de fisura palatina.

Figura 24. Lactancia materna.

Figura 25. Alimentación por medio de cuchara.

Figura 26. Alimentación por medio de vaso.

CONTENIDO.

	Pag
INTRODUCCIÓN	1
1. CONTEXTO DE INVESTIGACIÓN.	2
1.1. PROBLEMA.	2
1.2. JUSTIFICACIÓN.	2
1.3. PROPÓSITO.	2
1.4. MARCO TEORICO.	3
1.4.1. EMBRIOLOGÍA.	3
1.4.2. MALFORMACIONES CONGENITAS.	24
1.4.3. TRATAMIENTO QUIRÚRGICO.	28
1.4.4. MANEJO ORTOPÉDICO EN PACIENTES CON PALADAR FISURADO Y TERAPIA DEL LENGUAJE.	41
1.4.5. DISTRACCIÓN OSTEOGÉNICA.	69
1.5. OBJETIVOS	75
1.5.1. OBJETIVO GENERAL.	75
1.5.2. OBJETIVOS ESPECIFICOS.	75
2. MÉTODO	76
2.1 TIPO DE ESTUDIO.	76
2.2 OBJETO DE ESTUDIO.	76
2.3. UNIDADES TEMÁTICAS.	76
2.3.1 INDICACIONES Y CONTRAINDICACIONES DE LA DISTRACCIÓN OSTEOGÉNICA.	77

2.3.2.MEDIOS DE DIAGNÓSTICO NECESARIOS PARA LA REALIZACIÓN DE LA DISTRACCIÓN OSTEOGÉNICA.	78
2.3.3 PROCEDIMIENTOS QUIRÚRGICOS DE LA DISTRACCIÓN OSTEOGÉNICA.	79
2.3.4.TIPOS DE COMPLICACIONES DE LA DISTRACCIÓN OSTEOGÉNICA.	85
2.4. FUENTES DE INFORMACIÓN.	76
3. RESULTADOS.	
4. CONCLUSIONES	
5. RECOMENDACIONES	
6. BIBLIOGRAFÍA	

INTRODUCCIÓN

Esta investigación fué realizada para dar a conocer e indagar más sobre los avances en cirugía respecto a la distracción osteogénica en pacientes con hendiduras palatinas ya que ésta malformación produce efectos físicos, funcionales y psicológicos manifestándose en pacientes infantiles, que no han recibido tratamiento oportuno para corregir y minimizar su anomalía.

La distracción osteogénica es una alternativa de tratamiento ya que por medio del ensanchamiento, alargamiento y unión de los procesos palatinos se obtiene un mejor reposicionamiento de tejidos blandos devolviendo gran parte de la funcionalidad oral, estética y aceptación del paciente.

1 CONTEXTO DE LA INVESTIGACIÓN.

1.1. PROBLEMA.

Los pacientes con hendidura palatina presentan anomalías en el arco maxilar por falta de fusión ósea teniendo en cuenta que los procedimientos que se ejecutan dejan en muchas ocasiones secuelas de defectos óseos sin mejorar.

Debido a que en la actualidad se desconoce y no se maneja la distracción osteogénica como tratamiento para pacientes con hendiduras palatinas. Se investigó sobre esta técnica que ofrece grandes posibilidades de mejoramiento para estos pacientes; y dar un conocimiento a los profesionales que existe otra alternativa viable. Por esta razón cabe preguntarse: ¿Cómo es el tratamiento de la Distracción Osteogénica en pacientes con hendiduras palatinas?.

1.2. JUSTIFICACIÓN.

Esta revisión bibliográfica dio a conocer la eficacia de la distracción osteogénica para el mejoramiento de la unión ósea del arco maxilar para una mejor función y estética de las hendiduras palatinas.

1.3. PROPÓSITO.

Se realizó ésta investigación con el fin de mostrar que existen otros tipos de tratamientos para el manejo de pacientes con hendiduras palatinas.

Se realizó ésta investigación con el fin de mostrar que existen otros tipos de tratamientos para el manejo de pacientes con hendiduras palatinas.

1.4. MARCO TEORICO.

1.4.1. EMBRIOLOGÍA.

El desarrollo de la cara y de la cavidad bucal comprende una serie dinámica de hechos que comienzan durante el segundo mes de vida intrauterina.

En el embrión humano de 3mm de longitud (3 semanas) la mayor parte de la cara consiste en una prominencia redondeada formado por el cerebro anterior (prosencefalo), que esta cubierto por una capa delgada de mesodermo y ectodermo. Debajo de la prominencia redondeada hay un surco profundo, la fosa bucal primaria (estomodeo), limitada caudalmente por el arco mandibular (primer arco branquial), lateral a los procesos maxilares y hacia la extremidad cefalea por el proceso frontonasal. En las fases tempranas de desarrollo, se pueden observar dos salientes situados, en la porción lateral y anterior sobre el arco mandibular, unidos en la parte central por una cúpula. Estas dos salientes desaparecen mas tarde. (ORBAN, 1980).

El estomodeo se profundiza para encontrar el fondo de saco del intestino anterior separado de este por la membrana bucofaríngea. Hay una bolsa ectodérmica adicional derivada del estomodeo, la bolsa de Rathke que forma posteriormente el lóbulo anterior de la hipófisis. El revestimiento del estomodeo es de origen

ectodérmico, por lo tanto las cavidades bucal, nasal, esmalte de los dientes y glándulas salivares serán de origen ectodérmico.

El revestimiento faríngeo es endodérmico debido a que se forma a partir del intestino anterior. La comunicación entre la cavidad bucal primaria y el intestino anterior se establece alrededor de la tercera o la cuarta semana cuando se rompe la membrana bucofaríngea. (ORBAN, 1980). (Figura 1)

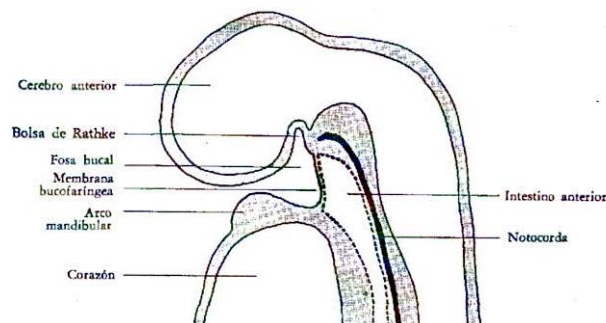
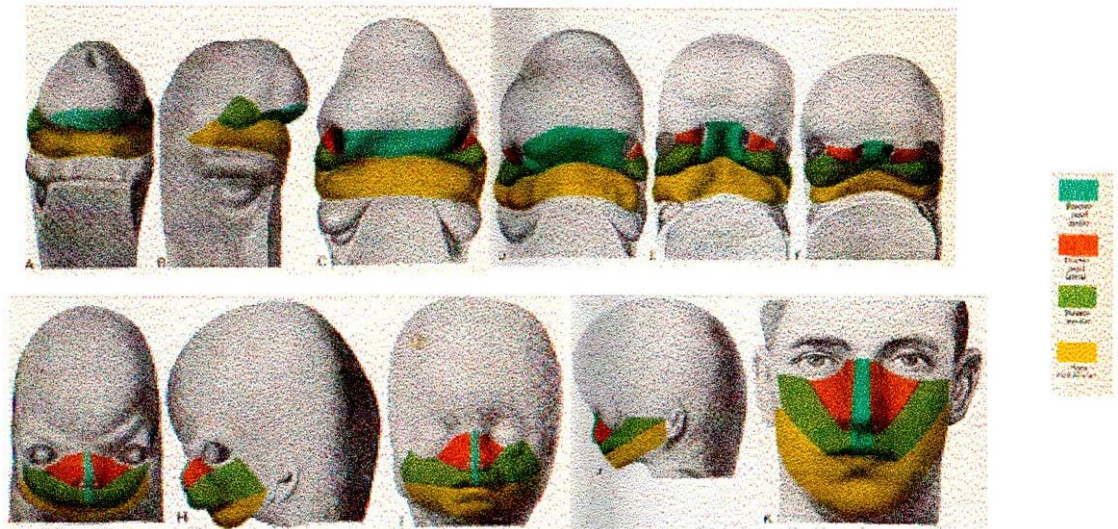


Fig. 1. Esquema de un corte medio a través de la cabeza de un embrión humano de 3mm de longitud. La fosa bucal se encuentra separada del intestino anterior por una capa epitelial doble, la membrana bucofaríngea.

Básicamente la cara se deriva de 7 esbozos. (Figuras. 2 y 3).

- los 2 procesos mandibulares
- los 2 procesos maxilares
- los 2 procesos nasales laterales
- proceso nasal medio

Los procesos mandibulares y maxilares se originan del primer arco branquial, el nasal medio y los dos nasales laterales se originan de los procesos frontonasales que a su vez se originan de la prominencia que cubre el cerebro anterior.



Figs. 2 y 3. Desarrollo de la cara humana. A y B. Embrión de 3 mm. De longitud tercera semana. El proceso frontonasal (azul) no está dividido. Su posición es caudal respecto arco mandibular (amarillo), el arco hioideo y el tercer arco branquial. La depresión de la parte superior de la figura es el neuroporo. C. embrión de 6.5mm de longitud, cuarta semana. Las fositas nasales dividen el proceso frontonasal en nasal medio (azul) y procesos nasales laterales (rojo), D. Embrión de 9mm. de longitud, quinta semana. La fusión de los procesos nasal medio y maxilares ha estrechado la entrada de aire hacia la fosita nasal. E, embrión de 9.2 mm de longitud, sexta semana. La fusión de los procesos nasal medio y nasales laterales ha estrechado aún más las ventanas nasales. El proceso nasal medio se reduce en anchura relativa. Los ojos se encuentran en los bordes laterales de la cara. F, embrión de 14.5 mm. de longitud, séptima semana. El área nasal es ligeramente prominente. El tabique nasal se reduce aún más en su anchura relativa. Los ojos están sobre la superficie anterior de la cara. G y H, embrión de 18 mm. de longitud, octava semana. Los ojos, sin párpados, están sobre la superficie anterior de la cara. Su distancia está relativamente reducida y la mandíbula es corta. I y J, embrión de 60 mm. de longitud, doceava semana. Los párpados están cerrados. Las ventanas nasales se encuentra cerradas por la proliferación epitelial. La relación de la mandíbula con los maxilares superiores rmal. K. Cara adulta: estructuras derivadas del proceso nasa medio (azul), de los procesos nasales laterales (rojo), de los procesos maxilares (verde), y del arco mandibular (amarillo).

El primer cambio importante en las configuraciones de la cara es consecuencia de la proliferación rápida del mesodermo que cubre el cerebro anterior, esta prominencia el proceso frontonasal formará la mayor parte de las estructuras de las porciones media y superior de la cara. Seguido esto por la formación y ahondamiento del estomodeo, de las fositas olfatorias y la división de la porción

caudal del proceso frontonasal en los procesos nasal y los dos nasales laterales. Los procesos nasales laterales están junto a los maxilares separados por unos surcos poco profundos, los surcos nasomaxilares. (ORBAN, 1980).

Los cambios que siguen se deben solo a la unión de los procesos que inicialmente estaban separados. (surcos profundos) por disminución en profundidad o desaparición de los surcos o las fositas.

Formación del paladar primario: durante la quinta y sexta semanas de vida intrauterina se forma una estructura conocida como el paladar primario de la cara se desarrollará el labio superior y la porción anterior del proceso alveolar del maxilar superior. Se inicia su formación con la elevación de los bordes de las fositas olfatorias a lo largo de la mitad inferior. Dichos bordes se forman a partir del proceso nasal medio en su parte central y de los procesos nasales laterales y maxilares en la pared lateral. Los márgenes inferiores de la fosita olfatoria crecen hasta ponerse en contacto y unirse, reduciendo el tamaño de la abertura externa de las fositas, las ventanas nasales primarias, transformándolas en fondos de saco.

En esta etapa del desarrollo los fondos ciegos de los sacos nasales corresponden a posiciones sobre la cara embrionaria, inmediatamente por arriba del orificio bucal. (ORBAN, 1980).

Antes de las etapas finales se produce un cambio en la relación topográfica del saco nasal y la abertura se hace hacia la cavidad bucal, estos cambios se efectúan mediante crecimiento diferencial con abultamiento del mesodermo paralelo al orificio bucal y prolongando hacia delante, del arco mandibular.

Los borde laterales y medios de la porción inferior de la foseta olfatoria se juntan primero por unión epitelial; pero el mesodermo proliferante invade la lámina epitelial y hace permanente esta unión, en el fondo ciego del saco el epitelio se adelgaza por el crecimiento de las partes contiguas, que no es sustituido por mesodermo. La membrana nasobucal resultante separa a la cavidad bucal primitiva, del saco olfatorio. Cuando esta membrana se rompe el saco olfatorio se transforma en conducto olfatorio comunicando desde las ventanas nasales hasta la abertura que da la cavidad bucal, o sea la coana primitiva.

La barra horizontal del tejido formada por la unión del proceso nasal medio con los procesos nasales laterales y los procesos maxilares, es el paladar primario.

Mientras se está formando el paladar primario, el arco mandibular sufre cambios de desarrollo que dan lugar a la aparición de un surco medio y dos pequeñas fositas a cada lado de la línea media, los cuales desaparecen por la unión del epitelio que cubre las paredes.

El cambio más importante se da por el crecimiento más lento en anchura, de las porciones derivadas del proceso nasal medio en comparación con el de los procesos nasales laterales y maxilares durante las etapas tardías de la vida embrionaria, mientras el tercio medio de la cara aumenta hacia adelante para sobresalir de las otras zonas superficiales. La nariz externa se forma de este modo, y los ojos situados en la parte lateral de la cabeza, toman su posición cerca de la nariz y cada lado de ella. (ORBAN, 1980).

Durante el desarrollo temprano la mandíbula es pequeña en comparación con las partes superiores de la cara y después su crecimiento en anchura y longitud se acelera en algunas etapas del desarrollo palatino. (Figura 4,5,6,7).

Después del crecimiento mandibular se retrasa nuevamente, el feto muestra un micrognasio psicológico que desaparece al nacimiento o un poco después.

En la vida embrionaria temprana el orificio bucal es muy amplio pero conforme los procesos maxilares y mandibular se une para formar las mejillas y disminuye la abertura bucal.

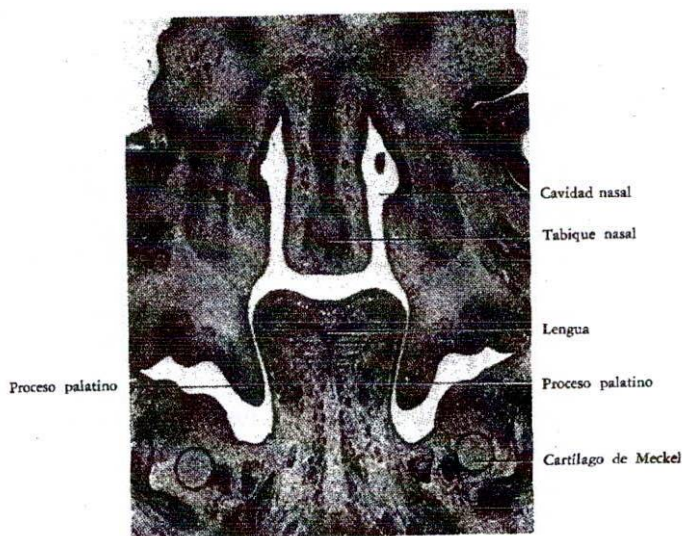


Fig.4. Corte frontal a través de la cabeza de un embrión humano de 24mm.de longitud (octava semana). La lengua es alta y estrecha y se encuentra entre los procesos palatinos verticales.

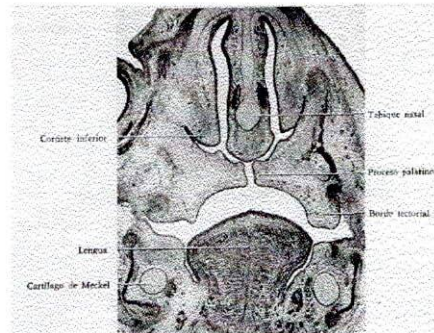


Fig.5. Corte frontal a través de la cabeza de un embrión humano de 30mm. De longitud (novena semana). La lengua a dejado el espacio entre los procesos palatinos y se encuentra, plana y ancha, dentro del arco mandibular. Los procesos palatinos han adquirido posición horizontal.

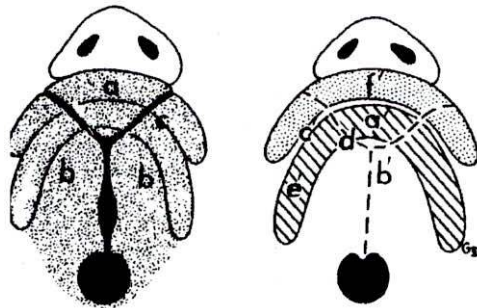


Fig.6. Esquema de los paladares primarios y secundarios en desarrollo. Vista interoclusal (embrión de 40 días): a. Paladar primario; masa compacta de tejido antes de la fusión con el paladar secundario y antes que la lámina labiovestibular origine el surco vestibular, b. Cresta palatinas de los procesos maxilares, a'. Paladar primario fusionado con b'. Crestas palatinas, c. Se forma la lámina labiovestibular, c'. Vestíbulo, d'. Línea de fusión entre el paladar primario y secundario, e'. Reborde dentario y .f. Labio.

La formación del paladar secundario ocurre a la séptima semana de gestación los procesos palatinos laterales o crestas palatinas, se extienden en dirección caudal medial y están separados en línea media por la lengua, que se halla elevada. En este periodo las cavidades bucal y nasal forman una sola cavidad, en la octava semana estos procesos palatinos comienzan a migrar desde una posición vertical

y lateral respecto de la lengua hacia una posición horizontal por arriba de la misma. (JAN LAGMAN, 1981).

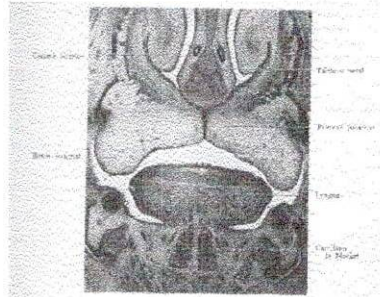


Fig.7. Corte frontal a través de la cara de un embrión humano ligeramente mayor que el mostrado en la figura 4. Los procesos palatinos horizontales se han fusionado entre sí y con el tabique nasal. El paladar secundario separa las cavidades bucales de las nasales.

A medida que los procesos se desplazan horizontalmente desde adelante hacia atrás, la lengua cae hacia el interior del arco mandibular. Se desconoce el mecanismo que produce la elevación de estas proliferaciones, se está de acuerdo en que una fuerza interna de la cresta (fuerza intrínseca), junto con el enderezamiento del embrión en crecimiento (fuerza extrínseca), se combinan para conseguir este movimiento (horizontalización).

En la novena semana los procesos palatinos horizontalizados entran en contacto sobre la línea media y comienzan a fusionarse en sentido anteroposterior, desde la papila incisiva hacia atrás, para separar definitivamente la cavidad bucal de la nasal. Esta porción de la bóveda palatina, que finalmente incluirá el paladar blando y duro se denomina paladar secundario. La parte central de la cavidad nasal se divide en dos compartimientos laterales mediante la fusión del tabique nasal con

los dos procesos palatinos. La fusión comprende la degeneración del epitelio que cubre las superficies palatinas contactantes, seguida de la migración del mesénquima a través de la brecha epitelial de la degeneración, esto da por resultado la formación del paladar embrionario que se compone de los paladares primario y secundario. (JAN LAGMAN,1981). (Figura 8).

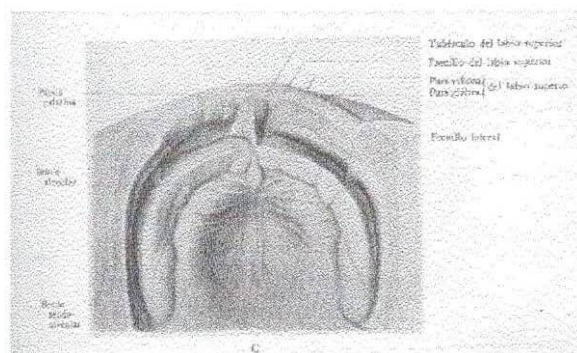


Fig.8. Niño recién nacido. Notese los cambios en la relación de la papila palatina y el frenillo, y entre el borde alveolar y el borde pseudoalveolar.

Los arcos branquiales se forman como cuatro pares de estructuras curvas en el cuello fetal, están separadas por surcos branquiales poco profundos en la parte externa y por bolsas faríngeas más profundas en la parte interna, solamente los primeros y segundos arcos se extienden hasta la línea media y cada uno de ellos es sucesivamente más pequeño, desde el primero hasta el cuarto.

El cartílago del primer arco branquial esta formado por una porción dorsal llamado proceso maxilar que se extiende hacia adelante debajo de la región correspondiente al ojo y una porción central el proceso mandibular o cartílago de Meckel. (ORBAN, 1980).

Durante el desarrollo ambos procesos experimentan regresión y desaparecen con excepción de dos pequeñas porciones dorsales que permiten y dan origen al mandibular al yunque y el maxilar al martillo.

El mesénquima del proceso maxilar dará origen más tarde al premaxilar, maxilar, hueso cigomático y parte del hueso temporal por osificación membranosa. El maxilar inferior se forma de manera análoga por la osificación membranosa, de esta manera contribuye a la formación del esqueleto facial.

La parte muscular está constituida por los músculos de la masticación, el vientre anterior del digástrico, el milohioideo, el músculo del martillo y el periestafilino externo. Se debe tener en cuenta que no siempre los músculos se adhieren a los componentes óseos o cartilagosos de su propio arco sino que también migran hacia regiones adyacentes. La inervación de los músculos pertenecientes al primer arco provienen de la rama maxilar inferior del nervio trigémino. (ORBAN, 1980).

Como el mesénquima del primer arco contribuye también a la dermis de la cara, la inervación sensitiva de la piel facial es suministrada por las ramas oftálmica, maxilar superior y maxilar inferior.

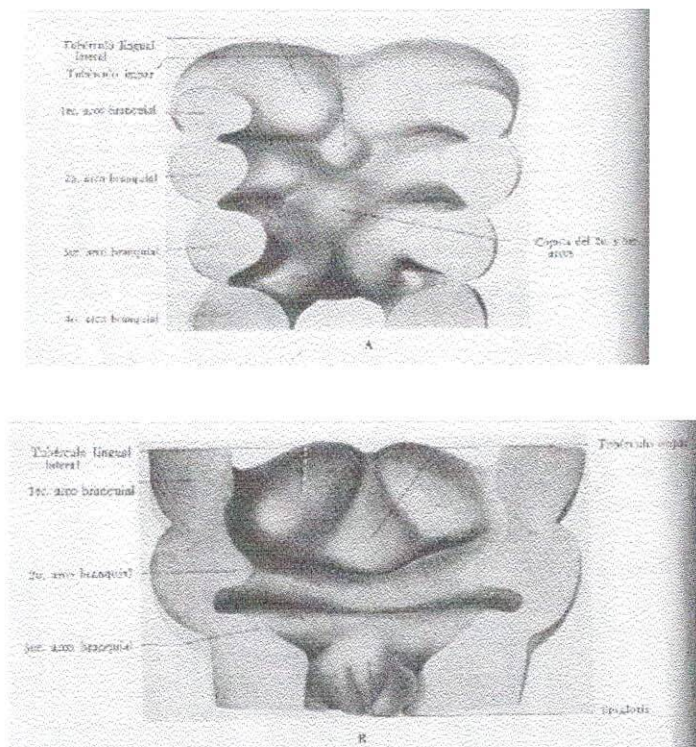
El segundo arco branquial tiene su cartilago que da origen al estribo, la apófisis estiloides del hueso temporal, el ligamento estiloideo y ventralmente al asta menor y la porción superior del cuerpo del hueso hioides.

Los músculos correspondientes a este arco son el músculo del estribo, el estilohioideo, el vientre posterior del digástrico, el auricular y los músculos de la expresión facial todos inervados por el nervio facial que corresponde a este arco.

En el tercer arco branquial, el cartílago origina la porción inferior del cuerpo y el asta mayor del hueso hioides, en su componente muscular se encuentra el músculo estilofaríngeo y posiblemente a los constrictores faríngeos superiores inervados por el glossofaríngeo. (ORBAN, 1980).

Los componentes cartilaginosos del cuarto y sexto arco branquial se fusionan para formar los cartílagos tiroideos, cricoides, oritenoideos, cornicolado o de santorini y cuneiforme de la laringe.

Los músculos correspondientes son el periostafilino externo y constrictores de la faringe, los cuales son inervados por la rama laríngea superior (del vago) del nervio del sexto arco. (Figuras 9 y 10).



Figs.9 y 10. Desarrollo de la lengua. La pared anterior de la faringe y del piso de la cavidad bucal vistas desde adentro. A embrión humano de 3.5mm. de longitud (tercera semana). B. Embrión humano de 6.5mm de longitud (cuarta semana).

El embrión humano posee cinco pares de bolsas faríngeas que son:

La primera bolsa faríngea esta formada por un divertículo pediculado, el hueso tubo timpánico que se pone en contacto con el revestimiento especial de la primera hendidura faríngea. Este divertículo es el futuro conducto auditivo externo. La porción distal de la evaginación se ensancha en forma de saco y constituye la caja del tímpano o cavidad primitiva del oído medio mientras que la porción proximal no aumenta de calibre y forma la trompa de eustaquio faringotimpánica. El revestimiento de la cavidad timpánica participa ulteriormente en la formación de la membrana timpánica o tímpano.

En la segunda bolsa faríngea el revestimiento epitelial prolifera y forma brotes que se introducen en el mesénquima adyacente, los brotes son invadidos secundariamente por tejido mesodérmico lo cual forma el primordio de la amígdala palatina.

En la tercera bolsa faríngea durante la quinta semana el epitelio del ala dorsal se diferencia en tejido paratiroideo mientras que el de la porción ventral forma el timo. (ORBAN, 1980).

En la cuarta bolsa faríngea el epitelio del ala dorsal forma la glándula paratiroides superior. Aún cuando no se conoce con certeza que ocurre con la porción ventral se considera que dá origen a un pequeño volumen del tejido tímico.

La quinta bolsa faríngea se considera como parte de la cuarta y da origen al cuerpo último branquial que más tarde queda incluido en la glándula tiroides. En el adulto las células del último cuerpo branquial dan origen a las células parafoliculares o célula c de la glándula tiroides las cuales van a secretar

calcitonina hormona que interviene en la regulación de la concentración de calcio en la sangre. (ORBAN, 1980).

El hueso está conformado por sustancia extracelular y células. El material extracelular se compone de fibras incluidas en una sustancia fundamental amorfa. A diferencia de otros tejidos conectivos los componentes extracelulares del hueso están bien calcificados (mineralizados).

Los osteoblastos células productoras de hueso provienen del mesénquima (tejido conectivo embrionario). Las células mesenquimatosas pueden formar células óseas durante la vida fetal o pueden quedar indiferenciadas hasta la vida adulta y conservar su capacidad osteógena (formadora de huesos). Los osteoblastos producen la sustancia fundamental y la matriz de fibras termina por mineralizarse.

La sustancia fundamental y las fibras son los componentes más importantes de la matriz orgánica del hueso y le corresponde el 35 por ciento de peso seco, sin grasa, el 65 por ciento restante del peso seco corresponde a la matriz inorgánica, que está compuesta por minerales que incluyen calcio, fósforo, carbonatos y citratos, estos minerales son los que confieren dureza al hueso y se encuentran en agregados cristalinos de hidroxapatita. (JAN LAGMAN, 1981).

Los osteoblastos intervienen en la mineralización. Posteriormente éstos quedan incluidos dentro de la matriz calcificante denominándose osteocitos.

La formación de hueso no se hace solo por adición sino que incluye el remodelado óseo es decir destrucción y aposición selectiva del tejido óseo recién formado. El remodelado es llevado a cabo por una tercera célula el osteoclasto, se cree que su

función principal es la resorción o eliminación de hueso, éstos se encuentran en depresiones ahuecadas de la superficie ósea. Estas depresiones fueron denominadas lagunas de howship.

Hay dos tipos de formación ósea:

- La intramembranosa a la que pertenecen la mayoría de los huesos planos, como los de la bóveda craneal y la cara.
- Intracartilaginosa o endocondral, en ésta el hueso se forma de un modelo cartilaginoso, en su interior las células óseas infiltran el cartílago mientras que las células cartilaginosas se agrandan y degeneran. Así la matriz ósea secretada y calcificada, como en la mayor parte de los huesos largos (extremidades).

En las epífisis (extremos) de los huesos largos se producen un tipo especial de osificación intracartilaginosa, denominada crecimiento epifisiario. Este crecimiento se da por la proliferación rápida de las células cartilaginosas dentro de una delgada lámina de cartílagos que se encuentra en el extremo de los huesos largos. A medida que se forman nuevas células cartilaginosas en la superficie distal de esta lámina, las células óseas remplazan a las células cartilaginosas (condrocitos) que van degenerando sobre la superficie opuesta de la lámina cartilaginosa, este mecanismo de crecimiento intersticial, es lo que produce el alargamiento de los huesos largos. Una variante de este mecanismo lo encontramos en el cóndilo del maxilar inferior y las zonas cartilaginosas de la base del cráneo: es la articulación tipo sincondrosis, a medida que el hueso sigue proliferando se va formando una capa de tejido hemopoyético, médula ósea, que produce células sanguíneas. El tejido conectivo que cubre la superficie ósea

adyacente a estos espacios se les denomina endostios y aparentemente tienen la misma composición y capacidad de remodelado de hueso que el periostio. (JAN LAGMAN, 1981).

Durante el segundo mes de vida intrauterina, el cráneo se origina como una lámina cartilaginosa y sostiene el cerebro, que crece rápidamente. Esta estructura va desde el agujero occipital hasta el agujero ciego en la zona del frontal. Este es el condrocráneo y da origen a varios huesos de la base del cráneo, porciones del hueso etmoides, esfenoides, temporal y occipital. (KEITH J. MOORE, 1974).

Debajo del condrocráneo se hallan barras bilaterales de tejido cartilaginoso; una está en el interior del arco mandibular (primer arco branquial) y se denomina cartílago de Meckel por debajo de éste se encontró la estructura cartilaginosa y el cartílago hioides. El cartílago de Meckel es reemplazado directamente por hueso en el interior del arco mandibular para formar el maxilar inferior, sino que éste se forma lateralmente a aquel por un mecanismo de formación ósea intramembranosa. Porciones más distales de los extremos y superiores del cartílago de Meckel forman el martillo del oído medio; y el estribo se origina en zonas comparables del cartílago hioides.

Los únicos segmentos del condrocráneo que se encuentran en el momento del nacimiento son el tabique nasal y la sincondrosis esenooccipital.

Los sectores de tejido conectivo se organizan en futuros sitios de adaptación entre los huesos, denominados suturas, estos se componen de una capa de tejido conectivo.

Cada hueso tiene una capa que lo cubre llamada superficie del cambium, dentro de ésta encontramos células capaces de formar hueso. Entre las dos capas de tejido conectivo que cubre cada hueso contactante está el quinto componente conectivo de la sutura; ésta asegura parcialmente la continuidad entre los componentes de la bóveda, por esta razón cada hueso crece independientemente en la zona de la sutura. (KEITH J. MOORE, 1974).

A medida que el cerebro crece, su agrandamiento empuja los huesos de la bóveda craneal hacia fuera, las suturas, llenan el espacio producido por el desplazamiento de los componentes óseos. Después del nacimiento, las separaciones de tejido conectivo entre los huesos de la parte superior del cráneo persisten y permiten las adaptaciones entre los mismos. Al nacer, el condrocráneo de la base craneal está virtualmente reemplazado por hueso con la excepción de dos uniones cartilaginosas:

- La sincondrosis esfenooccipital en la línea media de la base, entre los huesos esfenoides y occipital, ésta sigue siendo una zona de crecimiento activa durante la adolescencia.
- La sincondrosis esfenoidal, entre las partes anterior y posterior del cuerpo del esfenoides, la cual se vuelve inactiva antes del nacimiento. Las superficies óseas, las suturas, y las sincondrosis conservan grados de actividad y contribuyen a la modificación del tamaño y la forma de todos los componentes óseos del cráneo en crecimiento. Estas partes se hallan en estado de cambio continuo debido a las demandas funcionales y la homeostasia cálcica (intercambio de calcio entre sangre y hueso) . (FITZAERALD,1980).

A continuación se explica el desarrollo esquelético del maxilar superior, mandíbula, lengua y paladar secundario: el separamiento del maxilar con la base del cráneo debido al crecimiento en su superficie posterosuperior se denomina desplazamiento.

El maxilar superior tiene los primeros puntos de osificación cerca de los nervios dentarios anteriores, bilateralmente. La tercera zona de osificación está en la línea media, debajo del tabique nasal, estos tres puntos crecen rápidamente para formar el maxilar superior embrionario.

Después del nacimiento el complejo maxilar comprende el hueso maxilar superior y los huesos que se hallan en contacto con su superficie que crece, aparentemente en dirección inferior y anterior alejándose de la base del cráneo. El análisis de la actividad revela que el crecimiento óseo real se produce en dirección superior y posterior, hacia la base del cráneo.

Las zonas más activas de crecimiento del maxilar se encuentran en las regiones de la tuberosidad y tabique nasal.

Los alvéolos del maxilar crecen rápidamente en ancho, alto y longitud para ajustarse a la erupción dentaria. (FITZAERALD, 1980)

La mandíbula tiene la primera manifestación de osificación en el segundo mes de vida intrauterina en la zona del futuro agujero mentonero. Ahí el cartílago de Meckel y los osteoblastos se diferencian y comienzan a formar una matriz ósea que se calcifica rápidamente en dirección anteroposterior bilateralmente. Los dos extremos más superiores distales, en donde se diferencia una cuña de cartílago que formará el cartílago condilar del maxilar inferior.

Después del nacimiento las estructuras bilaterales se fusionan en la zona del mentón formando un hueso unificado. Durante la infancia hay aposición ósea rápida y remodelado que da como resultado la mandíbula adulta. (FITZAERALD, 1980).

La lengua se deriva de los primeros, segundos y terceros arcos branquiales, el cuerpo y la punta se originan de tres prominencias de la cara interna del primer arco branquial, existen dos prominencias linguales laterales y una prominencia media solitaria, el tubérculo impar. La base de la lengua se desarrolla a partir de una prominencia formada por la unión de las bases de los segundos y terceros arcos branquiales, la cópula.

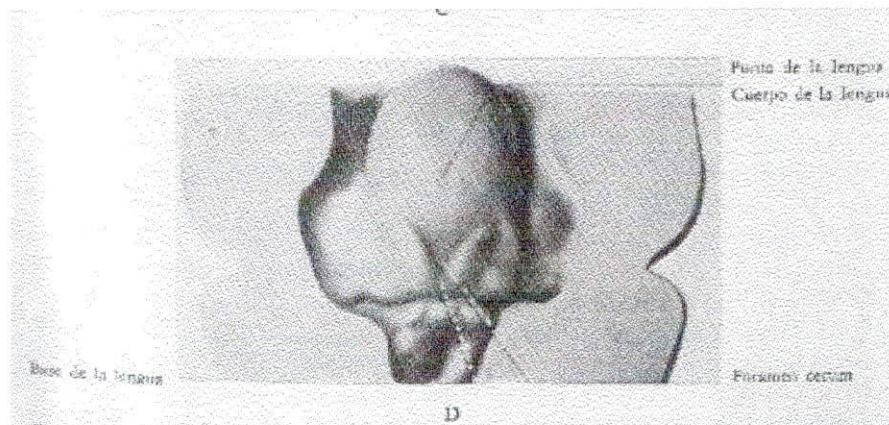
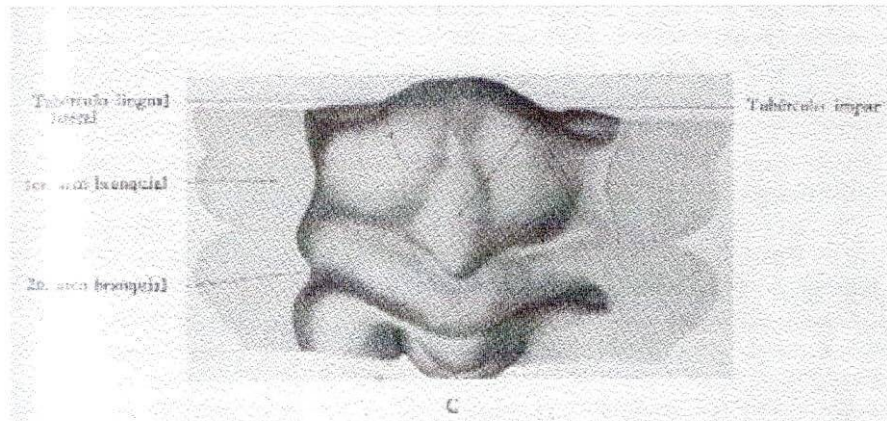
El tubérculo impar, que al principio es prominente reduce pronto su tamaño relativo, y después casi desaparece.

En la línea media sobre la base del primer arco y entre las estructuras derivadas de los primeros y segundos arcos branquiales, se desarrolla la glándula tiroides por crecimiento y diferenciación progresivas hacia abajo.(JAN AGMAN, 1981).

Un conducto transitorio es el conducto tirogloso, se origina en esta región, creciendo hacia abajo o a través de la lengua en desarrollo, hasta llegar al sitio futuro de la glándula. Su extremidad bucal está señalada en la lengua adulta por el agujero ciego.

En las etapas tardías del desarrollo, la lengua crece rápidamente y en la parte anterior se diferencian varios tipos de papilas, mientras que en la parte posterior de la mucosa lingual aparece tejido linfático.

Los músculos extrínsecos de la lengua crecen en su mesodermo primitivo, y los músculos intrínsecos se diferencian a partir del mesénquima situado en el espesor de la lengua a los dientes. (JAN LAGMAN, 1981). (Figuras 11 y 12).



Figs.11 y 12. C. Embrión humano de 8mm de longitud (quinta semana). D. Embrión humano de 11mm de longitud (sexta semana).

El desarrollo facial anormal se presenta por la falta de unión en cualquiera de los lugares de contacto entre los procesos produciendo hendiduras o fisuras en el recién nacido.

La frecuencia de hendiduras labiales y palatinas es aproximadamente de una para cada 800 nacidos vivos, muchos fetos que no sobreviven también la presentan. Estas malformaciones ayudan a crear trastornos psicológicos funcionales y bucales. (JAN LAGMAN, 1981).

Las hendiduras de paladar primario que incluyen labio leporino son producto de la falta de unión entre las prolongaciones globulares de los procesos nasales medios y los procesos maxilares, puede ser unilateral o bilateral; su gravedad varía según el grado de falta de unión. Ejemplo: cuando la falta de unión es parcial puede haber labio leporino sin fisura alveolar, la falta de unión entre los procesos palatinos laterales produce una abertura que va de la cavidad bucal a la nasal. Estas hendiduras presentan no solo problemas de alimentación sino también trastornos foniatrícos y maloclusión grave. Las hendiduras de paladar secundario puede ser el resultado de la migración retardada de los procesos palatinos para ubicarse en posición horizontal, encima de la lengua.

Este retraso produce la separación en el espacio de las crestas cuando finalmente alcanzan un mismo plano horizontal, ya que el crecimiento de las estructuras bucofaciales circundantes hacen imposible el contacto de las crestas palatinas retrasadas. También se cree que algunas hendiduras del paladar secundario se producen aun en presencia de crestas que se desplazan normalmente, debido a la incapacidad de su ectodermo para fusionarse, se desconoce la razón de esta

falta de fusión. Otras fisuras pueden producirse debido a la rotura postfusión de procesos previamente unidos. (JAN LAGMAN, 1981).

Veau descubrió cuatro clases:

Clase I: 10 por 100, de todas las hendiduras labiales y palatinas, de paladar blando.

Clase II: 30 por 100, hendiduras de paladar blando y duro hasta el agujero incisivo.

Clase III: 40 por 100, hendidura unilateral completa de paladar y la totalidad de paladar secundario.

Clase IV: 10 por 100, hendidura bilateral completa de los paladares primario y secundario.

El 10 por 100 restante corresponde a labio leporino solo.

Existe otro sistema de clasificación propuesto por Stark, que establece diferencias entre hendiduras de los paladares primario y secundario y utiliza divisiones, descriptivas como hendiduras totales, subtotaes, unilaterales y bilaterales.

(Figura 13).

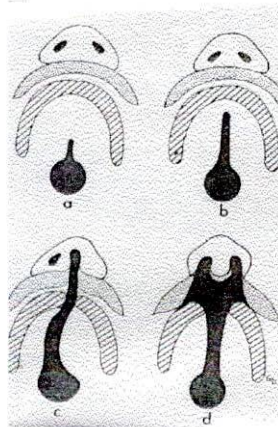


Fig.13. Representación esquemática de la clasificación de Veau de las hendiduras palatinas : a. Clase I. b. Clase II. c. Clase III. D. Clase IV.

1.4.2. MALFORMACIONES CONGÉNITAS

Se consideran malformaciones congénitas a los defectos estructurales presentes en el nacimiento. Las manifestaciones congénitas pueden considerarse como: externas o internas, simples o múltiples, mayores o menores, macroscópicos o microscópicas, hereditarias o no hereditarias, (Nishimura, h, y Akamura n, 1976) y (Workony, J, 1976)

En la mayoría de las malformaciones congénitas se desconoce aún su origen ya que presentan algún tipo de relación entre la herencia y el medio ambiente durante el desarrollo fetal.

Las causas de las malformaciones congénitas son muy diversas y variadas pero aún así se pueden reunir en 2 grandes grupos: genéticas y ambientales.

Causas genéticas: pueden considerarse tres categorías.

Herencia monogénica. La cual es producida por el cambio de mutación en un gen dominante o en varios alelos recesivos.

Herencia poligénica o multifactorial. La mayoría de las malformaciones congénitas comunes se consideran de etiología multifactorial.

Causas Ambientales: las causas de índole ambiental pueden ser agrupadas, también en tres grandes categorías a las cuales se les denomina teratogénias.

Agentes Físicos: entre los más conocidos que pueden causar daño al embrión se encuentran las radiaciones ionizantes, la cual depende de la intensidad de la irradiación y del estado de desarrollo del embrión durante la misma ya que en estadios temporales produce el aborto y en estadios posteriores el órgano más

sensible a la irradiación es el S.N.C en donde se produce todo tipo de malformaciones . (KRUGER GUSTAV O, 1979).

Agentes Químicos: entre los más importantes encontramos los medicamentos como algunos analgésicos, antibacterianos, anticonvulsivos, antituberculosos, antieméticos, hormonas, hipoglucemiantes, sedantes, quinina y otros abortivos y diversos estimulantes. La gran sensibilidad del embrión a estos fármacos se debe a la inmadurez funcional de los sistemas hepático y enzimático implicados en el mecanismo de desintoxicación al igual que la débil capacidad secretora del riñón ya que todos éstos medicamentos son capaces de atravesar la barrera placentaria. (KRUGER GUSTAV O, 1979)

Agentes Biológicos: Las condiciones fisiológicas de la madre como lo son la edad, la nutrición y el equilibrio hormonal, desempeñan un papel considerable en la génesis de ciertas malformaciones congénitas.

Algunas deficiencias vitamínicas, principalmente de la vitamina A; así como excesos de la misma, han sido capaces de producir malformaciones como microftalmos, labio hendido, paladar hendido o ambos.

También se ha dicho que el consumo exagerado de la vitamina A es capaz de producir hipercalcemia idiopática (Gal, I; Sharmon, I, M; Prye- Davies, J., y Moore, T. 1969).

Existe un grupo muy extenso en cuanto a los factores de índole biológico pero los que se presentan con mayor frecuencia son las Hendiduras Faciales y deformidades faciales. (COIFFMEN FELIPE).

La clasificación de las fisuras labioalveolopalatinas contiene variada morfología por implicar la deformidad de cuatro estructuras diferentes, el labio, el proceso alveolar, el paladar duro y el paladar blando, unido a la posibilidad a que la alteración unilateral o bilateral, ha sido un desafío para que se adoptara universalmente una clasificación única. (COIFFMEN FELIPE).

En 1922 Davis y Richie publican la primera clasificación basada en hechos anatómicos, la que comprende tres grupos fundamentales, todas las fisuras labioalveolopalatinas, en el grupo dos todas las fisuras de paladar duro y blando y en el grupo tres tanto las fisuras izquierdas y derechas sin distinción. El problema mayor de esta clasificación radica en su poca precisión.

La clasificación de Kernahan y Starie que en ocho grupos incluyen la totalidad de las fisuras y las nomina con letras, esa clasificación es :

- Fisuras unilaterales incompletas del paladar primario, es decir fisuras labiales.
- Fisuras completas del paladar primario que finalizan en el agujero incisivo, es decir, las fisuras labioalveolares.
- Fisuras bilaterales completas del paladar primario es decir, fisuras labiales y alveolares totales.
- Fisuras incompletas del paladar secundario, es decir paladar duro y blando.
- Fisuras completas del paladar primario y secundario, es decir, fisuras labioalveolo- palatoquisis.
- Fisuras bilaterales completas del paladar primario y secundario, es decir, fisuras labioalveolopalatinas bilaterales.

- Fisuras incompletas del paladar primario e incompletas del paladar secundario, es decir, fisuras labiales y fisuras del paladar blando asociadas.

La anterior clasificación fue aprobada por el subcomité en el IV Congreso de la Confederación Internacional de Cirugía Plástica en Roma en 1967.

- Clasificación de fisuras de labio, proceso alveolar y paladar basada en principios embriológicos:

Grupo 1: Fisuras del paladar anterior (primario).

- Labio derecho, labio izquierdo o ambos.
- Proceso alveolar derecho, proceso alveolar izquierdo, o ambos.

Grupo 2: Fisuras del paladar anterior y posterior (primario y secundario).

- Labio derecho, labio izquierdo o ambos.
- Proceso alveolar derecho, Proceso alveolar izquierdo o ambos.
- Paladar duro derecho, paladar duro izquierdo o ambos.
- Paladar blando medial.

Grupo 3: Fisuras del paladar posterior (secundario).

- Paladar duro derecho y paladar duro izquierdo o ambos.
- Paladar blando medial.

Clasificación de las fisuras faciales raras basada en hallazgos topográficos:

- Fisuras mediales del labio superior con hipoplasia del premaxilar o sin ellas.
- Fisuras oblicuas (oroorbitarias).
- Fisuras transversales (oroauriculares)

1.4.3. TRATAMIENTOS QUIRÚRGICOS

Los primeros intentos quirúrgicos para cerrar paladares hendidos fallaron por mala evolución de la irrigación sanguínea para la nutrición de los tejidos, y de la relajación de los colgajos necesarios para la cicatrización. En 1826, Vieffenbach en Alemania y años más tarde Warren, en los Estados Unidos, descubrieron y utilizaron un colgajo con doble pedícula nutrido por las arterias palatinas anterior y posterior de cada lado.

En 1861, Langenbeck utilizó también el periostio en el colgajo para obtener mejor irrigación.

En 1862, Passavant describió varias operaciones para tratar el acortamiento del velo y llamó la atención del abultamiento hacia adelante que producía una parte de la pared posterior de la faringe durante la fonación y deglución.

En 1922, Veau hizo una gran contribución al reconocer el efecto contra productivo de la cicatriz contráctil que cubre la superficie nasal no tapizada del colgajo, tomó colgajos de mucosa nasal adyacente y del vómer para cubrir la superficie no tapizada, rugosa, superior de los colgajos palatinos, reduciendo de esta manera el acortamiento durante la cicatrización. Se observó que con esta técnica las reconstrucciones quedaban demasiado cortas para permitir el cierre tipo esfintérico de la pared faríngea posterior.

En 1925, Dorrance describió la técnica del "rechazo", con el objeto de alargar y relajar el paladar blando. Lo describió como procedimiento en dos tiempos mediante un injerto fino del colgajo anterior para prevenir la contractura durante la cicatrización.

Brown, pocos años después obtuvo el alargamiento del velo en una sola etapa sin seccionar los vasos palatinos posteriores.

En 1928, Wardill, describió la técnica del cierre mediante colgajos mucoperiósticos en V o Y que producen alargamiento suficiente para obtener un cierre velopalatino eficiente realizó un estrechamiento quirúrgico de las paredes laterales de la faringe para producir una prominencia y una acción hacia adelante exagera de la cincha de Passavant.

En la actualidad algunos cirujanos utilizan la operación de Langebeck, pero la operación de Wardill cumple en realidad con casi todos los requisitos básicos necesarios para el tratamiento quirúrgico de este problema. En pocos casos la necesidad de aumentar la longitud del paladar se puede alcanzar por el método del (rechazo) de Dorrance, y pocas veces el postoperatorio de paladar hendido, aun con buena fusión, el movimiento del paladar blando esta muy reducido.

Es conjetura clínica que los mejores resultados, en cuanto a la fonación respecta, se alcanzan en los individuos que aprenden a utilizar los músculos faríngeos accesorios para obtener un cierre nasofaríngeo más eficaz con menor movilidad del paladar blando.

Moran, da un procedimiento que consiste en unir un colgajo de la pared faríngea posterior al paladar blando acortado para tirar esos tejidos hacia atrás ayudando así al cierre nasofaríngeo. Esto constituye un obturador de tejidos vivos y es usado en pacientes que no hayan mostrado mejoría después de una adecuada reeducación fonética postoperatoria, el método de Brophy con alambre y la

aproximación forzada, no son utilizados por la excesiva mutilación del arco palatino e injurias de los brotes dentarios permanentes.

Después del nacimiento la alimentación trae a veces algunas dificultades, es necesario utilizar el goteo con una jeringa nutritiva, el niño se habitúa rápidamente a la amplia comunicación de la cavidad nasal con la bucal.

También se pueden utilizar chupetes de goma, látex blando con un orificio relativamente grande en el pezón, el alimento sólido se administra poco más tarde que en los niños normales. (VEAU, 1922).

El niño con paladar hendido nunca sufre de desnutrición. El aumento de peso y desarrollo son normales.

Dentro de las medidas de habilitación la ortopedia prequirúrgica ha hallado a la premaxila mostrando fisuras completas en posiciones distorsionadas, influidas por la presión intrauterina confirman el posible beneficio de las presiones externas antes de la cirugía. El ancho de la fisura alveolar puede reducirse con cinta a presión sobre la premaxila sobresalida. La restauración de la musculatura labial por la reparación queilorráfica aplica el mismo control de moldeo. Sin embargo si el segmento posterior del maxilar superior del lado de la fisura ejerce demasiada presión puede desviarse hacia la línea media produciendo lo que se llama un "arco colapsado". (VEAU, 1922)

En los últimos años, esta expansión en edades tempranas se ha combinado en algunos centros de tratamiento con injertos óseos en la fisura alveolar. Tales Injertos están destinados a estabilizar el arco y a construir un fundamento para la

base de la nariz. Se evalúa los resultados a largo plazo con respecto al potencial de crecimiento y las posibilidades ortodónticas posteriores.

Cuando no se ha logrado o no han podido lograrse cierres del paladar blando por los métodos presentados, se ha demostrado que los procedimientos quirúrgicos secundarios dentro de los cuales está la operación a colgajo faríngeo mejora la función Velofaríngea.

También se han utilizado otras técnicas faringoplásticas y se insertaron materiales para adelantar la pared faríngea posterior en el caso de incompetencia faríngea.

La estructura palatina corta ha motivado a algunos cirujanos a agregar un Colgajo Faríngeo de base superior al cierre primario del paladar blando.

Es difícil emitir una opinión sobre estos procedimientos; dado que el potencial funcional del paladar para moverse no siempre se correlaciona con las observaciones de su longitud.

La corrección quirúrgica de la fisura labial y el paladar fisurado son procedimientos siempre electivos: en donde el niño se encuentra en un estado óptimo de salud antes de comenzar la operación.

En la valoración pediátrica general de la queilorrafia el niño debe encontrarse en muy buen estado físico para la cirugía de la fisura labial. Esta comienza generalmente entre las tres semanas y los tres meses de edad, el niño debe alcanzar el peso original al nacer o aproximado a los 4,5 Kg.

El primer problema de alimentación se supera con instrucciones cuidadosas, empleando una tetina blanda con una abertura agrandada o una jeringa con bulbo

para la alimentación artificial. Los defectos estructurales del labio y el paladar fisurado impiden la presión bucal requerida para una succión efectiva.

La anatomía quirúrgica de la fisura del labio superior comprende la pérdida de la movilidad del orbicular de los labios, sin el control de los músculos las partes en desarrollo del maxilar fisurado se desvían para acentuar la fisura del reborde alveolar esto se observa en el momento del nacimiento.

En todas las fisuras importantes la premaxila y el prolabium se encuentran desviados; alejándose de la fisura en los casos unilaterales y proyectándose hacia adelante en las fisuras bilaterales de labio y paladar. Así, la premaxila que no está controlada por el labio se desvía para acentuar la fisura en los casos unilaterales y protege las fisuras completas de labio y de paladar primario. (VEAU, 1922).

Dentro de los objetivos quirúrgicos y técnicas de la Queilorrafia se tienen:

La seguridad de la cirugía del labio fisurado ha sido notable ya que se emplean técnicas de intubación endotraqueal por vía bucal.

La corrección quirúrgica del labio fisurado se preocupa por lograr un labio simétrico y bien contorneado con preservación de todos los reparos funcionales y mínimo tejido cicatrizal en el resultado ya que las márgenes de las fisuras están compuestas por tejido atrófico, debe ser preparado para proveer capas musculares adecuadas y una definición estructural en todo el espesor.

Se deben hacer esfuerzos para minimizar el traumatismo y las fuentes de inflamación en el procedimiento dado que todas las cicatrices se contraen, se debe diseñar la preparación de las márgenes en varios planos, todo tejido de

calidad se preserva y se utiliza en la operación. En las fisuras unilaterales el lado no afectado sirve como guía de la longitud y la simetría en la restauración del labio.

La preparación de los márgenes de la fisura labial para ganar longitud, preserva los reparos, contracción de la escara y se aplican a los distintos tipos de fisura.

(Figura 14).

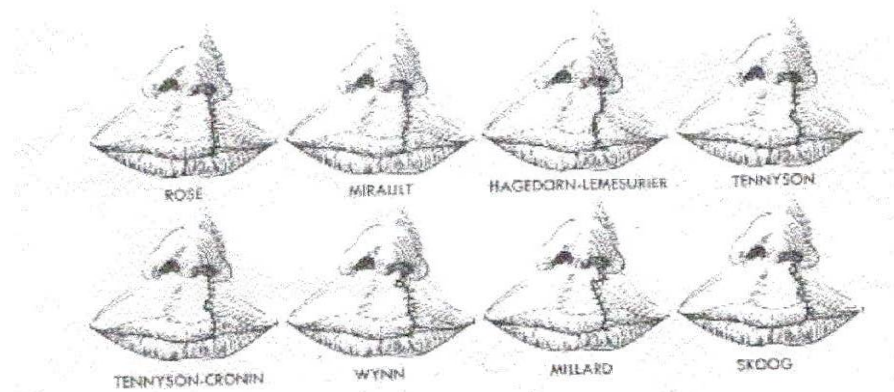


Fig.14. Esquema de incisión para la reparación de labio fisurado. La línea de cicatrización se divide para lograr mayor longitud en los márgenes y contrarrestar la contracción del tejido cicatricial en planos separados.

En el pasado, se propuso las reparaciones labiales definitivas de las fisuras amplias para evitar el trauma quirúrgico del socavamiento extenso de tejidos, en el recién nacido para establecer cierto control sobre la musculatura del orbicular de los labios que cubren a la premaxila desviada y protruida, se ha desarrollado una preparación marginal mínima denominada " adhesión labial". Y se estableció un control muscular que provee la acción de cerrar la fisura alveolar y simplifica notablemente la reparación definitiva, más tarde cuando el niño tiene aproximadamente un año de edad. (VEAU, 1922).

Cuando se sigue este programa más conservador en las fisuras más anchas; hay menos socavamiento de los tejidos blandos en la región anterior del maxilar superior y así menos limitación cicatricial en el desarrollo de este hueso.

Dentro de la anatomía quirúrgica de la palatorrafia el paladar duro forma la división entre las cavidades bucal y nasal, mientras que el blando funciona junto con la pared faríngea en una importante acción valvular llamada mecanismo velofaríngeo. (Figura 15)

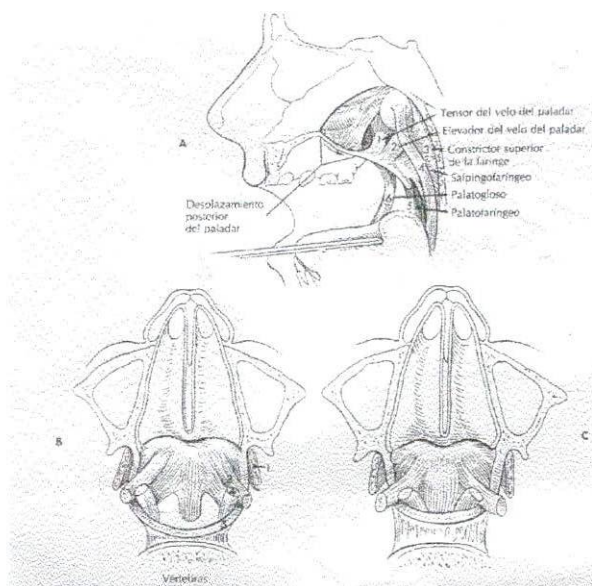


Fig 15 diagrama de la musculatura funcional en el mecanismo velofaríngeo. **A.** Vista del plano sagital para mostrar las relaciones entre el paladar y la musculatura faríngea. **B.** Sección transversal del paladar blando relajado, visto desde arriba. **C.** posición muscular en el cierre velofaríngeo.

Los tejidos palatinos reciben suministro sanguíneo, por parte de las ramas palatina mayor y menor y nasopalatino de la arteria maxilar superior.

La inervación a los músculos del paladar y la faringe, para la acción motora emana del plexofaríngeo vagal, exceptuando el tensor, que es inervado por la rama motora del nervio trigémino, y el estilofaríngeo que es inervado por el nervio glosofaríngeo.

El objetivo de la palatorrafia es la corrección del efecto embrionario para restaurar la función palatina, para la fonación y deglución normal y realizar esta restauración con mínima perturbación del crecimiento y desarrollo del maxilar superior, la cirugía de fisura palatina es siempre efectiva, el niño debe estar libre de infección y en estado óptimo físico antes de realizarla.

Debido a que el tejido cicatrizal se opone al objetivo funcional de lograr un paladar blando y flexible, y además se contrae deformando las partes en desarrollo del maxilar superior.

Para la operación se requieren tejidos sanos y un mínimo trauma quirúrgico. Los progresos en la anestesia con la utilización de las técnicas de intubación nasoendotraqueales han aumentado aun más la seguridad de esta operación.

Existe una gran cantidad de variación en el grado de deformidad que se ve en el ancho de la fisura, así como en la calidad y cantidad de tejidos no puede establecerse un momento ideal para obtener los mejores resultados quirúrgicos.

La mayoría de las fisuras palatinas se corrigen quirúrgicamente en los niños de edades entre 18 meses y 3 años.

- Los cirujanos que están a favor de la palatorrafia antes de que el niño tenga 9 meses de edad enfatizan las ventajas del desarrollo muscular en la posición funcional restaurada para la deglución, comienzo de la fonación y la función de

las trompas. Señalan las ventajas higiénicas de la división buconasal, y los beneficios fisiológicos de la operación a una edad temprana.

- Los que abogan por la postergación de la cirugía hasta después de que el niño tenga 6 años de edad enfatizan la necesidad de evitar la perturbación quirúrgica en las funciones del maxilar superior.

La operación más amplia aceptada para las fisuras promedio de los niños de alrededor de los dos años de edad provee un mecanismo velofaríngeo antes de que se adquieran hábitos refinados de fonación. En las fisuras más anchas el paladar blando puede cerrarse sin esfuerzo quirúrgico por hacer lo propio con el defecto del paladar duro. Esta zona se obtura con un aparato plástico removible hasta que sea posible su reparación en una edad mayor.

En las técnicas de palatorrafia no se logra una unión ósea de la zona del paladar duro. Los márgenes de la fisura se preparan y movilizan los tejidos para la aproximación en la línea media. La preservación de la longitud y la función del paladar blando es de fundamental importancia.

El cierre de las fisuras completas puede dividirse en dos estadios separados aproximadamente por tres meses, en un esfuerzo por impedir la contracción de la cicatriz que tiende a desplazar el paladar blando hacia adelante para ubicar el paladar blando más hacia atrás se han implementado una serie de técnicas como la de Dorrance, la de Wardill y otras. (Figuras 16 y 17).

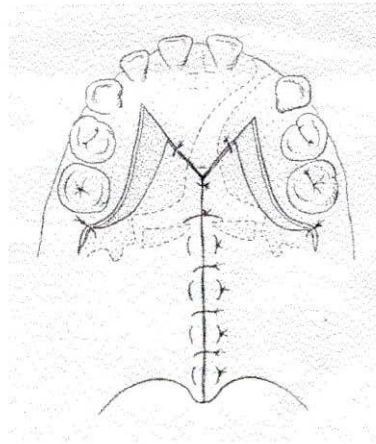


Fig. 16. Operación de “empuje hacia atrás” de Wardill, aplicable en casos de fisuras completas en las que se requiere prolongación. Los sitios dadores cicatrizan rápidamente cubriendo al hueso.

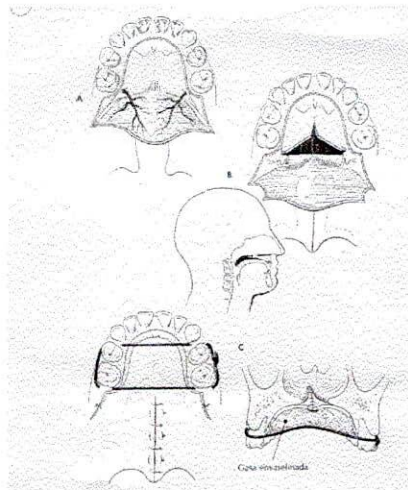


Fig. 17. Operación de “empuje hacia atrás” de Dorrance. A. Se levanta el mucoperiostio palatino. Se preservan las arterias palatinas mayores. B. Se corta un colgajo óseo (kemper), que permite retruir las inserciones musculares. Diagrama sagital de la técnica de prolongación. C, las estructuras del paladar blando y el colgajo reposicionado posteriormente con soporte temporario de gasa empaquetada sostenida por alambres durante la cicatrización inicial.

Se ha obtenido un recubrimiento superior para el paladar blando extendido, propuesto por Veau, movilizand o la mucosa nasal de las islas de tejidos palatinos pediculadas sobre la arteria palatino mayor y por injertos cutáneos. El propósito es conservar la flexibilidad para la acción del paladar blando.

La disección quirúrgica para técnicas de prolongación con desplazamiento posterior y el colgajo no es conveniente, por cuanto produce la constricción cicatricial del maxilar superior.

Cuando las fisuras completas son anchas y la zona del paladar duro no se cierra con un colgajo vómer. Se indica una secuencia de cierre modificado.

Se cierra el paladar blando para establecer la válvula velofaríngea y el duro se deja abierto o se cubre con un obturador removible hasta que el niño tenga 5 o 6 años.

La fisura del paladar secundario sola a menudo se denomina incompleta. Las inserciones musculares aponeuróticas están en una posición más adelante y es probable que el paladar restaurado por cirugía quede corto. (Figura 18).

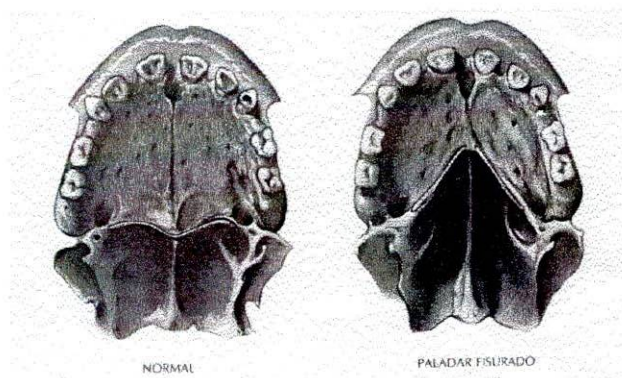


Fig. 18. Diagramas que muestran la inserción normal de la aponeurosis palatina y el sitio de inserción en algunas formas de fisura del paladar. Notese que el defecto óseo lleva hacia delante la inserción de los músculos.

La fisura completa interesa el reborde alveolar (paladar primario) y también el paladar duro y blando (paladar secundario). Puede ser unilateral, bilateral, o tener grados variables de extensión en ambos extremos.

Cuando el volumen esta en buena posición o esta adherido de un lado a menudo se utiliza en el cierre quirúrgico de la zona del paladar duro. (Figura 19)

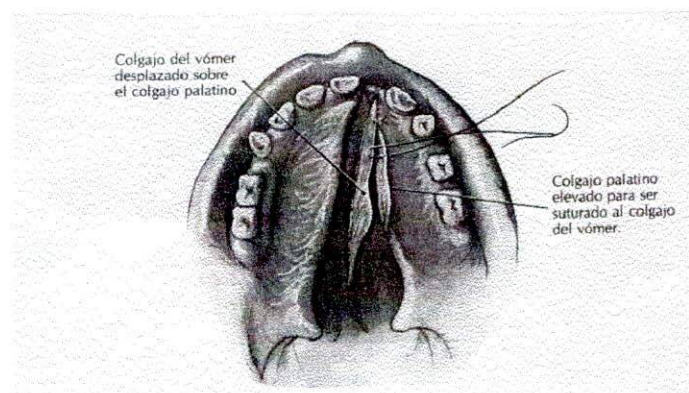


Fig. 19. Colgajo del vómer para el cierre de la fisura del paladar duro.

En la variedad más mínima en la fisura palatina submucosa u oculta, las cinchas musculares del paladar blando no están unidas. No se observa fisura o hay solamente una úvula bífida con apenas una tela de mucosa que hace un puente sobre la línea media del paladar blando.

La úvula bífida no interfiere con la acción muscular para el cierre del paladar blando y la faringe, pero puede dirigir al examinador hacia la detección de una fisura submucosa.

El objetivo del tratamiento es reducir al mínimo la desfiguración y sus secuela paradójicas, mejorar la función y disminuir el trastorno foniatrico.

El ortodoncista trata la dentición primaria, mixta y permanente del niño que presenta esta malformación. Las secuelas clínicas dentoalveolares de estos pacientes incluyen agenesia de los dientes, desarrollo anormal de incisivos centrales superiores, deficiencia del hueso alveolar, arco dentario superior estrecho y crecimiento anterior deficiente del maxilar superior.

Las displasias sagitales y transversales, las oclusiones cruzadas anteriores y posteriores que suelen ser consecuencia del hundimiento, de los procesos alveolares, son tratados en la dentición primaria con aparatos de expansión palatina como el arco de porter. La armonización completa de los arcos dentarios se consigue en la dentición adulta. (VEAU, 1922).

Muchos defectos congénitos del paladar se asocian con varios grados de labio leporino, y en el paladar fisurado completo el defecto es continuo desde el labio hasta el paladar. Hay grado de paladar hendido, que va desde el acortamiento pequeño en la úvula, el cual no trae trastornos funcionales; también el tipo parcial del paladar que abarca solo los tejidos blandos y el tejido extenso incompleto que engloba la parte ósea del paladar hasta el reborde alveolar. La hendidura alveolar bilateral aísla el premaxilar, el cual se encuentra desplazado hacia arriba y adelante por el crecimiento encontrado del vómer. La fisura palatina resulta de la falta de fusión normal de los esbozos palatinos óseos y blandos. El paladar normalmente funciona como un diafragma que separa la cavidad nasal de la bucal y es móvil que soporta posterior o blando, la dificultad más importante que se da al presentar paladar hendido es la relativa a la adicción. La cavidad nasal normalmente actúa como cámara de resonancia en armonía funcional con la

cavidad bucal. Cuando el paciente con paladar fisurado tiene alterado el resonador nasal y es incapaz de una oclusión velopalatina eficiente para evitar el escape de aire a través de la nariz, esto contribuye a la característica de la resonancia nasal cuando el paciente habla. La fonación correcta depende en gran parte de este cierre, para que haya cierre velopalatino es necesario un paladar largo y movable ya que la contracción de los músculos laterales y posteriores de la faringe empujan la pared nasal de la faringe hacia adelante actuando como un esfínter, mientras que el paladar blando se mueve hacia atrás y arriba por los músculos elevadores, para producir el encuentro de ellos. (VEAU, 1922).

El sitio donde el velo contacta con la pared faríngea superior corresponde al nivel del arco anterior del atlas.

1.4.4. MANEJO ORTOPÉDICO EN PACIENTES CON PALADAR FISURADO

El paladar fisurado es una deficiencia congénita o adquirida de la estructura palatina que restringe la realización de la masticación, deglución y fonación.

La entrada de materiales extraños en la cavidad nasofaríngea es nociva y reduce las condiciones de salud de los tejidos, especialmente la membrana que recubre los cornetes y la trompa de eustaquio.

Otras desventajas adicionales son las distorsiones dentales y faciales que prevalecen con los grados de hendiduras que se extienden a un lado de los labios o ambos. (HARKINS, WILLIAM R, 1985).

Esta prótesis no detiene el desarrollo normal del maxilar, se usa como un método inicial para el tratamiento y en algunos grados de fisuras es el único tratamiento.

La cirugía puede ser utilizada en algunos casos después que se halla asegurado el crecimiento del maxilar superior. La elección del método es el punto crítico en la rehabilitación de los pacientes con fisuras del paladar desde la infancia hasta la madurez. Hoy en día el equipo para las fisuras del paladar incluye a uno o más cirujanos, un pediatra, protesista, ortodoncista, psicólogo, foniatra y frecuentemente un otorrinolaringólogo así como un asistente social o un consejero vocacional.

La prótesis es más satisfactoria que la cirugía en la mayor parte de los casos de anomalía palatina adquiridas ya que el tejido no es sano y el grado de fisura puede ser agrandado progresivamente (HARKINS, WILLIAM R, 1985).

La prótesis bucal dentro de sus objetivos pretende ayudar con las funciones del lenguaje mediante la utilización de materiales artificiales para:

- Establecer una separación de la cavidad bucal de la nasal lateralmente y en sentido anteroposterior de la cavidad faríngea .
- Establecer una oclusión dentaria funcional.

La función más importante suplementaria de la prótesis es la actividad fonatoria. El desarrollo de un lenguaje aceptable o la mejoría del lenguaje necesitan una separación adecuada de las cavidades.

Las áreas anatómicas y las funciones sustituidas por la prótesis son esencialmente:

- Paladar duro compuesto por reborde alveolar hueso maxilar y huesos palatinos. Separa la cavidad nasal de la bucal e impide el pasaje de alimentos, y líquidos, aire, saliva hacia la nariz y secreciones mucosas hacia la boca a su

nivel. El paladar duro permite que la lengua mantenga el alimento entre los dientes durante la masticación y mueve el bolo alimenticio hacia atrás en la deglución. (HARKINS, WILLIAM R, 1985).

La sección maxilar de la prótesis sustituye la deficiencia de esa zona y ayuda a cumplir la anterior función. Esta sección sirve también a la necesidad mecánica de obtener equilibrio y retención para la prótesis a fin de asegurar su permanencia insitu durante las actividades bucales.

- El paladar blando se compone de cinco pares de músculos y proporciona la separación posterior de la cavidad bucal y nasal. La sección palatina de la prótesis sustituye el paladar blando deficiente, estableciendo la integridad lateral y antero posterior, en contacto constante con los músculos del paladar durante el reposo y la actividad.
- La actividad del paladar blando en el espacio buconasofaríngeo que está compuesto por los movimientos coordinados de los músculos faríngeos y palatinos en el habla y deglución. Los músculos palatinos en la fisura no pueden ayudar al cierre, y la sección faríngea de la prótesis se entienda con esa zona para mantener contacto estacionario aproximado con los músculos faríngeos y efectuar así el cierre.

La construcción y distorsión del maxilar superior puede ser evitado con la utilización de una prótesis de expansión durante la retroposición del hueso inicial, si la brecha del maxilar es amplia para proporcionar el espacio suficiente para retener todo el proceso incisivo como segmento central anterior del arco maxilar. (HARKINS, WILLIAM R, 1985).

El grado de expansión lateral podría estar determinado por el volumen, malposición y separación del hueso premaxilar.

El cierre de la apófisis alveolar puede efectuarse cuando el hueso premaxilar ha sido forzado por la presión de los labios hacia la brecha obtenida por la expansión.

El aumento de la dimensión lateral del maxilar está asegurado por la expansión de la prótesis diseñada y construida cuando el niño tiene 2 a 3 meses de edad y goza de buen estado físico con el fin de obtener el espacio deseado para retruir el proceso incisivo.

La prótesis de expansión ayuda a la alimentación del niño proveyendo una superficie contra la cual pueda realizar la succión con mínimo esfuerzo:

- Inserción de la prótesis de expansión se efectúa una redesección horizontal del vómer por detrás del reborde alveolar anterior. Una incisión de 1.5 a 2 cm de longitud mucoperiostica a lo largo del borde libre del vómer se hace osteotomía con gubia para obtener el espacio adecuado para ubicar al hueso premaxilar que se retruirá.

Se inserta la prótesis expansiva, se usa una coloración para señalar los tejidos a través de los orificios que predeterminan la inserción y ubicación de los alambres de retención. Se retira la prótesis y se pasa un instrumento a través de la apófisis alveolar, de manera que emerja por encima de los bordes periféricos de la prótesis. La prótesis se instala, se pasa un alambre de acero inoxidable blando de 0.5 mm atraviesa los orificios de la prótesis y tejidos, de modo que emerja por encima del reborde bucal donde se unirá con el alambre que atraviesa la superficie palatina de la prótesis.

La prótesis se abre hasta su máxima expansión mediante el tornillo expansivo. La apertura es aproximadamente 1 cm suficiente para obtener el espacio requerido. (HARKINS, WILLIAM R, 1985).

El labio podrá ser cerrado en una etapa posterior después que la prótesis expansiva haya sido insertada y sujeta en posición. El grado de ensanche logrado por la prótesis esta determinado por el espacio necesario para ubicar el volumen del proceso maxilar por retruir, por lo cual la prótesis expansiva puede requerir ajustes para una expansión mayor a un centímetro.

La prótesis permanecerá insitu por dos o tres semanas hasta que el hueso premaxilar haya retrocedido suficientemente y constituya el segmento central del arco del maxilar, la permanencia de la prótesis expansiva durante este tiempo puede ocasionar lesiones de los gérmenes dentarios.

Es necesario examinar al niño con frecuencia para determinar el grado de retrusión del proceso incisivo en relación con la brecha obtenida mediante la expansión por lo cual los ajustes se efectúan rápidamente, la prótesis se retira después que el hueso premaxilar haya retrocedido, para formar la parte central del arco superior esto ocurre en dos o tres semanas y se realiza el cierre quirúrgico. (HARKINS, WILLIAM R, 1985).

Se realiza un colgajo mucoperióstico y se confrontan los bordes de las superficies laterales del hueso incisivo y del maxilar, se une e inmoviliza con sutura de puntos separados. La unión ósea no se efectúa pero si se obtiene una buena unión fibrosa de los tejidos.

- Resumen del procedimiento expansivo, los pasos a seguir son:

Toma de impresión de estudios.

Construcción de la prótesis expansiva.

Resección de la porción del vómer que será determinada por el grado de movimiento antero-posterior que efectúa el hueso premaxilar.

Ubicación de la prótesis expansiva insitu.

Cierre quirúrgico del labio.

Cierre quirúrgico del proceso alveolar después de la retrusión del hueso alveolar.

Restauración protésica o quirúrgica del paladar en edad posterior.

La finalidad es la de obtener en los niños con fisura del paladar bilateral una restauración funcional estética dental y palatina que continuará a lo largo del desarrollo para quedar como una restauración (Harkins, William R, 1985).

La prótesis bucal se puede utilizar tanto en la parte preventiva como en la correctiva, la preventiva se basa en la anticipación de las desventajas, dificultad y problemas producidos por la deformidad. El correctivo está centrado en la existencia de las dificultades y sus problemas.

Algunos programas de rehabilitación son:

- El programa ideal correctivo preventivo comienza con el nacimiento del paciente:

Comunicación con los padres después del nacimiento del niño con paladar fisurado, para ayudarlos a aceptar la deformidad de su hijo y cuidados en la comprensión, cooperación y sobrellevar un programa de rehabilitación para el niño. (HARKINS, WILLIAM R, 1985).

Proveer especial cuidado en la alimentación desde el nacimiento para asegurar la salud del niño y contribuir al desarrollo de los músculos bucales, mediante el uso de chupo, el orificio del chupo debe ser regulado de tal modo que el niño obtenga leche con la succión.

Examen físico, inmunización del paciente contra el mayor número de enfermedades como resfríos, dolor de oído e infecciones respiratorias.

Realizar la cirugía facial de las hendiduras para obtener el cierre del labio, borde alveolares y restaurar la apariencia facial alterada.

Realizar una prótesis después de la erupción temporal a los 2 o 3 años de edad para que se habitúe a masticar, deglutir sólidos y hallar una separación buconasal. Primero se hace una prótesis que se extiende hasta la úvula dividida por varias semanas para obtener una tolerancia, para así agregar la parte faríngea a la sección palatina de la prótesis, ésta habrá que modificarla y alterarla con frecuencia a medida que continúe el desarrollo palatino y dental. Al niño se le enseña a sacar y poner el aparato, a mantenerlo aseado y limpio.

Guía del lenguaje: Los padres son instruidos sobre la forma de ayudar y estimular el desarrollo normal y natural del lenguaje, después de colocada la prótesis. (HARKINS, WILLIAM R, 1985).

Cuidado dental: debe empezar de los dos a tres años con el fin de mantener la salud oral y asegurarse de que permanezca en buen estado para el anclaje de la prótesis.

El cirujano maxilofacial, el odontólogo y el rehabilitador deberán realizar un examen de las estructuras palatinas a los cinco o seis años para determinar la conveniencia de la cirugía o la continuación del uso de la prótesis.

Se deben realizar exámenes con todos los especialistas para controlar los cambios que se presentan en el niño y observar si los progresos están de acuerdo con lo previsto en el programa.

Se debe prestar atención rehabilitante adicional para ayudarlo en sus problemas profesionales y sociales.

- El programa correctivo: Comprende el tratamiento de funciones bucales que ya tienen asentados defectos.

El primer paso es establecer la separación buconasal, seguido de corrección dental, ortodoncia, reparación plástica, corrección del lenguaje, higiene mental y consejo vacacional (Harkins, William R, 1985) .

El programa correctivo para pacientes con paladares operados difiere del presentado anteriormente en el método de obtener la separación buconasal. Es evidente que otro intento quirúrgico será perjudicial y que la prótesis debe cumplir lo que no se ha logrado con repetidas cirugías. Las condiciones bucales que presente el paciente sirven al especialista para realizar una separación funcional adecuada.

- Posibilidades protésicas para pacientes con paladar operado.

En general hay dos posibilidades:

Construir un aparato con las condiciones en que esté el paciente si fuera posible.

Construir un aparato después de realizada la cirugía correctiva para eliminar las condiciones anteriores que no permitían el diseño de una prótesis adecuada.

(ARCHER W. HARRY).

Las condiciones post-operatorias que permiten la construcción de un aparato adecuado son las siguientes:

Grados de fisura palatina que persisten después de varios intentos quirúrgicos para curarlas. Estas cirugías dan a menudo resultado de agrandamiento de la lesión, cicatrización del tejido y distorsión del arco dental. Las prótesis deben restablecer los contornos dentales y palatinos y cumplir la función de separador buconasal, generalmente los gérmenes dentarios han sido destruidos y los erupcionados están en mala posición en la línea de sutura y en zonas sublabiales o fuera del alineamiento.

Cuando ésta mala posición es grave se realizan las exodoncias y la preparación de otros dientes para recibir coronas y fundas de oro colocado para la retención del aparato.

Un paladar blando, corto y tenso con un paladar duro ojival: A menudo el paladar duro esta cicatrizado y el arco dental distorsionado. Se hace necesaria una separación buconasal protética ya que el paladar blando para el lenguaje no es funcional, se hace una preparación dental para la retención de la prótesis.

(ARCHER W. HARRY).

Perforación sublabial o perforaciones con un paladar duro ojival y un paladar blando corto y tenso: se necesitará un restablecimiento de la oclusión funcional protética al mismo tiempo que una separación palatina buconasal en el problema

de retención y soporte del aparato que debe cubrir las zonas de perforaciones sublabiales acarreado una construcción y preparación protética adicional . Los dientes se restauran con coronas de oro colado y frente estético y la separación buconasal se refuerza con un enrejado de oro para soportar la succión anterior del maxilar. La extensión faríngea es necesaria para obtener una prótesis adecuada. La segunda posibilidad para el tratamiento de prótesis en pacientes operados con la cirugía correctora para eliminar los resultados postoperatorios que reducían las posibilidades de un aparato satisfactorio. Esta cirugía se restringe a la zona sublabial premaxilar y paladar blando (Archer W. Harry), se realiza antes de diseñar y construir el aparato.

La cirugía correctora se realiza:

Para eliminar las adherencias sublabiales y liberar el reborde alveolar y la zona sublabial. Las adherencias sublabiales son eliminadas y se coloca un aparato quirúrgico que lleva hasta que los tejidos cicatricen.

Se extirpa el hueso premaxilar flotante que protruye anteriormente y está separado del arco dental, después de repetidos intentos quirúrgicos, aunque a veces es posible hacer la resección mucosa y preservar porción de hueso.

El aparato completo para este tipo de resultados postoperatorios es muy extenso y reemplaza las estructuras desde la zona sublabial hasta la cavidad faríngea.

Resecar la lámina labial de un hueso premaxilar que protruye de modo que el aparato pueda establecer una oclusión funcional, mejore el equilibrio facial y mantenga la estabilidad de la sección maxilar en su sitio. Los pacientes con

hueso premaxilar protruyente presentan por lo común mutilación palatina con bóvedas bajas cicatrizadas y distorsión del arco dental.

Con frecuencia hay que eliminar las adherencias sublabiales, hacer una resección submucosa de la lámina labial del hueso premaxilar e incluso separar el paladar blando postoperado si es muy móvil y acortado.

Se construye un modelo, se mide el grado de resección se corta y alivia el modelo en la zona adherente y se construye una férula quirúrgica la cual se colocará en la zona operada por el propio cirujano. Es preciso establecer el contorno dental puesto que los gérmenes dentarios han sido destruidos por la repetida cirugía desafortunada. (ARCHER W. HARRY).

Sin embargo la cirugía facial adicional será necesaria para mejorar la columna y eliminar el prolabio con lo que la estética mejorará.

- La reconstrucción quirúrgica de una fisura en el paladar blando es necesaria para los pacientes en quienes la cirugía palatina ha dado como resultado: múltiples perforaciones en los paladares duro y blando a lo largo de la línea de sutura y no se logra separación buconasal después de varias cirugías y es posible que estas uniones no sean funcionales, tales uniones sirven solamente para impedir la retención del aparato.

Extensas perforaciones con tenues puentes de tejido: Los numerosos intentos quirúrgicos de cierre terminan con una separación no funcional y la poca o mucha movilidad del puente de tejido amenaza la retención del aparato durante el desarrollo de la función.

Una bóveda palatina cicatrizada y baja, reduce en proporción el espacio bucal y necesita la prótesis un nivel bajo para retenerse de manera adecuada.

La movilidad de los músculos elevadores y tensores del paladar o del palatogloso y palatofaríngeo desplazan el aparato de su lugar y permite la acumulación de alimentos, mucus, saliva y aire entre el paladar reparado y la superficie superior de la prótesis.

Es necesaria una separación quirúrgica para asegurar la retención y una separación protética buconasal adecuada que ayude a las funciones bucales.

La separación quirúrgica del paladar blando puede ser necesaria también para las fisuras submucosas y ocultas en las cuales el mucoperiostio se mantiene intacto pero el tejido óseo no está completamente unido. La fisura oculta puede ser diagnosticada por transiluminaciones, palpación y estudio del habla, la cual por lo común hipernasal. El paladar blando se separa hasta la deficiencia ósea y se construye un aparato para suplementar esta zona, en casos raros el tejido del velo debe ser quirúrgicamente desviado hacia atrás para una función adecuada. (Archer W Harry).

En la actualidad la terapia del lenguaje en pacientes con labio y paladar fisurado busca lograr la mejoría del sujeto a nivel del funcionamiento de la musculatura oral, se necesita de un grupo interdisciplinario en el cual intervendrá la fonoaudiología para la rehabilitación de la función muscular y el odontólogo para la reubicación de las piezas dentarias entre otros.

Las recidivas o los fracasos de los tratamientos odontológicos pueden tener a veces un origen etimológico no muy bien conocido como lo es la deglución atípica. (LOUIS PATRICIA, 1993).

En el momento en el que se puede reconocer y confirmar plenamente esta disfunción, de inmediato se podrá iniciar un programa de reeducación apoyado en el fonoaudiólogo o terapeuta de lenguaje, consiguiendo una aceleración o mejoría adicional a un método eficaz para prevenir las recidivas en los tratamientos ortopédicos del macizo dento – facial, se denomina terapia miofuncional o mioterapia funcional, esta consiste en la reeducación de la musculatura lingual, labio dental y fonética, a través de una serie de ejercicios de dificultad creciente. (LOUIS PATRICIA, 1993).

Se han descrito numerosos métodos, pero solo después de varios años la técnica de Garliner, “ la mioterapia funcional”, a demostrado los resultados más importantes.

Este método consiste en la reeducación de la musculatura lingual, labiodental y fonética, a través de una serie de ejercicios de dificultad creciente que permiten consolidar a nivel del sistema nervioso central, un esquema de deglución madura; se busca transformar un “reflejo inadecuado” en un “reflejo normal”.

- La mioterapia funcional esta dirigida especialmente a la población infantil que presenta problemas de musculatura oro – facial (succión del pulgar, respiración bucal, paladar hendido y hendiduras palatinas).(Figuras 20,21,22,23).

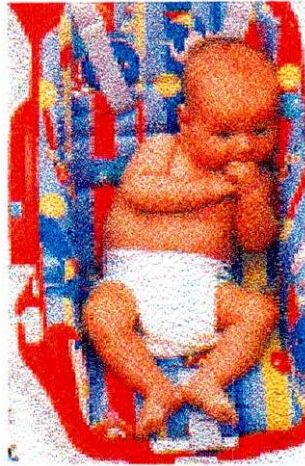

Fig. 20 succión de dedo.

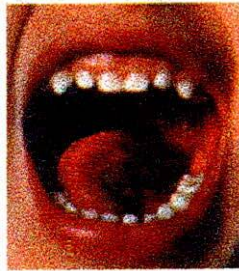
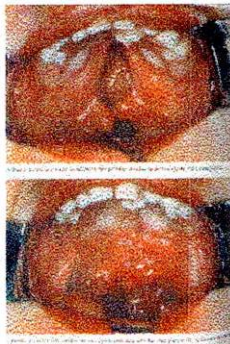
Fig. 21. Respiración bucal.



Figs. 22 y 23. Fisura palatina. Cirugía de fisura palatina.

Es sometida a tratamientos odonto – faciales, para prevenir la aparición de recidivas.

- Se puede utilizar en adultos por ejemplo:

En caso de grandes desplazamientos maxilo – mandibulares tratados quirúrgicamente y en los cuales el espacio de la cavidad lingual fue modificado.

(Paladar Hendido).

En enfermedades periodontales y síndromes disfuncionales dolorosos relacionados con desequilibrios musculares.

En adultos con prótesis, los músculos juegan un papel determinante en el proceso de integración. (REYES MARIA PATRICIA, 1999).

El aparato masticador, sistema estomatognático es una unidad funcional conformado con diferentes estructuras que deben actuar de manera coordinada y armónica, manteniendo la homeostasis del individuo. Se requiere de un control cortical (sistema nervioso central), de un buen estado funcional de la musculatura oro – facial y de la presencia de todos los componentes particulares del sistema. Para que este funcionamiento se lleve a cabo, se necesita del desarrollo integral del individuo, el cual depende de la maduración del sistema nervioso central cuyo proceso es continuo y dinámico a través de las distintas instancias.

Espiral: 0 - 3 meses, respuesta a estimulación táctil. Se encuentran los llamados reflejos arcaicos: succión deglución y búsqueda.

Tallo Cerebral: 3 - 6 meses, reacciones de enderezamiento. Se integra el reflejo de apertura – cierre.

Cerebro Medio: 6 – 12 meses, reacciones de enderezamiento implica la coordinación de diferentes órganos.

Cortical: 12 meses en adelante, respuesta protectoras y de equilibrio, implica voluntad para ejecutar una función.

Conocer el desarrollo de un individuo es indispensable para fines terapéuticos; la evaluación debe integrar los aspectos de forma – función, la cual se logra aplicando los siguientes exámenes: anamnesis alimenticia, funciones de alimentación y ficha anatomofisiológica de órganos fonoarticulares.

Es importante conocer y tener en cuenta el desarrollo y evolución de las posturas básicas del habla, las cuales proveen una formación adecuada de los tonos musculares y una formación adecuada de la estabilidad para el complejo respiratorio – fonatorio – resonante y articulatorio. Se reconocen cuatro posturas básicas: patrones de la espalda, patrones de codo, patrones para sentarse, patrones al levantarse. (LOUIS PATRICIA,1993).

Todas las funciones alimenticias requieren de un órgano común: la lengua. Esta se encuentra muy desarrollada en relación con los tejidos que la circundan se afirma que su tamaño en comparación con los demás órganos de la cabeza es el más cercano al del adulto. Dentro de los procesos normales de alimentación se encuentran:

- La succión (alimentación materna): ésta actividad se caracteriza por ser el primer vínculo que establece el niño con su entorno inmediato que es la madre. Tanto la madre como el niño están en capacidad de suministrar y recibir el alimento. (Figura 24).

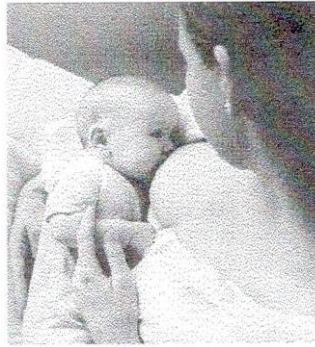


Fig. 24. Lactancia materna.

- La cuchara: la ingesta a través de cuchara es un proceso inicialmente pasivo en donde lo que se observa son idénticos movimientos que en la succión; labios semiabiertos, lengua algo protruida y mandíbula ascendiendo libremente.

Al desarrollarse el control de cabeza y aparecer el control del tronco se evidencia la estabilidad de la mandíbula; en este momento no cambia el patrón, pasando de la forma adulta en donde hay actividad en el labio superior el cual se proyecta hacia delante y abajo, para remover el alimento; la lengua se encuentra aplanada dentro de la cavidad oral y la mandíbula se mueve libremente con el fin de que el alimento no se salga de la boca. (Figura 25).

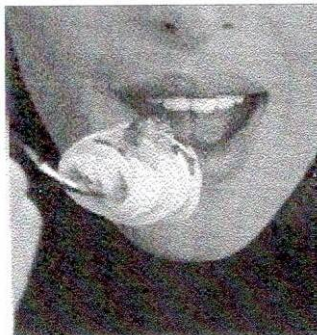

Fig. 25. Alimentación por medio de cuchara.

- El vaso: en este tipo de actividad se requiere de un completo y eficaz control cervical, pues se debe evitar la hiperextensión de cabeza y la posible broncoaspiración. El vaso se adosa al labio inferior sin sobrepasar los dientes y/o encías para evitar la presencia del mordisco físico; la lengua permanece aplanada dentro de la cavidad oral, aunque en ocasiones se pueden evidenciar movimientos verticales de ella; la mandíbula se mueve en un patrón rítmico de succión hacia arriba y hacia abajo y las mejillas se aprietan un poco para ayudar a crear presiones intraorales adecuadas.

Inicialmente el niño realiza tomas únicas en las cuales es frecuente encontrar atragantamiento; a medida que se desarrolla la coordinación entre la succión y deglución, esto irá desapareciendo y las tomas irán aumentando. (Figura 26).




Fig. 26. Alimentación con vaso.

- El pitillo: para tomar con pitillo es importante que haya una buena presión intra oral, pues es la única actividad alimenticia que se desarrolla en contra de la gravedad. Por esta misma razón es una función que sirve para tonificar la musculatura orofacial efectivamente.

El proceso se inicia con los labios adosados al pitillo y la mandíbula en descenso, posteriormente los labios avanzan hacia adelante en protrusión; la lengua se acanala para permitir la introducción del elemento y realiza movimientos enteros posteriores; el maxilar inferior asciende libremente y las mejillas se retractan aumentando la presión dentro de la cavidad oral.

La toma a través del pitillo favorece especialmente el desarrollo de la coordinación succión-deglución-respiración, disminuyendo el atragantamiento debido a la movilidad rítmica de labios, lengua, mandíbula y mejillas.

La deglución es la función innata que se presenta coordinada con la respiración, ya que no es posible deglutir y respirar simultáneamente.

Se inicia la deglución adulta con la mandíbula en posición céntrica, descendida y un poco adelantada, un sellado labial pasivo, el ápice lingual en reposo y en contacto con la cara lingual de los incisivos inferiores y el velo del paladar descendido y en contacto con la región posterior de la lengua permitiendo una apertura total al canal nasofaríngeo.

Para Garliner el proceso deglutorio se relaciona al concepto de fuerza triangular; al iniciarse la deglución hay una acción lingual contra el paladar; los músculos maseteros y buccinadores ejercen una fuerza lateral contra la dentición y el músculo orbicular de los labios, en sentido anteroposterior contra los dientes anteriores.

La mordedura y la masticación son funciones condicionadas, aprendidas y automáticas en donde el hombre realiza movimientos combinados laterales hacia la derecha e izquierda, de apertura -cierre y protrusión. Estas actividades se

realizan en tres fases: incisión, corte y trituración de las partículas grandes y movimiento final o preparación para la deglución.

Las funciones del sistema estomatognático anteriormente descritas, pueden alterarse por factores intrínsecos a cada individuo, originándose de esta manera los llamados hábitos orofaciales que van a repercutir con gran frecuencia en el desarrollo de actividades cada vez más complejas.

Las causas de todos y cada uno de ellos son variadas y con orígenes diferentes, algunos a nivel dental, otros psíquicos, de funcionamiento corporal general o miofuncionales, lo que confirma la complejidad y la necesidad de un trabajo permanente interdisciplinario.

Los labios : en cuanto a ellos se observa un problema con el movimiento del labio superior ya que es mínimo cuando se introduce comida con la cuchara o es puesta en la boca.

Causas posibles y relaciones: hipotonicidad e hipertonicidad, daños en pares craneanos (V, VII, IX, X, XI, XII).

El problema de la lengua es que se va hacia atrás de la cavidad oral, quedando la punta en los tres cuartos de la parte posterior de la cavidad oral.

Causas posibles relaciones: hipotonía o hipertonía, pueden crear en exageración de los movimientos tempranos normales en patrón extensor, Síndrome de Pierre Robín, Síndrome palatina en las dos terceras partes posteriores, acortamiento del cuello.

La protrusión exagerada de la lengua e impulso de la misma es un problema ya que hay resaltamiento exagerado de la lengua saliendo más allá del borde de las encías y colocándose entre los labios.

Causas posibles y relaciones: hipotonía, que puede crear un aumento en los movimientos tempranos normales, hiperextensión del cuello con retracción del área de los hombros, respiración bucal, falta de movilidad lateral de la lengua.

El problema del tono bajo y la configuración inusual de la lengua son producto de la hipotonía de la misma ya que reduce la fuerza y la habilidad con la que ella puede moverse durante la alimentación y las actividades del habla propiamente dicha.

Causas posibles y relaciones: hipotonía generalizada, poca o ninguna propiocepción, alteraciones en pares craneanos.

El problema de la asimetría de la lengua radica en la fuerza y coordinación del músculo en los lados de la lengua ocasiona desvío en una dirección cuando sale. La lengua no se mueve igual de bien para ambos lados durante la masticación.

Causas posibles y relaciones: tono muscular asimétrico, dominancia hemisférica cerebral, daño o presión en espina cervical.

El movimiento de la lengua es mínimo cuando la comida es puesta en la boca. Dentro de las causas posibles y relaciones se tienen la hipotonía en la lengua, hipertónica en la lengua y daño en paredes craneales.

El problema del impulso de la mandíbula cuando se abre de repente con una fuerza exagerada de arriba hacia abajo puede tener diferentes causas posibles y relaciones como un ambiente sobre estimulado, patrones de respiración bucal, hipersensibilidad, inestabilidad mandibular, falta de control cervical.

La mandíbula se mueve hacia adelante con una postura fuertemente apretada, siendo para el niño difícil abrir la boca. Los dientes se juntan produciendo un fuerte ruido el cual se denomina bruxismo. Se tienen como causas posibles y relaciones una pobre posición de sentado con hiperflexión de caderas y ladeo pélvico posterior, hipotonía en tronco e inestabilidad de la postura, ambiente sobre estimulado, hipersensibilidad oral, permanencia del reflejo tónico de apertura – cierre, inestabilidad anatómica para abrir adecuadamente la boca, requerimiento de atención, autoestimulación.

La mandíbula se desliza y se mueve hacia un lado y otro, o hacia adelante debido a un tono muscular y control insuficiente en la unión temporomandibular. Esta inestabilidad se puede presentar por una hipotonía generalizada en cara y cuello, desarrollo insuficiente de los patrones de succión a una infancia temprana, desviaciones específicas en el desarrollo de la estabilidad en la unión temporomandibular.

El problema de la persistencia del reflejo tónico de mordedura se presenta porque la mandíbula se mueve hacia adelante en una postura fuerte de presión cuando los dientes son estimulados por un dedo, cuchara u otro objeto, produciendo dificultad para que el niño pueda abrir la boca. Entre las posibles causas y relaciones se encuentran una pobre posición de sentado con flexión y/o extensión de cadera con ladeo pélvico posterior, ambiente sobre estimulado, hipersensibilidad oral, forma funcional de protección.

En cuanto al paladar se puede decir que se tiene problema con el reflujo nasal ya que la comida y el líquido tomado refluyen hacia la cavidad nasal en lugar de ser

digerido eficientemente. Algunas de las posibles causas y relaciones son la descoordinación al tragar con tiempos prolongados entre la ingesta y la deglución, hiperextensión del cuello o cuello acortado, malas posturas al alimentarlo, paladar fisurado, velo del paladar corto.

La insuficiencia velo-faríngea radica en que el niño no presenta una adecuada longitud del velo del paladar, la cual reeduca la habilidad para contactar la pared faríngea en actividades tanto de alimentación como de habla. Esto puede ser producto de un velo del paladar corto, parestesia o parálisis del velo.

Existe un alto porcentaje de niños que no les erupcionan los incisivos laterales lo que dificulta y/o imposibilita un buen corte de alimentos semisólidos, sólidos y duros. Esta ausencia de piezas dentales se puede presentar por enfermedades como el Síndrome de Down, también por desnutrición o permanencia de dieta líquida o blanda.

El tiempo de aparición de la dentadura puede estar atrasado casi un año, lo que hace que se le suministre únicamente dieta blanda, esto se conoce como erupción tardía la cual se relaciona con el Síndrome de Down, la desnutrición y la permanencia de dieta líquida o blanda.

La hipotonía o bajo tono de las mejillas reducen la fuerza y la habilidad para que los labios puedan moverse durante la alimentación y/o las actividades del habla. Puede estar causado por una hipotonía orofacial, una pobre propiocepción o un daño en los pares craneanos.

Los problemas de hipereacción del niño algunas veces tienen episodios más fuertes de lo esperado cuando se presenta una sensación específica. Dentro de

las posibles causas se encuentran un daño neurológico, hipotonía generalizada, antecedentes de alimentación por tubo, persistencia de reflejos como apertura – cierre, náuseas y falta de organización en entrada de estímulos.

La hiporreacción es la reducción en la percepción del sabor, el olor y los receptores de presión en la boca lo cual puede causar severos desórdenes motores de alimentación o indiferencia para comer. Dicha hiporreacción se encuentra relacionada con un daño neurológico, hipotonía generalizada, problemas de recepción debido a un daño en los canales: visual, auditivo, táctil, gustativo, olfativo, kinestésico y vestibular o por ambientes sobre estimulados.

La defensa sensorial del niño se produce porque éste tiene reacciones más fuertes de lo esperado hacia una sensación específica, lo cual está causado por una hipotonía postural, un ambiente sobre estimulado, hipersensibilidad, y hiperextensión del cuello.

El riesgo de aspiración en el niño se presenta porque al toser aspira comida y líquido simultáneamente, lo que indica que el reflejo de deglución está ausente o relegado. Las causas posibles y relaciones de esta alteración son los reflejos limitados de la postura, las disfunciones severas respiratorias, una incoordinación entre succión, deglución y respiración, daños de pares craneales, una pobre formación y movimiento del bolo alimenticio, factores estructurales o fisiológicos como el reflujo gastroesofágico o la traqueostomía.

La persistencia de la deglución infantil es un patrón primitivo de la deglución que el niño crea en donde se presenta una interposición de la lengua a nivel anterior, muchas veces ocasionado por una inestabilidad mandibular donde no hay cambio

entre deglución infantil y adulta, por respiración bucal o por una protrusión lingual permanente.

La obstrucción y vómito suceden porque el niño se ahoga aspirando comida y líquido de tal manera que el vómito puede ser procesado o en trozos, esto puede estar causado por cambios de tono muscular, inmadurez en aparición de reflejos tónicos, incoordinación entre succión-deglución-respiración, hipersensibilidad oral, gustos y disgustos o reacciones emocionales.

El reflujo gastro-esofágico es una reacción del niño para demostrar incomodidad o rechazo de ingerir el alimento vomitando líquido y comida ya sea durante o después de la ingesta de los mismos. Algunas veces es causado por una hiper o hipotonicidad generalizada, por la permanencia de reflejos primitivos, hipersensibilidad, alergias o búsqueda de atención.

El babeo es una reacción que el niño presenta y es derramamiento de saliva durante o después de las comidas o al efectuar alguna actividad motora. Este puede ser producido por un mal control de cabeza y tronco, deficiente frecuencia deglutoria, inestabilidad mandibular, respiración bucal, hiper o hipotonía en carrillos y labios, dificultades propioceptivas, disfunción de nervios craneales, hipersecreción de saliva, aparición de la dentición.

La ausencia de movimientos laterales durante la masticación hace que el niño trague entera la comida ya que no se utiliza el patrón de la masticación el cual efectúa movimientos hacia arriba, hacia abajo y laterales no sólo de la mandíbula sino de la lengua. Esta alteración tiene como posibles causas una hipersensibilidad oral, grados intermitentes a medias de hipotonía a hipertonía en

órganos fonoarticuladores, dificultades propioceptivas, inestabilidad en mandíbula, retraso en el desarrollo.

La anamnesis de la alimentación tiene como objetivo el conocer la evolución alimenticia del individuo, iniciando con la succión hasta la ingesta de alimentos sólidos, duros, teniendo en cuenta la edad y calidad en cada proceso.

Las funciones de la alimentación se deben establecer desde la misma succión ya que es importante no solo conocer las capacidades de quien recibe el alimento sino también las de quién lo brinda; así mismo se requiere conocer la posición que tienen los diferentes órganos fonoarticuladores al tomar el seno, el biberón, la cuchara, el vaso o el pitillo.

En la deglución se debe establecer si el proceso es dinámico o no, consciente e inconsciente, su frecuencia, la colaboración y movilidad de los órganos fonoarticuladores en su ejecución y las posibles dificultades presentes, tales como sialorrea, incoordinación o hábitos orofaciales.

Tanto la mordedura como la masticación sirven para establecer el nivel de desarrollo en que se encuentra el individuo, las habilidades y coordinación de los órganos que entran en su realización. Esto permitirá ubicar el punto en donde se halla la detención para estimular a partir de allí a la persona, logrando pasar las diferentes etapas neuromadurativas.

La ficha anatomofisiológica de órganos fonoarticulares tiene como objetivo conocer el estado y la habilidad para mover de forma coordinada diferentes órganos que permitan en el futuro el empleo de signos lingüísticos orales. Para esto se realiza

una valoración de la capacidad de movimientos simultáneos y con la ayuda de ritmos regulares obtener un pronóstico del habla.

Dentro de las técnicas terapéuticas se tiene la terapia miofuncional que busca corregir la musculatura desequilibrada y los hábitos orofaciales. Esta reeducación emplea técnicas con fundamentación fisiológica por lo cual, se tiene en cuenta el desarrollo cronológico de funciones orientando sus actividades a nivel formal e informal. (LOUIS, PATRICIA, 1993).

Es indispensable contemplar la individualidad del paciente con el fin de buscar los ejercicios que le sirvan y la frecuencia de ejecución para modificarlos, cambiarlos o complementarlos en orden de complejidad.

Para mantener el control de los labios cerrados se debe primero comprobar si el niño respira por la boca, así mismo observar si respira por la nariz cuando la boca se encuentra cerrada. Como ejercicios para mejorar el cerramiento de los labios, se encuentran el uso del pitillo, el tirar besos, tararear "el gato hace miau, miau", pintarse los labios e imprimirlos sobre el papel, tratar de que estire los labios, haciéndole resistencia, colocar un botón al final de una pita colocándolo entre los labios y los dientes del niño y no permita que lo quite mientras usted lo hala, levantar una hoja de papel succionando a través de un pitillo, tratar de que el niño alcance una colombina o una pelota con su lengua.

Si el niño babea, revise los patrones de chupado y de deglución, como también el control de los labios. Utilice técnicas de facilitación de succión, para fortalecer los músculos labiales, también haga que el niño utilice un pitillo para tomar todos los líquidos que ingiera, comenzando con pitillos gruesos y continuando con unos más

finos, de manera que él deba hacer un esfuerzo para chupar, utilice juegos y movimientos de los labios contra resistencia para mejorar el tono muscular de la boca. (LOUIS, PATRICIA, 1993).

Para comprobar si existe control de la lengua se deben establecer los patrones de chupado, tragado y la presencia de reflejo hiperactivo de deglución. Se debe colocar la comida lateralmente dentro de la boca, sobre el área molar, pinche los labios para mantenerlos cerrados. Evite tocar la punta de la lengua, ya que esto la estimula hacia fuera; aplique presión sobre la lengua con el mango de una cuchara metálica, presione hacia abajo firme pero lentamente sobre la lengua, trabajando la línea media del frente de la lengua hacia atrás, no toque el labio inferior. Cuando se llegue a la parte posterior de la lengua, ésta saltará, en este momento el niño deberá cerrar la boca y tragar. Ello contribuirá a que el niño utilice la parte posterior de la lengua. (REYES, MARIA PATRICIA, 1999).

Se debe coclocar mantequilla de maní, miel a los costados de la boca tanto interna como externamente, lo mismo que en el paladar y en los labios; luego se le pide al niño que encuentre esos puntos con la lengua.

También se estimula el uso del pitillo para enseñar la acción de chupar, utilizar chupos, barras de dulce, colombinas. Todas estas actividades son excelente en la preparación del niño para el uso del pitillo.

Para que la deglución sea normal, el niño debe encontrarse bien posicionado, su cabeza debe estar estable, con la mandíbula un poco inclinada hacia adelante. Al niño no debe permitírsele inclinar la cabeza hacia atrás cuando traga, ya que ello le

hace tragar reflejamente para no ahogarse, pero esta acción refleja, no lleva el desarrollo voluntario del tragado o del movimiento de la lengua.

Estimular la acción de la deglución mediante presión bajo la quijada, ya que ello hace que la lengua se retraiga y que comience el tragado, golpee suavemente con movimientos ascendentes la garganta, se voltea la cabeza del niño hacia un lado y presiona levemente la protuberancia de la laringe. Se inicia ofreciendo al niño líquidos espesos y alimentos blandos, luego con semisólidos, variando la consistencia y textura.

Para el proceso de masticación se presiona la mandíbula hacia abajo y masajea firmemente la mejilla sobre la parte baja de la mandíbula; se elongan los músculos mediante la aplicación de un baja lenguas entre los dientes, aplique una rápida presión hacia abajo en cada lado de la boca varias veces. (REYES, MARIA PATRICIA, 1999).

1.4.5. DISTRACCIÓN OSTEOGÉNICA.

La distracción osteogenica es un procedimiento quirúrgico para reconstrucción de deformidades esqueléticas involucra desplazamiento gradual, controlado de fracturas creadas quirúrgicamente las cuales resultan por expansión simultanea de tejido blando o volumen óseo.

La osteogénesis por distracción moderna comienza en 1950 y se desarrollo primariamente desde el trabajo de Gavriel Llizarov cirujano ortopédico ruso quien después de treinta años describe las bases biológicas para el manejo de deformidades ortopédicas de los miembros y define parámetros para la aplicación

clínica y mejoró la instrumentación para el procedimiento de osteogénesis por distracción e incluye además su uso en cirugía maxilofacial. (MARTÍN CHIN, 1991).

La distracción alveolar involucra, movilización, transporte, una fijación de un segmento saludable de hueso adyacente al sitio deficiente, en la ubicación original del segmento es dejado una cámara de recuperación la cual tiene una capacidad natural de sanar por relleno de hueso, en vez de tejido fibroso. Este procedimiento es realizado a través del desarrollo de aparatos de distracción interna, y en miniatura que ha hecho posible el transporte de segmentos alveolares. Se utiliza una cuchilla micro sagital la cual crea una osteotomía segmental para movilizar el deficiente borde alveolar y el hueso subyacente sano. La osteotomía consiste en un componente vertical que es paralelo a las raíces de los dientes adyacentes, la longitud de la osteotomía vertical, determina la altura del fragmento de transporte y cantidad de hueso remanente para estabilizar el aparato de distracción. (MARTÍN CHIN, 1991).

El fragmento de transporte ha sido delineado con la cuchilla sagital, una cuchilla microsagital o micro -oscilante que completa la osteotomía bicortical. Las cuchillas de sierra remueven una mínima cantidad de hueso en el componente vertical de la osteotomía factor importante en la protección de las raíces mientras se maximiza el tamaño del fragmento.

El espacio adicional es frecuentemente necesario para colocar correctamente un osteomo usado como un nivelador para movilizar el fragmento de transporte, este es posicionado profundamente dentro del componente vertical de la osteotomía.

Una combinación de rotación y nivelación del osteotomo moviliza el fragmento intentando movilizarlo por la aplicación de fuerza con la cual es liberada solamente el córtice lingual que podría resultar en fragmentación. (MARTÍN CHIN, 1991).

Un agujero vertical es colocado a través del fragmento de transporte para acomodar la barra insertada del aparato distractor usando una fresa de dos milímetros de diámetro, el fresado es realizado transmucosamente.

Los componentes del aparato distractor son ensamblados insitu; el plato de transporte es introducido dentro de la osteotomía y las barras insertadas a través de él, el plato estabilizador es luego comprometido con la estabilización de la barra insertada.

Si, el hueso sobre el lado estable es muy denso, la colocación de un plato estabilizador podría no ser necesario; después de que los componentes del aparato de distracción son colocados se vuelven autoretenedores esencialmente.

Los componentes internos del aparato de distracción consisten en tres elementos.

- Barra insertada: la longitud de la barra insertada entrega el máximo potencial de transporte.

- Plato de transporte: El segmento de transporte óseo se mueve gracias a él.

Los componentes verticales de la osteotomía guían el movimiento del segmento óseo transportado.

- Plato estabilizador : Sirve para mantener la alineación sobre la barra insertada durante la activación.

Los tejidos blandos circundantes al segmento óseo son expandidos y este es elevado y ampliado al igual que la cresta del borde óseo, la base del segmento óseo es aumentada. (MARTÍN CHIN, 1991).

El aparato de distracción alveolar ha sido desarrollado para la reconstrucción de deformidades del proceso alveolar usando el proceso de osteogénesis por distracción.

Básicamente el proceso de distracción se hace por un período de noventa días que incluye: de cero a siete días periodo de latencia y consiste en una adaptación del distractor en el organismo. A partir del séptimo día se comienza a activar el distractor un milímetro diariamente hasta alcanzar los milímetros requeridos.

Al terminar este periodo se realiza una segunda cirugía cuyo objetivo es limar los bordes de los dos segmentos que se van a hacer atracados (unir) para que se fijen perfectamente, luego comienza un periodo de estabilización que dura de sesenta a noventa días y finalmente se hará una tercera cirugía para colocar los implantes.

En estudios realizados sobre ensanchamiento mandibular por distracción intraoral de osteogénesis se concluye que en aquellos pacientes con maloclusiones clase I y II se tiene diferencia mandibular transversa con coronación de los dientes anteriores inferiores. Se ha desarrollado una nueva técnica quirúrgica por medio de la cual se amplía la mandíbula. El método está basado en la osteo distracción gradual siguiendo la osteotomía sinfisca interdental vertical. Los aparatos fueron activados siete días después de las osteotomías una vez cada día en una tasa de un milímetro por día y estabilizada por 30 a 60 días después de la distracción y se

siguió con una alineación ortodóntica sin extracción de dientes. Los dos fragmentos óseos separados resultaron unidos finalmente por hueso regenerado. Little, Riedel y Arthur aseguraron que después de 10 a 20 años de realizado el procedimiento hay una disminución continua en el largo del arco mandibular y que la corrección del arco continúa después de que cesa el crecimiento, por lo tanto recomiendan una retención de por vida en aquellos pacientes sometidos a tratamiento.

Existe una ley biológica que gobierna la estimulación del crecimiento y regeneración tisular, esta ley explica: que al hacer tracción gradual sobre tejidos vivos se crean presiones que estimulan y mantienen la regeneración del crecimiento activo. Por medio de esta ley se puede controlar los procesos de sanación, formación de hueso y de tejido blando, permitiendo así desarrollar nuevos métodos para tratar daños, enfermedades y trastornos del sistema locomotor.

La influencia de estabilidad de fijación y preservación de tejidos blandos es importante porque dependiendo del tejido que se forma en la zona de distracción se obtiene éxito o fracaso. En algunos casos se forma tejido conectivo pobremente diferenciado que contiene islas de cartílago. En otros pacientes se formó tejido óseo separado por una capa fibrocartilaginosa con formación de un nuevo canal de médula ósea dentro de la hendidura de distracción. También se observó que hay días durante la distracción en que hay más actividad osteogénica en el espacio entre los fragmentos óseos y los canales medulares, este espacio fue llenado por tejido óseo regenerado llegando casi hasta fusionarse con el disco

cortical del fragmento proximal. Las fibras de tejido conectivo, células y trabeculado óseo tienen una orientación longitudinal a lo largo del vector tensión. En los casos en los cuales se analizaron perros, se encontró una formación de disco sustancial cortical cubierto con periostio que circunda la zona regenerada. Aproximadamente en la mitad de esta zona se observa trabeculado óseo que se adelgaza en ambas direcciones proximal y distal, mientras los espacios intratrabeculares se llenan con concentraciones aumentadas de células medulares hematopoyéticas y grasa. Las condiciones del hueso regenerado y del hueso viejo no difieren ni en densidad ni espesor, incluso se pudo encontrar unión bien definida entre el hueso original y el tejido óseo recientemente formado.

La actividad osteogénica dentro de la zona regenerada depende de la cantidad de daño a la médula ósea, periostio y vasos nutricios en el momento de la osteotomía, por lo tanto en las operaciones se debe minimizar el daño a estas estructuras para aumentar la duración del tratamiento. Dependiendo del grado de actividad osteogénica se aumenta o disminuye la síntesis del colágeno.

OBJETIVOS

1.5.2. OBJETIVO GENERAL.

Describir la aplicación de la distracción osteogénica en pacientes con hendiduras palatinas.

1.5.2. OBJETIVOS ESPECIFICOS.

Identificar las indicaciones y contraindicaciones de la distracción osteogénica en pacientes con hendiduras palatinas.

Establecer los medios de diagnósticos necesarios para la realización de la distracción osteogénica.

Describir los procedimientos quirúrgicos de la distracción osteogénica: definición, técnicas quirúrgicas en maxilar, mandíbula y procesos mandibulares, aplicación clínica y su determinación en hendiduras palatinas por transporte óseo.

Establecer las complicaciones presentes en la distracción osteogénica.

1.5.2. MÉTODO

2.1. TIPOS DE ESTUDIO.

Revisión Bibliográfica.

2.2. OBJETO DE ESTUDIO.

Distracción Osteogénica en pacientes con hendidura palatina.

2.3. UNIDADES TEMÁTICAS.

2.3.1. Indicaciones y contraindicaciones de la Distracción Osteogénica.

2.3.2. Medios de diagnóstico necesarios para la realización de la distracción osteogénica.

2.3.3. Procedimientos Quirúrgicos de la Distracción Osteogénica.

2.3.4. Tipos de complicaciones de la Distracción Osteogénica.

2.4. FUENTES DE INFORMACIÓN. Para efectos de éste estudio se revisaron las siguientes bibliotecas:

Biblioteca Colsubsidio, Biblioteca Santafe, Biblioteca Luis Angel Arango, Biblioteca del Colegio Odontológico Colombiano y se realizó la revisión de 9 libros y 15 artículos.

3. RESULTADOS

3.1. ¿ Cuando esta indicada y contraindicada la distracción osteogénica en paladar hendido?

Esta condición representa una aplicación típica para osteogénesis de distracción osteogénica. Esta deformidad incluye:

INDICACIONES

- En técnicas tridimensionales que involucran hueso y tejido blando en pacientes que presentan hendiduras palatinas.
- Pacientes clase II.
- Deficiencias óseas tridimensionales en sentido horizontal, vertical y anteroposterior.
- Pacientes que han sufrido trauma.
- Pacientes con patologías tipo acondroplasias.
- Crear sitios para colocación de implantes dentales.
- Mejorar el borde externo para pónicos.
- Mejorar el medio periodontal a los dientes.
- Expandir el alvéolo para movimiento dental ortodontico y de esta manera evitar la extracción de premolares.
- Deficiencia en la altura del reborde.

- Deficiencia en la amplitud del reborde.
- Avulsión traumática de dientes incisivos mandibulares
- Micrognatia congénita.
- Hipoplasia mandibular: Deformidades congénitas tipo Síndrome de Nagers, Síndrome de Treacher Collins, Síndrome de Pierre Robin, Escoliosis craneofacial y Microsomia hemifacial: es el segundo síndrome más común de cabeza y cuello. Involucra el esqueleto craneofacial también como los tejidos blandos circundantes:
 1. Esqueleto craneofacial: Mandíbula, Cigoma, Orbita.
 2. Tejidos blandos circundantes: Músculos masticatorios, oídos, sistema nervioso, y tejidos subcutáneos.

CONTRAINDICACIONES

- Pacientes con problemas sistémicos que puedan interferir directamente con la formación y cicatrización.
- Pacientes que presenten alteraciones en su peso.
- Pacientes que presenten alteraciones en su talla.
- Pacientes con cáncer.
- Pacientes de la tercera edad (mayores de 60 años).

3.2. ¿Que medios de diagnóstico son necesarios para la distracción osteogénica?

- Para llevar a cabo un tratamiento todo profesional, debe realizar un buen diagnóstico. Para poderlo llevar a cabo requiere el uso y el acceso a diferentes

opciones: en el proceso de distracción es indispensable tener estudios radiográficos, los cuales se realizan con radiografías de perfil, panorámicas y periapicales, imagenología o tomografía tridimensional logrado mediante un sistema computarizado y un estudio de modelos detallados, de tal manera que al realizar el procedimiento se esté totalmente seguro de lo que se requiere y que los resultados que se obtengan son de beneficio para el paciente.

3.3. ¿Cuáles son los procedimientos quirúrgicos utilizados en la distracción osteogénica?

Una cuchilla microsagital es usada para crear una osteotomía segmental para movilizar el deficiente borde alveolar y el hueso subyacente sano. La osteotomía consiste en un componente vertical el cual es paralelo a las raíces de los dientes adyacente. La longitud de la osteotomía vertical determina la altura del fragmento de transporte y cantidad de hueso remanente para estabilizar el aparato de distracción. Si el segmento de transporte es muy delgado podría fragmentarse durante el transporte o reabsorberse. Si muy poco hueso permanece en el segmento estable, podría ocurrir una fractura durante la movilización del fragmento o después en el proceso de transporte.

El fragmento de transporte ha sido delineado con la cuchilla sagital. Una pequeña fresa podría ser usada para delinear la osteotomía. Una cuchilla microsagital o microoscilante es mejor para completar la osteotomía bicortical. Las cuchillas de sierra remueven una mínima cantidad de hueso en el componente vertical de la osteotomía. Esto es importante en la protección. El espacio adicional es

frecuentemente necesario para colocar correctamente un osteotomo usado como un nivelador para movilizar el fragmento de transporte. Un osteotomo es posicionado profundamente dentro del componente vertical de la osteotomía. Si el segmento fracasa para moverse inicialmente, la finalización de la osteotomía debe ser verificada.

Un agujero vertical es colocado a través del fragmento de transporte para acomodar la barra insertada del aparato distractor. Es usada una fresa de 2 mm de diámetro, el fresado es realizado transmucosamente, con un contraángulo de baja velocidad de implantes es mejor para esta operación. Las longitudes de las fresas de 15 a 20 mm son frecuentemente necesarias. Las extensiones de fresado pueden ser necesarias si el acceso es limitado por los dientes adyacentes.

Los componentes del aparato distractor son ensamblados insitu. El plato de transporte es introducido dentro de la osteotomía y las barras insertadas a través de él. El plato estabilizador es luego comprometido dentro de la terminación de la barra insertada.

Si el hueso sobre el lado estable de la osteotomía es muy denso, la colocación de un plato estabilizar podría no ser necesario. El plato estabilizador puede ser omitido si una adecuada estabilidad del aparato ha sido obtenido por resistencia del hueso únicamente, generalmente esto es solamente posible en la región anterior.

Después que todos los componentes del aparato de distracción son colocados, se vuelven auto retenedores esencialmente. Para prevenir movimiento del aparato durante la activación, las extensiones del transporte y platos estabilizadores son

inclinados al contorno del hueso, por ejemplo, los platos están siendo inclinados por presión desde un tapón de amalgama serrada. Los microtornillos son colocados y asegura a los platos.

Componentes internos de los aparatos de distracción alveolar consiste de tres elementos: (1) Barra insertada, (2) plato de transporte y (3) plato estabilizador. Las barras insertadas son fabricadas en tres longitudes, la terminación apical de la barra insertada tiene un diámetro reducido el cual descansa dentro de los huecos del plato estabilizador. El plato estabilizador sirve para mantener la alineación sobre la barra insertada y además la dirección de transporte, también resiste el movimiento apical de la barra insertada durante la activación. El segmento de transporte óseo se mueve con el plato de transporte adherido.

Pasos básicos de osteogénesis por distracción.

- Osteotomía.
- Colocación del distractor.
- Periodo de latencia.
- Aplicación de la fuerza de expansión.
- Periodo de consolidación.
- Remoción del aparato de distracción.

Parámetros necesarios para el éxito de osteodistracción.

- Preservación de tejidos osteogénicos durante la osteotomía
- Periodo de latencia

- Tasa de distracción
- Ritmo de distracción
- Estabilidad de fijador
- Periodo de consolidación.
- Preservación de tejidos osteogénicos durante la osteotomía: según Lizarov, está dado por el periostio, arteria nutricia, medula ósea todos igualmente importantes en la formación de nuevo hueso.
- Periodo de latencia: es el tiempo que transcurre desde la cirugía hasta que la fuerza de distracción es aplicada. Permite la formación de puente fibro-vascular. Clínicamente depende de la edad: pacientes jóvenes o con mínimo trauma quirúrgico de 2 a 5 días. Pacientes mayores o con trauma quirúrgico aumentado de 7 a 14 días.
- Tasa de distracción: menos de 0.5 mm por día produce osificación prematura. Más de 1.5 mm por día, produce isquemia local en la zona regenerativa y osificación tardía o puede resultar pseudo artrosis, 1 mm por día es lo recomendado.
- Ritmo de distracción: es el número de eventos de distracción por día. Tasa continua de distracción con un auto distractor es ideal para producir una capilaridad nueva máxima y síntesis ósea. Cuatro veces al día (0.25 mm) o dos veces al día es clínicamente aceptable.
- Estabilidad de la estructura: debe ser lo suficientemente estable para soportar las recientemente formadas microcolumnas de hueso. El doblamiento o fracturas de microcolumnas resulta hemorragia local por lo tanto producción de

fibrocartílago no deseable durante la distracción.

- Periodo de consolidación: el aparato de distracción es dejado en lugar para maduración y remodelado de nuevo hueso de 4 a 6 semanas.

Hallazgos Histológicos

Carp et al, dividió la apertura de distracción en cuatro zonas:

1. Zona central fibrosa con fibras de colágeno.
2. Zona de transición de formación temprana de hueso.
3. Zona de remodelado óseo con espículos óseos.
4. Zona de hueso maduro.

3.4. ¿Qué es la distracción osteogénica?

Es un procedimiento quirúrgico para el alargamiento del hueso a través de un fractura traccionada por un dispositivo llamado distractor o tutor.

Se desarrolló primariamente en 1950 con el trabajo de Gavriel Llizarov aplicada en la ortopedia.(MARTÍN CHIN, 1991).

Una nueva técnica quirúrgica ha sido diseñada y desarrollada, con el propósito de corregir ciertas anomalías del hueso y de tejido blando. Estas anomalías son generalmente deformidades esqueléticas de los maxilares, y del proceso dentó alveolar.

Se tienen pacientes generalmente de ortodoncia los cuales presentan maloclusiones tipo I y tipo II involucrando deficiencias óseas tanto horizontales verticales, y antero posteriores.

En los pacientes que por exodoncias prematuras o por traumas han perdido temporalmente sus dientes, presentan un reborde alveolar atípico sin una buena altura ósea y sin buen volumen óseo; para ser restaurados existe la posibilidad de colocar unos buenos implantes pero con ésta dificultad no se puede intentar; mediante ésta nueva técnica se les ofrece a éstos pacientes, la posibilidad de crear dentro de sus maxilares sitios para la colocación de implantes sobre los cuales irá cementada una prótesis que satisfaga sus necesidades estéticas.

La estructura de soporte del diente que ha sido perjudicada garantiza que al realizarse el procedimiento habrá no solo resultados positivos, a nivel del hueso sino también a nivel del periodonto adyacente a los dientes. Cuando se tienen pacientes con defectos como hendiduras palatinas, la distracción osteogénica encamina hacia un nuevo porvenir en cuanto al tratamiento de ésta malformación, se podrá entonces devolver con técnicas tridimensionales una estructura parcial que muestre formación de hueso casi normal con sellamiento de estructuras originalmente no unidas que son las que básicamente van a producir el defecto. Además la distracción no solo ofrece aumento de hueso sino también del tejido blando por lo tanto pacientes con defectos de ésta magnitud ya se pueden restaurar con resultados verdaderamente positivos.

Una de las grandes discusiones de la ortodoncia con la cirugía ha sido la extracción de dientes sanos en éste caso premolares, para la corrección de malposiciones en los maxilares existe controversia de si es necesario o no. La distracción osteogénica provee una nueva opción que consiste en la expansión del

alveolo para permitir directamente el movimiento dental, de ésta manera se evita la extracción de los dientes mencionados.

La distracción osteogénica brinda soluciones en pacientes con acondroplasia en los cuales se intenta buscar elongación y compactotomía del hueso, además que se obtuvo formación rápida y simétrica del hueso.

La distracción no solo se puede utilizar las patologías que se mencionan, siempre que se tenga un paciente con deficiencias óseas, con rebordes residuales disminuidos, o con otra entidad en donde se necesite aumento de volumen óseo y recuperar tejido blando.

3.5. ¿Cuáles son las complicaciones presentadas en la distracción osteogénica?

Siempre que se realiza un procedimiento quirúrgico, no se descarta que las posibilidades de un fracaso son altas. En la distracción osteogénica, se tienen altos índices hasta ahora de complicación ósea, no es 100% confiable, debido puede ser a lo nuevo del procedimiento, o que hasta ahora se están viendo las primeras aplicaciones. Es un procedimiento nuevo por el potencial de sanación del sitio de la reconstrucción quirúrgica es complicada por:

- Deficiencia en la masa ósea primaria
- Deficiencia simultánea en revestir el tejido blando
- Compromiso periodontal de los dientes adyacentes e inevitable contaminación por microflora.

Otras complicaciones

- Mala unión ósea.
- Mala planeación.

- Desconocimiento de la técnica.
- Fractura del segmento de transporte.
- Fractura del segmento de anclaje.
- Consolidación prematura.
- Vector de transporte indeseable.
- Mala cooperación del paciente.

4. CONCLUSIONES.

4.1. La distracción osteogénica se puede utilizar en pacientes con paladar hendido. En estos pacientes se logra crecimiento tanto de tejido óseo como de tejido blando recuperando así las funciones fisiológicas y la estéticas.

4.2. La distracción osteogénica está íntimamente relacionada con la ortodoncia, puesto que ella logra una expansión del alvéolo para el movimiento dental evitando así la extracción de los premolares.

4.3. Con la distracción se logra un aumento del reborde óseo ya sea vertical, horizontal o en sentido anteroposterior siempre y cuando se tenga en cuenta rebordes óseos residuales, condiciones de hueso periodontal adyacente al área quirúrgica.

4.4. Los pacientes con problemas sistémicos como cáncer, alteraciones de peso y talla, presentan problemas de formación y cicatrización por lo tanto se consideró que la distracción osteogénica no generó resultados positivos, y esta indicado otro tipo de rehabilitación.

4.5. Los procedimientos de diagnóstico son básicos en cualquier tratamiento: en la distracción osteogénica se utilizó primordialmente la tomografía, estudio de modelos además de radiografías panorámicas, de perfil y periapicales.

4.6. Siempre que se realiza un procedimiento quirúrgico no se descarta que las posibilidades de fracaso son altas, cuyo desarrollo no es el 100% confiable, cosa que sucede con la distracción osteogénica pues se tiene riesgo de infección, de no formación ósea adecuada, fracturas del componentes del distractor, y compromisos periodontales además de otros.

5. RECOMENDACIONES

La distracción osteogénica es un procedimiento novedoso para la práctica de la odontología colombiana, que actualmente se encuentra solo con revisión bibliográfica y el reporte de casos realizados en otros países con resultados obtenidos por profesionales extranjeros, por lo tanto se recomienda para nuevos proyectos de investigación a fines con el tema. Una posible aplicación práctica de la distracción osteogénica en un paciente colombiano impulsaría el desarrollo de la práctica diaria de los profesionales que hacen parte del círculo de la salud de Colombia.

BIBLIOGRAFÍA

ARANGO, Luis Angel. Biblioteca. Manual de cuidados en fisura de paladar. N°. de registro 617 95 L 15.

ARCHER, W Harry. Cirugía bucal atlas pasos por paso de técnicas quirúrgicas. Edit Mundi S.A. 2° ed. Vol. II. Buenos Aires Argentina. P. 1151 - 1174.

COIFFMEN, Felipe. Cirugía plástica reconstructiva y estética de P. 1513 – 1520, 1544.

CHIN, Martín. Principles of Alveolar Distraction osteogenesis. Chapter One Section I. htm. 1991

INSTITUTO DE NORMAS TÉCNICAS Y CERTIFICACIÓN. Tesis y otros trabajos de grado. Bogotá: ICONTEC. 2000. P. 1- 132. NTC. 1483.

KEITH J. Moore. Embriología básica. c.u.. México: Nueva editorial interamericana S. A. 1974

KRUGER, Gustavo O. Cirugía Bucomaxilofacial. Editorial Médica panamericana S.A. P. 401 – 418

LAGMAN, Jan. Embriología Médica. c.u. México 1976. Nueva editorial interamericana S.A. 1976.

LESSON, Thomas S. Histología. c.u. México D.F. Nueva editorial interamericana S.A. 1996.

LOUIS, Patricia. Odontólogos y Terapeuta Del Lenguaje. Nouvo Dent. Vol. 2. No. 1. 1993

M. J. T. Fitzerald. Embriología Humana. México: Miembro de la cámara nacional de la industria. 1980

ORBAN. Histología y embriología bucales. Editorial fournier México. 1°. Edición en español. Editado por harry y sicher mo, d, sc. 1980

REYES, Maria Patricia. Curso de Terapia Miofuncional. Universidad Del Rosario.