

**INSTITUCIÓN UNIVERSITARIA COLEGIOS DE COLOMBIA**  
**COLEGIO ODONTOLÓGICO**  
**ÁREA DE EDUCACIÓN AVANZADA Y CONTINUADA**  
**POSTGRADO DE ENDODONCIA**



**QUISTE RADICULAR INFLAMATORIO UN PARADIGMA: ASPECTOS  
BIOLOGICOS QUE DEBEN SER CONSIDERADOS**

**AUTORES**

DAISON DANIEL GÓMEZ PINTO  
KARIN YALEIDY JIMÉNEZ JIMÉNEZ  
LORENZO MOSQUERA GUEVARA

**INSTITUCION UNIVERSITARIA COLEGIOS DE COLOMBIA  
COLEGIO ODONTOLOGICO  
AREA DE EDUCACION AVANZADA Y CONTINUADA  
POSTGRADO DE ENDODONCIA  
BOGOTA D.C 2021**

**QUISTE RADICULAR INFLAMATORIO UN PARADIGMA: ASPECTOS  
BIOLOGICOS QUE DEBEN SER CONSIDERADOS**

**AUTORES**

DAISON DANIEL GÓMEZ PINTO  
KARIN YALEIDY JIMÉNEZ JIMÉNEZ  
LORENZO MOSQUERA GUEVARA

**Asesor Científico & Metodológico**

DR. NESTOR RAUL RIOS OSORIO

Odontólogo Especialista en Endodoncia e Implantología

**INSTITUCION UNIVERSITARIA COLEGIOS DE COLOMBIA  
COLEGIO ODONTOLOGICO  
AREA DE EDUCACION AVANZADA Y CONTINUADA  
POSTGRADO DE ENDODONCIA  
BOGOTA D.C NOVIEMBRE 24 DE 2021**

El trabajo de grado “**Quiste radicular inflamatorio un paradigma: aspectos biológicos que deben ser considerados**” elaborado por Lorenzo Mosquera, Karin Jiménez, Daison Gómez como requisito para optar por el título de Especialista en Endodoncia.

La sustentación se llevo a cabo el 24 de noviembre de 2021

---

Dr. Néstor Raúl Ríos Osorio  
Asesor Científico & Metodológico

---

Dra. Sandra Elizabeth Aguilera Rojas  
Directora Centro Investigación  
Colegio Odontológico- CICO (PARA BOGOTÁ)

## TRANSFERENCIA DE DERECHOS DE PUBLICACIÓN

Título del artículo: **“Quiste radicular inflamatorio un paradigma: aspectos biológicos que deben ser considerados”** Autores: Los Dres. Néstor Ríos, Lorenzo Mosquera, Karin Jiménez, Daison Gómez. Los autores certifican que el artículo arriba mencionado es trabajo original y no ha sido previamente publicado, excepto en forma de resumen. Una vez aceptado para publicación en la revista que la Institución Universitaria Colegios de Colombia estipule, los derechos de autor serán transferidos a la universidad. Así mismo, declaran que no ha sido enviado en forma simultánea para su posible publicación en otra revista. Los autores acceden, dado el caso, a que este artículo sea incluido en los medios electrónicos que los editores de la Institución Universitaria Colegios de Colombia consideren convenientes.

---

NÉSTOR RAÚL RÍOS OSORIO  
**C.C. 71.274.351**

---

LORENZO MOSQUERA GUEVARA  
**C.C. 1.077.470.009**

---

KARIN YALEIDY JIMÉNEZ JIMÉNEZ  
**C.C. 1.115.914.510**

---

DAISON DANIEL GOMEZ PINTO  
**C.C. 1.118.836.698**

**INSTITUCIÓN UNIVERSITARIA COLEGIOS DE COLOMBIA**  
**CESIÓN DE DERECHOS**

Yo: Néstor Ríos, Lorenzo Mosquera, Karin Jiménez, Daison Gómez. Manifestamos en este documento nuestra voluntad de ceder a la Institución Universitaria Colegios de Colombia los derechos patrimoniales, consagrados en el artículo 72 de la ley 23 de 1982, de la tesis de grado: **“Quiste radicular inflamatorio un paradigma: aspectos biológicos que deben ser considerados”** Producto de nuestra actividad académica para optar por el título de Especialista en Endodoncia de la Institución Universitaria Colegios de Colombia. La institución tiene los derechos anteriores cedidos en su actividad ordinaria de investigación, docencia y publicación. Con todo, en nuestra condición de autores nos reservamos los derechos morales de la obra antes citada con arreglo al artículo 30 de la ley 23 de 1982. En concordancia, suscribimos este documento en el momento mismo de la ley 23 de entrega del trabajo final a la biblioteca de la Institución Universitaria Colegios de Colombia.

---

NÉSTOR RAÚL RÍOS OSORIO  
**C.C. 71.274.351**

---

LORENZO MOSQUERA GUEVARA  
**C.C. 1.077.470.009**

---

KARIN YALEIDY JIMÉNEZ JIMÉNEZ  
**C.C. 1.115.914.510**

---

DAISON DANIEL GOMEZ PINTO  
**C.C. 1.118.836.698**

**Bogotá, Noviembre de 2021**

**Señores:**

**Biblioteca**

**Institución Universitaria Colegios de Colombia**

**La Ciudad**

Autorizamos a la unidad de investigación de la Institución Universitaria Colegios de Colombia a consultar y reproducir con fines de investigación, parcial o totalmente el contenido del trabajo de grado titulado: **“Quiste radicular inflamatorio un paradigma: aspectos biológicos que deben ser considerados”** presentado a la unidad de investigación como requisito del programa para optar a el título de Especialista en Endodoncia; siempre que mediante la correspondiente cita bibliográfica se le dé crédito al trabajo de investigación y a sus autores.

---

**NÉSTOR RAÚL RÍOS OSORIO**  
**C.C. 71.274.351**

---

**LORENZO MOSQUERA GUEVARA**  
**C.C. 1.077.470.009**

---

**KARIN YALEIDY JIMÉNEZ JIMÉNEZ**  
**C.C. 1.115.914.510**

---

**DAISON DANIEL GOMEZ PINTO**  
**C.C. 1.118.836.69**

## **FICHA TÉCNICA DE INVESTIGACIÓN DE TRABAJO DE GRADO**

**TÍTULO DEL TRABAJO: “Quiste radicular inflamatorio un paradigma: aspectos biológicos que deben ser considerados”**

**AUTORES:** Lorenzo Mosquera, Karin Jiménez, Daison Gómez.

**ASESOR CIENTÍFICO:** Dr. Néstor Raúl Ríos Osorio

**ASESOR METODOLÓGICO:** Dr. Néstor Raúl Ríos Osorio.

**MATERIAL ANEXO:** 1 CD, 1 Artículos científicos.

**FACULTAD:** Odontología.

**TÍTULO OBTENIDO:** Especialista en Endodoncia

**CATEGORÍA:** Postgrado.

**PALABRAS CLAVE:** Quiste Radicular, Células Madre, Células Epiteliales, Proliferación Celular, Interleucinas, Factor de Crecimiento.

## Resumen

Los quistes inflamatorios radicales (IRC) son la secuela de un proceso infeccioso representado por toxinas y sub productos bacterianos de origen endodonto de la cual se manifiestan signos y síntomas (clínicos y radiográficos). El estudio del origen de estas lesiones y el mecanismo celular por el cual se desarrollan son de particular relevancia debido a la alta frecuencia clínica y a la dificultad en el oportuno diagnóstico. La estimulación de células epiteliales y posterior desarrollo del IRC se da a través de 3 etapas en las cuales se da un encuentro dinámico entre múltiples factores de crecimiento, interleuquinas, células del sistema inmune y antígenos que provoca la proliferación, formación y crecimiento del IRC. Existen dos tipos de IRC los cuales a ser observados a través de un análisis histopatológico no presentan una diferenciación marcada de los componentes celulares que pertenecen a cada tipo, morfológicamente si se puede diferenciar la presencia de una cavidad patológica con o sin comunicación hacia foramen apical. Aunque ambas se originen de un mismo factor etiológico, no se conoce el motivo exacto por el cual se forma cada una de estas variaciones. El objetivo de esta revisión narrativa de la literatura es recopilar información sobre los procesos biológicos que involucran la formación del quiste radicular como consecuencia de una patología de origen endodonto.

**Palabras Clave:** Quiste Radicular [DeCS]; Células Madre [DeCS]; Células Epiteliales [DeCS]; Proliferación Celular [DeCS]; Interleucinas [DeCS]; Factor de Crecimiento.

## Tabla de Contenido

1. ASPECTOS TEORICO CIENTIFICOS.....	1
1.1. PLANTEAMIENTO DEL PROBLEMA: .....	1
1.2 PREGUNTA DE INVESTIGACIÓN:.....	2
1.3 JUSTIFICACIÓN .....	2
1.4 OBJETIVOS.....	3
1.4.3 OBJETIVO GENERAL.....	3
1.4.4 OBJETIVOS ESPECÍFICOS.....	3
1.5 METODOLOGÍA .....	3
2. MARCO TEÓRICO .....	5
2.2 ETIOPATOGENIA DEL QUISTE INFLAMATORIO RADICULAR .....	6
2.2.1 ETAPA DE PROLIFERACIÓN EPITELIAL .....	7
2.2.2 ETAPA DE FORMACIÓN – REVESTIMIENTO EPITELIAL DE LA CAVIDAD QUÍSTICA .....	8
2.2.3 ETAPA DE CRECIMIENTO Y MECANISMOS DE EXPANSIÓN DEL QUISTE .....	11
2.3 CLASIFICACIÓN DEL QUISTE INFLAMATORIO RADICULAR.....	15
2.3.1 QUISTE VERDADERO:.....	16
2.3.2 QUISTE EN “BOLSILLO” O “BAHÍA”:.....	16
2.4 ASPECTOS CLÍNICOS PATOLÓGICOS DEL QUISTE INFLAMATORIO RADICULAR .....	27
2.4.1 CARACTERÍSTICAS HISTOLÓGICAS .....	27
3. CONCLUSIONES .....	31
4. REFERENCIAS BIBLIOGRÁFICAS.....	32

## 1. ASPECTOS TEORICO CIENTIFICOS

### 1.1. PLANTEAMIENTO DEL PROBLEMA:

Los quistes inflamatorios radiculares (IRC) representan lesiones de naturaleza crónica subsecuentes a el desarrollo de tejidos granulomatosos y son considerados como una secuela de un proceso infeccioso endodóntico y una continuación del fenómeno inflamatorio a nivel periapical (1–4), y aunque se sabe que la “periodontitis apical” nombre con el que se diagnostican clínicamente, es consecuencia de múltiples reacciones inflamatorias, la patogenia exacta de sus diferentes presentaciones histológicas aún no se entiende por completo (4,5).

Cabe considerar que, para el establecimiento y sostenimiento de las lesiones periapicales crónicas, es necesaria la continuidad del estímulo antigénico, representado por las toxinas y sub productos bacterianos provenientes del tejido pulpar necrótico (4). El encuentro dinámico entre los productos bacterianos que emergen del sistema de conductos radiculares y el sistema inmune, sugiere que la patología parte de una base inmuno-patológica a partir de la cual se desarrollan los signos y síntomas (clínicos y radiográficos) de las lesiones periapicales (6).

El estudio de estas lesiones adquiere particular relevancia debido a su alta frecuencia clínica, pues aproximadamente el 46.06 al 68% de los quistes maxilares corresponden al quiste inflamatorio radicular (1,3,5,7); y aunque el manejo exitoso de este tipo de patologías parte de un adecuado diagnóstico, estas lesiones difícilmente pueden ser identificadas antes de su intervención debido a que su adecuado diagnostico requiere de examinación histopatológica (6,8). Por lo tanto, se hace necesario indagar a través de una revisión narrativa de la literatura actualizada los procesos biológicos que implican el desarrollo del quiste inflamatorio radicular

Por lo tanto, se hace necesario bajo una revisión narrativa actualizada de la literatura, recopilar información sobre los procesos biológicos e histopatológicos que involucran la formación del quiste radicular como consecuencia de una patología de origen endodóntico.

Con estos antecedentes y con el fin de averiguar la formación a este requerimiento nos planteamos la siguiente pregunta de investigación:

## **1.2 PREGUNTA DE INVESTIGACIÓN:**

*¿Cuáles son los procesos biológicos que involucran la formación del quiste radicular como consecuencia de una patología de origen endodóntico?*

## **1.3 JUSTIFICACIÓN**

El quiste inflamatorio radicular es una patología con alta incidencia clínica entre los quistes presentes en los maxilares (1,3,5,7), como consecuencia de un proceso infeccioso de origen endodóntico que genera un fenómeno inflamatorio (1,2). Esta interacción dinámica entre patógenos y células del huésped provoca múltiples reacciones inflamatorias de las cuales en la literatura existente hay información variada sobre los procesos biológicos e histopatológicos que involucran la proliferación, formación y crecimiento del quiste inflamatorio radicular.

La realización de esta revisión narrativa de la literatura surge a partir de la necesidad de agrupar e interpretar la información existente en torno a los procesos biológicos que desencadenan la proliferación y establecimiento de los quistes inflamatorios radiculares como consecuencia de una patología endodóntica.

## 1.4 OBJETIVOS

### 1.4.3 OBJETIVO GENERAL

- Recopilar información sobre los procesos biológicos que involucran la formación y desarrollo del quiste inflamatorio radicular como consecuencia de una patología de origen endodóntico.

### 1.4.4 OBJETIVOS ESPECÍFICOS

- Identificar bajo la revisión de la literatura la etiopatogenia del quiste inflamatorio radicular como consecuencia de una patología endodóntica.
- Describir mediante el análisis de la literatura las etapas que están implicadas en la formación del quiste inflamatorio radicular.

## 1.5 METODOLOGÍA

- **Tipo de Estudio:** Revisión narrativa de la literatura
- **Fuentes de Información & Estrategias de búsqueda:**

Se usarán palabras clave obtenidas bajo la búsqueda en MeSH y DeCS (Descriptores de Ciencias de la Salud) o referentes para el tema:

1. Radicular Cyst [MeSH]
2. Stem Cells [MeSH]
3. Epithelial Cells [MeSH]
4. Cell Proliferation [MeSH]
5. Interlukins [MeSH]
6. Growth Factor

La búsqueda electrónica de la literatura se realizará a través de las siguientes bases de datos PubMed, EBSCO, Scielo, Lilacs., utilizando las palabras clave 1, 2, 3, 4, 5.

- **Criterios de Inclusión & Exclusión:**

**Tabla N°1. Criterios de Inclusión y Exclusión**

<b>Criterios de Inclusión</b>	<b>Criterios de Exclusión</b>
<ul style="list-style-type: none"> <li>• Artículos primarios en español e inglés que se encuentren en las bases de datos PubMed, EBSCO, Scielo, Lilacs.</li> <li>• Estudios publicados en revistas clasificadas como Q1 a Q4 según Scimago Ranking Journal</li> <li>• Estudios que hayan sido publicados a partir de noviembre de 1930 hasta octubre de 2021</li> </ul>	<ul style="list-style-type: none"> <li>• Artículos no concluyentes sobre quiste inflamatorio radicular como consecuencia de una patología endodóntica.</li> <li>• Artículos no publicados en revistas clasificadas como Q1 a Q4 según Scimago Ranking Journal</li> </ul>

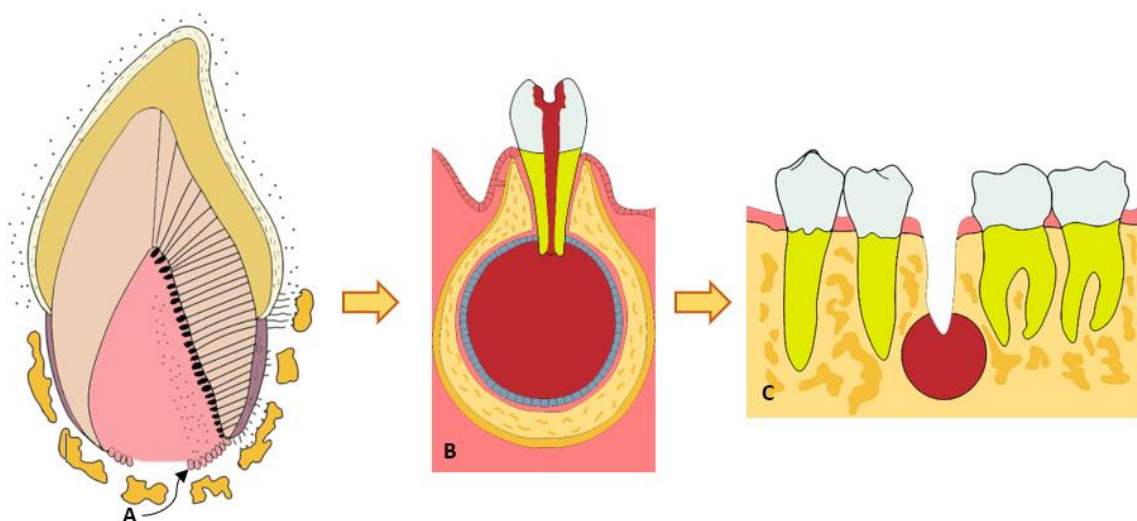
- **Términos MeSH:**

**Tabla N°2. Términos MeSH**

<b>Español</b>	<b>Inglés</b>	<b>Portugués</b>
Quiste Radicular	Radicular Cyst	Cisto Radicular
Células Madre	Stem Cells	Células-Tronco
Células Epiteliales	Epithelial Cells	Células Epiteliais
Proliferación Celular	Cell Proliferation	Proliferação de Células
Interleuquinas	Interleukins	Interleucinas

## 2. MARCO TEÓRICO

El quiste inflamatorio radicular (IRC) se origina a partir de restos epiteliales de Malassez (ERM), que posterior a la formación radicular permanecen en el ligamento periodontal con latente capacidad de crecimiento como se observa en la (**ver Fig.1**) (8–11). De la transformación de estos restos epiteliales, resulta un granuloma como lesión defensiva, hiperplásica y reactiva a causa del estímulo inflamatorio provocado por los antígenos bacterianos (5,12,13).



**Fig. 1. Quistes derivados de los restos epiteliales de Malassez.** (A) Vaina epitelial radicular de Hertwig (B) Quiste radicular (C) Quiste residual.

Aun cuando el 45% de los granulomas apicales pueden contener células epiteliales, no todos se convierten en IRC. Aproximadamente un 20% de todas las lesiones apicales que contienen células epiteliales se convierten en IRC (11,14,15). Alotaibi y col. (2019) en un estudio donde se evaluaron biopsias de 317 lesiones apicales encontraron que el 54% de las muestras analizadas correspondían a quistes radiculares, con una mayor distribución en dientes de la región anterior (22%) especialmente el incisivo central y en dientes de la región molar (21.7%) especialmente el primer molar maxilar (16).

Las células epiteliales que se encuentran en los granulomas sufren una proliferación y degeneración que las convierten en un IRC bajo la influencia de muchos factores biológicamente activos. Este fenómeno puede ser dividido en tres etapas. Inicialmente, se da la proliferación de los ERM, probablemente por la influencia de citoquinas proinflamatorias y factores de crecimiento (**ver Tabla 3**), seguidamente se forma el epitelio que reviste la cavidad patológica, cuyo proceso ha sido entendido desde diversas teorías y se cree que el epitelio adquiere antigenicidad; en una tercera fase se da el crecimiento y expansión del quiste, que se estima, puede ser favorecido por el aumento de reabsorción ósea en el área implicada (10,12).

## **2.2 ETIOPATOGENIA DEL QUISTE INFLAMATORIO RADICULAR**

El IRC se considera normalmente secuela directa de un granuloma apical (17,18), en el cual además del infiltrado inflamatorio característico, histológicamente se puede evidenciar la presencia de brotes de epitelio escamoso estratificado formando una red entorno a la raíz dental (18). Estos islotes son ERM de los cuales según Keinan et al. (2013) están asociados a múltiples funciones, variando desde la prevención de la reabsorción radicular, hasta el sostenimiento del grosor del ligamento periodontal (19). En condiciones fisiológicas estos restos se encuentran en estado latente y sin actividad mitótica, sin embargo, durante un proceso inflamatorio crónico, diversos factores de origen bacteriano o endógenos pueden activar la proliferación epitelial (20) y aunque se conoce que el estímulo para la proliferación de los ERM es la inflamación crónica del citado granuloma, aún se desconoce la razón por la cual no todos los granulomas se convierten en quistes, a pesar de la presencia de células epiteliales en todas las lesiones reactivas granulomatosas (12,19,21). Sin embargo, parece ser que la acción de múltiples citoquinas junto a los factores de crecimiento (**ver Tablas 3 & 4**), son liberados por las células huésped durante la inflamación perirradicular lo que genera estímulos

complejos haciendo que los restos de células epiteliales sean inducidos a dividirse y proliferar, de tal manera que inician la formación del quiste (13,19).

### **2.2.1 ETAPA DE PROLIFERACIÓN EPITELIAL**

La interacción que existe entre las células epiteliales y su estroma directamente controla los mecanismos de crecimiento y diferenciación tanto en condiciones de normalidad como en situaciones patológicas (22,23). Las lesiones quísticas se han asociado con el aumento de citoquinas inflamatorias circulantes y se considera que las endotoxinas bacterianas son precursoras en la etapa de proliferación, debido a su potente acción mitogénica en la que actúan directamente sobre la célula epitelial e indirectamente sobre células productoras de citoquinas estimuladoras de la proliferación epitelial (20,22,24). Como se menciona previamente este proceso va acompañado de citoquinas pro inflamatorias y potencialmente osteolítica como la IL-1 la cual no solo es secretada por macrófagos, fibroblastos o células endoteliales sino que también es expresada por células epiteliales (20,25); además, factores de transcripción como el factor nuclear kB (NF-kB) que regula también la expresión de la IL-1, IL-6, el factor de necrosis tumoral alfa (TNF- $\alpha$ ) y las metaloproteinasas de matriz (MMP) cumple un papel importante en el proceso osteolítico que permite la proliferación epitelial (17,24,26).

De igual manera, se ha reportado que además de la IL-1 e IL-6, el factor de crecimiento de queratinocitos (KGF) puede estimular la proliferación de células epiteliales (23,27); KGF es una citoquina con acción mitogénica sobre células epiteliales que se estimula por acción de IL-1, IL-6, IL-8, TNF- $\alpha$ , y el factor de crecimiento derivado de plaquetas (PDGF) liberado durante la respuesta inmunológica adaptativa que ocurre en el granuloma (17,27). algunos autores mencionan que la IL-1 también está involucrada en la inducción de la secreción de metaloproteinasa de matriz 9 (MMP-9) y de esa forma participa en la degradación enzimática de la matriz extracelular osteoide y la membrana basal que favorece el posterior crecimiento del quiste (17).

La síntesis activa de IL-6 se relaciona con la actividad de linfocitos Th1 que han sido encontrados abundantemente en IRC con epitelio proliferativo (14,28). Se conoce que los linfocitos T son más abundantes que los B en las lesiones periapicales, específicamente los linfocitos T CD8+ (17,29). Así mismo, Pringle et al. (1992) confirmaron la presencia de células de Langerhans en el epitelio de quistes periapicales próximas a linfocitos T presentes en la cápsula fibrosa, indicando un rol importante de esas células en la iniciación de una reacción inmune asociada con la formación quística (29,30). La evidencia de linfocitos adyacentes a las células de Langerhans permite deducir que los linfocitos T actúan como células ejecutoras del proceso patológico en los IRC, pues al ser activados estos linfocitos T secretaran interleuquinas que lideran una amplia variedad de respuestas inmunológicas, favoreciendo la acción mitogénica para la proliferación del epitelio del IRC (30).Adicionalmente, Lin et al (2007) afirmaron que los ERM poseen receptores de superficie para el factor de crecimiento epidérmico (EGF) del que se cree, ejerce una potente acción mitogénica sobre las células epiteliales, fibroblastos y células endoteliales que se favorece aún más por la acción indirecta de la prostaglandina E2 (PGE2) (23).

## **2.2.2 ETAPA DE FORMACIÓN – REVESTIMIENTO EPITELIAL DE LA CAVIDAD QUÍSTICA**

A pesar de que los mecanismos antes mencionados explican la proliferación de los ERM en el granuloma periapical, ese proceso por sí solo no induce la formación de la cavidad quística, por ello durante mucho tiempo se ha especulado sobre el mecanismo de revestimiento de la cavidad del IRC. Se han propuesto varias teorías buscando esclarecer tal aspecto (6,23,31). Entre estas teorías se destacan la teoría de la deficiencia nutricional, la teoría de la cavidad del absceso y la teoría de la fusión de las hebras epiteliales (**ver Fig.2**) (10,31,32).

**2.2.2.1 TEORÍA DE LA DEFICIENCIA NUTRICIONAL:** se propone que las células epiteliales proliferan de tal forma que se crea una masa

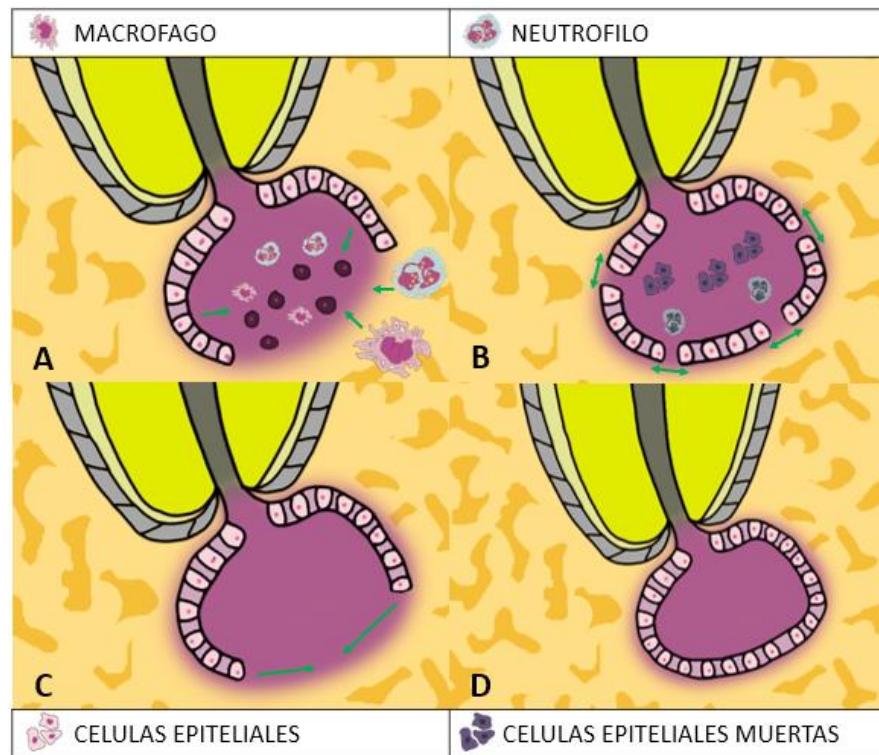
tridimensional, en la que las células epiteliales de los ERM se alejan de su fuente nutricional sufriendo necrosis y que, posteriormente éstas atraen granulocitos hacia la zona necrótica, donde se forman y unen micro cavidades para dar origen a una cavidad quística revestida por epitelio (10,23,30). Huang (2010) y Nakauchi et al. (2019) reportan que es poco probable que las células epiteliales en proliferación, continúen formando una masa de epitelio donde las células internas no puedan obtener nutrición, básicamente porque se cree que las células de la capa externa dependen de la difusión de la nutrición desde la membrana basal, y si los restos celulares en el ligamento periodontal comienzan a proliferar en un ambiente lleno de nutrición desde todas las direcciones, es probable que las células siempre se muevan hacia la fuente nutricional mientras siguen proliferando, en lugar de quedarse en el centro de la masa celular (31,33).

**2.2.2.2 TEORÍA DEL ABSCESO:** Cuando se establece una cavidad de absceso en el tejido conectivo, las células epiteliales proliferan envolviendo la cavidad ya que connaturalmente tienden a cubrir superficies expuestas de tejido [16,50]; Sin embargo, Nair et al. (2008) en su estudio sobre la teoría del absceso, encontraron que el 50% de las lesiones periapicales examinadas estaban revestidas de epitelio, pero solo el 20% eran quistes de acuerdo con su histología [16]. Aunque el absceso podría ser un factor que favorece la formación de quistes no hay evidencia suficiente de que los restos epiteliales proliferantes en los tejidos periapicales inflamados siempre formen un quiste [29,39,50].

**2.2.2.3 TEORÍA DE LA FUSIÓN DE HEBRAS EPITELIALES:** supone la posibilidad de que los restos en proliferación continúen creciendo, y se fusionen para formar una masa circunferencial donde, posteriormente el tejido conectivo atrapado se degenera

gradualmente por la ausencia de aporte vascular dando como resultado la cavidad quística (31). Esta teoría también ha sido refutada debido a que en otras investigaciones se ha demostrado que no existe una depresión del aporte vascular a nivel del epitelio de los quistes radiculares, pues éste generalmente se encuentra invaginado por tejido conectivo (33,34).

Independientemente bajo que influencia se reviste la cavidad quística, se cree que la proliferación de células epiteliales en la periodontitis apical, actúa como una medida de defensa de los tejidos periapicales en respuesta a los irritantes bacterianos dentro del conducto (23,31,34), pues se considera que el epitelio del revestimiento de los quistes apicales puede actuar como una barrera física, para limitar los irritantes dentro del conducto radicular o en la cavidad quística evitando la propagación de la infección al tejido circundante (31,34).



**Fig.2. Teorías de la formación y etapa de revestimiento del IRC** (A) Teoría de la deficiencia nutricional (B) Teoría del absceso (C) Teoría de la fusión de hebras epiteliales (D) formación del quiste.

### 2.2.3 ETAPA DE CRECIMIENTO Y MECANISMOS DE EXPANSIÓN DEL QUISTE

Generalmente se considera que el balance entre el crecimiento celular y la apoptosis están implicados en el establecimiento, crecimiento y mantenimiento del quiste radicular (22,24,35). Entre las múltiples reacciones inmunitarias y como mecanismos sugeridos para la expansión de estos quistes, se propone que la participación de la actividad osteolítica propia de reabsorción ósea (31); la intervención de los componentes asociados a la degradación de matriz extracelular (35); el crecimiento hidrostático intraquiste (23,31) y la presencia de microorganismos virales pueden prolongar la etapa activa del proceso inflamatorio y el crecimiento del quiste (17,23). La apoptosis es dependiente de la actividad

producida por las caspasas; Estas son enzimas encargadas de regular el mecanismo de renovación celular a través de una degradación proteica que provoca la muerte celular a nivel de la capa epitelial del IRC. Entre estas enzimas se destaca la expresión de caspasa 3 ayudando al mantenimiento del grosor epitelial del IRC (22,36).

Lin et al. (2007) menciona que por la elevación del nivel intracelular de monofosfato de adenosina cíclico (AMPc) a causa de la prostaglandina E2 (PGE2), se estimula el crecimiento de los restos de células epiteliales (23), a partir de ese epitelio proliferativo se promueve la migración de los polimorfonucleares (PMN) desde los capilares del tejido conectivo hacia la superficie del quiste promoviendo su agrandamiento (17,33,37). En los vasos sanguíneos contenidos en el IRC se da la síntesis de moléculas de adhesión como la molécula de adhesión intracelular (ICAM) y molécula de adhesión endotelial (ELAM) que al ser estimuladas por la IL-1, TNF y los LPS bacterianos permiten la creación de un gradiente de concentración leucocitario continuo, en el que se favorece el crecimiento del quiste (20). Otras proteínas de relevancia en el crecimiento del IRC son las galectinas, estas son proteínas secretadas por células de la respuesta inmune innata y adquirida, que participan en la homeostasis de la respuesta inflamatoria mediante la regulación de la supervivencia, señalización, quimiotaxis y crecimiento celular. Las galectinas son importantes para la modulación y proliferación celular que favorece el crecimiento del quiste, destacándose entre ellas la galectina 1, 3 y 7 (38).

Otra relación mencionada para la expansión de las lesiones quísticas a nivel periapical es la relación con la degradación de la matriz extracelular (MEC). Donde las metaloproteinasas de la matriz (MMP); una familia de enzimas proteolíticas dependientes de zinc y calcio que degradan moléculas de la matriz extracelular (ECM) han sido relacionadas con los quistes radiculares (35,39,40). Específicamente, la expresión MMP-2, 9 y 13 (39,41). La MMP- 1, 2 y 9 han sido detectada con inmunorreactividad inferior en quistes radiculares respecto a otros quistes odontogénicos (39,42,43), contrario a la MMP-13 que parece tener una mayor implicación en la expansión del quiste (17,43), Leonardi et al. (2005) en un

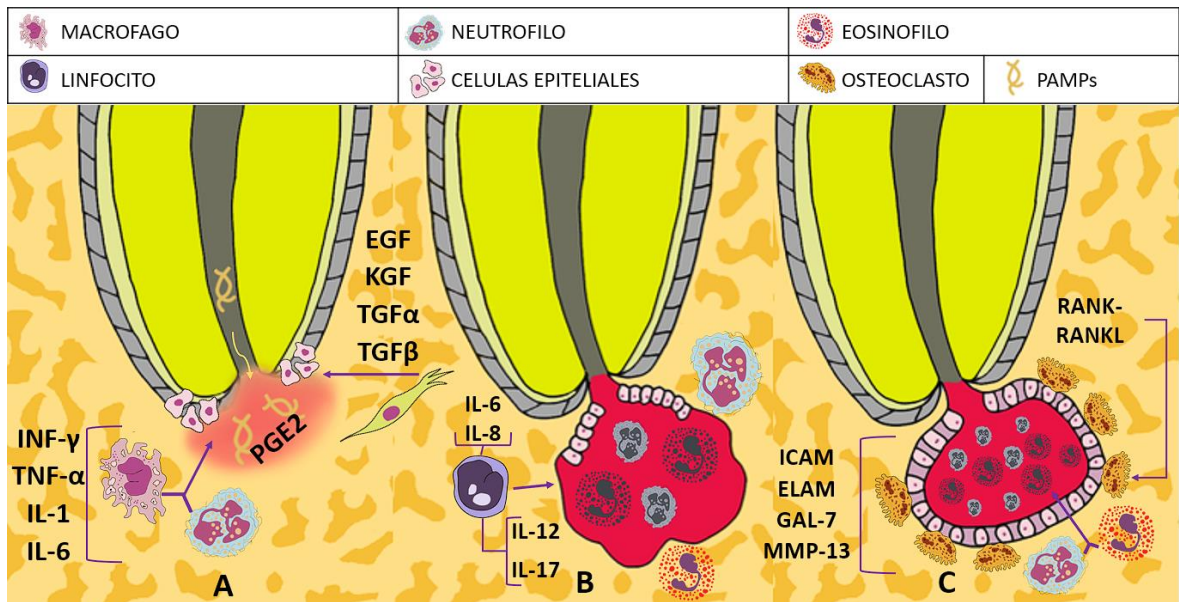
estudio comparativo sobre la expresión de MMP-13 entre lesiones periapicales con y sin células epiteliales concluyeron que esta metaloproteinasa debido a la capacidad que tiene para influir en la migración de células epiteliales y en la reabsorción podría tener injerencia en la transformación de un granuloma periapical a un quiste radicular (41).

En cuanto a la implicación del metabolismo óseo en la expansión del IRC, se cree que la secreción de múltiples factores reguladores puede aumentar la actividad osteolítica causando la expansión quística en el tejido óseo adyacente (44). Las moléculas encargadas del metabolismo óseo, como son el receptor de la hormona paratiroidea 1 (PTHr1), el activador del receptor del factor nuclear-kB (RANK), RANK ligando (RANKL), la osteoprotegerina (OPG) y la expresión del gen Runx 2 han sido investigados en el mecanismo de crecimiento de quistes radiculares por algunos autores (17,45,46). La presencia de PTHr1 y el complejo RANK-RANKL favorecen el proceso de activación osteoclástica (45), siendo regulado por la expresión del gen Runx 2, mientras que la acción de RANKL es inhibida por la OPG (46). De Moraes et al. (2011 ) reportaron que en el epitelio de revestimiento de quistes radiculares había un número mayor de células OPG-positivas que RANKL-positivas, contrario a lo comparado con el quiste dentígero que mostró más contenido de células RANK / RANKL-positivas, lo que según el autor podría asociarse positivamente con la teoría del absceso en la cual, las células inflamatorias dentro del tejido de granulación secretan RANKL y las células epiteliales adyacentes liberan OPG en un intento por restringir la expansión del quiste (44). El gen Runx2 es una molécula transcripcional expresada en células osteoprogenitoras. Se ha sugerido que es el factor más importante de diferenciación y formación ósea, siendo tan decisivo que puede determinar la diferenciación de las células madres mesenquimales a un linaje osteoblástico (45,46); se cree que la expresión nuclear de Runx2 en las células de la parte externa del quiste pueden desempeñar un papel esencial en la inducción de tejido óseo fibroso alrededor del quiste durante la expansión el quiste (47). Respecto al receptor de hormona paratiroidea 1 (PTHr1) es posible que su presencia en el revestimiento epitelial de

quistes radiculares induzca la presencia de RANKL ya que la activación de PTHR1 estimula la producción de RANKL a nivel de células epiteliales y los osteoblastos (44–46).

Respecto a la expansión de las lesiones quísticas por cambios de osmolaridad, se ha especulado que un incremento en la presión hidrostática del IRC ejerce fuerza sobre la pared ósea adyacente favoreciendo su expansión (48). Se piensa que de manera indirecta el factor de crecimiento endotelial vascular (VEGF) tiene cooperación al incrementar la permeabilidad vascular, dando como resultado la acumulación de células inflamatorias (49) debido a la liberación de citoquinas ya mencionadas como la IL- $\alpha$  y el TNF- $\alpha$  que aumentan la respuesta inmune y favorecen el crecimiento del IRC(50).

En menor grado, también se ha hablado de la presencia de géneros de herpes virus en células epiteliales de IRC, confirmados por inmunofluorescencia y métodos inmunoquímicos por lo que, en algún momento también se ha sugerido considerar que la contaminación por virus como el citomegalovirus o el virus Epstein-Barr tipo 1 podrían promover el mantenimiento de la actividad inflamatoria precursora del quiste (51). Se ha contemplado que de manera indirecta, la presencia de virus puede promover la exacerbación y la ampliación del tamaño de la lesión, básicamente porque el virus al principio infecta a los macrófagos periodontales y las células T, provocando una liberación de interleuquina-1 $\beta$  (IL-1b) y factor de necrosis tumoral alfa (TNF- $\alpha$ ), donde luego estas citoquinas proinflamatorias con potencial para inducir reabsorción ósea generan la destrucción y la pérdida del ligamento periodontal, en el que adicionalmente los fibroblastos gingivales infectados disminuyen la producción de colágeno y liberan un mayor nivel de metaloproteinasas de la matriz que favorecen la expansión de la cavidad quística (52). **(Ver Fig.3)**



**Fig.3. Proliferación de los restos de las células epiteliales** (A) inicio de la respuesta inflamatoria inducida por endotoxinas bacterianas que desencadena la llegada de PMN y posterior liberación de citoquinas proinflamatorias como el INF- $\gamma$ , TNF- $\alpha$ , IL-1, IL-6 y factores de crecimiento como el EGF, KGF, TGF- $\alpha$ , TGF- $\beta$  entre otras las cuales estimulan la proliferación de los ERM (B) Producción de múltiples citoquinas proinflamatorias como la IL-6, IL-8, IL-12, IL-17 que favorecen la quimiotaxis de PMN y linfocitos provocando un encuentro dinámico entre células de defensa y microorganismos dando como resultado la formación de la cavidad patológica (C) crecimiento y expansión del quiste a través de la actividad osteolítica regulada por el complejo RANKL/RANK; la expresión de MMP de degradan la matriz extracelular y la expansión del contenido liquido del quiste por las moléculas de adhesión endotelial (ELAM) e intracelular (ICAM).

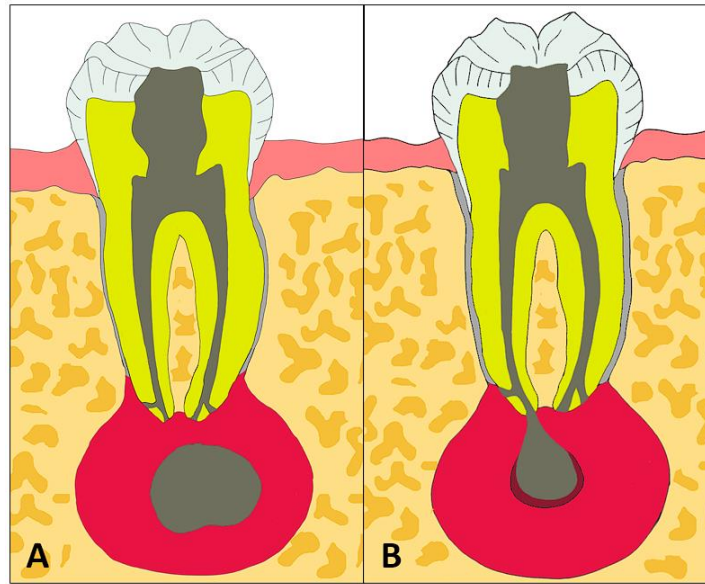
### 2.3 CLASIFICACIÓN DEL QUISTE INFLAMATORIO RADICULAR

Simón (1980) evaluó la incidencia de los quistes radiculares y la relación que estos tienen con el foramen apical y el conducto radicular reportando dos tipos de lesiones (**ver Fig. 4**) (53); El quiste verdadero es una lesión encapsulada con lumen central

que no posee comunicación con el foramen apical y el quiste en “bolsillo” o “bahía” es una lesión encapsulada en la que el lumen central presenta una comunicación directa con el foramen apical (5,53,54). Nair y col. reportaron en un estudio de 256 dientes extraídos que el 15% eran quistes periapicales, de los cuales el 9% eran quistes verdaderos y el 6% eran quistes en bahía (54).

**2.3.1 QUISTE VERDADERO:** son lesiones que presentan una cavidad patológica autosuficiente revestida de epitelio escamoso estratificado con presencia de células pro inflamatorias, cuyo lumen central no entra en contacto con el foramen apical (53,54), pero se cree puede estar unido al ápice radicular a través de un cordón epitelial (23). Sin embargo, autores como Ricucci et al. (2020) consideran que esto es solo especulativo ya que a pesar de que este tipo de quiste no posea una comunicación directa con el conducto radicular no puede considerarse una entidad separada ya que el factor etiológico que provoca su formación es el mismo que el quiste en “bolsillo” o “bahía” (55).

**2.3.2 QUISTE EN “BOLSILLO” O “BAHÍA”:** al igual que el quiste verdadero, es una lesión inflamatoria revestida de epitelio cuya superficie luminal central se encuentra en comunicación directa con el foramen apical el cual actúa como fuente principal de agentes pro inflamatorios (5). iniciando como una extensión en forma de burbuja la cual posteriormente es encapsulada formando un collar alrededor de la raíz (5,54).



**Fig. 4. Clasificación de Quistes Inflamatorios Radiculares. (A) Quiste Verdadero (B) Quiste en "Bahía" o "Bolsillo"**

**Tabla N°3. Factores de crecimiento que intervienen en la etiopatogenesis del quiste radicular**

Factor de crecimiento	Sobre que actúa	Efectos Biológicos
Factor de crecimiento epidérmico (EGF)	<p>Células epiteliales (56).                      Células endoteliales (56,57).                      Fibroblastos (57).                      Células inflamatorias dentro de la capsula quística (57).</p>	<ul style="list-style-type: none"> <li>• Acción mitogénica sobre células epiteliales (56,58,59).</li> <li>• Induce actividad de proteína quinasa específica de tirosina (56,59).</li> <li>• Generación y regulación de señales mitogénicas de las células fibroblásticas (56).</li> <li>• Generación y regulación de señales mitogénicas de las células endoteliales (56).</li> <li>• Supervivencia celular (56,58).</li> </ul>
Factor de crecimiento derivado de plaquetas (PDGF)	<p>Monocitos (60,61).                      Osteoclastos (60).                      Células mesenquimales (60,62).</p>	<ul style="list-style-type: none"> <li>• Induce quimiotaxis y proliferación de monocitos (60).</li> <li>• Quimiotaxis y proliferación fibroblástica (60).</li> <li>• Proliferación, diferenciación y desarrollo celular (27,60,61).</li> <li>• Potente quimio atrayente y mitógeno para células mesenquimales (60).</li> <li>• Estimula proliferación celular (61,62).</li> <li>• Regulación de la expresión de citocinas proinflamatorias (62).</li> <li>• Acción mitogénica sobre osteoclastos (61,62).</li> <li>• Efectos osteogénicos (60).</li> <li>• Efectos angiogénicos (60).</li> </ul>
Factor de crecimiento transformante alfa (TGF $\alpha$ )	<p>Células epiteliales (57).                      Células endoteliales (57).                      Fibroblastos (57,63).                      Células inflamatorias dentro de la capsula del quiste (57).</p>	<ul style="list-style-type: none"> <li>• Inducción de neovascularización (63).</li> <li>• Estimula proliferación endotelial (57,63).</li> <li>• Estimula Proliferación fibroblástica (63).</li> <li>• Inducción de la síntesis de colágeno (63).</li> <li>• Favorece reparación en el periapice (63).</li> </ul>

		<ul style="list-style-type: none"> <li>• Acción mitogénica en células que poseen receptores de EGF (57,63).</li> </ul>
Factor de crecimiento transformante beta (TGFβ)	<p>Células fibroblásticas (57,64).  Células endoteliales (57).  Células inflamatorias (57,65).  Mastocitos (65).</p>	<ul style="list-style-type: none"> <li>• Efecto quimioatrayente para monocitos, fibroblastos y linfocitos (64,66,67).</li> <li>• Potentes efectos supresores sobre el proliferación y diferenciación de linfocitos T y B (66).</li> <li>• Efecto regulador sobre diferenciación de células epiteliales (68).</li> <li>• Regulación de Interacción y crecimiento epitelio- mesénquima (64,68).</li> <li>• Inhibición de la actividad de los mastocitos a través de las vías autocrina y paracrina (64,65).</li> <li>• Inhibe la producción y antagoniza función biológica de IL-1, IL2, TNF-α e IFN-γ (65,66).</li> <li>• Inactivación de macrófagos (64,65).</li> <li>• Estimula la proliferación de fibroblastos (63,69).</li> <li>• Inducción de la diferenciación fibroblástica de las células madre progenitoras del LPD (64).</li> <li>• Estabilización de la inflamación y la reparación de tejidos dañado (65).</li> <li>• Estimula la producción de fibronectina y colágeno aumentando la incorporación de estas proteínas a la matriz ósea (63,64,66,68).</li> <li>• Estimulación de neovascularización (63,69).</li> <li>• Regulador de crecimiento biofuncional (65).</li> </ul>

		<ul style="list-style-type: none"> <li>• Inhibiendo reabsorción ósea y promover la remodelación y reparación tisular ósea (63,69–71).</li> <li>• Efecto quimiotáctico sobre los osteoblastos (64).</li> <li>• Favorece la osteoblastogénesis para neoformación ósea durante la regresión de la lesión (66,67,70,72).</li> <li>• Regulación de la inflamación a través de efecto inmunosupresor (65,67,69).</li> <li>• Controla crecimiento y diferenciación de células inflamatorias (65,67).</li> <li>• Influencia la acción de células CD14 (64).</li> <li>• Control de proliferación, diferenciación, reconstrucción de la matriz extracelular, desarrollo embrionario, y en la apoptosis (64,67).</li> </ul>
Factor de crecimiento de queratinocitos (KGF)	Restos epiteliales de Malassez (30). Fibroblastos subepiteliales (30).	<ul style="list-style-type: none"> <li>• Acción mitogénica sobre células epiteliales (29,30).</li> <li>• Mediador paracrino de crecimiento y diferenciación de células epiteliales (29,30).</li> <li>• Acción mitogénica sobre queratinocitos (71).</li> <li>• Induce producción de fibroblastos. (30).</li> <li>• Activación y mantenimiento de la proliferación de los restos epiteliales de Malassez (30).</li> </ul>
Factor de crecimiento endotelial vascular (VEGF)	Queratinocitos (73). Células epiteliales (74).	<ul style="list-style-type: none"> <li>• Aumentar la permeabilidad vascular (42,74–76).</li> <li>• Favorece la migración de células inflamatorias (73,76).</li> <li>• Estimula el desarrollo del tejido de granulación (75,76).</li> <li>• Aumentando la acumulación líquido quístico (73–76).</li> <li>• Acción mitogénica para la proliferación de células endoteliales (74–77).</li> </ul>

		<ul style="list-style-type: none"><li>• Acción proangiogénica con mayor potencial osteoclastogénico (74,76).</li><li>• Reclutamiento de osteoclastos (74).</li><li>• Favorece quimiotaxis, migración, invasión, activación de osteoclastos (73,74).</li><li>• Favorecimiento de la supervivencia de los osteoclastos maduros (74).</li><li>• Regulación positiva sobre la expresión de RANK y aumenta respuestas angiogénicas de las células endoteliales a RANKL (74).</li></ul>
--	--	---

**Tabla N°4. Interleuquinas que participan en la etiopatogenia del quiste**

INTERLEUQUINA	CARACTERÍSTICAS	SECRETADA POR	EFECTO BIOLÓGICO
IL-1	Pro inflamatoria	Macrófagos, monocitos Fibroblastos Células epiteliales (25,43).	<ul style="list-style-type: none"> <li>• Estimula la proliferación de fibroblastos (20,66,78).</li> <li>• Estimula proliferación de queratinocitos (43,78).</li> <li>• Estimula resorción ósea (20,66,78,79).</li> <li>• Promotora de remodelado óseo (66,78).</li> <li>• Estimula producción de prostaglandinas (25,80).</li> <li>• Estimulación de proliferación de células epiteliales (66,78).</li> <li>• Estimula respuesta inflamatoria (78,80).</li> <li>• Estimulación de linfocitos, fortalecimiento de adhesión leucocitaria (79).</li> </ul>
IL-1a	Pro inflamatoria	Macrófagos Fibroblastos Osteoblastos Neutrófilos (39,81).	<ul style="list-style-type: none"> <li>• Induce la expresión de moléculas pro inflamatorias y algunas citoquinas (39,81).</li> <li>• Activa el NF-kB (81).</li> <li>• Estimula resorción ósea (79,82).</li> <li>• Estimula la producción de prostaglandinas y colagenasas (81,83,84).</li> </ul>
IL-1b	Pro inflamatoria	Macrófagos (79).	<ul style="list-style-type: none"> <li>• Estimula la síntesis de IL-6 / IL-8 / TNF-A (78,79).</li> <li>• Estimula la síntesis de prostaglandina E2 (79).</li> <li>• Estimula resorción ósea (79,84).</li> </ul>
IL-2	Pro inflamatoria	Células Th1 (85).	<ul style="list-style-type: none"> <li>• Activador de células inmunitarias (85).</li> </ul>
IL-3	Pro inflamatoria	Linfocitos T (25).	<ul style="list-style-type: none"> <li>• Estimula liberación M-CSF (25).</li> <li>• Estimula diferenciación celular en osteoclastos (25).</li> <li>• Estimula resorción ósea gracias a la interacción sinérgica con GM-CSF (25).</li> <li>• Actúan sinérgicamente con IL-1 potencializándose entre sí (25).</li> </ul>
IL-4	Anti inflamatoria	Células Th2 (85).	<ul style="list-style-type: none"> <li>• Disminuye la función osteoclástica (66).</li> </ul>

			<ul style="list-style-type: none"> <li>• Estimula la síntesis y mineralización de la matriz ósea (66).</li> <li>• Modulador del proceso de remodelado óseo (66,85).</li> <li>• Inhibe a IFN-<math>\gamma</math> (9).</li> </ul>
IL-5	Pro inflamatoria	Células Th2 (86).	<ul style="list-style-type: none"> <li>• Estimulante de la respuesta humoral [86].</li> </ul>
IL-6	Pro inflamatoria	Macrófagos Fibroblastos Células endoteliales Células Th2 Células epiteliales (25,87,88).	<ul style="list-style-type: none"> <li>• Estimula diferenciación y activación osteoclástica (25,81,84).</li> <li>• Estimula resorción ósea (25,66,78,81,84,86).</li> <li>• Actúan sinérgicamente con IL-1 potencializándose entre sí (25,88).</li> <li>• Estimulación de proliferación de células epiteliales (25,28,84,87).</li> <li>• Estimula respuesta inflamatoria (28,78,81,86).</li> <li>• Participa en la diferenciación de células B a células plasmáticas (78).</li> </ul>
IL-8	Pro inflamatoria	Células T Fibroblastos Macrófagos (78).	<ul style="list-style-type: none"> <li>• Induce la transmigración de neutrófilos (78).</li> <li>• Cumple función quimiotactantes (78).</li> </ul>
IL-10	Anti inflamatoria	Macrófagos Células Th2 Células dendríticas Células B (81,86).	<ul style="list-style-type: none"> <li>• Inhibe a IL-1 / IL-12 (81).</li> <li>• Inhibe a IFN-<math>\gamma</math> / TNF-<math>\alpha</math> (81,86).</li> <li>• Potencia inhibitoria sobre NF-<math>\kappa</math>B (81).</li> <li>• Modulador de Células T (66,81,85).</li> <li>• Modulador de la respuesta inflamatoria (81,86).</li> <li>• Puede estimular la producción de IL-1RA (81).</li> </ul>
IL-11	Pro Inflamatoria	Osteoblastos (89). Células Estromales de la medula ósea (90,91).	<ul style="list-style-type: none"> <li>• Induce y media los factores formadores de osteoclastos por la PTH, IL - 1<math>\beta</math> &amp; TNF - <math>\alpha</math> (89).</li> </ul>

IL-12	Pro Inflamatoria Anti Inflamatoria	Macrófagos, monocitos, células dendríticas, Linfocitos B. (92,93). Células Th1 (94).	<ul style="list-style-type: none"> <li>• Estimula y regula la respuesta inmune mediante la diferenciación de células T y B para producir IFN - y &amp; TNF – a (14,92,93).</li> <li>• Inhibidor de IL -4 &amp; 10 (14).</li> <li>• Participa de manera activa durante la fase inflamatoria aguda (92).</li> <li>• Regula la expresión en los linfocitos T-CD4 del gen inhibidor de osteoclastos (OIP-1) (14,94).</li> <li>• Participa en la expresión de RANKL en las células del ligamento periodontal gracias a que participa en la regulación del mRNA y la expresión de MMP-1, 3, 13 (93).</li> <li>• Modula la producción de IL-1a secretada por macrófagos (94).</li> </ul>
IL-13	Anti Inflamatoria	Células Th2 (14,92).	<ul style="list-style-type: none"> <li>• Participa en conjunto con las células B en la producción de anticuerpos y en la modulación de la respuesta inmune de lesiones crónicas (14,92).</li> <li>• Pueden inhibir la reabsorción ósea mediante la reducción de la producción de citoquinas Th1 (89 ,100)</li> </ul>
IL-15	Pro Inflamatoria	Leucocitos (95).	<ul style="list-style-type: none"> <li>• Induce la expresión de RANKL y MMP9 promoviendo la osteoclastogénesis (95).</li> </ul>
IL-17	Pro Inflamatoria	Células Th17, neutrófilos y macrófagos (96– 99).	<ul style="list-style-type: none"> <li>• Regula la producción de Metaloproteinasas de la matriz, estimula la expresión de IL-8, IL-6, IL-1 (98,100,101). y PGE2 (98).</li> <li>• Regula la expresión de GM-CSF (101)..</li> <li>• Induce la producción de RANKL por los osteoclastos (98,99,102).</li> </ul>
IL-17A	Pro Inflamatoria	Células de defensa (CD4, CD8) (103).	<ul style="list-style-type: none"> <li>• Es el más activo de la familia de IL-17 (96,101).</li> <li>• Participa en la proliferación, migración y maduración de neutrófilos (97,102,103).</li> <li>• Participa en la formación de osteoclastos (97).</li> </ul>

IL-18	Anti Inflamatoria	Células Th1 (94).	<ul style="list-style-type: none"> <li>• Reduce la diferenciación osteoclástica y la reabsorción ósea junto al IL-12 (14,94).</li> <li>• Modula la producción de IL-1a secretada por macrófagos (94).</li> </ul>
IL-21	Proinflamatoria	Células Th17 (97). T-CD4 (104).	<ul style="list-style-type: none"> <li>• Regulación positiva del factor de diferenciación de los osteoclastos (104).</li> <li>• induce expresión de RANKL (104).</li> <li>• favorece la reabsorción ósea (97,104).</li> </ul>
IL-22	Antiinflamatoria	Células T activadas Células NK (97).	<ul style="list-style-type: none"> <li>• Induce respuesta de fase aguda (97,105).</li> <li>• Media la liberación de quimiocinas (97).</li> <li>• Promoción de osteoclastogénesis (105).</li> </ul>
IL-23	Pro Inflamatoria	Células del ligamento periodontal (106).	<ul style="list-style-type: none"> <li>• Promueve la Osteoclastogénesis (97).</li> <li>• Estimulación proliferación y activación de los osteoclastos (106).</li> <li>• Afecta a las células t de memoria y a los macrófagos inflamatorios (97,106). (94,106)</li> </ul>
IL-27	Anti Inflamatoria	Fagocitos Mononucleares Activados Células dendríticas (107).	<ul style="list-style-type: none"> <li>• Inmunomodulación en lesiones apicales (107).</li> <li>• Secreción de citocinas de los monocitos (107).</li> <li>• Regula al alza en lesiones sintomáticas INF-y (107).</li> <li>• Inhibición de th1-th2-th17 y células T (107).</li> <li>• Inhibe la producción de INF-y IL-5 e IL-1b en lesiones asintomáticas (107).</li> <li>• Promueve acción de monocitos (107).</li> </ul>

IL-33	Proinflamatoria	Fibroblastos células endoteliales y epiteliales. (108,109) Expresada por células inflamatorias y fibroblastos (110).	<ul style="list-style-type: none"> <li>• Estimulan la inflamación periapical y la fibrosis tisular (108).</li> <li>• Sistema de alerta inmunológica (111).</li> <li>• Estimuladores de la osteoclastogénesis (97,110).</li> <li>• Estimuladores de la actividad osteolítica (97,110).</li> <li>• Participan en el crecimiento de las lesiones periapicales (97,110).</li> <li>• Limita o atenúa el daño tisular (97).</li> </ul>
-------	-----------------	---	--

## 2.4 ASPECTOS CLÍNICOS PATOLÓGICOS DEL QUISTE INFLAMATORIO RADICULAR

El diagnóstico de los IRC es actualmente un tema de interés en la consulta endodóntica. Su identificación permite la toma de decisiones terapéuticas acertadas hacia la realización de procedimientos quirúrgicos. Sin embargo, actualmente no existe un método diagnóstico no quirúrgico exacto para su detección (112). Clínicamente la tasa de crecimiento del IRC es lenta e invasiva a los tejidos adyacentes, por lo general son asintomáticos, exceptuando cuando existen procesos de exacerbación en los cuales hay dolor, inflamación, sensibilidad y movilidad. Ante las pruebas de sensibilidad en dientes asociados a IRC, estos arrojan resultados negativos.(113)

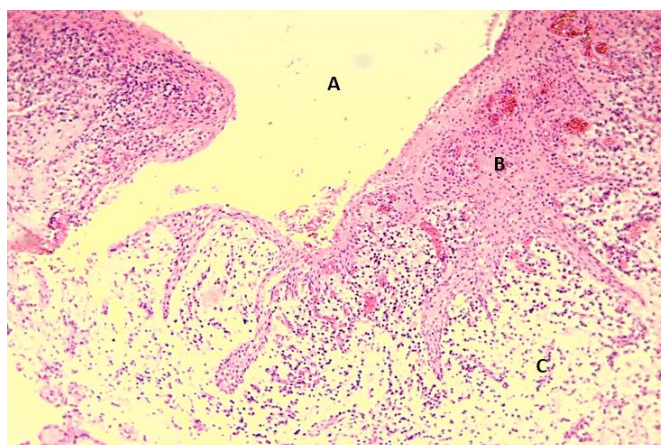
### 2.4.1 CARACTERÍSTICAS HISTOLÓGICAS

La observación histológica del IRC es actualmente la referencia en torno al diagnóstico diferencial de las lesiones periapicales (114,115). Un diagnóstico histopatológico definitivo solo se puede lograr mediante el estudio de la biopsia con secciones en serie de las lesiones tomadas quirúrgicamente en su totalidad (53,54,116). Usualmente, la realización de una tinción de hematoxilina y eosina, permite la identificación morfológica (55), sin embargo, tinciones adicionales son frecuentemente utilizadas. Entre estas tenemos la tinción de tricrómico de Masson, la cual permite identificar el contenido colágeno de la lesión y la tinción de Brown-Brenn modificada por Taylor cual permite identificar la presencia de bacterias (117).

Las características generales histológicas del IRC evidencian la presencia de una cavidad recubierta parcial o completamente de epitelio quístico estratificado escamoso no queratinizado de grosor variable, donde se puede observar áreas de papilomatosis, acantosis, fenómenos de espongirosis e incluso zonas atróficas fragmentadas y erosionadas, dependiendo del grado de inflamación asociada al proceso (**ver Fig.5**) (26,53,116,118,119). El epitelio quístico esta soportado por tejido conectivo colagenoso denso irregular, que presenta diferentes grados de

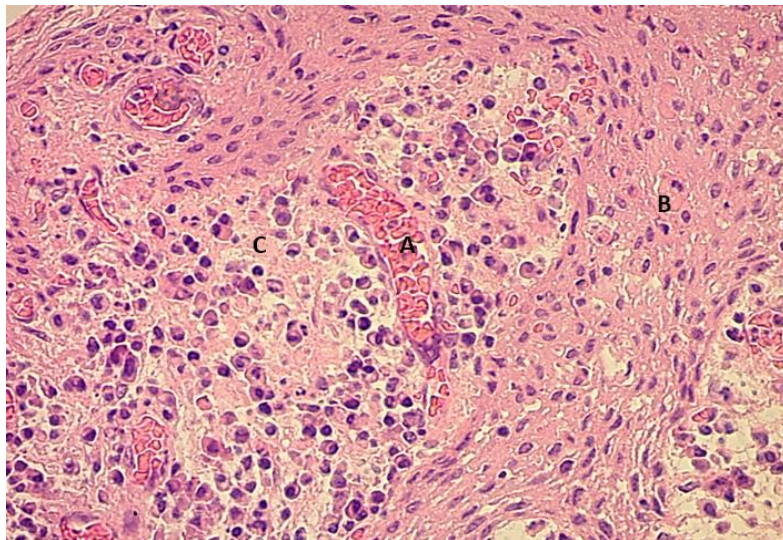
infiltrado inflamatorio crónico y agudo, compuesto principalmente por macrófagos o células espumosas de forma esférica, ovoidea o poligonal, células plasmáticas, células epiteliales, linfocitos, cristales de colesterol, cuerpos hialinos de Rushton y algunas células de Langerhans (118–121); también se observa cercano a vasos sanguíneos numerosos fibroblastos y fibrocitos rodeados de fibras colágenas maduras (54,122).

El Granuloma Periapical (PG) se caracteriza histológicamente por presentar un infiltrado inflamatorio celular crónico de linfocitos T, linfocitos B, células plasmáticas y polimorfonucleares rodeados por una capsula fibrosa de tejido granulomatoso en la que están presentes fibroblastos, capilares sanguíneos y otros elementos como cuerpos extraños (12,54,123–126). El diagnóstico diferencial con el IRC se dificulta debido a que en los PG pueden existir o no zonas revestidas de epitelio con células epiteliales en proliferación (125). Es importante recordar que el PG y el IRC son dos etapas de un mismo proceso inflamatorio y debido a esto en ocasiones se hace confuso diferenciar que células pertenecen a cada etapa (123,127). Por ello la diferencia radica en que los IRC presentan una cavidad revestida de epitelio escamoso estratificado no queratinizado, mientras que en el PG aunque puede existir proliferación epitelial este morfológicamente no es igual al formado en los IRC, además, en los PG no existen cavidades revestidas por epitelio (12,124).



**Fig. 5. Corte histológico del quiste inflamatorio radicular a 10X (A) Cavidad Quística (B) Epitelio Quístico Estratificado Escamoso no Queratinizado Hiperplásico (C) Tejido Conectivo Denso Irregular.**

La cavidad del quiste presenta contenido líquido o semi líquido con cristales de colesterol que se forman debido a la desintegración de los eritrocitos, linfocitos, células plasmáticas y/o macrófagos (**ver Fig. 6**) (121). La morfología de estos cristales de colesterol es romboidal en secciones de hematoxilina y eosina; estos cristales se disuelven debido a la deshidratación e infiltración dejando hendiduras en forma de aguja conocidas como “hendiduras de colesterol” dentro de las paredes y la cavidad quística. La capa externa del quiste radicular se esclerosa y el hueso periférico se observa más compacto (16,121).



**Fig. 6. Corte histológico del quiste inflamatorio radicular a 40X (A) Vaso Sanguíneo (B) Epitelio Quístico Estratificado Escamoso no Queratinizado (C) Infiltrado Inflamatorio Crónico.**

El tejido conectivo del quiste está mayormente infiltrado por células inflamatorias de naturaleza crónica (128,129): también es un ente funcional y no solo una estructura de soporte, en algunos estudios se demostró que no solo el epitelio es capaz de tener actividad proliferativa, sino también el tejido conectivo (40). En la capa basal se observa la presencia del antígeno nuclear Ki-67 y el antígeno nuclear de células proliferativas (PCNA) así como vasos sanguíneos, linfocitos, células plasmáticas y cristales de colesterol (36,40,130). Martins et al. (2011) detectaron que la presencia del antígeno nuclear Ki-67 en la capa basal del

quiste radicular estaba presente tanto en epitelio atrófico como hiperplásico, siendo mayor en este último debido a que el proceso inflamatorio incrementa el proceso apoptótico el cual es más evidente en un epitelio hiperplásico (36).

Durante la proliferación epitelial se observa un infiltrado de células PMN que responden a una inflamación de naturaleza aguda a través de canales intercelulares que se extienden en todo el grosor del epitelio (17,119,120,128,131), atraídos por los productos de desecho bacterianos atrapados entre las células epiteliales, así como por productos derivados de la apoptosis celular (55,128), lo que puede llevar a la liberación de citoquinas y factores de crecimiento que pueden promover la proliferación de fibroblastos y matriz extracelular lo que induce a cambios en el colágeno desde fibras delgadas y poco compactas a fibras gruesas y compactas. Entre mayor sea el estímulo inflamatorio, más gruesas y maduras serán las fibras de colágeno (40).

Estudios Inmunohistoquímicos han encontrado la presencia de distintas citoquinas relacionadas con la ocurrencia de quistes radiculares, Al respecto el factor de crecimiento vascular endotelial (VEGF) (49,132), y la metaloproteinasa 9 (MMP 9) han sido reportados en mayor proporción frente a otro tipo de lesiones periapicales, lo que conduce a la extravasación de proteínas plasmáticas, acumulación de líquido y edema (49). También se atribuye a la MMP- 2 & 9 degradar el colágeno tipo I, II, III y IV, así como la laminina, permitiendo proteólisis tisular, característica ocurrente en los quistes radiculares (17,133).

Aunque el análisis histopatológico se instaura como la única prueba confirmatoria certera y es el *Gold Standard* para identificar la naturaleza de las lesiones periapicales (134), la búsqueda de herramientas diagnósticas no invasivas ha permitido su observación bajo diferentes pruebas.

En el diagnostico histopatológico de rutina no se tiene en cuenta la estructura del IRC con el conducto radicular del diente afectado. Ya que las biopsias obtenidas por legrado no incluyen el ápice de los dientes afectados y por lo tanto no es posible hacer una referencia estructural de los conductos radiculares. Esto podría explicar por qué en algunos estudios histopatológicos se ha reportado que casi la mitad de las periodontitis apicales son IRC. Un correcto diagnóstico

histológico del quiste periapical solo es posible a través de un corte de serie de las lesiones extraídas en su totalidad (53).

### **3. CONCLUSIONES**

El IRC representa uno de los quistes con mayor frecuencia clínica entre los quistes maxilares. Actualmente en la literatura existen diversas teorías que intentan explicar por qué se forma la cavidad quística y aunque independiente de que cual sea el factor responsable de revestir esta cavidad, se cree que esta proliferación responde a un intercambio dinámico entre los microorganismos y las células del huésped para frenar el avance del proceso infeccioso.

El diagnóstico de las lesiones periapicales gira entorno al diagnóstico histopatológico el cual es el “Gold Standart” mediante el estudio de biopsias con secciones en serie, sin embargo, existe mucha heterogeneidad en la recolección de las muestras, lo que dificulta el correcto diagnóstico debido a que las muestras no siempre van acompañadas del ápice radicular, pudiendo enmascarar el diagnóstico entre las distintas lesiones apicales.

Aunque existen estudios que evidencian la presencia de tejido epitelial en lesiones apicales, aún no se entiende por qué no todas estas lesiones se desarrollan como IRC. Se necesitan más estudios que permitan explicar los factores que se relacionan con el revestimiento de la cavidad quística.

#### 4. REFERENCIAS BIBLIOGRÁFICAS

1. Rajendra Santosh AB. Odontogenic Cysts. *Dent Clin North Am* [Internet]. 2020;64(1):105–19. Available from: <https://doi.org/10.1016/j.cden.2019.08.002>
2. Martin LHC, Speight PM. Odontogenic cysts: an update. *Diagnostic Histopathol* [Internet]. 2017;23(6):260–5. Available from: <http://dx.doi.org/10.1016/j.mpdhp.2017.04.006>
3. Kammer PV, Mello FW, Rivero ERC. Comparative analysis between developmental and inflammatory odontogenic cysts: retrospective study and literature review. *Oral Maxillofac Surg*. 2020;24(1):73–84.
4. Weber M, Ries J, Büttner-Herold M, Geppert CI, Kesting M, Wehrhan F. Differences in Inflammation and Bone Resorption between Apical Granulomas, Radicular Cysts, and Dentigerous Cysts. *J Endod*. 2019;45(10):1200–8.
5. Nair PNR. New perspectives on radicular cysts: Do they heal? *Int Endod J* [Internet]. 1998 Jan 4;31(3):155–60. Available from: <http://doi.wiley.com/10.1046/j.1365-2591.1998.00146.x>
6. Lin LM, Ricucci D, Lin J, Rosenberg PA. Nonsurgical Root Canal Therapy of Large Cyst-like Inflammatory Periapical Lesions and Inflammatory Apical Cysts. *J Endod* [Internet]. 2009;35(5):607–15. Available from: <http://dx.doi.org/10.1016/j.joen.2009.02.012>
7. Soluk-Tekkeşin M, Wright JM. The world health organization classification of odontogenic lesions: A summary of the changes of the 2017 (4th) edition. *Turk Patoloji Derg*. 2018;34(1):1–18.
8. Bilodeau EA, Collins BM. Odontogenic Cysts and Neoplasms. *Surg Pathol Clin* [Internet]. 2017;10(1):177–222. Available from: <http://dx.doi.org/10.1016/j.j.path.2016.10.006>
9. Ten Gate AR. The role of epithelium in the development, structure and function of the tissues of tooth support. *Oral Dis*. 1996;2(1):55–62.
10. Nair PNR, Sundqvist G, Sjögren U. Experimental evidence supports the abscess theory of development of radicular cysts. *Oral Surgery, Oral Med Oral Pathol Oral Radiol Endodontology*. 2008;106(2):294–303.
11. Souza C, Barbosa MG, Carvalhosa AA De, Yamamoto-silva FP. Mesenchymal Stem Cell Marker Expression in Periapical Abscess. 2019;45(6):716–23.
12. García CC, Sempere FV, Diago MP, Bowen EM. The post-endodontic periapical lesion: histologic and etiopathogenic aspects. *Med Oral Patol Oral Cir Bucal*. 2007;12(8):585–90.

13. Weber M, Schlittenbauer T, Moebius P, Büttner-Herold M, Ries J, Preidl R, et al. Macrophage polarization differs between apical granulomas, radicular cysts, and dentigerous cysts. *Clin Oral Investig*. 2018;22(1):385–94.
14. De Carvalho Fraga CA, Alves LR, De Sousa AA, De Jesus SF, Vilela DN, Pereira CS, et al. Th1 and Th2-like protein balance in human inflammatory radicular cysts and periapical granulomas. *J Endod*. 2013;39(4):453–5.
15. Nair PNR. Pathogenesis of apical periodontitis and the causes of endodontic failures. Vol. 15, *Critical Reviews in Oral Biology and Medicine*. 2004. 348–381 p.
16. Alotaibi O, Alswayyed S, Alshagroud R, AlSheddi M. Evaluation of concordance between clinical and histopathological diagnoses in periapical lesions of endodontic origin. *J Dent Sci* [Internet]. 2020;15(2):132–5. Available from: <https://doi.org/10.1016/j.jds.2020.01.007>
17. Bernardi L, Visioli F, Nör C, Rados PV. Radicular Cyst: An Update of the Biological Factors Related to Lining Epithelium. *J Endod*. 2015;41(12):1951–61.
18. Meghji S, Qureshi W, Henderson B, Harris M. The role of endotoxin and cytokines in the pathogenesis of odontogenic cysts. *Arch Oral Biol*. 1996;41(6):523–31.
19. Keinan D, Cohen RE. The significance of epithelial rests of malassez in the periodontal ligament. *J Endod* [Internet]. 2013;39(5):582–7. Available from: <http://dx.doi.org/10.1016/j.joen.2013.01.004>
20. Bando Y, Henderson B, Meghji S, Poole S, Harris M. Immunocytochemical localization of inflammatory cytokines and vascular adhesion receptors in radicular cysts. *J Oral Pathol Med* [Internet]. 1993 May;22(5):221–7. Available from: <http://doi.wiley.com/10.1111/j.1600-0714.1993.tb01060.x>
21. Nickolaychuk B, McNicol A, Gilchrist J, Birek C. Evidence for a role of mitogen-activated protein kinases in proliferating and differentiating odontogenic epithelia of inflammatory and developmental cysts. *Oral Surg Oral Med Oral Pathol Oral Radiol Endod*. 2002;93(6):720–9.
22. Loreto C, Galanti C, Leonardi R, Musumeci G, Pannone G, Palazzo G, et al. Possible role of apoptosis in the pathogenesis and clinical evolution of radicular cyst: An immunohistochemical study. *Int Endod J*. 2013;46(7):642–8.
23. Lin LM, Huang GTJ, Rosenberg PA. Proliferation of Epithelial Cell Rests, Formation of Apical Cysts, and Regression of Apical Cysts after Periapical Wound Healing. *J Endod*. 2007;33(8):908–16.

24. Suzuki T, Kumamoto H, Kunimori K, Ooya K. Immunohistochemical analysis of apoptosis-related factors in lining epithelium of radicular cysts. *J Oral Pathol Med*. 2005;34(1):46–52.
25. Gervásio AM, Silva DAO, Taketomi EA, Souza CJA, Sung SSJ, Loyola AM. Levels of GM-CSF, IL-3, and IL-6 in fluid and tissue from human radicular cysts. *J Dent Res*. 2002;81(1):64–8.
26. De Andrade Santos PP, De Aquino ARL, Oliveira Barreto A, De Almeida Freitas R, Galvão HC, De Souza LB. Immunohistochemical expression of nuclear factor kb, matrix metalloproteinase 9, and endoglin (CD105) in odontogenic keratocysts, dentigerous cysts, and radicular cysts. *Oral Surgery, Oral Med Oral Pathol Oral Radiol Endodontology* [Internet]. 2011;112(4):476–83. Available from: <http://dx.doi.org/10.1016/j.tripleo.2011.04.022>
27. Chedid M, Rubin JS, Csaky KG, Aaronson SA. Regulation of keratinocyte growth factor gene expression by interleukin 1. *J Biol Chem*. 1994;269(14):10753–7.
28. Ihan Hren N, Ihan A. T lymphocyte activation and cytokine expression in periapical granulomas and radicular cysts. *Arch Oral Biol*. 2009;54(2):156–61.
29. Piattelli A, Rubini C, Iezzi G, Fioroni M. CD1a-positive cells in odontogenic cysts. *J Endod*. 2002;28(4):267–8.
30. Pringle GA, Daley TD, Veinot LA, Wysocki GP. Langerhans' cell histiocytosis in association with periapical granulomas and cysts. *Oral Surgery, Oral Med Oral Pathol*. 1992;74(2):186–92.
31. Huang GTJ. Apical cyst theory: A missing link. *Dent Hypotheses* [Internet]. 2010 Oct 5;1(2):76–84. Available from: <http://www.dentalthypotheses.com/index.php/dhj/article/view/45/28>
32. Torabinejad M. The role of immunological reactions in apical cyst formation and the fate of epithelial cells after root canal therapy : *Int J Oral Surg* [Internet]. 1983;12(1):14–22. Available from: [http://dx.doi.org/10.1016/S0300-9785\(83\)80075-1](http://dx.doi.org/10.1016/S0300-9785(83)80075-1)
33. Nakauchi A, Shintani S, Kokubu E, Nakajima K, Matsuzaka K, Inoue T. Expression of Cytokeratin in Experimentally Created Inflammatory Cyst in Vivo and in Vitro. *Bull Tokyo Dent Coll*. 2019;60(4):267–77.
34. Torabinejad M. Mediators of acute and chronic periradicular lesions. *Oral Surgery, Oral Med Oral Pathol*. 1994;78(4):511–21.
35. Campos K, Gomes CC, Farias LC, Silva RM, Letra A, Gomez RS. DNA Methylation of MMP9 Is Associated with High Levels of MMP-9 Messenger RNA in Periapical Inflammatory

- Lesions. *J Endod.* 2016;42(1):127–30.
36. Martins CA, Riet E, Rivero C. Immunohistochemical Detection of Factors Related to Cellular Proliferation and Apoptosis in Radicular and Dentigerous Cysts. 2011;37(1):36–9.
  37. Qureshi W ur R, Asif M, Qari IH, Qazi JA. Role of interleukin-1 in pathogenesis of radicular cyst. *J Ayub Med Coll Abbottabad.* 2010;22(2):86–7.
  38. Brito LNS, de Lemos Almeida MMR, de Souza LB, Alves PM, Nonaka CFW, Godoy GP. Immunohistochemical Analysis of Galectins-1, -3, and -7 in Periapical Granulomas, Radicular Cysts, and Residual Radicular Cysts. *J Endod.* 2018;44(5):728–33.
  39. D’addazio G, Artese L, Piccirilli M, Perfetti G. Role of matrix metalloproteinases in radicular cysts and periapical granulomas. *Minerva Stomatol [Internet].* 63(11–12):411–20. Available from: <http://www.ncbi.nlm.nih.gov/pubmed/25503342>
  40. Vij R, Vij H, Rao NN. Evaluation of collagen in connective tissue walls of odontogenic cysts -A histochemical study. *J Oral Pathol Med.* 2011;40(3):257–62.
  41. Leonardi R, Caltabiano R, Loreto C. Collagenase-3 (MMP-13) is expressed in periapical lesions: An immunohistochemical study. *Int Endod J.* 2005;38(5):297–301.
  42. Hadziabdic N, Kurtovic-Kozaric A, Pojskic N, Sulejmanagic N, Todorovic L. Gene-expression analysis of matrix metalloproteinases 1 and 2 and their tissue inhibitors in chronic periapical inflammatory lesions. *J Oral Pathol Med.* 2016;45(3):224–30.
  43. Kubota Y, Ninomiya T, Oka S, Takenoshita Y, Shirasuna K. Interleukin-1 $\alpha$ -dependent Regulation of Matrix Metalloproteinase-9 (MMP-9) Secretion and Activation in the Epithelial Cells of Odontogenic Jaw Cysts. *J Dent Res [Internet].* 2000 Jun 8;79(6):1423–30. Available from: <http://journals.sagepub.com/doi/10.1177/00220345000790061201>
  44. De Moraes M, De Lucena HF, De Azevedo PRM, Queiroz LMG, Costa ADLL. Comparative immunohistochemical expression of RANK, RANKL and OPG in radicular and dentigerous cysts. *Arch Oral Biol.* 2011;56(11):1256–63.
  45. Enomoto H, Shiojiri S, Hoshi K, Furuichi T, Fukuyama R, Yoshida CA, et al. Induction of osteoclast differentiation by Runx2 through receptor activator of nuclear factor- $\kappa$ B ligand (RANKL) and osteoprotegerin regulation and partial rescue of osteoclastogenesis in Runx2 $^{-/-}$  mice by RANKL transgene. *J Biol Chem.* 2003;278(26):23971–7.
  46. Tekkesin MS, Mutlu S, Olgac V. The Role of RANK/RANKL/OPG Signalling Pathways in Osteoclastogenesis in Odontogenic Keratocysts, Radicular Cysts, and Ameloblastomas. *Head Neck Pathol.* 2011;5(3):248–53.

47. Kusafuka K, Sasaguri K, Sato S, Takemura T, Kameya T. Runx2 expression is associated with pathologic new bone formation around radicular cysts: an immunohistochemical demonstration. *J Oral Pathol Med* [Internet]. 2006 Sep;35(8):492–9. Available from: <http://doi.wiley.com/10.1111/j.1600-0714.2006.00426.x>
48. Sarrafpour B, El-Bacha C, Li Q, Zoellner H. Roles of functional strain and capsule compression on mandibular cyst expansion and cortication. *Arch Oral Biol* [Internet]. 2019;98(May 2018):1–8. Available from: <https://doi.org/10.1016/j.archoralbio.2018.10.035>
49. Ruiz PA, de Toledo OA, Nonaka CFW, Pinto LP, de Souza LB. Immunohistochemical expression of vascular endothelial growth factor and matrix metalloproteinase-9 in radicular and residual radicular cysts. *J Appl Oral Sci*. 2010;18(6):613–20.
50. Muglali M, Komerik N, Bulut E, Yarim GF, Celebi N, Sumer M. Cytokine and chemokine levels in radicular and residual cyst fluids. *J Oral Pathol Med*. 2008;37(3):185–9.
51. Andric M, Milasin J, Jovanovic T, Todorovic L. Human cytomegalovirus is present in odontogenic cysts. *Oral Microbiol Immunol*. 2007;22(5):347–51.
52. Contreras A, Botero JE, Slots J. Biology and pathogenesis of cytomegalovirus in periodontal disease. *Periodontol 2000*. 2014;64(1):40–56.
53. Simon JHS. Incidence of periapical cysts in relation to the root canal. *J Endod*. 1980;6(11):845–8.
54. Nair PNR, Pajarola G, Schroeder HE. Types and incidence of human periapical lesions obtained with extracted teeth. *Oral Surg Oral Med Oral Pathol Oral Radiol Endod*. 1996;81(1):93–102.
55. Ricucci D, Rôças IN, Hernández S, Siqueira JF. “True” Versus “Bay” Apical Cysts: Clinical, Radiographic, Histopathologic, and Histobacteriologic Features. *J Endod* [Internet]. 2020;46(9):1217–27. Available from: <https://doi.org/10.1016/j.joen.2020.05.025>
56. Lin LM, Wang SL, Wu-Wang C, Chang KM, Leung C. Detection of epidermal growth factor receptor in inflammatory periapical lesions. *Int Endod J*. 1996;29(3):179–84.
57. Li T. Immunocytochemical expression of growth factors by odontogenic jaw cysts. *J Clin Pathol - Mol Pathol*. 1997;50(1):21–7.
58. Shrestha P, Yamada K, Higashiyama H, Takagi H, Mori M. Epidermal growth factor receptor in odontogenic cysts and tumors. *J Oral Pathol Med*. 1992;21(7):314–7.
59. Li TJ, Browne RM, Matthews JB. Expression of epidermal growth factor receptors by odontogenic jaw cysts. *Virchows Arch A Pathol Anat Histopathol*. 1993;423(2):137–44.

60. Wang L, Zhang R, Xiong H, Peng B. The involvement of Platelet-derived growth factor-A in the course of apical periodontitis. *Int Endod J*. 2011;44(1):65–71.
61. Wang L, Zhang R, Peng B. Expression of a Novel PDGF Isoform, PDGF-C, in Experimental Periapical Lesions. *J Endod* [Internet]. 2009;35(3):377–81. Available from: <http://dx.doi.org/10.1016/j.joen.2008.11.030>
62. Wang L, Peng B. Correlation Between Platelet-derived Growth Factor B Chain and Bone Resorption in Rat Periapical Lesions. *J Endod*. 2007;33(6):709–11.
63. Tyler LW, Matossian K, Todd R, Gallagher GT, White RR, Wong DTW. Eosinophil-derived transforming growth factors (TGF- $\alpha$  and TGF- $\beta$ 1) in human periradicular lesions. *J Endod*. 1999;25(9):619–24.
64. Liang Z-Z, Li J, Huang S-G. Transforming growth factor beta-1 expression in macrophages of human chronic periapical diseases. *Genet Mol Res* [Internet]. 2017;16(1). Available from: <http://www.funpecrp.com.br/gmr/year2017/vol16-1/pdf/gmr-16-01-gmr.16019329.pdf>
65. Tang YC, Shi YJ, Huang SG. Expression of transforming growth factor- $\beta$  in mast cells in human chronic periapical diseases. *Int J Clin Exp Pathol*. 2017;10(9):9243–50.
66. Teixeira-Salum TB, Rodrigues DBR, Gervásio AM, Souza CJA, Rodrigues V, Loyola AM. Distinct Th1, Th2 and Treg cytokines balance in chronic periapical granulomas and radicular cysts. *J Oral Pathol Med*. 2010;39(3):250–6.
67. Álvares PR, Arruda JAA de, Silva LP da, Nascimento GJF do, Silveira MF da, Sobral APV. Immunohistochemical expression of TGF- $\beta$ 1 and MMP-9 in periapical lesions. *Braz Oral Res*. 2017;31:e51.
68. Alaeddini M, Eshghyar N, Etemad-Moghadam S. Expression of podoplanin and TGF-beta in glandular odontogenic cyst and its comparison with developmental and inflammatory odontogenic cystic lesions. *J Oral Pathol Med*. 2017;46(1):76–80.
69. Andrade ALDL De, Nonaka CFW, Gordón-Núñez MA, Freitas RDA, Galvão HC. Immunoexpression of interleukin 17, transforming growth factor  $\beta$ 1, and forkhead box p3 in periapical granulomas, radicular cysts, and residual radicular cysts. *J Endod*. 2013;39(8):990–4.
70. Rodrigues JT, dos Santos Antunes H, Armada L, Pires FR. Influence of surgical decompression on the expression of inflammatory and tissue repair biomarkers in periapical cysts. *Oral Surg Oral Med Oral Pathol Oral Radiol* [Internet]. 2017;124(6):561–7. Available from: <http://dx.doi.org/10.1016/j.oooo.2017.06.121>

71. Werner S, Smola H, Liao X, Longaker MT, Krieg T, Hofschneider PH, et al. The function of KGF in morphogenesis of epithelium and reepithelialization of wounds. *Science* (80- ). 1994;266(5186):819–22.
72. de Moraes M, da Rocha Neto PC arlo., de Matos FR odrigue., Lopes ML uiz. D de S, de Azevedo PR obert. M, Costa A de LL ope. Immunoexpression of transforming growth factor beta and interferon gamma in radicular and dentigerous cysts. *J Endod* [Internet]. 2014;40(9):1293–7. Available from: <http://dx.doi.org/10.1016/j.joen.2014.01.010>
73. Leonardi R, Caltabiano M, Pagano M, Pezzuto V, Loreto C, Palestro G. Detection of vascular endothelial growth factor/vascular permeability factor in periapical lesions. *J Endod*. 2003;29(3):180–3.
74. de Moraes M, de Matos FR, de Souza LB, de Almeida Freitas R, de Lisboa Lopes Costa A. Immunoexpression of RANK, RANKL, OPG, VEGF, and vWF in radicular and dentigerous cysts. *J Oral Pathol Med*. 2013;42(6):468–73.
75. Nonaka CFW, Maia AP, Nascimento GJF do, de Almeida Freitas R, Batista de Souza L, Galvão HC. Immunoexpression of vascular endothelial growth factor in periapical granulomas, radicular cysts, and residual radicular cysts. *Oral Surgery, Oral Med Oral Pathol Oral Radiol Endodontology* [Internet]. 2008;106(6):896–902. Available from: <http://dx.doi.org/10.1016/j.tripleo.2008.06.028>
76. Fonseca-Silva T, Santos CCO, Alves LR, Dias LC, Brito-Júnior M, De Paula AMB, et al. Detection and quantification of mast cell, vascular endothelial growth factor, and microvessel density in human inflammatory periapical cysts and granulomas. *Int Endod J*. 2012;45(9):859–64.
77. Vara JT, Gurudu VS, Ananthaneni A, Bagalad BS, Kuberappa PH, Ponnappalli HP. Correlation of vascular and inflammatory index in oral pyogenic granuloma and periapical granuloma – An insight into pathogenesis. *J Clin Diagnostic Res*. 2017;11(5):ZC25–8.
78. Honma M, Hayakawa Y, Kosugi H, Koizumi F. Localization of mRNA for inflammatory cytokines in radicular cyst tissue by in situ hybridization, and induction of inflammatory cytokines by human gingival fibroblasts in response to radicular cyst contents. *J Oral Pathol Med*. 1998;27(8):399–404.
79. Yang NY, Zhou Y, Zhao HY, Liu XY, Sun Z, Shang JJ. Increased interleukin 1 $\alpha$  and interleukin 1 $\beta$  expression is involved in the progression of periapical lesions in primary teeth. *BMC Oral Health*. 2018;18(1):1–6.
80. Hutter JW. Production of interleukin-1 by polymorphonuclear leukocytes resident in

- periradicular tissue. *J Endod.* 1996;22(7):346–51.
81. Sá MC, de Matos FR, Conceição TS, Leitão ACGH, Freitas RA. Immunoexpression of tumour necrosis factor- $\alpha$ , interleukin-1 $\alpha$  and interleukin-10 on odontogenic cysts and tumours. *Int Endod J.* 2017;50(5):437–45.
  82. Elad S, Sherman Y, Palmon A, Vlodaysky I, Or R. Heparanase expression in periapical granulomas and radicular cysts. *Odontology.* 2013;101(1):96–102.
  83. Wang C -Y, Stashenko P. The role of interleukin-1 $\alpha$  in the pathogenesis of periapical bone destruction in a rat model system. *Oral Microbiol Immunol.* 1993;8(1):50–6.
  84. Bracks IV, Armada L, Gonçalves LS, Pires FR. Distribution of mast cells and macrophages and expression of interleukin-6 in periapical cysts. *J Endod.* 2014;40(1):63–8.
  85. Walker KF, Lappin DF, Takahashi K, Hope J, Macdonald DG, Kinane DF. Cytokine expression in periapical granulation tissue as assessed by immunohistochemistry. *Eur J Oral Sci.* 2000;108(3):195–201.
  86. Lappin DF, Macleod CP, Kerr A, Mitchell T, Kinane DF. Anti-inflammatory cytokine IL-10 and T cell cytokine profile in periodontitis granulation tissue. *Clin Exp Immunol.* 2001;123(2):294–300.
  87. Huang GTJ, Do M, Wingard M, Park JS, Chugal N. Effect of interleukin-6 deficiency on the formation of periapical lesions after pulp exposure in mice. *Oral Surg Oral Med Oral Pathol Oral Radiol Endod.* 2001;92(1):83–8.
  88. De Sá AR, Garcia Santos Pimenta FJ, Dutra WO, Gomez RS. Immunolocalization of interleukin 4, interleukin 6, and lymphotoxin  $\alpha$  in dental granulomas. *Oral Surg Oral Med Oral Pathol Oral Radiol Endod.* 2003;96(3):356–60.
  89. Engel E, Serrano S, Mariñoso ML, Lloreta J, Ulloa F, Nogués X, et al. Alendronate and etidronate do not regulate interleukin 6 and 11 synthesis in normal human osteoblasts in culture. *Calcif Tissue Int.* 2003;72(3):228–35.
  90. Girasole G, Passeri G, Jilka RL, Manolagas SC. Interleukin-11: A new cytokine critical for osteoclast development. *J Clin Invest.* 1994;93(4):1516–24.
  91. Turner MD, Nedjai B, Hurst T, Pennington DJ. Cytokines and chemokines: At the crossroads of cell signalling and inflammatory disease. *Biochim Biophys Acta - Mol Cell Res* [Internet]. 2014;1843(11):2563–82. Available from: <http://dx.doi.org/10.1016/j.bbamcr.2014.05.014>
  92. Silva TA Da, Queiroz-Junior CM, Silva MJB, Corrêa JD, Madeira MFM, Garlet TP, et al. A controversial role for IL-12 in immune response and bone resorption at apical

- periodontal sites. *Clin Dev Immunol.* 2010;2010.
93. Miao L, Zhan S, Liu J. Interleukin-12-mediated expression of matrix metalloproteinases in human periodontal ligament fibroblasts involves in NF- $\kappa$ B activation. *Biosci Rep.* 2017;37(6):1–10.
  94. Sasaki H, Balto K, Kawashima N, Eastcott J, Hoshino K, Akira S, et al. Gamma Interferon (IFN- $\gamma$ ) and IFN- $\gamma$ -Inducing Cytokines Interleukin-12 (IL-12) and IL-18 Do Not Augment Infection- Stimulated Bone Resorption In Vivo. *Clin Diagn Lab Immunol.* 2004;11(1):106–10.
  95. Man QW, Zhang LZ, Zhao Y, Liu JY, Zheng YY, Zhao YF, et al. Lymphocyte-derived microparticles stimulate osteoclastogenesis by inducing RANKL in fibroblasts of odontogenic keratocysts. *Oncol Rep.* 2018;40(6):3335–45.
  96. AlShwaimi E, Berggreen E, Furusho H, Rossall JC, Dobeck J, Yoganathan S, et al. IL-17 Receptor A Signaling Is Protective in Infection-Stimulated Periapical Bone Destruction. *J Immunol.* 2013;191(4):1785–91.
  97. Araujo-Pires AC, Francisconi CF, Bigueti CC, Cavalla F, Aranha AMF, Letra A, et al. Simultaneous analysis of t helper subsets (Th1, Th2, Th9, Th17, Th22, Tfh, Tr1 and Tregs) markers expression in periapical lesions reveals multiple cytokine clusters accountable for lesions activity and inactivity status. *J Appl Oral Sci.* 2014;22(4):336–46.
  98. Takahashi K, Azuma T, Motohira H, Kinane DF, Kitetsu S. The potential role of interleukin-17 in the immunopathology of periodontal disease. *J Clin Periodontol.* 2005;32(4):369–74.
  99. Marçal JRB, Samuel RO, Fernandes D, De Araujo MS, Napimoga MH, Pereira SAL, et al. T-helper cell type 17/regulatory T-cell immunoregulatory balance in human radicular cysts and periapical granulomas. *J Endod.* 2010;36(6):995–9.
  100. Ajuz NC, Antunes H, Mendonça TA, Pires FR, Siqueira JF, Armada L. Immunoexpression of interleukin 17 in apical periodontitis lesions. *J Endod.* 2014;40(9):1400–3.
  101. Čolić M, Vasilijić S, Gazivoda D, Vučević D, Marjanović M, Lukić A. Interleukin-17 plays a role in exacerbation of inflammation within chronic periapical lesions. *Eur J Oral Sci.* 2007;115(4):315–20.
  102. De Brito LCN, Fonseca Teles FR, Teles RP, Totola AH, Vieira LQ, Ribeiro Sobrinho AP. T-lymphocyte and cytokine expression in human inflammatory periapical lesions. *J Endod.* 2012;38(4):481–5.
  103. Ferreira LG onçalve. V, Rosin FCP erill., Corrêa L. Analysis of Interleukin 17A in periapical

- abscess and granuloma lesions. *Braz Oral Res.* 2016;30(1):1–9.
104. Juhua H, Qian L, Yanqing W. 白细胞介素-21 和核因子  $\kappa$ B 受体活化因子配体在人根尖囊肿和肉芽肿中的表达及临床意义. 2015;33(3):244–8.
105. De Oliveira KMH, Da Silva RAB, De Rossi A, Fukada SY, Feres M, Nelson-Filho P, et al. Absence of interleukin 22 affects the oral microbiota and the progression of induced periapical lesions in murine teeth. *Int Endod J.* 2015;48(1):46–59.
106. Ma N, Yang D, Okamura H, Teramachi J, Hasegawa T, Qiu L, et al. Involvement of interleukin-23 induced by *Porphyromonas endodontalis* lipopolysaccharide in osteoclastogenesis. *Mol Med Rep.* 2017;15(2):559–66.
107. Colí M, Gazivoda D, Majstorović I, Dragicević A, Vasilijí S, Rudolf R, et al. Immunomodulatory activity of IL-27 in human periapical lesions. *J Dent Res.* 2009;88(12):1142–7.
108. Velickovic M, Pejnovic N, Petrovic R, Mitrovic S, Jeftic I, Kanjevac T, et al. Expression of interleukin-33 and its receptor ST2 in periapical granulomas and radicular cysts. *J Oral Pathol Med.* 2016;45(1):70–6.
109. Carriere V, Roussel L, Ortega N, Lacorre D, Americh L, Aguilar L, et al. Is a Chromatin-Associated Nuclear Factor in Vivo. *Pnas [Internet].* 2007;104(1):2–7. Available from: <http://www.pnas.org/content/104/1/282.short>
110. Santos SCLT, Couto LA, Fonseca JM, Xavier FCA, Figueiredo ACL, Freitas VS, et al. Participation of osteoclastogenic factors in immunopathogenesis of human chronic periapical lesions. *J Oral Pathol Med [Internet].* 2017 Oct;46(9):846–52. Available from: <http://doi.wiley.com/10.1111/jop.12618>
111. Cayrol C, Girard JP. Interleukin-33 (IL-33): A nuclear cytokine from the IL-1 family. *Immunol Rev.* 2018;281(1):154–68.
112. Chanani A, Adhikari H. Reliability of cone beam computed tomography as a biopsy-independent tool in differential diagnosis of periapical cysts and granulomas: An In vivo Study. *J Conserv Dent [Internet].* 2017;20(5):326. Available from: <http://www.jcd.org.in/text.asp?2017/20/5/326/221010>
113. Karamifar K. Endodontic Periapical Lesion: An Overview on Etiology, Diagnosis and Current Treatment Modalities. *Eur Endod J [Internet].* 2020;(6). Available from: <http://eurendodj.com/jvi.aspx?un=EEJ-42714&volume=>
114. Ricucci D, Mannocci F, Pitt Ford TR. A study of periapical lesions correlating the presence

- of a radiopaque lamina with histological findings. *Oral Surgery, Oral Med Oral Pathol Oral Radiol Endodontology*. 2006;101(3):389–94.
115. NAIR PNR, SJÖGREN U, SCHUMACHER E, SUNDQVIST G. Radicular cyst affecting a root-filled human tooth: a long-term post-treatment follow-up. *Int Endod J*. 1993;26(4):225–33.
  116. Çalışkan MK, Kaval ME, Tekin U, Ünal T. Radiographic and histological evaluation of persistent periapical lesions associated with endodontic failures after apical microsurgery. *Int Endod J*. 2016;49(11):1011–9.
  117. Ricucci D, Pascon EA, Pitt Ford TR, Langeland K. Epithelium and bacteria in periapical lesions. *Oral Surgery, Oral Med Oral Pathol Oral Radiol Endodontology*. 2006;101(2):239–49.
  118. Anto SÆE, Cincura L, Ramos ÆE, Edmar GÆ. Immunohistochemical detection of Langerhans cells in dental granulomas and radicular cysts. 2007;201–5.
  119. Santos LCS, Bôas DSV, Oliveira GQV, Ramos EAG, Gurgel CAS, dos Santos JN. Histopathological study of radicular cysts diagnosed in a Brazilian population. *Braz Dent J*. 2011;22(6):449–54.
  120. Kabak SLÄ, Kabak YS, Anischenko SL. Light microscopic study of periapical lesions associated with asymptomatic apical periodontitis. 2005;187.
  121. Schulz M, von Arx T, Altermatt HJ, Bosshardt D. Histology of Periapical Lesions Obtained During Apical Surgery. *J Endod*. 2009;35(5):634–42.
  122. Yang J, Xu S, Wang HC. Heterogeneity of fibroblasts from radicular cyst influenced osteoclastogenesis and bone destruction. *Oral Dis*. 2020;26(5):983–97.
  123. Fuentes R, Álvarez G, Arias A, Borie-Echevarría E, Dias F. Periodontitis Apical: Caracterización Histológica y Morfométrica de Quistes Radiculares y Granulomas Periapicales. *Int J Morphol*. 2018;36(4):1268–74.
  124. García CC, Diago MP, Mira BG, Sebastián JVB, Sempere FV. Expression of cytokeratins in epithelialized periapical lesions. *Oral Surgery, Oral Med Oral Pathol Oral Radiol Endodontology*. 2009;107(4):43–6.
  125. Love RM, Firth N. Histopathological profile of surgically removed persistent periapical radiolucent lesions of endodontic origin. *Int Endod J*. 2009;42(3):198–202.
  126. Erar ANAB, Ondor COOB, Ş LUṬAMA. Radiological , histological and immunohistochemical. 2016;57(2):419–25.
  127. Galler KM, Weber M, Korkmaz Y, Widbiller M, Feuerer M. Inflammatory response

- mechanisms of the dentine–pulp complex and the periapical tissues. *Int J Mol Sci*. 2021;22(3):1–23.
128. Cohen MA. Pathways of inflammatory cellular exudate through radicular cyst epithelium: A light and scanning electron microscope study\*. *J Oral Pathol Med* [Internet]. 1979 Nov;8(6):369–78. Available from: <http://doi.wiley.com/10.1111/j.1600-0714.1979.tb01840.x>
  129. James, W. W. & Counsell A. A histological Chronic, study of the epithelium associated with Dental, apical infections of the teeth. *Br Dent J*. 1932;
  130. Nair PNR, Sjögren U, Figdor D, Sundqvist G. Persistent periapical radiolucencies of root-filled human teeth, failed endodontic treatments, and periapical scars. *Oral Surg Oral Med Oral Pathol Oral Radiol Endod*. 1999;87(5):617–27.
  131. Hill TJ. The Epithelium in Dental Granulomata. *J Dent Res* [Internet]. 1930 Jun 9;10(3):323–32. Available from: <http://journals.sagepub.com/doi/10.1177/00220345300100030801>
  132. Khajuria N, Metgud R, Naik S, Lerra S, Tiwari P, Mamta, et al. Immunohistochemical expression of vascular endothelial growth factor in keratocystic odontogenic tumor, dentigerous cyst, and radicular cyst: A comparative study. *Indian J Dent* [Internet]. 2016;7(1):17. Available from: <http://www.ijdentistry.com/text.asp?2016/7/1/17/179378>
  133. Cottam DW, Rees RC. Regulation of matrix metalloproteinases: Their role in tumor invasion and metastasis (review). *Int J Oncol*. 1993;2(6):861–72.
  134. Lizio G, Salizzoni E, Coe M, Gatto MR, Asioli S, Balbi T, et al. Differential diagnosis between a granuloma and radicular cyst: effectiveness of magnetic resonance imaging. *Int Endod J*. 2018;51(10):1077–87.