

**INSTITUCION UNIVERSITARIA COLEGIOS DE COLOMBIA
COLEGIO ODONTOLÓGICO
AREA EDUCACIÓN AVANZADA Y CONTINUADA
POSGRADO DE ENDODONCIA**



**INCIDENCIA DE LA REABSORCIÓN RADICULAR INTERNA EN PACIENTES
CON TRAUMA DENTOALVEOLAR – REVISIÓN SISTEMÁTICA**

AUTORES
JULIANA LONDOÑO RODRÍGUEZ
YESMIN YOHANNA VALENTIN ACUÑA

ASESORA CIENTÍFICA
Dra. Sandra Briñez R.
Endodoncista

ASESORES METODOLÓGICOS
Dra. Sandra Aguilera
Cirujana oral, magister en ciencias básicas biomedicas
Dr. Nestor Rios
Endodoncista e implantologo, magister en ciencias básicas biomedicas

INSTITUCION UNIVERSITARIA COLEGIOS DE COLOMBIA
COLEGIO ODONTOLOGICO
AREA EDUCACION AVANZADA Y CONTINUADA
POSGRADO DE ENDODONCIA
BOGOTA D.C., 2017

AGRADECIMIENTOS

En primer lugar a Dios por ser nuestro guía y por darnos la oportunidad de haber culminado este trabajo, a nuestras familias por ser nuestro apoyo y pilar en esta etapa de nuestras vidas.

I. ASPECTOS TEORICO CIENTIFICOS	3
1. PLANTEAMIENTO DEL PROBLEMA.....	3
1.1 PREGUNTA DE INVESTIGACIÓN	6
2. JUSTIFICACIÓN.....	6
3. PROPÓSITO	8
4. MARCO TEÓRICO	9
4.1 REABSORCIÓN INTERNA.....	9
4.1.2 Manifestaciones clínicas y radiográficas.....	10
4.1.3 Clasificación de la reabsorción radicular interna.....	12
4.1.4 Tratamiento.....	13
4.2 TRAUMADENTOALVEOLAR.....	14
5. OBJETIVOS.....	15
5.1 OBJETIVO GENERAL	15
5.2 OBJETIVOS ESPECÍFICOS	15
II. ASPECTOS METODOLÓGICOS	16
6. DISEÑO METODOLÓGICO	16
6.1 TIPO DE ESTUDIO.....	16
6.2 MATERIAL DE ESTUDIO	16
6.3 OBJETO DE ESTUDIO	16
6.4 CRITERIOS DE SELECCIÓN.....	16
6.4.1 Criterios de inclusión.....	16
6.4.2 Criterios de exclusión.....	17
6.5 ESTRATEGIA DE BUSQUEDA DE LITERATURA	17
6.6 ESTRATEGIA DE SELECCION DE LOS ESTUDIOS	18
6.6.1 Evaluación de la calidad metodológica.....	18
6.6.2 Extracción de información.....	18
6.7 UNIDAD DE ANALISIS	19
III. RESULTADOS	19
Tabla 1 extraccion de datos	21
TABLA 2. ARTICULOS SELECCIONADOS.....	26
IV. DISCUSIÓN.....	29
EL TRAUMA DENTAL	29
Respuestas del tejido a situaciones traumáticas	31

LA REABSORCIÓN RADICULAR INTERNA.....	37
Reabsorción radicular interna superficial.....	39
Reabsorción radicular interna inflamatoria.....	39
Reabsorción radicular interna de reemplazo	40
Tratamiento de la reabsorción radicular interna de dientes permanentes	42
ESTUDIOS QUE RELACIONAN EL TRAUMA Y LA RRI	43
V. CONCLUSIONES	46
VI. RECOMENDACIONES	47
REFERENCIAS BIBLIOGRÁFICAS	48

PROTOCOLO DE INVESTIGACIÓN

I. ASPECTOS TEORICO CIENTIFICOS

1. PLANTEAMIENTO DEL PROBLEMA

La reabsorción radicular es un proceso fisiológico o patológico que resulta en la pérdida de tejidos dentales duros como resultado de las actividades clásticas ^(1,2). Estas reabsorciones pueden clasificarse en internas o externas por su ubicación en relación con la superficie de la raíz⁽³⁾.

Para el caso de la reabsorción de tipo interno, se ha descrito como un defecto de reabsorción progresiva del aspecto interno de la raíz después de la necrosis de los odontoblastos como resultado de la inflamación crónica y la invasión bacteriana del tejido pulpar⁽³⁻⁷⁾. Es causada por la transformación del tejido pulpar normal en tejido granulomatoso con células gigantes, que reabsorben la dentina intrarradicular y los túbulos dentinarios a lo largo de los tercios medio y apical de las paredes del conducto, culminando con la destrucción del tejido duro dental ^(6,8,9).

La forma en que la reabsorción interna se presenta clínicamente depende, en gran medida, de la naturaleza y localización de la lesión en el diente^(3,8). En la mayoría de los casos, la reabsorción radicular interna es asintomática y es únicamente detectada en radiografías de rutina, que son a la vez la principal herramienta de

diagnóstico. Por lo general, esta patología se observa como un claro aumento del diámetro del conducto radicular; con características uniformes, redondeada u ovaladas, con márgenes lisos y bien definidos. La principal limitación de la técnica radiográfica convencional es que la imagen es bidimensional y sólo puede proporcionar información clínica limitada con respecto a las estructuras tridimensionales^(3,6). Otra forma de diagnóstico con la que se puede contar es la examinación visual de un "punto rosa", perceptible cuando se ve involucrada la corona o el tercio cervical del conducto radicular; además de otras más especializadas como la tomografía computarizada, la microscopía electrónica, etc.^(1,6).

La evolución de este tipo de reabsorción radicular tiene dos fases: un estímulo y una reestimulación. En la primera fase, el estímulo afecta los tejidos no mineralizados que cubren la superficie externa de la raíz; mientras que en la segunda fase la continuación del proceso de reabsorción es dependiente de una estimulación continua o reestimulación de las células odontoclásticas por infección o presión^(10,11). La etiología de la reabsorción interna no está totalmente esclarecida; sin embargo, puede estar causada por factores fisiológicos, patológicos o idiopáticos y de estos, el trauma es uno de los principales factores que podrían iniciar este proceso⁽³⁾; incluso, puede estar también asociada al calor excesivo, la pulpotomía con Ca(OH)_2 , fuerzas ortodónticas excesivas y la pulpitis irreversible⁽⁵⁾, convirtiéndola de esta manera en una patología de carácter multifactorial.

Muchos artículos hablan de una incidencia inferior al 1%, pero estudios recientes demuestran que hay indicios de reabsorción interna en un alto porcentaje de los dientes con inflamación pulpar o necrosis^(2,3). Este proceso parece variar entre diferentes personas y dentro de la misma persona en diferentes momentos, y aunque falta mayor investigación, se ha encontrado que las mujeres son más susceptibles a la reabsorción radicular interna en una proporción 3.7:1⁽¹²⁾.

El trauma dentoalveolar es considerado como un impacto agresivo sobre los dientes y demás tejidos debido a un agente externo, en donde el 16,52% de la población en general se ve afectada, esta situación es frecuente en el 17.12% en dientes permanentes, siendo los jóvenes de 15 años los de mayor afectación, seguidos de las personas entre 20 a 34 años con 20.37%. La población más afectada según el sexo son los hombres.⁽¹³⁾

Considerando la región del país, es la central donde se encuentran el 19.20% de las personas con algún tipo de trauma, teniendo un promedio de 1.77 de dientes comprometidos, siguiendo con Bogotá (16.56%); luego el 15.91% en la región Pacífica. En cuanto a la seguridad social de la población, las personas no vinculadas presentan un 25.08% de prevalencia, seguidos del régimen contributivo con un 16.98%.⁽¹³⁾

Finalmente, la terapia del conducto radicular no quirúrgico (eliminación de la pulpa) es el tratamiento de elección para detener el proceso destructivo de la reabsorción

radicular interna; aunque en algunos casos la extracción es la única opción viable⁽¹⁾. Sin embargo, la exodoncia de estos dientes es una preocupación no sólo para los profesionales que deben contar con suficiente evidencia y conocimiento sobre el tema, sino también para los pacientes; lo que sugiere que mejorar el nivel de conocimiento sobre este tema es crucial para poder realizar una adecuada toma de decisiones durante el tratamiento, de esta manera se plantea esta investigación para dar respuesta a la siguiente pregunta.

1.1 PREGUNTA DE INVESTIGACIÓN

En pacientes que han sufrido trauma dentoalveolar ¿qué tipo de reabsorción radicular interna presenta mayor incidencia, inflamatoria o por aposición?

2. JUSTIFICACIÓN

Teniendo en cuenta que la reabsorción radicular interna asociada al trauma dentoalveolar es una patología que presenta poca frecuencia con una incidencia cercana al 1.3%^(3,8); y que por sus características asintomáticas, es difícil de detectar en comparación con la reabsorción externa; la interna es un acontecimiento relativamente anormal y a menudo suelen ser confundidas⁽³⁾, por ser un fenómeno que aún crea confusión, es esencial dentro de la odontología, esclarecer la mayoría

de los aspectos que involucran la reabsorción radicular interna, siendo importante no sólo la investigación y recopilación de información, sino además el involucrar diferentes tipos de profesionales para que se generen distintos aportes desde variados enfoques⁽¹¹⁾.

Un aspecto determinante de esta patología, es que la mayoría de los casos de reabsorción radicular interna se observan en los dientes anteriores, debido a su susceptibilidad al trauma. En Colombia la población afectada por el trauma dentoalveolar es del 16,52% de la población en general, siendo frecuente en jóvenes de 15 años con el 17.12% en dientes permanentes, seguidos de las personas entre 20 a 34 años con 20.37%.⁽¹³⁾

Muchos artículos hablan de una incidencia inferior al 1%, pero estudios recientes demuestran que hay indicios de reabsorción interna en un alto porcentaje de los dientes con inflamación pulpar o necrosis^(2,3). Este proceso parece variar entre diferentes personas y dentro de la misma persona en diferentes momentos, y aunque falta mayor investigación, se ha encontrado que las mujeres son más susceptibles a la reabsorción radicular interna en una proporción 3.7:1⁽¹²⁾.

También se puede observar que en dientes posteriores, la reabsorción radicular interna es debida probablemente a la afección cariosa de la pulpa⁽⁶⁾. Tal condición devela la necesidad de profundizar en el tema, pues en la actualidad el componente estético juega un papel importante para la odontología⁽⁹⁾. En etapas avanzadas, a

menudo es muy difícil distinguir la reabsorción radicular interna de la externa y con el objetivo de un resultado más predecible, algunos profesionales sugieren la exodoncia del diente y el tratamiento del implante; lo que lleva a una situación compleja pues la permanencia del diente, principalmente en la zona estética es de suma importancia desde el punto de vista socioeconómico y especialmente desde el psicológico⁽⁸⁾.

De esta manera, el diagnóstico precoz, la eliminación de la causa, el tratamiento adecuado de la reabsorción radicular interna es obligatoria para el resultado exitoso del tratamiento ⁽⁶⁾; por eso el contar con la información suficiente sobre el tema y la influencia de factores de riesgo, como el trauma, juegan un papel importante para el profesional de la odontología, pues si bien su incidencia es demasiado baja, llega a afectar directamente la parte estética que en la actualidad es trascendental y determinante para la satisfacción del paciente.

3. PROPÓSITO

Brindar información actualizada, amplia y suficiente sobre la influencia del trauma dentoalveolar en la aparición de la reabsorción radicular interna, que sirva como herramienta para que los profesionales del área odontológica puedan tomar decisiones apropiadas en cuanto al diagnóstico que influye positivamente en el pronóstico integral del paciente

4. MARCO TEÓRICO

4.1 REABSORCIÓN INTERNA

La Asociación Americana de Endodoncia define la reabsorción interna como “un proceso patológico iniciado dentro del espacio de la pulpa con la pérdida de dentina”⁽¹³⁾ y se cuenta con reportes en la literatura desde 1830⁽³⁾. Esta patología se puede presentar después de varias lesiones como mecánicas, químicas o térmicas. Comúnmente se denomina como idiopática causada por trauma o inflamación por pulpitis irreversible⁽²⁾.

Cuando se genera daños en la cubierta orgánica de la dentina secundaria y en las células odontoblásticas que se encuentran cubriendo la dentina mineralizada en el interior del conducto y se expone el tejido pulpar con células que potencializan la reabsorción; las células multinucleadas, como los osteoclastos, que reabsorben hueso, presentan también células odontoclásticas que se encargan de la absorción del tejido dental. Los odontoblastos son precursores del odontoclastos que se unen entre sí o con células multinucleares mostrando progresión de reabsorción, aunque los odontoblastos mononucleares también pueden generar reabsorción de tejido dental⁽⁴⁾.

4.1.1 Etiología. La etiología de la reabsorción interna no está totalmente aclarada; aunque el trauma encabeza la lista de los diferentes factores que podrían iniciar este proceso ⁽³⁾. No hay certeza de que tipo de trauma u otro evento pueda producir el daño necesario para iniciar una reabsorción. En la literatura se hablan de ciertos factores que pueden iniciar el proceso, entre ellos el calor excesivo generado durante procedimientos restauradores en dientes vitales, la pulpotomía con Ca(OH)₂, fracturas, fuerzas ortodónticas excesivas, la pulpitis irreversible ^(4,5), resecciones de raíces vitales, anacorosis, dientes agrietados o cambios distróficos idiopáticos en pulpas normales ^(1,11).

Los factores genéticos también han sido implicados en el desarrollo de lesiones de reabsorción. En algunos casos, no existe una causa específica, siendo entonces idiopáticas ⁽³⁾. Se puede presentar en cualquier área de la raíz, pero es más común encontrarla en la región cervical ⁽³⁾.

4.1.2 Manifestaciones clínicas y radiográficas. En la mayoría de los casos, la reabsorción radicular interna es asintomática y es únicamente detectada en una radiografía de rutina; aunque en algunos casos el dolor puede ser un síntoma si se ha generado una perforación de la corona y se produce tejido de granulación expuesto a los fluidos orales ^(3,14).

La forma en que la reabsorción interna se presenta clínicamente depende significativamente, de la naturaleza y localización de la lesión en el diente. Si la pulpa se mantiene parcialmente vital, el paciente puede experimentar síntomas de pulpitis. Sin embargo, si la reabsorción ya no está activa y todo el tejido pulpar se encuentra necrótico, con el tiempo podría desarrollar los síntomas de la periodontitis apical. Como signo patognomónico, una coloración rosada puede ser visible a través de la corona de los dientes como resultado de la reabsorción radicular interna en el tercio coronal del conducto radicular. Esta mancha rosada conocida como “pink spot” en la literatura científica, es causada por tejido de granulación que socava el área de necrosis de la pulpa coronal^(1,3,5); relacionado con la vascularización del tejido conectivo adyacente a las células de reabsorción⁽¹⁴⁾.

Debido a la variación clínica de esta enfermedad, el diagnóstico no debe realizarse únicamente basados en los signos clínicos; éste se debe verificar con un examen radiográfico que es la herramienta por excelencia, pero además teniendo en cuenta la información de la historia clínica. Radiográficamente se observa una zona radiolúcida de forma oval y se confirma con una toma radiográfica en otra angulación en donde se observa que la lesión sigue en la misma posición con márgenes regulares, radiopacas, simétricas y excéntricas; se observa ampliación del conducto radicular con localización variable^(3,14).

4.1.3 Clasificación de la reabsorción radicular interna. La reabsorción interna se clasifica en reabsorción de superficie, inflamatoria o de sustitución ⁽³⁾.

- *La reabsorción interna de superficie* se define como áreas de menor importancia de la reabsorción de la pared del conducto radicular. Es poco probable que sea diagnosticada, ya que no presenta signos radiográficos ni clínicos⁽³⁾.
- *La reabsorción inflamatoria* es el proceso de resorción de la dentina intracanal que progresa sin que haya aposición de tejidos duros alrededor de los sitios de resorción, se asocia a la presencia de tejido de granulación que será identificado con la toma de radiografías de rutina en donde se observa una zona radiolúcida centrada en el conducto⁽²⁾.
- *La reabsorción de sustitución*, llamada también reabsorción por reemplazo, que causa defectos en el tejido dentinal cercano al canal de la raíz con a posicionamiento de hueso como tejido en alguna zona de la lesión total o parcialmente, esta requiere de dos fases que son la lesión y el estímulo, es asintomática en la etapa temprana. Radiográficamente se observa una zona radiopaca⁽²⁾.

La reabsorción interna es poco frecuente después de una lesión traumática; sin embargo, los reportes indican que pueden ser una consecuencia de eventos que van desde una fractura corono radicular hasta una luxación; este proceso es en donde se reabsorbe dentina adyacente al conducto haciendo deposición ósea⁽¹⁵⁾.

4.1.4 Tratamiento. Después de considerar el diagnóstico diferencial, que incluye la reabsorción radicular externa, el tratamiento debe apuntar a la eliminación completa del tejido resorptivo del sistema de conductos radiculares, en un intento por prevenir la pérdida adicional de tejido duro. Sin embargo, la selección de materiales restauradores adecuados para estos casos sigue siendo un desafío, especialmente si la pérdida de dientes es extensa⁽⁷⁾.

La endodoncia es el tratamiento indicado para una reabsorción radicular interna, ya que elimina el tejido de granulación y sangrado producido por células clásticas. La reabsorción interna necesita tejido pulpar vital para desarrollarse, por lo tanto, la eliminación de la pulpa conseguirá detener los procesos destructivos^(3,5).

No obstante, el pronóstico no es totalmente satisfactorio; las irregularidades del complejo sistema de conductos, plantean dificultades técnicas para la correcta limpieza y obturación del conducto radicular. La persistencia de restos orgánicos y bacterias en estas irregularidades limitan el éxito a largo plazo del tratamiento endodóntico⁽³⁾. En algunos casos, la extracción es la única opción realista⁽⁷⁾.

Por su propia naturaleza, los defectos de la reabsorción interna pueden ser difíciles de obturar adecuadamente. Para sellar por completo el defecto de la reabsorción, el material de obturación debe fluir, siendo la gutapercha termoplástica el material de relleno más utilizado⁽³⁾.

Terapéuticamente, el biomaterial empleado puede influir en el pronóstico del tratamiento endodóntico no quirúrgico realizado para la reabsorción radical profunda de la raíz⁽⁸⁾.

4.2 TRAUMADENTOALVEOLAR

En los traumatismos dentales frecuentemente se ve afectada la pulpa con el consiguiente riesgo de desarrollar una infección odontógena, propiciada por la patología que se produce a nivel pulpar y periapical. Para el pronóstico de los dientes traumatizados, es de vital importancia, que un adecuado tratamiento sea efectuado lo más pronto posible después del trauma. El tratamiento programado de las lesiones traumáticas de los dientes requiere una amplia gama de procedimientos terapéuticos, por lo que muchas veces debe de realizarse de forma multidisciplinar. La prevalencia de traumas tanto en hombres como en mujeres ha tenido un cambio importante asociado no sólo con la edad, sino con las prácticas que se realizan en la era moderna. Es claro que a medida que el niño empieza su proceso de locomoción hasta el momento en que llega a desarrollar algún deporte de contacto la frecuencia de los accidentes van en aumento, llegando a ser mucho más frecuentes un poco antes de la edad escolar. En los años 1950-60 los niños sufrían tres veces más traumatismos que las niñas. Sin embargo, con la rápida incorporación de las mujeres a la vida deportiva ha producido una razón de 1:1,5 traumatismos en mujeres por cada hombre⁽¹⁶⁾. Esta frecuencia en los traumatismos

genera una importante consideración para la rama odontológica quien debe tener soluciones a las diferentes situaciones que se puedan presentar.

5. OBJETIVOS

5.1 OBJETIVO GENERAL

Establecer la incidencia del trauma dentoalveolar en la aparición de los diferentes tipos de reabsorción radicular interna.

5.2 OBJETIVOS ESPECÍFICOS

- Establecer los tipos de reabsorción radicular interna más frecuentes definidos en la literatura consultada.
- Determinar la relación entre trauma dentoalveolar y reabsorción radicular interna.

II. ASPECTOS METODOLÓGICOS

6. DISEÑO METODOLÓGICO

6.1 TIPO DE ESTUDIO

Revisión sistemática de la literatura científica

6.2 MATERIAL DE ESTUDIO

Literatura científica de reabsorción interna causada por trauma dentoalveolar

6.3 OBJETO DE ESTUDIO

Artículos sobre reabsorción radicular interna causada por trauma dentoalveolar.

6.4 CRITERIOS DE SELECCIÓN

6.4.1 Criterios de inclusión. Artículos que evalúen la reabsorción radicular interna en relación con el trauma dentoalveolar, que encierren la calidad de la lista de chequeo STROBE Y PRISMA, en idioma inglés, publicados desde enero 1990 – diciembre 2016. Artículos científicos cuyo diseño de estudio se relacione con revisiones sistemáticas, narrativas, casos y controles, longitudinales donde se muestre la relación entre trauma y reabsorción radicular interna, estudios

descriptivos. Artículos científicos cuya población de referencia sea diagnosticada reabsorción interna y trauma dentoalveolar,

6.4.2 Criterios de exclusión. Artículos de línea de estudio en animales u otros tejidos que no se refieran a la pulpa dental humana. Artículos de opinión

6.5 ESTRATEGIA DE BUSQUEDA DE LITERATURA

Se realizó la búsqueda en bases de datos virtual teniendo en cuenta los siguientes criterios de búsqueda y palabras claves:

1. Dental trauma OR lateral luxation OR extrusive luxation OR avulsión OR root fracture OR coronal fracture OR uncomplicated luxation OR concussion
2. Internal root resorption OR replacement root resorption OR inflammatory root resorption
3. Dental pulp AND inflammation OR pulp necrosis

La combinación de las búsquedas y términos definidos, incluyeron:

1-2 (Dental trauma OR lateral luxation OR extrusive luxation OR avulsión OR root fracture OR coronal fracture OR uncomplicated luxation OR concussion) AND (Internal root resorption OR replacement root resorption OR inflammatory root resorption) OR TIAF.

1-3 (Dental trauma OR lateral luxation OR extrusive luxation OR avulsión OR root fracture OR coronal fracture OR uncomplicated luxation OR concussion) AND (Dental pulp AND inflammation OR pulp necrosis) OR TIAF.

6.6 ESTRATEGIA DE SELECCION DE LOS ESTUDIOS

Una vez realizada la búsqueda que anteriormente se menciona en las bases de datos PUBMED Y EBSCO, se procedió a excluir: los artículos duplicados, artículos reporte de caso, artículos cuyo cuartil no sea Q1, Q2 y Q3, artículos que al momento de leer el título y/o el abstract se concluyó que no cumplían con los criterios de inclusión establecidos, luego se buscaron por texto completo los artículos seleccionados verificando el cumplimiento de los criterios.

6.6.1 Evaluación de la calidad metodológica. Se realizó la respectiva evaluación siguiendo los parámetros de lista de chequeo STROBE Y PRISMA.

6.6.2 Extracción de información. Dos investigadores se encargaron de extraer la información y evaluar la calidad metodológica. Se revisaron los artículos utilizando una matriz bibliográfica que incluyo los siguientes datos: título del artículo, autor, tipo de estudio, referencia Vancouver, objetivo, resultados, calidad metodológica.

6.7 UNIDAD DE ANALISIS

Reabsorción interna	Trauma dentoalveolar
Definición	Tipos de trauma dentoalveolar
Etiología	Respuesta pulpar al trauma dentoalveolar.
Diagnóstico	Respuesta pulpar al trauma dentoalveolar y reabsorción radicular interna.
Características clínicas y radiográficas	

III. RESULTADOS

Se realizó la búsqueda de artículos en las bases de datos PUBMED Y EBSCO teniendo en cuenta los términos mesh definidos anteriormente obteniendo un total de 320 artículos los cuales se les aplicó límites de búsqueda de 1990 a 2016, en inglés y en humanos.

Se descartaron artículos repetidos por título de las dos bases de datos y de la unión de las dos búsquedas para un total de 50 artículos, se aplicó criterios de inclusión a los artículos seleccionados dando como aprobados

un total de 12 artículos por texto completo y a estos se les aplica la lista de cheque STROBE y PRISMA de los cuales se seleccionaron 4 (figura 1).

Figura 1.Proceso de selección de los artículos

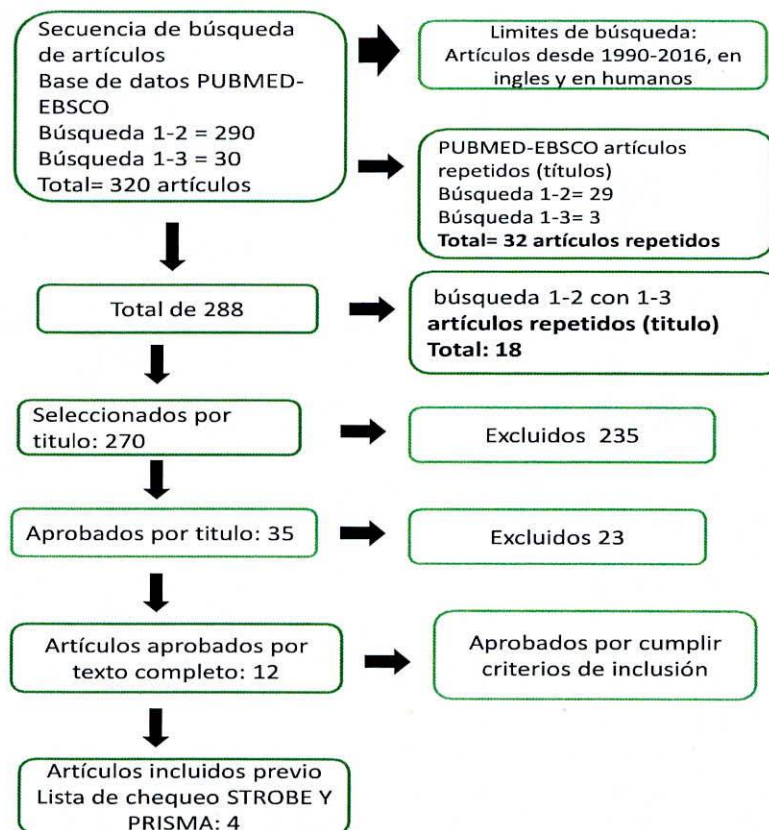


Tabla 1 extraccion de datos

Título de Artículo	Primer autor (año)	Nombre de revista	Factor de Impacto	Diseño del estudio	Muestra (#)	Genero Y Edad	Característica de la muestra	Definición de reabsorción interna	Terapia	Relación Resultados Obtenidos al Tratamiento	Análisis Estadístico
Periodontal healing complications following concussion and subluxation injuries in the permanent dentition. A longitudinal cohort study	Herman NV (2012)	Dental Traumatology	Q1	Longitudinal de cohorte	469 dientes permanentes (358 pacientes) con concusiones y 404 dientes permanentes con subluxaciones	134 Mujeres 224 hombres ; 317 menores de 20 años y 41 mayores de 20 años	Con lesión de concusión sin aflojamiento o desplazamiento anormal, pero con una reacción marcada a la percusión o con lesión de subluxación con aflojamiento anormal sin	NP	320 dientes no recibieron tratamiento de la lesión por subluxación, pero se aplicaron férulas en los 84 dientes restantes. La fijación se realizó mediante	La reabsorción relacionada con la infección ocurrió significativamente más frecuentemente en los dientes con fractura concomitante de la corona	El método de Kaplan-Meier ; límites de confianza,

							desplazamiento.		bandas ortodóncicas y resina o por grabado ácido y un material de temporización flexible.		
Study of Prevalence of Internal Resorption in Periapical Radiography of Anterior Permanent Tooth	Araújo LCG (2009)	Int. J. Morphol	Q3	Observacional descriptiva	Se analizaron 888 registros, entre ellos 232 tuvieron tratamiento endodóntico en dientes permanentes anteriores	NP	Observación de dientes donde radiográficamente se observe la presencia y la localización de resorción	SI	Observación radiográfica solamente	La reabsorción interna fue frecuente en 2,16% de los casos, con 0,86% ubicado en la región coronal, 0,44% en la región de raíz y 0,86% en	Sólo distribución porcentual y de frecuencias

					res y caninos de ambos arcos dentales.					ambas regiones.	
Internal root resorption studied by radiography, stereomicroscope, scanning electron microscope and computerized 3D reconstructive method	Lyrodia KM (2002)	Dental Traumatology	Q1	Observacional descriptiva	2 dientes	NA	Dientes con presencia de reabsorción radicular interna	Si	Creación de imágenes tridimensionales de las reabsorciones encontradas	Radiográficamente, la RRI se mostró como una radiolucencia uniforme. Mediante el examen SM, se observó una destrucción extensa de la dentina; mediante el examen SEM, fue clara la desaparición de los túbulos dentinarios. El	NA

										método reconstructivo 3D reveló un defecto circunscrito de forma oval que no perforó el cemento.	
Frecuencia de root resorption following trauma to permanent teeth	Soares AJ (2015)	Journal of Oral Science	Q2	Observacional descriptivo retrospectivo	249 dientes de 125 pacientes	Entre 7 y 51 años	Dientes traumatizados (incluyen do dientes con un ápice abierto)	Si	Se observa la presencia de RR tras haber sufrido diferentes tipos de traumas	Entre los tipos de lesión dental, la reabsorción de reemplazo o se observó con mayor frecuencia en los casos de avulsión (87,2%). El único factor que se asoció con este tipo de reabsorción	Chi2, test exacto de Fisher, regresión logística múltiple

										<p>ón fue el tipo de lesión (P <0,0001). respecto a la reabsorción interna inflamatoria es poco frecuente en los traumas dentoalveolares mostrando la presencia de esta en solo 2 dientes afectados por luxación lateral (0,8%). No se observó RRI en otros tipos de trauma.</p>
--	--	--	--	--	--	--	--	--	--	---

TABLA 2. ARTICULOS SELECCIONADOS

AUTORES	TIPO DE ESTUDIO	NUMERO DE DIENTES	NIVEL DE EVIDENCIA
Hermann NV (2012)	Longitudinal de cohorte	469 dientes permanentes (358 pacientes) con concusiones y 404 dientes permanentes con subluxaciones	Q1
Araújo LCG (2009)	Observacional descriptiva	Se analizaron 888 registros, entre ellos 232 tuvieron tratamiento endodóntico en dientes permanentes anteriores y caninos de ambos arcos dentales.	Q3
Lyroudia KM (2002)	Observacional descriptiva	2 dientes	Q1
Soares AJ (2015)	Observacional descriptivo retrospectivo	249 dientes de 125 pacientes	Q2

Al realizar la revisión de la literatura científica se observa que la incidencia de dientes con trauma dentoalveolar y la aparición de la reabsorción radicular interna es baja.

Hermann NV y col. en el 2012 habla de la relación entre la reabsorción con la reparación y dientes con múltiples lesiones pues estos podrían estar relacionados con la gravedad de la lesión, pues la diferencia entre la concusión y subluxación está en la cantidad de dientes involucrados y de esto depende en cierta medida el diagnóstico y un buen tratamiento.

Los dientes con un diagnóstico más severo (por ejemplo, extrusión, luxación lateral, fractura del alvéolo, avulsión o subluxación) son más susceptibles a la reabsorción que en cualquier otro tipo de trauma y de estos en dos o tres casos puede ocurrir necrosis. El bajo riesgo de reabsorción indica que el daño causado por el trauma debe haber sido muy limitado y que la necrosis pulpar es una de las condiciones para la iniciación de la reabsorción inflamatoria .

En el trauma dentoalveolar las complicaciones o la posibilidad de que se manifieste una reabsorción radicular interna se da cuando más de un diente se encuentra involucrado.

Araújo LCG 2009 indica que el pronóstico de las reabsorciones radiculares internas está relacionado con un buen diagnóstico y a tiempo pues son importantes los controles radiográficos luego de un trauma, y la radiografía periapical se convierte en una herramienta fundamental para este.

En cuanto la ubicación nos habla que la reabsorción radicular interna puede encontrarse en cualquier parte del sistema de conductos radiculares, que los dientes anteriores son los más afectados primero los incisivos seguido de los caninos, por esto la importancia del seguimiento y diagnóstico a tiempo pues influyen en el pronóstico y éxito del tratamiento.

Concluye que la reabsorción radicular interna es un caso de baja incidencia y es muy importante conocerla, hacer un buen diagnóstico y seguimiento pues de lo contrario puede conducir a la pérdida dental conduciendo a cambios funcionales y estéticos para el paciente.

Lyroutia KM y col. 2002. Describe como se observa en una imagen radiográfica la reabsorción radicular interna en comparación con una reabsorción radicular externa. Una reabsorción radicular interna tomada desde diferentes ángulos radiográficos siempre se observará la zona radiolúcida en el conducto radicular, también presentara paredes definidas y sin conducto radicular; mientras que la reabsorción radicular externa no.

Soares AJ y col. en el 2015 evidencio que la reabsorción radicular interna inflamatoria es poco frecuente en los traumas dentoalveolares . mostrando que la reabsorción radicular interna inflamatoria se presento solo en 2 dientes afectados por luxación lateral (0,8%). No se observó en otros tipos de trauma.

IV. DISCUSIÓN

EL TRAUMA DENTAL

El trauma dental es la lesión sufrida por un diente y/o sus estructuras de apoyo por la transmisión aguda de energía de impacto⁽¹⁷⁾. Por lo general, es repentino, circunstancial, inesperado, accidental y a menudo requiere atención de emergencia. No es una enfermedad sino una consecuencia de varios factores de riesgo inevitables en la vida y aunque estas lesiones son más comunes en ciertos grupos poblacionales, ningún individuo está exento de riesgo a través de sus actividades de la vida diaria. El trauma dental suele ser más costoso que muchas otras lesiones accidentales que se presentan en clínicas de emergencia y hospitales. Se calcula que el costo de la vida de las lesiones corporales se estima en US\$406.000 millones. Se ha informado que las lesiones dentales traumáticas y sus consecuencias pueden exceder la carga que generan otras enfermedades como la caries y la enfermedad periodontal en la población joven. La gestión del trauma dental nunca es igual y representa un desafío para los profesionales. Se debe considerar que la administración de emergencia comienza en el momento de la lesión y no desde el momento en que el paciente ve al odontólogo, ya que esto afecta la recuperación ⁽¹⁸⁾.

Se han descrito seis tipos de lesiones de los tejidos perirradiculares (lesiones de luxación) y siete tipos de fracturas de los dientes y sus combinaciones. La pulpa

dental, el área perirradicular y los tejidos blandos circundantes pueden verse afectados por el traumatismo. Con el fin de restablecer la integridad, estos tejidos responden con inflamación a nivel local para defender el cuerpo contra la infección y sustancias extrañas, así como para eliminar los tejidos necróticos dañados, lo que facilita la reparación y regeneración de los tejidos adyacentes viables. Hay muchos tipos de tejidos implicados incluyendo pulpa, ligamento periodontal (LP), gingiva y mucosa, así como esmalte, dentina, cemento y hueso alveolar. Las respuestas de estos tejidos determinarán el tratamiento requerido y el resultado de los dientes involucrados. Los factores que afectan a los resultados de las respuestas tisulares se considerarán posteriormente en las categorías de factores mecánicos y biológicos⁽¹⁷⁾.

Las respuestas del tejido pueden ser favorables o desfavorables. Las respuestas favorables no requieren intervención mínima, sólo el seguimiento periódico para monitorear que con el tiempo que no ocurran cambios adversos en el tejido que requieran tratamiento. Afortunadamente, las lesiones más comunes son relativamente menores, siendo infracciones de esmalte, fracturas de corona sin complicaciones, concusiones y subluxaciones. Estas lesiones rara vez representan un riesgo para la salud o la supervivencia de los dientes lesionados. Las consecuencias más graves y complicadas de estas lesiones son la necrosis pulpar e infección del sistema radicular, la reabsorción radicular externa, la reabsorción radicular de reemplazo externo, la anquilosis, la reabsorción ósea, la pérdida de inserción y la recesión gingival seguida de una posterior pérdida de dientes⁽¹⁷⁾.

Respuestas del tejido a situaciones traumáticas. Como se mencionó antes, las lesiones traumáticas dentales pueden afectar en diferentes grados la pulpa, los tejidos perirradiculares y los tejidos blandos circundantes. El daño tisular inicia una secuencia de eventos en los tejidos implicados en pro de la cicatrización. Esta secuencia de eventos, parten desde la hemostasia, inflamación (por la cual los leucocitos migran hacia la lesión para protegerla de la infección y así realizar la limpieza de esta), proliferación (para cerrar el defecto de la lesión con tejido conectivo y epitelial recién formado) y llegan a la reorganización por remodelación. El proceso de cicatrización es básicamente el mismo en todos los tejidos, pero varía clínicamente dependiendo de los tejidos implicados. Si el proceso inflamatorio es mínimo, se dará de manera favorable la cicatrización de estos tejidos. No obstante, cuando el proceso inflamatorio se da a causa de un estímulo continuo, como en los casos de infección bacteriana, no habrá cicatrización o una respuesta desfavorable y un proceso inflamatorio activo continuará hasta que se pierda todo el diente⁽¹⁷⁾.

Respuestas de la pulpa después del traumatismo en un diente. La pulpa dental suele estar involucrada en los casos de traumatismo dental. El grado de implicación de la pulpa no es el mismo en todas las lesiones y depende del tipo de lesión. En las lesiones de la pulpa se destacan dos escenarios. El primero es la exposición de la pulpa a las bacterias orales a través de los túbulos dentinarios expuestos en las fracturas sin complicaciones de la corona, o través de la exposición directa de la superficie de la herida de la pulpa en fracturas complicadas de la corona o de la raíz de la corona. Y el segundo, donde la pulpa también puede estar expuesta al LP

después de la ruptura o ruptura del suministro neurovascular a la pulpa que puede ocurrir en el foramen apical en lesiones de luxación o al nivel de una fractura de raíz. Estos dos escenarios de trauma también pueden ocurrir simultáneamente, como en una fractura de corona con una lesión concurrente de luxación. Todas estas lesiones traumáticas tienen un impacto directo en la salud de la pulpa, lo que puede dar lugar a diversas respuestas de la pulpa, que varían desde la formación de dentina terciaria localizada o generalizada, la revascularización de la pulpa, la calcificación del conducto pulpar, la inflamación crónica de la pulpa, reabsorción, así como necrosis pulpar y posterior infección del sistema radicular⁽¹⁷⁾.

Los factores mecánicos. Un objeto en movimiento tiene energía que depende de su masa y velocidad. La dirección del impacto y las propiedades físicas de las estructuras implicadas incluyendo formas y resiliencia determinan la transmisión de energía en el punto de impactación y, por tanto, determinan indirectamente en este caso, la extensión del daño al diente y sus estructuras de soporte ⁽¹⁷⁾.

- **El tipo de impacto - trauma directo o indirecto.** El trauma directo ocurre cuando el diente mismo es golpeado por, o contra, un objeto. Esto generalmente implica que la región anterior de la dentición estará involucrada. Los dientes y los tejidos circundantes pueden ser lesionados indirectamente (trauma indirecto) cuando la mandíbula se cierra forzosamente contra el maxilar después de un golpe en la barbilla o mandíbula. Los traumatismos indirectos suelen producir premolares y molares con fracturas de la corona, así como fracturas de mandíbula en las

regiones condilares y sínfisis. El efecto del trauma indirecto disminuye progresivamente y bruscamente a medida que aumenta la distancia al sitio de impacto.

- **La energía de impacto – inclusión de masa y velocidad.** La energía del impacto depende de su masa y velocidad. La velocidad juega un papel determinante ya que la energía es el resultado de la masa multiplicada por el cuadrado de la velocidad ($E = mc^2$). Los impactos de alta velocidad con baja masa a menudo conducen a fracturas de la corona, donde la mayor parte de la energía del impacto se disipa, dejando poco para producir efectos importantes en los tejidos blandos perirradiculares y circundantes. Esto puede explicar por qué las fracturas de la corona son más frecuentes en los dientes con lesiones menores de luxación. Por el contrario, los impactos a baja velocidad con gran masa (por ejemplo, golpeando el diente contra el suelo) pueden producir mayor daño a las estructuras de soporte y un efecto mínimo sobre la estructura del diente. En los dientes con extrusión, avulsión o luxación lateral, la energía del impacto se transfiere a los tejidos blandos perirradiculares y circundantes, con una ocurrencia menos frecuente de fracturas concurrentes de la corona. Sin embargo, en la intrusión, el impacto axial obliga al diente en el hueso alveolar con muy poco efecto amortiguador del Ligamento periodontal, y por lo tanto las fracturas concurrentes de la corona se convierten en un hallazgo más común.

- **Forma del objeto impactante.** La forma del objeto impactante determina la energía del impacto en el punto de contacto (impactación). Un objeto afilado tiene un área de contacto pequeña sobre la impactación llevando a fracturas limpias de la corona con un mínimo de desplazamiento del diente ya que la energía se concentra rápidamente sobre un área limitada. Un objeto contundente tiene un área de contacto más grande en la impactación y las lesiones tienden a ser lesiones perirradiculares, tales como luxaciones o fracturas de raíz.
- **Dirección de la fuerza de impacto.** La dirección de la fuerza de impacto en la corona del diente determina el tipo de lesión. Muy a menudo el impacto golpea el diente facialmente y perpendicularmente al eje a largo de la raíz. Una fractura siempre se produce en el punto más débil de acuerdo con las leyes de los mecanismos de fractura. Las líneas de división se determinan por la orientación de los prismas de esmalte y los túbulos dentinarios. El esmalte es más débil paralelo a las líneas del esmalte y la dentina es más débil perpendicular a los túbulos dentinarios. La superficie de la raíz es forzada contra el hueso marginalmente y apicalmente, creando altas fuerzas de compresión en direcciones opuestas. Las cepas de corte se desarrollan entre las zonas marginales y apicales, y la raíz se fractura a lo largo del plano que une las dos áreas de compresión. Cuando el diente está firmemente anclado en el hueso alveolar, la tensión se desarrollará en el área donde el diente emerge del hueso alveolar, dando lugar a una

fractura horizontal. Los defectos preexistentes en el esmalte y la dentina, como caries, infracciones, grietas, lesiones cervicales no cariosas y restauraciones, también alteran el comportamiento mecánico. La dirección de la fuerza de impacto también determinará el tipo de lesión de luxación que puede ocurrir. La mayoría de las fuerzas provienen de la dirección facial o labial y por lo tanto la concusión, la subluxación y la luxación lateral son las lesiones más comunes en los tejidos periodontales. La intrusión requiere una fuerza paralela al eje largo del diente desde la dirección incisal, mientras que la extrusión y la avulsión requieren fuerzas de la dirección apical, que son raras⁽¹⁷⁾.

Los factores biológicos. Estos tienen una influencia directa sobre la capacidad del tejido para recuperarse después del trauma. El pronóstico de cicatrización más fuerte parece ser el grado de desplazamiento del diente en la cavidad alveolar, reflejando la alteración del suministro neurovascular a los tejidos pulpar y perirradicular, seguido por la etapa de desarrollo radicular que refleja el potencial de reparación de la pulpa. El grado de implicación de la pulpa después del trauma y si ha habido más de una lesión al mismo tiempo, son de importancia pronóstica en la determinación del tipo de respuesta de cicatrización del tejido ⁽¹⁷⁾.

- **Grado de desplazamiento del diente (luxación).** El grado de desplazamiento del diente en la cavidad alveolar es un factor importante que afecta tanto a la pulpa como a la cicatrización del tejido periodontal, ya que afecta el suministro neurovascular de la pulpa, así como la capa

protectora de cemento con su Ligamento Periodontal. El grado de desplazamiento (luxación) refleja la gravedad del traumatismo sostenido por el diente. Los dientes con poco o ningún desplazamiento tienen un pronóstico mucho mejor. Por lo tanto, las lesiones de concusión y subluxación tienen el pronóstico más favorable, seguido de extrusión, luxación lateral, intrusión y avulsión.

- ***Etapas de desarrollo radicular.*** En los dientes con apice cerrado (es decir, con formación completa de raíces), el suministro neurovascular tiene un mayor riesgo de alteración (por separación o aplastamiento) con lesiones por luxación, que los dientes inmaduros. Se considera que la etapa de desarrollo radicular es una expresión de la capacidad de los microvasos apicales cortados y las fibras nerviosas de crecer en el espacio del canal pulpar. Cuanto mayor sea el diámetro del apice abierto, mayor será la probabilidad de revascularización pulpar. Durante las primeras etapas del desarrollo de la raíz, el ancho apical primario es relativamente constante hasta que se alcanza la longitud final de la raíz y comienza a formarse la constricción apical. Por lo tanto, la posibilidad de revascularización a través del foramen apical primario debería ser teóricamente la misma en las primeras etapas de los dientes en desarrollo inmaduros. Un diente incompletamente desarrollado debe ser manejado con el objetivo de preservar la pulpa
- ***Extensión de la pulpa implicada.*** El grado de implicación de la pulpa no es el mismo en todas las lesiones traumáticas y está determinado por el tipo de

lesión. Cuando se considera la participación de la pulpa, hay que considerar dos aspectos: el suministro neurovascular y el tamaño y la duración de la exposición de la pulpa al medio oral.

- **Lesiones concurrentes y combinadas en el mismo diente.** Estas lesiones implican que más tejidos están implicados que si sólo hay un tipo de lesión. Es relativamente frecuente tener lesiones concurrentes en un diente. Las fracturas de la corona pueden ocurrir simultáneamente con subluxaciones, luxaciones laterales, extrusiones, intrusiones y avulsiones. Las lesiones concurrentes tienen un efecto sinérgico en los tejidos implicados y las respuestas tisulares pueden complicarse más a medida que se involucren más mecanismos celulares que si sólo hay un tipo de lesión de un evento aislado⁽¹⁷⁾.

LA REABSORCIÓN RADICULAR INTERNA

También definida como reabsorción intracanal y reabsorción radicular del canal, ha sido considerada desde 1830 como un caso endodóntico raro de reabsorción, que aparece como una distrofia típica de la pulpa que pone en peligro el tejido duro de los dientes cambiando su morfología normal^(21,23). Es un proceso donde hay destrucción exclusivamente de los odontoblastos en la parte interna de la raíz, pero dejando las otras estructuras pulpares vivas, aunque con grados inflamatorios variables. Aunque su etiología no está bastante clara, se ha establecido que requiere dos fases: lesión y estímulo⁽²⁴⁾; así, se ha encontrado asociada con

traumatismos dentales de pequeña magnitud que pueden ser accidentales o iatrogénicas⁽²⁵⁾, y alteraciones inflamatorias de la pulpa dental. Estos hechos estimulan el tejido pulpar, donde comienza el proceso inflamatorio y luego algunas células indiferenciadas de la pulpa pueden convertirse en osteoclastos o macrófagos, lo que da lugar a la reabsorción interna. En la mayoría de los casos, la reabsorción interna suele ser asintomática y sólo detectable mediante radiografías periapicales de rutina, donde se describe como una zona radiolúcida caracterizada por un agrandamiento en forma oval del conducto radicular y que no se mueve con variaciones del ángulo radiográfico. En casos más evolucionados, la fragilidad de la estructura dental puede causar áreas de fractura o perforación. El tratamiento de las reabsorciones es complejo, exige tiempo, es caro y su pronóstico es impredecible. La resorción interna se observa con frecuencia en la región cervical, pero también puede ocurrir en todas las áreas de la cavidad pulpar. Si es coronal, el diente muestra manchas rosadas debido a la proliferación capilar debida a la inflamación pulpar. Además, su baja incidencia dificulta la definición del área de preferencia de la patología⁽²¹⁾. Sin pulpa viva no hay reabsorción interna activa. Cuando se trata de reabsorción interna, el tratamiento endodóntico representa la única conducta terapéutica, y el pronóstico es excelente, siempre y cuando no haya un grado significativo de fragilización estructural. Sólo en la reabsorción interna del diente la pulpa actúa directamente en el proceso⁽²⁶⁾.

Así, para que la reabsorción radicular ocurra, deben suceder dos cosas: 1) La pérdida o alteración de la capa protectora (pre-cemento o pre-dentina); 2) La inflamación debe ocurrir en la superficie de la raíz desprotegida⁽²⁶⁾.

Apariencia histológica. Al igual que el de otros defectos inflamatorios reabsortivos, el cuadro histológico de la reabsorción interna es el tejido de granulación con células gigantes multinucleadas. Un área de pulpa necrótica se encuentra coronal al tejido de granulación. A veces se pueden observar túbulos dentales, que contienen microorganismos y se comunican entre la zona necrótica y el tejido de granulación. A diferencia de la reabsorción radicular externa, el hueso adyacente no se ve afectado por la reabsorción interna de la raíz ⁽²⁶⁾.

Hay tres formas de reabsorción interna: superficial, inflamatoria y de reemplazo.

Reabsorción radicular interna superficial. Este tipo de reabsorción está relacionada con la reparación. Suele ocurrir en el lado pulpar de la fractura, en fracturas de raíz o cerca del foramen apical en dientes luxados. El proceso de reabsorción comienza en la línea de la fractura y progresa hacia la pared del conducto radicular del fragmento coronal. La reabsorción superficial no es progresiva y es autolimitada. Las lagunas de reabsorción se cubren en una etapa posterior con dentina terciaria⁽¹⁷⁾.

Reabsorción radicular interna inflamatoria. La reabsorción interna inflamatoria está relacionada con la infección e implica la destrucción progresiva de la dentina interna de la raíz en cualquier punto a lo largo de la longitud del espacio pulpar. Esta

respuesta es un paso necesario en la lucha de la pulpa contra las bacterias invasoras que residen en los túbulos dentinarios y el sistema de conductos radiculares. Las lagunas de reabsorción pueden llenarse con tejido de granulación (generando apariencia rosa). Cuando ocurre en el tercio cervical del conducto radicular en dientes luxados, puede imitar la reabsorción radicular externa invasiva, lo que da una apariencia clínica de un "punto rosa" en el área cervical de la corona. Para que la reabsorción interna progrese, el tejido pulpar apical a la lesión reabsortiva debe tener un suministro sanguíneo viable para proporcionar nutrientes a las células clásticas, mientras que el tejido necrótico de la pulpa coronaria infectado proporciona estimulación para las células clásticas. Con la progresión del proceso de reabsorción, puede ocurrir la comunicación con el ligamento periodontal. El desarrollo de la necrosis completa de la pulpa detiene la progresión del proceso de la reabsorción. Se cree que las células clásticas de reabsorción cortan el suministro de sangre y de los nutrientes. Las bacterias infectarán entonces todo el sistema del conducto radicular que se convertirá en un sistema de canal radicular sin pulpa, con el desarrollo de periodontitis apical^(17,23). Cuando se diagnostica correctamente, el tratamiento es relativamente simple, con buen o incluso excelente pronóstico. No obstante, en los casos donde la reabsorción ha perforado la raíz, la estructura dental puede haberse vuelto demasiado débil, y la eliminación de la infección puede ser más difícil ⁽⁴⁾.

Reabsorción radicular interna de reemplazo. Esta reabsorción está relacionada con la reparación, pero es progresiva con la invasión de una estructura similar a

hueso en el sistema de conductos radiculares. Es causada por una inflamación de baja graduación, como pulpitis crónica irreversible o necrosis pulpar. Las lagunas de reabsorción en la dentina se acompañan de la deposición concomitante de tejido duro metaplásico que se asemeja a hueso o cemento en lugar de dentina, dando lugar a un agrandamiento irregular del espacio pulpar con calcificación. Las células mesenquimales indiferenciadas pueden migrar de la pulpa apical que está inflamada. Estas células mesenquimales son multipotentes. En ausencia de señales moleculares altamente específicas para la diferenciación de odontoblastos "verdaderos" en la dentinogénesis reparadora, las células conservan el fenotipo osteoblástico y secretan una matriz que se asemeja más al hueso que a la dentina. Además, el tejido metaplásico puede derivar también de células mesenquimales transmigracionadas desde la vasculatura u originadas a partir del periodonto, análogas al crecimiento de los tejidos conectivos en el espacio pulpar usando el coágulo de sangre como andamiaje o después de la revascularización de la pulpa. Una variante de la reabsorción interna de reemplazo es la "reabsorción interna del túnel". Suele ocurrir en el fragmento coronal después de fracturas de raíz o en dientes con lesiones de luxación. El proceso de reabsorción entra en la dentina adyacente a la predentina y progresa coronariamente, con deposición concomitante de tejidos parecidos a huesos esponjosos. En las fracturas de la raíz, es un signo de curación del tejido conectivo⁽¹⁷⁾.

Tratamiento de la reabsorción radicular interna de dientes permanentes. El tratamiento del conducto radicular continúa siendo el tratamiento de elección de la reabsorción radicular interna, ya que elimina el tejido de granulación y el suministro sanguíneo de las células. La reabsorción interna de la raíz presenta dificultades específicas en instrumentación y obturación. La preparación de la velocidad de acceso debe ser conservadora tanto como sea posible para conservar la estructura radicular y evitar el debilitamiento del diente ya comprometido. Un sangrado rápido podría perjudicar la visibilidad en los dientes con lesiones de reabsorción activa, hasta que la pápula apical se haya eliminado y retirado. La forma suele permitir una instrumentación mecánica directa. Debe hacerse un gran énfasis en la disolución química del tejido pulpar vital y necrótico con hipoclorito de sodio. Las puntas plásticas no traumáticas del EndoActivator están particularmente indicadas para lograr un barrido mecánico de la capa radicular. El uso de hidróxido de calcio como un apósito de interconformación maximiza el efecto de los procedimientos de desinfección, ayuda a controlar el sangrado y necrotiza el tejido residual de la pulpa. Con relación a la obturación del conducto radicular, el material necesita fluir para sellar el defecto de reabsorción. Las técnicas de gutapercha termoplásticas parecen dar los mejores resultados cuando se respetan las paredes del conducto. Una vez se ha perforado, el MTA es el material de elección para sellar la perforación, ya que es biocompatible, bioactivo y bien tolerado por los tejidos periradiculares⁽²⁸⁾.

Tratamiento quirúrgico de la reabsorción radicular interna. El abordaje quirúrgico es necesario cuando no es posible acceder a la lesión a través del canal. El tratamiento quirúrgico siempre debe realizarse con una segunda intención,

después de que se haya realizado el tratamiento ortogrado (o retratamiento), la parte coronal del conducto que se está llenando. En estos casos, debido a la forma de la lesión, el abordaje quirúrgico permite que se logre el acceso a la lesión y que se realice una limpieza mecánica del paciente. Después de la cirugía, se extrae la placa ósea cortical para proporcionar acceso a la zona de raíz. Se prepara una gran cantidad de tejido y se prepara la cavidad de dentina intraradicular con ayuda de un microscopio operativo, se limpia y se seca. Los materiales de relleno (como MTA o la Biodentina) se colocan y se mueven en su superficie externa. El procedimiento quirúrgico se completa con una limpieza meticulosa del área de la herida. El colgajo se reposiciona y se sutura⁽²⁸⁾.

ESTUDIOS QUE RELACIONAN EL TRAUMA Y LA RRI

Se han propuesto varios factores etiológicos y el trauma parece ser el más exaltado. En un estudio con 27 pacientes, el trauma fue el factor etiológico más frecuente (43%), seguido de lesiones cariosas (25%). La infección persistente de la pulpa por las bacterias causa la colonización de las paredes de la cámara pulpar por células similares a macrófagos. El apego y la propagación de estas células es el requisito previo primario para la iniciación de la reabsorción de la raíz. Se llegó a concluir que el traumatismo y la inflamación / infección pulpar son los principales factores contribuyentes en el inicio de la reabsorción interna, aunque los factores etiológicos completos, así como la patogénesis aún no han sido completamente aclarados ⁽²⁸⁾.

En el estudio desarrollado por Soares y cols (2015), que era de carácter retrospectivo se evaluó la frecuencia de desarrollo de la reabsorción radicular en casos de traumatismos dentales relacionados con tejido de soporte. Para 249 dientes traumatizados de 125 pacientes. Los parámetros radiográficos examinados en relación con la reabsorción radicular incluyeron la presencia de reabsorción radicular externa inflamatoria, reabsorción radicular interna, reabsorción de reemplazo y calcificación del conducto, considerando los tipos de lesión dental, la reabsorción de reemplazo se observó con mayor frecuencia en los casos de avulsión (87,2%). El único factor que se asoció significativamente con este tipo de reabsorción fue el tipo de lesión ($P < 0,0001$), respecto a la reabsorción interna inflamatoria es poco frecuente en los traumas dentoalveolares mostrando la presencia de esta en solo 2 dientes afectados por luxación lateral (0,8%). No se observó RRI en otros tipos de trauma.⁽²⁹⁾

Otra investigación que incluyó dentro de su investigación, además de otros, la reabsorción radicular interna fue la desarrollada por Lin y cols. en 2016, quienes estudiaban la ocurrencia y momento de las complicaciones después de lesiones traumáticas dentales que se presentaron en un departamento de trauma dental; ellos encontraron 166 pacientes (114 hombres y 52 mujeres), con un total de 287 dientes traumatizados, y una media de 1,8 dientes lesionados por incidente. Los dientes maxilares estaban frecuente y significativamente implicados en las lesiones dentales traumáticas. El intervalo de seguimiento tuvo una media de 2,99 años; y aunque la complicación más frecuente fue necrosis pulpar (34,2%), la complicación

más frecuente relacionada con la avulsión fue la reabsorción anquilosótica (50%); los ápices abiertos en la ocurrencia del trauma se observaron en 52 dientes y éstos, 54,9% experimentó necrosis pulpar, el 9,8% presentó reabsorción radicular inflamatoria. De manera específica en estos pacientes con antecedente de trauma se presentó la reabsorción radicular interna en un 1,4% de los casos, aunque la asociación entre el trauma y la presencia de esta reabsorción no fue estadísticamente significativa ($p=0,62$), lo que indica que no se encontró relación entre ambas variables⁽³¹⁾.

V. CONCLUSIONES

- Realizado la revisión de la literatura científica se puede decir que la incidencia de la reabsorción radicular interna en dientes con trauma dentoalveolar es baja.
- Existe mayor probabilidad de que se desarrolle o presente una RRI cuando se ven afectados varios dientes en un trauma dentoalveolar
- Sabiendo que los dientes más afectados son los incisivos seguido de los caninos es importante tener en cuenta que se debe realizar controles radiográficos y así realizar un diagnóstico oportuno mejorando de esta manera el pronóstico y tratamiento de esta patología
- Dentro de las clases de trauma dentoalveolar la luxación lateral junto con la avulsión son las que más podrían desencadenar una reabsorción radicular interna y esta sería de tipo inflamatoria.

VI. RECOMENDACIONES

- Se sugiere realizar más investigaciones donde se considere ver la señalización del tejido sometido al trauma y observar la relación que hay con los osteoclastos.
- Plantear un estudio observacional descriptivo considerando los pacientes que asisten a las clínicas del UNICOC para verificar la incidencia de RRI en poblaciones específicas.

REFERENCIAS BIBLIOGRÁFICAS

1. Segura JJ, Castellanos L, Martín J, Alonso LO, López FJ. Green discoloration of the crown after internal root resorption treatment with grey mineral trioxide aggregate (MTA). *J Clin Exp Dent*. 2011; 3(Suppl1): e404-e407.
2. Nilsson E, Bonte E, Bayet F, Lasfargues JJ. Management of internal root resorption on permanent teeth. *Int J Dent*, 2013; ID929486: 7pages.
3. Peiris SV, Pérez R, González A, Díaz V, Valencia O. Actualización sobre reabsorción dentinaria interna. *Cient. Dent*, 2012; 9(3): 185-192.
4. Haapasalo M, Endal U. Internal inflammatory root resorption: the un known resorption of the tooth. *Endodontic Topics*, 2006; 14: 60-79.
5. Segovia A, Sánchez R. Reabsorción dentinaria interna. Reporte de un caso. *Rev ADM*, 2005; LXII(2): 63-66.
6. Mittal S, Kumar T, Mittal S, Sharma J. Internal root resorption: An endodontic challenge: A case series. *J Conserv Dent*, 2014; 17(6): 590–593.
7. Jacobovitz M, Lima RKP. Treatment of inflammatory internal root resorption with mineral trioxide aggregate: a case report. *Int EndodJ*, 2008; 41: 905-912.
8. Nunes E, Silveira FF, Soares JA, Duarte MA, Soares S. Treatment of perforating internal root resorption with MTA: a case report. *J Oral Sci*, 2012; 54: 127-131.
9. Negrete AF, Díaz A, Corrales CI, Barreto J. Manejo clínico de la resorción dental interna utilizando agregado trióxido mineral como material de obturación intracanal. *DUAZARY*, 2010; 7(2): 239-246.

10. Chumi R, Burgos J, Barros J. Reabsorción Radicular causada por tratamiento de ortodoncia: revisión de la literatura. *Revista Latinoamericana de Ortodoncia y Odontopediatría*, 2016; ISSN: 1317-5823.
11. Fuss Z, Tsesis I, Lin S. Root resorption – diagnosis, classification and treatment choices based on stimulation factors. *Dent Traumatol*, 2003; 19: 175-182.
12. Clarkson A. Reabsorción radicular inducida por Ortodoncia. *Rev. Estomatol.*, 2008; 16(1): 25-29.
13. Cuarto Estudio Nacional de Salud Bucal, ENSAB IV, Ministerio de Salud y Protección Social. 2014
14. Hariharan VS, Nandlal B, Srilatha KT. Management of recurrent fracture of central incisor with internal resorption using light transmitting (luminex) post. *J Indian Soc Pedod .*, 2010; 28(4): 288-292.
15. Kalender A, Öztan M, Basmaci F, Aksoy U, Orhan K. CBCT evaluation of multiple idiopathic internal resorptions in permanent molars: case report. *BMC Oral Health*, 2014; 14(39): 1-6.
16. Patel S, Ricucci D, Durak C, Tay F. Internal root resorption: a review. *J Endod.* 2010; 36(7): 1107-1121.
17. Farges JC, Licht BA, Renard E, Ducret M, Gaudin A, Smith AJ, Cooper PR. Dental Pulp Defence and Repair Mechanisms in Dental Caries. Hindawi Publishing Corporation, *Mediators of Inflammation*, 2015; doi.org/10.1155/2015/230251

18. Yu CY, Abbott PV. Responses of the pulp, periradicular and soft tissues following trauma to the permanent teeth. *Australian Dental Journal* 2016; 61:(1 Suppl) 39–58
19. Lam R. Epidemiology and outcomes of traumatic dental injuries: a review of the literatura. *Australian Dental Journal* 2016; 61(1): 4-20.
20. Consolaro A. Dental concussion: suggested protocol for controlling its consequences, treatment, prognosis and follow-up. *Dental Press Endod.* 2015;5(3):10-20.
21. Hermann NV, Lauridsen E, AhrensburgSS, Gerds TA, Andreasen JO. Periodontal healing complications following concussion and subluxation injuries in the permanent dentition. A longitudinal cohort study. *Dental Traumatology* 2012; doi: 10.1111/j.1600-9657. 2012.01165.x.
22. Araújo CG, Lins V, Lima A, Travassos MC, Lins CS. A. Study of prevalence of internal resorption in periapical radiography of anteriors permanents tooth. *Int. J. Morphol.*, 2009; 27(1): 227-230.
23. Emerich K, Wyszowski J. Dental trauma. *Eur J Pediatr*, 2010; 169: 1045-1050.
24. Lyroudia KM, DourouVI, Pantelidou OC, LabrianidisT, Pitas IK. Internal root resorption studied by radiography, stereomicroscope, scanning electron microscope, and computerized 3D reconstructive method. *Dent Traumatol* 2002; 18: 148-152.
25. Consolaro A, Bittencourt G. Why not to treat the tooth canal to solve external root resorptions? Here are the principles! *Dental Press J Orthod.* 2016;21(6):20-5.

26. Trope M. Root Resorption due to Dental Trauma. *Endodontic Topics* 2002; 1: 79-100.
27. Rosamma G, Sahadev CK, Bharath MJ, Praveen MR, Sandeep R. Internal root resorption – A report of two cases. *International Journal of Recent Trends in Science and Technology*, 2015; 15(2): 413-417.
28. Soares AJ, Souza GA, Pereira AC, Vargas J, Zaia AA, Silva E. Frequency of root resorption following trauma to permanent teeth. *J Oral Sci*, 2015; 57: 73-78.
29. Lin S, Pilosof N, Karawani M, Wigler R, Kaufman AY, Teich ST. Occurrence and timing of complications following traumatic dental injuries: A retrospective study in a dental trauma department. *J Clin Exp Dent*. 2016;8(4):e429-36.