

Determinación de los cambios transversales en el maxilar, posterior al tratamiento con  
Pistas Planas Directas vs Quad Hélix. Prueba Piloto

---

Determination of transversal changes in maxilla after the treatment with Direct Flat Tracks  
vs. Quad Hélix. Pilot Study

Autores: López E \*, Rojas N \*\*, Moreno L \*\*\*, Ramírez A \*\*\*, Rozo D \*\*\*

**Resumen: Introducción.** Algunas maloclusiones como la mordida cruzada posterior, pueden repercutir negativamente sobre el sistema estomatognático llevando a alteraciones esqueléticas, dentales, funcionales e incluso el progreso de asimetrías faciales. Una intervención temprana puede evitar el progreso en edad adolescente, donde el tratamiento de dicha maloclusión puede ser complejo. Las Pistas Planas Directas (PPD) y el Quad Hélix (QH) son intervenciones terapéuticas referenciadas en la literatura científica y de uso frecuente en etapas tempranas de la dentición que promueven estímulos funcionales para la corrección exitosa de la mordida cruzada posterior. **Objetivo:** Determinar los cambios transversales en el maxilar superior, posterior al tratamiento con Pistas Planas Directas (PPD) vs Quad-Hélix (QH) en niños de 6 a 9 años con mordida cruzada posterior. **Materiales y métodos:** tipo de estudio prueba piloto donde se evaluó los cambios transversales en el maxilar superior después de la cementación de Pistas Planas Directas (PPD) y Quad Hélix (QH) a seis niños de los colegios públicos de la Vereda Río Frío de la ciudad de Zipaquirá, durante un periodo de tiempo de 6 meses. **Resultados:** Al comparar T1 y T2 de ambas terapéuticas, la realizada con Quad Hélix (QH) presentó un incremento mayor (promedio de 0.3 mm) en las dos distancias (intercanina e intermolar) sin embargo estos datos no fueron estadísticamente significativos.

**Conclusión:** La intervención terapéutica en niños de 6 a 9 años con mordida cruzada posterior realizada en la población de la zona rural de Zipaquirá, mostró mayores cambios en la distancia intercanina e intermolar después de 6 meses de tratamiento aplicando la terapéutica de Quad Hélix (QH), sin embargo, estos resultados no son estadísticamente significativos debido al reducido tamaño de la muestra y el corto periodo de seguimiento.

**Palabras claves:** Mordida cruzada posterior, Manejo temprano de la maloclusión, Pistas Planas Directas (PPD), Quad Hélix (QH).

**Summary: Introduction.** Some malocclusions such as the posterior crossbite may have a negative impact on the stomatognathic system leading to skeletal, dental, functional alterations and even the progress of facial asymmetries. Early intervention can prevent progress in to adolescent age, where the treatment of such malocclusion can be complex. The Direct Flat Tracks (PPD) and the Quad Hélix (QH) are therapeutic interventions referenced in the scientific literature and frequently used in early stages of the dentition that promote functional stimuli for the successful correction of the posterior crossbite. **Objective:** To determine the transversal changes in the maxilla, after the treatment with Direct Flat Tracks (PPD) vs Quad-Hélix (QH) in children from 6 to 9 years with posterior crossbite. **Materials and methods:** A pilot study where transversal changes in upper maxilla were evaluated after cementation of Direct Flat Tracks (PPD) and Quad Hélix (QH) to six children of public schools in Vereda Río Frio, Zipaquirá, during 6 months. **Results:** When comparing T1 and T2 of both different treatments, the one performed with Quad Helix (QH) showed a greater increase (average of 0.3 mm) in the two distances (intercanine and intermolar), however these data were not statistically significant. **Conclusion:** The therapeutic intervention in children aged 6 to 9 years with posterior cross bite performed in children of Zipaquirá's rural zone, showed greater changes in the intercanine and intermolar distance after 6 months of treatment applying Quad Hélix therapy (QD), however, these results are not statistically significant due to the small sample size and the short follow-up period. **Key words:** Posterior crossbite, Early management of malocclusion, Direct Flat Tracks (DFT), Quad Hélix (QH).

\*Ortopedista, Docente Institución Universitaria Colegios de Colombia, UNICOC, Sede Bogotá,

\*\* Asesora metodológica, Institución Universitaria, Colegios de Colombia, UNICOC, Sede Bogotá

\*\*\*Residentes de V semestre postgrado Ortodoncia y Ortopedia Maxilar, Institución Universitaria Colegios de Colombia, UNICOC, Sede Bogotá

## INTRODUCCIÓN

La mordida cruzada posterior comúnmente se presenta como resultado de alteraciones en el crecimiento transversal del maxilar superior, está determinada por la inadecuada ubicación de los caninos, molares y premolares, donde las cúspides vestibulares de los dientes superiores ocluyen lingual a las cúspides vestibulares de los dientes inferiores correspondientes en ambos lados, por lo tanto, se manifiesta con desarmonías tanto dentales como esqueléticas. (1)

Es innegable el impacto social que puede generar este tipo de maloclusión en la población infantil, ya que puede conllevar al desarrollo de alteraciones de mayor complejidad como son asimetrías dentofaciales, inadecuados crecimientos condilares unilaterales, afectando negativamente al paciente tanto estética, psicológica y funcionalmente.

Es por esto que la intervención ortopédica oportuna es una alternativa eficaz para la corrección de este tipo de alteraciones en la dentición mixta temprana, aprovechando los cambios esqueléticos y dentales que se obtienen al intervenir en etapas iniciales de crecimiento, restableciendo la función y promoviendo un adecuado patrón de crecimiento que permita el desarrollo

armónico de las estructuras dentofaciales.

(2)

En el contexto mundial las maloclusiones han sido evidenciadas en diferentes estudios. En Finlandia, en 2003, se reportó una prevalencia de maloclusiones entre 67% y 92.7%; En Italia se ha reportado una prevalencia de maloclusión de 32% en niños de 5 a 8 años de edad (3). En Colombia, en 2001, un estudio realizado por Thilander y col. (4) en niños de 5 a 17 años de edad, en la ciudad de Bogotá, evidenció una prevalencia de maloclusiones en general del 88% (5).

Según el ENSAB IV 2013-2014, la mordida cruzada posterior presenta un porcentaje entre el 2.41% y 1.58% de los niños de 5 años de edad en el lado derecho e izquierdo respectivamente. (6).

Por otro lado, en el posgrado de ortodoncia y ortopedia maxilar de UNICOC Méndez y col en el 2015 concluyeron que los niños de 6 a 9 años de edad del municipio de Zipaquirá presentaban una prevalencia de mordida cruzada posterior de 9.4% a través de un estudio observacional de corte transversal, donde se estableció la necesidad de tratamiento ortopédico en dentición mixta temprana, siendo esta la maloclusión que mayores alteraciones craneofaciales presentan durante el desarrollo. (7)

Los estudios para el tratamiento temprano de las maloclusiones transversales, han determinado que la etiología de estos problemas es variable, se pueden encontrar factores esqueléticos, funcionales y medioambientales, evidenciando una marcada relación de este tipo de maloclusiones con el desarrollo de alteraciones de crecimiento asimétricas a largo plazo las cuales pueden dirigir a malformaciones faciales alteraciones funcionales y esqueléticas durante el periodo de vida adulta. Según Planas: “son de las atrofias más fáciles de tratar si se diagnostican tempranamente, de lo contrario, traerán grandes dificultades por los riesgos de distrofias óseas de las bases y las deformidades que produzca serán irreversibles”, en cuyos casos existe la posibilidad que los tejidos blandos se adapten a la interferencia y generen alteraciones faciales (8,9). Originalmente el Dr. Ricketts en 1975 creó el Quad Hélix y el uso de este ha sido ampliamente referenciado en la literatura para el tratamiento de las mordidas cruzadas posterior en dentición decidua y mixta. (11)

Ante la existencia de un diagnóstico previo inicial, es responsabilidad social por parte de la institución, brindar una propuesta terapéutica pertinente, que genere cambios transversales en los

arcos maxilares con la intervención por medio de Pistas Planas Directas (PPD) vs Quad Hélix (QH) para la corrección temprana de la mordida cruzada posterior, evitando el desarrollo de alteraciones de crecimiento y desarrollo craneofacial, y de esta manera resolver de forma efectiva este tipo de maloclusión. Es por esto que el objetivo de este estudio es determinar los cambios transversales en el maxilar superior, posterior al tratamiento con Pistas Planas Directas(PPD) vs Quad-Hélix(QH) en niños de 6 a 9 años de edad con mordida cruzada posterior.

## **MATERIALES Y MÉTODOS**

La presente investigación hace parte de una continuidad estructural desarrollada por la Institución Universitaria Colegios de Colombia UNICOC, en convenio con la Secretaría de Salud de Zipaquirá, donde se realizó un estudio observacional de corte transversal en el cual se estableció la prevalencia de esta maloclusión y la necesidad de tratamiento ortopédico, en la zona rural de Zipaquirá.

Este tamaño de muestra fue calculado mediante una prueba piloto donde se revisaron historias clínicas de los años 2015 y 2016 tomadas de UNICOC de la Sede Chía, donde se encontraron valores similares a los obtenidos en el estudio realizado por Méndez y Cols. En

Zipaquirá. La prueba estadística que se utilizó para determinar el tamaño de la muestra se procesó con el programa Epidat 3.1.

La muestra de este estudio fue determinada a través de un censo realizado en los colegios públicos de la zona rural de Zipaquirá. Vereda Río frío

El tipo de estudio es una prueba piloto donde se examinaron un total 400 niños, se seleccionaron 32 con mordida cruzada posterior, se enviaron consentimiento informado a los padres, asentimiento a los niños y remisiones a odontología general, de los cuales 11 respondieron a la solicitud y cumplieron los criterios de inclusión, a los 11 niños se les realizó intervención terapéutica.

La población consistió en 11 estudiantes de 6 a 9 años de edad, pertenecientes a los colegios públicos de la Vereda Río Frío de la ciudad de Zipaquirá, Colombia. De esta población se seleccionaron aleatoriamente niños entre los 6 y los 9 años de edad, con mordida cruzada posterior. Para obtener mayor confiabilidad dentro del estudio y permitir una mejor evaluación, se crearon 2 grupos: Grupo 1: 5 niños recibieron tratamiento con Pistas Planas Directas (PPD) Y Grupo 2: 6 niños recibieron tratamiento con Quad Hélix (QH)

Dentro de los criterios de inclusión se encontraban Niños de 6 a 9 años de edad diagnosticados con mordida cruzada posterior, niños con dentición decidua completa o con dentición mixta, niños con mordida inclusión cruzada en los cuales se presenten casos leves o moderados.

Los criterios de exclusión fueron pacientes que presenten síndromes, alteraciones craneofaciales o alteraciones sistémicas, niños diagnosticados con compromiso pulpar o con presencia de alteraciones endodónticas, presencia de hábitos como succión digital, pacientes a los cuales sus acudientes no firmen el consentimiento informado, niños que hayan recibido o se encuentren en tratamiento de ortopedia maxilar.

El estudio fue sometido a Comité de Ética Institucional de UNICOC para su respectiva aprobación. Una vez aprobado el estudio se envió la carta de presentación del proyecto a la secretaria de salud de Zipaquirá, donde ellos informaron a las instituciones educativas a cerca del proyecto, los directivos de los colegios convocaron a los padres de familia a una reunión donde se les explicó la naturaleza del proyecto y se les entregó tanto circulares informativas como Consentimientos Informados para el examen clínico inicial. Luego, se examinaron los niños de 6 a 9 años

quienes sus padres aprobaron su participación en el estudio. Se confirmó el diagnóstico de los niños que presentaron mordida cruzada posterior.

Se evaluaron clínicamente las siguientes características: Cambios en la distancia intercanina, cambios en la distancia intermolar, tipo de dispositivo intraoral. Para la realización de las medidas se utilizó calibrador de Boyle. Los investigadores se sometieron a un proceso de estandarización de las medidas inter examinador teniendo en cuenta los criterios de evaluación de la Dra. Eneida López, Especialista en Ortopedia Maxilar, y mediante la metodología de calibración se escogió la operadora que presentaba menor rango de error.

Las Pistas Planas Directas (PPD) se construyeron en resina de fotocurado, en el modelo inferior sobre los molares, el criterio para la confección de las Pistas fue eliminar las interferencias a través de la nivelación de los planos oclusales derecho e izquierdo. Las Pistas deben cubrir todas las superficies oclusales de cada molar, extendiéndose hasta aproximadamente el tercio medio de las superficies vestibular y lingual para proporcionar una retención óptima. Se construyó cada pista individualmente en los molares inferiores. Tanto el modelo

superior como el inferior estaban articulados. La dimensión vertical se incrementó hasta que la oclusión se apoyó en las Pistas obteniendo un contacto ideal y equilibrado bilateral, permitiendo que la mandíbula se reposicionara en oclusión céntrica. Los molares inferiores fueron grabados con ácido fosfórico al 35% durante 15 segundos. Se realizó el protocolo de adhesión luego se cementaron a través de resina fluida. La resina compuesta fue fotocurada durante 40 segundos en cada superficie molar. Después se utilizó una punta de diamante muy fina para eliminar cualquier contacto en las zonas interproximales.

Se realizaron controles a las Pistas a los 8 días, y cada mes durante 6 meses.

Para la confección de la aparatología Quad Hélix (QH) se realizó el siguiente procedimiento: A través de los modelos de estudio del arco superior se seleccionaron las bandas adecuadas a la morfología de los dientes 16-26 en cada modelo, se adaptaron directamente en boca, se tomó de impresión de arrastre y se realizó vaciado para modelos de trabajo en yeso tipo III, a un laboratorio externo se envió el modelo para la confección del QH en alambre de acero inoxidable 0.036 soldado a las bandas. El aparato se activó antes de la inserción y

se cementó con ionómero de vidrio para cementación de bandas.

Los controles se realizaron a los 8 días, al mes, y cada mes durante los 6 meses del estudio.

## RESULTADOS

La selección de las investigadoras para la recolección de datos se hizo teniendo en cuenta los coeficientes de correlación intraclase más altos (comparado con las observaciones de una ortopedista experta considerada el Gold standard) con valores de 0,92 y 0,91 respectivamente y de acuerdo a esto, se seleccionó una sola investigadora para determinar las distancias intercanina y distancias intermolar.

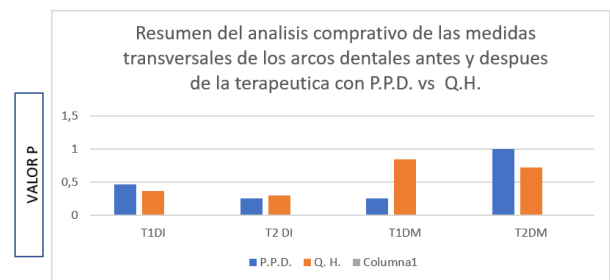
A los 11 integrantes del estudio, se les construyeron Pistas Planas Directas (PPD) o Quad Hélix (QH) según correspondía. Dos de estos pacientes no iniciaron el tratamiento por cambio de residencia, y tres abandonaron el tratamiento reduciendo la muestra a 6. La distribución fue del 66% sexo femenino (4 niñas) y el 34% sexo masculino (2 niños) con edad promedio 6 años a 9 años.

No se relacionaron los resultados encontrados en la medición final de distancia intercanina e intermolar (T2) al aplicar las pruebas estadísticas (T student) con las variables sexo, edad, ni

las medidas iniciales (T1) distancia intercanina e intermolar, razón por la cual se realizará a continuación únicamente la descripción de los hallazgos:

En la tabla 1 se encuentra el resumen del análisis comparativo en las medidas transversales de los arcos dentales a nivel de la distancia intercanina e intermolar antes y después de la aplicación terapéutica con Pistas Planas Directas (PPD) vs Quad Hélix (QH).

Tabla 1.



T1D.I. = Medida inicial de la distancia intercanina

T2 D.I. = Medida final de la distancia intercanina

T1D.M.=Medida inicial de la distancia intermolar

T2 D.M.=Medida final de la distancia intermolar

P.P.D.= Pistas Planas Directas

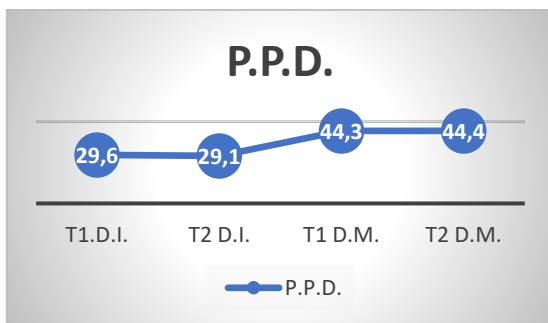
Q.H.= Quad Hélix

Se realizaron pruebas estadísticas para evaluar si había cambios estadísticamente significativos, pero no se encontraron diferencias, por tal razón se realizó una descripción de lo encontrado en relación intra terapéuticas, La figura 1 muestra las medidas transversales de los arcos dentales por

medio de la intervención con la aparatología de Pistas Planas Directas T2 (PPD), mostrando una disminución en el nivel promedio en las medidas intercaninas de 29,667 a 29,167, y un aumento la distancia intermolar de 44,33 a 44,4

Por otro lado, La figura 2 muestra las medidas transversales de los arcos dentales por medio de la intervención terapéutica con Quad Hélix T2 (QH), el cual aumento el nivel promedio, tanto en la distancia intercanina con un 29,5 a 29,8 y como en la distancia intermolar de 46,3 a 46,6 comparado con las medidas en T1

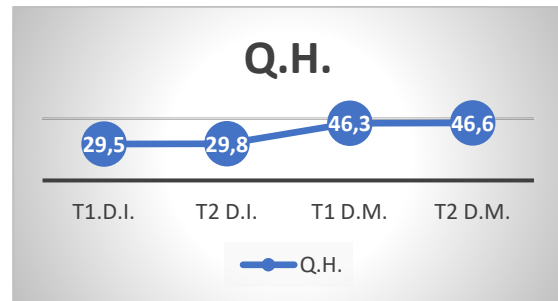
Figura 1. Diferencia promedio entre las distancias intercanina e intermolar después de la aplicación de la terapéutica con P.P.D. (T1 medidas iniciales T2 medidas finales)



T1 D.I. = Medida inicial de la distancia intercanina.  
 T2 D.I. = Medida final de la distancia intercanina.  
 T1 D.M.=Medida inicial de la distancia intermolar.  
 T2 D.M.=Medida final de la distancia intermolar.

P.P.D.= Pistas Planas Directas.

Figura 2. Diferencia promedio entre las distancias intercanina e intermolar después de la aplicación de la terapéutica con Q.H. (T1 medidas iniciales T2 medidas finales)



T1 D.I. = Medida inicial de la distancia intercanina.  
 T2 D.I. = Medida final de la distancia intercanina.  
 T1 D.M.=Medida inicial de la distancia intermolar.  
 T2 D.M.=Medida final de la distancia intermolar.  
 Q. H. = Quad Hélix

## DISCUSIÓN

En esta prueba piloto se evaluaron los cambios transversales en el maxilar superior después de la cementación de Pistas Planas Directas (PPD) y Quad Hélix (Q H) a 6 niños con rango de edad comprendido entre 6 a 9 años, en un periodo de tiempo de 6 meses, sin presentarse datos estadísticamente significativos, sin embargo los resultados muestran concordancia con estudios con mayor tamaño de muestra y con resultados estadísticamente significativos durante periodos de observación

similares o mayores de tratamiento e incluso con estudios longitudinales que evaluaron desarrollo transversal del arco maxilar .

Al revisar la literatura se evidencia que la terapéutica con Quad Hélix (QH) presenta mayor efectividad en etapas tempranas de 4 a 6 años (0.9 mm para el ancho intercanino y 0.6 mm en el ancho intermolar a los seis meses de tratamiento) sumado al crecimiento activo transversal en el maxilar reportado en estudios longitudinales a estas edades (10,12), por el contrario en edades posteriores se presenta poco desarrollo transversal e incluso reducción en el ancho del maxilar con (13) y sin tratamiento (14) , estos datos coinciden con los hallazgos encontrados en esta investigación.

Hermanson en 1985 en un estudio retrospectivo reporto reducción en el ancho intermolar de -1.5 mm e intercanino de -1.9 mm en una muestra de 44 niños de 9 años de edad con el uso Quad Hélix (QH) por 6 meses (2 meses de periodo activo y 4 meses de contención), similar a lo descrito en la presente investigación (Ver Tabla 1) El estudio de Hermanson revelo como complicación principal la fractura de las bandas de los Quad Hélix (QH) cementados, hallazgo coincidente en esta investigación. (15)

En el presente estudio se observó un aumento (poco significativo) en la distancia intercanina maxilar de T1 a T2, aplicando la terapéutica de PPD. Analizando la información obtenida, se encuentran reportes de hallazgos similares de aumento de la distancia intercanina en promedio de 0,1 mm en estudios aplicando esta terapéutica de PPD en los primeros 6 meses de tratamiento como lo reportan Hernández y col en el 2014 (16) en su estudio descriptivo con una muestra de 6 niños en los cuales se encontraron resultados estadísticamente significativos al analizar la muestra en un periodo de un año de duración.

En un estudio longitudinal realizado por Betancur y colaboradores analizaron una muestra de 101 niños entre los 6 y 13 años, encontrando que en niños de 6 a 10 años se incrementó anualmente el ancho intermolar de 0.8 mm a 1 mm en promedio para ambos sexos, y el ancho inter canino tuvo un incremento anual en promedio de 1 mm para ambos sexos, la muestra presento un aumento en la longitud transversal del maxilar desde los 6 años, pero se produjo una disminución a los 8 años que coincide con la erupción de los incisivos centrales y laterales, la segunda disminución se produjo a los 12 años que coincide con la exfoliación de los caninos deciduos (17) analizando los

resultados de la muestra del presente estudio podemos concluir que al aplicar la terapéutica de PPD se obtuvo un aumento del diámetro transversal intermolar que no está asociado al crecimiento normal del maxilar sino como resultado de la intervención recibida.

Morrees en su estudio evidenció una disminución de la longitud transversal del maxilar entre las edades de 9 a 12 años, lo que se correlaciona con los cambios obtenidos en la muestra descrita del presente estudio, en el cual, en algunos pacientes a pesar de la intervención terapéutica, se evidenció disminución de la distancia intercanina e intermolar del maxilar. (18) Ver tabla 1

Por otra parte, podemos destacar lo descrito por Slaj en el 2015 a través de un estudio longitudinal con una muestra de 30 niños entre 8 y 14 años de edad, donde no hubo cambios en el ancho del maxilar asociados al género, esto se relaciona con el presente estudio, en donde tampoco hubo cambios de ancho intercanino y molar respecto al dimorfismo sexual. (19).

## **CONCLUSIÓN**

La intervención terapéutica en niños de 6 a 9 años con mordida cruzada posterior realizada en la población de la zona rural de Zipaquirá, mostro mayores cambios en

la distancia intercanina e intermolar después de 6 meses de tratamiento aplicando la terapéutica de Quad Hélix (QD), sin embargo, estos resultados no son estadísticamente significativos debido al el reducido tamaño de la muestra y el corto periodo de seguimiento.

## **RECOMENDACIONES**

Teniendo en cuenta las limitaciones de este estudio por el tamaño reducido en la muestra y los múltiples factores medioambientales mencionados con anterioridad en este documento que influye en la terapia aplicada a pacientes en estos rangos de edad, se sugiere tomar los resultados encontrados en esta investigación con discreción hasta contar con una muestra significativa, incluir un registro inicial y final de evaluación funcional (masticación y respiración) y trabajar con mayor motivación y educación a la comunidad en la que se aplique un nuevo proyecto de investigación para obtener de ellos mayor adherencia.

Según la OMS. Los niños son la representación del futuro de un país, es por esta razón que su adecuado desarrollo debe ser considerado como una prioridad social, a través de la implementación de políticas nacionales que promuevan una

igualdad y equidad. Es de vital importancia regular los determinantes sociales para que toda la población tenga acceso a servicios de calidad y oportunos, pero es ahí donde es necesario intervenir para poder llevar a cabo estudios comunitarios a través de campañas de motivación y educación que permita modificar los factores sociales de la población de la zona rural, estimulando a la comunidad a hacer parte de los mismos y tener un adecuado seguimiento, con el objetivo de recibir una intervención oportuna y obtener resultados que permitan, que a través de un beneficio comunitario se puedan analizar el comportamiento de las intervenciones terapéuticas y su efectividad.

## **BIBLIOGRAFÍA**

1. Lopera A, et al. Tratamiento para la corrección de mordidas cruzadas posteriores bilaterales. Rev.CES Odont.2010;23(1)49-58
2. Planas P. Rehabilitación Neuro-Oclusal. 2da d. Caracas: Editorial Actualidades Médico Odontológicas Latinoamericana C.A.; 1994. p. 50-200.
3. Proffit WR, Fields HW, Sarver DM. Ortodoncia contemporánea. 4ta ed. (versión en español). España: Ediciones Esevier; 2008, p. 130.
4. Thilander B, Pena L, Infante C, Parada S, Mayorga C. Prevalence of malocclusion and orthodontic treatment need in children and adolescents in Bogota, Colombia. An epidemiological study related to different stages of dental development. European Journal of Orthodontics 2001; 23: 153-167.
5. Silva R, Kang D. Prevalence of malocclusion among latino adolescents. Am J Orthod Dentofacial Orthop. 2001; 119: 313-5
6. ENSAB IV Disponible en: <https://www.minsalud.gov.co/sites/rid/Lists/BibliotecaDigital/RIDE/V/S/PP/ENSAB-IV-Situacion-Bucal-Actual.pdf>

7. Mendez y Cols. Prevalencia de maloclusiones dentales y necesidad de tratamiento ortopédico en niños de 6 a 9 años, Zona Urbana de Zipaquirá, Colombia. 2015. Fase I. 2015
8. Olate.S y Col. Relación entre el tamaño condilar y la asimetría transversal en individuos con hiperplasia condilar. *International Journal of Morphology*. Vol 31(3):937-941,2013
9. Ramirez G. Ortopedia funcional en manejo de mordidas cruzadas. *Revista de la Federación Odontológica Colombiana* 1996; 54:27-32
10. Sillman JH. Dimensional changes of the dental arches: longitudinal study from birth to 25 years. *Am J Orthod* 1964; 50:824-42.
11. Asher, C et al. The Removable Quadhelix Appliance, *British Journal of Orthodontics*, 12:1, 40-45, (1985)
12. Knott VB. Longitudinal study of dental arch width at four stages of dentition. *Angle Orthod* 1972; 42:387-95.
13. Boessio, M, et al. The quad helix appliance in the primary dentition – orthodontic and orthopedic measurements. *J clin pediater dent* 32 (2):165-170 2007
14. Bell R et al. The effect maxillary expansion using a quad helix appliance during the deciduous and mixed dentitions. *AJO DO*. Volumen 79 N2. Febrero 1981
15. Hermanson H. treatment of unilateral posterior crossbite with quad helix and removable plates. Retrospective study, the *European journal of orthodontics* 7 (2) 97-102 1985
16. Hernández j, Dimensional changes of the deciduous dental arch class I with crowding, using direct planas tracks. *Medellín 2012-2013 Revista CES Odontología ISSN 0120-971 Volumen 27 No. 2 Segundo Semestre de 2014*
17. Betancur AF, Osorio JA, Echeverri JI, Jiménez ID. Cambios dimensionales durante el crecimiento y desarrollo en niños de 6-13 años del corregimiento de Damasco, reporte preliminar. *Rev Ces Odont.* 1994; 7 (1): 25-36.
18. Louly, F. Dental arch dimensions in the mixed dentition: a study of Brazilian children from 9 to 12 years of age. *J Appl Oral Sci.* 2011;19(2):169-74
19. Slaj et al. Longitudinal Dental Arch Changes in the Mixed Dentition. (*Angle Orthod* 2003; 73:509–514.)

