

**MANEJO DE LA ADHESIÓN EN LA HIPOMINERALIZACIÓN INCISO MOLAR  
UNA REVISION SISTEMATICA**

**AUTORES**

**BRANDON BREDMAN MARTÍNEZ BETANCUR**

**CARLOS MAIRO GIRALDO BETTER**

**KATHERINE CASTRO ÁVILA**

**INSTITUCIÓN UNIVERSITARIA COLEGIOS DE COLOMBIA  
UNICOC**

**ÁREA DE EDUCACIÓN AVANZADA Y CONTINUADA  
POSGRADO EN PROSTODONCIA**

**BOGOTÁ, FEBERERO DE 2023**

**MANEJO DE LA ADHESIÓN EN LA HIPOMINERALIZACIÓN INCISO MOLAR  
UNA REVISION SISTEMATICA**

**AUTORES**

BRANDON BREDMAN MARTÍNEZ BETANCUR

CARLOS MAIRO GIRALDO BETTER

KATHERINE CASTRO ÁVILA

**ASESOR CIENTÍFICO:**

Dr. Efraín de Jesús López Camargo

Odontólogo, especialista en Rehabilitación oral

Pontificia Universidad Javeriana

**ASESOR METODOLÓGICO**

Dra. Sonia Rubiela Unriza Puin

Odontóloga General, Magister en Ciencias Odontológicas

Pontificia Universidad Javeriana, Universidad El Bosque

**INSTITUCIÓN UNIVERSITARIA COLEGIOS DE COLOMBIA UNICOC**

**ÁREA DE EDUCACIÓN AVANZADA Y CONTINUADA  
POSTGRADO EN PROSTODONCIA**

**BOGOTA, FEBRERO DE 2023**

## PÁGINA DE ACEPTACIÓN

El Trabajo de grado “**MANEJO DE LA ADHESIÓN EN LA HIPOMINERALIZACIÓN INCISO MOLAR REVISION SISTEMÁTICA**”. Fue elaborado por BRANDON BREDMAN MARTÍNEZ BETANCUR, CARLOS MAIRO GIRALDO BETTER, KATHERINE CASTRO ÁVILA, como requisito para optar por el título de especialista en **Prostodoncia**.

**La sustentación se llevó a cabo 10 de mayo de 2023  
Acta No. 2023-05**

---

**Dr. Efraín de Jesús López Camargo**  
Asesor Científico

---

**Dra. Sonia R. Unriza Puin**  
Asesor Metodológico

---

**Dra. Sonia R. Unriza Puin**  
Directora Centro de Investigación  
Colegio Odontológico – CICO (Bogotá)

---

**Dra. Sandra Elizabeth Aguilera Rojas**  
Directora de Investigación y Gestión del Conocimiento  
Institución Universitaria Colegios de Colombia - UNICOC

## 1. INTRODUCCIÓN

El éxito de una intervención protésica depende de una serie de variables, entre las cuales se encuentran el sustrato dental, los biomateriales utilizados, el procedimiento realizado y los cuidados que tenga el paciente, todo esto es de vital importancia para el éxito de una restauración dental. Dentro de los defectos del esmalte dental, la hipomineralización incisivo molar (HIM) se caracteriza por defectos cualitativos delimitados del esmalte de origen sistémico que afectan a uno o más primeros molares permanentes con o sin afectación de incisivos. El esmalte afectado es poroso y débil, lo que a menudo provoca fracturas y caries, además, los dientes afectados con HIM suelen ser de rápida erupción y exposición a fuerzas masticatorias.(1)

Para abordar la HIM se puede señalar la revisión sistemática realizada por Silva MJ et al.(2) que tuvo en cuenta 28 artículos relacionados con la etiología de esta condición fenotípica del esmalte, donde evaluaron factores prenatales, posnatales y otros, concluyendo que estos factores no suelen estar asociados al HIM. Sin embargo, las enfermedades de la primera infancia como la neumonía, asma y en particular la fiebre parecen estar asociadas con el HIM.

El contenido mineral del esmalte se puede ver afectado por diferentes alteraciones genotípicas, estas están estrechamente relacionadas con el fenotipo expresado causando problemas en la salud oral de los pacientes que las padecen ya que pueden presentar una estética deficiente, fracturas constantes de las piezas dentales e hipersensibilidad dentinal.

Por lo tanto, el esmalte afectado con HIM muestra una incapacidad a ser grabado por el ácido fosfórico generando una dificultad en lograr una adhesión óptima a este

sustrato, por lo tanto, este estudio quiso establecer cuál es el protocolo de adhesión más efectivo en dientes permanentes con HIM, para mejorar la longevidad de las restauraciones.

## **2. PLANTEAMIENTO DEL PROBLEMA**

El gran impacto provocado por la introducción de la técnica del grabado del esmalte en la odontología ha generado cambios verdaderamente sustanciales en los tratamientos dentales gracias a lo que llevó al Dr. Michael G. Buonocore (1918-1981) a aplicar una sustancia acondicionadora sobre la estructura dental que permitiera la firme retención de materiales.(3) La adhesión al esmalte tiene más de 50 años de historia. Se han hecho esfuerzos para desarrollar o introducir una alternativa simplificada, siendo el grabado ácido del esmalte el procedimiento más eficaz para la adhesión estable al esmalte(4)

Los defectos del desarrollo del esmalte consisten principalmente en hipoplasia e hipomineralización. La prevalencia en la dentición permanente en los países desarrollados está en el rango de 9 a 68%, sin predilección por género.(5) La presentación y la gravedad del defecto suele depender de la etapa de desarrollo durante la cual se produce la agresión, así como de su extensión y duración. La hipoplasia es un defecto cuantitativo, mientras que, la hipomineralización es una deficiencia cualitativa que se presenta como alteraciones en la translucidez u opacidad del esmalte que pueden ser difusas o delimitadas y de color blanco, amarillo o marrón(6).

Actualmente la literatura se enfoca en la adhesión en dientes permanentes sin alteraciones morfológicas, sin embargo, es importante abordar este tipo de lesiones del esmalte con el fin de realizar una revisión sistemática que permita determinar el protocolo es el más adecuado para el manejo de HIM y poder brindar una alternativa de tratamiento más efectiva.

### **Pregunta investigación**

¿Qué tipo de técnica adhesiva (grabado enjuague, autograbado o adhesivos universales) garantiza la mejor adhesión en pacientes con defectos severos del esmalte como la hipomineralización incisivo-molar?

### 3. JUSTIFICACION

La odontología evoluciona diariamente en temas de adhesión, por esto se encuentra gran número de literatura donde se evidencian protocolos y efectividad de la adhesión en esmalte sano, pero muy poca en situaciones donde se presentan defectos. La comprensión incompleta de la estructura, composición y comportamiento del esmalte afectado significa que los protocolos clínicos son, hasta ahora, más empíricos que basados en evidencia(7) ya que, los estudios publicados en el campo de la adhesión de materiales resinosos al esmalte hipomineralizado carecen de calibración en los sistemas que evalúan la resistencia adhesiva en la superficie con defectos del esmalte.(5)

El manejo restaurativo de los dientes con defectos es un desafío para el clínico, evidenciando que la estructura y composición de estos dientes presenta una reducción catastrófica en las propiedades mecánicas del esmalte afectado siendo hasta un 90% más suave y poroso que el esmalte normal.(7)

Por lo tanto, se requiere generar un consenso sobre el protocolo de tratamiento más apropiado para la HIM.(5) con el fin de cambiar el enfoque invasivo en el tratamiento restaurativo para la población joven.

## **PROPÓSITO**

Brindar a los odontólogos generales y restauradores información suficiente que les permita la toma de decisiones asertivas en el manejo de este tipo de lesiones del esmalte de una forma mínimamente invasiva.

### **Antecedentes**

Las diferencias en la estructura del esmalte afectado conducen a una adhesión subóptima que puede afectar la retención de las restauraciones. Se ha demostrado que el esmalte hipomineralizado es resistente al grabado ácido convencional, debido a que la superficie no muestra el patrón de grabado característico, conduciendo a una mala formación en la interfaz entre el esmalte afectado y la restauración.(7) Este defecto es una condición relativamente común que varía en severidad clínica, localizada en incisivos y primeros molares permanentes. La adhesión y retención de las restauraciones de resina es un desafío en la rehabilitación a largo plazo en estos casos.(5)

## 4.MARCO TEÓRICO

El esmalte dental, el tejido más duro del cuerpo, que consta de más del 98% de minerales y menos del 2% de matriz orgánica y agua, creando células diferenciadas en los extremos conocidas como ameloblastos. La formación del esmalte se puede dividir en etapas iniciales que involucran la secreción de proteínas de la matriz como amelogenina, ameloblastina y enamelinina, y etapas posteriores de mineralización y maduración, aunque estos procesos pueden estar presentes simultáneamente en cualquier diente en desarrollo.(8) Varios factores médicos, como las enfermedades prenatales, perinatales y postnatales, el bajo peso al nacer, el consumo de antibióticos y la exposición a toxinas durante la lactancia materna, pueden contribuir en el desarrollo de defectos en el esmalte dental.

En la literatura se evidenciaron defectos con apariencia clínica diferente a la del “esmalte moteado”, lo que condujo a clasificarlos en opacidades del esmalte: fluoradas y no fluoradas, se sugirieron índices que medían estas opacidades y otras categorías de alteraciones que se denominaron hipoplasias y pigmentaciones.

Microscópicamente se observa en el esmalte dental una estructura prismática menos densa con cristales de apatita y varillas prismáticas más grandes, con una densidad mineral significativamente reducida con respecto al esmalte sano, posiblemente debido a las proteínas retenidas durante la maduración del esmalte.(9)

El proceso de desarrollo del esmalte comprende la lámina dental y una banda gruesa de epitelio oral localizados en sitios determinados y mediados por factores

de transcripción; a su vez la lámina dental pasa por diferentes estadios conocidos como yema, casquete y campana dando la formación de la corona y finalizando con el desarrollo radicular. (10)

Los ameloblastos pueden presentar cambios morfológicos y funcionales iniciando desde la capa más interna. Las células del retículo estrellado se unen y mantienen un contacto íntimo entre si debido a los desmosomas (cadherinas) permitiendo una unión por filamentos intermedios. Las células del estrato intermedio durante la etapa secretora tienen una elevada actividad de fosfato alcalino que por medio de un mecanismo de transporte pasivo agrega iones de fosfato al órgano del esmalte en desarrollo, a su vez por las células del ligamento periodontal que participan activamente en el intercambio iónico desde la circulación sanguínea hasta los ameloblastos conocidos por que sintetizan y secretan proteínas de la matriz de esmalte conocidas como la amelogenina ( AMELX), ameloblastina ( AMBN) y la enamelina ( ENAM ). (11)

### **Proceso de formación del esmalte**

Los ameloblastos secretorios tienen un rasgo morfológico característico conocido como el proceso de Tomes el cual es trascendental para la excitación de vesículas secretoras. Este tipo de transporte en masa (exocitosis) en el cual se van a encontrar proteínas circunscritas en vesículas, serán puestas en el espacio extracelular conocido como es espacio de formación del esmalte.

También en la etapa secretoria se da un ambiente extracelular rico en proteínas, y es en este ambiente celular en donde es fundamental que las condiciones de pH se mantengan neutras dando condiciones ideales para que se creen tiras de esmalte finamente coordinadas y dirigidas desde la unión amelodentinal hacia la periferia.

Para que se logre la mineralización del esmalte requiere pasar por una etapa de transición, durante esta breve transición se ven unos cambios morfológicos en los

ameloblastos ya que se ven más cortos y pierden su proceso secretor de tomes; estos cambios se dan debido a expresiones génicas como lo son, la amelogenina (AMELX), ameloblastina (AMBN) y la enamelinina (ENAM) siendo poco reguladas durante la transición génica, mientras que otros genes que actúan en procesos de transporte de iones, proteólisis (proceso de desfosforilación mediado por enzimas quinasas) y la homeostasis del PH son mayormente regulados. además, se evidencio que durante esta etapa de transición el 25% de los ameloblastos realizan una apoptosis (señal celular de tipo autocrina), este proceso se debe a la sobre carga de calcio.(12)

En la etapa de maduración las proteínas de la matriz del esmalte se fragmentan extracelularmente, luego los ameloblastos van a recuperar dichas proteínas por vías endocíticas y endosómicas lisosomales y el flujo iónico a través de los ameloblastos dará origen a un esmalte dental con una estructura cristalina organizada para que se forme ese esmalte dental maduro. Los ameloblastos están enlazados por uniones intercelulares de tipo de anclaje mediado por las claudinas razón por la cual se va a formar una barrera semipermeable dando origen al tejido más fuerte del cuerpo humano. (13)

Lo anteriormente descrito es el proceso de formación del esmalte en condiciones normales; sin embargo, estos procesos de amelogénesis pueden ser altamente influenciados por alteraciones genéticas y originar defectos del esmalte de dos tipos, hipoplasia (defectos en la cantidad del esmalte) o hipomineralización (deficiencia del contenido mineral).

Un estudio realizado por Wright JT et al, encontró que las mutaciones sin sentido afectan la región N terminal que produce un fenotipo hipomineralizado. Otro tipo de defecto del esmalte son las hipoplasias generalizadas causadas por la mutación de gen ENAM esto debido al tráfico anormal de vesículas endocíticas de la matriz de proteínas al esmalte subyacente mineralizado.

## Clasificaciones de los defectos en esmalte

El índice de Defectos de Desarrollo del Esmalte modificado (DDEm), de la Federación Dental Internacional (FDI) logro mayor precisión y permitió superar deficiencias detectadas en los índices que le antecedieron. Estos índices clasificaron los DDE en opacidades difusas, opacidades demarcadas e hipoplasias(14)

## Terminología para nombrar y describir los defectos del esmalte

Tabla 1.

<b>Término común</b>	<b>Término alternativo</b>
Defectos de desarrollo del esmalte	Defectos no cariosos del esmalte
Fluorosis dental	<ul style="list-style-type: none"><li>• Fluorosis del esmalte</li><li>• Esmalte moteado</li><li>• Opacidad fluorada</li><li>• Hipomineralizaciones generalizadas</li></ul>
Opacidades del esmalte	<ul style="list-style-type: none"><li>• Hipoplasia interna del esmalte</li><li>• Opacidades del desarrollo</li><li>• Opacidades idiopáticas</li><li>• Opacidades no fluoradas *</li><li>• Opacidades demarcadas</li><li>• Opacidades difusas</li><li>• Opacidades confluentes</li><li>• Hipocalcificaciones</li><li>• Esmalte moteado no endémico</li><li>• Manchas opacas</li></ul>

	<ul style="list-style-type: none"> <li>• Hipomineralizaciones localizadas</li> </ul>
Hipoplasia del esmalte	<ul style="list-style-type: none"> <li>• Aplasia</li> <li>• Hipoplasia externa</li> <li>• Pérdida de esmalte</li> <li>• Surcos y fosas en el esmalte</li> </ul>
Decoloración del esmalte	<ul style="list-style-type: none"> <li>• Pigmentación</li> <li>• por tetraciclina</li> <li>• Mancha por tetraciclina</li> </ul>
Hipomineralización Inciso Molar (HIM)	<ul style="list-style-type: none"> <li>• Hipomineralización idiopática del esmalte en dientes permanentes</li> <li>• Molares de queso</li> <li>• Hipomineralización del esmalte en los primeros molares permanentes</li> <li>• Primeros molares permanentes hipomineralizado</li> <li>• Hipomineralización no fluorada en primeros molares permanentes</li> <li>• Hipomineralización incisivo-molar (HIM)</li> </ul>

La presente investigación se enfocó únicamente en el defecto de la **Hipomineralización incisivo molar**.

### **Hipomineralización**

La Hipomineralización del esmalte, condición que causa opacidades en el esmalte, puede ser el resultado de los ameloblastos afectados en la fase tardía de la

amelogénesis o de la maduración. Los factores ambientales y sistémicos pueden afectar a la amelogénesis, aunque esté controlada por los genes. Cuando los defectos se producen en esta etapa de secreción, el resultado suele ser la hipoplasia del esmalte, mientras que los defectos en la etapa de maduración dan lugar a la Hipomineralización del esmalte.(15)

La Hipomineralización afecta a la calidad (y no a la cantidad) del esmalte. Se identifica visualmente como una alteración de la translucidez del esmalte, con una demarcación entre el esmalte afectado y el sano, conocida como una opacidad. El color de la zona hipomineralizada es blanco, amarillo o marrón y la zona tiene un aspecto superficial opaco (poroso) o brillante. El esmalte poroso y frágil puede desprenderse fácilmente bajo las fuerzas masticatorias. (16)

### **La Hipomineralización incisivo molar (HIM)**

La HIM es un término utilizado para describir una especificación o entidad clínica en la que hay opacidades demarcadas en molares permanentes en erupción, frecuentemente en combinación con opacidades similares en incisivos permanentes. Recientemente, se han reportado lesiones comparables en segundos molares primarios y se conocen como segundos molares primarios hipomineralizados (16). Para llegar a un diagnóstico de HIM, es importante identificar las opacidades demarcadas blanco amarillo o marrón en al menos un primer molar permanente. Cuanto mayor sea el número de los molares afectados mayor será el riesgo de que los incisivos presenten HIM(6).

### **Características clínicas**

Los dientes permanentes con HIM se identifican visualmente con una alteración en la translucidez del esmalte, con una demarcación aguda entre el esmalte afectado conocido como una opacidad demarcada. El color de la zona hipomineralizada es blanco, amarillo o marrón y el área tiene una apariencia superficial opaca (porosa) o brillante.(16)

## **Etiología de (HIM)**

Hasta la fecha, el mecanismo causal de la HIM se mantiene desconocido, pero algunos autores lo consideran como multifactorial congénita y ambiental. Se han propuestos factores al igual que las afecciones sistémicas, como infecciones respiratorias. Otras causas sugeridas incluyen: enfermedades infantiles, en particular las que requieren uso prolongado de antibióticos(17)

El desarrollo de los dientes está bajo un estricto control genético; sin embargo, también es muy sensible a cambios ambientales. Los ameloblastos, que son células altamente especializadas que transfieren calcio, desempeñan un papel integral en las tres etapas de la formación del esmalte: formación de matrices, calcificación inicial y maduración. Si la función del ameloblasto se interrumpe durante la fase secretora, habrá daños irreversibles en las células y los dientes se caracterizan por una deficiencia de la sustancia dental que va desde fosas y arboledas menores a ausencia total de esmalte.(16)

**Tabla 2.**

<b>Factores que generan hipomineralización incisivo molar</b>	
<b>Congénitos</b>	Los factores hereditarios que están involucrados en la etiología de la HIM pueden interactuar con factores sistémicos.
<b>Factores Medioambientales</b>	Exposición a contaminantes (dioxinas) durante el tercer trimestre y/o los tres primeros años de vida

<b>Condiciones sistémicas</b>	<ul style="list-style-type: none"> <li>• Interrupción de la amelogénesis durante la maduración temprana causada por:</li> <li>• Infecciones de las vías respiratorias</li> <li>• Complicaciones perinatales</li> <li>• Privación de oxígeno</li> <li>• Bajo peso al nacer</li> <li>• Trastornos del metabolismo del calcio y el fosfato</li> <li>• Enfermedades infantiles recurrentes</li> <li>• Uso prolongado de antibióticos</li> <li>• Lactancia materna a largo plazo</li> </ul>

### Severidad de (HIM)

Tabla 3.

	<b>Leve</b>	<b>Moderado</b>	<b>Severo</b>
<b>Apariencia de la corona</b>	Opacidades demarcadas que no implican el área de soporte.	Restauración atípica intacta	Esmalte post-eruptivo Desintegrado
<b>Perdida de esmalte</b>	Opacidades aisladas	Afectación oclusal o de un 1/3 incisal del dientes, pero sin descomposición	Daño en el esmalte post-eruptivo generalmente

		post-eruptivo inicial del esmalte.	muy fuerte
<b>Caries</b>	No asociadas a caries	Caries limitada a una o dos superficies y sin afectación de cúspides.	Progresión continua de la caries
<b>Sensibilidad</b>	Sensibilidad dental normal	Generalmente exhibe sensibilidad dental normal	Historia de Sensibilidad

### **Estructuras y propiedades del esmalte afectado**

Las lesiones hipomineralizadas son más porosas y desorganizadas en comparación con el esmalte normal. Los bordes de las varillas de esmalte aparecen indiferenciados, los espacios entre varillas son más anchos y las estructuras de la vaina alrededor de los prismas más gruesas. Sin embargo, aunque el aumento de la porosidad y la desorganización de la estructura cristalina pueden contribuir al deterioro de la estructura dental afectada .(7)

Los estudios de ultra micro indentación han demostrado una reducción sorprendente (hasta un 90%) en las propiedades mecánicas; dureza y módulo elástico, de esmalte hipomineralizado. La dureza a menudo se correlaciona con el contenido de minerales; sin embargo, parece haber una reducción del 5 al 10% en el contenido total de minerales de estas lesiones del esmalte.(7) El mayor contenido de carbono en el esmalte defectuoso puede reflejar un mayor contenido de apatita carbonatada resultante de una maduración incompleta.(7)

## 4. OBJETIVOS

### **Objetivo General:**

Establecer cuál es el protocolo de adhesión más efectivo en dientes permanentes con Hipomineralización incisivo molar. por medio de una revisión sistemática.

### **Objetivos Específicos**

- Identificar los cambios estructurales presentes en dientes con defectos del esmalte como Hipomineralización incisivo molar.
- Determinar los sistemas de adhesión existentes en dientes con HIM.
- Entender que tipo de técnica adhesiva se requiere en dientes con Hipomineralización incisivo molar para así lograr una buena adhesión entre el material restaurador y el sustrato afectado.

## **5. ASPECTOS METODOLÓGICOS**

### **5.1 Tipo de estudio (Diseño)**

Esta revisión sistemática se llevó a cabo de acuerdo con los ítems para revisiones sistemáticas y metaanálisis de la guía (PRISMA)

El tipo de estudio realizado fue una revisión sistemática.

### **5.2 Objeto de estudio**

Protocolos existentes para la adhesión en esmalte afectado con HIM.

### **5.3 Población de referencia**

Artículos que involucren procedimientos en pacientes con defectos del esmalte tipo HIM que requieran un tratamiento restaurativo.

### **5.4 Muestra**

Se tendrán en cuenta artículos desde el 2013 en adelante, que incluyan protocolos clínicos en la adhesión del esmalte afectado con HIM.

## **6. CRITERIOS DE SELECCIÓN**

### **6.1 Criterios de inclusión**

- Estudios clínicos controlados aleatorizados o estudios in vitro relacionados con la adhesión al esmalte afectado por MIH. se aplicaron restricciones de fecha con artículos de no más de 10 años de publicación.
- Artículos publicados en idioma inglés,
- Artículos que incluyan materiales restaurativos actuales como resina compuesta, resina infiltrante, ionómeros de vidrio, que detallaran el protocolo clínico utilizado, con al menos un grupo comparativo esmalte sano o al esmalte afectado por MIH con otro protocolo de protocolo de adhesión).

### **6.2 Criterios de exclusión**

Artículos que no se relacionan con adhesión en HIM, artículos de adhesión en esmalte sano, artículos diferentes al idioma inglés, reportes de casos, estudios sin comparación, estudios en animales, estudios con alto riesgo de sesgo según la check list.

### **4.1 Estrategia de búsqueda**

Se realizó una búsqueda bibliográfica exhaustiva en las bases de datos electrónicas Ebsco, Medline, PubMed y Cochrane. La ecuación de búsqueda, para las tres bases de datos, se construyó a partir de palabras clave relacionadas con HIM combinadas con palabras clave relacionadas con la adhesión.

## **Términos MESH**

### **1. Molar Hypomineralization**

A type of developmental disturbance of AMELOGENESIS involving MOLARS of any type (obligatory) plus other teeth sometimes. It is characterized by demarcated enamel opacities with unknown systemic causation (idiopathic).

- Hypomineralization, Molar
- Hypomineralizations, Molar
- Molar Hypomineralizations
- Molar Incisor Hypomineralization
- Hypomineralization, Molar Incisor
- Incisor Hypomineralization
- Hypomineralization, Incisor
- Incisor Hypomineralizations

### **2. Dental Bonding**

An adhesion procedure for orthodontic attachments, such as plastic DENTAL CROWNS. This process usually includes the application of an adhesive material (DENTAL CEMENTS) and letting it harden in-place by light or chemical curing.

- Bonding, Dental
- Curing, Dental Cement
- Dental Cement Curing

### **3. Light-Curing of Dental Adhesives**

The hardening or polymerization of bonding agents (DENTAL CEMENTS) via exposure to light.

- Dental Adhesives Light-Curing
- Light Curing of Dental Adhesives
- Dental Bonding, Light-Cured
- Dental Bonding, Light Cured
- Dental Bondings, Light-Cured
- Light-Cured Dental Bonding
- Light-Cured Dental Bondings
- Light-Curing of Dental Cements
- Dental Cements Light-Curing
- Light Curing of Dental Cements
- Light-Curing of Dental Resins
- Dental Resins Light-Curings
- Light Curing of Dental Resins

**Se estructuró de la siguiente manera:**

(Molar incisor hypomineralization) NOT (molar incisor hypomineralization factors) AND (Dental Bonding) OR (dental adhesive) OR (light cured dental bonding) AND (treatment).

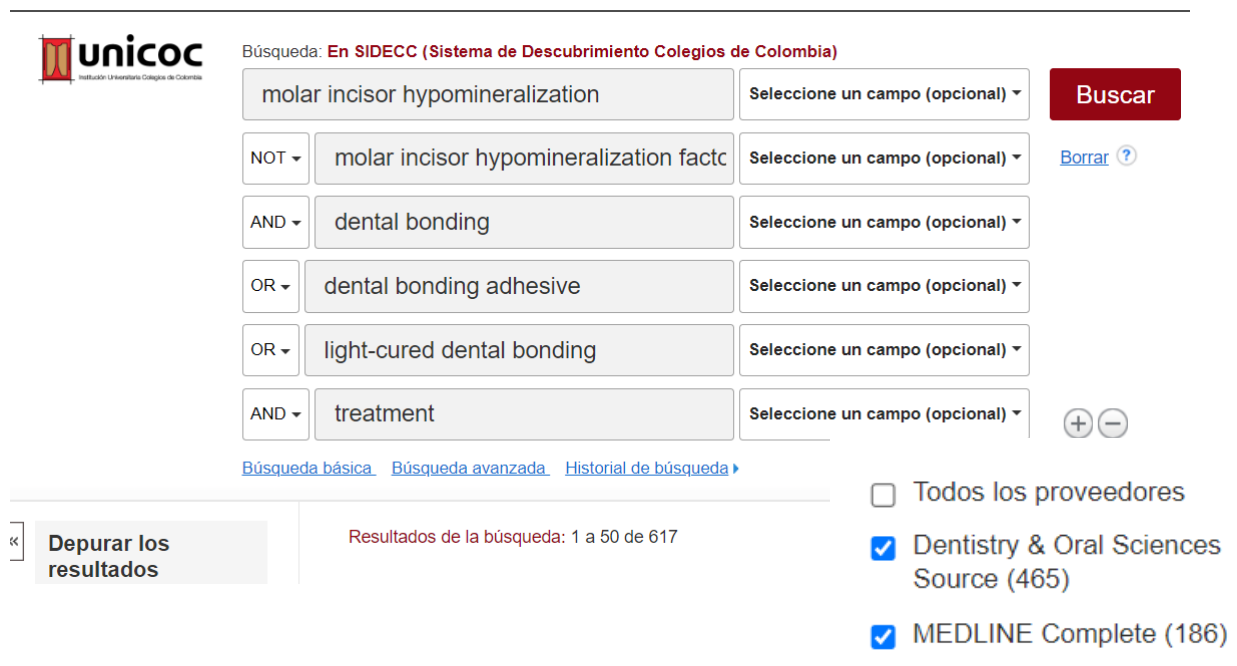
Además, se buscó en la bibliografía de los artículos seleccionados para identificar más potenciales artículos de selección.

Los títulos y resúmenes fueron leídos por dos investigadores independientes (BM y CG). Los estudios irrelevantes, no relacionados con la adhesión al esmalte afectado por HIM fueron descartados.

En caso de diferencias, un supervisor (KC) leyó los resúmenes de los artículos en cuestión y llegó a un consenso.

A continuación, se seleccionaron 21 artículos potencialmente elegibles. Seis revisiones sistemáticas, un reporte de caso y 2 ECAS fueron excluidos, 10 ensayos clínicos aleatorizados cumplieron con la lista de chequeo CONSORT y 2 estudios experimentales cumplieron con la lista de chequeo STROBE.

---



**unicoc**  
Institución Universitaria Colegios de Colombia

Búsqueda: **En SIDECC (Sistema de Descubrimiento Colegios de Colombia)**

molar incisor hypomineralization Seleccione un campo (opcional) ▼

NOT ▼ molar incisor hypomineralization fact Seleccione un campo (opcional) ▼ [Borrar ?](#)

AND ▼ dental bonding Seleccione un campo (opcional) ▼

OR ▼ dental bonding adhesive Seleccione un campo (opcional) ▼

OR ▼ light-cured dental bonding Seleccione un campo (opcional) ▼

AND ▼ treatment Seleccione un campo (opcional) ▼

[Búsqueda básica](#) [Búsqueda avanzada](#) [Historial de búsqueda](#)

« **Depurar los resultados**

Resultados de la búsqueda: 1 a 50 de 617

Todos los proveedores

Dentistry & Oral Sciences Source (465)

MEDLINE Complete (186)

Al aplicar los filtros (año de publicación 2012 – 2023), (Publicaciones académicas), (Idioma inglés).

molar incisor hypomineralization	Seleccione un campo (opcional) ▾
NOT ▾ molar incisor hypomineralization factc	Seleccione un campo (opcional) ▾
AND ▾ dental bonding	Seleccione un campo (opcional) ▾
OR ▾ dental bonding adhesive	Seleccione un campo (opcional) ▾
OR ▾ light-cured dental bonding	Seleccione un campo (opcional) ▾
AND ▾ treatment	Seleccione un campo (opcional) ▾

**Buscar**

[Borrar](#) ?

+ -

[Búsqueda básica](#) [Búsqueda avanzada](#) [Historial de búsqueda](#) ▶

Depurar los resultados

Resultados de la búsqueda: 1 a 50 de 132

Fecha más reciente ▾

Depurar los resultados

Búsqueda actual

Booleano/Frase:

molar incisor hypomineralization NOT molar incisor hypomineraliza...

Ampliadores

Aplicar palabras relacionadas

Aplicar materias equivalentes

Limitadores

Publicaciones académicas (arbitradas)

Fecha de publicación: 20120101-20231231

Tipos de Recursos

Publicaciones académicas

Idioma

english

[Borrar todo](#)

Limitar a

- Texto completo
- Publicaciones académicas (arbitradas)
- Solo catálogos

Desde: 2012 Fecha de publicación Hasta: 2023

[Mostrar más](#)

Tipos de Recursos

- Todos los resultados
- Publicaciones académicas (132)

Materia

Editor

Publicación

Geografía

Proveedor de Contenidos

- Todos los proveedores
- MEDLINE Complete (93)
- Dentistry & Oral Sciences Source (42)

Clinical oral investigations, 2017, 21(5), 1725-1733 | added to CENTRAL: 30 junio 2018 | 2018 Issue 6 | PubMed

Date

Date added to CENTRAL trials database

The last 3 months ..... 0

The last 6 months ..... 0

Log in

ation) NOT (molar incisor hypomineralizoi

Search

[User Guide](#)

Sorted by: Best match

[Display options](#) ⚙

Page 1 of 9

Trials 1 Editorials 0 Special Collections 0 Clinical Answers 0 More

so see the [Cochrane COVID-19 Study Register](#)

"molar incisor" in Title Abstract Keyword AND "treatment" in Title Abstract Keyword - in Cochrane Reviews, Cochrane Protocols, Special Collections

TRAL content

[Unlock the potential of Cochrane Evidence](#)

Results per page 25

Performance of composite resin restorations with two different resins affected by molar incisor hypomineralization

MAB Paschoal, L Santos-Pinto, R de Cássia Loliola Cordeiro

Clinical oral investigations, 2017, 21(5), 1725-1733 | added to CENTRAL: 30 junio 2018 | 2018 Issue 6

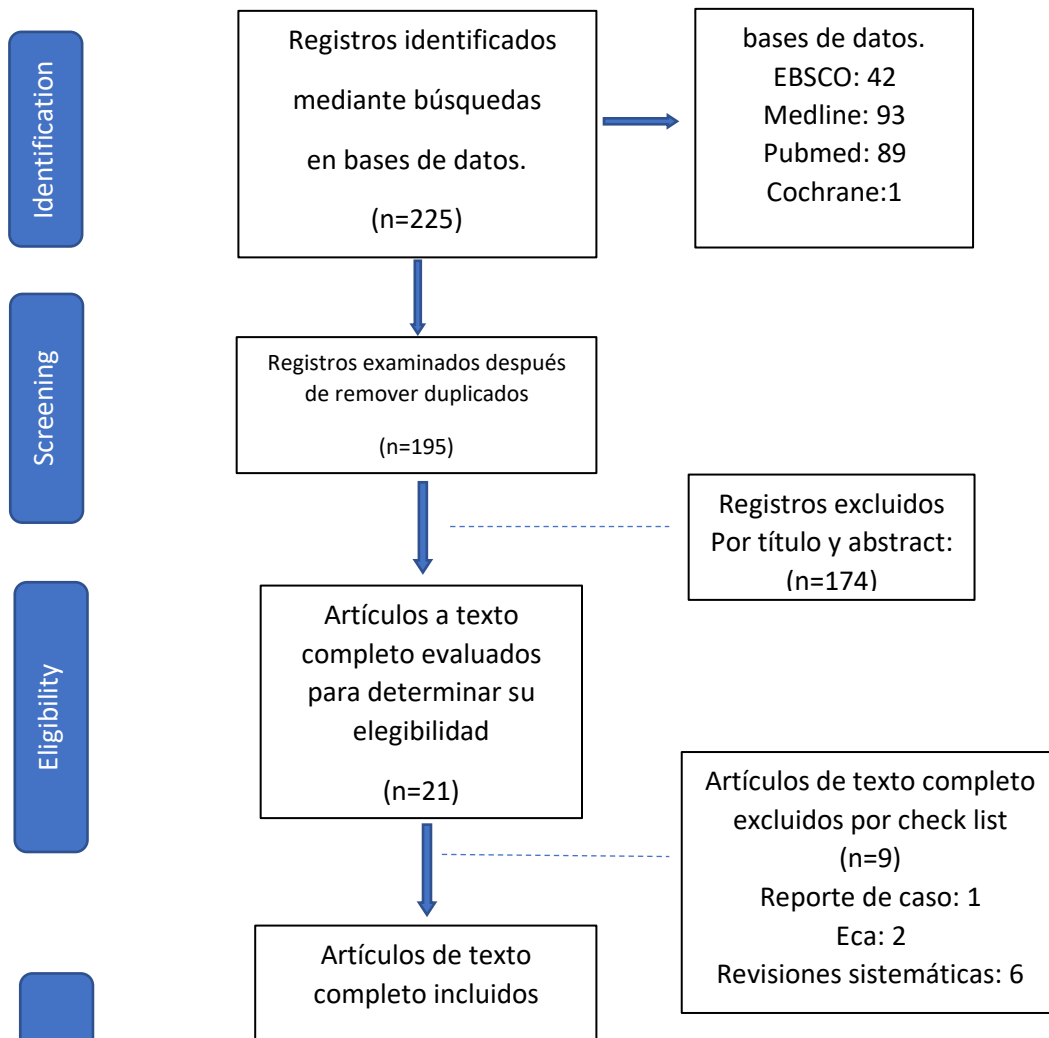
Medline 93 art  
Ebsco 42 art.

Pubmed:89

Cochrane:1

## Flujograma

Figura .1



## **Resultados**

### **Selección de estudio**

Se encontraron en total 225 artículos con los términos MeSH molar incisor hypomineralization, molar incisor hypomineralization factors, Dental Bonding, dental adhesive, light cured dental bonding, treatment, en las bases de datos PubMed, Ebsco Cochrane y Medline, se retiraron 30 registros por duplicado, 195 documentos se revisaron donde se procedió a la exclusión por título y abstract de 174 artículos. 21 registros seleccionados para lectura de texto completo y aplicación de las respectivas check list de los cuales fueron 6 revisiones sistemáticas 2 ECA y un reporte de caso quedando con 12 registros divididos en 10 ensayos clínicos y 2 estudios experimentales longitudinales.

### **Características de los estudios**

De los 12 registros, 10 ensayos clínicos fueron seleccionados 3 evaluaron la supervivencia de las restauraciones en resina compuesta (18)(19)(20), uno

comparo la resistencia de unión al microcizallamiento en las restauraciones de composite otros 3 registros tuvieron como objetivo principal verificar el tratamiento con resina infiltrativa (21)(22)(23), 1 ensayo clínico evaluó la efectividad de la desproteinización en el esmalte hipomineralizado con diferentes tipos de cavidades en el desempeño de restauraciones con resina compuesta(24), 1 estudio evaluó el desempeño clínico de las restauraciones en ionómero de vidrio en dientes con MIH(25). 1 ensayo se encargó de evaluar la adhesión directamente del compuesto de resina a los dientes afectados con HIM(26). En el estudio experimental de P, Hernández (27), se revisó la eficacia del tratamiento mínimamente invasivo en molares permanentes inmaduros con HIM.

Entre los estudios seleccionados 3 presentaron seguimientos entre 24 y 36 meses(27)(24)(28), en 2 de ensayos evaluaron niños de 6 a 8 años (27)(19) 1 estudio experimental longitudinal incluyó niños de 6 a 9 años(25) 2 ensayos clínicos integraron niños de 7 a 16 años(18)(21), 1 solo ensayo clínico evaluó niños entre 8 a 12 años, con un seguimiento a 24 meses (24), 1 registro realizó su estudio con pacientes menores de 18 años(22), y 3 presentaron edades en su muestra entre 7 a 14 años(23)(20)(28).

En cuatro estudios analizaron dientes con hipomineralización incisivo molar grave (27)(19)(28)(20), 2 registros investigaron HIM leve (18), 2 ensayos clínicos estudiaron pacientes con severidad entre moderada y grave(25)(24), 2 estudios no registraron el tipo de hipomineralización tratada(26)(22).

Estos estudios sugirieron diferentes tipos de protocolos de adhesión en esmalte afectado por hipomineralización incisivo molar. Tres estudios utilizaron adhesivos universales para mejorar la técnica (27)(18)(26), 3 ensayos más, incorporaron adhesivos de autograbado(19)(24)(20).

## **Desproteinización**

El estudio de Hayriye Sönmez (24) evaluó los efectos clínicos de la desproteinización en esmalte hipomineralizado en diferentes tipos de cavidades en

el desempeño de las restauraciones en resina compuesta, aplicando NaOCl al 5% al esmalte resistente hipomineralizado durante 60 segundos después del grabado ácido al 37 % (ETCH-37TM, Bisco), solo en el grupo tres de la investigación a diferencia de los demás grupos donde no se utilizó NaOCl al 5 %, posteriormente se enjuaga por 15 segundos con agua pulverizada y se secó, luego aplico un adhesivo de autograbado (Futurabond NR), se secó suavemente y después se polimerizo por 10 segundos, por último se restauró con un compuesto nanohibrido Grandio (VOCO, Inc. EE.UU.), se realizó un seguimiento a dos años.

### **Infiltración en resina**

R. Bhandari (21), Evaluó los resultados estéticos del tratamiento de infiltración en resina en los incisivos con HIM donde se aplicó resina infiltrante (ICON-Infiltrant; DMG®-) al igual que el ensayo clínico de P Ling (22) que investigó la adhesión al esmalte hipomineralizado mediante un pretratamiento de infiltración en resina (ICON infiltrant). En el estudio de Ghada A,(23) también se utilizó resina (ICON) pero su investigación se basó en la efectividad junto con un barniz de fluoruro.

### **Restauración en ionómero de vidrio**

En el ensayo clínico de C. María (25), Se quiso evaluar el desempeño clínico con ionómero de vidrio en dientes con presencia de defectos como hipomineralización incisivo molar, con y sin presencia de caries, para cada uno se realizó el debido protocolo, en el cual los pacientes recibieron aplicaciones semanales de barniz de flúor al 5% Duraphat , durante un mes, así como instrucciones de higiene bucal. Los dientes afectados por HIM con pérdida estructural, pero sin caries fueron restaurados con GIC (Ionómero de vidrio), bajo aislamiento absoluto, sin remoción del área afectada por HIM, Todos los dientes recibieron material de restauración. El mismo dentista opero bajo las mismas condiciones y usó material del mismo lote, en comparación con el estudio de J. Grossi(20). Se manejó el material restaurador en el tejido cariado, el cual se eliminó y se acondicionó la cavidad con el Cavity

Conditioner® durante 10 segundos y utilizaron un sistema restaurador indicado por el fabricante. El procedimiento se completó aplicando un sellador de superficie resinoso y fotopolimerizable durante 20 segundos.

### **Tipos de adhesivos**

En el estudio experimental de P, Hernández (27), utilizó en su protocolo un Adhesivo (Scotchbond Universal), al igual que el ensayo de T, Zhan (18), que aplicó un adhesivo universal (Ambar FGM Brasil) en cambio N Krämer,(26) utilizó tres tipos de adhesivos diferentes en su estudio como (Scotchbond Universal, OptiBond FL , Clearfil SE Bond).

### **Tasa de efectividad adhesión**

C.Maria, (año) (25) en su estudio obtuvo una tasa de éxito en general del 98.3% en la adhesión donde tuvieron en cuenta factores como las necesidades de tratamiento, características de las lesiones, Se observó que el (74,78%) de las restauraciones permanecieron en boca en un periodo de 12 meses. Tatiane Rolim (18) también verificó el desempeño clínico durante el mismo periodo donde las tasas de supervivencia aplicadas a los diferentes protocolos adhesivos fueron del 80, 8 % para el grabado con ácido fosfórico al 37 % y 62,3% autograbado, donde el grabado previo a la aplicación del sistema adhesivo universal en restauraciones de resina compuesta afectados por HIM promueven una supervivencia similar a la del protocolo de autograbado a los 12 meses. Sin embargo, la supervivencia de las restauraciones podría ser mayor en la técnica de grabado total, reduciendo la sensibilidad, y las fallas en la interfaz o fracturas que comprometan la integridad de nuestras restauraciones.

En el estudio de Pui Ling(22) sobre el tratamiento de infiltración en resina ninguna muestra falló durante la preparación. Durante las pruebas de resistencia de la unión por microcizamiento en general, las fallas adhesivas fueron más comunes (54,3%), seguidas de las fallas mixtas (40,0%). De 105 especímenes, solo cinco especímenes (4,8%) tuvieron fallas cohesivas en el esmalte, todos los cuales

involucraron esmalte hipomineralizado. En comparación con el estudio piloto realizado por M. Arab(29) donde se usaron diferentes materiales de restauración a base de resinas y un adhesivo de grabado y juagado en 2 pasos (Adper™ Single-Bond 2, 3M ESPE, MN, EE.UU.) donde los valores más altos se presentaron a nivel de la resistencia adhesiva y al microcizallamiento. Sin embargo, se encontró valores más altos de fuerza de unión de composite a base de resina al esmalte hipomineralizado utilizando el adhesivo 3M ESPE Single Bond.

En el ensayo clínico de J Souza(19) se utilizaron adhesivos de autograbado y grabado total para realizar restauraciones en resina de molares permanentes en jóvenes con alto riesgo de caries que presentaban una supervivencia limitada, razón por la cual las tasas rondaron entre un 68 % para el adhesivo de autograbado y un 54 % para los de grabado total. Mientras que en la investigación de Dhareula A(28) se evaluó la adhesión en molares con HIM que recibieron una restauración indirecta en resina. Los molares se prepararon para la cementación desproteinizando la estructura dental remanente utilizando hipoclorito sodio al 5,2% (SD Fine-Chem Limited, Mumbai, India) seguido de un lavado con agua, se realizó un grabado utilizando ácido fosfórico al 37% (Scotchbond™ Multi Purpose Etchant 3M ESPE) y aplicación de agente adhesivo (Adper™ Single Bond Plus 3M ESPE). En los 36 meses, la tasa de retención global fue del 95%, con eliminación completa de cualquier sensibilidad preexistente. Las tasas de supervivencia acumuladas fueron del 95%, mientras que las tasas de éxito clínico calculadas fueron del 85,7% para las restauraciones indirectas en resina.

Por otra parte, en el estudio clínico prospectivo con dos años de seguimiento realizado por Patricia Gatón- Hernández et al.(27) donde se incluían 326 pacientes de ambos géneros con HIM severa utilizaron como tratamiento ionómero de vidrio (EQUIA, GC Corporation), durante 6 meses, pasado este tiempo se realizó la restauración final con composite (Filtek™ Supreme XTE; 3M/ ESPE), se logró un éxito clínico y radiográfico de (96,8%) después de 24 meses, cabe resaltar el enfoque remineralizante al esmalte afectado y el tratamiento acompañado de promoción y prevención. Un estudio reciente de Norbert Krämer et al (26) donde

realizarón un ensayo clínico aleatorizado que pretendía evaluar la adhesión del composite de resina a los tejidos duros dentales afectados por hipomineralización incisivo molar (MIH). Con tres tipos de adhesivos diferentes, Scotchbond Universal (2-step etch-and-rinse), OptiBond FL (3-Step etch-and-rinse), Clearfil SE Bond (2-Step self-etch), los valores de resistencia microtensil fueron más altos en los grupos dentina logrando valores de hasta 56,9 Mpa, y los resultados más bajos los obtuvo el grupo esmalte hipomineralizado con adhesivo autograbadador 11,3 Mpa. En la investigación de Hayriye Sönmez et al.(24)

un ensayo clínico aleatorizado, presentaba el uso de la desproteínización en un ámbito mínimamente invasivo mostro valores prometedores ya que mejoro la adhesión en comparación con el esmalte HIM que no tuvo desproteínización, sin embargo, el grupo con HIM donde se retiró por completo la lesión de hipomineralización tuvo mejores resultados clínicos en el seguimiento a dos años las tasas de supervivencia acumulada fueron de 80,7% al grupo de HIM sin desproteínización, 93,5% al grupo esmalte afectado más desproteínización.

### Tasa de efectividad adhesiva

**Tabla. 3**

<b>Estudio.</b>	<b>Muestra (N)</b>	<b>Tiempo de seguimiento.</b>	<b>Tasa de efectividad (%).</b>
Patricia Gatón, 2021	326	24 meses	96,8%
Norbert Krämer 2018	94	Estudio in vitro	-
Hayriye Sönmez 2017	126	24 meses	93,5%
Juliana de Aguiar 2018	60	12 meses	98,3%
Tatiane Rolim, 2020	35	12 meses	80,8 % (grabado total) y 62,3 % (autograbado)
J Souza, 2017	41	12 meses	supervivencia limitada, 68 %

			(adhesivo de autograbado, 54% (grabado total))
Dhareula A, 2019	42	36 meses	95%
M. Arab, 2018	22	30 días	.....
C Bulio Fragelli 2015	48	12 meses	98.3%
R Bhandari 2018	22	6 meses	se apreciaron cambios en el color total sólo después de la infiltración con un cambio en el valor de 8,8
P Ling 2013	21	36 meses	.....
Ghada A 2017	40	6 meses	.....

## Discusión

El objetivo de este estudio fue establecer el protocolo de adhesión más efectivo en dientes permanentes con Hipomineralización incisivo molar, identificando los cambios estructurales presentes en dientes con HIM, determinando los sistemas de adhesión existentes y las técnicas adhesivas que se requieren para optimizar la adhesión en dientes con HIM. La mayoría de la literatura revisada recomienda el enfoque de odontología mínimamente invasiva en el manejo tanto en casa como en consultorio, posterior a determinar el riesgo de caries se realiza el tratamiento restaurativo previo a la utilización de agentes remineralizantes como son los barnices de flúor, fosfato de caseína y la aplicación de ionómero de vidrio en un periodo no menor a dos meses y hasta seis meses, seguido de aislamiento absoluto, retiro atraumático de caries dental usando técnica ART y desfocalización descentralizada, se retira el

esmalte superficial hipomineralizado se genera un grabado selectivo del esmalte acompañado de desprotección con hipoclorito de sodio al 5,5% y se utiliza un adhesivo universal o autograbador. La restauración final se puede elaborar en casos leves con composite de resina o ionómero de vidrio modificado, en casos moderados para restauraciones directas o indirectas con composite de resina dependiendo de la habilidad del clínico y para casos más severos se recomienda evaluar la cooperación del paciente y usar restauraciones indirectas en cerámica que permitan una mayor longevidad y adaptación clínica.

Se ha descrito que la gravedad de la HIM puede llegar a tener un efecto considerable en la unión adhesiva y éxito de las restauraciones, pero es importante tener en cuenta que los defectos que causa la HIM no involucran toda la superficie del esmalte, sabemos que los adhesivos presentan diferentes PH y así actúan de diferentes formas en el esmalte, al igual que la concentración del NaOCL para realizar la desprotección.

El estudio de Souza et al.(19) reporta procedimientos que pueden llegar a favorecer la fuerza de unión debido a la remineralización del esmalte usando un ionómero de vidrio como restauración temporal por un periodo de 2 meses y luego lo retiro parcialmente antes de realizar la restauración final en composite. También es importante determinar cuál es la longevidad de las restauraciones en dientes que presentan HIM, el estudio de M. Arab et al.(29) evaluó la resistencia de la unión adhesiva al microcizallamiento en restauraciones directas a base de resina en comparación con las de ionómero de vidrio modificado con resina cuando se unen a dientes afectados por HIM obteniendo resultados en la fuerza de adhesión para las restauraciones a base de resina de  $(30,80 \pm 8,19 \text{ MPa})$ , al igual que el estudio de Krämer et al(26) uso pruebas de fuerza de adhesión a la microtracción logrando valores de 56,9 Mpa, pero la pregunta importante es si la adhesión al esmalte afectado por HIM es más baja que al esmalte sano, varios estudios reportaron valores menores de la fuerza de unión al esmalte afectado por HIM (19)(26)(18)(24), esto lo podemos relacionar a un patrón de grabado irregular, a la

microestructura reducida dentro de la varilla del prisma también un prisma de esmalte menos denso que retiene más humedad y mayor contenido de proteínas.

El estudio de Sönmez et al(24) demostró que un tratamiento más invasivo donde se realizaba la eliminación de todo el esmalte hipomineralizado afectado permitía una tasa de supervivencia (93,7%) en las restauraciones en resina mucho más alta que realizando un tratamiento no invasivo manteniendo el esmalte hipomineralizado (80,7%). por lo tanto, cuando sea posible, una remoción total del esmalte defectuoso nos aportaría una mejor adhesión.

Los dientes con hipomineralización pueden presentar fallas en la adhesión de las restauraciones, por lo que se debe elegir el tipo de adhesivo adecuado para cada caso, de acuerdo con lo descrito por Souza et al.(19) quienes encontraron diferencias significativas en la fuerza de unión con los adhesivos de autograbado en comparación con los de grabado y enjuague. No realizar el enjuague de los adhesivos de autograbado favorece y elimina la interferencia del agua residual en la interfase adhesiva. Al contrario del estudio de Krämer et(26), donde se presentó una fuerza de unión significativamente mayor con un adhesivo de grabado y enjuague con respecto a uno de autograbado.

De acuerdo con la revisión sistemática realizada, el grupo de investigación genero el siguiente protocolo adhesivo para dientes permanentes que presentan HIM el cual se denominó APH (adhesive protocol for hypomineralization).

## **APH**

### **HIM Leve incisivo**

**Paso 1:** Aislamiento absoluto

**Paso 2:** Retiro parcial de esmalte defectuoso hipomineralizado

**Paso 3:** Grabado selectivo con ácido ortofosfórico al 37 % por 15 segundos

**Paso 4:** aplicación de adhesivo de autograbado (4)

**Paso 5:** Restauración final con composite de nanopartículas.

### **HIM Leve molar**

**Paso 1:** Aislamiento absoluto

**Paso 2:** técnica ART para superficies cariadas(9)

**Paso 3:** Restauración provisional con ionómero de vidrio durante 2 meses para generar una remineralización del esmalte afectado luego retirarla parcialmente dejando ionómero de vidrio en la zona más profunda (4)

**Paso 4:** Grabado selectivo con ácido ortofosfórico al 37 % por 15 segundos

**Paso 5:** aplicación de adhesivo de autograbado (4)

**Paso 6:** Restauración final con composite de nanopartículas.

### **HIM moderado**

**Paso 1:** Aislamiento absoluto

**Paso 2:** Retiro parcial o completo de esmalte defectuoso hipomineralizado y caries circundante con técnica ART (9)

**Paso 3:** Restauración provisional con agentes remineralizantes durante 2 a 6 meses como ionómero de vidrio, fosfopéptido de caseína, fosfato de calcio amorfo conocido como CPP-ACP, para generar una remineralización del esmalte afectado luego retirar parcialmente. (4)

**Paso 4:** Grabado selectivo del esmalte con ácido ortofosfórico al 37 % por 15 segundos

**Paso 5:** Realizar desproteinización con NaOCL al 5 % durante 60 segundos después del grabado ácido (9)

**Paso 6:** Adhesivo de autograbado (4)

**Paso 6:** Restauración final con composite o cerámica según la extensión de la lesión y la colaboración del paciente.

## **HIM severo**

**Paso 1:** Aislamiento absoluto

**Paso 2:** Retiro completo de esmalte defectuoso hipomineralizado y caries circundante con técnica ART (9)

**Paso 3:** Restauración provisional con agentes remineralizantes durante 2 a 6 meses como ionómero de vidrio, fosfopéptido de caseína, fosfato de calcio amorfo conocido como CPP-ACP, para generar una remineralización del esmalte afectado luego retirar parcialmente. (4)

**Paso 4:** Grabado selectivo del esmalte con ácido ortofosfórico al 37 % por 15 segundos

**Paso 5:** Realizar desproteínización con NaOCL al 5 % durante 60 segundos después del grabado ácido (9)

**Paso 6:** Adhesivo de autograbado (4)

**Paso 7:** Restauración final con: restauración parcial adhesiva de cerámica, corona completa cerámica o corona en acero inoxidable según la extensión de la lesión y la colaboración del paciente.

## **Conclusiones**

- No existe en la literatura un protocolo estandarizado para la restauración con dientes que presentan HIM.
- La evidencia científica permitió generar un protocolo de manejo ideal, que servirá de guía para las restauraciones en dientes que presentan HIM
- Se requieren más estudios en población adulta que permitan comprobar la efectividad, en cuanto adhesión y longevidad del protocolo de manejo para restauración de dientes con HIM, generado por esta investigación.

## BIBLIOGRAFÍA

1. Crombie FA, Manton DJ, Palamara JEA, Zaluzniak I, Cochrane NJ, Reynolds EC. Characterisation of developmentally hypomineralised human enamel. *J Dent*. 2013;41(7):611–8.
2. Silva MJ, Scurrah KJ, Craig JM, Manton DJ, Kilpatrick N. Etiology of molar incisor hypomineralization - A systematic review. *Community Dent Oral Epidemiol*. 2016;44(4):342–53.
3. Carrillo Sánchez C. Michael G. Buonocore, padre de la odontología adhesiva moderna, 63 años del desarrollo de la técnica del grabado del esmalte: 1955-2018. *Rev ADM*. 2018;75(3):1955–2018.
4. Lopes GC, Thys DG, Klaus P, Oliveira GMS, Widmer N. Enamel acid etching: a review. *Compend Contin Educ Dent*. 2007;28(1).
5. Harika R, Dutta B, Arun P, Teja R. A novel clinical approach for long-term retention and durability of resin restorations bonded to multiple developmental defects of enamel. *J Int Soc Prev Community Dent*. 2016;6(6):597–601.
6. Salanitri S, Seow WK. Developmental enamel defects in the primary dentition: Aetiology and clinical management. *Aust Dent J*. 2013;58(2):133–40.
7. Kilpatrick N. New developments in understanding development defects of enamel: Optimizing clinical outcomes. *J Orthod*. 2009;36(4):277–82.

8. Seow WK. Developmental defects of enamel and dentine: Challenges for basic science research and clinical management. *Aust Dent J.* 2014;59(SUPPL. 1):143–54.
9. Jälevik B, Dietz W, Norén JG. Scanning electron micrograph analysis of hypomineralized enamel in permanent first molars. *Int J Paediatr Dent.* 2005;15(4):233–40.
10. Yin K, Lin W, Guo J, Sugiyama T, Snead ML, Hacia JG, et al. MiR-153 regulates amelogenesis by targeting endocytotic and endosomal/lysosomal pathways-novel insight into the origins of enamel pathologies. *Sci Rep.* 2017;7(June 2016):1–16.
11. Lacruz RS, Habelitz S, Wright JT, Paine ML. Dental enamel formation and implications for oral health and disease. *Physiol Rev.* 2017;97(3):939–93.
12. Lacruz RS, Smith CE, Bringas P, Chen YB, Smith SM, Snead ML, et al. Identification of novel candidate genes involved in mineralization of dental enamel by genome-wide transcript profiling. *J Cell Physiol.* 2012;227(5):2264–75.
13. Smith CE. Ameloblasts: secretory and resorptive functions. *J Dent Res.* 1979;58(Spec Issue B):695–707.
14. adminpujojs,+6210-23954-1-CE.pdf.
15. Koruyucu M, Özel S, Tuna EB. Prevalence and etiology of molar-incisor hypomineralization (MIH) in the city of Istanbul. *J Dent Sci.* 2018;13(4):318–28.
16. Drummond BK, Kilpatrick N. Planning and care for children and adolescents with dental enamel defects: Etiology, research and contemporary management. *Planning and Care for Children and Adolescents with Dental Enamel Defects: Etiology, Research and Contemporary Management.* 2015. 1–175 p.
17. Almulhim B. Molar and Incisor Hypomineralization. 2021;59(235):295–302.
18. Zahn T, Rolim C, Regina T, Wambier LM, Chibinski AC, Wambier DS, et al. Adhesive restoration of molars affected by molar incisor hypomineralization : a randomized clinical trial. *Clin Oral Investig.* 2020;
19. Souza JF De, Fragelli CB, Jeremias F, Aurélio M, Paschoal B, Santos-pinto L. Eighteen-month clinical performance of composite resin restorations with two different adhesive systems for molars affected by molar incisor hypomineralization. *Clin Oral Invest.* 2017;17:25–33.
20. Grossi JDA, Cabral RN, Paula A, Ribeiro D, Leal SC. Glass hybrid restorations as an alternative for restoring hypomineralized molars in the ART model. *BMC Oral Health.* 2018;1–8.
21. Bhandari R, Thakur S, Chauhan D, Jayam C. Concealment effect of resin

infiltration on incisor of Grade I molar incisor hypomineralization patients: An in vivo study. *J Conserv Dent*. 2018;Volume 21(December 2019).

22. Chay PUIL, Manton DJ, Palamara JEA. The effect of resin infiltration and oxidative pre-treatment on microshear bond strength of resin composite to hypomineralised enamel. *Int J Paediatr Dent*. 2014;252–67.
23. Ghada A. ElBaz \* and Shaimaa M. Mahfouz \*\*. EFFICACY OF TWO DIFFERENT TREATMENT MODALITIES ON MASKING WHITE SPOT LESIONS IN CHILDREN WITH MOLAR INCISOR HYPO-MINERALIZATION. *Egypt Dent J*. 2017;63:2147–54.
24. Saat HSS. A Clinical Evaluation of Deproteinization and Different Cavity Designs on Resin Restoration Performance in MIH-Affected Molars: Two-Year Results. *J Clin Pediatr Dent*. 2017;41(5).
25. Maria C, Fragelli B. Molar incisor hypomineralization ( MIH ): conservative treatment management to restore affected teeth. *Orig Res Pediatr Dent Molar*. 2015;29(1):1–7.
26. Krämer N, Bui NN, Lücker S, Stachniss V, Frankenberger R. Bonding strategies for MIH-affected enamel and dentin. *Dent Mater*. 2017;1–10.
27. Hernández PG, Assed R, Assed L, Maschietto C, Filho PN. Minimally interventive restorative care of teeth with molar incisor hypomineralization and open apex — A 24 - month longitudinal study. *Int J Paediatr Dent*. 2020;(August 2019):4–10.
28. Goyal ADA, Bhatia KGSK, Bhandari AKS. A clinical and radiographic investigation comparing the efficacy of cast metal and indirect resin onlays in rehabilitation of permanent first molars affected with severe molar incisor hypomineralisation ( MIH ): a 36-month randomised controlled clinical trial. *Eur Arch Paediatr Dent*. 2019;0(0):0.
29. Al MAE, Al SM, Qudeimat SM. Microshear bond strength of different restorative materials to teeth with molar-incisor-hypomineralisation ( MIH ): a pilot study. *Eur Arch Paediatr Dent*. 2019;20(1):47–51.