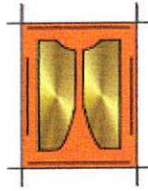


T1115



APLICACIÓN E INTERPRETACIÓN BÁSICA DE LA TOMOGRAFÍA AXIAL COMPUTARIZADA EN EL SISTEMA CRÁNEO FACIAL EN LA PRÁCTICA ODONTOLÓGICA

Dueñas, L; Gonzáles, M; López, E; Moya, D; Piragua, N.
Silva Bertha Sofía
Márquez Stella

Área: Ciencias Básicas; Categoría: pregrado; Modalidad: oral

RESUMEN

La presente investigación tuvo como objetivo describir los usos e interpretación básica de la Tomografía Axial Computarizada a partir de una revisión bibliográfica. Para este fin se revisaron 80 obras representadas en 32 textos, 28 artículos científicos y 20 artículos de revistas especializadas. Seguidamente, se procedió a diseñar la matriz bibliográfica que dio origen a las unidades temáticas desarrolladas en la investigación, así como también la descripción de la definición, historia, principales características y aplicación de la tomografía axial computarizada que sirvieron de base para realizar el análisis y los fundamentos de la discusión sobre el tema. Los resultados alcanzados revelaron que la Tomografía Axial Computarizada representa un instrumento de ayuda valioso para el diagnóstico clínico en el ejercicio profesional de la odontología en diversas patologías. El estudio concluye que la Tomografía Axial Computarizada representa un importante medio de diagnóstico de los procesos morbosos que afectan la esfera oral, y, por lo tanto; se convierte en una herramienta útil para el odontólogo general o especialista y para el estudiante; de igual manera, la Tomografía Axial Computarizada representa considerables ventajas para el ejercicio odontológico, en comparación con otros medios de diagnóstico, lo que la constituyen en un instrumento eficaz en la práctica clínica como herramienta de diagnóstico.

Palabras claves: Tomografía Axial computarizada, práctica odontológica, patologías, clínica, diagnóstico

APPLICATION AND BASIC INTERPRETATION OF THE COMPUTERIZED AXIAL TOMOGRAPHIC IN HEAD IN THE DEONTOLOGICAL PRACTICE

ABSTRACT

The present investigation had as objective to describe the uses and basic interpretation of the On-line Axial Tomographic starting from a bibliographical revision. For this 80 works were revised represented in 32 texts, 28 scientific articles and 20 articles of specialized magazines. Subsequently it proceeded to design the bibliographical womb that gave origin to the thematic units developed in the investigation, as well as the description of the definition, history, main characteristic and application of the on-line axial tomographic that served as base to carry out the analysis and the foundations of the discussion on the topic. The reached results revealed that the On-line Axial Tomographic represents a valuable instrument of help for the clinical diagnosis in the professional exercise of the dentistry in diverse pathologies. The study concludes that the On-line Axial tomographic represents an important means of diagnosis of the morbid processes that affect the oral sphere, and, therefore; it becomes an useful tool for the general odontologist or specialist and for the student; in a same way, the On-line Axial Tomographic represents considerable advantages for the odontologic exercise, in comparison with other diagnosis means, what constitute it in an effective instrument in the clinical practice as diagnosis tool.

Key words: Axial on-line Tomographic, practical deontological, pathologies, clinic, diagnosis

* Estudiantes X semestre

** Asesora científica

*** Asesora metodológica

INTRODUCCIÓN

La Tomografía Axial Computarizada, es una herramienta de trabajo que se ha venido implementando en diferentes áreas de la medicina con grandes resultados, ya que la especificidad de la misma facilita la elaboración de diagnósticos con mayor claridad. Sin embargo, es importante destacar que, en algunas de estas áreas, no se maneja la Tomografía Axial Computarizada, con frecuencia, dado que, en ocasiones, se desconoce la interpretación de este medio de diagnóstico; razón por la cual se busca ilustrar al odontólogo en la utilización más frecuente de esta herramienta en la práctica odontológica, ya que según^{1,2,3} unas de las grandes aplicaciones clínicas que ha tenido la Tomografía Axial Computarizada en la odontología están relacionadas con los implantes dentarios, fracturas, anomalías craneofaciales y neoplasias, entre otras.

Alrededor de la temática del presente estudio existen algunas investigaciones, dentro de las cuales se destacan: cirugía del injerto reforzado planeada por el proceso imagen computarizada⁴; Metástasis del carcinoma escamocelular en nódulos linfo cervicales⁵; la variación en el tamaño de glándula parótida, configuración, y relaciones anatómicas desarrollado⁶; cambio del volumen intracraneal en la craneosynostosis⁷; el dolor de cabeza en el síndrome de Ehlers-Danlos⁸; el papel de la de la tomografía computarizada en los pacientes diagnosticados recientemente con cánceres del cuello y la cabeza⁹; la fusión craneocervical espontánea ósea como resultado de la dystonia cervical. Reporte del caso¹⁰; la reoperación de paratiroidectomía en la era de la localización tecnológica¹¹.

En los trabajos citados anteriormente, se observó que la Tomografía Axial Computarizada ha sido aplicada en los diferentes casos clínicos que se presentan en pacientes, no solamente en el campo de patologías o traumas sino como ayuda en el desarrollo de un tratamiento integral. Es por ello que se busca dar a conocer las principales aplicaciones en cuanto a la interpretación que el odontólogo general debe hacer de la Tomografía Axial Computarizada como herramienta útil para el diagnóstico dentro de su consulta; lo que conduce a plantear el siguiente interrogante: ¿cuáles serían los fundamentos técnicos y las diversas aplicaciones de la Tomografía Axial Computarizada en las patologías y/o alteraciones en el sistema cráneo facial en el ejercicio de la odontología clínica?

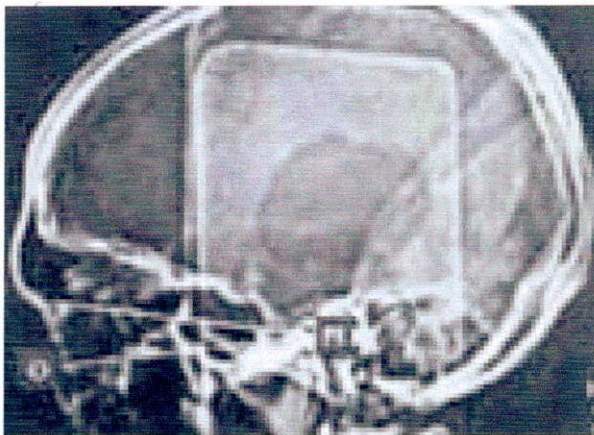
Para el odontólogo, en el ejercicio profesional, es de gran utilidad poder ampliar el horizonte de sus conocimientos en el área de radiología y demás técnicas de diagnóstico, además de las técnicas convencionales, al disponer de la Tomografía Axial

Computarizada como método complementario de diagnóstico en diferentes patologías orales, ya que la especificidad de esta herramienta facilita la elaboración de diagnósticos con mayor precisión.

Fundamentos técnicos¹². En la Tomografía Axial Computarizada se irradia con rayos X un objeto desde diferentes ángulos, en un mismo plano. La absorción de los rayos X se mide con detectores de alta sensibilidad; los valores de la absorción se cifran digitalmente y se almacenan en un ordenador. La región explorada se divide en un número determinado de elementos volumétricos, cuya densidad se calcula a partir de los datos almacenados, una vez que ha finalizado la exploración. Los valores de la densidad de los elementos volumétricos se convierten en unidades de medida (unidades Hounsfield), se asignan a una escala de tonos grises y se reproduce en forma de una imagen en tonos grises. La imagen por Tomografía Axial Computarizada muestra, de esta manera, estructura de tejidos en forma de valores de densidad y elementos volumétricos. Contrariamente a la imagen de rayos X convencional, no se trata de estructuras superpuestas, sino de representación gráfica de un corte transversal.

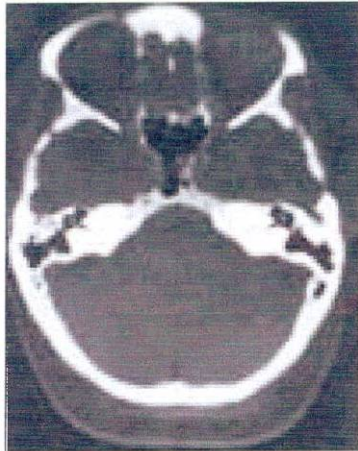
En la figura 1 se puede apreciar un escanograma con cortes cada 2 milímetros y en la figura 2 la tomografía axial computarizada convencional.

Figura 1. Tomografía axial computarizada - Escanograma (Cortes cada 2mm.)



Fuente: BARONA DORADO, 1999

Fig. 2. Tomografía axial computarizada convencional (Cortes cada 2mm.)

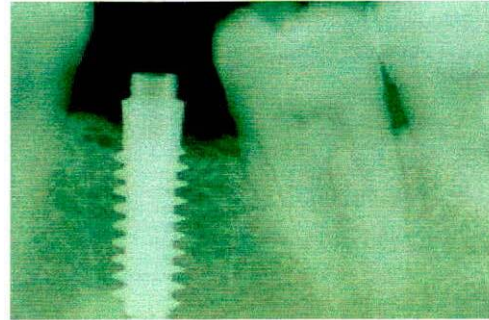


Fuente: BARONA DORADO, 1999¹³

TAKAFUMI, Hayashi y Col. realizaron un estudio para detectar el desplazamiento anterior del disco en la articulación temporomandibular por tomografía computarizada helicoidal. Uno de las anomalías intra-articulares, más comunes de la articulación temporomandibular (ATM) es un desorden o trastorno interno, definido como una relación funcional y posicional anormal entre el disco articular, el cóndilo mandibular y las superficies articulares del hueso temporal. Casi siempre es un desplazamiento anterior del disco relativo al cóndilo mandibular.¹⁴

Radiología intraoral. Dentro de este apartado se destacan las radiografías retroalveolares y oclusales. Las radiografías retroalveolares proporcionan información sobre la calidad del hueso, la relación del espacio edéntulo con los dientes adyacentes y, si se utiliza la técnica del paralelismo, una medida exacta de la altura de hueso. Sin embargo, dado su pequeño tamaño proporcionan información limitada, reservándose su uso para controlar las guías quirúrgicas durante la colocación de implantes en aquellos casos en que está próximo el conducto dentario, así como para valorar la osteointegración de los implantes una vez transcurrido el periodo de cicatrización. (Figuras 3 y 4).

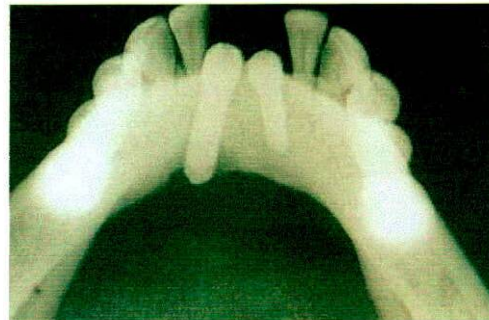Figura 3. Proyección retroalveolar. Control radiográfico para valorar la osteointegración



Fuente: BARONA DORADO, 1999

La radiografía oclusal nos permite observar las corticales vestibular y lingual en la zona anterior mandibular.

Figura 4. Proyección oclusal. Caso remitido en el que se observa perforación de la cortical lingual.

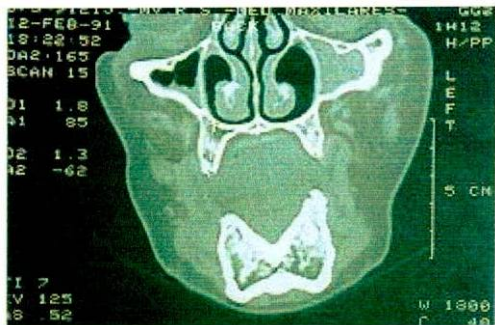


Fuente: BARONA DORADO, 1999

Tomografía computarizada aplicada a la implantología: A partir de 1990, han aparecido en el mercado programas específicos de tomografía computarizada y aparatos para la exploración radiológica en implantología oral. Estos programas dentales constituyen el nivel superior de diagnóstico en el tratamiento con implantes. El principio de todos estos programas es el mismo: a partir de los datos numéricos obtenidos en los cortes axiales (paralelos al plano palatino o mandibular) se consiguen cortes bidimensionales reconstruidos por el ordenador en los demás planos del espacio: coronal, sagital, oblicuos y curvos.

En la figura 5 se puede apreciar cortes coronales de la tomografía axial computarizada.

Figura 5. Tomografía computarizada. Cortes coronales.



Fuente: BARONA DORADO, 1999

El programa destaca parte de un corte axial, a partir del cual el radiólogo determina un arco óseo artificial en relación al cual se van a realizar los cortes oblicuos transversales. Se puede determinar también el número de cortes y la distancia entre los mismos. Cada corte va numerado para poder ser localizado en el espacio. (Figura 5)

El objetivo de la presente investigación fue realizar una revisión bibliográfica que permitiese identificar los fundamentos técnicos básicos y las diversas aplicaciones de la Tomografía Axial Computarizada en las patologías y/o alteraciones que afectan el sistema cráneo facial en el ejercicio de la odontología clínica y su respectiva interpretación básica; para lo cual se plantearon los siguientes objetivos específicos:

- ✓ Identificar la conformación de un tomógrafo y el fundamento de cada uno de sus componentes.
- ✓ Determinar los fundamentos técnicos que caracterizan a la Tomografía Axial Computarizada.
- ✓ Identificar las ventajas y desventajas de la Tomografía Axial Computarizada como herramienta fundamental en el diagnóstico de patologías orales.
- ✓ Identificar las indicaciones y contraindicaciones de la Tomografía Axial Computarizada en el campo odontológico.
- ✓ Determinar las principales patologías y alteraciones del sistema cráneo facial de importancia radiográfica.
- ✓ Establecer la utilidad e interpretación básica de la Tomografía Axial Computarizada en el diagnóstico clínico odontológico

MATERIALES Y MÉTODOS

Para efectos de efectos de orientar la revisión crítica de literatura sobre el tema se utilizó una matriz bibliográfica, adaptada del modelo presentado por POLIT, Denise F Y HUNGLER, Bernedette. La matriz bibliográfica se presenta en el anexo A.

Para la realización del estudio se revisaron 80 obras representadas en 32 textos, 28 artículos científicos y 20 artículos de revistas especializadas. Seguidamente se procedió a diseñar la matriz bibliográfica que permitió plantear las unidades temáticas que dieron origen a la investigación.

La matriz Bibliográfica se diseñó utilizando como referencia el modelo propuesto por POLIT, D. y HUNGLER B, 2000 en su libro investigación científica en ciencias de la salud y consistió, en una tabla de tres columnas en la cual se relacionaron: primero el referente bibliográfico; segundo la función de la revisión en cuanto a el contexto conceptual, enfoque metodológico y fuente de ideas para la investigación y tercero el tema investigado para el estudio.

RESULTADOS

CONFORMACIÓN DEL TOMÓGRAFO Y EL FUNDAMENTO DE CADA UNO DE SUS COMPONENTES.

➤ **Historia de la radiografía.** Las bases que llevaron al descubrimiento de los rayos X datan del siglo XVIII cuando nacieron las ciencias del magnetismo y de la electricidad después del descubrimiento del magnetismo. Los experimentos con la electricidad, tubos de vacío y rayos catódicos establecieron las bases para el descubrimiento de los rayos X por Wilhem Honrad von Röntgen (1885)¹⁵.

Las primeras investigaciones sobre reconstrucciones de la imagen radiográfica en el ámbito de la Medicina fueron realizadas por OLDERDOF en 1961 y por CORMACK y KUHL en 1963.

➤ **Tomógrafos:** existen generaciones de tomografía computarizada convencional y ellas difieren según sus propiedades, que se basan, principalmente, en el número de detectores. Cuanto mayor sea el número de detectores, más rápida será la generación de las imágenes. Con esta técnica una sección gruesa o corte topográfico de la parte estudiada se examina desde múltiples ángulos con un haz de colimación de los Rayos - X muy exacto. La fuente y los detectores se acoplan firmemente y hacen un movimiento de rotación sobre el paciente, que no debe moverse durante la exposición radiográfica. Los detectores miden la radiación transmitida y envían los datos obtenidos para el

ordenador, donde serán analizados por medio de modelos matemáticos que permitirán la reconstrucción de la imagen obtenida. El plano en el que se obtiene los datos se llama comúnmente plano transversal o plano de la imagen. El eje ortogonal a este plano se denomina eje del scanner o eje $-z$.¹⁶

Generaciones de la tomografía computarizada¹⁷. La Tomografía Axial computarizada ha venido evolucionando a través del tiempo, razón por la que hoy se conocen como de diversas generaciones, las cuales son descritas a continuación:

Primera generación. Un tubo gira 180 grados alrededor del paciente, emitiendo un haz muy fino de rayos X que son recibidos por un solo detector y se demoran varios minutos para la elaboración del corte.

Segunda generación. Dos tubos rotan alrededor del paciente emitiendo, también, un haz muy fino de rayos X que después de atravesarlos son recogidos por 5 a 50 detectores situados al lado opuesto del tubo. El tiempo del corte es de 6 a 20 segundos.

Tercera generación: un tubo gira alrededor del paciente emitiendo un haz de rayos X en abanico, que son recogidos por 200 a 600 detectores que giran sincrónicamente en el tubo. El tiempo de corte es de 1 a 4 segundos.

Cuarta generación: un tubo gira alrededor del paciente emitiendo un haz de rayos X en abanico, que son en cada toma por 300 a 1000 detectores fijos alrededor del gantry o garganta. El tiempo del corte es de 3 a 8 segundos.

Quinta Generación: la tomografía helicoidal o espiral a su llegada ha revolucionado el campo de la Tomografía Computarizada. Mejorando la calidad de imagen y el rendimiento diagnóstico por una disminución del artefactado. Existe la posibilidad en estos aparatos de producir imágenes solapadas sin exposición a radiación adicional.

Componentes y Subsistemas del Tomógrafo¹⁸: todos los equipos de tomografía computarizada están compuestos básicamente por tres grandes bloques; donde cada uno de éstos está conformado, a su vez, por diversos subsistemas que realizan funciones físicas: El gantry o garganta, la computadora y la consola.

Gantry: es el lugar físico donde es introducido el paciente para su examen. En él se encuentra el tubo de rayos X, el sistema de detección de rayos X y todo el conjunto mecánico necesario para realizar el movimiento asociado con la exploración

El tubo de rayos X es básicamente un tubo de vacío, rodeado de una cubierta de plomo con una pequeña ventana que deja salir las radiaciones al exterior. El espacio entre la funda aislante y el tubo está relleno de aceite, que actúa como disipador. El tubo de vacío (diodo) tiene un filamento en uno de los extremos (cátodo negativo) y un blanco metálico que puede ser fijo o móvil en el otro extremo (ánodo positivo).

La computadora: es un módulo que está compuesto en general por tres unidades, cuyas funciones están claramente diferenciadas. Estas son: unidad de control del sistema (CPU), unidad de reconstrucción rápida (FRU) y unidad de almacenamiento de datos de datos e imágenes.

El control del sistema o CPU. Tiene a su cargo el funcionamiento total del equipo. Su configuración es similar a la de cualquier sistema microprocesador con su software y hardware asociados. La unidad de reconstrucción rápida o FRU es la encargada de realizar los procedimientos necesarios para la reconstrucción de la imagen a partir de los datos recolectados por el sistema de detección.

El sistema de almacenamiento de datos e imágenes. Existe un cierto número de formatos útiles para almacenar una imagen. Los escáneres actuales pueden almacenarla ya sea en discos floppy o en cinta magnética. Si se utilizan discos, los datos de un paciente son transferidos a un único disco, que se puede guardar en una carpeta junto con otros informes y radiografías del mismo.

La consola: es el módulo donde se encuentra el teclado para controlar la operación del equipo, el monitor de TV (donde el operador observa las imágenes), y, en algunos casos la unidad de Display encargada de la conversión de la imagen digital almacenada en el disco magnético de la computadora en una señal de video capaz de ser visualizada en el monitor de TV.

Consola de control: muchos equipos de Tomografía Computarizada están provistos de dos consolas, una para el técnico que maneja el equipo, y otra para que el médico observe la imagen y manipule su contraste, tamaño, y aspecto general.

Consola del operador. Es una consola de operador típica, existen controles e indicadores de corriente y tensión de pico. Los valores normales de tensión de pico son superiores a 100 kVp.

Consola del médico: los equipos más pequeños y económicos sólo tienen una consola. Sin embargo, si el trabajo es continuo y se quiere utilizar el equipo al 100% de sus posibilidades, la consola del médico es absolutamente esencial para observar los resultados

y elaborar informes sin interferir en las operaciones del escáner. La máxima eficacia requiere instalar un ordenador adicional para controlar la consola del médico. Si se emplea el ordenador principal del equipo para manipular las imágenes en la consola auxiliar durante un examen, el proceso se puede alargar, dado que el control del escáner tiene prioridad.

La consola auxiliar: permite al médico recuperar cualquier imagen previa y manipularla para obtener la máxima información. Esa manipulación incluye ajuste del brillo y el contraste, ampliación, visualización de la zona de interés técnicas de sustracción y la utilización de paquetes de software específicos.

Generador de alta tensión: es similar a los que se utilizan en radiología convencional. Proporciona la energía proveniente del tubo de rayos – X. Esta energía es constante y se llama radiación primaria. Las estructuras que esta radiación atraviesa absorben una parte de esta radiación, que será el coeficiente lineal de atenuación. .

Mesa: la mesa es el lugar donde se coloca la paciente y los dispositivos que permiten los movimientos de ésta de acuerdo con el movimiento del tubo y de los detectores.

Tubo Rayos – X: son similares a los tubos de rayos – X convencionales. En ellos se genera la radiación.

Detectores: transforman la radiación X en informaciones que se transfiere para el ordenador. Cuando mayor es la velocidad del movimiento del tubo de rayos – X (exposiciones radiográficas), menor será la radiación recibida por el paciente, mayor será la cantidad de datos enviados para el ordenador y por lo tanto, las imágenes se reproducirán con mejor fidelidad.

Ordenador: recibe las informaciones enviadas y por medio de sus software se realizan los cálculos necesarios para reconstruir la imagen generada en segunda (2D) y en tercera dimensión (3D). Controla todos los sistemas de obtención de datos, además de almacenar en su memoria todos los datos que permiten la visualización y la manipulación de cualquier imagen.

Matriz, Píxel y Voxel: básicamente la comprensión de estos elementos se basa en el sistema: (x, y, z). Los números finitos de los valores atenuados correspondientes al objeto (paciente) escaneado se organizan en forma de matriz. La matriz consiste en diferentes valores atenuados, dependiendo de las diferentes capacidades de absorción de cada porción del objeto que se determinó escanear. La matriz se compone de numerosos elementos (picture

elements), el tamaño de la matriz y el número de estos elementos se calculan de acuerdo con el número de proyecciones a las que el objeto (paciente) está siendo sometido. La menor unidad de un tomógrafo computarizado es el punto individual o, denominado Píxel, (x, y).

Disco magnético y CD: estos accesorios son los responsables por el almacenamiento de la imagen, además del propio ordenador. Sin embargo, en muchas ocasiones no hay espacio suficiente en el ordenador porque constantemente recibe nuevos datos de los nuevos exámenes que se realizan en los pacientes. Así, en el ordenador el proceso es temporáneo. Es de destacar que estos accesorios permitirán siempre una posterior visualización de cualquier imagen.

FUNDAMENTOS TÉCNICOS QUE CARACTERIZAN A LA TOMOGRAFÍA AXIAL COMPUTARIZADA.

Un tubo gira alrededor del paciente emitiendo un haz muy fino de rayos X como los tejidos del cuerpo se componen de diferentes elementos, éstos tiene diversos rangos de absorción y atenuación de los rayos X; éstos, al atravesar un cuerpo, disminuye su intensidad a causa de la absorción o atenuación por los tejidos.¹⁹

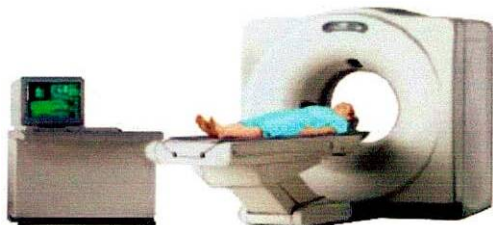Los rayos X restantes o fotones que atraviesan el cuerpo inciden sobre unos detectores o Sensores de radiación en vez de hacerlo sobre una placa radiográfica. La respuesta del detector es originar una señal eléctrica que es directamente proporcional al número de fotones que inciden sobre él; estas señales se pueden cuantificar y se graban en una computadora, la cual, después de un cuidadoso proceso elabora un dibujo formado por múltiples puntos (píxel), en una amplia gama de grises que se conoce como escala de Hounsfield²⁰.

Los sistemas de tomografía modernos adquieren aproximadamente 1400 proyecciones en 360°. Cada perfil de atenuación comprende los datos obtenidos a partir de cerca de 1500 canales. Mientras la mesa del paciente se mueve continuamente a través del gantry se realiza una radiografía digital, llamada también escanograma o localizador, sobre la que pueden verificarse los cortes deseados²¹.

El procesador: este incluyen todas las correcciones llevadas acabo para preparar las mediciones del rastreo y su reconstrucción esas correcciones son para la corriente oscura, dosis de salida, calibración, corrección del canal, endurecimiento del haz y errores de esparcimiento, estas rectificaciones se realizan para reducir al máximo las pequeñas variaciones inherentes a los componentes de la cadena de

generador de rayos X y sus equipos electrónicos, consola de control, un almacén de imágenes con discos magnéticos para almacenamiento temporal e intermedio y archivo a largo plazo ya sea con cintas magnéticas o discos "floppy" (diskettes), un monitor y una cámara para fotografiar las imágenes y obtener un registro definitivo. (Figura 6)

Figura 6. Tomógrafo

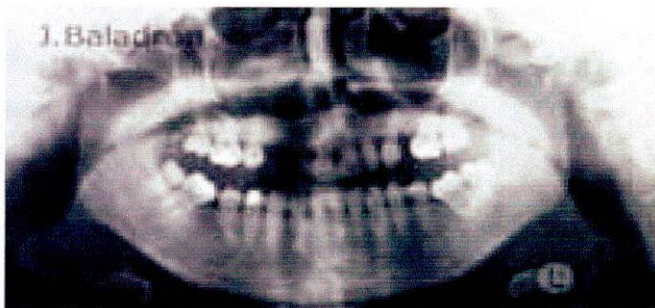

Fuente: Hofl, 2000

La constante evolución de los tomógrafos ha mejorado la imagen, dando mejor resolución u detalle, acortando los tiempos necesarios para el corte²³.

Medios de contraste: hay dos clases de estudios, simple y con contraste, este último consiste en concentrar sustancias de alto contenido atómico en el tejido se puede conseguir un cambio en los valores de absorción. En todos los contrastes, la concentración del tejido depende de la que hay en la sangre. La sustancia se puede administrar por vía oral, intravenosa, intraarterial. Los átomos adecuados para ésta finalidad son el yodo y el xenón, los dos con características físicas y químicas diferentes.

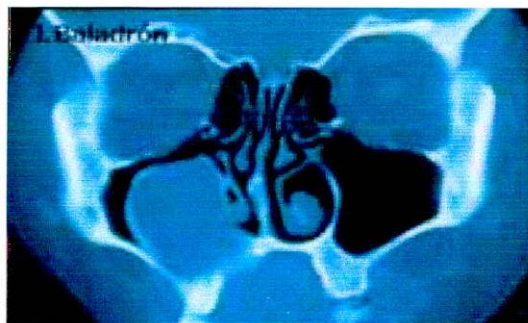
Figura 7. Ortopantomografía



La ortopantomografía mostraba una gran lesión radiolúcida que ocupaba la casi totalidad del seno maxilar derecho.

Fuente: <http://www.xtec.es/>

Figura 8. TAC con lesión



La TAC muestra una gran lesión que ocupa el 90 % del seno maxilar derecho.

Fuente: <http://www.xtec.es/>

VENTAJAS Y DESVENTAJAS DE LA TOMOGRAFÍA AXIAL COMPUTARIZADA, COMO HERRAMIENTA FUNDAMENTAL EN EL DIAGNÓSTICO DE PATOLOGÍAS ORALES.

La Tomografía Axial Computarizada presenta diversas alternativas frente a los métodos convencionales conocidos, en virtud a representar muchas ventajas en lo concerniente a fidelidad, prontitud, detalles, precisión y aplicabilidad, razones por la que goza de la preferencia de diversas profesionales en el momento de su formulación.²⁴

➤ **Ventajas:** se obtienen imágenes bien definidas de la anatomía topográfica en la unión craneocervical, se visualizan claramente anomalías congénitas o adquiridas de la unión craneocervical, se determinan claramente las corticales interna y externa del cráneo, lo que hace posible medir el espesor del occipital, lo cual representan una gran ayuda para el odontólogo en el ejercicio clínico..

➤ **Desventajas:** deformidades o limitación funcional articular de la unión craneocervical, hacen difícil la colocación del paciente en la posición descrita anteriormente, Irradiación al paciente, La introducción de la tomografía computarizada ha disminuido la utilización de la tomografía lineal, con la consecuente deficiencia actual de técnicos capacitados para realizarla. Sin embargo, la tomografía lineal viene aún incorporada en equipos básicos de rayos X, en algunos con fluoroscopia y método digital de imagen.

INDICACIONES Y CONTRAINDICACIONES DE LA TOMOGRAFÍA COMPUTARIZADA EN EL CAMPO ODONTOLÓGICO.

➤ **Usos e indicaciones**

1. En senos paranasales:
 - ✓ Evolución de las lesiones neoplásicas.
 - ✓ Lesiones vasculares.
 - ✓ Quistes, abscesos, tejido necrótico.
 - ✓ Evaluación de procesos osteolíticos.
 - ✓ Diferenciar el material sólido.
 - ✓ Delinear paredes de los mucocelos.
 - ✓ Para ver desplazamiento erosión y destrucción de tejido óseo.
2. En tumores y quistes odontogénicos:
 - ✓ Extensión de lesiones (más allá de la cortical): músculos, grasa, glándulas salivares, piel, vasos y nervios.
 - ✓ En desplazamiento, erosión y destrucción de tejidos óseos.
3. En lesiones fibroósas:
 - ✓ Displasia fibrosa.
 - ✓ Fibroma osificante.
 - ✓ Fibroma cementificante.
 - ✓ Osteoma.
4. Patología de articulación temporomandibular.
5. Planeación de tratamientos en implantes
6. Reconstrucción tridimensional en patologías y traumas.
7. Evaluación de fisuras óseas maxilares y mandibulares.
8. Deformidades faciales.
9. Evaluación de metástasis óseas y de tejidos blandos.
10. Glándulas salivales:
 - ✓ Estudio de masas intra o extraglandulares.
 - ✓ Relación de tejidos blandos adyacentes.
 - ✓ Estados inflamatorios y obstructivos.
 - ✓ Evaluación de las sialosis.

Se contraindica su uso en: mujeres en estado de embarazo, dado que utiliza radiaciones ionizantes; en pacientes que presentan tic nervioso o temblores que impidan el correcto barrido de la zona en estudio, en pacientes que han sido sometidos a largas dosis de radiación como tratamiento de alguna patología establecida y en pacientes con prótesis²⁵.

Efectos directos e indirectos de la radiación ionizante.

➤ El efecto de la radiación ionizante sobre los tejidos pueden ser: 1) directo o 2) indirecto. Los efectos directos son los causados en una zona específica por la radiación. Las células o segmentos de diversos tamaños de los tejidos han sido lesionados directamente por la ionización. Si la célula muere a causa de los efectos de la radiación, generalmente, lo hace en el momento de la división mitótica²⁶.

Los efectos indirectos pueden manifestarse de diversas maneras. Es posible que la exposición de los tejidos a la radiación ionizante produzca sustancias que son incompatibles con los tejidos del organismo. Un ejemplo de esto es la conversión del

agua en peróxido de hidrógeno. Es el peróxido de hidrógeno, más bien que la radiación, quien ocasiona una disfunción celular.

PRINCIPALES PATOLOGÍAS DE IMPORTANCIA RADIOGRÁFICA.

Muchas entidades morbosas causan lesiones en el tejido óseo, y estos cambios pueden producir síntomas radiográficos. El aspecto radiográfico de una lesión patológica varía con mucha frecuencia, según el estadio de desarrollo de la lesión y otros factores propios del proceso patológico. Un estudio de la patología bucal muestra que la radiografía no interviene en el diagnóstico de todos los procesos morbosos que afectan a los tejidos bucales, razón por la que la siguiente descripción de procesos patológicos estará limitada a las enfermedades en las cuales la radiografía es un medio de diagnóstico útil. Bien es cierto que las enfermedades bucales pueden clasificarse de diversas formas. Por lo que el sistema utilizado en esta sección está basado en la etiología. Las patologías que tienen importancia radiográfica se describen en el siguiente orden: 1) trastornos del desarrollo, 2) enfermedades debidas a agentes biológicos, 3) cambios patológicos debidos a agentes físicos, 4) quistes, 5) neoplasias y 7) otros estados patológicos²⁷.

UTILIDAD E INTERPRETACION DE LA TOMOGRAFÍA AXIAL COMPUTARIZADA EN EL DIAGNÓSTICO CLÍNICO ODONTOLÓGICO.

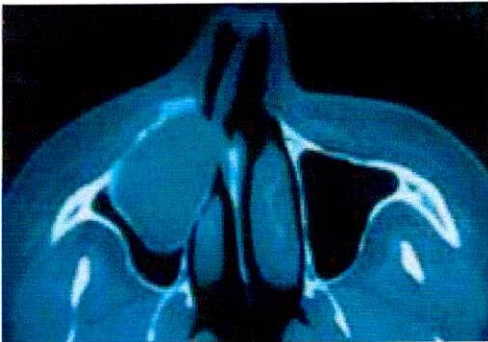➤ Aplicaciones en cabeza: presenta el siguiente tipo de usos. Delinea las estructuras bañadas por el líquido cefalorraquídeo y los espacios como ventrículos, surcos y cisternas, diferenciándolos del resto del parénquima cerebral. Diferencia las áreas altamente vascularizadas de aquellas con circulación disminuida, medio de contraste. Diferencia cada una de las estructuras de la órbita. Detecta coágulos, hemorragias, infartos y calcificaciones cerebrales que no logra hacerlo con los estudios radiográficos convencionales.

La tomografía también juega un papel importante en el estudio de la órbita y su contenido: el nervio óptico, los vasos, los músculos rectos, la grasa retrobulbar y el cristalino. Los senos paranasales se visualizan claramente ayudando al correcto diagnóstico de enfermedades tumorales, inflamatorias y de otras oftalmopatías endocrinas. En la evaluación de los senos paranasales, revela la extensión de las lesiones hacia órbita, huesos, tejidos blandos y cavidad craneana. En los pacientes con trauma, las técnicas radiográficas convencionales son de valor para catalogar el tipo de lesión o fractura de los huesos de la cara y cráneo²⁸.

➤ **Aplicaciones en Neoplasias:** en lo que se refiere a neoplasias, la tomografía computarizada ha sido ampliamente utilizada. Se desarrollaron diversos trabajos y protocolos que muestran el perfeccionamiento de la técnica para interpretar mejor las diversas neoplasias maxilofaciales²⁹.

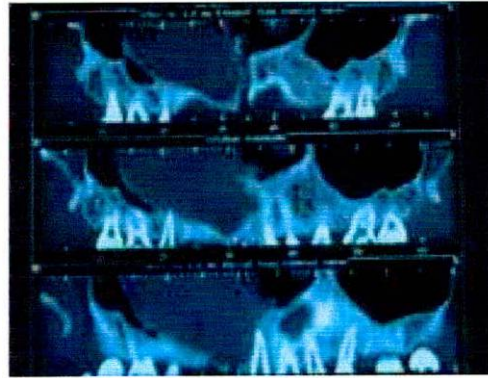
➤ **Patologías de los senos y de las fosas nasales.** La TC permite un análisis extremadamente preciso de las cavidades sinusales, de las fosas nasales, de su contenido y de las cavidades adyacentes. Sus indicaciones residen esencialmente en el diagnóstico de extensión de los procesos ocupantes de los senos y de la cavidad nasal. El diagnóstico histológico suele ser imposible y la simple distinción con TC entre un tumor benigno y maligno, puede ser muy delicada³⁰. (Figuras 9, 10)

Figura 9. Lesiones del seno maxilar derecho. (Corte coronal)



La TAC muestra una gran lesión que ocupa el 90 % del seno maxilar derecho.
Fuente: BALADRÁN Y COL, 1999.³¹

Figura 10. Lesiones del seno maxilar derecho- Corte sagital



La TAC muestra una gran lesión que ocupa el 90 % del seno maxilar derecho.
Fuente: BALADRÁN Y COL, 1999.³²

➤ **Fracturas:** la utilización de la tomografía computarizada es imprescindible para el estudio de las fracturas, principalmente cuando se trata de interpretar fracturas complejas como las de Le Fort I, II y III. Para superponer imágenes y fragmentos óseos la tomografía computarizada es un método de primera línea³³.

➤ **Implantes:** la tomografía computarizada ha ocupado lugar de destaque en la planificación de implantes dentarios. Diversos investigadores publicaron numerosos trabajos científicos que demuestran la utilización clínica en lo que se refiere a la calidad de imagen y a la evaluación cuantitativa determinando la exactitud y precisión de medidas lineales relativas a la mandíbula y a la maxilar.³⁴

➤ **Parámetros de interpretación básicos de algunas patologías en la tomografía axial computarizada en la práctica odontológica:**

- ✓ Edad del paciente
- ✓ Sexo
- ✓ Cortes (axial o coronal)
- ✓ Diámetro o tamaño de los cortes
- ✓ Ventana con la que fue tomada: si es para tejido blando o para tejido duro (huesos).

Si es para tejido óseo se debe observar: si hay aumento o disminución de la densidad del tejido óseo (periostio o esponjoso), el periostio se aumenta en procesos infecciosos o en hemangiomas o neoplasias, se disminuye por reducción de la cortical, llegando a fisuras o fracturas o rompimiento de esta misma produciendo desmineralización del tejido óseo por algún proceso patológico o metabólico.³⁵

DISCUSIÓN

Al introducir Hounsfield la Tomografía Axial Computarizada (1972), se marcó un hito importante

en la historia radiológica diagnóstica, al aportar elementos nuevos, diferenciales y determinantes de gran ayuda, para el odontólogo clínico. Esto ha sido evidenciado a través del reconocimiento y aceptación que en diversas latitudes se ha hecho de esta técnica al ser implementada, cada vez más, de la mano de los avances médicos y odontológicos contemporáneos.

Las mejoras introducidas por Schwarz y Col (1987) facilitaron, a diversos investigadores, desarrollar programas de información que permiten producir imágenes oblicuas, perpendiculares y paralelas a los cortes axiales (multiplanar reformación, MPR o imágenes multiplanares), lo que, sin lugar a dudas, ha sido también un avance notorio que ha contribuido, en mayor grado, a las imágenes de diagnóstico, la disminución de los tiempos de exposición y, por consiguiente, con menor número de riesgos para los pacientes.

La Tomografía Computarizada, al utilizarse como una herramienta de diagnóstico, para los diversos campos terapéuticos, ha jugado un papel trascendental, suministrando información, bastante precisa, de las dimensiones anatómicas en los diferentes planos del espacio, con márgenes de error muy bajos; de igual manera, cada vez más, se ha adquirido conciencia de la importancia de la evaluación clínica del paciente portador de disturbios de diversa etiología en donde el odontólogo ha descubierto en la Tomografía Computarizada una herramienta de diagnóstico que le permite eliminar elementos de superposición, obtener imágenes en los diferentes planos del espacio y conocer, previamente, con exactitud la localización y extensión de la patología. La localización exacta de una lesión o patología, es necesaria para el correcto abordaje de la misma, por lo que, cada día, es más frecuente el uso de la Tomografía Computarizada como método de localización, en aquellos casos donde los métodos de diagnóstico convencionales no son suficientes. A través de la Tomografía Computarizada se puede obtener, por ejemplo, la localización precisa de dientes no erupcionados, como es el caso de los caninos impactados en el maxilar, debido a que ofrece buen contraste, elimina las imágenes difusas y la superposición de imágenes con respecto a los dientes adyacentes, determinando con exactitud la posición del diente con respecto a sus vecinos, favoreciendo la formulación del diagnóstico y el tratamiento.

Bien es cierto que el sistema de diagnóstico radiográfico y, particularmente, la Tomografía Computarizada, no suelen ser útiles en el diagnóstico de todos los procesos morbosos, situación refrendada por WUERHMANN Y MANSON, 1994, y por (HAN, MANCHONG, 1990), por lo que para efectos de la

presente investigación, sólo se describieron las anomalías más importantes en los que puede tener amplia aplicación.

Como conclusiones del estudio se puede decir que: el conocimiento de los procesos técnicos inherentes a la Tomografía Computarizada es de vital importancia para la práctica clínica de la odontología, en virtud de facilitar los estados diagnósticos y su eventual medio terapéutico. La Tomografía computarizada representa un importante medio de diagnóstico de los procesos morbosos que afectan la esfera oral, y, por lo tanto; se convierte en una herramienta útil para el odontólogo general o especialista y para el estudiante. La Tomografía Computarizada representa considerables ventajas para el ejercicio odontológico, en comparación con otros medios de diagnóstico, lo que la constituyen en un instrumento eficaz en la práctica clínica como herramienta de diagnóstico. La Tomografía Computarizada esta indicada cuando por otros medios de diagnósticos más simples no es posible obtener toda la información que requiere el clínico para el diagnóstico preciso y la planificación de sus tratamientos, pero, de igual manera, presenta algunas contraindicaciones y riesgos que deben preverse.

Finalmente el estudio recomienda: desarrollar programas de capacitación y de actualización que permitan suministrar a estudiantes y odontólogos las herramientas necesarias para el conocimiento de los fundamentos técnicos y aplicaciones de la Tomografía computarizada. Adelantar estudios que permitan ampliar los conocimientos en torno a las ventajas, desventajas y riesgos posibles de la tomografía Axial Computarizada y las formas de prevenirlos e implementar procesos de investigación específicos alrededor de la utilidad de la tomografía computarizada en el ejercicio de la odontología clínica.

REFERENCIAS

- ¹ CAVALCANTI. Aplicaciones Clínicas de la Tomografía Axial Computarizada: Salvat, 1999. 23-52.p
- ² BUSTAMANTE, Lidio Esteban. Vademécum de técnicas para proyecciones: El Ateneo. Argentina. 2001; P. 291-304.
- ³ HAN,MAN CHUNG, CHU-WUAN. KIM. Cortes Anatómicos correlacionados con RM Y TC: Doyma. España. 1990; P. 4-73.
- ⁴ CUCHIARA, R Y Cols. Cirugía del injerto reforzado planeada por el proceso imagen computarizada:Mc Graw Hill. 1996. 24-45p.
- ⁵ NIEDER, Gregoire, - v; Ang, -K-K). Cervical Lymph node metastases from occult squamous cell carcinoma: cut down a tree to get an apple?. Int-

³⁰ IBID; p 73-104

³¹ BALADRAN v Col. <http://www.zambomedicina.com>.

³² IBID: 12-15p.

³³ FRANCIS A, Burgerer, MARTTI, Kormano. Ed. Marbal. España. 1998; P. 82-91

³⁴ BURGUE Wer y Col. Planificación de implantes dentarios: Interamericana, 1998. 26-89p. 1998.

³⁵ T.PARKS. Clínicas radiológica de Norteamérica, Volumen 13, Número 4. EE.UU. 2001.

E:mail:

molimona77@hotmail.com

nedypiragua@latinmail.com

coeli95@hotmail.com

deispao@hotmail.com

diana8186@hotmail.com