CASO CLINICO INTERDISCIPLINARIO

RAQUEL CABALLERO 992362
JOHANA ANDREA DIAZ ARIZA 992342
MIGUEL ANDRES GOMEZ 001328
NEJME SANTANDER SANTIAGO 982210
NANCY SALAZAR NAVARRO 931083

COLEGIO ODONTOLOGICO COLOMBIANO
·ODONTOLOGIA INTEGRADA
ABRIL 23 DEL 2003

INTRODUCCION

El plan de tratamiento quirúrgico del prognatismo mandíbular, retrognatismo maxilar exige El empleo de la predicción mediante cefalometrias, estudios dentales de la verificación de oclusión prequirurgica, sirve para evaluar el pronostico de estabilidad después del tratamiento, el suficiente tejido de soporte y determinar los cambios predictivos en la posición de los labios, la relación de la cara y la eliminación de la malposicion dental , con el objeto de lograr la oclusión armónica posterior a la cirugía ortognatica.

El complejo dentofacial es considerado importante en el desarrollo de la personalidad , los pacientes con prognatismo mandíbular y retrognatismo maxilar , buscan el tratamiento estético y quirúrgico por razones psicológicas y sociales , mas que por razones funcionales. Por eso hay que explicarle al paciente los logros esperados.

OBJETIVO GENERAL

Poder realizar un diagnostico, que nos permita orientar al paciente, a las mejores alternativas de tratamiento, permitiendo rehabilitar tanto funcional, como esteticamente.

OBJETIVOS ESPECIFICOS

- EXPLICAR AL PACIENTE CUAL ES LA CAUSA DE LA DESARMONIA FACIAL Y CUAL ES El TRATAMIENTO A REALIZAR.

- DAR FUNCIONALIDAD , Y ESTETICA AL PACIENTE.

- ORIENTAR AL PACIENTE A LOS PROFESIONALES QUE DEBE ACUDIR .

- CONCIENTIZAR AL PACIENTE, DE QUE ES UN TRATAMIENTO LARGO Y DOLOROSO.

HISTORIA CLINICA

I - INFORMACION GENERAL

APELLIDOS Y NOMBRES DEL PACIENTE: Bonilla Caballero Jimmy

EDAD: 17 años

SEXO: Masculino

ESTADO CIVIL: Soltero

ESCOLARIDAD: Bachiller

II - EXAMEN FISICO

ASPECTO GENERAL:Paciente con buen estado de ánimo llega a la clínica por sus propios medios.

PESO: 70 kg

R.H: O+

ESTATURA: 1,78 mts

TEMPERATURA: Afebril

PRESIÓN ARTERIAL: 130/80 mm.Hg

FRECUENCIA CARDIACA: 80pul/minuto Rítmica

III - HISTORIA MEDICA FAMILIAR

No reporta

IV - HISTORIA MEDICA PERSONAL

Trauma (Caída a los 15 años)

No presenta compromiso sistémico

V - ANTECEDENTES ODONTOLOGICOS

- Anestesia local (+)
- Anestesia General (+)
- Prevención (+)
- Operatoria (+)
- Cirugía (+)
- Ortopedia y ortodoncia (+)
- Periodoncia (+)
- Implantologia (-)
- Prostodoncia (-)
- Endodóncia (-)
- Oclusión (-)

VI - HISTORIA ESTOMATOLOGICA

- Dolor músculos masticadores (-)
- Dolor ATM (-)
- Alteraciones en el movimiento (-)
- Desarmonías oclusales (+)
- Hábitos (-)
- Xerostomía (-)
- Odontalgia (-)
- Dolor / Ardor T. Blandos (-)
- Sensibilidad Dentaria (+) (36,46)
- Sangrado Gingival (+)

VII - ANALISIS FRONTAL

Plano bipupilar - perpendicular a bipupilar coincidiendo con Nasion.

Tercio superior e inferior aumentados y tercio medio disminuido

Distancia interpupilar : 5.5

Ancho base nasal: 4.0cm (nariz ancha)

Cantos internos parpebrales: 3.4cm

VIII - ANALISIS DE SONRISA Y MENTON

Sonrisa Oculta

Normal - Se debe exponer 1mm del borde incisal superior y hasta 1mm por arriba del borde gingival

Mentón - Es más estético ancho en hombres

IX - ANALISIS DE PERFIL

LINEA ESTETICA DE RICKKETS

Labio superior 5mm (atrás) retroquelia superior

Labio inferior 4mm (adelante) proquelia inferior

SURCO MENTOLABIAL

Progenie del mentón o mentón prominente

Perfil: cóncavo (GL-Sn y Sn-Pg)

X - EXAMEN DENTARIO

- Clasificación Angle - Derecha I
  - Izquierda I
- Relación Canina - Derecha N.A.
  - Izquierda N.A.
- Mordida cruzada anterior
- Linea media dentaría desviada hacia la derecha 2mm

XI - ODONTOGRAMA

18 - Ausente
17 - Caries Oclusal
16 - C. R. O. y C. P.
15 - Sano
14 - Ausente
13 - Sano
12 - Sano
11 - Fractura incisal

28 - Ausente
27 - Caries Oclusal
26 - Obturado
25 - C.M.
24 - Ausente
23 - Ausente
22 - Sano
21 - Sano
48 - Ausente
47 - Desgaste O.
46 - C. R. O.,Desg.O.
45 - Sano
44 - Sano
43 - Sano
42 - Sano
41 - Sano
38 - Ausente
37 - Caries Oclusal
36 - Obturado
35 - Sano
34 - Sano
33 - Sano
32 - Sano

31 - Fx. incisal

XII - PERIODONTOGRAMA

Sondajes normales

XIII - DIAGNOSTICOS

GENERALES

Paciente sano

CRANEOMANDIBULARES

Prognatismo mandibular, retrognatismo maxilar, mordida cruzada anterior

PERIODONTALES

Gingivitis asociada a factores retentivos a placa bácteriana.

DENTALES

Caries activa de los dientes 16, 17, 27, 24
Caries recurrente del 16,17, 27.
Fractura incisal de los dientes 11 y 31
Facetas de desgaste de los dientes 16, 26, 46 y 47
Ausencias dentarias de los dientes: 23, 24,14, 38, 48, 18, 28
Diastemas: 13-15

ENDODONTICOS

Necrosis del 21

XIV -ETIOLOGIAS

CRANEOMANDIBULARES: Hereditario, multifactorial

PERIODONTALES: Aparatolologia, acumulo de placa

DENTALES: Dieta, higiene, obturaciones desadaptadas, trauma, falta de guia anterior, exodoncias.

ENDODONTICOS: Trauma dentario.

XV - PLAN DE TRATAMIENTO IDEAL

PERIODONCIA: Terapia básica periodontal

ENDODONCIA: Monoradicular del 21

CIRUGIA: Exodóncia método abierto del 18 y 28,38,48

OPERATORIA :11 y 31 resinas incisales

ORTODONCIA PREQUIRURGICA:

CIRUGIA ORTOGNATICA: Cirugia de avance de maxilar superior (Osteotomía de lefort I) osteotomia subcondilia mandibular

IMPLANTOLOGIA: Implante del diente 23

PROSTODONCIA: coronas de los dientes 26, 16, 36, 46, 47. Blanquiamiento del diente 21.

TERAPIA DE SOPORTE PERIODONTAL: Terapia básica.

SELECCIÓN DEL PACIENTE Y EVALUACION ESTETICA

Existen pruebas evidentes de que el concepto de belleza del individuo ha sido diferente en cada época en que le ha tocado vivir. El adorno del cuerpo mediante el uso de cosméticos, ropas, peinados o joyería está ampliamente aceptado por nuestra sociedad actual, pero ya los hombres de primitivas culturas adornaban sus cuerpos mediante tatuajes, escarificaciones, perforaciones del labio, nariz...

La Cirugía Plástica y Estética incluye la ciencia y las técnicas destinadas a mejorar el aspecto facial, y son sobre todo los rasgos faciales los que otorgan a un individuo la característica de belleza. Estos rasgos vienen determinados por dos factores: el esqueleto facial y los tejidos blandos que lo recubren.

Un perfil facial equilibrado requiere una relación armónica entre la frente, la nariz, los labios y el mentón. Dado que las características de estas estructuras vienen determinadas por la forma, tamaño y posición de las estructuras óseas subyacentes, la cirugía ortognática permite obtener unos resultados que no se podrían obtener con técnicas quirúrgicas aplicadas exclusivamente sobre los tejidos blandos. Asimismo, los rasgos faciales se ven afectados por el envejecimiento facial. Este proceso fisiológico puede ser camuflado mediante técnicas efectuadas sobre los tejidos blandos.

Durante las últimas décadas el perfil facial ha recibido un interés creciente. Cada vez es más importante comprender la naturaleza de los cambios que se producen en los tejidos blandos consecutivos a un tratamiento dento-esquelético.

Los objetivos tradicionales de la cirugía ortognática han sido obtener tanto estabilidad como un buen resultado estético. La estabilidad significa una oclusión dentaría funcional y correcta, mientras que el resultado estético implica un balance adecuado y armonioso de las proporciones faciales.

Este planteamiento terapéutico del paciente hace que a veces pueda surgir un dilema, ya que la corrección más estética no tiene porque ser necesariamente la más estable. Tradicionalmente se han sacrificado los objetivos estéticos a favor de la estabilidad esquelética.

Sin embargo, a comienzos de los años 80 apareció un avance biotecnológico que permitió cambiar el abordaje terapéutico de estos pacientes. La aparición de la fijación rígida interna para estabilizar las osteotomías. Esto permitió eliminar las prolongadas fijaciones intermaxilares, lo que a su vez disminuyó la morbilidad de la ATM, mejoró la higiene bucal y mejoró la calidad de vida de estos pacientes. Pero sobre todo permitió a la cirugía ortognática aumentar su predictibilidad enormemente, disminuyendo de manera significativa la recidiva de la deformidad que se puede esperar tras un desplazamiento esquelético.

Con el advenimiento de este avance, tanto la percepción de la cirugía ortognática como sus objetivos cambiaron radicalmente. En primer lugar, ya no es necesario sacrificar el resultado estético para obtener una oclusión normal. Y lo que es más importante, la cirugía ortognática puede ser ahora considerada como cirugía estética del perfil facial. Se le puede ofrecer al paciente un plan de tratamiento teniendo en cuenta objetivos estéticos sin que por ello pongamos en peligro el objetivo de una mordida estable y funcional.

- **Examen y evaluación estética**

Root afirma que "el primer y más llamativo efecto de la deformidad dentofacial, desde el punto de vista psicológico, se manifiesta como un sentido de inferioridad; este sentimiento es un estado completo, doloroso y emocional, caracterizado por una sensación de incompetencia, inadecuación y depresión de varios grados". Estos sentimientos de inferioridad son una parte significativa de la propia imagen del paciente, del deseo de tratamiento y su expectativa de lo que el tratamiento puede conseguir.

La mayoría de los pacientes que requieren cirugía ortognática no tienen una clara concepción sobre cuál es la causa de la desarmonía facial y frecuentemente relacionan sus características faciales con la forma y la posición de la nariz.

Una descripción de la morfología facial debería incluir los siguientes aspectos:

Vista frontal: Se debe valorar la simetría general de la cara y la proporcionalidad vertical.

Es importante reconocer las asimetrías faciales en el tercio superior y medio de la cara, pero son sobre todo las asimetrías del tercio inferior de la cara las más relevantes desde el punto de vista clínico.

Vista lateral: Además de los aspectos anteriores, se debe valorar la divergencia global de la cara y la convexidad o concavidad facial.

La divergencia facial está determinada por la posición en la visión sagital del pogonion de los tejidos blandos con relación a una línea vertical desde la glabela. Si el pogonion se encuentra en una posición

posterior respecto a esa línea, la cara diverge posteriormente. Si se encuentra en una posición anterior, la cara diverge anteriormente.

La concavidad o convexidad global de la cara es una descripción del perfil facial mediante una línea que conecta el punto glabela con los puntos subnasal y pogonion. Podemos obtener una línea más o menos recta, cóncava o convexa.

Un perfil que sea recto, con una divergencia neutra, se califica como perfil ortognático.

El último factor importante en la descripción de la morfología facial es una valoración de los tejidos blandos, su redundancia o deficiencia, su espesor y si el soporte esquelético es el adecuado.

Es importante tener en cuenta que la respuesta de los tejidos blandos no va a ser igual según realicemos un avance o un retroceso del soporte esquelético facial. El retroceso del esqueleto facial resulta frecuentemente en una redundancia relativa de los tejidos blandos debido a la capacidad limitada de estos tejidos para contraerse. Esto hace que podamos perder definición y angularidad de los rasgos faciales. Van der Deusen ha descrito este fenómeno en la cirugía de retrusión del maxilar superior, definiéndolo como "envejecimiento prematuro". También Kawamoto y Rosen lo han descrito en la cirugía de retrusión mandibular y en la genioplastia de reducción.

Por otro lado, la respuesta de los tejidos blandos a la expansión esquelética es típicamente favorable, cualquier exceso de tejidos blandos es eliminado o atenuado, favoreciéndose la definición y angularidad de los rasgos faciales.

- **Principios de abordaje terapéutico**

El protocolo de estudio de estos pacientes debe incluir:

Estudio fotográfico.

Estudio radiólogo.

Estudio cefalométrico.

Valoración conjunta cirujano-ortodoncista.

Cirugía sobre modelos de escayola.

Férula de resina como guía de la oclusión.

Según los datos obtenidos por Farkas a partir de mediciones en la población normal, el perfil caucásico "normal" diverge posteriormente (el pogonion se encuentra en una posición posterior respecto a una línea vertical que nace desde la glabela). Sin embargo, frecuentemente vemos perfiles atractivos en los que el pogonion cae bastante por delante de una línea vertical desde la glabela. Esto se explica porque la divergencia facial anterior puede no sólo ser aceptable, sino estética, si se cumplen ciertas características, como son un perfil general convexo en el plano sagital, un relleno adecuado de los tejidos blandos en la región infraorbitaria, paranasal y parasinfisaria, una relación maxilo-mandibular normal, y una adecuada proyección del dorso y punta nasal.

Si ahora valoramos la dimensión vertical de la cara ocurre algo más o menos parecido.

El exceso de dimensión vertical de la cara puede ser estético siempre que no se acompañe de los estigmas de una cara larga, es decir:

Labio tenso en un intento de obtener el cierre labial completo

Exceso de exposición gingival en la sonrisa abierta.

Pliegue labio-mentoniano ausente o muy poco marcado.

La profundidad y definición del pliegue labio-mentoniano son importantes para la percepción de la altura del tercio inferior de la cara. Este pliegue rompe el eje vertical de la cara y por lo tanto suaviza la impresión visual de exceso vertical.

El alargamiento del tercio inferior de la cara causará inevitablemente que el pliegue labio-mentoniano se difumine. Este es un factor limitante a la hora de alargar la cara.

Una vez visto que ciertas desproporciones faciales (tanto en la dimensión vertical como en la sagital) pueden producir un resultado estéticamente notable, hay que establecer los principios en los que se debe basar el planteamiento terapéutico:

El soporte de los tejidos blandos es un factor crítico a la hora de obtener un buen o mal resultado estético en la cirugía ortognática.

Para obtener un adecuado soporte tisular, es más predecible aumentar que disminuir el volumen esquelético.

Las maniobras destinadas a aumentar el volumen esquelético resultan en desproporciones esqueléticas que bajo las adecuadas circunstancias pueden producir un buen resultado estético.

Evidentemente existe un límite en la expansión del volumen maxilo-mandibular. El límite entre una desproporción facial atractiva y una desproporción facial que puede llegar a ser desagradable es impreciso, aquí es donde influye el arte, el juicio y el desafío de la cirugía ortognática.

DESCRIPCION TECNICAS QUIRURGICAS

- **Osteotomía de LeFort I**

El objetivo de la osteotomía de Lefort es la movilización del macizo maxilar en cualquiera de las direcciones que precise el paciente, se realiza mediante anestesia general con intubación nasotraqueal. Es recomendable infiltrar el vestíbulo bucal con lidocaína con adrenalina 1/100.000 para minimizar el sangrado.

Se realiza una incisión vestibular de 1.5 a 2.5 incidiendo mucosa hasta periostio. Posteriormente se realiza una disección subperióstica de la cara anterior de los dos maxilares, liberando el orificio piriforme y localizando la emergencia del nervio infraorbitario, asimismo se liberará la cara lateral del maxilar hasta la sutura pterigo-maxilar y se realizará un despegamiento subperióstico del piso nasal y base del tabique nasal.

Una vez expuesto el campo se realizan las osteotomías, marcando una distancia mínima de 35 mm desde los ápices de los caninos y 25 mm desde los ápices de los molares, habitualmente iniciamos la osteotomía con sierra reciprocante, comenzando en el maxilar cerca de la tuberosidad hasta la fosa piriforme. La disyunción pterigo-maxilar se realiza mediante un osteotomo curvo y la osteotomía del tabique mediante el osteotomo acanalado.

Una vez realizadas las osteotomías se moviliza el macizo facial, inicialmente mediante un disyuntor de Tessier y posteriormente con los fórceps de Rowe.
El maxilar movilizado será llevado sobre la mandíbula, que nos servirá de referencia, mediante la férula de resina. Después pasaremos a la fase de bloqueo intermaxilar y finalmente a la fase de osteosíntesis.

- **Osteotomías sagital de mandíbula (Obwegeser)**

Su objetivo es movilizar el cuerpo mandibular, despegándolo de las ramas. La preparación del paciente en cuanto a la anestesia y la infiltración es igual que para la osteotomía de Lefort.
Se realiza una incisión en vestíbulo a nivel del trígono, por detrás de los cordales, que abarque mucosa y periostio, esta incisión prosigue anteriormente en la vertiente externa del cuerpo mandibular hasta la altura del 2º premolar aproximadamente.

Con el periostotomo se libera el trígono retromolar completamente, subiendo por el borde anterior de la rama hasta la apófisis coronoides. En el cuerpo de la mandíbula se debe liberar completamente su reborde basilar, pero con la precaución de conservar el mayor número de inserciones musculares del músculo masetero en la cara externa de la rama y el ángulo, para evitar cualquier riesgo de desvascularización del fragmento externo. A continuación se despega la cara interna de la rama, con cuidado de respetar la entrada del nervio dentario inferior en la espina de Spix .

Posteriormente realizaremos la osteotomía con fresa cilíndrica. Se comienza por la osteotomía anterior, que comprende el borde anterior de la rama, el trígono retromolar y la cortical externa a nivel del último molar, posteriormente se realiza la corticotomía interna por encima de la espina y finalmente se secciona la cortical externa hasta el reborde basilar.

Una vez realizadas las corticotomías en ambos lados, se procede a separar los fragmentos y a reposicionar el cuerpo mandibular. En caso de retroceso mandibular habrá que realizar una ostectomía de la parte anterior del segmento externo, para evitar que se superpongan las dos corticales.

- **Osteotomía subcondílea de la mandíbula**

Esta técnica permite el control de la oclusión a través de la fijación intermaxilar (FIM) junto con el alineamiento correcto del cóndilo dentro de la fosa glenoidea en relación con el disco articular y la cápsula gracias a la acción neuromuscular del músculo pterigoideo externo.

Inicialmente se describió una técnica cerrada por Kostecka en 1929, mediante sierra de Gigli. Patrick James fue el primero en describir una técnica abierta en 1971 a través de una incisión preauricular. Posteriormente se describió la técnica abierta intraoral con FIM durante 2-3 semanas y rehabilitación neuromuscular sistemática.

Se realiza una incisión en la mucosa sobre la línea oblicua externa que se extiende anterior e inferiormente unos 3 cm. Se desperiostiza únicamente la cara externa de la rama mandibular, desde la escotadura sigmoidea hasta la escotadura antegonial, extirpando una porción de la inserción tendinosa del músculo temporal de la apófisis coronoides para identificar claramente la escotadura sigmoidea.

Tras colocar los retractores de Bauer se realiza una osteotomía con sierra oscilante desde el tercio medio de la escotadura sigmoidea que pase inmediatamente posterior a la prominencia antelingular y que siga inferiormente hasta la escotadura antegonial.

Una vez que se realiza la osteotomía contralateral, se realiza la FIM con ligaduras de alambre. Normalmente se utiliza una férula de resina para fijar la mandíbula en la posición predeterminada con el maxilar.

La mayoría de pacientes sufren relativamente pequeños desplazamientos de la mandíbula que no afectan la relación oclusal, salvo que así lo hayamos predeterminado.

CORRECCIONES QUIRURGICAS

- **La deformidad Clase III**

El denominador morfológico común de estos pacientes es la impresión visual de un perfil plano o cóncavo, que no resulta estético.

Hemos visto previamente que ciertos grados de divergencia facial si pueden resultar estéticamente agradables, si se encuentran en asociación con una convexidad facial general.

Generalizando, el denominador común quirúrgico en el tratamiento de estos pacientes será la cirugía de avance del maxilar superior, con variabilidad respecto a la necesidad de cirugía simultanea sobre la mandíbula y la posibilidad asimismo de cirugía sobre el mentón. Estos principios son aplicables al tratamiento de un paciente con deformidad de clase III tanto si se debe a una deficiencia del maxilar superior, como si se debe a un prognatismo mandibular, o a una combinación de ambos estados.

El caso que exponemos presentaba tanto una deficiencia maxilar, con un tercio medio facial aplanado - evidenciado por una falta de relleno de los tejidos blandos en las áreas paranasal e infraorbitaria- como un prognatismo mandibular, con una mordida de clase III. El abordaje quirúrgico - tras la realización del tratamiento ortodóncico previo- consistió en la realización de una osteotomía de Lefort tipo I de avance del maxilar, junto con una osteotomía subcondílea mandibular.

Este abordaje terapéutico está basado en los conceptos antes presentados:

En primer lugar se mejora el resultado estético. Esto es principalmente debido a la obtención de un perfil facial convexo sin la necesidad de que su obtención repose en la pérdida del volumen del esqueleto facial. Aunque se pueda obtener un perfil facial que diverge anteriormente, se habrá obtenido una convexidad general de la cara sin sacrificar el soporte esquelético de los tejidos blandos en las regiones perimandibular y submentoniana.

Otras razones que nos hacen inclinarnos por la cirugía de avance del maxilar superior son el hecho de que se trata de una cirugía técnicamente mucho más sencilla que la osteotomía sagital de la rama mandibular, asimismo su morbilidad es mucho menor. La principal morbilidad relacionada con el avance maxilar tiene que ver con la disyunción pterigo-maxilar. Mientras el nivel de la osteotomía se mantenga lo más bajo posible, el riesgo de una pérdida sanguínea excesiva o de una extensión de la fractura hasta la región orbitaria es muy bajo. Sin embargo, la osteotomía sagital de la rama mandibular presenta un riesgo en las mejores manos de hasta un 20% de lesión permanente del nervio alveolar inferior, lo que clínicamente se traduce en una pérdida sensitiva permanente en la región del labio inferior y barbilla.

No hay que subestimar el papel de la genioplastia en la corrección estética de las deformidades de clase III. El prognatismo mandibular frecuentemente se acompaña de una excesiva altura mandibular. Si bien el obtener una oclusión normal (independientemente del maxilar que se moviliza) reducirá la altura mandibular al mejorar la intercuspidación, a veces es deseable una mayor reducción de la altura. Esto se puede obtener añadiendo una genioplastia con ostectomía.

La genioplastia con desplazamiento anterior está también frecuentemente indicada para avanzar el mentón en estos sujetos. Esto es especialmente importante cuando se realiza un retroceso del cuerpo mandibular, ya que de esta manera minimizaremos la pérdida de volumen en la dimensión sagital.

Existen otros procedimientos accesorios que ayudan a mejorar el resultado final, por ejemplo la utilización de injertos "onlay". Estos injertos combinados con el avance maxilar sirven para aumentar la definición en el área infraorbitaria, si la falta de definición se encuentra sólo a nivel del área paranasal, generalmente es suficiente con los injertos "onlay".

- **La cara larga**

La etiología responsable de la deformidad denominada como cara larga es multifactorial y variable. La causa más frecuente es un exceso de la dimensión vertical del maxilar superior. Otras causas menos frecuentes son la deficiencia de la rama vertical mandibular en el paciente micrognático y el exceso de la dimensión vertical de la mandíbula, que frecuentemente se asocia con el prognatismo.

El denominador morfológico común de estos pacientes, independientemente de la etiología, es un incremento cualitativo en la dimensión vertical del tercio inferior facial (subnasal-mentón) con relación al tercio medio (subnasal-glabela).

La corrección del paciente con cara larga, independientemente del tipo de maloclusión asociada que lleve, nos plantea un dilema terapéutico. Por un lado, lo lógico es disminuir la dimensión vertical de la cara, pero por otro lado sabemos que la disminución del volumen esquelético facial conlleva consecuencias estéticas desfavorables, como son la profundización del surco nasolabial y del pliegue labio-mentoniano, el adelgazamiento del labio superior, y en general una falta de soporte de

los tejidos blandos faciales. Para atenuar estos efectos indeseables se han propuesto diferentes soluciones.

Una primera solución es infracorregir la dimensión vertical, sobre todo en cuanto a la impactación del maxilar superior se refiere, puesto que una excesiva impactación tiene desastrosos efectos estéticos, que en general se traducen en un aspecto de envejecimiento prematuro. Por todo ello, es bastante más seguro dejar al paciente con un grado leve de sonrisa gingival y cierto grado de exceso de altura de la cara que arriesgarse a sobrecorregir al paciente.

En alguna ocasión incluso puede valorarse la opción de alargar la cara del paciente para obtener una adecuada respuesta de los tejidos blandos. Si bien esto puede parecer contrario a nuestros objetivos estéticos, hay que recordar que una cara cuantitativamente larga no tiene por qué asociarse necesariamente con una cara que parezca demasiado larga. Por lo tanto, deberemos disminuir la altura de una cara larga sólo cuando ésta se acompañe de los estigmas que hacen parecer a la cara demasiado larga. Dichos estigmas son: una hiperfunción del músculo orbicular de los labios y del músculo mentoniano en un intento por obtener el cierre de los labios, un exceso de la exposición gingival al sonreír y la atenuación o borramiento del pliegue labio-mentoniano. En ausencia de estos hallazgos, uno no debe sentirse obligado a reducir la dimensión vertical de una cara larga, y de hecho, se podría considerar un alargamiento facial si se dan las circunstancias adecuadas.

La segunda solución propuesta es aumentar el esqueleto facial en su dimensión sagital para compensar la pérdida de volumen en la dimensión vertical. De esta manera se maximizan las posibilidades de mantener un adecuado soporte tisular. Es importante recordar que el exceso de divergencia facial anterior, para ser estéticamente aceptable debe acompañarse de una convexidad facial general, una relación maxilo-mandibular normal y una proyección nasal adecuada.

- **Opciones quirúrgicas:**

Puesto que ya hemos dicho que la etiología responsable de la deformidad denominada como cara larga es multifactorial y variable, el tratamiento asimismo variará en función de la alteración responsable de la deformidad final.

Por ejemplo, los pacientes que presentan una Clase I con una mordida abierta anterior pueden ser tratados adecuadamente mediante la impactación del maxilar superior. Adicionalmente pueden requerir algún tipo de genioplastia ósea.

La impactación maxilar posterior es necesaria para corregir la mordida abierta anterior. A su vez esto permite la rotación mandibular que produce una disminución de la altura mandibular, así como un desplazamiento anterior del pogonion. Para acomodar la mandíbula debe existir además un desplazamiento anterior del maxilar superior.

Este desplazamiento anterior del maxilar superior y de la mandíbula compensa la pérdida del volumen esquelético en la dimensión vertical y proporciona una proyección adecuada del tercio inferior facial.

Los pacientes que presenta una Clase I sin mordida abierta anterior típicamente refieren sonrisa gingival. El tratamiento adecuado de estos pacientes es la impactación maxilar, siendo recomendable infracorregir para evitar la falta de exposición de los incisivos durante la sonrisa. Rosen recomienda no realizar esta intervención en pacientes con una exposición incisal menor de 6-7 mm sonriendo. La intrusión maxilar está asimismo limitada por la exposición incisal en reposo, que debe ser de 2-3mm.

Los pacientes que presentan una cara larga con una mordida Clase II, como regla general, deberían ser tratados mediante cirugía bimaxilar,

puesto que es la única opción quirúrgica que permite obtener una adecuada proyección del tercio inferior facial.

Cuando existe una cara larga asociada a una mordida Clase III, la corrección va a requerir frecuentemente un cierto grado de reposicionamiento posterior del cuerpo mandibular, ya que la etiología de la Clase III es una mandíbula aumentada de tamaño.

En este caso se optó por disminuir la altura del mentón mediante una genioplastia ósea junto con un avance del maxilar superior a través de una osteotomía de Lefort tipo I, de esta manera hemos aumentado el volumen esquelético facial en la dimensión sagital, proporcionando el adecuado soporte a los tejidos blandos, mejorando la definición en las áreas paranasal e infraorbitaria, y hemos evitado las consecuencias negativas sobre los tejidos blandos que tiene una pérdida del volumen esquelético (ptosis, redundancia relativa...).

- **La cara corta**

La causa más frecuente de esta deformidad es el déficit mandibular con sobremordida anterior. La segunda causa más frecuente es la deficiencia vertical del maxilar superior.
Cuantitativamente se define como una disminución de altura del tercio inferior facial, medido de subnasal a mentón, en comparación con el tercio medio de la cara, medido de subnasal a glabela. Esto no sólo resulta en una cara corta, sino también en una cara cuadrada. Clínicamente se aprecia una falta de soporte de los tejidos blandos faciales, que parecen redundantes.

Esta combinación de una cara corta con unos tejidos blandos redundantes (por falta de soporte) da al paciente una apariencia de envejecimiento prematuro.

Cuando existe una deficiencia del maxilar superior, los incisivos superiores pueden estar totalmente cubiertos por el labio superior, dando al individuo una apariencia de edéntulo con los labios en reposo. La filosofía del tratamiento de estos pacientes debe ser aumentar adecuadamente el esqueleto facial en la dimensión vertical, y frecuentemente también en la sagital para eliminar la redundancia de los tejidos blandos y proporcional a un soporte adecuado a los tejidos faciales.

Esto permite estrechar una comisura oral que frecuentemente está ensanchada debido a la sobremordida, permite que el bermellón del labio superior aparezca más lleno, que el pliegue labio-mentoniano sea menos profundo, que se expongan los incisivos superiores en reposo (2-3 mm) y la encía al sonreír (2-3 mm), y pasar en definitiva de una cara cuadrada y corta a otra más ovalada.

- **Opciones quirúrgicas**

En presencia de una deficiencia vertical del maxilar superior, definida como una exposición mínima o ausente de los incisivos superiores en presencia de un labio superior de longitud normal, el alargamiento vertical está indicado.

La cirugía doble maxilo-mandibular está casi siempre indicada cuando existe asociada a la deformidad una mordida de Clase II; es decir, el avance mandibular va a ser necesario, ya que la mordida de Clase II sólo puede empeorar al alargar el maxilar superior y rotar la mandíbula hacia abajo y atrás.

El caso que describimos presentaba una discreta cara corta debido a una sobremordida, con una Clase II, que pudo ser corregida mediante una osteotomía de Obwegeser exclusivamente.

Cuando la deficiencia del maxilar superior aparece en combinación con una mordida Clase I, habrá que tomar una decisión sobre qué tipo de cirugía producirá el mejor resultado estético. Esto principalmente va a estar en relación con el soporte del labio superior y la posición final en la dimensión sagital del labio inferior y de la barbilla. El alargamiento del maxilar superior en presencia de una mordida de Clase I va a desplazar el maxilar y el pogonion posteriormente a medida que la mandíbula rota en sentido horario. Si ello va a resultar en una inadecuada proyección del tercio medio facial o una inadecuada proyección del tercio inferior facial a pesar de una genioplastia por deslizamiento, entonces el abordaje doble maxilo-mandibular volverá a estar indicado.
Por último, cuando la deficiencia vertical del maxilar superior se asocia a una maloclusión Clase III, la cirugía aislada sobre el maxilar superior mejorará la deformidad oclusal al hacer rotar la mandíbula hacia abajo y hacia atrás.

- **Estabilidad del alargamiento maxilar**

En el pasado, se había considerado al alargamiento maxilar como un procedimiento muy poco estable. Inicialmente se pensó que era debido a la reabsorción del injerto óseo autólogo colocado en el defecto secundario a la osteotomía de alargamiento. Durante el período posterior de fijación intermaxilar, la acción constante de los músculos de la masticación produciría una presión excesiva sobre el injerto, causando su reabsorción.
El uso de la fijación interna rígida con placas y tornillos mejoró esta situación, hoy en día se combina la fijación interna rígida con injertos de hueso cortical de la cresta ilíaca. Otros autores utilizan sustitutos óseos irreabsorbibles, como los bloques porosos de hidroxiapatita, para eliminar la inestabilidad esquelética tras un desplazamiento inferior del maxilar superior.

MENTOPLASTIA

El mentón es un elemento importante en el balance de la cara. Su prominencia debe analizarse en relación con la totalidad de la cara, incluyendo la nariz, los labios y el cuello. Cuando se examina la cara de perfil, el mentón debe estar localizado aproximadamente al mismo nivel del labio inferior, con una hendidura suave y poco profunda dividiendo ambas prominencias.
El perfil está condicionado por la posición del arco alveolar y el borde inferior de la mandíbula. La protrusión o la retrusión de estas dos áreas anatómicas altera la relación existente entre ellas y con la cara. El área submentoniana también desempeña un papel importante. El ángulo que se forma entre el plano submandibular y la porción anterior del cuello, así como también el volumen de los tejidos blandos submentonianos, están estrechamente relacionados con la angularidad y refinamiento global de la cara.

En la visión frontal de la cara, el mentón ocupa un papel menos crítico, influyendo básicamente la impresión visual de las prominencias de la boca. La distancia entre el estomio y el mentón está en relación con la dimensión vertical del tercio inferior de la cara. Cuando éste es demasiado largo o demasiado corto, se altera el balance con el tercio medio y el tercio superior de la cara, lo que tiene como resultado una desarmonía vertical.

En una dirección anteroposterior el mentón puede alterarse mediante la colocación de implantes de material aloplástico, o el deslizamiento del borde inferior de la mandíbula mediante una osteotomía horizontal. En la dirección vertical, puede alargarse o acortarse sólo mediante una osteotomía. La relación del mentón con la porción superior del cuello también puede ser alterada mediante la resección de tejido adiposo de

las áreas submentoniana y submandibular. A su vez, la osteotomía de avance tensa la musculatura suprahioidea y mejora el ángulo cervico-facial.

- **Selección de pacientes**

Si exceptuamos la rinoplastia, la genioplastia ósea constituye la osteotomía de huesos faciales más frecuentemente realizada. A pesar de ello, es un procedimiento infrautilizado debido a la disponibilidad de implantes aloplásticos y la relativa facilidad para su inserción. Sin embargo, la versatilidad de una genioplastia ósea, así como sus excelentes resultados estéticos, junto con el relativo bajo riesgo que implica, relega el uso de implantes aloplásticos a un número muy limitado de pacientes que desean aumentar su mentón.

La mentoplastia con material aloplástico permite el control sobre la dimensión sagital o anteroposterior solamente. No permite realizar un cambio suficiente sobre la dimensión vertical del tercio inferior de la cara y no tiene ningún control sobre la estética del pliegue labio-mentoniano, salvo profundizarlo. Por lo tanto, los candidatos apropiados para la mentoplastia con material aloplástico son sólo aquellos individuos que presentan un déficit leve-moderado de la dimensión sagital de la cara, que tienen un tercio inferior de la cara simétrico, que tienen una altura del tercio inferior normal, y que preoperatoriamente tienen un pliegue labio-mentoniano poco profundo. Debido a que esta combinación de factores morfológicos se ve poco frecuentemente en individuos que solicitan un aumento estético de su mentón, existen muy pocos individuos que sean de hecho candidatos para una mentoplastia con material aloplástico.
Por otro lado, la genioplastia ósea permite al cirujano no sólo un control directo sobre la dimensión sagital, sino también sobre la dimensión vertical. Adicionalmente, el cirujano también tiene un control indirecto sobre la profundidad aparente del pliegue labio-mentoniano.

Con un avance aislado del mentón, el pliegue labio-mentoniano siempre se profundiza. Sin embargo, a medida que se aumenta la dimensión vertical del mentón, la tendencia del pliegue es a ser menos profundo y a presentar una transición más suave a medida que uno va desde el mentón al labio inferior. Por último, el mentón puede moverse en una dimensión transversal para mejorar asimetrías en el tercio inferior de la cara.

Sin embargo, la genioplastia ósea también tiene sus limitaciones, y deben conocerse para poder seleccionar apropiadamente a los candidatos para esta cirugía, y poder evitar resultados quirúrgicos anormales. La primera limitación tiene relación con la mejoría que puede lograrse. Muchos pacientes serían tratados más apropiadamente mediante cirugía ortognática en términos de mejoría estética. El cirujano debe informar al paciente de la naturaleza de su deformidad esquelética, y por lo menos, presentar la cirugía ortognática como una opción, no sólo en términos de resultado estético facial, sino también en términos de mayor riesgo quirúrgico y mayor duración del tratamiento. Si se rechaza la cirugía ortognática, la genipolastia ósea puede ser ofertada como alternativa.

- **Genioplastia por deslizamiento**

Se realiza una incisión en la mucosa del vestíbulo bucal de canino a canino aproximadamente, esta incisión debe estar lo suficientemente alejada del surco vestibular –5-6 mm- para poder permitir posteriormente un cierre seguro de la incisión, de lo contrario aumentarán las posibilidades de infección en esta zona, asimismo permite mantener una porción del músculo mentalis fijada al hueso, lo que permitirá su reconstrucción a la hora de cerrar la incisión. Una vez que llegamos al hueso, se realiza una disección subperióstica de la porción de hueso exclusivamente necesaria para realizar la

osteotomía y asegurar la osteosíntesis, lo que permite mantener la relación entre el movimiento del esqueleto y el movimiento de los tejidos blandos, así como evitar la ptosis de los tejidos blandos de la barbilla después de la cirugía. La disección debe llevarse posteriormente bien por detrás del agujero mentoniano hasta el borde inferior de la mandíbula a la altura del primer molar aproximadamente. La disección del borde inferior de la mandíbula se realizará exclusivamente en el lugar donde terminará la osteotomía.
Una vez realizada la disección de los tejidos blandos, se marca la línea media de la sínfisis mandibular y se marca asimismo la osteotomía horizontal para asegurar la simetría antes de realizar la definitiva osteotomía.

Puesto que agujero mentoniano se sitúa más alto que el trayecto del nervio, la osteotomía debe realizarse siempre varios mm por debajo del agujero mentoniano para no lesionar el nervio en su trayecto óseo. Debe hacerse en forma perpendicular al aspecto anterior de la mandíbula, manteniendo un plano constante para luego facilitar el deslizamiento del segmento obteniendo un buen contacto entre ambas superficies óseas. Para valorar correctamente el trayecto del nervio es imprescindible realizar una ortopantomografía preoperatoria.

La osteotomía se realiza con sierra reciprocante, lo que permite extender la osteotomía posteriormente hasta la altura del primer molar con una mínima disección tisular, esto permite un gran desplazamiento de hueso y ayuda a obtener un resultado más natural.

Además permite localizar el inevitable escalón óseo en una posición más posterior, donde los tejidos son más gruesos y la posible deformidad residual menos evidente. La adecuada extensión posterior de la osteotomía minimiza asimismo la oblicuidad de la osteotomía, lo que evita que se acorte la mandíbula a medida que ésta se avanza. Se puede realizar un trazado oblicuo de la osteotomía cuando lo que se pretende es variar la dimensión vertical de la sínfisis mandibular.

Se han descrito diferentes materiales para realizar la osteosíntesis, incluyendo alambre, tornillos y miniplacas más tornillos. Los autores utilizan hilo de acero colocado monocorticalmente a la altura de los incisivos laterales.

Una vez que el hueso se ha fijado adecuadamente, se realiza el cierre de los tejidos blandos en dos capas mediante suturas de catgut crómico, dando en primer lugar un punto de fijación al periostio, lo que permite recolocar el músculo mentalis y evita la aparición de una ptosis de los tejidos blandos de la barbilla postoperatoriamente.

- **Alteraciones en la dimensión vertical de la sínfisis mandibular**

Cuando la dimensión vertical de la sínfisis mentoniana es exagerada, se puede efectuar una resección en cuña del tejido óseo. Esto puede ser combinado con un avance si es necesario. Para esta intervención, una vez realizado la disección subperióstica, se debe medir cuidadosamente con un compás la cantidad de hueso a resecar, efectuándose luego con una sierra reciprocante las osteotomías horizontales.

El segmento resecado debe afinarse como una cuña a nivel de sus extremos para prevenir irregularidades palpables o visibles.

Cuando la dimensión vertical de la sínfisis mentoniana es corta y resulta necesario alargarla, se debe interponer un injerto de hueso entre los dos segmentos mandibulares, el injerto se mantiene en la posición adecuada mediante osteosíntesis. Como zona donante de hueso se ha descrito la cresta ilíaca, la costilla, etc., aunque debido a su vecindad y su escasa morbilidad la zona donante más adecuada sea probablemente el hueso parietal.

- **Mentoplastia con material aloplástico**

Cualesquiera de los implantes disponibles en el mercado puede producir resultados satisfactorios, asimismo se pueden tallar implantes a partir de un bloque de silicona.
Como abordaje se puede utilizar la vía vestibular, pero tanto para evitar la contaminación como para evitar cierta rigidez postoperatoria temporal se suele utilizar un abordaje cutáneo justo por detrás de la sínfisis mandibular. Se realiza una disección subperióstica de la región mentoniana, evitando un despegamiento excesivo. No se debe sobrepasar nunca el borde vestibular. La disección subperióstica se extiende lateralmente, formando un túnel a cada lado entre el punto de emergencia del nervio mentoniano y el borde inferior de la mandíbula. El bolsillo subperióstico debe ser lo bastante amplio para alojar la prótesis, evitando su desplazamiento. Si se ha disecado un bolsillo a medida, no suele ser necesario fijar el implante con suturas. El bolsillo subperióstico mantiene el implante en su posición mejor que un bolsillo supraperióstico.
Los implantes producen erosión del hueso mandibular independientemente de que estén situados supra o subperiósticos. La severidad de esta erosión está relacionada con la presión ejercida por los tejidos; por lo tanto, los implantes más grandes producen mayor erosión.

IMPLANTES DENTALES

Biomaterial biológico o aloplástico aplicado quirúrgicamente sobre los tejidos duros o blandos de la boca por motivos funcionales o estéticos.

CLASIFICACION:

1. Según localización:

- Endo - óseo: se clasifica en laminar y radicular.

LAMINAR:

Se unen al hueso por medio de un proceso llamado "fibro - óseointegral" la unión del implante óseo a través de tejido conectivo fibroso y denso.

RADICULAR:

Se unen al hueso por medio de un proceso llamado "óseo - integración" union intima al hueso.

- Trans - óseo: esta indicado en la parte anterior e inferior, es un proceso extra-oral.
- Yuxta - óseo: va por encima del hueso o debajo del periostio.

2. Según union:

- Oseointegracion.
- Fibro - óseointegracion.
- Biointegración.

ÓSEOINTEGRACION

Conexión directa, estructural y funcional entre el hueso vivo ordenado y la superficie de un implante sometido a carga funcional.

- Depende de cicatrización, reparación y remodelado de los tejidos.
- Depende del procedimiento quirúrgico.
- Depende del tipo de rehabilitación (carga) que se le coloque al implante.

- Un prerrequisito básico para establecer una integración real de una prótesis no biológica consiste en:
- Respuesta de los tejidos.
- Adaptación del tejido a demandados funcionales.
- Tiempo para cicatrización de acuerdo al paciente (4m - mandibular 6m maxilar).
- Capacidades biomecánicas entre los componentes biológicos y técnicos.
- Este concepto de anclar una prótesis en el hueso ha fascinado a investigadores clínicos.
- Dificultades biomecánicas donde se controlan de manera simultanea factores tales como:

1. Material biocompatible y diseño de implante correcto.
2. Receptor óseo con buena cicatrización que soporte la carga.
3. Diseño y fabricación de la prótesis que no dañe la inserción ósea.
4. Mecanismo del sellado al implante.

- **CRITERIOS PARA EL ÉXITO DE UN IMPLANTE**

1. Un implante individual debe ser inmóvil cuando sea probado clínicamente.
2. No debe existir evidencia de radiolucidez perimplantar en una radiografía no distorsionada.
3. El promedio de perdida ósea debe ser menos de 0.2mm por año después del primer año de servicio del implante.

4. Debe estar ausente de dolor persistente o infección atribuible al implante.

5. El diseño del implante no debería impedir la colocación la colocación de una corona prostodoncica con una apariencia satisfactoria para el paciente y el odontólogo.

6. Al final de un periodo de cinco años el éxito debe ser del 85% y en un periodo de diez años del 80%.

MECANISMOS DE OSEOINTEGRACION

- Fase I: se ve desde el primer día que se coloca el implante al insertar se forma sangrado con la coagulación sanguínea inicia el proceso de cicatrización y encontramos gran cantidad de células inflamatorias agudas formada por PMN y neutrófilos.

- Fase II: el máximo nivel de actuación fagocitaria, hay infiltrado de inflamación que se va diferenciando en un procallo y se va diferenciando en tejido conectivo fibroso denso, se va diferenciando en osteoblastos, fibroblastos y matriz extracélular.

- Fase III: Ocurre durante la primera semana, existe cierre epitelial en la mucosa y el tejido conectivo fibroso denso evoluciona a un callo fibrocartilaginoso.

- Fase IV: Ocurre a través del tiempo de vida del implante y ocurre una superficie de modelado óseo, donde el callo óseo aumenta en dureza, densidad más o menos a la sexta semana se forma hueso lamelar, hay remodelado óseo, hay maduración de hueso y este proceso se continua durante toda la vida de implante, siempre y cuando las fuerzas estén bien distribuidas a lo largo del implante y del hueso.

BIOCOMPATIBILIDAD:

Es la habilidad que tiene un material para cumplir con una adecuada respuesta del huésped sin que se produzca ningún tipo de reacción adversa, en los implantes no existe rechazo debido a que no hay reacción antígeno-anticuerpo pero si existe fracaso cuando:

- Hay sobrecalentamiento de hueso.
- Se ha realizado un mal procedimiento quirúrgico.
- Mala rehabilitación.
- Mala higiene.

INTERFASE HUESO IMPLANTE:

- **Formación de la capa de óxido**: se forma la capa de monóxido de titanio, dióxido de titanio, trióxido de titanio y tetraóxido de titanio donde la más fuerte es el dióxido de titanio, esta se aumenta

paulatinamente por los átomos de oxígeno y los iones de hidroxílo presentes durante todo el proceso.

Cuando se introduce el implante en boca aumenta la capa de óxido que es la que facilita el proceso de óseointegracion.

- **Proceso químico de óseointegracion:**

a. Uniones Van Der Wall: son uniones químicas débiles por medio de las cuales se forman algunos componentes químicos.
b. Uniones covalentes: son mucho mas fuertes, se forman elemntos estables dando una mejor respuesta para la oxidación.

INTERFASE TEJIDO BLANDO IMPLANTE:

En la segunda cirugía cuando se descubren los implantes se valora la óseointegracion, se coloca el aditamento de cicatrización dejándolo durante una semana o quince días es en este momento donde se produce unión encía implante.

El epitelio gingival del implante se va formando gracias a la sutura cuando se realiza la segunda fase facilitando así la adherencia de los tejidos formando una lámina basal mediante hemidesmosomas rudimentarios, a la tercera semana se forma un nuevo epitelio de unión. El epitelio surcular no tiene queratina y este epitelio forma una membrana basal que presenta una lamina lucida y una lamina densa y las células se adhieren a esta membrana basal por medio de hemidesmosomas.

BIBLIOGRAFIA

Bell, W.H., Proffit, W.R., White, R.P.: "Surgical Correction of Dentofacial Deformities". W.B. Saunders Co., Philadelphia, 1980.

Epker, B.N., Fish, L.C.: "Dentofacial Deformities: Integrated Orthodontic and Surgical Correction". St. Louis: Mosby, 1986.

Ezquerra, F., Berrazueta, M., Ruiz Capillas, A., Sainz Arregui, J.: "New approach to the gummy smile". Plast. Reconstr. Surg. 104, 1999.

Farkas, L.G., Sohm, P., Kolar, J.C., Katic, M.J., Munro I.R. "Inclinations of the facial profile: Art versus reality". Plast. Reconstr. Surg. 75:509, 1985.

Graber, T., Swain, B.: "Current Orthodontic Concepts and Techniques."2nd Edition . W.B. Saunders Co., Philadelphia. 1975.

Kawamoto, H.K., Jr. "Discussion of reduction mentoplasty". Plast. Reconstr. Surg. 70:151, 1982

Major, P.W., Phillipson, G.E., Glover, K.E., and Grace, M.: "Stability of maxilla downgrafting after rigid or wire fixation". J. Oral Maxillofac. Surg 54:1287, 1996

Négrier, B., Deffrennes, D., Hadjean, E. et Vaugeois, M.: "Ostéotomie sagittale de la mandibule". Encycl. Méd. Chir. Ed. Scientifiques et Médicales Elsevier SAS, 1992.

Négrier, B., Deffrennes, D., Hadjean, E. et Vaugeois, M.: "Ostéotomies totales du maxillaire supérieur". Encycl. Méd. Chir. Ed. Scientifiques et Médicales Elsevier SAS, 1992.

Ortiz Monasterio, F. "Rinoplastia". Ed. Panamericana, 1996.

Raspall, G. "Cirugía Maxilofacial". Ed. Panamericana, 1997.

Rees, T.D. "Aesthetic Plastic Surgery. Vol. I". W.B. Saunders Co., Philadelphia, 1980.

Rosen, H. "Aesthetic Perspectives in Jaw Surgery" Springer, 1999.

Rosen, H.: "Maxillary advancement for mandibular prognathism: Indications and rationale". Plast. Reconstr. Surg. 87:823, 1991

Van der Deusen, F.N., Egyedi, P. "Premature aging of the face after orthognathic surgery". J. Craniofac. Surg. 18:335, 1990.

Copyright © 2000-2001 SECPRE Información Legal.

NoticiasNovedadesCentro de PrensaInformación para PacientesIntervenciones QuirúrgicasCirujanos MiembrosHospitalesRevista IberoLatinoamericanaSitios de InterésPágina webCursos y CongresosCasas ComercialesEducación Médica ContinuadaResidentesBolsa de TrabajoInvestigación y BecasServicios y ProductosDocumentosBoletín InformativoForo de DiscusiónObjetivos y MisiónHistoriaEstatutosJunta DirectivaFundación Docente

ODOMED
Radiología Oral y Maxilofacial

NOMBRE: YIMMI BONILLA

EDAD: 17 AÑOS

T.I: 151085

DR: GERMAN DUARTE

FECHA: 15-04-2003




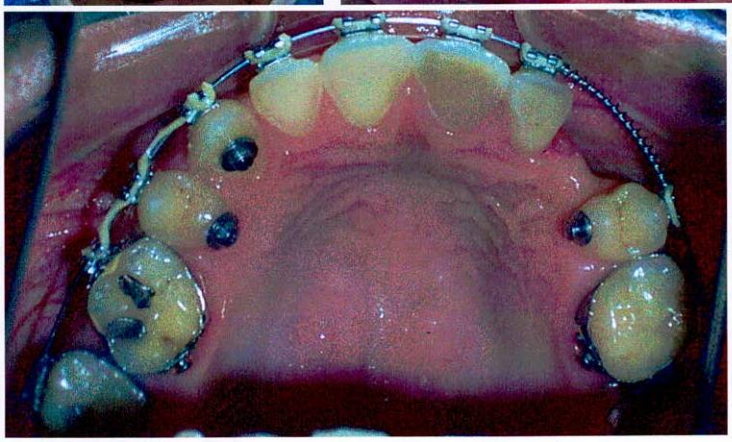




12 2 03

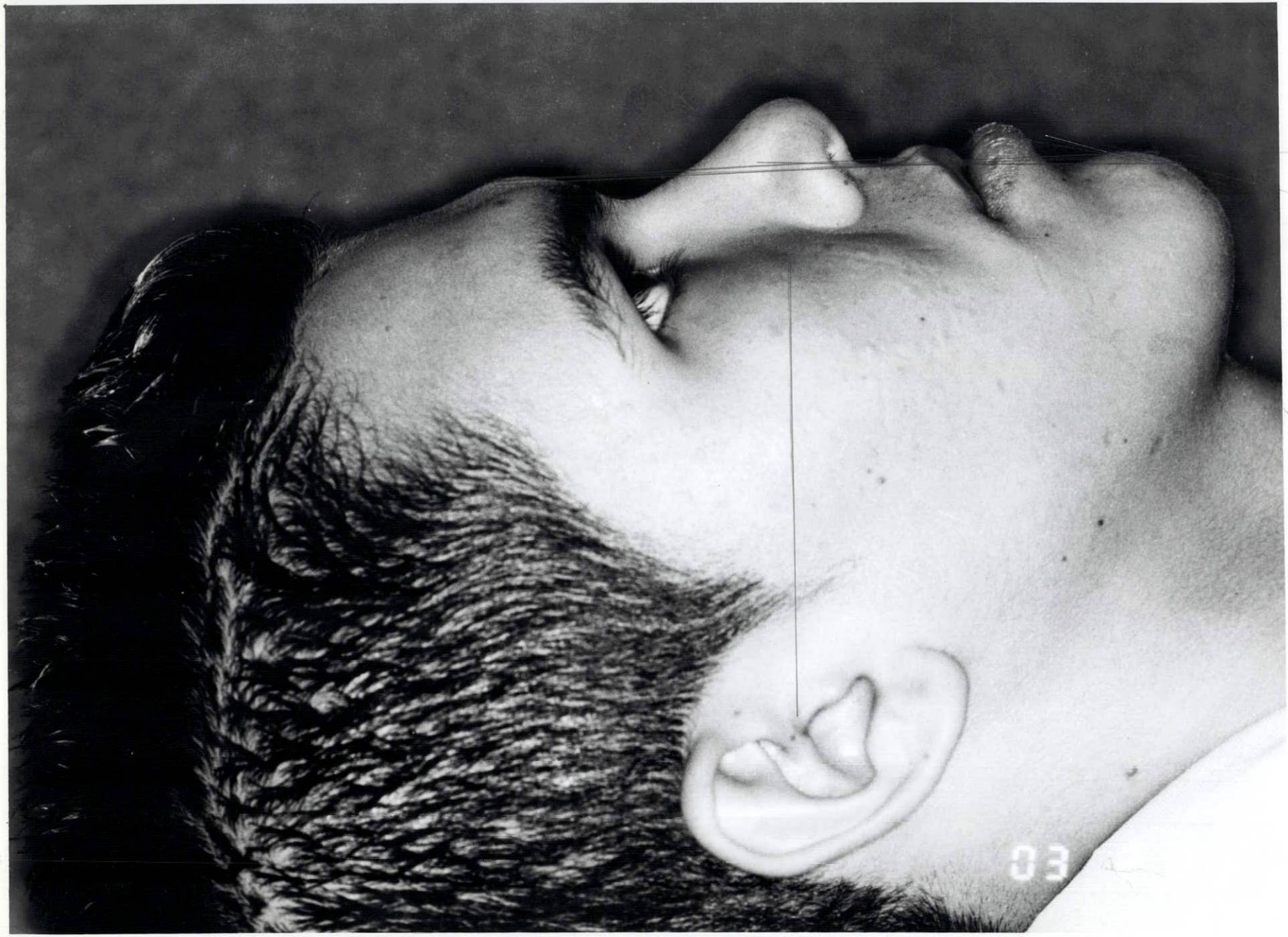
03


12 33

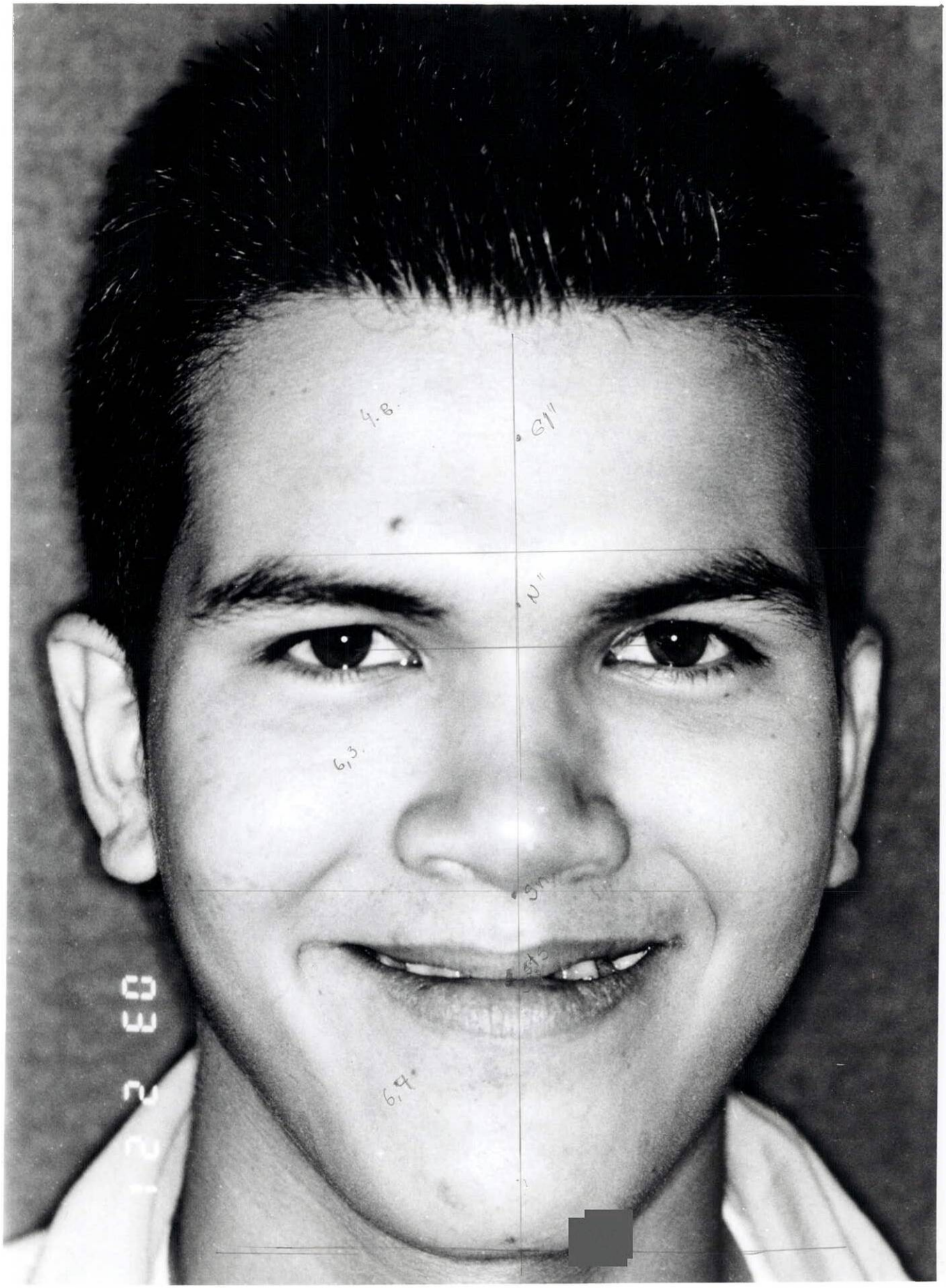
4.8
6,3
6,4