



COLEGIO ODONTOLÓGICO  
COLOMBIANO

No. Acceso .....

No. 102. N.º 273 1988

Compra

Canje

Donación

Editorial .....

Solicitado por .....

Fecha .....

Precio .....

T.O.  
273  
273  
1988

00303

MANUAL DE PROCEDIMIENTO EN EXAMEN FISICO  
Y GENERAL DEL PACIENTE Y CIRUGIA DE  
MALFORMACIONES CONGENITAS EN CAVIDAD ORAL

PATRICIA GARCIA M.  
LILIANA GUTIERREZ B.

COLEGIO ODONTOLOGICO COLOMBIANO  
BOGOTA MAYO 1.988

MANUAL DE PROCEDIMIENTO EN EXAMEN FISICO  
Y GENERAL DEL PACIENTE Y CIRUGIA DE  
MALFORMACIONES CONGENITAS EN CAVIDAD ORAL

PATRICIA GARCIA M.  
LILIANA GUTIERREZ

Trabajo de grado presentado  
como requisito para optar  
el título en Odontología

Director: GLADIS DE VARGAS  
GILBERTO MARINO

COLEGIO ODONTOLÓGICO COLOMBIANO  
BOGOTÁ MAYO 1.988

Nota de Aceptación

GILBERTO NARIÑO C.  
Cinco

*[Handwritten signature]*

*[Handwritten signature]*  
*[Handwritten signature]*

Presidente de Jurado

*[Handwritten signature]*  
Jurado

Jurado

Bogotá, mayo de 1.988

## AGRADECIMIENTOS

A la doctora Gladis de Vargas por su gran colaboración como directora.

Al doctor Gilberto Mariño por su desinteresado y eficaz ayuda en este trabajo.

A nuestra institución por todos los preciados conocimientos brindados.

A todas aquellas personas que colaboraron de una u otra manera en la elaboración de este trabajo.

## DEDICATORIA

Gracias doy a Dios por mi existencia y por haberme dado a todas estas personas maravillosas que han hecho posible este gran éxito.

A mi padre que en gloria este, al haberse preocupado por dejar mi futuro asegurado.

A mi madre por su continuo estímulo y entendimiento.

A mis hermanos por su gran colaboración.

A Jaime.

Gracias

PATRICIA GARCÍA MUNOZ

DEDICATORIA

- Mis padres
- Mis hermanos
- Mi familia
- Rafael

A LA VIDA

Gracias

LILIANA

COLEGIO ODONTOLOGICO COLOMBIANO

RECTOR : Doctor Jorge Arango Tamayo  
DECANO : Doctora Marisol Arango de Leon  
VICE-DECANO : Doctor Jairo Forero Morales  
COORDINADOR : Doctor Roberto Arciniegas  
DIRECTOR DE TESIS : Doctora Gladis de Vargas  
Doctor Gilberto Mariño  
SECRETARIA ACADEMICO : Doctor Luis Felipe Falla

Bogotá, mayo de 1.988

Doctora  
MARISOL ARANGO DE LEON  
Decano facultad de Odontología  
Colegio Odontológico Colombiano  
Ciudad

Apreciada doctora:

Al haber asesorado y revisado la monografía titulada "Manual de procedimiento en examen físico y general del paciente y cirugía de malformaciones congénitas en cavidad oral", presentada por las estudiantes: PATRICIA GARCIA M. Y LILIANA GUTIERREZ B.

Considero que ha sido un buen trabajo por parte de las estudiantes en mención, ya que fueron varios los días dedicados para realizar una buena revisión bibliográfica, con el fin de lograr lo escrito, como también de las diapositivas aquí presentadas.

Agradeciendo su colaboración.

Atentamente,



---

GLADIS DE VARGAS  
Directora Tesis



DR. GILBERTO MARINO C.  
Cirujano Plástico

---

GILBERTO MARINO  
Director tesis

Bogotá, mayo de 1.988

Doctora  
MARISOL ARANGO DE LEON  
Decana de la facultad de odontologia  
Colegio Odontológico Colombiano  
Ciudad

Ref. MONOGRAFIA DE GRADO

Apreciada doctora:

Para su consideración y la del Departamento de Investigaciones, adjunto a la presente el trabajo monografico titulado "MANUAL DE PROCEDIMIENTOS EN EXAMEN FISICO Y GENERAL DEL PACIENTE Y CIRUGIA DE MALFORMACIONES CONGENITAS EN CAVIDAD ORAL", en su cumplimiento de uno de los requisitos necesarios para optar el titulo de Odontólogo, de la facultad que usted tan diligentemente dirige.

Cabe anotar que la asesoria cientifica estuvo a cargo de la doctora Galdis de Vargas docente de la facultad en el area de Cirugia Oral y del doctor Gilberto Marifo, medico cirujano del hospital infantil Lorencita Villegas de Santos.

Por su positiva apreciación y calificación que merezca nuestro esfuerzo, presentamos nuestros mas sinceros reconocimientos.

Cordialente,

*Patricia Garcia Muñoz*  
PATRICIA GARCIA M.

*Liliana Gutiérrez B.*  
LILIANA GUTIERREZ B.

## TABLA DE CONTENIDO

	pag.
0. INTRODUCCION	
1. MANUAL DE PROCEDIMIENTO EN EXAMEN	
FISICO Y GENERAL DEL PACIENTE	1
1.1 LABIO HENDIDO O QUEILOSQUISIS	2
1.2 ALTERACIONES EN LA NARIZ	2
1.3 PROBLEMAS EN LA PREMAXILA	2
1.4 FISURAS ALVEOLARES	2
1.5 TRANSTORNOS DE LA FISURA PALATINA	3
1.6 ALTERACIONES EN EL LENGUAJE	3
1.7 SENTIDO DEL OIDO	3
1.8 CLASIFICACION PSICOLOGICA	3
2. CIRUGIA DE MALFORMACIONES CONGENITAS	
EN CAVIDAD ORAL	6
2.2 ETIOLOGIA	7
2.3 EMBRIOLOGIA MAXILOFACIAL	10
2.4 CRECIMIENTO HUMANO	16
2.5 ANATOMIA DEL ESQUELETO MUSCULAR	
EN LA QUEILOSQUISIS Y PALATOSQUISIS	24

2.6	ANATOMIA DEL ESQUELETO FACIAL EN QUEILOSQUISIS Y PALATOSQUISIS	26
2.7	TRATAMIENTO INTEGRAL CON INTERRELACIONES DISCIPLINARIA	34
2.8	ORTOPEDIA PARA LOS ESTADOS DE QUEILOSQUISIS Y PALATOSQUISIS	35
2.9	CORRECCION QUIRURGICA	40
2.10	REPARACION DE DEFORMIDADES RESIDUALES	48
3.	CASO CLINICO DIAPOSITIVAS	49
4.	CONCLUSIONES	
	LISTA DE FIGURAS	
	ANEXO	
	BIBLIOGRAFIA	

## INTRODUCCION

Dentro de los muchos estados patologicos que se pueden hallar en la cavidad bucal y en sus estructuras adyacentes se puede contar con un porcentaje mas o menos elevado de ciertas entidades clinicas como es el caso del labio leporino llamado queilosquisis, a ademas de la presencia de la entidad conocida como paladar hendido a palatosquisis.

Este trabajo hace un somero estudio anatomico de las estructuras involucradas en las entidades mencionados antes. Ademas se complementa con datos del respectivo desarrollo embrionario maxilo-facial, el crecimiento oseos normal o anormal, fuera de problemas del aspecto muscular esquelético de esta área.

En base a esto la intencion de este trabajo es la de aportar uno de los tantos metodos terapeuticos consistente en la pauta de reduccion quirurgica como

base, con posterior rehabilitacion para estos pacientes como son ayudas ortopedicas principalmente y otros donde se pueden clasificar los psicologos, fonistas, peditras, terapistas del lenguaje, personas paramedicas y principalmente odontólogos.

Como final, se anexaran pruebas fotograficas para demostrar uno de los procedimientos quirurgicos a llevar en estos casos y el cual fue practicado en el hospital infantil Lorencita Villegas de Santos entidad a la cual y a los profesionales que participaron en ella, les debemos nuestro agradecimiento por esta colaboracion.

Esperamos que este trabajo sea considerado como un aporte para nuestra universidad fuera de ser un estudio que consideramos deber ser mas analizado por los profesionales dedicados a esta área.

## 1. MANUAL DE PROCEDIMIENTO EN EXAMEN FISICO Y GENERAL DEL PACIENTE

El examen físico y general del paciente es un requisito esencial para dar un diagnóstico correcto y obtener la clasificación de la patología existente, observar las estructuras comprometidas en dicha patología; para así determinar el procedimiento.

Se deben recopilar datos tales como antecedentes familiares entre estos: consanguinidad, diabetes, deformaciones familiares determinando cuales, si la madre fue sometida a algún tipo de radiación antes o durante el embarazo. Se debe averiguar otros padecimientos o deformaciones asociados con la patología para así obtener un diagnóstico integral.

En este capítulo se incluyen estudios especiales como el de considerar la edad del paciente, cefalometrias, estudio radiológico del paladar, audiometrias, estudios

para grabar la voz, estudios foniatricos. Valoración psicológica del paciente y su estudio social y posteriormente controles.

Las lesiones a determinar pueden estudiarse como:

#### 1.1 LABIO HENDIDO O QUEILOSQUISIS

Que puede ser unilateral o bilateral. Completo o incompleto y según el sitio izquierdo o derecho.

#### 1.2 ALTERACIONES DE LA NARIZ

Que pueden ser clasificadas como asimétricas, con piso abierto, con columella corta, hipertrofia de cornetes, septum desviado o un vomer desviado.

#### 1.3 PROBLEMAS DE PREMAXILA.

Donde puede estar normal o con estados anormales en cuanto al tamaño como pequeña, prominente, móvil desviada o ausente.

#### 1.4 FISURAS ALVEOLARES

Que a su vez pueden ser unilaterales o bilaterales. Se pueden presentar dientes en fisura, contactos de

segmentos o separación de segmentos.

#### 1.5 TRANSTORNOS EN LA FISURA PALATINA

Que se puede traducir como un paladar primario o secundario. El cual puede ser unilateral o bilateral o mixta, de manera completa o incompleta. Puede presentarse una úvula ausente, un paladar corto, móvil, fistulas y cicatrices.

#### 1.6 PUEDEN EXISTIR ALTERACIONES EN EL LENGUAJE

Como son: Rinofonia, mala articulación, hábitos linguales, escapes nasales, neuropias y afasias.

#### 1.7 POR ENDE EN CUANTO AL SENTIDO DEL OIDO

Este puede estar normal o en diferentes grados de hipoacusia, pudiendo ser unilateral o bilateral y establecer si este estado es permanente.

1.8 POR ULTIMO HACER UNA CLASIFICACION Psicológica con tres (3) subcapítulos como son:

- Retraso mental.
- Inteligencia normal.
- Alteraciones familiares.

Como parte final e importante para concluir el manual de procedimientos en examen físico y general del paciente se debe tener en cuenta la edad del paciente para poder realizar la valoración dental. Debido a que hay un estado latente entre el nacimiento y los seis (6) primeros meses de vida, estado en el cual no se puede realizar esta valoración.

Por lo general a partir de los tres (3) años de edad, cuando se puede apreciar trastornos en las diferentes piezas dentarias como son: posición, tamaño, erupción. Fuera de esto analizar las modificaciones de la oclusión dentaria a nivel de los planos post-lacteo, para así determinar cual sería la posterior clasificación de Angle que podría presentar dicho paciente. Así también se incluye el estado del segmento maxilar que puede estar colapsado por el lado derecho o izquierdo o puede estar normal. Apreciar si existe prognatismo, si hay dientes supernumerarios, ausentes, hipoplásicos o en mala posición.

Para completar toda esta valoración se debe ordenar

exámenes auxiliares de laboratorio como son: cuadro hemático de rutina (glicemia, T.P.), uroanálisis y si es posible el coprológico. (Anexo 1-2)



## 2. CIRUGIA DE MALFORMACIONES CONGENITAS EN CAVIDAD ORAL

### 2.1 HENDIDURA FACIAL

#### 2.1.1 Definición

La hendidura facial es una alteración en el desarrollo de los procesos faciales, formados principalmente por el primer par de arcos branquiales. De acuerdo a las estructuras que compromete esta hendidura recibe una determinada clasificación.

#### 2.1.2 Generalidades.

Estas fisuras han afectado al hombre desde la época prehistórica. Las fisuras bucales un complejo hoy a largo plazo y aparecen muy frecuente como para constituir un problema de salud pública.

De cada 800 nacimientos vivos aparece también con labio y paladar fisurado; es más frecuente encontrarlas

combinadas que separadas. La deformidad facial de labio fisurado comprende las estructuras de labio y nariz. La ubicación normal del conducto nasopalatino (paladar primario) de aquellas de paladar duro y blando (paladar secundario), más del 50% son fisuras combinadas, la cuarta parte es bilateral. Las zonas comprometidas por estas fisuras son:

- labio superior
- reborde alveolar
- paladar duro
- paladar blando

La disminución psicológica y socioeconómica es grave pero la disminución mas grave impuesta por el paladar fisurado es un mecanismo que impide la fonación y deglución normal.

## 2.2 ETIOLOGIA

### 2.2.1 Factores hereditarios.

Se acepta en general, que el factor etiológico principal del labio leporino y el paladar hendido es de carácter

genético, aunque en algunos casos se ha sugerido una causa genética y ambiental mixta. El labio leporino (con una frecuencia aproximada de uno cada mil nacimientos), se observa más en varones que en mujeres; su frecuencia es algo mayor según aumenta la edad de la madre y varía en distintos grupos de población.

Si los padres son normales y han tenido un hijo con labio leporino, la probabilidad de que el niño siguiente presente este defecto es del 4%. Si están afectados dos hermanos el riesgo para el tercero aumenta al 9%. Sin embargo, cuando uno de los padres presenta labio leporino y este defecto aparece en un hijo, la probabilidad de que el siguiente resulte afectado se eleva al 17%.

La frecuencia de paladar hendido es mucho mayor que la del labio leporino (cada dos mil quinientos nacimientos); es más frecuente en mujeres que en varones y no guarda relación con la edad materna. Si los padres son normales y tienen un hijo con paladar hendido, la probabilidad de que el siguiente presente la anomalía es del 2%, aproximadamente. Sin embargo, si un familiar o uno de los padres y un hijo presentan paladar hendido, la

probabilidad aumenta al 7 y al 15%, respectivamente.

Se ha comprobado que en la mujer las crestas palatinas se fusionan aproximadamente una semana mas tarde que en el varón, esto explica porque se observa con mayor frecuencia en mujeres que en varones el paladar hendido aislado.

#### 2.2.1.1 Falta de proliferación mesodérmica.

Después que los bordes de las partes componentes se han puesto en contacto.

#### 2.2.1.2 Anormalidades cromosómicas.

Varios síndromes de trisomía autosómica influyen en la formación de fisuras bucales.

#### 2.2.1.3 Error en el cambio transicional del suministro sanguíneo embrionario.

#### 2.2.2 Factores ambientales.

En los últimos tiempos se ha demostrado que la administración de drogas anticonvulsivas durante el embarazo aumenta el riesgo de paladar hendido. En un estudio retrospectivo en 427 embarazos el 186 mujeres que sufrían epilepsia, la frecuencia de malformaciones cardíacas, henduras faciales y microencefalia fué el

doble de lo esperado. Se acepta en la actualidad que cuando se administra fenobarbital y difenilhidantoína a mujeres epilépticas durante el embarazo, aumenta la frecuencia de labio leporino y pladar hendido en dos o tres veces en comparación con la población control.

#### 2.2.3 Factores de influencia.

Hay diferentes factores a parte de los hereditarios y de los ambientales como son:

2.2.3.1 Influencias hormonales

2.2.3.2 Tipo nutritivo

2.2.3.3 Deficiencia de proteínas y vitaminas

2.2.3.4 Factores psicológicos

### 2.3 EMBRIOLOGIA MAXILOFACIAL

#### 2.3.1 Desarrollo de la cara.

El desarrollo de la cara y cavidad bucal comprende así mismo el desarrollo de siete procesos que crecen en proporciones variables y se unen en grados variables. Se dividen en dos partes:

- Durante la quinta y sexta semana se separan los bloques formadores de la cara; se establece comunicación entre la cavidad oral y el intestino anterior. Se forman los conductos nasales y la lengua ya se ha desarrollado.

- Durante la séptima y octava semana se efectúa el desarrollo del paladar, dando lugar a la separación de cavidades bucales y nasales.

En estas fases se dan las malformaciones más comunes de cara, dentro de este desarrollo tenemos el desarrollo temprano: la quinta parte de la cara consiste en una prominencia redondeada formada por el cerebro anterior (procencefalo) cubierto por el mesodermo y por el ectodermo.

Debajo de la prominencia hay un surco, foco bucal primario (estomodeo). Limitada:

Caudalmente : Primer arco branquial

Lateralmente: Procesos maxilares

Extremidad cefálica: Proceso fronto nasal.

Figura 1.

El estomodeo y el intestino anterior están separados por la membrana bucofaríngea compuesta por dos capas epiteliales, hay una bolsa ectodérmica adicional derivada del estomodeo, la bolsa de Rathke que forma después el lóbulo anterior de la hipófisis. El revestimiento del estomodeo es de origen ectodérmico; el revestimiento de la cavidad bucal, nasal, el del esmalte de los dientes y glándulas salivales son de origen ectodérmico.

El revestimiento de la faringe es de origen endodérmico. (Figura 2a.)

La comunicación entre la cavidad bucal primaria y el intestino anterior se establece alrededor de la tercera o cuarta semana, cuando se rompe la membrana bucofaríngea. (Figura 2.)

La cara se deriva de siete esbozos principales:

- Los dos procesos mandibulares.
- Los dos procesos maxilares.
- Los dos procesos nasales laterales.
- El proceso nasal medio.

Los procesos maxilares y mandibulares se originan del primer arco branquial; el nasal medio y nasales laterales provienen de los procesos fronto nasal. (Figura 3.)

El primer cambio importante en la configuración de la cara es consecuencia de la proliferación rápida del mesodermo que cubre el cerebro anterior. (Figura 3a.)

Esta prominencia crea el proceso fronto nasal, formará la mayor parte de las estructuras de la porción anterior y media de la cara. Luego lo más notable es la formación y ahondamiento del estomodeo de las fositas olfatorias y la división de la porción caudal del proceso fronto nasal. En los procesos nasales laterales y nasal medio. Los procesos nasales laterales están junto a los maxilares y separados de ellos por medio de surcos poco profundos, los surcos nasomaxilares. (Figura 4.)

El proceso nasal medio al principio es mayor que los laterales, pero después se retrasa en su crecimiento. Sus ángulos infero laterales redondeados y prominentes se conocen como procesos globulares y están unidos originalmente con los procesos de ambos maxilares.

(Figura 4.) Los cambios subsecuentes que ocurren son en parte a la unión de los procesos inicialmente separados, por ello la mayoría de los cambios considerados como fusiones resultan de la disminución en profundidad y la desaparición de surcos y fositas. (Figura 5 y 6)

### 2.3.2 Formación del paladar primario

Durante la quinta y sexta semana de vida intrauterina se forma el paladar primario, de este se desarrolla el labio superior y la porción anterior del proceso alveolar del maxilar superior.

Lo primero que ocurre es la elevación de las fositas olfatorias a lo largo de la mitad inferior. En esta etapa del desarrollo de los fondos ciegos de los sacos nasales corresponde a posiciones sobre la cara embrionaria, inmediatamente por arriba del orificio bucal.

Antes de las etapas finales se produce un cambio en la relación topográfica del saco nasal y la apertura se hace hacia la cavidad bucal. Estos cambios son mediante crecimiento diferencial, con abultamiento del mesodermo

conforme se agranda la región situada inmediatamente por arriba del orificio bucal, la base del saco es llevada a una posición vecina de la cavidad bucal primitiva. Los bordes laterales y medios de la porción inferior de la fosita olfatoria se juntan, primero por unión epitelial y se hace permanente esta unión. La membrana nasobucal resultante separa la cavidad bucal primitiva del saco olfatorio y se transforma en conducto olfatorio.

Las estructuras formadas por la fusión de estos procesos reciben, en conjunto, el nombre de segmento intermaxilar.

Comprende lo siguiente:

- Un componente labial
- Un componente maxilar superior
- Un componente palatino. (Figura 7.)

### 2.3.3 Desarrollo del paladar secundario.

Mientras que el paladar primario deriva del segmento intermaxilar la porción principal del paladar definitivo es formada por evaginaciones laminares de los procesos maxilares. Estas elevaciones, llamadas prolongaciones o crestas platinas, aparecen en la sexta semana de desarrollo y descienden oblicuamente a ambos lados de la

lengua. En la séptima semana las crestas palatinas ascienden hasta alcanzar una posición horizontal por arriba de la lengua y se fusionan entre sí, formando el paladar secundario. (Figura 7a)

Hacia adelante, las crestas se fusionan con el paladar primario triangular, y el agujero incisivo puede considerarse la señal de la línea media entre los paladares primario y secundario. Al mismo tiempo que se fusionan las crestas palatinas el tabique nasal crece hacia abajo y va a unirse con la superficie cefálica del paladar neoformado.

## 2.4 CRECIMIENTO HUMANO

### 2.4.1 Crecimiento muscular

#### 2.4.1.1 Músculos del labio

El principal músculo de los labios es el orbicular, este pasa alrededor de la cavidad bucal, está en contacto anteriormente con la piel y posteriormente con la membrana mucosa.

Anatómica y funcionalmente tiene dos fascículos: uno superficial y uno profundo. El fascículo superficial está unido al maxilar en la parte superior y abajo con la mandíbula, en el labio superior estas fibras consisten en dos bandas, una lateral que proviene del proceso alveolar del maxilar, opuesto al incisivo lateral y una banda media que une el músculo con el septum.

El fascículo profundo está alrededor del orificio bucal y su función solamente es de músculo constrictor. (Figura 8.)

#### 2.4.1.2 Músculos del paladar.

##### 2.4.1.2.1 Tensor del velo del paladar.

Es un músculo plano se levanta de la base media de la lámina pterigoidea y de la parte anterolateral del cartilago del tubo de eustaquio. Termina en la parte lateral de la aponeurosis que ocupa el volumen anterior del velo del paladar. Este eleva el paladar blando y es antagónico al músculo alveolar.

#### 2.4.1.2.2 Elevador del velo del paladar.

Es un músculo cilíndrico, el fascículo posterior proviene de la porción petrosa del hueso temporal y anteriormente al canal por el cual pasa la arteria carótida interna.

El fascículo anterior proviene de la parte posteromedial de la base cartilaginosa del tubo de eustaquio. Este músculo eleva y traslada hacia atrás el paladar blando.

#### 2.4.1.2.3 Palatofaríngeo.

Se divide en tres partes:

- Parte palatina
- Parte pterigofaríngea
- Parte salpingofaríngea

La función de este músculo es estrechar el istmo faringonasal uniendo los arcos palatofaríngeos. La porción tubular facilita la dilatación de la trompa de eustaquio por la estabilización del cartílago tiroides.

#### 2.4.1.2.4 Palatogloso.

Es un músculo delgado, se levanta del paquete transversal de la lengua. Músculo anatómicamente

elevador

#### 2.4.1.2.5 Uvular.

Son músculos cilíndricos pares que provienen de la aponeurosis platina y de la espina nasal posterior.

#### 2.4.1.2.6 Constrictor superior de la faringe.

Es un músculo cuadrangular, de acuerdo a su inserción tiene cuatro partes:

- Pterigofaríngea
- Bucofaríngea
- Milofaríngea
- Glosofaríngea

Figura 9-9a.

#### 2.4.2 Crecimiento óseo de los maxilares.

Se produce por diferenciación del tejido conjuntivo, no hay división celular crece por adición de nuevas capas de tejido óseo, puede crecer de dos maneras:

- Traslación o desplazamiento. Este se produce por traslado en el espacio de toda la estructura craneo facial.
- Transformación o remodelación.

Hay gran influencia en el crecimiento de los maxilares dadas por las matrices funcionales: nasal, bucal, además de los músculos y dientes; se debe destacar la respiración y la función lingual como elementos en el crecimiento de traslación.

#### 2.4.2.1 Maxilar superior.

Compuesto por dos partes, una derecha y una izquierda y la premaxila unida por suturas.

##### 2.4.2.1.1 Crecimiento sagital.

Está relacionado con las suturas en su componente horizontal, siendo la más importante la palatomaxilar o transversa. En la parte posterior el aumento de tamaño es debido a aposición muy activa a nivel de la tuberosidad. (Figura 10.)

##### 2.4.2.1.2 Crecimiento transversal.

Se debe al crecimiento sutural y parte del remodelado óseo producido por aposición, se realiza fundamentalmente por la proliferación de la sutura platina media. Se completa con aposición en las superficies extremas del

hueso. (Figura 11.)

#### 2.4.2.1.3 Crecimiento vertical.

Apartir del nacimiento la altura de la bóveda puede aumentar hasta diez milímetros. La mayor actividad se presenta a nivel de los alveolos por la erupción de los dientes, hay igualmente aposición a nivel de la bóveda palatina.

A este crecimiento contribuye el aumento de capacidad de los senos maxilares y el descenso de la cavidad orbitaria y nasal. (Figura 12.)

#### 2.4.2.2 Mandíbula

Muchos de los huesos del cuerpo no son solas unidades morfológicas, la mandíbula por ejemplo tiene muchos componentes los cuales tienen un relativo desarrollo a sus funciones específicas.

La parte central está constituida por hueso basal, el cual tiene un control genético, un proceso coronoides, el cual depende de la función y posición del músculo temporal, un área gonial que depende de los músculos masetero y

pterigoideo y un proceso dentoalveolar.

El crecimiento ocurre solamente en la porción posterior del hueso, principalmente en el cóndilo.

La posición de la mandíbula es el resultado de todos los músculos, tejido blando y fuerzas externas.

#### 2.4.2.2.1 Crecimiento sagital.

El cóndilo ocupa un lugar predominante en este tipo de crecimiento, su actividad endocondral se forma en los sitios de compresión y proliferación ósea intramembranosa surge en las zonas de tensión. La rama ascendente crece por aposición en el borde posterior y la reabsorción en la parte anterior para dar cavidad a los molares temporales y permanentes. (Figura 13.)

#### 2.4.2.2.2 Crecimiento vertical.

Da capacidad a los cóndilos de permanecer activos hasta una edad avanzada que en el caso de las suturas, el crecimiento alveolar contribuye al aumento vertical dado que los dientes se consideran matrices funcionales. La aposición en la apófisis coronoides estimulada por la

inserción del músculo temporal completa este cuadro de crecimiento. (Figura 14.)

#### 2.4.2.2.3 Crecimiento transversal.

Se realiza por aposición en la superficie externa de la rama, cuerpo mandibular y procesos alveolares en forma de U. Los cóndilos se desplazan de igual manera, lateralmente del acuerdo con exigencias funcionales y por el crecimiento en sentido de la base del cráneo. (Figura 15)

#### 2.4.3 Proceso dentoalveolar.

Estos procesos son notablemente adaptativos. El desarrollo del hueso alveolar es una respuesta a la presencia de los dientes y desaparece si estos están ausentes o se pierden durante la vida. Los dientes erupcionan hasta encontrar resistencia, en el curso normal esta resistencia está dada por la aposición de las arcadas, aunque la lengua puede interferir con la erupción completa.



## 2.5 ANATOMIA DEL ESQUELETO MUSCULAR EN LA QUEILOSQUISIS Y PALATOSQUISIS

### 2.5.1 Músculos del labio

#### 2.5.1.1 Músculos de la fisura unilateral.

Las fibras del músculo orbicular de los dientes proceden horizontalmente de la esquina de la boca hacia la línea media, arriba de los márgenes de la lesión, terminan lateralmente en la base de la columella.

En algunos casos avanzados de fisura incompleta el caballete de la nariz es estrecho, el músculo tiene características similares.

El músculo de la fisura es interseptado por las trabéculas de colágeno del tejido conectivo. Una protusión de músculo se observa y puede ser palpada lateralmente a la fisura, convirtiéndose en incompleta, esto es por la contracción o amontonamiento del músculo, por un desarrollo prolongado. La forma incompleta está caracterizada por la formación de un pequeño coloboma en la parte inferior del labio.

En cuanto a la red arterial, la arteria labial superior

se localiza al lado lateral de la fisura, sigue el curso del músculo, se anastomosa con la arteria angular, en esta lesión la arteria es delgada, la rama terminal pasa por el caballete de la nariz. Sobre la parte media de la fisura tiene un camino similar, con un diámetro pequeño, este menor desarrollado de la arteria corresponde al menor grado de desarrollo de los músculos. Las ramas terminales están dentro de la columella, donde se anastomosa con las arterias septales posteriores.

Figura 17.

#### 2.5.1.2 Músculos de la fisura bilateral.

En esta fisura la disposición de los músculos y de la red arterial es similar a la fisura unilateral. El segmento medio del labio está compuesto solamente por tejido colágeno.

#### 2.5.2 Músculos del paladar.

Las inserciones musculares aponeuróticas parecen estar en una posición más adentada. La fisura completa involucra el reborde alveolar (paladar primario) y también paladar duro y blando (paladar secundario). Puede ser unilateral

o bilateral o tener grados variables en ambos extremos.  
(Figura 16)

## 2.6 ANATOMIA DEL ESQUELETO FACIAL EN QUEILOSQUISIS Y PALATOSQUISIS

### 2.6.1 Queilosquisis y palatosquisis bilateral.

#### 2.6.1.1 Malformación premaxilar.

El paciente con hendidura bilateral completa al nacer muestra una malformación premaxilar con respecto al septum nasal cartilaginoso y a la protusión de los dientes en el proceso alveolar, el hueso premaxilar protruido oblitera el área columenar de la nariz. La protrusión total vista clínicamente en la suma de tres factores la posición anormal adelantada del hueso premaxilar basal y el posible subdesarrollo de los segmentos maxilares, incluyendo algún grado de hipoplasia localizada anteriormente al lado de los caninos.

El hueso alveolar sostiene o contiene los incisivos, mientras que el hueso basal solo tiene una función ósea. El hueso basal se articula con el septum cartilaginoso en

la parte superior y con el vomer posteriormente normalmente se continua con el cuerpo maxilar lateralmente.

En las estructuras normales el proceso alveolar está directamente inferior al hueso basal, pero en la hendidura bilateral el hueso alveolar es anterior al hueso basal en una alineación horizontal. El hueso basal y la espina nasal anterior están localizados normalmente detrás del punto anteroinferior del septum nasal, mientras que el hueso basal de la hendidura bilateral está avanzado anteriormente adaptado alrededor de este septum y la espina nasal asciende sobrepasando el borde septal anterior.

#### 2.6.1.2 El labio y la columella.

La parte media del labio superior en la palatosquisis está invertida. Esto da la impresión errónea de que el segmento premaxilar está rotado anterosuperiormente en el septum nasal. La eversion del labio y en algunos casos la hipoplasia de la columella aparentemente son producidas por la protrusión del premaxilar. Los factores extrínsecos como la lengua y el labio inferior

juegan un papel variable.

La columella puede estar ausente clínicamente, pero no anatómicamente. Por definición la columella es la terminación externa del septum de la nariz, sujetados por los cartílagos alares y cubiertos por la piel.

#### 2.6.1.3 Septum nasal, premaxilar y vomer.

En la hendidura bilateral el borde inferior del septum nasal cartilaginoso es reforzado por hueso, el cual soporta el segmento premaxilar. El segmento premaxilar está formado por huesos premaxilares articulados en el medio por la sutura interpremaxilar, la cual representa el tercio anterior de la sutura medial anterior.

El vomer se adapta al borde inferior del septum nasal cartilaginoso y se articula posteriormente con el esfenoides. El vomer en la etapa prenatal tiene forma de U, pero después del nacimiento ocurre una resorción en su superficie lateral para dar forma de V.

Una pequeña inflamación frecuentemente ocurre en el borde inferior del septum inmediatamente detrás de los procesos

alveolares. Es una posición correspondiente con la localización de la sutura premaxilovomerale. La razón para esto es la presencia de los cartilagos paraseptales, estructuras que se articulan con los bordes inferiores del cartilago septal.

#### 2.6.1.4 Segmentos maxilares.

Los segmentos maxilares están demarcados a partir de la mucosa palatina por una ranura que corresponde a la posición del proceso alveolar palatino y con el cual el epitelio oral tiene conexiones fibrosas. Los dientes están situados a los lados de esta ranura, el área medial que corresponde al proceso horizontal del maxilar y los huesos palatinos los cuales están cubiertos por una espesa mucosa palatina. La forma y el tamaño del proceso palatino maxilar ocasionalmente muestra evidencia del modelo intrauterino por la lengua, la lengua debe haber sido empujada superiormente dentro de una cavidad nasal bajando el septum y desplazando un segmento maxilar considerablemente en dirección lateral. Después del nacimiento ambos segmentos maxilares tienden a colapsarse medialmente.

#### 2.6.1.5 Desarrollo de la deformidad de la hendidura bilateral.

La protusión premaxilar en la hendidura bilateral aparece después de la formación de la hendidura del embrión. El paladar primario se forma normalmente en 35 días y las hendiduras ya son evidentes en esta edad. En cuestión de días la mala relación palatina empieza aparecer, estas aumentan tan rápido que en 10 semanas las proporciones son muy parecidas a las de después de nacido el bebé.

La deformación vista en un feto de 13 semanas muestra la actividad anormal de los mecanismos de crecimiento embrionario; los segmentos maxilares pierden algo de su desplazamiento anterior normal debido a su aislamiento del septum nasal. Los huesos premaxilares son sostenidos en un punto anteroinferior del septum nasal mediante el ligamento septumpremaxilar, de tal manera que la protrusión del hueso premaxilar basal está establecida en la semana 13 del feto.

#### 2.6.2 Queilosquisis y palatosquisis unilateral.

La alteración unilateral en el labio leporino y paladar hendido presenta una deformidad esquelética asociada, en

la cual lo más importante es el desplazamiento lateral del segmento maxilopremaxilar del lado que no presenta hendidura, malformación de la nariz y distorsión lateral del septum nasal. (Figura 18.)

#### 2.6.2.1 Segmento premaxilar y segmento nasal.

El desplazamiento superior del segmento premaxilar se debe a un rotación de todo el segmento y no a una deficiencia alveolar local. El septum basal cartilaginoso se dobla lateralmente y hacia arriba con respecto al segmento sin hendidura, al cual está unido en la región de la espina nasal anterior. Los dientes incisivos emergen tardíamente.

La desviación del septum nasal y el desplazamiento de la región anterior (premaxila) tiene implicaciones significativas con relación a la estructura del tercio medio de la cara. El septum nasal del niño con hendidura unilateral está acortado verticalmente, como consecuencia el segmento maxilar al cual está conectado sufre una disminución de las dimensiones verticales; igualmente el septum nasal cartilaginoso se mantiene torcido, la misma observación debe ser hecha para las dimensiones

anteroposteriores cuando el septum nasal está considerablemente desviado. La depresión del tercio medio de la cara vista en algunos pacientes de 10-12 años representa un residuo de la deformidad ósea original, la cavidad nasal del lado opuesto al de la hendidura está constreñida y funcionalmente ocluida, esto resulta de la desviación del septum nasal cartilaginoso dentro del piso, con el consecuente efecto del levantamiento de la piel.

#### 2.6.2.2 El labio y la columella.

El segmento premaxilar esta sujetado a un solo músculo unilateral, el cual tiende a retraerlo de la mucosa gingival hacia el diente incisivo del segmento con hendidura, lo que contribuye a la distorción labial. Esto puede atribuirse al hecho de que la banda muscular del orbicular se inserta en el borde de la hendidura a lo largo del borde del vermillón.

#### 2.6.2.3 Vomer y proceso palatino.

En el paladar secundario la hendidura puede ser unilateral o bilateral con respecto al septum nasal. Cuando hay hendidura bilateral el vomer presentará una

estructura como la descrita anteriormente. Estara sujeta simetricamente al borde inferior del cartilago septal, tendiendo a adelgazarse lateralmente en la infancia tardia para desarrollarse un borde agudo inferior.

En el caso de la unió unilateral entre el septum nasal y el proceso palatino secundario, el piso nasal formado es estrecho lateralmente debido a los dos factores que dilatan la cavidad nasal. El maxilar sin hendidura es desplazado lejos de la hendidura; el septum cartilaginoso es distendido dentro de la cavidad nasal del lado de la hendidura y el proceso palatino es estrechado. De tal manera que el vomer es halado dentro del piso nasal. La sutura entre el vomer y el proceso palatino esta localizada en el centro del piso de la cavidad nasal. La mucosa que cubre el aspecto oral del vomer esta cubierta por epitelio ciliado.

El lado intacto del paladar secundario donde el vomer se une al palatino, siempre corresponde con el lado del paladar primario intacto.

## 2.7 TRATAMIENTO INTEGRAL CON INTERRELACION DISCIPLINARIA.

Participan pediatras, cirujanos, odontopediatras, ortodoncistas, prostodoncistas y foniatras. Además del personal clínico, trabajadoras sociales y enfermeras de la salud pública.

Los problemas especiales pueden requerir de psicólogos y especialistas en caso individuales.

La única dificultad que puede presentarse es la atmósfera impersonal que puede evitarse con una buena organización y un interés en todas las actividades de los miembros del grupo.

La cirugía es solo un eslabón en la cadena necesaria para llevar al niño con queilosquisis o palatosquisis al lugar que le corresponde dentro de la sociedad.

## 2.8 ORTOPIEDIA PARA LOS ESTADOS DE QUEILOSQUISIS Y PALATOSQUISIS.

Hay muchas disciplinas profesionales involucradas en la rehabilitación de los pacientes con queilosquisis y palatosquisis. Un gran número de ellas prestan sus servicios solo periódicamente desde el nacimiento hasta la juventud. La ortopedia sin embargo es una disciplina cuyo servicio es esencial en los años de la infancia. El crecimiento acerca del desarrollo mandibular y de la dentición deben ser considerados en la planeación de cualquier tratamiento para tener en cuenta el impacto adverso de la anomalía sobre el maxilar y el desarrollo de la dentición.

Las áreas de interés para la ortopedia son:

- Estructuras ósea (maxilares y cráneo).
- Estructuras dentoalveolares.
- La relación entre las estructuras óseas y dentoalveolares.

### 2.8.1 Historia del desarrollo de la ortopedia en queilosquisis y platosquisis.

Estas dos alteraciones son entidades que han afectado la raza humana desde la época de la prehistoria. Desafortunadamente para la ciencia la evidencia arqueológica de esta malformación es marcadamente escasa. Las primeras reparaciones de labio leporino o queilosquisis en Estados Unidos fué llevada a cabo por Stevens en 1.827.

Una considerable cantidad de investigaciones acerca del paladar hendido o palatosquisis particularmente estudios acerca del crecimiento longitudinal han sido realizadas por ortodoncistas; esta en el paladar duro y su hendidura no está confinadamente al movimiento local e individual de los dientes; también involucra el tratamiento temprano para el movimiento de los segmentos maxilares y palatinos en una mejor relación de espacio.

### 2.8.2 El maxilar en la queilosquisis y palatosquisis.

Esta aceptado que el maxilar en pacientes con queilosquisis y palatosquisis es deficiente en sus dimensiones verticales y anteroposteriores. Esto puede

variar de acuerdo con el tipo de severidad de la hendidura.

En todos los pacientes con paladar hendido o palatosquisis cada paciente debe ser analizado individual, en cada paciente los objetivos de la ortopedia están encaminados a utilizar los procedimientos de tratamiento para dar al arco dental la mayor normalidad posible.

### 2.8.3 La mandíbula en procesos de queilosquisis y palatosquisis.

Puede presentarse desigualdad en el crecimiento de las mandíbulas, esto puede ser el resultado de un potencial genético en el crecimiento de la mandíbula, y/o una reducción del crecimiento maxilar.

La mandíbula tiene un potencial de desarrollo que se clasifica en I, II, III, este factor en la presencia de un maxilar hipoplásico puede incidir en la concavidad facial, el tratamiento ortopédico no resuelve los problemas esqueléticos involucrados dentro de estados tardíos de crecimiento.

En individuos con palatosquisis se obtiene una apariencia facial satisfactoria en edades tempranas ya que con el crecimiento se produce deterioro del contorno facial.

#### 2.8.4 Ortopedia en el recién nacido.

Hasta hace poco tiempo la terapia de ortopedia para el paladar hendido-palatosquisis era tomada en cuenta solo hasta la erupción de todos los dientes; esto era aproximadamente a los 3 años.

El tratamiento de rehabilitación necesita la restauración del balance y el contorno facial, la movilidad labial, el espacio sub-labial y el arco dental complican las medidas de restauración y sus resultados. Varios métodos quirúrgicos específicos han ido progresando con el fin de obtener una retroposición adecuada del premaxilar.

Estos métodos consisten en la presión quirúrgica sobre el labio para lograr la retroposición anatómica y funcional de la premaxila. En varios casos el cirujano encuentra, que es más fácil corregir la deformidad si el premaxilar y los arcos maxilares son puestos en una relación más

favorable, este tratamiento se lleva a cabo por medio de sus prótesis, la cual es capaz de mover y relocalizar los segmentos maxilares. Esta prótesis expande el arco maxilar dependiendo de la dirección en que se realicen las fuerzas.

#### 2.8.5 Período de la dentición temporal.

Uno de los factores clínicos comun entre los pacientes con labio leporino y pladar hendido (queilosquisis y palatosquisis) es la constricción del arco maxilar.

Las ventajas del tratamiento ortopédico temprano son muchas, particularmente en las áreas de función estética y fonación. La dentadura debe encontrarse en óptimas condiciones no solo para permitir la utilización de elementos ortopédicos, sino para permitir el uso prolongado de los mismos. La reposición de los segmentos palatinos mal localizados dependen de la posición de los dientes (ambos, temporales y permanentes).

#### 2.8.6 Período de la dentición mixta.

Debe quedar establecido que la ortopedia en la dentición temprana no necesariamente evita la utilización en etapas

avanzadas. Consecuentemente la ortodoncia en este período es necesaria. La corrección de estas anomalías debe hacerse tan pronto como se vayan haciendo aparentes. Las bandas elásticas y el uso de frenillo aparentemente son los elementos elegidos.

#### 2.8.7 Período de la dentición adulta.

Se debe continuar con la observación de pacientes con paladar hendido (palatosquisis) hasta que los dientes permanentes estén completamente dentro de la cavidad oral, para el final de la adolescencia la ortodoncia debe haberse terminado. Con las etapas finales de la terapia se hace aparente que la etapa temprana de la terapia incluye la movilidad de los segmentos palatinos, mientras que la etapa tardía está dirigida a la movilidad individual de los dientes.

### 2.9 CORRECCION QUIRURGICA

Su objetivo requiere de un estado óptimo de salud del niño antes de emprender la operación. La cirugía es efectiva en la corrección de las fisuras.

La cirugía se hace teniendo en cuenta la ley de +10, 10 gramos de hemoglobina, 10m libras de peso, 10 semanas de vida.

#### 2.9.1 Queilonraffa

La evaluación pediátrica general del niño debe ser óptima en su estado físico.

La fisura impide la presión bucal negativa requerida para una succión efectiva. Dado que ceden cantidades de aire más grande que lo normal, el niño debe alimentarse lentamente mientras se mantiene en una posición con la cabeza elevada y se lo hace eructar frecuentemente.

##### 2.9.1.1 Anatomía quirúrgica.

La fisura del labio superior (queilosquisis) comprende la pérdida del complejo muscular del orbicular de los labios que actúa como esfínter, las partes en desarrollo del maxilar fisurado se acentúan para acentuar la fisura del reborde alveolar cuando se le observa en el momento del nacimiento.

En todas las fístulas importantes de labio existen un defecto en la narina, que varía desde una leve asimetría hasta la ausencia del piso de las coanas por una deformación del cartílago del ala de la nariz y del tabique. La premaxila y el prolabium se encuentran desviados, alejándose de la fisura en los casos unilaterales y proyectándose hacia adelante en las fisuras bilaterales del labio y de paladar. Esto indica una diferencia en la dinámica de potencial de crecimiento en las estructuras de la línea media, en comparación con las estructuras laterales, diferencia que ha tenido más de 6 meses para manifestarse estructuralmente antes del nacimiento. Así la premaxila que no está constituida por el labio se desvía para acentuar la fístula en los casos unilaterales y protruye monstruosamente en las fístulas bilaterales completas de labio y paladar primario. El suministro sanguíneo es excelente. Es interesante notar que en las fisuras bilaterales completas el suministro nervioso y sanguíneo a la premaxila y el prolabio se distribuye por la línea media, desde la arteria maxilar superior y el ansa interna de la segunda rama del trigémino.

#### 2.9.1.2 Objetivos quirúrgicos.

La cirugía de labio fisurado o queilorrafia, se realiza con anestesia de técnicas de intubación por vía bucal.

La queilorrafia se preocupa por lograr un labio simétrico y bien contorneado, con preservación de todos los reparos funcionales y mínimo tejido cicatricial en el resultado. Dado que todas las cicatrices se contraen, debe hacerse esfuerzos para minimizar el traumatismo y las fuentes de inflamación en el procedimiento y para diseñar la preparación de los márgenes en varios planos. Este esquema de preparación impide la contracción lineal de una cicatriz en línea recta, que tendería a producir una escotadura residual en el tejido pseudomucoso. Todo tejido de calidad se preserva y se utiliza en la operación.

En la fisura unilateral el lado no afectado sirve como guía de longitud y simetría en la restauración del labio. La preparación de los márgenes de la fisura labial para ganar longitud, preservar los reparos y compensar la contracción, se desarrollan diferentes tipos de esquemas, aplicados a los diferentes tipos de fisura.

Se han propuesto las reparaciones labiales definitivas de las fisuras amplias, para evitar el trauma quirúrgico del socavamiento extenso del tejido en el recién nacido. Para establecer cierto control sobre la musculatura del orbicular de los labios se recurre a la premaxila desviada y protruida, se ha desarrollado una preparación marginal mínima denominada adhesión labial, aunque inadecuada para el mejoramiento cosmético. Se ha establecido un control muscular que provee la acción de cerrar la fisura alveolar y simplifica notablemente la reparación deficiente más tarde cuando el niño tiene aproximadamente un año de edad.

## 2.9.2 Palatorrafia.

### 2.9.2.1 Anatomía quirúrgica.

La función palatina es necesaria para la fonación y la deglución. El paladar duro divide la cavidad bucal y nasal, mientras que el paladar blando junto con la pared faríngea realizan el mecanismo veliferíngeo. En la fonación normal este mecanismo es intermitente, rápido y variable, para realizar los sonidos normales y sus presiones desviando las corrientes de aire con sus ondas

sonoras hacia afuera de la boca, sin este mecanismo la fonación es hipernasal y la deglución es difícil. Además de la acción de elevación y tensión del paladar blando, los músculos elevador y tensor realizan la apertura del conducto auditivo. Se demuestra cuando la presión del oído medio se igualan por deglución durante los cambios en la presión atmosférica. Cuando el mecanismo de apertura de la trompa de Eustaquio está deteriorada se experimenta mayor susceptibilidad a las infecciones del oído medio. Este problema se encuentra en el paladar fisurado-palatosquisis, adicionalmente hay hiperplasia linfoidea, sobre el orificio de la trompa de Eustaquio en la nasofaringe. La pérdida auditiva por la infección del oído medio aumentará por un mecanismo defectuoso de función normal, complicada e intensificada la discapacidad de la palatosquisis.

La irrigación palatina está dada por ramas de la arteria maxilar superior, la rama platina ascendente de la facial y las ramas de la arteria faríngea ascendente.

La inervación motora está dada por el plexo faríngeo vagal exceptuando el tensor que está inervado por el

glossofaríngeo. La inervación sensitiva de la mucosa proviene de la segunda rama del trigémino, también ramas novena y décima de los nervios craneales del plexo faríngeo.

#### 2.9.2.2 Objetivos y técnicas quirúrgicas.

El propósito es la corrección del defecto embrionario para restaurar la función palatina, fonación y deglución, sin perturbar el crecimiento y desarrollo del maxilar superior.

La cirugía (palatorrafia) es electiva y el niño debe estar en perfecto estado de salud antes de realizarla. Debido a que los tejidos de cicatrización se oponen al objetivo funcional de lograr un paladar blando flexible y además se contrae deformando las partes en desarrollo del maxilar superior.

El paladar fisurado se trata con ortopedia mínimo hasta los 12 años, luego si se realiza palatorrafía, evitando de esta manera interrumpir el crecimiento del maxilar superior.

Se hace la estafilorrafia para devolver la función velofaríngea y luego si se realiza la palatorrafia. En las fisuras anchas de paladar blando puede cerrarse sin esfuerzo quirúrgico. Esta zona se tapa con un aparato plástico removible hasta que sea posible su reparación. En esta técnica de cirugía no se logra una unión ósea de la zona del paladar duro. Los márgenes de la fisura se preparan y se moviliza el tejido para la aproximación en la línea media. La preservación de la longitud y la función del paladar blando es muy importante. El cierre de las fisuras completas pueden dividirse en dos estadios y separados más o menos por tres meses; en un esfuerzo por impedir la contracción de la cicatriz que tiende a desplazarse, movilizando el paladar blando hacia adelante.

Para ubicar el paladar blando más hacia atrás se han usado varias técnicas como la de Dorrance, Wardill. Para hacer un recubrimiento superior para paladar blando extendido se moviliza la mucosa nasal de las islas de tejido platino pediculadas sobre la arteria palatina mayor y por injertos cutáneos de espesor parcial. Su propósito es conservar la flexibilidad para la acción

del paladar blando.

## 2.10 REPARACION DE DEFORMACIONES RESIDUALES

Estas deformidades residuales de nariz y labio deben requerir operaciones adicionales.

Las aberturas residuales de nariz contribuyen un peligro por la posibilidad de un escape de material dental para impresiones. La abertura vestibulo labial hacia la nariz son fuentes de irritación e impiden un sellado periférico de las prótesis.

Lo más importante en pacientes con palatorrafia es el logro de una fonación normal, en estos pacientes se necesita un entrenamiento foniátrico después de la cirugía, que ha reestructurado el paladar.

### 3. CASO CLINICO

Paciente de seis años, natural y procedente de Sotaquirá (Boyacá), que nació con labio leporino o queilosquisis y/o paladar hendido o palatosquisis. Este paciente no había recibido tratamiento alguno para la corrección de la deformidad.

No tenía antecedentes familiares en línea vertical, ni horizontal con respecto a este estado clínico, por lo cual se considero como un accidente genético.

Ingresa al hospital y en el examen físico se le encuentra una pirámide nasal pequeña, tabique nasal desviado a la derecha e izquierda, un septum nasal desviado en forma bilateral, una hendidura labial completa izquierda, paladar hendido bilateral con mayor predominio izquierdo.

El resto del examen físico se encuentra malrotaciones dentales en dentición primaria, focos sépticos,

apinamiento, ausencia del lateral superior izquierdo ubicado en el sitio de la hendidura.

Se le practico cierre completo del paladar (palatorrafia), cierre del labio superior (queilonrafia) y correccion de la punta nasal sin complicaciones.

## CONCLUSIONES

Según estadistas el 10% de la población infantil nace con problemas buconasales.

Esto se manifiesta en problemas físicos y psicologicos en los padres y aun mayor en los pacientes afectados.

Todo lo anotado conlleva a un tratamiento adecuado.

Este tratamiento debe ser llevado a cabo por profesionales idoneos dentro de los cuales el odontólogo juega un papel importante.

La terapia quirúrgica es la mas adecuada para la corrección de estas anomalias.

Se deben considerar las posteriores correcciones estéticas faciales.

Por lo tanto y en base a esto se ha logrado obtener un paciente normal en su aspecto físico y psicológico.

## LISTA DE FIGURAS

- FIGURA 1. Embriología. Posición de los arcos branquiales.
- FIGURA 2. Embriología de la cara
- FIGURA 3. Vista de frente de la cara. Embrión de 5 semanas.
- FIGURA 4. Vista frontal de la cara. Embrión de 7 semanas.
- FIGURA 4a. Embrión de 10 semanas.
- FIGURA 5. Vista lateral de los procesos de la cara.
- FIGURA 6. Vista de frente de los procesos de la cara.
- FIGURA 7. Esquemas del segmento intermaxilar y los procesos maxilares. Formación del paladar primario.
- FIGURA 7a A Corte frontal de la cabeza de un embrión de 6 semanas. Las crestas palatarias están en posición vertical a cada lado de la lengua.
- FIGURA 7a B Corte frontal de la cabeza de un embrión de

7.5 semanas la lengua se ha desplazado hacia abajo y las crestas palatinas han alcanzado una situación horizontal.

FIGURA 7a.C Corte frontal de la cabeza de un embrión de 10 semanas. Las dos crestas palatinas se han fusionado con el tabique nasal.

FIGURA 7a D. Vista central del paladar. El agujero incisivo forma el límite anatómico en la línea media entre el paladar primario y secundario.

FIGURA 8. Músculos de la cara y de la cavidad oral.

1. M. piramidal de la nariz
2. M. elevador del ala de la nariz y del labio superior.
3. M. cigomático menor
4. M. cigomático mayor
5. M. masetero
6. M. cutáneo del cuello
7. M. triangular de los labios
8. M. cuadrado del mentón
9. M. orbicular de los labios
10. M. de la borla del mentón
11. M. buccinador
12. M. canino

13. M. elevador del labio superior

14. M. transverso de la nariz

FIGURA 9. Músculos de la región palatofaríngea.

1. Tubo auditivo cartilaginoso

2. M. salpingofaríngeo

3. Constrictor faríngeo superior.

4. Constrictor faríngeo medio

5. Constrictor faríngeo inferior

6. M. estilofaríngeo

6'. M. estilofaríngeo

7. M. faringoepiglótico

8. M. uvular

9. Palatogloso

10. M. palatofaríngeo

11. Gancho de la apófisis pterigoides.

12. M. tendón del velo del paladar

13. M. elevador del velo del paladar.

FIGURA 9a. Músculos del paladar

FIGURA 10. Crecimiento sagital del maxilar superior.

FIGURA 11. Crecimiento transversal del maxilar superior.

FIGURA 12. Crecimiento vertical del maxilar superior

FIGURA 13. Crecimiento sagital de la mandíbula.

FIGURA 14. Crecimiento vertical de la mandíbula.

FIGURA 15. Crecimiento transversal de la mandíbula.

- FIGURA 16. Músculos de la fisura palatina.
- FIGURA 17. Esquema y clasificación de labio leporino (queilosquisis)/
- FIGURA 18. Esquema y clasificación de la labio leporino y paladar hendido (queilosquisis-palatosquisis).
- FIGURA 19. Corrección quirúrgica de labio leporino. Queilorrafia.

## ANEXOS

- ANEXO 1      Hoja de historia clínica.
- ANEXO 2      Hojas de exámenes de laboratorio

## BIBLIOGRAFIA

ORDONEZ RUEDA, David. Ortopedia maxilar y antropología biológica. Bogotá, : Monserrate, 1.984. p. 40-60.

PINCHLER Hans y TRUENER Richard. Cirugía bucal y de los maxilares. Tercera edición, Tomo II, Editorial labor 1.953 p. 620-734.

KRUGER, Cirugía bucomaxilofacial. Editorial medica panamericana, Quinta edición, 1.986, p. 401-419.

RECONSTRUCTIVE PLASTIC surgery, Cleft lip and palate, craniofacial deformities, p. 1800-2245.

LANGMAN. Embriología médica, Editorial panamericana, cuarta edición, 266-291

CLEFT PALATE AND VELOPHARYNGEAL INCOMPETENCY, Salyers p. 1-37.

WALDILL. The technique of operation for cleft palate, p. 25-117.

RUDING. Cleft palate anatomic and surgical considerations, 1.964 p. 33-132.

FARA AND DVORAJK. Abnormal anatomy of the muscles of palatopharyngeal closure in cleft palates, p. 46-488.

PEET. The oxford techniques of cleft palate repair, p. 28-282.

BERJOWITZ. Orofacial and dentistry, p. 14-288.



## INDICE

	pag.
0. INTRODUCCION	
1. MANUAL DE PROCEDIMIENTO EN EXAMEN FISICO Y GENERAL DEL PACIENTE	1
1.1 LABIO HENDIDO O QUEILOSQUISIS	2
1.2 ALTERACIONES EN LA NARIZ	2
1.3 PROBLEMAS EN LA PREMAXILA	2
1.4 FISURAS ALVEOLARES	2
1.5 TRANSTORNOS DE LA FISURA PALATINA	3
1.6 ALTERACIONES EN EL LENGUAJE	3
1.7 SENTIDO DEL OIDO	3
1.8 CLASIFICACION PSICOLOGICA	3
2. CIRUGIA DE MALFORMACIONES CONGENITAS EN CAVIDAD ORAL	6
2.1 HENDIDURA FACIAL	6
2.1.1 Definición	6
2.1.2 Generalidades	6
2.2 ETIOLOGIA	7
2.2.1 Factores hereditarios	7

2.2.1.1	Falta de proliferacion mesodermica	9
2.2.1.2	Anormalidades cromosomicas	9
2.2.2	Factores ambientales	9
2.2.3	Factores de influencia	10
2.2.3.1	Influencias hormonales	10
2.2.3.2	Tipo nutritivo	10
2.2.3.3	Deficiencias de proteinas y vitaminas	10
2.2.3.4	Factores psicologicos	10
2.3	EMBRIOLOGIA MAXILOFACIAL	10
2.3.1	Desarrollo de la cara	10
2.3.2	Formación del paladar primario	14
2.3.3	Desarrollo del paladar secundario	15
2.4	CRECIMIENTO HUMANO	16
2.4.1	Crecimiento muscular	16
2.4.1.1	Músculos del labio	16
2.4.1.2	Músculos del paladar	17
2.4.1.2.1	Tensor del velo del paladar	17
2.4.1.2.2	Elevador del velo del paladar	18
2.4.1.2.3	Palatofaríngeo	18
2.4.1.2.4	Palatogloso	18
2.4.1.2.5	Uvular	19
2.4.1.2.6	Constrictor superior de la faringe	19
2.4.2	Crecimiento óseo de los maxilares	19
2.4.2.1.1	Maxilar superior	20
2.4.2.1.2	Crecimiento sagital	20

2.4.2.1.3	Crecimiento transversal	20
2.4.2.1.4	Crecimiento vertical	21
2.4.2.2	Mandibula	21
2.4.2.2.1	Crecimiento sagital	21
2.4.2.2.2	Crecimiento vertical	22
2.4.2.2.3	Crecimiento transversal	23
2.4.3	Proceso dentoalveolar	23
2.5	ANATOMIA DEL ESQUELETO MUSCULAR EN LA QUEILOSQUISIS Y PALATOSQUISIS	24
2.5.1	Músculos del labio	24
2.5.1.1	Músculos de la fisura unilateral	24
2.5.1.2	Músculos de la fisura bilateral	25
2.5.2	Músculos del paladar	25
2.6	ANATOMIA DEL ESQUELETO FACIAL EN QUEILOSQUISIS Y PALATOSQUISIS	26
2.6.1	Queilosquisis y palatosquisis bilateral	26
2.6.1.1	Malformacion premaxilar	26
2.6.1.2	El labio y la columella	27
2.6.1.3	Septum nasal, premaxila y vomer	28
2.6.1.4	Segmentos maxilares	29
2.6.1.5	Desarrollo de la deformidad de la hendidura bilateral	30
2.6.2	Queilosquisis y palatosquisis unilateral	30

2.6.2.1	Segmentos premaxilares y segmento nasal	31
2.6.2.2	El labio y la columella	32
2.6.2.3	Vomer y proceso platino	32
2.7	TRATAMIENTO INTEGRAL CON INTERRELACIONES DISCIPLINARIA	34
2.8	ORTOPEDIA PARA LOS ESTADOS DE QUEILOSQUISIS Y PALATOSQUISIS	35
2.8.1	Historia del desarrollo de la ortopedia en queilosquisis y palatosquisis	36
2.8.2	El maxilar en queilosquisis y palatosquisis	36
2.8.3	La mandibula en queilosquisis y palatosquisis	37
2.8.4	Ortopedia en el recién nacido	38
2.8.5	Periodos de la dentición temporal	39
2.8.6	Periodo de dentición mixta	39
2.8.7	Periodo de la dentición adulta	40
2.9	CORRECCION QUIRURGICA	40
2.9.1	Queilonrafia	41
2.9.1.1	Anatomia quirúrgica	41
2.9.1.2	Objetivos quirúrgicos y tecnicos	43
2.9.2	Palatorrofia	44
2.9.2.1	Anatomia quirurgica	44
2.9.2.2	Objetivos y técnicas quirurgicas	46

2.10	REPARACION DE DEFORMIDADES RESIDUALES	48
3.	CASO CLINICO DIAPOSITIVAS	49
4.	CONCLUSIONES	
	LISTA DE FIGURAS	
	ANEXO	
	BIBLIOGRAFIA	

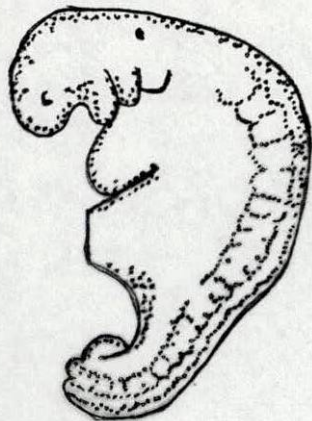


Figura 1 Embriología, posición de los arcos branquiales

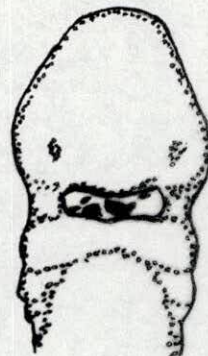


Figura 2 Embriología de cara

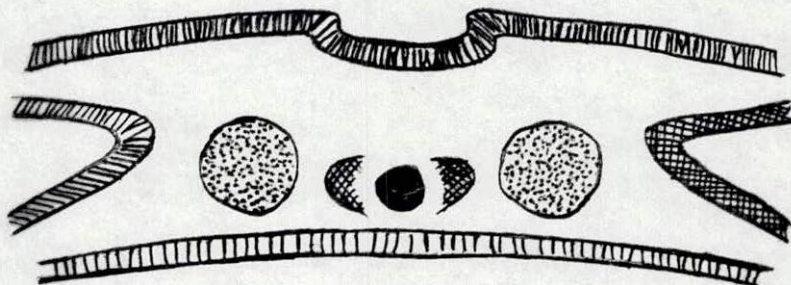
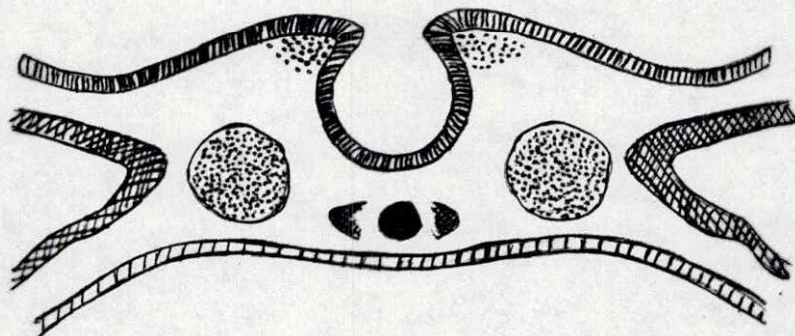


Figura 2a Capas germinativas de cráneo y cara

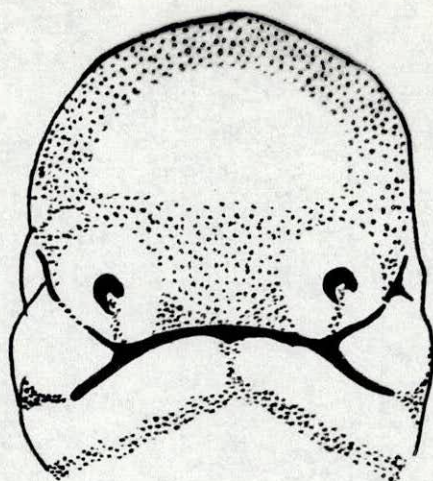


Figura 3. Vista de frente de la cara.  
Embrion de cinco semanas.

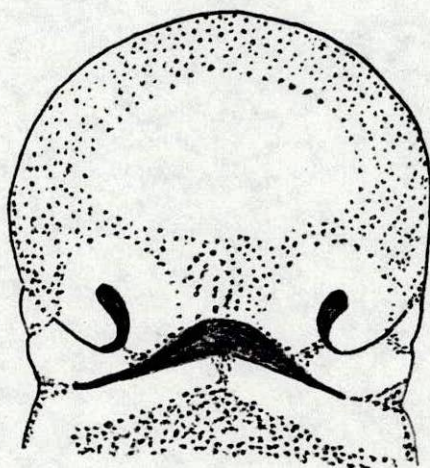


Figura 3a. Embrion de seis semanas.

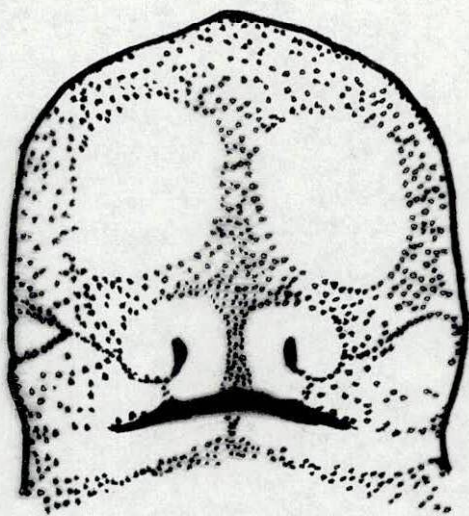


Figura 4 Vista frontal de la cara  
Embrion de siete semanas.

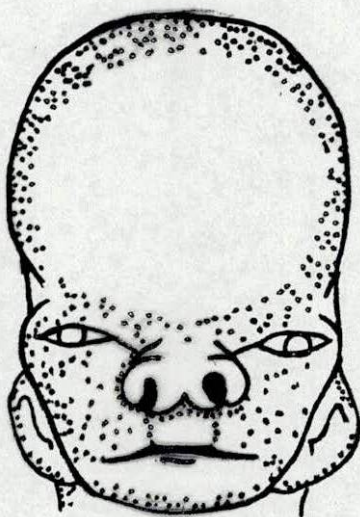


Figura 4a Embrion de diez semanas

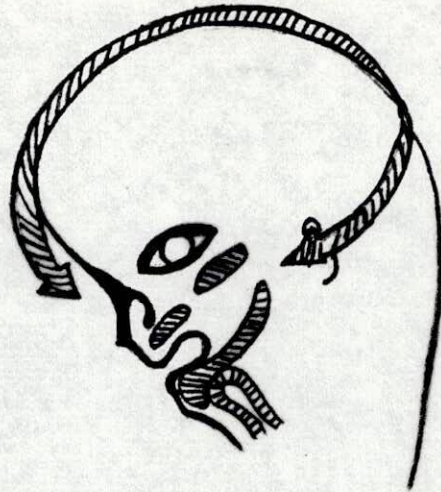


Figura 5 Vista lateral de los procesos de la cara.

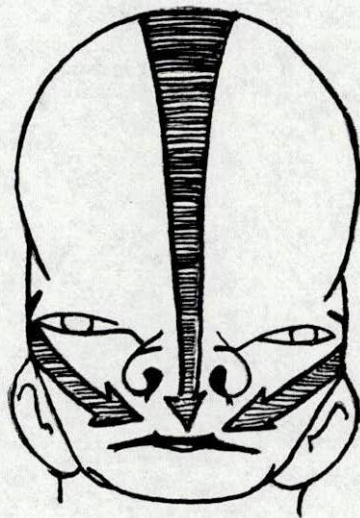

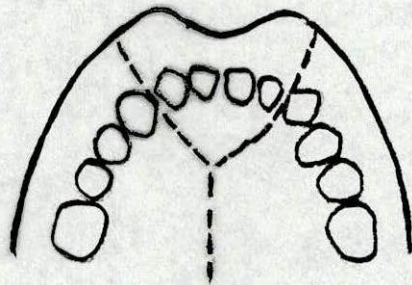


Figura 6 Vista de frente de los procesos de la cara.

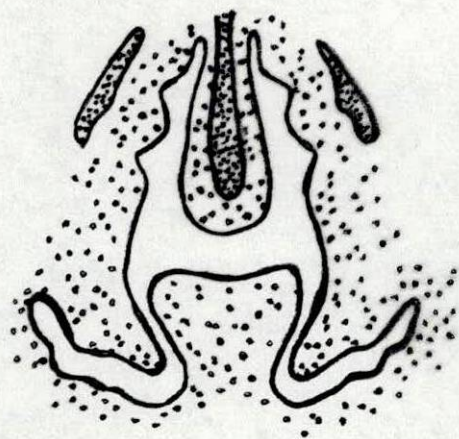


Esquema del segmento  
intermaxilar y los procesos  
maxilares

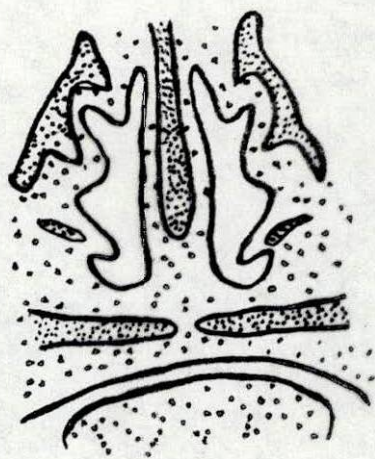


Esquema de formación  
de el paladar primario

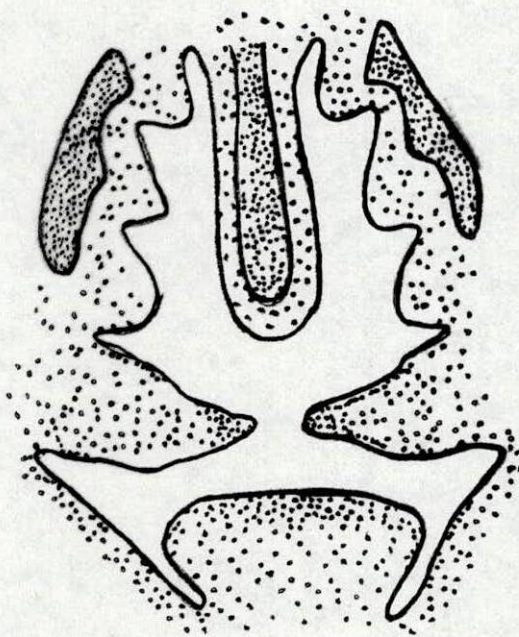
Figura 7



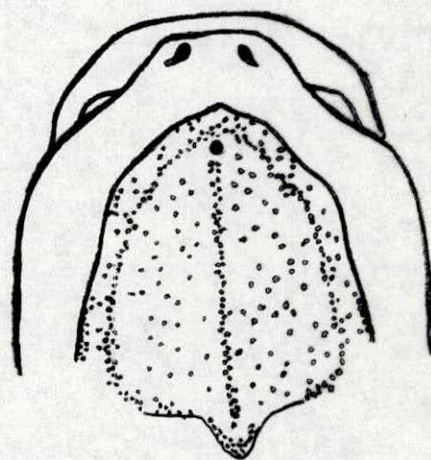
A



C



B



D

Figura 7a. Desarrollo del paladar secundario

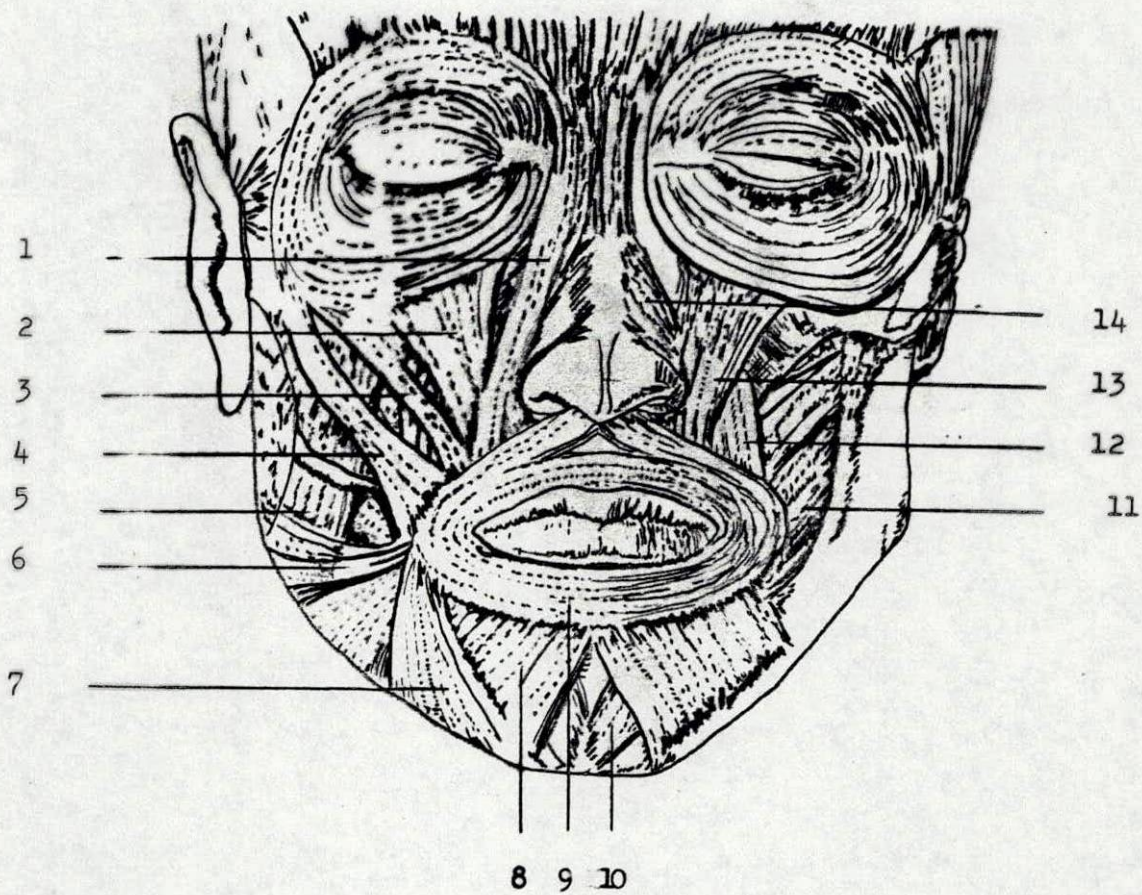


Figura 8 Músculos de la cara y de la cavidad oral.

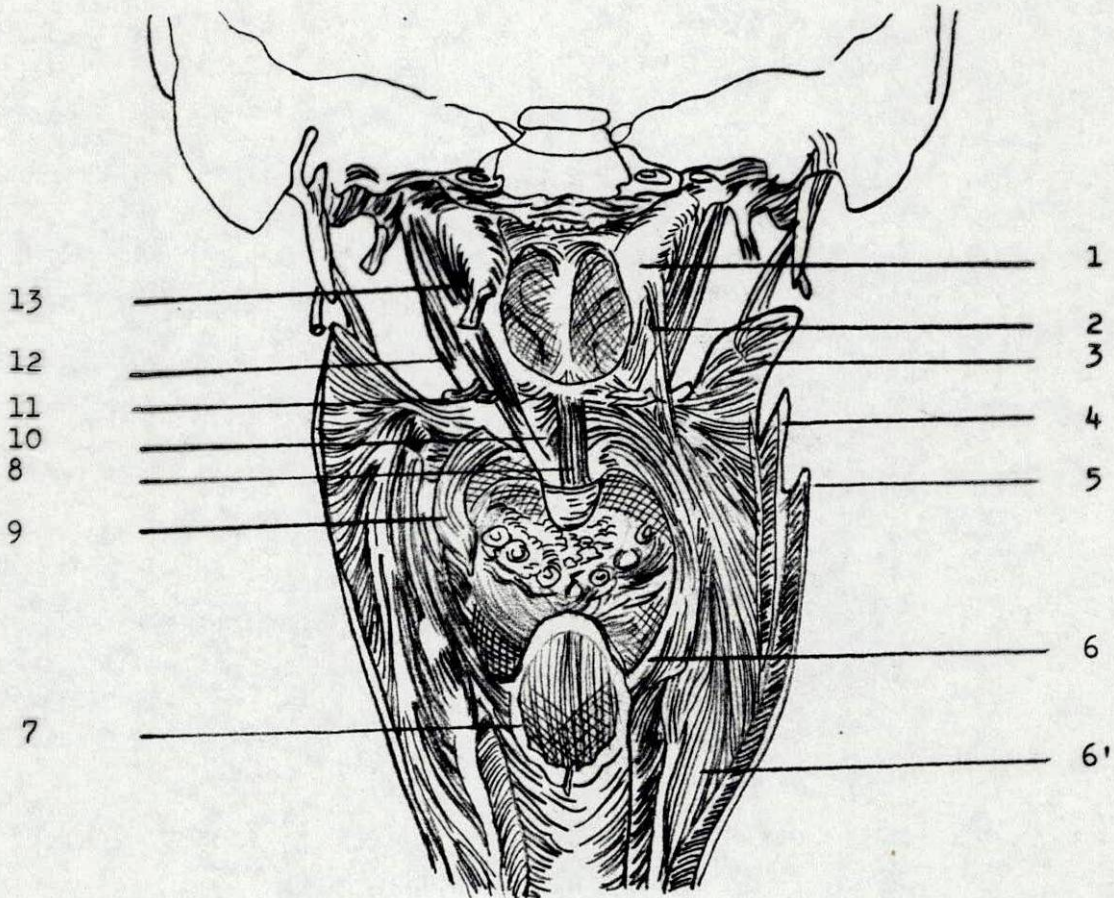


Figura 9 Musculos de la región palatofaríngea

- |                                       |                                       |
|---------------------------------------|---------------------------------------|
| 1. Tubo auditivo cartilaginoso        | 7. M. Faringoepiglótico.              |
| 2. M. Salpingofaríngeo                | 8. M. Uvular                          |
| 3. Constrictor faríngeoal Sup.        | 9. Palatogloso                        |
| 4. Constrictor faríngeoal Medio.      | 10. M. palatofaríngeo                 |
| 5. Constrictor faríngeoal Inferior.   | 11. Gancho de la apófisis pterigoides |
| 6. M. Estilofaríngeo                  | 12. M. Tensor del velo del paladar    |
| 6'. M. Estilofaríngeo                 |                                       |
| 13. M. Elevador del velo del paladar. |                                       |

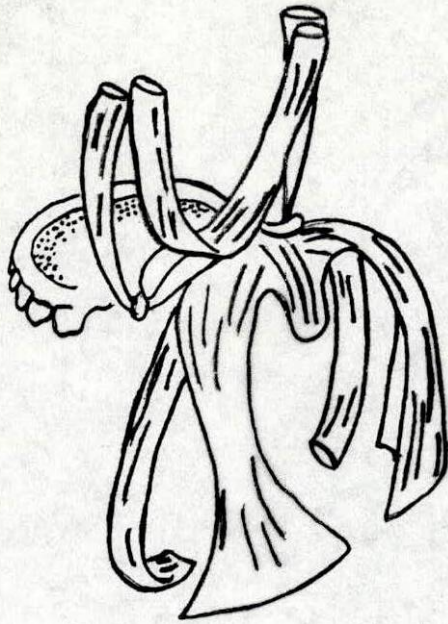


Figura 9a Músculos del paladar.

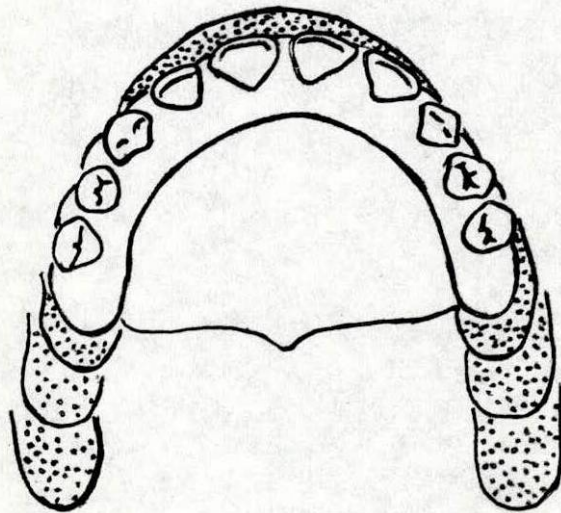


Figura 10. Crecimiento sagital del maxilar superior

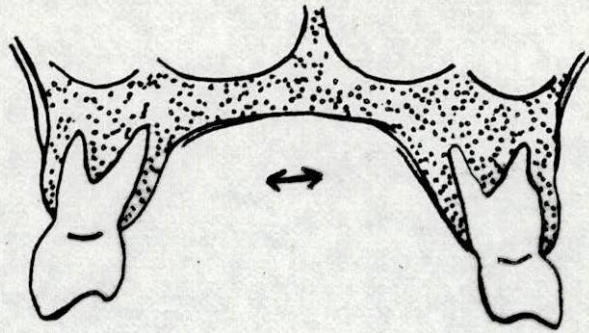


Figura 11. Crecimiento transversal del maxilar superior.

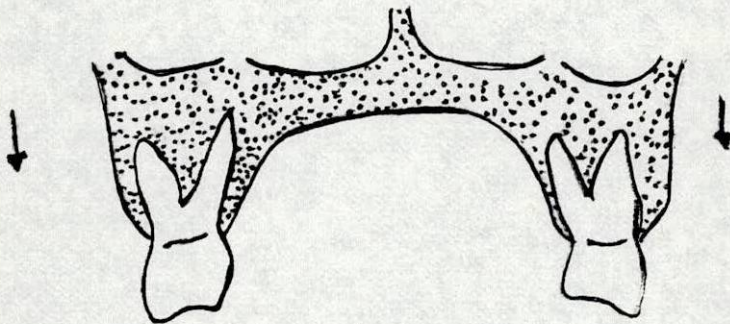


Figura 12. Crecimiento vertical del maxilar superior.

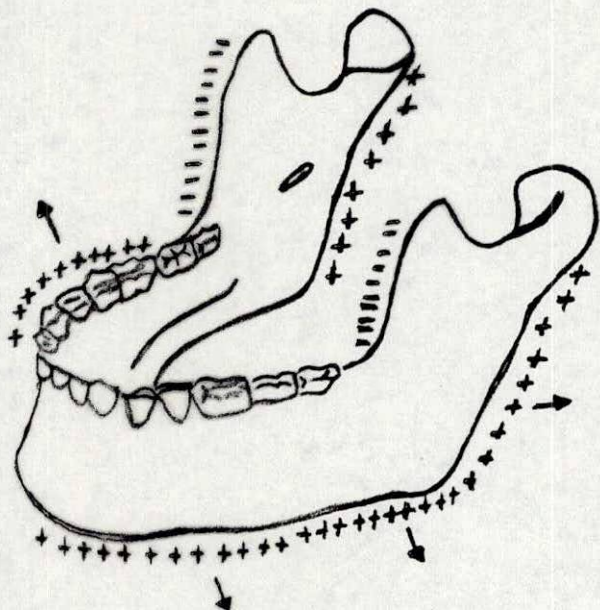


Figura 13. Crecimiento sagital de la mandibula

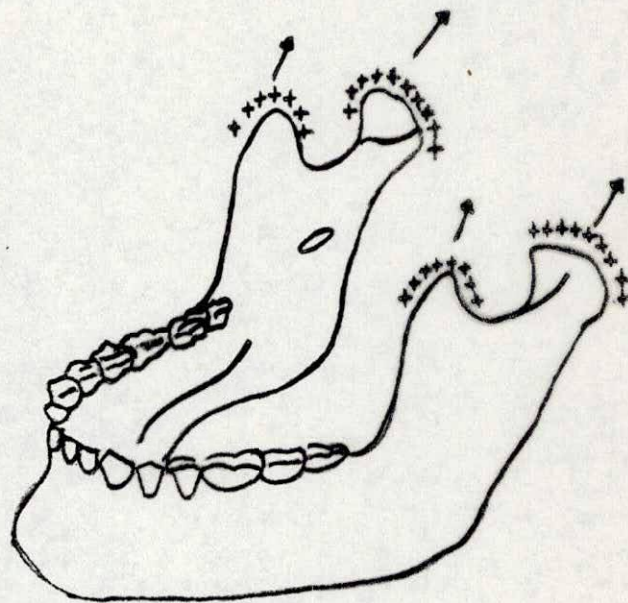


Figura 14. Crecimiento vartical de la mandibula

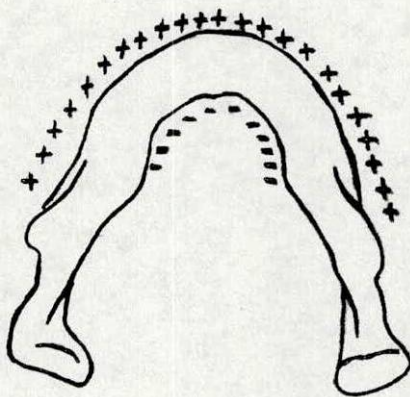


Figura.15. Crecimiento transversal de la mandibula

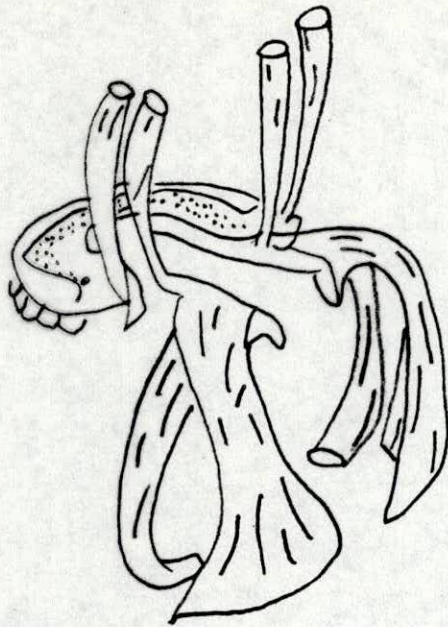


Figura 16

Músculos de la fisura palatina  
( Palatosquisis)

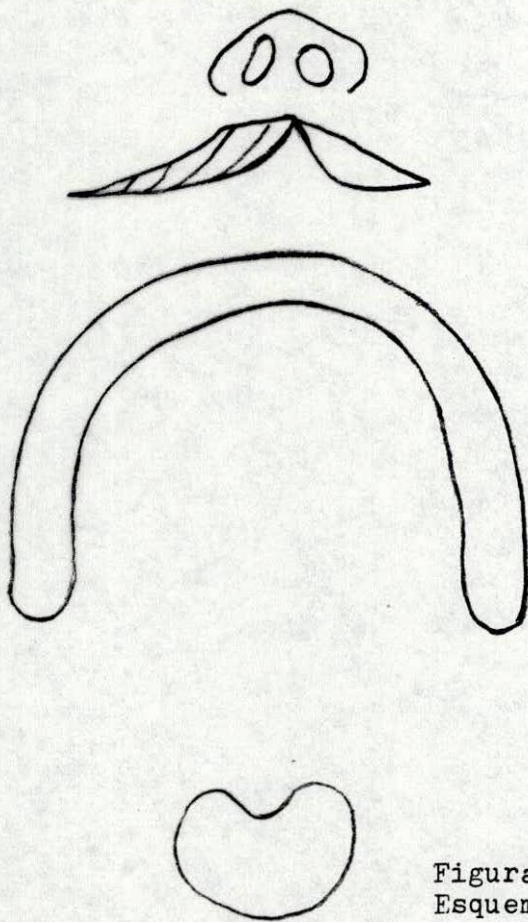
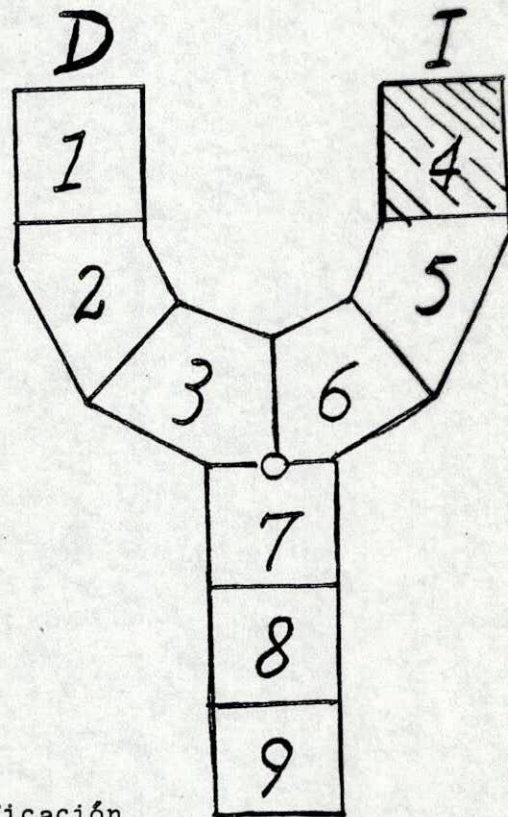


Figura 17  
Esquema y clasificación  
de labio leporino. (Queilosquisis)



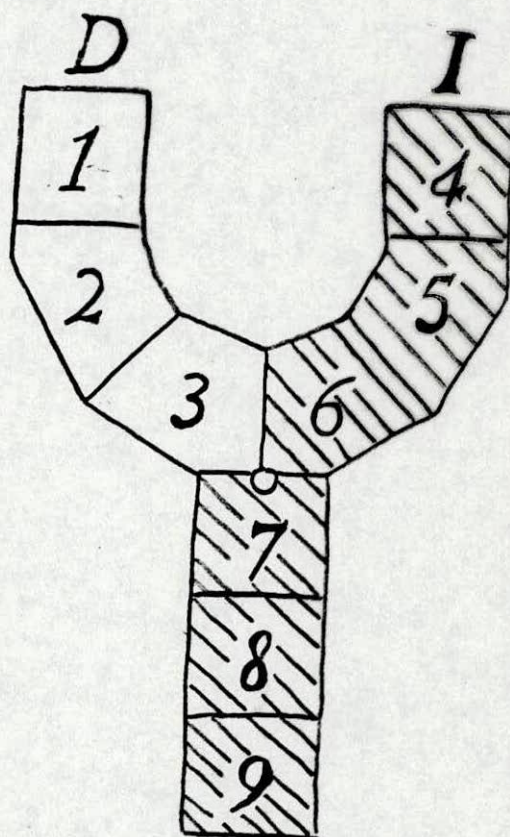
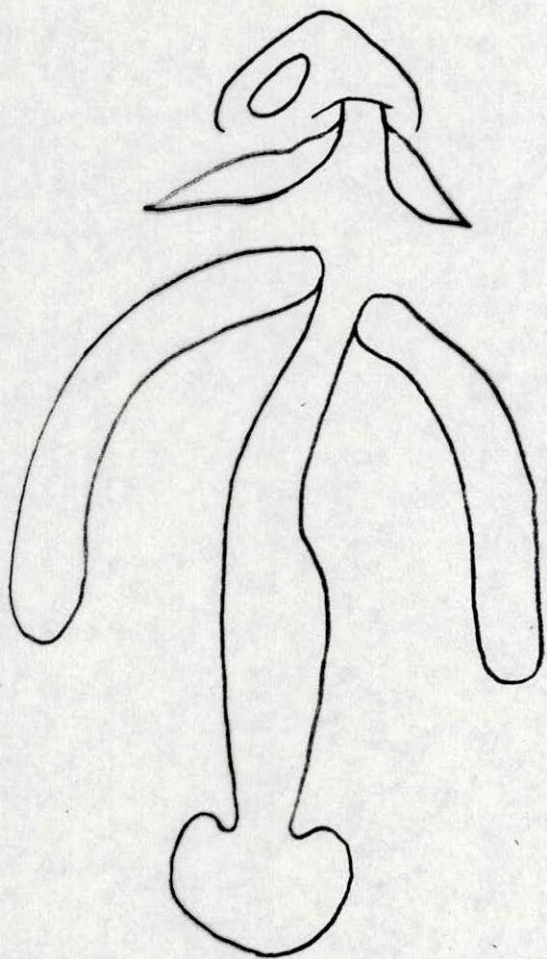


Figura 18 Esquema y clasificación de labio leporino y paladar hendido. (Queilosis-palatosquisis).


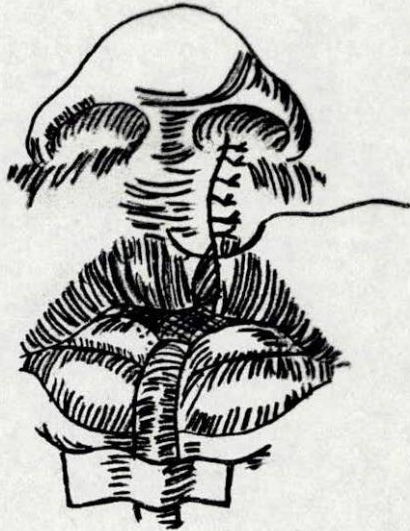


Figura 19 Corrección quirúrgica de labio leporino. Queilorrhafia

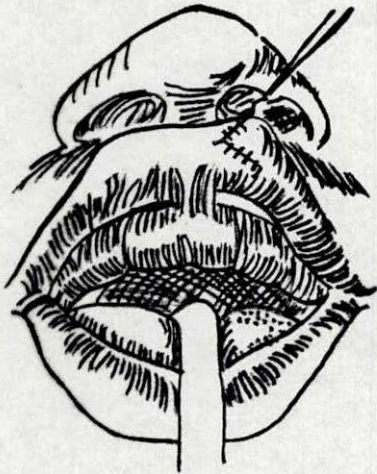
G



H

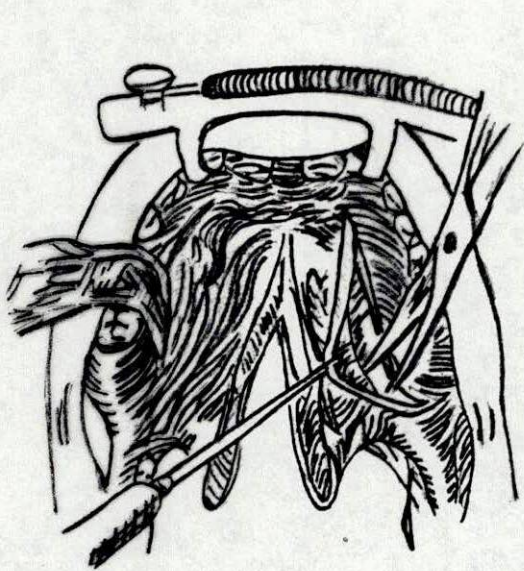

I

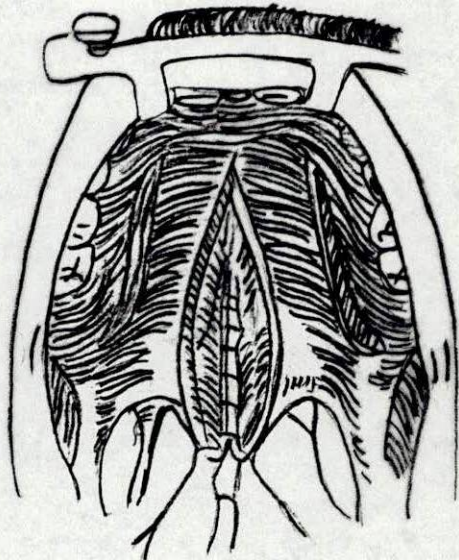


J

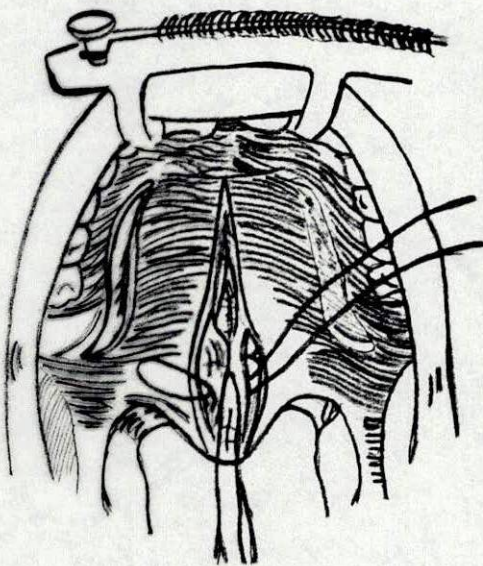




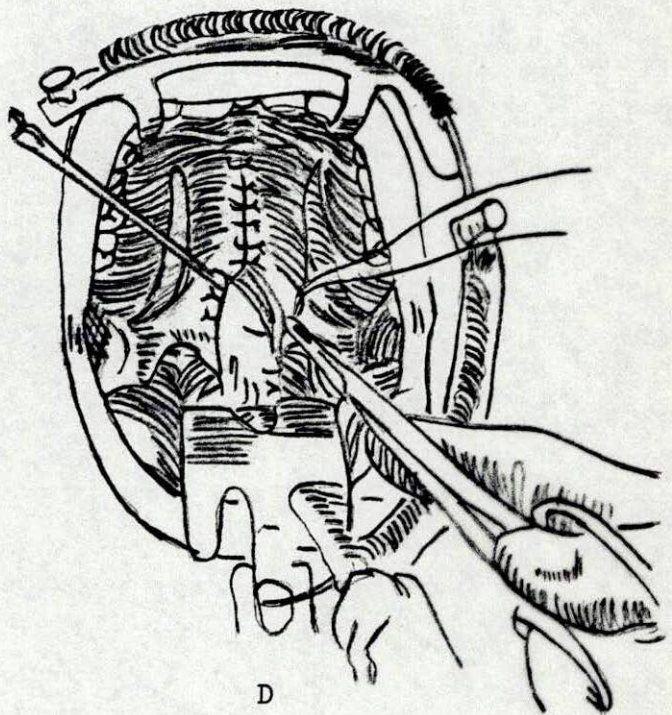
A



B

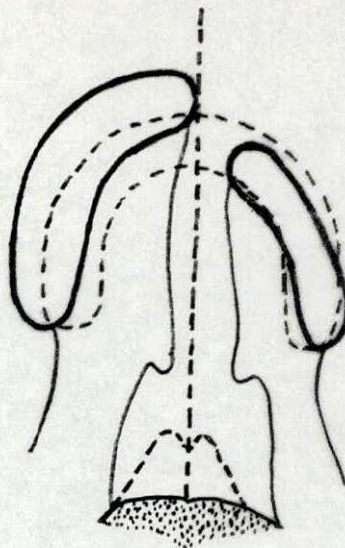
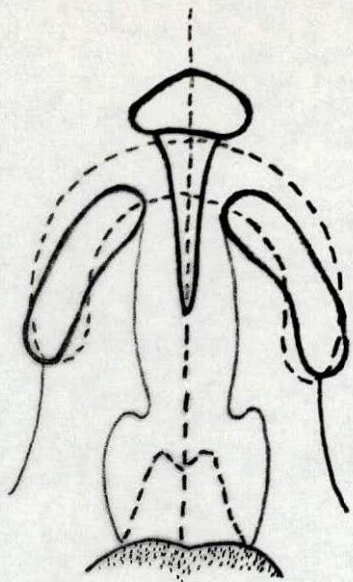


C



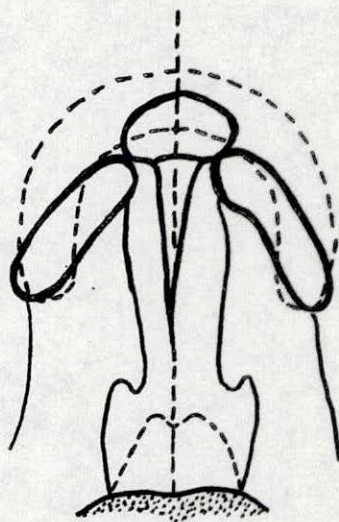
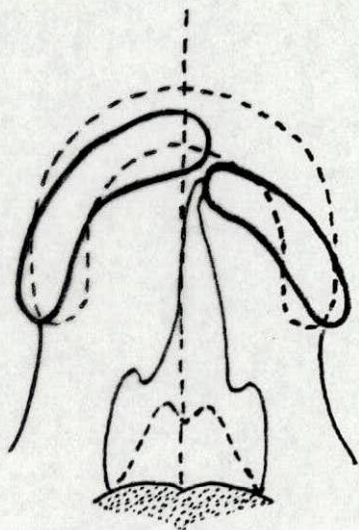
D

Figura 20 Corrección quirúrgica de fisura de paladar. Palatorrafia



A/ Esquema de las deformaciones primitivas bilaterales en labio y paladar.

B. Esquema de las deformaciones oseas primitivas unilaterales en labio y paladar.



C. Esquema de las deformaciones oseas postoperatorias unilateral en labio y paladar.

D. Esquema de las deformaciones postoperatorias bilateral en labio y paladar.

Figura 21

Nombre \_\_\_\_\_ Sexo \_\_\_\_\_ Edad \_\_\_\_\_ Fecha \_\_\_\_\_  
 Lugar de Origen \_\_\_\_\_ Ocupación \_\_\_\_\_

1) Antecedentes Familiares

Consanguinidad

Diabetes

Radiación

Def. Familiares  sí  no

Cuales a) \_\_\_\_\_  
 b) \_\_\_\_\_

2) Diagnóstico integral

\_\_\_\_\_

\_\_\_\_\_

\_\_\_\_\_

3) Otros padecimientos asoc.

\_\_\_\_\_

\_\_\_\_\_

\_\_\_\_\_

4) Deformidades asociadas

\_\_\_\_\_

\_\_\_\_\_

\_\_\_\_\_

5) Estudios especiales

Fotos pre.  Fotos post.

Revisión dental  Modelos

Cefalometría  Control

Rx. Paladar

Audiometría

Grabación de voz.

Foniatría

Valoración psicoló.

Estudios social

6) Clasificación de la deformidad

A) Labio hendido	B) Nariz	C) Premaxila
Unilateral <input type="checkbox"/>	Asimetría <input type="checkbox"/>	Normal <input type="checkbox"/>
Bilateral <input type="checkbox"/>	Piso abierto <input type="checkbox"/>	Pequeña <input type="checkbox"/>
Completo <input type="checkbox"/>	Columella corta <input type="checkbox"/>	Prominente <input type="checkbox"/>
Incompleto <input type="checkbox"/>	Hipet. cornetes <input type="checkbox"/>	Móvil <input type="checkbox"/>
Derecho <input type="checkbox"/>	Septum desviado <input type="checkbox"/>	Desviada <input type="checkbox"/>
Izquierdo <input type="checkbox"/>	Vomer desviado <input type="checkbox"/>	Ausente <input type="checkbox"/>

7) Tratamiento

Millard I <input type="checkbox"/>	Directo <input type="checkbox"/>
Millard II <input type="checkbox"/>	Push Back <input type="checkbox"/>
Viale <input type="checkbox"/>	Faringoplastia <input type="checkbox"/>
Abbe <input type="checkbox"/>	C. Vomeriano <input type="checkbox"/>
Otras <input type="checkbox"/>	Cierre fístul <input type="checkbox"/>
	Retrofaríngeo <input type="checkbox"/>

sup  inf

D) Fistula alveolar	E) Fisura Pala.	F) Lenguaje
Unilateral <input type="checkbox"/>	Paladar Prim. <input type="checkbox"/>	Rinofonía <input type="checkbox"/>
Bilateral <input type="checkbox"/>	Paladar Secun. <input type="checkbox"/>	Mala articulac. <input type="checkbox"/>
Dientes en fisura <input type="checkbox"/>	Unilateral <input type="checkbox"/>	Hábito lingual <input type="checkbox"/>
Contactos segmen. <input type="checkbox"/>	Bilateral <input type="checkbox"/>	Escape nasal <input type="checkbox"/>
Separación segm. <input type="checkbox"/>	Mixta <input type="checkbox"/>	Neuropatía <input type="checkbox"/>
	Completa <input type="checkbox"/>	Afasia <input type="checkbox"/>
	Incompleta <input type="checkbox"/>	
	Uvula ausente <input type="checkbox"/>	H) Psicología
	Paladar corto <input type="checkbox"/>	Clasificación
	Paladar móvil <input type="checkbox"/>	<input type="checkbox"/> <input type="checkbox"/> <input type="checkbox"/>
	Fístulas <input type="checkbox"/>	Retraso mental <input type="checkbox"/>
	Cicatrices <input type="checkbox"/>	Intelg. normal <input type="checkbox"/>
		Alterac. fam. <input type="checkbox"/>

C) Dental

Operatoria

Exodoncias

Prótesis: Clase de aparato:

a) parcial

b) completa

Ortodoncia

Ortopedia

I) Valoración Dental

A) Molar Clase 1 2 3

B) Segmento maxilar  normal

Derecho izquierdo  normal

colapsados

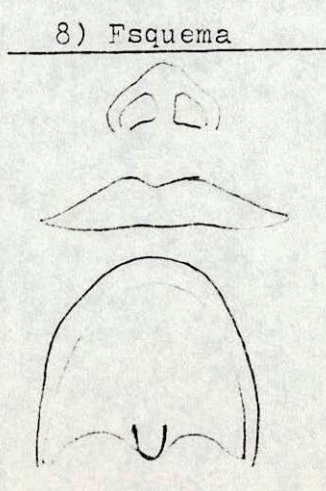
C) Prognatismo Si  No

D) Oclusión Normal  Anormal

E) Dientes

Supernumerarios  Ausentes

Hipopláxicos  Malpos.



9) Correcciones secundarias

\_\_\_\_\_

\_\_\_\_\_

\_\_\_\_\_

\_\_\_\_\_

\_\_\_\_\_

\_\_\_\_\_



HOSPITAL INFANTIL UNIVERSITARIO  
LORENCITA VILLEGAS DE SANTOS  
BOGOTÁ, D. E.

Forma 47

Nombre \_\_\_\_\_ Reg. No. \_\_\_\_\_  
Piso \_\_\_\_\_ Cama \_\_\_\_\_ Dr. \_\_\_\_\_  
Fecha \_\_\_\_\_

**CUADRO HEMATICO**

		Normales	
Hematies	/mm.3	4 - 4.5	millones/mm.3
Hemoglobina	gr.	% 12 - 15	gr. %
Hematocrito	(vol. glob.)	% 40 - 54	%
Prom. Hb.		27 - 32	
Prom. Vol. glob.		82 - 92	
Prom. Conc. Hb. Glob.		32 - 36	
Indice de color		0.9 - 1.1	
Indice de saturación		1	
Indice de volumen		0.9 - 1.1	
Anisocitocis	Poiquilocitocis		
Policromatofilia	Hipocromia		
Reticulocitos		% 0.5 - 1.5	%
Plaquetas	m/m.3	200.000 - 400.000	/mm.3
Observaciones:			

**LEUCOGRAMA**

		Normales	
Leucocitos	/mm.3	5.000 - 9.000	/mm.3
Eosinófilos	%	1 - 3	%
Basófilos	%	0 - 1	%
Juveniles	%	0	%
Cayados	%	0 - 5	%
Segmentados	%	40 - 70	%
Linfocitos	%	20 - 40	%
Monocitos	%	2 - 6	%
Otros			

**SEDIMENTACION**

		Normales	
1/2 hr.			
1 hr.	Corregida	1 hr.	0 - 20 mm.
Observaciones			

**FAVOR MARCAR CON UNA X LOS EXAMENES SOLICITADOS**