

TOCa  
0157

**ABORDAJES QUIRURGICOS INTRAORALES DEL TERCER MOLAR INFERIOR**

**ANGELA MARIA TAMAYO**

**COLEGIO ODONTOLOGICO COLOMBIANO  
FACULTAD DE ODONTOLOGÍA  
SANTIAGO DE CALI  
JUNIO DE 2004**

**ABORDAJES QUIRURGICOS INTRAORALES DEL TERCER MOLAR INFERIOR**

**DR. BLANCA directora proyecto de investigación**

**DR. PAULA Asesor Metodológico**

**ASESOR DR. JAIRO NARVAEZ asesor científico**

**COLEGIO ODONTOLOGICO COLOMBIANO**

**FACULTAD DE ODONTOLOGIA**

**SANTIAGO DE CALI**

**MAYO DE 2004**

## TABLA DE CONTENIDO

INTRODUCCION .....	1
0. ANTEPROYECTO .....	3
0.1 PROBLEMA.....	3
0.2 PROPOSITO .....	3
0.3 OBJETIVO GENERAL .....	3
0.4 OBJETIVOS ESPECIFICOS.....	4
0.5 JUSTIFICACION .....	4
0.6 MATERIALES Y METODOS.....	5
1. PRINCIPALES TRANSTORNOS DENTALES.....	6
1.1 DIENTES RETENIDOS.....	7
1.1.1. Signos y Síntomas .....	9
1.1.2. Causas de retención .....	10
1.2 DIENTES IMPACTADOS.....	15
1.2.1 Signos y Síntomas .....	17
1.2.2 Causas o Factores de Impactacion .....	18
1.2.3. Complicaciones .....	18
1.3 DIENTES INCLUIDOS .....	19
1.3.1. Causas o Factores de inclusión.....	21
2. MANIFESTACIONES CLÍNICAS DEL TERCER MOLAR .....	23
2.1 Accidentes infecciosos.....	23
2.1.2 Accidentes infecciosos mucosos: .....	25
2.1.3 Accidentes infecciosos ganglionares:.....	26
2.1.4 Accidentes infecciosos celulares: .....	26
2.2 Accidentes mecánicos .....	26
2.3 Accidentes Reflejos.....	27
2.4 Accidentes Tumorales.....	28
3. CLASIFICACION .....	30
3.1 Clasificación de terceros molares retenidos.....	30
3.1.1 Clasificación Winter y Ginestet .....	31
3.1.2 Clasificación Pell y Gregory (1942) .....	32
3.1.3 Clasificación del tercer molar superior. ....	35
3.2 Valoración Clínica .....	35
3.3 Valoración Radiográfica .....	37
3.4 Indicación de Tratamiento Quirúrgico.....	41
4. INSTRUMENTAL EN CIRUGÍA BUCAL .....	44
4.1. Instrumentos complejos .....	44
4.2. Instrumentos simples .....	44
4.2.1 Instrumentos para la anestesia locorregional.....	45
4.2.2 Instrumentos que permiten una visión del campo operatorio:.....	45
4.2.3 Instrumentos para diéresis:.....	46
4.2.4 Instrumentos para prensión y fijación: .....	48

4.2.5	Instrumentos para exeresis: .....	49
4.2.6	Instrumental rotatorio: .....	49
4.2.7	Instrumentos para la exodoncia: .....	50
4.2.8	Instrumentos para síntesis (sutura): .....	50
5.	TECNICAS QUIRURGICAS .....	52
5.1	Exodoncia del tercer molar inferior retenido .....	52
5.1.1	Anestesia .....	53
5.1.2	Diéresis o incisión .....	57
5.1.3	Despegamiento mucoperiostico o mucoso .....	63
5.1.3.1	Principios básicos del colgajo.....	64
5.1.4	Ostectomia y osteotomía.....	70
5.1.5	Odontectomia profiláctica .....	74
5.1.6	Odontoseccion .....	75
5.1.7	Luxación de tercer molar inferior con elevador recto .....	77
5.1.8	Exeresis, Evacuación, Restauración o Remodelación.....	79
5.1.10	Sinéresis o Sutura .....	80
5.1.10.1	Técnicas de sutura: .....	82
5.1.10.2	Propiedades del hilo de sutura .....	83
	CONCLUSIONES .....	
	BIBLIOGRAFÍA .....	105

## INDICE DE FIGURAS

Figuras 1, 2 y 3 Vertical Clase I, II, y III Posición A (Respectivamente).....	34
Figuras 4, 5 y 6 Vertical Clase I, II, y III Posición B (Respectivamente) .....	34
Figuras 7, 8 y 9 Clases I, II y III Posición C (Respectivamente) .....	34
Figuras 10, 11 y 12 Horizontal I, II y III Posición A (Respectivamente) .....	34
Figuras 13, 14 y 15 Clase I, II y III Posición B (Respectivamente) .....	34
Figuras 16, 17 y 18 Clase I, II y III Posición C (Respectivamente) .....	35
Figura 19 Excelente Vascularización.....	59
Figura 20 Incisión de Neumann.....	60
Figura 21 Incisión en bayoneta.....	61
Figura 22 Incisión lineal:.....	62
Figura. 23. Incisión para exodoncia tercer molar inferior retenido.....	62
Figura 24 Colgajo Envolverte.....	66
Figura 25 Colgajo Piramidal.....	66
Figura 26 Colgajo Semilunar .....	67
Figura 27 Colgajo Trapezoidal.....	67
Figura. 28a. Odontosecciones A. Odontoseccion en forma de cuña. B. Odontoseccion en forma de base superior. C. Odontoseccion en forma de vértice inferior.....	76
Figura 28b Incisión a lo largo de la cresta alveolar.....	85
Figura 29 Incisión oblicua .....	86
Figura 30 incurvación distal .....	86
Figura 31 Eliminación Distal Para Creación de espacio .....	87
Figura 32 Luxación .....	88
Figura 33 Desplazamiento Vestibular.....	88
Figura 34 Incisión Lineal a lo largo de los cuellos.....	89
Figura 35 Osteotomía .....	89
Figura 36 Seccionamiento Vertical .....	89
Figura 37 Posición del Elevador .....	90
Figura 38 Abordaje .....	91
Figura 39 Slice cara mesial.....	92
Figura 40 aplicación elevador de winter .....	93
Figura 41 Odontosección Cara Distal .....	93
Figura 42 Luxación Cuña Dentaria .....	94
Figura 43 Golpe Seco.....	95
Figura 44 División de raices.....	96
Figura 45 Odontosección Transversal.....	96
Figura 46 Sección en rodaja.....	97
Figura 46 Horizontal inferior y Horizontal.....	97
Figura 47a Técnica Quirúrgica Del Tercer Molar Inferior Retenido Distoangular...	98
Figura 47b Dificultades Técnicas Quirúrgicas.....	99

Figura 48a Dificultades en Cordales.....	100
Figura 48 Retenciones Disto angular Inferior y disto Angular.....	100
Figura 49 fijación del Colgajo.....	103

## INDICE DE FOTOS

Foto. 1. Tercer molar inferior retenido .....	8
Foto. 2. Terceros molares superiores e inferiores retenidos. ....	9
Foto.3. Calcificación de bordes aristados. ....	12
Foto.4.Calcificación de bordes redondeados.....	12
Foto. 5. Nido de calcificación.....	13
Foto 6. Impactación terceros molares inferiores.....	16
Foto 7. Tercer molar inferior impactado en posición horizontal .....	16
Foto 8: Terceros molares inferiores impactados en posición vestíbulo lingual .....	17
Foto 9: Radiografía panorámica que muestra la inclusión de terceros molares. ...	20
Foto 10: Tercer molar inferior incluido .....	20
Foto 11. Tercer molar superior incluido disto angular.....	20
Foto 12. Vista clínica del tercer molar inferior.....	36
Foto 13.Tercer molar inferior retenido. Corona dirigida hacia región vestibular.....	36
Foto 14. tercer molar inferior en posición horizontal.....	36
Foto 15. Molar inferior izquierdo retenido en posición disto angular y tercer molar superior derecho retenido en posición horizontal. ....	38
Foto 16.Terceros molares superiores retenidos. ....	38
Foto 17. Tercer molar inferior derecho incluido. Posición horizontal. Tercer molar superior izquierdo. Posición vertical. ....	39
Foto 18.Terceros molares superiores e inferiores y premolares superiores retenidos.....	39
Foto 19. Folículos de terceros molares superiores e inferiores. Radiografía panorámica.....	40
Foto 20. Bloqueo de los nervios alveolodentarios posteriores y el nervio palatino anterior del Tercer molar superior.....	57
Foto 21. Anestesia total con intubación nasotraqueal. ....	57
Foto 22. Vista anatómica de la región del tercer molar inferior retenido.....	62
Foto 23 Incisión para la exodoncia del tercer molar inferior retenido.....	63
Foto 24. Inicio de incisión para la exodoncia del tercer molar inferior retenido.....	63
Foto 25 Instrumental para retracción del colgajo mucoperióstico.....	69
Foto 26 Levantamiento del colgajo mucoperióstico y retracción con Seldin 23.....	70
Foto 27. Osteotomía inicial. Visualización de la corona.....	72
Foto 28. Osteotomía y completa visualización de la corona del tercer molar inferior retenido.....	72
Fotos 29 y 29A. Secuencia de Osteotomía en región de tercer molar inferior izquierdo retenido. ....	73
Foto 30. Secuencia de Osteotomía en región de tercer molar inferior izquierdo retenido.....	73
Foto 31. Visualización del tercer molar inferior post osteotomía.....	74
Foto 32. Remoción de hueso oclusal y vestibular.....	75
Foto 33. Odontosección con fresa.....	76

Foto 34. Elevador recto 304s y Elevador de Pott's .....	78
Foto 35 Luxación de tercer molar inferior con elevador recto .....	79
Foto 36. Exploración del alveolo.....	80
Foto 37 A, B y C. Reposición del colgajo y sutura.....	84

## INTRODUCCION

Es fundamental prepararse permanentemente en la atención de diversas manifestaciones orales diferentes a las criogénicas que son las más comunes en cavidad oral, el examen clínico y visual es el primer paso para identificar y diagnosticar posibles traumas, patologías, lesiones, infecciones y su manejo odontológico va antes, durante y después del tratamiento, Que debe ir encaminado a lograr un ambiente saludable apropiado y brindar una información medica completa al paciente, entregándole al lector una guía de información básica de herramientas técnico quirúrgicas y científicas para ampliar el conocimiento, dar un diagnostico, manejo y tratamiento odontológico a partir de aportes bibliográficos y experiencias de médicos especialistas. Este conocimiento resulta importante puesto que los diversos abordajes quirúrgicos intra orales, se caracterizan por ser rápidos y seguros, no dejan cicatrices visibles en piel y presentan relativamente pocas complicaciones. Estos abordajes permiten una excelente exposición de los huesos de la cara y las estructuras anatómicas, son utilizados en cirugías dentó alveolares y protésicas, individuales o combinados con diferentes abordajes faciales en la cirugía ortognatica, craneofacial y reconstructiva. También son utilizadas en el manejo de trauma maxilofacial, patología tumoral, lesiones vasculares e infecciosas de los maxilares, y permiten accesos quirúrgicos con menos complicaciones y morbilidad en el manejo de dientes retenidos con diferentes técnicas. Al iniciar un tratamiento quirúrgico se debe tener en cuenta la realización de una buena historia clínica, un diagnostico acertado, una precisa indicación quirúrgica, un compromiso anatómico el comportamiento y desarrollo de la lesión además de las posibilidades de reconstrucción.

La cirugía de retención del tercer molar es un procedimiento frecuente que requiere de principios quirúrgicos y habilidades para la atención del paciente. Debe realizarse de manera adecuada para permitir una extracción rápida y traumática de los dientes que se encuentran en una parte relativamente inaccesible, con el paso de tiempo se han ido diseñando diferentes técnicas quirúrgicas, algunas de las cuales han sufrido modificaciones, otras están reevaluadas y algunas utilizadas para casos específicos han sido adaptadas a la cirugía oral. El seguimiento de los

principios de estas técnicas quirúrgicas se consideran indispensable para la obtención de mejores resultados postoperatorios.

Las incisiones realizadas deben ser con delicadeza para conservar la integridad de los vasos, nervios, conductos secretorios y otras estructuras relacionadas. En los colgajos debe asegurarse una adecuada vascularización y su correcta reposición sobre tejido sano, el diseño y disección de los colgajos debe proporcionar una buena visibilidad del campo operatorio, y permitir una buena instrumentación necesaria sin lesión de tejidos que lo pueda limitar. Para la prevención de una fibrosis cicatrizal es necesario evitar los ángulos agudos, la desfacelación del tejido además del trauma por retracción, no es bueno trazar incisiones verticales ni oblicuas sobre las eminencias radiculares ni inducir las papilas interdentes. Se debe evitar incidir cerca al surco gingival en las incisiones horizontales o semilunares ya que puede comprometerse la irrigación local como el acceso al campo quirúrgico.

## **0. ANTEPROYECTO**

### **0.1 PROBLEMA**

La falta de preparación clínica y científica del estudiante de odontología, en cuanto a tratamientos orales complejos diferentes a los comúnmente tratados como lo es el manejo de terceros molares retenidos, además de la incidencia y causas que conllevan a la realización de los diversos abordajes quirúrgicos intra orales al momento de atender y orientar pacientes que consultan por diversos motivos que afectan los tejidos y estructuras de la cavidad oral.

### **0.2 PROPOSITO**

Ofrecer al lector una guía de herramientas técnicas y quirúrgicas de carácter básico y sencillo que aumente el conocimiento y enriquezcan la practica en él diagnostico, manejo, tratamiento y control de pacientes que acuden al consultorio odontológico con las diferentes sintomatologías y patologías asociadas a la retención del tercer molar como lo son la inflamación, dolor, reabsorción de dientes en contacto, mal posición dental, quistes y caries Interproximal.

### **0.3 OBJETIVO GENERAL**

Proporcionar al estudiante de odontología las bases clínicas necesarias para él diagnostico y manejo de pacientes a partir de las manifestaciones que comprometen a los terceros molares retenidos, dando una visión general de las diversas maneras de acceder quirúrgicamente de forma intraoral por medio de la elaboración de un documento didáctico que facilite el aprendizaje, haciendo énfasis en la importancia de la historia clínica, él diagnostico, signos, síntomas, indicaciones y contraindicaciones de las diversas técnicas quirúrgicas en el tratamiento del tercer Molar retenido.

#### **0.4 OBJETIVOS ESPECIFICOS**

- Identificar los principales Abordajes intra orales y sus diferentes técnicas quirúrgicas según la zona comprometida.
- Realizar una comparación bibliográfica, estableciendo el punto de vista de cada autor, así como mostrar los métodos mas utilizados en la actualidad.
- Clasificar los distintos tipos de Abordajes intra orales
- Conocer las principales indicaciones posquirúrgicas de los tratamientos en dientes retenidos.
- Proporcionar un apoyo pedagógico para la enseñanza de técnicas quirúrgicas

#### **0.5 JUSTIFICACION**

La idea de llevar a cabo esta monografía nació de la necesidad de tener en nuestra práctica un instructivo que complemente el conocimiento teórico proporcionado por nuestros docentes y de esta manera brindar una visión más didáctica y cercana de este procedimiento que se realiza diariamente en la práctica de cirugía oral, llama la atención del estudiante, favoreciendo su capacitación y aumentando la comprensión de este teniendo en cuenta que el diagnostico temprano permite planificar de mejor forma un plan de tratamiento adecuado para un determinado paciente dependiendo de sus características en la cavidad oral siendo una fuente permanentemente de manifestaciones fácilmente confundibles que se deben tener en cuenta, por tanto este estudio contribuye complementando la observación y ampliando el conocimiento clínico de los diversos tratamientos del tercer molar retenido a partir de exámenes orales sencillos y rutinarios donde se determina la complejidad de estas manifestaciones orales, las consideraciones, las incidencias y causas, los factores etiológicos en la valoración de las diferentes técnicas de abordaje quirúrgico oral, conociendo de esta forma los principios de las diversas técnicas quirúrgicas y de esta manera obtener mejores resultados postoperatorios.

## **0.6 MATERIALES Y METODOS**

Mediante la revisión bibliográfica en libros, textos, fotos, revistas, artículos, journals. Tratados médicos, Internet y demás fuentes informativas relacionados con los Abordajes quirúrgicos intra orales, además de los datos clínicos e información basados en la experiencia de profesionales especialistas y el estudio de algunos casos clínicos.

## 1. PRINCIPALES TRANSTORNOS DENTALES

Un adulto en promedio posee 32 dientes entre los 16 a 18 años de edad, 16 dientes superiores e igual número de dientes inferiores, cada molar erupciona con una variación aproximada de un año ubicándose en el extremo posterior de ambos maxilares; dos superiores y dos inferiores<sup>1</sup>. un factor de gran importancia en la involución de los maxilares esta relacionado con la dieta blanda y refinada que hace innecesario un aparato masticatorio poderoso, con mayor frecuencia se observa en individuos de raza blanca donde se presenta dificultad de los terceros molares para erupcionar los cuales conjuntamente con los incisivos laterales tienden a desaparecer de los arcos dentarios<sup>2</sup>. Por lo general el tamaño de la boca se desarrolla para alojar solo 28 dientes, es por eso que se vuelve molesto y doloroso cuando 32 dientes quieren entrar y alinearse en una boca donde solo caben 28<sup>3</sup>; en la mayoría de las ocasiones los 4 dientes sobrantes son los terceros molares por ser los últimos en aparecer que regularmente no encuentran un sitio o el espacio disponible para ubicarse en la arcada pues en ocasiones son muy grandes y el espacio reducido o están orientadas en mala dirección y al intentar erupcionar pueden mover otros dientes posteriores en la cavidad por lo que frecuentemente se queda retenido total o parcialmente cumpliéndose en este caso la máxima de que los últimos serán los primeros en quedar retenidos. La presión que estos dientes ejercen sobre los dientes vecinos produce dolor que se puede irradiar a otras zonas de la boca, cara y cráneo, además de provocar apiñamiento severo.<sup>4 5 6 7</sup>

Según Medina García José Luis (2003), otros hechos que deben considerarse respecto a las retenciones dentarias es que todos los dientes pasan por una etapa de retención fisiológica, existe después un periodo de retraso de la erupción variable según cada individuo, si llegada la fecha máxima considerada en la erupción de cada diente, esta no se ha conseguido, se define como autentica

---

<sup>1</sup> Palma Auristela (artículo de Internet) [quirosos@camelot.rect.ucv.ve](mailto:quirosos@camelot.rect.ucv.ve)

<sup>2</sup> Bernal Balaez ANGEL EMILIO (artículo de Internet)

<sup>3</sup> Ruiz de Zarafe Riz SERAFÍN (artículo de Internet)

<sup>4</sup> R.Komer, BS, DDS, MS (1995-1996)

<sup>5</sup> Medina García José Luis (artículo de Internet)

<sup>6</sup> Terceros Molares Incluidos.htm (artículo de Internet)

<sup>7</sup> Abordajes en Cirugía dentoalveolar (artículo de Internet).

La retención dental se presenta en dos formas:

1. Intra ósea: cuando el diente está rodeado completamente por tejido óseo.
2. Subgingival: Cuando está cubierto por mucosa gingival.<sup>8</sup>

En lo que se refiere a la posición el diente retenido puede encontrarse:

- Vertical.
- Mesioangular.
- Disto angular.
- Horizontal.
- Invertido.
- Linguoangular.
- Palatoangular.
- Vestíbulo angular.<sup>9</sup>

### **1.1 DIENTES RETENIDOS**

La retención dental (Seudoanodoncia) es un fenómeno frecuente que afecta los terceros molares inferiores y los caninos superiores, es menos frecuente en premolares, caninos inferiores y segundos molares. Esta ocurre como consecuencia de obstrucción por apiñamiento o por otra barrera física que en ocasiones se debe a un curso anormal de erupción, quizás por orientación peculiar del germen dental.

Los dientes Retenidos son piezas dentarias que se caracterizan por no haber perforado la mucosa bucal no alcanzando a ocupar el lugar y la posición normal que le corresponde en la arcada dentaria<sup>10</sup>, detenido parcial o totalmente y permanece en el maxilar sin erupcionar. Se considera que en cuanto a la incidencia de retenciones dentarias los caninos superiores, premolares inferiores, premolares superiores, son los más comunes después de los terceros molares o también

---

<sup>8</sup> Cirugía, EXODONCIA.htm (artículo de Internet)

<sup>9</sup> Ballesteros Castañeda Doris (2001)

<sup>10</sup> Ibid (2)

retenciones dentarias los caninos superiores, premolares inferiores, premolares superiores, son los más comunes después de los terceros molares o también llamados las muelas del juicio, el 45% de la población tiene retenido el molar 38 con 33.6% y el molar 48 con 32.4%, los caninos inferiores, los primeros molares y los incisivos son los menos frecuentes, se ha observado mayor incidencia de retención en la mujer 64% que en el hombre 36% las edades más frecuentes corresponden de 15 a 29 años.<sup>11 12, 13</sup>

Según el Dr. Estrada Sarmiento<sup>14</sup> a medida que avanza la edad, la morbilidad quirúrgica disminuye y el sexo masculino es el predominante, el mayor número de operaciones ocurre entre las edades de 15 a 19 años.

Según Ríes Centeno menciona las estadísticas de Blum (1923) donde figura un predominio del canino 51%, seguido del tercer molar 33% en el maxilar superior y en la mandíbula predomina el tercer molar 86%, seguido del segundo premolar 6%, y el canino 4%.

Se ha demostrado que las personas tienen características físicas óseas de uno de sus padres y características dentales del otro, por lo que el factor del desarrollo óseo puede ser insuficiente y el desarrollo dental demasiado grande, dando como resultado la falta de espacio en los maxilares<sup>15</sup>. El número de retenciones en un mismo individuo varía mucho, pueden ser bilaterales, presentar los cuatro molares retenidos, estar asociadas a los caninos e incluso múltiples inclusiones. (ver foto 1 y 2) Este tipo de dientes tiene un seguimiento que va del simple control clínico radiográfico periódico hasta la extracción pasando por la liberación de su corona por medio de una exposición quirúrgica, para ser movilizados por medio de aparatología ortodóntica hasta su sitio o por el trasplante que es extracción de la pieza retenida antes de que se complete su desarrollo colocándola en otro lugar del maxilar.<sup>16 17</sup>

---

<sup>11</sup> FRECUENCIA DE ALTERACIONES BUCALES TRATADAS QUIRURGICAMENTE

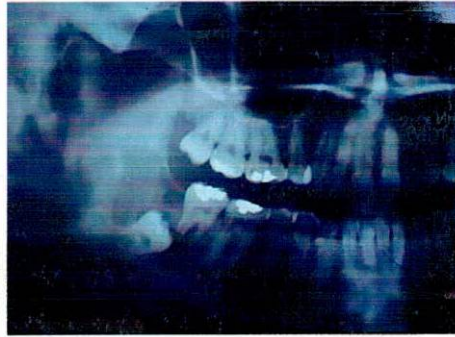<sup>12</sup> *Ibíd.* 7

<sup>13</sup> *Ibíd.* 1

<sup>14</sup> Estrada Sarmiento M. ESTUDIO ESTADÍSTICO DE LAS NEOPLASIAS DE LA CAVIDAD BUCAL. (1993)

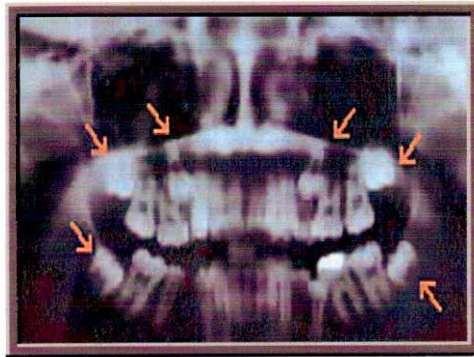
<sup>15</sup> *Ibíd.* 2

<sup>16</sup> Procedimientos Cirugía DENTOMAXILAR



Fuente: Abordajes quirúrgicos intra orales U. Nacional.

Foto. 2. Terceros molares superiores e inferiores retenidos.



Fuente: Abordajes quirúrgicos intra orales U. Nacional.

### 1.1.1. Signos y Síntomas

Los terceros molares erupcionan en posición alineada adecuadamente y las encías están saludables no ocasionan problemas, desafortunadamente esto no siempre sucede y Cuando estos dientes erupcionan parcialmente en el espacio que existe entre la encía y el molar, sitio predilecto para que se acumulen restos alimenticios ocasionando la retención y proliferación de las bacterias que originan eventualmente una infección o en casos más severos la formación de abscesos pudiendo requerir un drenaje quirúrgico de emergencia con la necesidad de administrar antibióticos por vía endovenosa y hospitalización.<sup>18</sup>

- Inflamación.
- Imposibilidad de abrir la boca.

<sup>18</sup> Ibid 3

- Fiebre.
- Malestar general.
- Dolor al masticar.<sup>19</sup>

### 1.1.2. Causas de retención

La causa de la frecuencia actual de este trastorno dental se debe a la mala evolución de los temporales (Caries tempranas) causantes de la pérdida del espacio para el diente definitivo y la no-erupción por impedimento causado por piezas contiguas. otra causa se debe a una alteración en el desarrollo durante la tercera semana de vida intrauterina, donde la lamina dentaria emite una serie de prolongaciones que dan origen a los dientes temporales y a sus sustitutos, en la porción distal de este progresa el mesenquima como una prolongación única que posteriormente se divide y va a dar origen a la yema y al pedículo del primero, segundo y tercer molar, este último adopta una posición con relación al segundo en la misma disposición que los dientes permanentes a los temporales como un diente de reemplazo. El lugar donde se produce la odontogénesis del tercer molar inferior sucede en una zona de gran crecimiento distal de la mandíbula lo cual desplaza el germen dentario a una posición casi horizontal alterando su proceso de erupción.

La retención del tercer molar es de origen diverso pudiendo depender de factores tales como:

- Multifactorial -Gran densidad del hueso que rodea el diente -anomalía del folículo dentario - Gran densidad de la membrana mucosa
- Factores Genéticos.
- Falta de espacio – Obstrucción por apiñamiento o por otra barrera física.
- Retardo en el crecimiento – Anquilosis.
- Dirección en el crecimiento.
- Dirección de erupción – curso anormal de erupción por orientación del germen dental.<sup>20 21</sup>

---

<sup>19</sup> Ibíd. 10

<sup>20</sup> Quirós Oscar J. Palma Auristhela (1998)

<sup>21</sup> Ibíd. 1

Una de las principales causas en los dientes retenidos es el folículo dentario (FD) es un órgano en forma de saco que contiene el diente dentro de los maxilares antes de su erupción. El Saco Peri coronario (SP) es la parte coronaria del FD cuando el diente completa el desarrollo anatómico dentro del tejido óseo. En esta parte coronaria pueden permanecer restos epiteliales residuales de la lámina lateral o restos epiteliales de los brotes de epitelio externo que se introducen en el mismo.<sup>22</sup>

Los Folículos Dentales FD forman parte de las estructuras inmaduras que componen la porción ectomesenquimatosa de los gérmenes dentarios, participan en la formación del cemento y el ligamento periodontal. Radiográficamente el FD se puede observar como una delgada radio lucidez semicircular alrededor de los dientes retenidos con un borde radio opaco que en ocasiones puede presentar modificaciones en cuanto al espesor y asimetría. El espacio folicular debe medir 2.5 Mm. en el estudio de radiografías intra orales y hasta 3mm en panorámicas. Existe la posibilidad de que el tejido conectivo del FD de lugar del componente fibroso de las neoplasias odontogénicas dando como resultado frecuentemente la asociación de dientes retenidos-tumores odontogénicos. Este folículo es el último en formación embriológica del diente en culminar el proceso de desarrollo diferenciación-involución y el mismo contiene una incalculable fuente de moléculas que están biológicamente activas, estas se expresan inicialmente como factores de crecimiento determinantes para garantizar la erupción dental.

Según Bernal Balaez. (1997) Por un inevitable proceso filogenético, la retención dental es y será un fenómeno que acompañe al desarrollo y nuestras condiciones de vida, solamente un salto evolutivo con la desaparición de determinadas piezas dentarias lo evitaría. Ese cambio dialéctico, cuali-cuantitativo, es un acto de larga evolución.

El Saco Peri coronario SP mantiene unido al diente retenido, esta constituido por el tejido conectivo fibroso maduro o de aspecto mixoide en el seno de los cuales aparecen diferentes elementos tales como células epiteliales agrupadas de diferentes formas y calcificaciones de morfología y arquitectura variable. Se

---

<sup>22</sup> Ibíd. 1

diferentes formas y calcificaciones de morfología y arquitectura variable. Se considera como calcificaciones a aquellas formaciones de bordes precisos o bien definidos, estructuras romboideas de bordes aristados que se disponían irregulares o asumen formas redondeadas vinculadas en inmediata proximidad con células epiteliales. (Ver Foto 3, 4, 5.)<sup>23</sup> Se realizó un estudio donde el FD presenta un factor de crecimiento epidérmico y su receptor (EGF y EGF receptor) los cuales son un factor fundamental para la erupción del diente. El aislamiento de estos factores debe crear una nueva inquietud sobre su posible permanencia dentro del SP, en aquellos en que no ocurra un adecuado proceso de erupción dentaria donde determinados promotores de elementos endógenos y exógenos influyen en la sobre expresión de este receptor a través de sus oncogenes codificantes, es ahí el punto de neoformaciones a partir del SP inmerso por prolongados periodos de tiempo unido a su respectivo diente retenido.

Otros autores como Elesay (1978) y Dhalin (1980) señalan que Existe la posibilidad de que el tejido conectivo del FD de lugar al componente fibroso de las neoplasias odontogénicas, es por eso la constante asociación de dientes retenidos-tumores odontogénicos, el SP posee la capacidad para que a partir del se puedan generar las neoformaciones de tejidos dentarios; presunción que se refuerza por la semejanza morfológica entre los rasgos celulares de dichas neoformaciones y los elementos constituyentes del SP. Las calcificaciones se presentan como resultado de metaplasias a partir de restos epiteliales productos de secreción o inclusive de origen distrófico, frecuentes micro-hemorragias-relación con el trauma ocasionado por intentos eruptivos.<sup>24</sup>

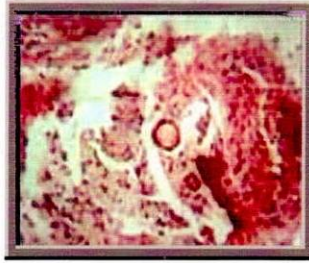Foto.3. Calcificación de bordes aristados.



Fuente: calcificaciones en los folículos de dientes retenidos. Dr. Ángel Emilio Bernal

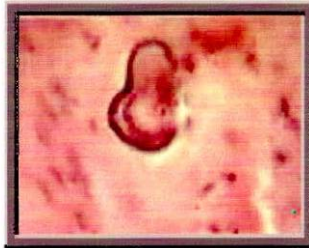<sup>23</sup> *Ibíd.* 11

<sup>24</sup> *Ibíd.* 2



Fuente: calcificaciones en los folículos de dientes retenidos. Dr. Ángel Emilio Bernal

Foto. 5. Nido de calcificación.



Fuente: calcificaciones en los folículos de dientes retenidos. Dr. Ángel Emilio Bernal

Según M. Donado Los factores de retención pueden ser:

### **Locales**

Aunque indudablemente la mayoría son de causa mecánica. Se enumeran una serie de razones embriológicas, a causa de los orígenes y las especiales ubicaciones de dientes como el tercer molar.

- Factores Embriológicos – El tercer molar inferior que nace en la zona distal de la Apófisis alveolar e intenta erupcionar en un espacio limitado, cuando todos los dientes de la Arcada están alineados.
- Origen del Diente.

### **Mecánicos**

Es un obstáculo mecánico el que impide la normal erupción del diente del tercer molar esta dificultado en su erupción y ubicación definitiva en la arcada por los siguiente hechos.

- Falta de espacio – Origen en el ángulo mandibular, en el extremo distal de la lamina dentaria. Situación en un espacio muy limitado.
- Relaciones Anatómicas con elementos inextensibles como el segundo molar, las corticales Óseas y rama ascendente de la mandíbula.
- Desarmonía Dentó maxilar – Maxilares pequeños y dientes grandes.
- Dientes Inclinaos por extracción prematura de los temporales – el diente retenido choca contra las raíces o las coronas de estos.
- Dientes Supernumerarios – En el maxilar superior en el ámbito palatino o vestibular.
- Persistencia de un diente temporal más allá de la época de su exfoliación.
- Odontomas – impide la erupción del diente subyacente.
- Condensación Ósea del tipo de la Osteítis Condensante, Enostosis y Osteosclerosis.
- Quiste odontogeno – (quiste dentigero) quistes radiculares de un diente temporal impide la erupción de un diente adyacente.
- Cicatrices Mucosas – postraumáticas.
- Fibromatosis congénita gingival – encía hiperplásica.<sup>25</sup>

### **Generales**

Cualquier enfermedad sistémica de origen endocrino o relacionada con el metabolismo del calcio y que intervenga en los mecanismos de erupción dentaria puede influir negativamente, retrasándola o impidiéndola totalmente.

- Enfermedades sistémicas de origen endocrino o relacionadas con el metabolismo del Calcio – Intervienen en la erupción dentaria, retrasándola o impidiéndola totalmente.
- Retraso fisiológico de la erupción – discordancia entre la edad cronológica del individuo y la fisiológica del recambio dentario este retraso se debe a factores genéticos y ambientales, influyen, la raza, el sexo, el clima, la dieta, la constitución del individuo o las enfermedades infecciosas de carácter agudo. Es mas frecuente en los varones en la zona de premolares y caninos.

---

<sup>25</sup> Ibíd. 6, 5

- Retraso Patológico de la erupción – alteraciones endocrinas, la más frecuente el Hipotiroidismo.
- Alteraciones metabólicas – Raquitismo
- Herencia.
- Síndrome de Gardner.
- Disostosis cleidocraneal – ausencia de reemplazo dentario y múltiples inclusiones.
- Poli displacia ectodérmica hereditaria – hipodoncia acompañada de retenciones dentarias.
- Desplacia fibrosa – querubismo – anodoncia e inclusiones múltiples.
- Osteopetrosis.<sup>26</sup>

## 1.2 DIENTES IMPACTADOS

Los dientes emergen a través de las encías durante la infancia momento en el cual se tienen los dientes temporales que son reemplazados por los permanentes, cuando un diente permanente no erupciona o erupciona parcialmente en la arcada dentaria en el intervalo de tiempo esperado se impacta, el saco pericoronario puede estar, o no, abierto en la boca, pero el trayecto normal de erupción del diente se halla interferido o bloqueado, siendo los de mayor incidencia normalmente los terceros molares por ser los últimos dientes en salir. (Ver fotos 6, 7 y 8). Cuando los dientes impactados permanecen encajados en tejidos blandos o en el hueso más allá de su tiempo normal de erupción una de las causas puede ser el apiñamiento de los dientes ya erupcionados, pueden inclinarse, torcerse o desplazarse cuando no hay espacio en la arcada tratando de brotar resultando en dientes impactados o enclavados.<sup>27</sup> La presencia de terceros molares impactados es muy común y a menudo no presenta dolor, no causa ningún problema, en algunos casos estos molares empujan a los dientes próximos produciendo mala alineación y causando una eventual desviación de la mordida.<sup>28 29</sup>

La Impactación hace referencia a los dientes que no han erupcionado en la época esperada debido a impedimentos mecánicos, En la mayoría de los pacientes no hay

<sup>26</sup> *Ibíd.* 5, 6

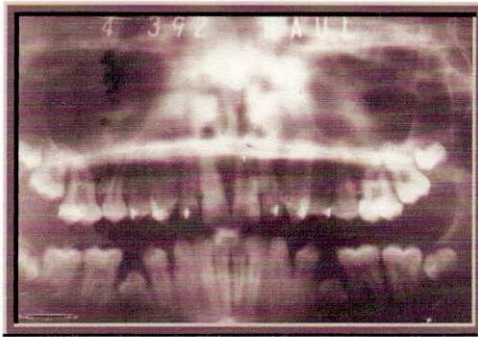
<sup>27</sup> *Ibíd.* 2

<sup>28</sup> Raspall Guillermo ( )

<sup>29</sup> Diente Impactado Información General.htm

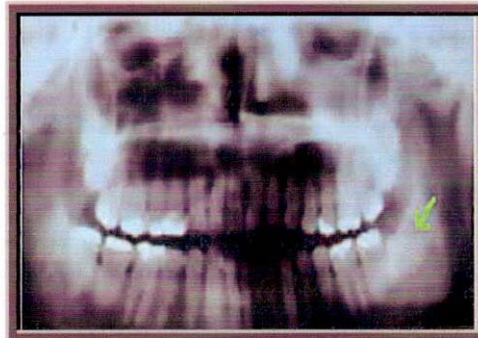ninguna causa conocida de la Impactación dentaria siendo la más frecuente en los terceros molares, caninos superiores y premolares casi siempre los segundos, los caninos inferiores, los primeros molarares y los incisivos son de menor frecuencia. La erupción retrasada o demorada Es un trastorno dental que involucra retrasos en la salida a través de las encías de un diente a la cavidad oral, puede estar asociada a factores locales o generales.<sup>30</sup>

Foto 6. Impactación terceros molares inferiores



Fuente: Medicentro instituto superior de ciencias medicas.

Foto 7. Tercer molar inferior impactado en posición horizontal

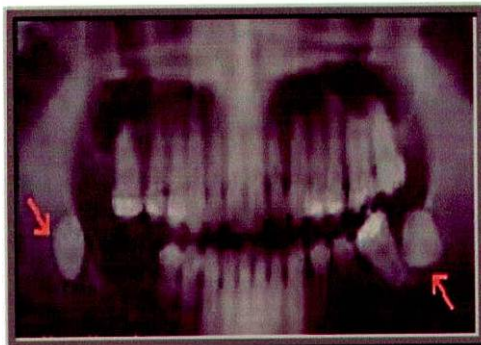

Fuente: Abordajes quirúrgicos intra orales U. Nacional.

---

<sup>30</sup> Ibíd. 4, 14

Foto 8: Terceros molares inferiores impactados en posición vestibulo lingual



Fuente: Abordajes quirúrgicos intra orales U. Nacional.

### 1.2.1 Signos y Síntomas

Los dientes que erupcionan parcialmente pueden atrapar comida, placa y otros dentritos en el tejido blando alrededor produciendo inflamación y sensibilidad en las encías y desagradable olor, esta afección se llama Pericoronitis, además en ocasiones se presenta caries cuando se produce impactacion de el ultimo molar en los segundos molares sobre la raíz o la corona en la zona de contacto.<sup>31</sup>

El examen de los dientes impactados puede mostrar agrandamiento de tejido sobre el área donde no erupciona un diente o donde ha erupcionado solo parcialmente, el diente puede estar presionando los dientes adyacentes y la encía alrededor del área puede mostrar signos de infección tales como:

- Enrojecimiento.
- Drenaje.
- Sensibilidad.<sup>32</sup>

El examen de los dientes parcialmente erupcionados puede mostrar los siguientes signos:

- Dificultad para abrir la boca.
- Agrandamiento del tejido dolor o sensibilidad de las encías.
- Sabor desagradable al morder sobre el área

---

<sup>31</sup> Ibíd. 6, 5, 1

<sup>32</sup> Ibíd. 6, 5

- Espacio visible donde no salió el diente
- Enrojecimiento e inflamación alrededor del diente impactado
- Ganglios linfáticos agrandados del cuello
- Mal aliento
- Dolor de cabeza prolongado o dolor de la mandíbula y maxilar.<sup>33</sup>

Cuando las encías se inflaman sobre las cordales y luego se drenan se puede sentir como si el diente emergiera y luego se impactara de nuevo. (Ibíd. 13)

### 1.2.2 Causas o Factores de Impactacion

Uno de los principales factores es la anquilosis la cual se puede presentar por traumas e infección que son considerados como agentes causales en los dientes temporales primarios, es más común en los segundos molares temporales inferiores y experimentan un grado variable de reabsorción radicular.<sup>34</sup>

Según Joseph A. Regezi, se desconoce el origen de la anquilosis pero parece estar en relación con el proceso inflamatorio periapical y la reparación ósea subsecuente. Con la pérdida local del ligamento periodontal, el cemento del hueso se mezcla y produce fusión del diente al hueso alveolar. La falta de espacio en el arco de los premolares la mayoría de las veces es por la pérdida prematura del molar temporal o por su permanencia prolongada debido a la falta de reabsorción de sus raíces, la anquilosis Y factores completamente desconocido.<sup>35</sup>

### 1.2.3. Complicaciones

El diente impactado puede no causar problemas para algunas personas y quizás requiere tratamiento. Si el diente impactado esta causando síntomas, Las complicaciones más comunes son:

- Infección recurrente.
- Absceso del diente / encía.
- Mal oclusión de los dientes.
- Malestar crónico en la boca.

---

<sup>33</sup> Ibíd. 1, 2

<sup>34</sup> Ibíd. 14

<sup>35</sup> Ibíd. 14

- Alveolo seco una vez extraído el diente.

En casi todas las ocasiones sé esta a favor de la eliminación precoz y correcta de un diente impactado patológico como un procedimiento preventivo lógico y seguro desde el punto de vista fisiológico, sin embargo los especialistas en ortodoncia aseguran que la exeresis de estos dientes solo esta indicada cuando el ortodoncista considera que la extracción podría facilitar el tratamiento completo del paciente y que estos dientes no realizaran ninguna función útil en la cavidad bucal. El constante cambio de conceptos que se presentan en la odontología garantiza la posibilidad de que un mayor número de pacientes reciban tratamientos dentales con diagnósticos completos, exámenes clínicos, exámenes radiográficos.<sup>36</sup>

### 1.3 DIENTES INCLUIDOS

Los dientes incluidos se caracterizan por haber perdido la fuerza de erupción, encontrándose sumergido en el maxilar rodeado aun de su saco pericoronar intacto y de un lecho óseo. tanto los dientes impactados como los no erupcionados son técnicamente dientes incluidos, pero él termino se aplica a menudo mesiodens, a otros dientes supernumerarios y a dientes asociados con o sin patología. Estos dientes pueden quedar cubiertos parcial o totalmente por la encía, provocando infecciones muy frecuentes sobretodo cuando esta parcialmente comunicado con la boca, este fenómeno puede generar daños a los dientes vecinos patología periodontal, quistes y en raras ocasiones tumores.<sup>37</sup>

Para su ubicación se deben tener muy en cuenta los siguientes parámetros:

- Posición Vertical.
- Inclinación de 45 grados.
- Inclinación de mas de 45 grados.
- Grado de inclusión.

Las inclusiones dentarias pueden ubicarse en los ramos ascendentes, ángulo mandibular o zona Seno maxilar. La mayor incidencia de este trastorno dentario se da en mujeres entre los 15 y 30 años siendo la localización más frecuente en la mandíbula, aproximada mente el 17% de los pacientes presentan inclusiones dentarias.

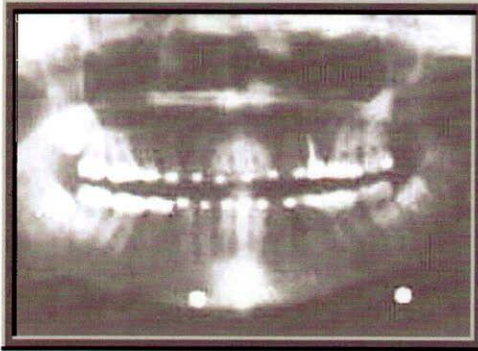
---

<sup>36</sup> *Ibíd.* 7

<sup>37</sup> *Ibíd.* 2, 3, 4, 2, 7

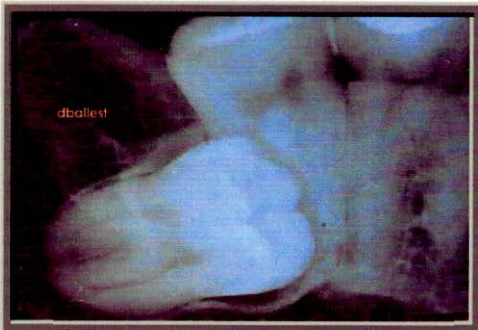
La falta de armonía en el desarrollo y tamaño de los huesos del maxilar provocan también anomalías en el perfil de la cara, la mayor incidencia de morbilidad se da entre los 15 y 40 años con un pico importante a la edad de 20 para fijar una línea descendente después de los 40. Ver foto 9, 10, 11

Foto 9: Radiografía panorámica que muestra la inclusión de terceros molares.



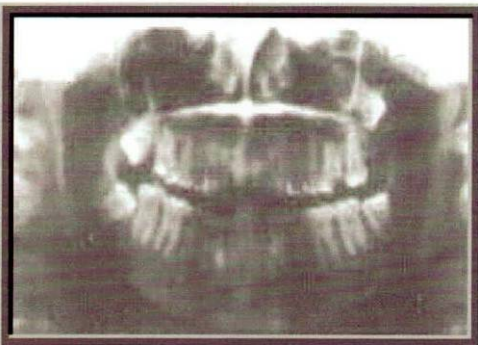
Fuente. Indicación para la remoción. htm

Foto 10: Tercer molar inferior incluido



Fuente. Abordajes quirúrgicos intra orales U. Nacional

Foto 11. Tercer molar superior incluido disto angular



Fuente. Indicación para la remoción. Htm

### **1.3.1. Causas o Factores de inclusión**

son múltiples las causas que determinan una inclusión dentaria o los factores que la condicionan.

#### Causas sistémicas

- Herencia
- Progerie
- Disfunciones endocrinas
- Enfermedades ligadas al metabolismo del calcio (raquitismo)
- Desnutrición
- Anemia
- Sífilis congénita
- Tuberculosis
- Disostosis cleidocraneal
- Oxicefalea
- Acrodoplasia
- Acrocefalosindactilia (síndrome de apert)
- Fibromatosis congénita
- Hipotiroidismo
- Síndrome de gadner
- Displacia ectodérmica anhidrotica

#### Factores

- Discrepancia entre la arcada dental y el tamaño de los dientes.
- Gérmenes dentarios en mal posición.
- Patrón de erupción anormal.
- Presencia de dientes supernumerarios.
- Quistes y tumores odontogenicos.
- Perdida prematura de temporales.
- Anquilosis de temporales.
- Trauma maxilar.
- Inflamación crónica.

- Presencia de fisuras congénitas.<sup>38</sup>

### **1.3.2 Complicaciones**

Es importante conocer cual es el estado general que presenta el paciente con independencia de la lesión que se ha de tratar. Se designan el conjunto de fenómenos patológicos provocados por la evolución del tercer molar

Primer termino:

- Pericoronaritis previas.
- Posición del molar.
- Grado de inclusión.

Segundo termino:

Pueden presentarse en diversas formas y síntomas comunes.

- Inflamación.
- Dolor- intermitente-constante-periódico-ligero-grave-agudo y estar localizado en el área inmediata al diente incluido, comprometer todos los dientes superiores e inferiores en el lado afectado -el oído-post-articular, y en algunos casos toda la zona inervada por el nervio trigémino.
- Hematoma.
- Trismus.
- Tinnitus
- Otitis
- Fiebre
- Malestar general
- Adenopatía regional

---

<sup>38</sup> Ibíd. 1, 2

## 2. MANIFESTACIONES CLÍNICAS DEL TERCER MOLAR

Según M. Donado, existe una variada sintomatología en la evolución del tercer molar, que se agrupa en una serie de accidentes que se clasifican en infecciosos, mecánicos, reflejos y tumorales.<sup>39</sup>

### 2.1 ACCIDENTES INFECCIOSOS

El origen infeccioso es un proceso irritativo que se deriva de los obstáculos mecánicos, por los elementos infecciosos circundantes en la sangre o a partir de los que ya existen en la cavidad bucal la infección se sitúa en el espacio pericoronario que rodea la corona y forma una cavidad virtual que se puede infectar al ponerse en comunicación con el medio bucal directamente por efracción en el fondo de saco retromolar o por medio del alveolo del segundo molar a causa de una periodontitis que se presenta con mayor frecuencia por la erupción parcial de un tercer molar mesioangulado lo cual facilita el empaquetamiento de alimento Interproximal y se dificulta la higiene de la zona formando una bolsa, o como la complicación de una caries de este segundo molar. Estos accidentes están relacionados con las Pericoronaritis, esta es una infección de la cavidad y las paredes Peri coronarias del molar, el tipo más común es la que se presenta alrededor del tercer molar inferior la cual es producida por un micro- trauma repetido ocasionado cuando al ocluir la mucosa es comprimida por los molares antagonistas ocasionando una inflamación y posteriormente una invasión de microorganismos por debajo del capuchón pericoronario, la manifestación clínica comienza con un dolor leve o moderado en la zona en que esta erupcionando el molar, con varios días de duración y con la tendencia de ir aumentando espontáneamente hasta tornarse en un dolor fuerte, incapacitante de varias oradse duración, en este momento o fase paroxística es frecuente que haya una irradiación de este hacia toda la zona del área comprometida e inclusive a zonas alejadas de esta, después de varias horas queda una zona adolorida, localizable y sensible, esta manifestación se presenta intermitentemente de manera espontánea o al

---

<sup>39</sup> Ibid. 5, 6, 16

palpar la zona dado que la sensibilidad de la mucosa es tan grande que solamente al tocarla se desencadena este terrible dolor, se presenta entre los 18 y 25 años en tres formas diferentes:

- Pericoronaritis Aguda congestiva o serosa:

Se caracteriza por dolor en la zona retromolar acentuado con la masticación, este síntoma se irradia a la Faringe y a la rama ascendente, también presenta una mucosa edematosa, brillante, eritomatosa que recubre una parte de la corona del molar y que presenta sangrado a la menor presión.

- Pericoronaritis Aguda Supurada:

Se presenta con dolores intensos que se irradian a las Amígdalas o al oído. También aparecen otros síntomas como Trismos y disfagia, eritema que se extiende hacia la Faringe, y Adenitis.

- Pericoronaritis crónica:

Puede aparecer con la ausencia total o poco evidente de síntomas como lo son la halitosis, Faringitis y gingivitis, Los cuales se pueden atenuar en alijas retromolares intermitentes a veces acompañados por un Trismo.

Según Gustav O. Krueger, (2002) la presencia de infección en forma de pericoronaritis debe tratarse antes de la cirugía. Una pericoronaritis aguda en torno a un tercer molar inferior generalmente responde a la extracción del tercer molar superior si esta chocando contra los tejidos inferiores infectados. Puede ayudar en el tratamiento el sondear con una sonda de plata estéril por debajo del colgajo del lado vestibular para liberar el pus, irrigar ulteriormente e instruir un tratamiento con antibióticos.

Según Guillermo Raspall, es la infección de tejidos blandos que rodean la corona de un diente parcialmente impactado, causada por los mismos gérmenes de la flora oral. En general se debe a la desinclusion del diente con apertura del techo óseo y del saco pericoronario a la cavidad bucal, que da origen a una Impactación submucosa. La extensión de esta infección puede convertir un proceso localizado en un cuadro de osteítis más generalizado o de celulitis en los tejidos blandos.

Una vez hecho el diagnóstico de Pericoronaritis se deben valorar tanto las posibilidades de erupción del diente, la posición sobre la arcada, el estado de molares y premolares como laterales, los desplazamientos dentarios preexistentes y la armonía dentomaxilar.<sup>40</sup>

### **2.1.1 Accidentes infecciosos óseos:**

Son los menos frecuentes, en estos casos el hueso maxilar se ve afectado por vía ligamentosa, perirradicular o por recesos peri coronarios dando como resultado una contaminación directa.

- Sinusitis:

Es un accidente infeccioso a causa de la evolución patológica del tercer molar superior.

- Tromboflebitis Craneofaciales:

El origen puede ser también la pericoronaritis, la tromboflebitis se caracteriza por dolor en el ojo y sensibilidad a la presión, edema palpebral, lagrimeo, quemosis y hemorragia retiniana. También se presentan fiebres altas, escalofríos, taquicardias, sudoración acompañada de alteración en los nervios craneales con parálisis oftálmica, ausencia de reflejo corneal y midriasis.

### **2.1.2 Accidentes infecciosos mucosos:**

Además de la pericoronaritis están dos tipos: la estomatitis neurotrófica y lesiones localizadas.

- Estomatitis neurotrófica:

Es una complicación de la pericoronaritis del tercer molar inferior, caracterizada por papilas ínter dentarias turgentes, al rojo vivo que sangran al menor contacto. En un estadio más avanzado estas papilas se despegan y ulceran; las ulceraciones son pequeñas, irregulares y recubiertas por un exudado gris amarillento. Los síntomas vienen desde dolores bucales que se irradia hacia la faringe y el oído, disfagia, salivación y fetidez del aliento.

---

<sup>40</sup> Ibid 5, 6

- Lesiones localizadas:

Es mas frecuente que se produzca en el tercer molar superior, produciendo una ulceración en la zona retromolar provocando erosiones y ulceraciones a la altura de la mucosa yugal vestibular.

### **2.1.3 Accidentes infecciosos ganglionares:**

Los vasos linfáticos de las afecciones retromolares desaguan en los ganglios submaxilares profundos o peri faríngeos. Las lesiones ganglionares congestivas acompañan a toda pericoronaritis.

- Adenitis congestiva simple:

En el curso de la pericoronaritis los ganglios linfáticos satelitales aumentan de volumen y se hacen palpables y ligeramente dolorosos.

- Adenitis supurada:

Es un ganglio que simplemente aumente bruscamente de volumen, haciéndose sumamente doloroso y pierde su contorno y movilidad. Los signos son desde, hipertermia, taquicardia, palidez y astenia.

### **2.1.4 Accidentes infecciosos celulares:**

Propagación de la infección peri coronaria al tejido celular de las regiones cervicofaciales como la celulitis aguda crónica circunscrita o difusa.

## **2.2 ACCIDENTES MECÁNICOS**

La insuficiencia de espacios es una causa evidente de retenciones, evoluciones en posición anormal y presiones sobre el segundo molar dando esto como resultado desplazamiento dentario y trastorno en la articulación, presentándose con mayor frecuencia en el maxilar inferior, sus manifestaciones clínicas son a nivel dentario, en la mucosa, en el hueso maxilar, en la articulación temporomandibular o a través de una prótesis.<sup>41</sup>

---

<sup>41</sup> Ibíd. 6, 7

- **Dentarios:**

Es necesario tener en cuenta el segundo molar permanente y el grupo frontal de incisivos y caninos debido a que estos dientes sufren la frecuente presión del tercer molar en erupción. En los segundos molares puede lesionar la corona, el cuello y provoca lisis de la raíz distal, en los incisivos y caninos implica un desplazamiento de molares y premolares que si es bilateral altera el alineamiento de los incisivos y caninos con rotaciones, versiones o traslaciones. Fracturas: los dientes retenidos son un factor de debilitamiento de la mandíbula que explica la mayor frecuencia de líneas de fractura en relación con el diente incluido.

- **Mucosos:**

ulceraciones producidas por los decúbitos provocados por la corona del diente enclavado; siendo mas frecuentes en las mejillas en los molares superiores inclinados hacia fuera produciendo leucoqueratosis y ulceraciones.

- **Óseos:**

se produce lisis radicular o coronaria del diente adyacente; también se puede producir lisio sea en la región alveolar distal del segundo molar incrementándose por implantación de alimentos entre ambos molares con el consiguiente síndrome del septo: dolor, pérdida ósea, enfermedad periodontal localizada.

- **Articulares:**

después de un tiempo variable se produce el desequilibrio de la articulación que provoca la evolución de los terceros molares ocasionando fenómenos artrosicos, disfunción, algias, chasquidos y dolor irradiado.

### **2.3 Accidentes Reflejos**

Se caracterizan por se muy variados en principio además de que aparecen en un terreno particular. La prueba de su origen no se establece en la mayoría de los casos hasta después de la supresión radical de la espina irratativa que constituye el diente.

- **Alteraciones sensitivas:**

Las Algias son las alteraciones mas frecuentes provocadas por los molares incluidos y pueden estar localizadas en el dental inferior haciendo presión en el

agujero mentoniano provocando dolor, estas Algias están irradiadas a las otras ramas trigémino.

En el maxilar superior las Algias orbitarias unilaterales se irradian a la frente, al oído, a la mastoides, al hombro, al brazo, con lagrimeo, congestión ocular, y sensación de obstrucción nasal.

- Alteraciones motoras:

Se presentan parálisis faciales homo laterales de aparición brusca que desaparecen con la supresión del molar.

- Alteraciones sensoriales:

Se pueden encontrar zumbidos de oído, disminución de la agudeza auditiva, alteraciones del volumen de la parotida o tumefacciones pasajeras de esta glándula o de la submaxilar.

## **2.4 Accidentes Tumorales**

Se clasifican como tumorales a causa de la evolución patológica del molar del juicio. Se caracterizan por ser excepcionales en el maxilar superior, describiéndose en el inferior. Gracias a la radiografía se nos es permitido individualizar tres categorías de lesiones.

- Granuloma marginales y quistes latero dentarios:

Los Granulomas marginales pueden ser posteriores o anteriores y son tumefacciones laterocoronareas. Los quistes latero dentarios son producidos por un granuloma o quistes dentigeros.

- Quistes peri coronarios:

Son relativamente frecuentes en el maxilar inferior y se desarrollan en la rama ascendente pudiendo evitar la evolución del molar. En el maxilar superior el quiste rechaza o invade el seno maxilar.

- **Osteítis hiperplásica:**

Se presenta en el ángulo de la mandíbula recubierta por mucosa hiperplásica y fungosa ligeramente dolorosa acompañándose de movilidad del segundo molar y veces de una anestesia mentoniana.

### 3. CLASIFICACION

#### 3.1 CLASIFICACIÓN DE TERCEROS MOLARES RETENIDOS

El concepto de situación y posición dentaria son términos generales que se utilizan para ubicar un diente en el espacio y en relación con los otros dientes de la arcada correspondiente. La situación es un término que se refiere al asiento o al lugar que ocupa un diente en relación con los otros dientes que están próximos a él, esta se refiere al desplazamiento, nivel y profundidad del propio diente. La posición señala la actitud o postura del diente con respecto a su eje mayor, esta se refiere al alineamiento o inclinación.

Es frecuente la utilización de los términos ectopia y heterectopia. El diente ectópico sería el diente retenido en un lugar cercano al que ocupa habitualmente, el heteroptico es aquel que se sitúa en una posición más alejada.

De acuerdo a su situación los dientes se clasifican en:

1. Dientes erupcionados en la arcada.
2. Dientes en proceso fisiológico de erupción
3. Dientes retenidos

A) Enclavados.

- Perforan la mucosa
- Submucosos

B) Incluidos.

- Intra óseos altos
- Intra óseos bajos
- Ectopicos
- Heterotopicos

Todas las anteriores situaciones pueden encontrarse en forma vestibular, palatino y lingual.<sup>42</sup>

Existen varias clasificaciones para los terceros molares que en general siguen los siguientes criterios:

- Posición del Tercer Molar con relación al segundo molar
- Características del espacio retromolar
- Angulo del eje longitudinal del diente
- Cantidad de tejido de óseo, o mucoso que cubre el diente retenido.
- Relación del Tercer Molar con la rama mandibular (Específico para terceros molares inferiores).<sup>43</sup>

### **3.1.1 Clasificación Winter y Ginestet**

Según Winter se tiene en cuenta la posición del eje longitudinal del tercer molar inferior retenido en relación con el eje longitudinal del segundo molar, clasificándolos en:<sup>44</sup>

- Vertical
- Meso angulado. su eje forma con la horizontal un ángulo entre 30 y 80 grados abierto hacia delante.
- Disto angulado. Similar al anterior pero con el ángulo abierto hacia atrás.
- Horizontal.
- En vestíbulo versión. Eje oblicuo hacia vestibular.
- En linguo versión. Eje oblicuo hacia lingual.
- Invertido.
- Mesoangular invertido. Eje oblicuo hacia abajo y adelante entre 90 y 120 grados.
- Disto angular invertida. Similar al anterior con el eje oblicuo hacia abajo y hacia atrás.

Los anteriores se pueden presentar: Ríes Centeno; considera cuatro posibilidades al respecto:

---

<sup>42</sup> Ibíd. 6, 2

<sup>43</sup> Concepto de Dientes Retenidos

<sup>44</sup> Ibíd. 7, 16

1. Sin desviación
2. Con desviación vestibular
3. Con desviación lingual
4. Con desviación vestibulo-lingual o Rotado sobre su eje.<sup>45</sup>

1. Se dice que un tercer molar no sufre desviación cuando radiográficamente no se ve la cara oclusal y en el punto de contacto no hay superposición coronaria.

2. En la desviación vestibular, el tercer molar se posiciona cercano a la cortical externa y radiográficamente se detecta por que no se ve la cara oclusal; pero hay superposición coronaria en el punto de contacto.

3. En la desviación lingual, se posiciona cercano a la cortical externa por lo que se aprecia la cara oclusal en las radiografías; en el punto de contacto no hay superposición coronaria.

4. En la desviación vestibulo-lingual, consiste en que el eje mayor del diente se dirige de vestibular a lingual o viceversa. en ambos casos la radiografía muestra la cara oclusal del tercer molar y la superposición coronaria.

### **3.1.2 Clasificación Pell y Gregory (1942)**

Pell y Gregory, considera los siguientes parámetros, para clasificar los terceros molares inferiores retenidos.<sup>46</sup>

La Relación del tercer molar con la rama ascendente mandibular se divide en clases, de la siguiente forma:

- Clase I

El espacio entre la superficie distal del segundo molar y el borde anterior de la rama ascendente mandibular es igual o mayor que el diámetro mesiodistal de la corona del tercer molar. (Ver Fig. 1, 4, 7, 10, 13, 16.)<sup>47</sup>

---

<sup>45</sup> Ibid. 7

<sup>46</sup> Ibid. 7, 3

- Clase II

El espacio entre la superficie distal del segundo molar y la rama ascendente mandibular es menor que el diámetro mesiodistal del tercer molar. (Ver Fig. 2, 5, 8, 11, 14, 17.)<sup>48</sup>

- Clase III

Cuando no existe espacio entre la cara distal del segundo molar inferior y el borde anterior de la rama mandibular. El tercer molar está parcial o totalmente dentro de la rama. (Ver Fig. 3, 6, 9, 12, 15, 18.)<sup>49</sup>

La Profundidad relativa del tercer molar se divide en posiciones de la siguiente forma:

La posición se refiere a la ubicación relativa de la cara oclusal del tercer molar con respecto al plano oclusal mandibular.

- Posición A

La parte más alta del tercer molar está en el mismo nivel o por encima del plano de la superficie oclusal del segundo molar. (Ver Fig. 1, 2, 3, 10, 11, 12.)

- Posición B

La parte más alta del tercer molar está en el mismo nivel o por encima del plano de la línea oclusal del segundo molar. (Ver Fig. 4, 5, 6, 13, 14, 15.)

- Posición C

La parte más alta del tercer molar está en el mismo nivel o por debajo del plano de la línea cervical del segundo molar. (Ver Fig. 7, 8, 9, 16, 17, 18.)

Posición del tercer molar inferior en relación al eje axial del segundo molar:

Puede ser mesioangular, disto angular, vertical, horizontal, buco angular, linguangular e invertido.

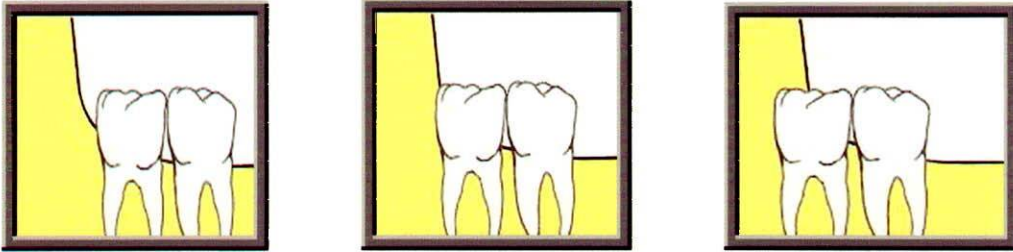
---

<sup>47</sup> Ibid. 7

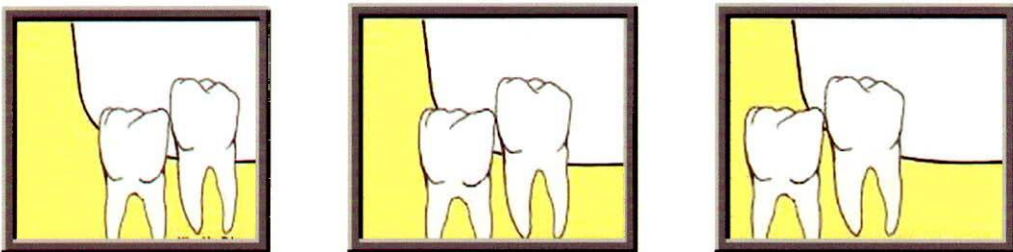
<sup>48</sup> Ibid. 7

<sup>49</sup> Ibid. 7

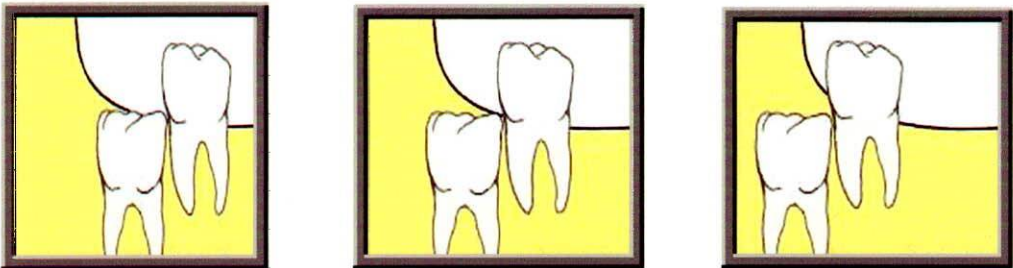
**Figuras 1, 2 y 3 Vertical Clase I, II, y III Posición A (Respectivamente)**



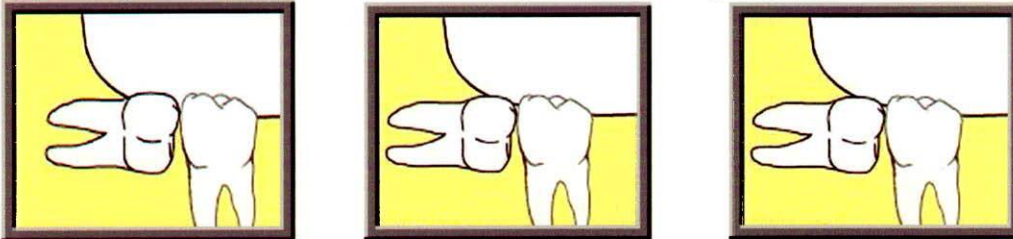
**Figuras 4, 5 y 6 Vertical Clase I, II, y III Posición B (Respectivamente)**



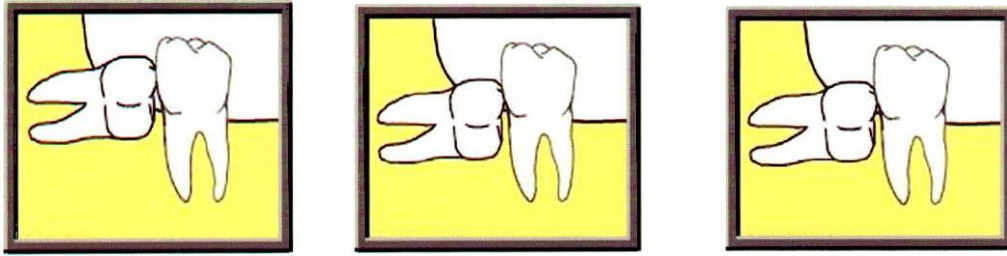
**Figuras 7, 8 y 9 Clases I, II y III Posición C (Respectivamente)**



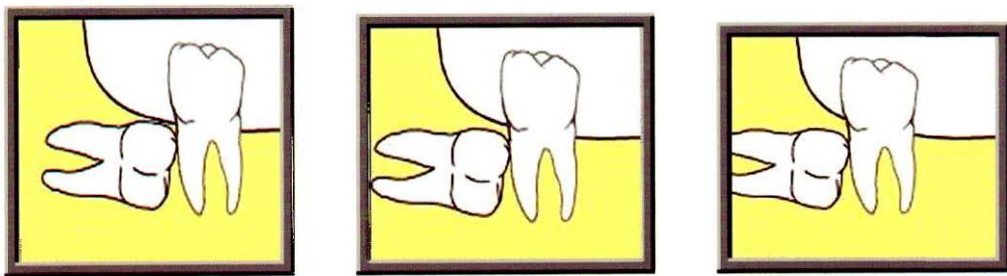
**Figuras 10, 11 y 12 Horizontal I, II y III Posición A (Respectivamente)**



**Figuras 13, 14 y 15 Clase I, II y III Posición B (Respectivamente)**



Figuras 16, 17 y 18 Clase I, II y III Posición C (Respectivamente)



### 3.1.3 Clasificación del tercer molar superior.

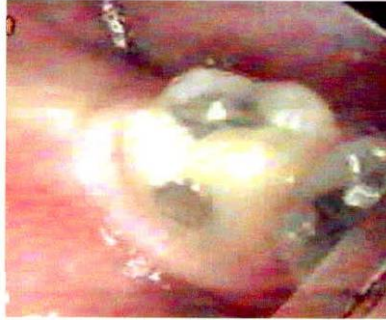se ha clasificado los terceros molares superiores retenidos con un criterio anatómico similar al que se emplea para el tercer molar inferior. La profundidad relativa del diente se juzga en relación con el segundo molar .

### 3.2 VALORACIÓN CLÍNICA

En el examen clínico se debe analizar cuidadosamente la oclusión, la erupción del diente contralateral y la erupción del antagonista, también si existe apiñamiento y mal posiciones dentarias al observar y palpar la zona del diente retenido o incluido permite reconocer la presencia de inflamación o infección así como otro tipo de manifestaciones clínicas. Se puede observar vestibularización o lingualización de dientes adyacentes al diente retenido. Cuando el diente temporal no se reabsorbe en el tiempo esperado se debe sospechar un trastorno en la erupción del diente permanente. El examen clínico debe ser completo y es muy importante recopilar en la historia clínica las enfermedades que ha padecido y padece el paciente en la actualidad y los medicamentos que se le ha prescrito para su tratamiento ya que hay medicamentos que pueden alterar la hemostasia, Al realizar la valoración de los dientes retenidos (incluidos-impactados) se debe obtener la mayor cantidad de información antes del tratamiento quirúrgico u ortodonto-quirúrgico. En el examen

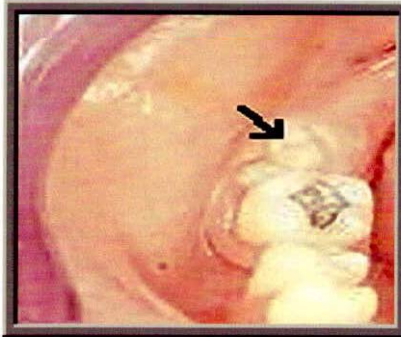
oral se deben descartar posibles complicaciones que cubren el molar, además observar la apertura bucal y el estado de los huesos de los maxilares, presencia de tumoraciones.<sup>50</sup>

Foto 12. Vista clínica del tercer molar inferior



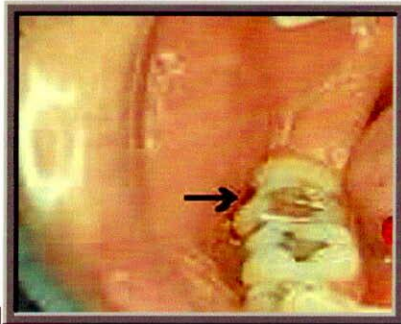
Fuente. Abordajes quirúrgicos Intra orales U. Nacional.

Foto 13. Tercer molar inferior retenido. Corona dirigida hacia región vestibular



Fuente. Abordajes quirúrgicos Intra orales U. Nacional.

Foto 14. tercer molar inferior en posición horizontal



Fuente. Abordajes quirúrgicos Intra orales U. Nacional.

---

<sup>50</sup> Ibíd. 1, 2

### 3.3 VALORACIÓN RADIOGRÁFICA

Al realizarse una valoración radiográfica de dientes retenidos incluidos e impactados en el maxilar inferior se deben analizar:

- La profundidad de la impactación, medida con la relación al plano oclusal.
- La inclinación del diente comparada con el eje axial del diente erupcionado adyacente.
- La longitud, forma, dirección y número de raíces.
- La forma y el tamaño de la corona.
- El espacio del ligamento periodontal.
- Posibilidad de anquilosis.
- La relación que se tenga con la rama del maxilar, valorando el espacio entre la cara distal del segundo molar y el borde anterior de la rama, comparando este espacio con el ancho mesodistal del tercer molar.
- Grado de calcificación radicular.
- Reabsorción de dientes contiguos.
- Se debe observar la relación de las raíces del tercer molar con el conducto dentario inferior y la integridad de sus corticales, así como la relación con el agujero montonero y los ápices de los dientes erupcionados. (Ibíd. 2)
- Disposición de las raíces, estas pueden ser unidas en forma cónicas, separadas, convergentes e incurvadas.
- Los dientes pueden estar en posición vertical, mesio y disto angular, horizontal, invertido y sobre la arcada lingual o vestibular.
- Existencia o ausencia de ligamento periodontal.
- Situación submucosa o perforando la mucosa, intra osea alta o baja, forma y disposición de las raíces del segundo molar.
- relación con la rama ascendente, techo osteomucoso, segundo molar, dentario inferior, cortical externa e interna.<sup>51</sup>

Para el análisis de los dientes retenidos o incluidos en el maxilar superior se debe tener en cuenta además de la mayoría de las consideraciones anteriores:

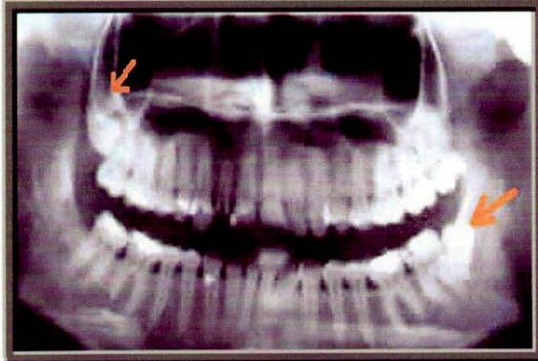
- La fosa infratemporal.
- La fosa pterigomaxilar.

---

<sup>51</sup> Ibíd.. 6, 2

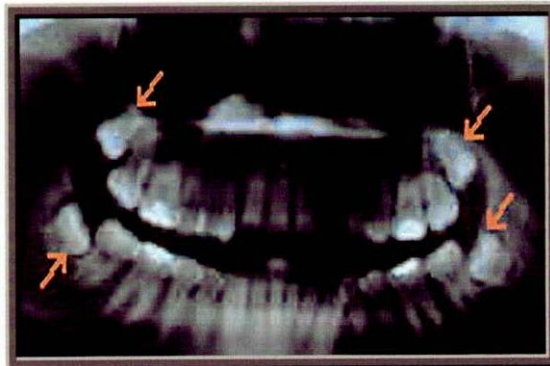
- Fosa nasal.
- La espina nasal anterior.
- El agujero infraorbitario.
- La tuberosidad, es la continuación del proceso alveolar y hacia este el seno maxilar se puede extender rodeando por completo el tercer molar retenido, incluido o impactado.
- El seno maxilar puede estar en estrecha relación con los ápices de los terceros molares e incluso con los ápices de los caninos o supernumerarios incluidos.

Foto 15. Molar inferior izquierdo retenido en posición disto angular y tercer molar superior derecho retenido en posición horizontal.



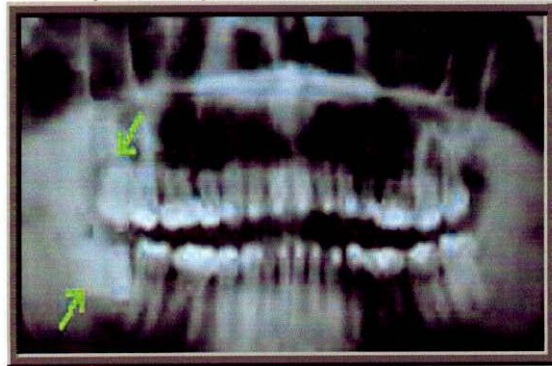
Fuente. Abordajes quirúrgicos Intra orales U. Nacional.

Foto 16. Terceros molares superiores retenidos.



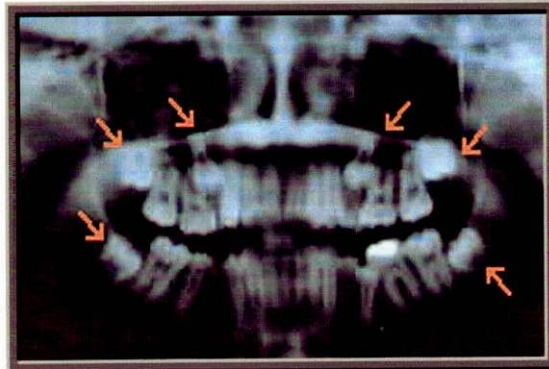
Fuente. Abordajes quirúrgicos Intra orales U. Nacional.

Foto 17. Tercer molar inferior derecho incluido. Posición horizontal. Tercer molar superior izquierdo. Posición vertical.



Fuente. Abordajes quirúrgicos Intra orales U. Nacional.

Foto 18. Terceros molares superiores e inferiores y premolares superiores retenidos.



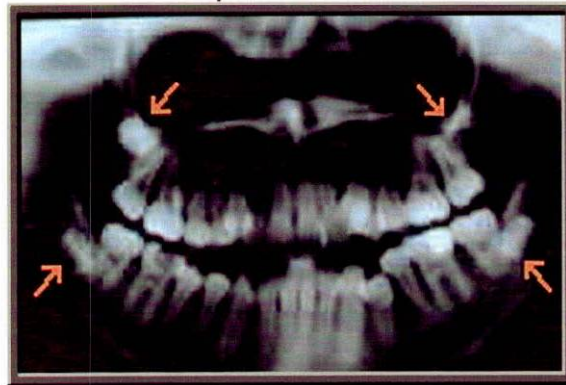
Fuente. Abordajes quirúrgicos Intra orales U. Nacional.

El examen radiográfico de los folículos amerita algunas consideraciones:

- En la radiografía periapical es normal un espacio de tres milímetros.
- En la radiografía panorámica los folículos se observan de mayor grosor normales, debido a la distancia entre el rayo y la placa.
- Debe observarse la morfología, el patrón de erupción, el espacio de ligamento periodontal, la cortical peri coronaria y el hueso esponjoso adyacente.
- La ausencia del cortical pericoronario en el folículo de diente retenido puede formar quistes o tumores, por tanto se debe hacer una inspección detallada de hueso contiguo y comparado con el lado contralateral.

- La presencia de una capa esclerótica (neoformación ósea) alrededor del folículo sugiere una lesión de crecimiento lento.
- La anquilosis dental es la unión del hueso con el diente, se visualiza como puentes escleróticos que atraviesan el ligamento periodontal sustituyendo las fibras por tejido óseo, conectando la dentina y el cemento con el hueso alveolar.
- Las radiografías panorámicas muestran imágenes claras de lesiones de hueso esponjoso.
- Evidencia de lisis.
- Neoformaciones o ensanchamiento óseo.
- Desplazamiento de estructuras anatómicas.

Foto 19. Folículos de terceros molares superiores e inferiores. Radiografía panorámica.



Fuente. Abordajes quirúrgicos Intra orales U. Nacional.

Las radiografías panorámicas muestran imágenes claras de planos sagitales maxilares. Se pueden observar lesiones de hueso esponjoso, zonas de lisis, neoformación o ensanchamiento óseo y desplazamiento de estructuras anatómicas. En la valoración de terceros molares, caninos y premolares incluidos o retenidos, este medio diagnóstico proporciona aceptable información en primera instancia, de la relación de estos con las estructuras anatómicas maxilares y mandibulares y con los dientes adyacentes. Sin embargo no permite ver con claridad la relación vestibulo-lingual de los dientes retenidos.

### 3.4 INDICACIÓN DE TRATAMIENTO QUIRÚRGICO

Para algunos cirujanos y patólogos por regla general todos los dientes impactados deben ser removidos a menos que la remoción esté contraindicada, Para otros el tratamiento debe basarse en la evaluación clínica y radiográfica con el fin de determinar y prevenir riesgos futuros. La exodoncia está indicada en dientes sintomáticos, en dientes asintomático se debe tener en cuenta factores como la edad, la condición general del paciente, la morbilidad post. Operatoria, las complicaciones potenciales y el grado de aceptación, comodidad o inconveniencia del paciente hacia el tratamiento quirúrgico.

La extracción dentaria debe ser un acto quirúrgico con un estudio previo, no todas las exodoncias son iguales y las situaciones cambian en cada paciente, existen los siguientes criterios para la indicación de la cirugía<sup>52</sup>

1. Cuando hay insuficiencia de espacio en el maxilar para alojar el tercer molar
2. Por motivos ortodonticos.
3. Si el paciente va a utilizar prótesis.
4. Por asociación a infecciones, tumores o quistes.
5. Caries no restaurable
6. Dolor facial de causa desconocida.
7. Para corregir problemas existentes.
8. Compromiso periodontal del diente adyacente
9. Tumores odontogénicos asociados
10. Interferencia con el tratamiento ortodóntico
11. Cirugía ortognática
12. Dientes en línea de fractura
13. Interferencia en la elaboración y adaptación de prótesis
14. Dolor de origen inexplicable en la región retromolar y
15. Antes de radioterapia.
16. Para prevenir trastornos futuros.
17. En dientes asintomático deben tenerse en cuenta factores como la edad, la condición general del paciente, la morbilidad, postoperatorio, complicaciones.

---

<sup>52</sup> Odontocat Especialistas Cirugía Exodoncia o extracción dentaria simple.htm

18. Piezas eptopicas.
19. Reabsorción radicular.
20. Desequilibrio de las arcadas.
21. Piezas que no den patología quística.<sup>53</sup>
22. Pericoronaritis.
23. Prevención de fractura mandibular.<sup>54</sup>

Hay opiniones sobre la realización o no de un exodoncia en una pieza con problemas presentes, en general debemos valorar cada caso de forma individual. contraindicaciones de remoción quirúrgica son:

- Posible lesión en estructura adyacente.
- Estado físico comprometido del paciente.
- Dientes retenidos asintomático en pacientes de edad avanzada.
- Edades extremas.
- Compromiso medico del paciente. (enfermedades cardiovasculares, respiratorias e inmunosupresoras no controladas).
- Circunstancias anatómicas.
- Postratamiento con radioterapia en zona de cabeza y cuello (osteorradionecrosis)
- Tumores malignos, en la zona o pieza a extraer.
- Pacientes con gingiboestomatitis herpética.
- Por ausencia de hemangiomas o angiomas con relación a la pieza a extraer.<sup>55</sup>

En los pacientes que se deciden operar se debe observar clínica y radiograficamente, inicialmente cada seis meses, luego anualmente durante cinco años, y si no se encuentran cambios en este periodo el examen puede ser cada dos años.

Condiciones que favorecen o dificultan la exodoncia del tercer molar inferior retenido:

---

<sup>53</sup> Ibíd. 20, 2

<sup>54</sup> Ibíd. (6 y 5), 20

<sup>55</sup> Ibíd. 2

- Profundidad de la Impactación o Retención.
- Grado de inclinación mesial o distal del tercer molar.
- Vestíbulo o linguoversión del tercer molar.
- Espacio entre el borde anterior de la rama y el segundo molar.
- Número, configuración y anomalías radiculares.
- Signos radiográficos de Anquilosis.
- Grado de contacto de los ápices con estructuras anatómicas (Ej. Canal dentario).

## **4. INSTRUMENTAL EN CIRUGÍA BUCAL**

Los instrumentos utilizados en cirugía bucal son múltiples. Unos proceden de la cirugía General o de alguna de sus especialidades; otros proceden de la práctica odontológica y otros, se han desarrollado en el propio ámbito de la cirugía bucal. Pueden dividirse en dos grandes grupos: instrumentos simples e instrumentos complejos. Los primeros engloban todo el conjunto de instrumentos manuales que el profesional acciona por sí mismo, los segundos comprenden instrumentos rotatorios, bisturí eléctrico, aspiradores quirúrgicos, láser, etc. cualquier intervención quirúrgica necesita, para su correcta realización un instrumental adecuado para el procedimiento que se llevara a cabo. Resulta útil organizar el instrumental en cajas dedicadas a cada una de las intervenciones habituales de la cirugía oral.

### **4.1. INSTRUMENTOS COMPLEJOS**

Se mencionaran los que poseen cierto grado de complejidad tecnológica, y requieren estar conectados a una unidad específica que el suministre alguna característica propia; como un movimiento rotatorio en el caso de piezas de mano y contraángulos.

### **4.2. INSTRUMENTOS SIMPLES**

Se puede hablar de instrumentos de un solo componente, dos componentes e instrumentos de más de dos componentes. Los instrumentos de un solo componente suelen esquematizarse, descomponiéndolos en las siguientes partes:<sup>56</sup>

- Mango o empuñadura
- Cuello o tallo
- Parte activa

---

<sup>56</sup> *Ibíd.*. 1, 7, 14, 1

#### **4.2.1 Instrumentos para la anestesia locorregional**

para realizar una correcta anestesia locorregional es preciso disponer de jeringa, agujas desechables y ampollas-viales "cartuchos" contenedores de solución anestésica.

#### **4.2.2 Instrumentos que permiten una visión del campo operatorio:**

- Separadores:

Tienen por misión separar y proteger los labios, las mejillas, la lengua. Son esenciales para una buena visualización y un acceso adecuado, son instrumentos que permiten retraer los tejidos blandos de la zona quirúrgica. hay muchos tipos; para labios y mejillas suele utilizarse el llamado separador de comisuras (metálico o de plástico) o el conocido como de hilo metálico o de hartmann, para una separación mas profunda (colgajos) pueden citarse los de farabeuf y el de langenbeck y por ultimo los depresores linguales.

- Separador de minesota:

Es en forma de "S" itálica que separa simultáneamente la mejilla y el colgajo mucoperiostico.

- Separador de farabeuf:

Son ideales para trabajar en los sectores anteriores de la boca y como separadores auxiliares en el área más posterior de la cavidad oral.

- Separador de langenbeck:

Con una pala de 1 cm. son especialmente útiles en pacientes que presentan una musculatura potente.

- Separador de Senn – Miller.

Consta de dos partes, uno de sus extremos incluye una pala recta de longitud corta y el otro consiste en un gancho.

- Depresor lingual.

Permite retraer la lengua y visualizar el sector interno de la cresta alveolar.

- Periostotomos.

Tras incidir la mucosa y llegar hasta el hueso se procede a la elevación de un colgajo mucoperostico. existen numerosos modelos de periostotomos que pueden ser de extremo único o doble, de diferente anchura de hoja y de distinto grosor de hoja.

- Instrumentos abre bocas.

Son muy útiles cuando se prevé una intervención de larga duración o cuando se supone que el paciente no va a colaborar con una amplia apertura bucal. Existen dos variedades; la cuña abre boca que es un instrumento de goma en forma trapezoidal que se introduce en las arcadas superior e inferior del lado contrario a la intervención y el abre bocas de cremallera que se emplea en pacientes dentados y edentulos, permite forzar la apertura bucal en casos de trismos; siendo los mas utilizados los blandos y no metálicos.

- Espejos.

Son eficaces para la visión indirecta, los clásicos espejos redondos intra bucales, de exploración clínica y ayudan a separar la lengua.

- Aspiradores.

Hay muchos modelos y calibres, metálicas o de plástico, con diferentes acodamientos y formas, también se pueden llamar boquillas o cánulas. Las más delgadas se utilizan para cavidades pequeñas aunque tienen el inconveniente de que se obstruyen con más facilidad.

#### **4.2.3 Instrumentos para diéresis.**

Se entiende por diéresis cualquier maniobra instrumental de división o separación de partes.

- Bisturí.

No hay inconveniente en cirugía bucal utilizar cualquier tipo de bisturí (hojas articuladas) siempre que tenga hojas pequeñas y cortas. El Mango de bisturí es la

parte por donde se toma o se hace el instrumento y se clasifican según el tipo de la hoja. Por ejemplo, el mango N.3 con hojas de bisturí N.15 Y N.11 especialmente útil para drenar abscesos. La hoja N.12 puede emplearse en determinados procedimientos de cirugía periodontal. La hoja para cirugía oral N.10, 11, 12, 12D, 15, 15c.

- Tijeras.

Son instrumentos que aplican los principios de la palanca de primer género; no se usan mucho en cirugía bucal sobre tejidos ya que producen una línea de corte con bordes ligeramente contusos. Su uso se centra en cortar puntos, alambres finos, pequeños fragmentos gingival es, cicatrices, bridas fibrosas. Existe una gran variedad de hojas que pueden ser rectas o curvas, anchas o estrechas, de ramas cortas o largas, de puntas redondeadas o afiladas.

- Tijeras de Metzenbaum.

Son curvas de disección de 14 cm. Multiuso, que permite cortar el tejido blando, como también suturas o disecar planos titulares.

- Tijeras de mucosa o de Deán.

Son de borde cerrado y la parte activa acodada, elimina excesos de mucosa en la región del tercer molar.

- Tijeras de Iris.

Tijeras de 10.5 cm. Pueden ser rectas, agudas o romas.

- Despegadores.

Son indispensables en la cirugía bucal pues al ser esta una especialidad quirúrgica se trabaja fundamental mente en hueso, es necesario después de la incisión separar o despegar la fibromucosa y el periostio del hueso subyacente.

#### **4.2.4 Instrumentos para prensión y fijación:**

Genéricamente reciben el nombre de pinzas y hay dos tipos fundamentales: de disección y de forcipresión o de presión continua. Las primeras se cierran o abren por presión de los dedos y por la propia elasticidad de sus ramas. Las segundas no son elásticas y tienen sus ramas articuladas como las tijeras pero quedan abiertas o cerradas según actúe la cremallera o no. Entre las pinzas de disección hay muchas clases como lo son las largas y cortas normalmente con estrías por sus caras internas con dientes o sin dientes.

- **PINZAS**

- Pinza de disección:

La más empleada es la Gilles que posee dientes para los sectores posteriores y la Pinza de Adson con dientes para sectores anteriores o sin dientes para manejo de tejido más atraumático; es muy utilizada en cirugía bucal.

- Hemostáticas o Mosquito:

Rectas o curvas con o sin dientes, se utilizan para pinzar varios vasos hemorrágicos y también para aprehender tejidos blandos en cavidad alveolar y otros tejidos como restos alveolares que pudieron haber quedado en el campo.

- Pinza de Kocher:

Es curva sin dientes muy útil para aprehender piezas dentales una vez luxadas de su alveolo sin recurrir a fórceps, especialmente si se ha practicado una odontosección.

- Pinzas de campo:

Pinzas cangrejo que permiten mantener en posición las tallas y sujetar instrumentos como el tubo de aspiración.

- Pinzas portatorundas:

También suelen llamarse de Pean, Allis, Kocher y es utilizada para sujetar la gasa y aplicar el agente desinfectante al campo quirúrgico.

#### **4.2.5 Instrumentos para exeresis:**

Exeresis significa separación (extirpación) de una parte de un órgano o tejido, se puede realizar la exeresis de tejidos blandos y la de tejidos duros.

- La exeresis de tejidos blandos:

se puede realizar con tijeras o bisturí cuando se trata de restos de paredes o quistes, granulomas, fungosidades diferente naturaleza que suelen estar alejados en el interior de cavidades óseas, los instrumentos que se utilizan son las cucharillas para hueso o curetas, estos son instrumentos que trabajan siempre con la concavidad mirando hacia el hueso.

- La exeresis de tejidos duros:

en este tipo se deben considerar los instrumentos para exodoncia como los fórceps, las pinzas para extracciones, elevadores o botadores y los sindestotomos, también son utilizados otros instrumentos.

- Pinza gubia que es muy útil para extirpar especulas y bordes óseos o para regularizar cualquier superficie ósea tras la práctica de la intervención.
- Lima para hueso se utiliza para la acción de pulido de hueso ya que tiene una acción cortante muy conservadora con el hueso, y según el modelo deben practicarse movimientos de entrada y salida.
- Escoplos o cinceles que pueden accionarse manualmente o de manera mecánica. son útiles para eliminar el hueso de los maxilares, aunque de escasa difusión en nuestro medio.

#### **4.2.6 Instrumental rotatorio:**

Reciben genéricamente el nombre de fresas; pueden ser de tungsteno o quirúrgicas, la Pieza de mano unida al micro-motor quirúrgico son el instrumental básico para eliminar hueso, debe ser esterilizable y desmontable para facilitar su limpieza y

engrasado, las piezas no deben expulsar aire al campo quirúrgico para prevenir efisema subcutáneo.<sup>57</sup>

#### **4.2.7 Instrumentos para la exodoncia:**

- **Fórceps:**

Es un instrumento en forma de pinza y actúa como una palanca de 2do grado, se utilizan para coger la pieza dentaria y mediante diferentes movimientos se rompe el ligamento alveolo-dentario; se expulsa la pieza de su alveolo. El cuello del fórceps varia según sea para extraer piezas del maxilar superior o inferior; en el maxilar superior los fórceps para el grupo anterior son rectos y para los premolares y molares la parte activa forma un ángulo de 30° a 45° con el mango. En el maxilar inferior la parte activa y el mango forman un ángulo de 90 grados.<sup>58</sup>

- **Elevadores:**

Son instrumentos que se usan para extraer piezas dentarias, para producir la sindesmotomia, para extraer raíces y restos radiculares enteros o fracturados, según la forma de los componentes del botador obtenemos diferentes tipos de botadores o elevadores como los rectos, en s y en t.<sup>59</sup>

#### **4.2.8 Instrumentos para síntesis (sutura):**

son los instrumentos y materiales que ayudan a reposicionar los tejidos en su sitio de origen.

- **Aguja para sutura:**

En general se utilizan agujas curvas de las denominadas atraumaticas con la punta de sección triangular lo que facilita la punción. En las agujas atraumaticas el hilo ya esta montado y constituye una prolongación de la aguja. La orientación de la

---

<sup>57</sup> Ibid.. 6, 7

<sup>58</sup> Ibid. 2

<sup>59</sup> Ibid..2

sección triangular es importante y es preferible que el contorno convexo sea cortante con el fin de que al anudar, el riesgo de desgarro sea menor.

- **Porta agujas:**

Son los instrumentos mediante los cuales se toma la aguja para sutura y se dirige contra el tejido para su punción y posterior anudamiento. Consta de un dispositivo de bloqueo y de una parte activa con capacidad de presión.

- **tijera para hilos:**

Son utilizadas las tijeras de mayo potentes.

## 5. TECNICAS QUIRURGICAS

### 5.1 EXODONCIA DEL TERCER MOLAR INFERIOR RETENIDO

La técnica consiste en el seguimiento de una serie de pasos quirúrgicos con un orden establecido debido a que los molares se encuentran en múltiples posiciones, variedad de situaciones y distinta morfología radicular, es imposible establecer un tipo único de intervención. Existen diversas clasificaciones donde se manejan diferentes parámetros, como la Posición del molar (anulación) y situación más o menos profunda (líneas de winter) para predecir la dificultad de la extracción y la necesidad de una mayor osteotomía u odontosección. Todas las intervenciones quirúrgicas constan de tres pasos fundamentales, apertura del campo o acceso, operación como tal, reposición de los tejidos o sutura. Es de vital importancia conocer la anatomía de la zona a incidir antes de realizar cualquier procedimiento ya que La región del tercer molar esta localizada en la unión de la rama ascendente con el cuerpo de la mandíbula.

Se debe tener en cuenta por mesial el segundo molar y el hueso alveolar que los separa ya que dependiendo del grosor y la relación que establezca este hueso mesial, la cara mesial del tercer molar será accesible o no. Se relaciona también con el músculo masetero que cruza oblicuamente arriba, abajo y de adelante hacia atrás la cara vestibular de la región, se encuentra separado del músculo buccinador por la bola adiposa de biachat. El músculo buccinador se encuentra muy relacionado con el tercer molar ya que su origen es en la cara externa del maxilar a nivel de los terceros molares superiores en el ligamento pterigomandibular, en la cresta y en la línea oblicua externa de la mandíbula hasta la proximidad de la raíz mesial del primer molar inferior, este se pone en relación con el hueso distal y vestibular del tercer molar en su parte distal se inserta el músculo temporal mediante su fascículo esfenoideal. Por Distal se encuentra el hueso que esta comprendido entre la cara del tercer molar y la rama ascendente de la mandíbula. Por Vestibular el molar se encuentra limitado por la cortical externa de la mandíbula engrosado por la línea oblicua externa por lo cual el hueso vestibular

Presenta un grosor considerable. Por Lingual el molar esta separado de la cavidad oral y el piso de la boca por el hueso lingual, el cual es mas Delgado y hace que la relación del molar y el nervio lingual estén muy próximas, se encuentra atravesado por el músculo pterigoideo interno en su parte posterior y el músculo milohioideo. Debajo se sitúa el conducto dentario que posee una cortical propia localizada por distal de las raíces del tercer molar. En la parte superior se encuentra hueso oclusal que sé continua con él triangulo retromolar y con la fosa supraretroalveolar de la mandíbula.<sup>60</sup>

Tipos de relaciones del conducto con las raíces y del alveolo del tercer molar

- El conducto se encuentra en contacto con el fondo del alveolo del tercer molar.
- El conducto se encuentra cierta distancia del fondo del alveolo del tercer molar.
- El conducto se encuentra en contacto íntimo con todos los molares inferiores.

Existen diferentes diseños de colgajos para la exodoncia del tercer molar inferior incluido, sin embargo la condición más importante es que sea mucoperióstico. Además, que proporcione buena visibilidad al operador y no comprometa los tejidos blandos de la región lingual.

### **5.1.1 Anestesia**

La anestesia consiste en suprimir temporalmente la sensibilidad en todo el cuerpo o en una parte del mismo. Con el uso de estos anestésicos se hace posible realizar procedimientos quirúrgicos de larga o corta duración sin que el paciente sienta dolor y como consecuencia se pueda realizar los procedimientos con calma y precisión, al hacer uso del anestésico en la proximidad del nervio anula su sensibilidad en un lapso de tiempo que puede variar entre una y máximo ocho horas dependiendo de la cantidad de anestésico utilizado y de las condiciones generales del paciente. La anestesia local es la pérdida de sensación sin pérdida de la conciencia ni del control central de las funciones vitales, estos actúan sobre cualquier parte del sistema

---

<sup>60</sup> Ibíd. 16

Nervioso o sobre cualquier fibra nerviosa<sup>61</sup>. para así prevenir de manera temporal la conducción de los impulsos dolorosos al cerebro suprimiendo la sensibilidad y reduciendo el tono motor de la zona inervada.<sup>62</sup>Tiene una acción reversible con recuperación total de la función sin daño alguno para las fibras, se diferencian por el periodo de latencia y la duración de acción, la toxicidad, la potencia, y la sensibilidad de bloqueo.<sup>63</sup>

- Preanestesia

Anestesia tópica: se utiliza generalmente como paso previo a las restantes técnicas por inyección para evitar el dolor producido por la punción (Ibíd. 6) la aplicación de directa de soluciones acuosas de anestésicos locales permite obtener la anestesia de las superficies corporales, su efecto máximo es de 2-5 minutos y no se extiende a las estructuras submucosas. Se puede aplicar en forma de gel o aerosol.<sup>64</sup>

- Anestesia por punción

Es una anestesia local por medio de una inyección de forma directa en el tejido que se debe incidir o estimular mecánicamente.<sup>65</sup> La anestesia local mediante punción puede lograrse por dos procedimientos:

- Anestesia terminal

También llamada por infiltración o periférica; consiste en inhibir la función sensorial en los nervios periféricos en un área circunscrita del tejido. Es una inyección de una solución de anestésico local de forma directa en el tejido a tratar, obteniendo la supresión de la sensibilidad a la altura de los órganos receptores y ramos terminales periféricos de manera poco extensa aunque profunda. Se espera a que la solución se difunda al interior del hueso para llegar a las fibras nerviosas que entran al ápice. Esta técnica de anestesia generalmente se emplea en el maxilar superior dadas las características anatómicas de este hueso de tipo laminal, cortical poco denso y con

---

<sup>61</sup> Ibíd. 7

<sup>62</sup> Ibíd. 16

<sup>63</sup> Ibíd. 7, 1, 2,

<sup>64</sup> Ibíd. 7

<sup>65</sup> Ibíd. 2, 3, 4, 2, 7

una vascularidad abundante, esta infiltración puede ser suprapariosteal o subperiosteal. La suprapariosteal actúa sobre las ramas terminales de los nervios dentarios, y permite anestesiar tanto la encía, el ligamento periodontal, alveolo y pulpa. Este tipo de anestesia se consigue fácilmente introduciendo la aguja en el fondo del vestíbulo adyacente al diente a tratar, colocando la aguja con el bisel dirigido hacia el hueso sin tocar el periostio y soltando el líquido lentamente y sin presión, es necesario complementarla con anestesia a nivel palatino con el fin de anular sensibilidad del ligamento, del hueso, del periostio y la fibromucosa palatina, con los dedos de la mano contraria se eleva el labio para facilitar la maniobra.

La infiltración subperiosteal. Consiste en la inyección del agente anestésico entre periostio y hueso, para crear una burbuja que aumente la presión y la difusión. Se consigue por la punción de la fibromucosa adherente vestibular cerca de la región cervical del diente. La aguja se sitúa oblicuamente primero y se inclina hasta situarla en posición paralela que penetre entre el periostio y hueso, debe inyectarse lentamente para evitar despegamiento brusco y muy doloroso. Aunque es muy efectiva a la altura del maxilar superior por la porosidad del hueso y la delgadez de la cortical, difundiendo con facilidad no debe emplearse por ser muy dolorosa u favorecedora de la producción de alveolitis y necrosis de la fibromucosa a nivel palatino.<sup>66</sup>

- Anestesia conductiva

Puede ser regional o troncular; consiste en interrumpir la conducción sensitiva de un tronco nervioso sensitivo (troncular) o haz nervioso (rama secundarias – regional) en un punto de su trayecto entre los receptores y la corteza cerebral. Es muy útil y se emplea habitualmente en el maxilar inferior debido a las características de este hueso. En los molares inferiores Se realiza una anestesia troncular de la tercera rama del trigémino que comprende el dentario inferior, el lingual y el bucal, se debe bloquear el nervio dentario inferior y el nervio lingual como primera fase a nivel de la espina de Spix y en una segunda fase se bloqueara el nervio bucal largo en el fondo del vestíbulo lateral al segundo y tercer molar, en algunas ocasiones es preciso reforzar la anestesia

---

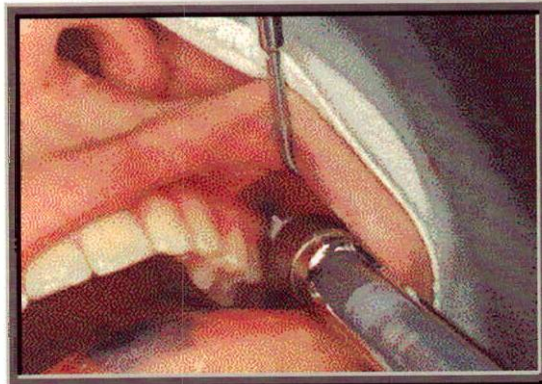<sup>66</sup> Ibíd. 6, 7, 16 y 1

vestibular infiltrando los tejidos perimandibulares. En los molares superiores se deben bloquear los nervios alveolodentarios posteriores por el vestíbulo a la altura del primer molar en dirección posterosuperior y el nervio palatino anterior en el agujero palatino posterior, En otros casos se recurrirá al empleo de anestesia general con intubación bucal o nasotraqueal y taponamiento faringeo. (Ver foto 20, 21)<sup>67</sup>

---

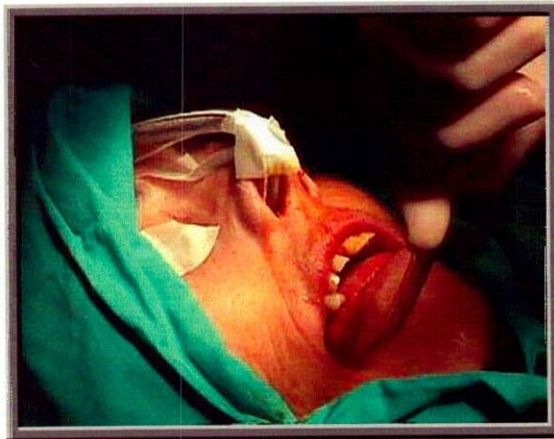<sup>67</sup> Ibid. 6, 7

Foto 20. Bloqueo de los nervios alveolodentarios posteriores y el nervio palatino anterior del Tercer molar superior



Fuente: Abordajes quirúrgicos intra orales U. nacional

Foto 21. Anestesia total con intubación nasotraqueal.



Fuente: Odontocat especialidades cirugía

### 5.1.2 Diéresis o incisión

Clásicamente se entiende por diéresis cualquier maniobra instrumental de división o separación de partes o tejidos naturalmente unidos. Cuando esta división se realiza mediante una hoja afilada (bisturí o cuchillo) se denomina incisión, si se ejecuta por medio de una tijera; se llama corte, mientras que si dicha división consiste en separar planos o capas de diferentes estructuras tisulares, se habla propiamente de separación o mejor de despegamiento. La incisión es la maniobra mediante la cual procedemos a la apertura de los tejidos, la piel o las mucosas y Se realiza por medio del bisturí de hoja recta y de punta roma aguda, generalmente se usa el No 15 de Bard Parker

aunque también son útiles las hojas 11 y 12. Para poder llegar a las partes más profundas del plano óseo subyacente se combina la incisión mucosa con la disección roma la cual consiste en la separación de tejidos en la que se emplearan las tijeras, el bisturí por el lado no cortante, las pinzas romas, el mango del bisturí o el dedo del cirujano. El bisturí se debe tomar con mano firme pero con delicadeza y la incisión debe ser limpia y de un solo trazo, con un solo movimiento largo y sin interrupciones, esta debe comenzar y terminar con el bisturí en posición vertical con respecto a la piel, la practica de movimientos cortos e intermitentes conducen a una incisión irregular facilitando la aparición de desgarros. Si la incisión a realizar es sobre la mucosa, se hace una presión uniforme y el bisturí se toma en forma de lapicero entre el pulgar, índice, corazón, permitiendo liberar el anular y el meñique que deben ser tomados como punto de apoyo puesto que los movimientos serán más breves y delicados, si es posible siguiendo los pliegues o arrugas naturales aunque se pueden seguir trayectos paralelamente a ellos ya que son zonas de desplazamiento que no darán tensión a la sutura.<sup>68</sup>

El empleo de un bisturí requiere un conocimiento básico de los puntos de fulcrum<sup>69</sup>. El bisturí se debe tomar firmemente aunque con suavidad con cualquiera de las distintas tomas, la presión no debe ser demasiado rígida de tal manera que produzca temblores digitales. Las dos tomas que se emplean más comúnmente con el bisturí en cirugía bucal son la de lapicero y cuchillo de mesa cuando es más difícil incidir en la piel al tejido mucoso.

Es mas seguro emplear un punto de fulcrum durante la incisión quirurgica de manera que el bisturí pueda ser reforzado por los dedos que se apoyan sobre hueso o en la estructura dentaria. Las incisiones intraorales que comprenden el levantamiento del mucoperiostio para la exposición del hueso de las estructuras dentarias son incisiones directas, rectas o curvilíneas que toman la menor distancia a través de los tejidos blandos.

---

<sup>68</sup> *Ibíd.* 6, 1, 16, 7

<sup>69</sup> Kruger Gustav O. (2002)

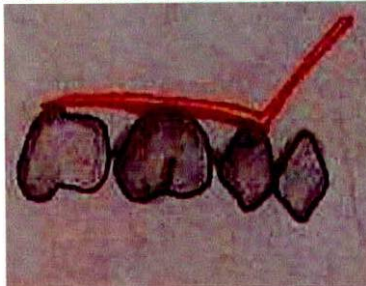
La disección por clivaje en las que las capas de tejido son expuestas por una separación precisa de los tejidos por tijeras o bisturís filosos, produce menos traumatismo ciego que la disección roma. El verdadero corte es necesario solo para exponer una línea de clivaje entre las capas de tejido, permitiendo la fácil separación de estas hasta que quede expuesta otra línea de clivaje. Se corta entonces la capa de tejido siguiente y se disecciona hasta que se encuentra otra línea de clivaje; de este modo se hace un abordaje ordenado y atraumático de la zona.

Las incisiones se clasifican según la zona anatómica de aplicación o por su indicación en actuaciones específicas.

- **Incisión angular:**

Consiste en una incisión marginal combinada con una oblicua, generalmente hacia mesial facilitando el campo operatorio, llega hasta el fono del vestíbulo formando un Angulo obtuso en la base de la papila inter dentaria con el fin de facilitar la sutura. Este tipo de incisiones se utiliza para intervenciones a colgajos sobre las caras vestibulares de los maxilares superior e inferior permitiendo un amplio campo operatorio y una excelente vascularización.<sup>70</sup> (Ver figura 19)

Figura 19 Excelente Vascularización



- **Incisión de Neumann:**

Se utiliza cuando es necesario un campo muy amplio en la zona vestibular, tanto en sentido mesodistal como oclusoapical. La incisión consta de un trazo horizontal festoneada e intrasurcular alrededor de los cuellos dentarios y dos descargas

---

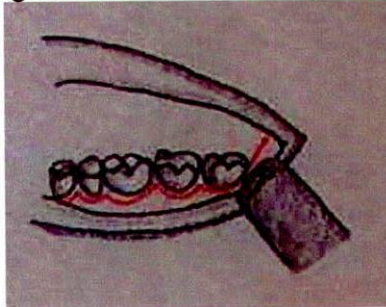
<sup>70</sup> Ibíd. 2, 1, 7, 5, 6, 7

verticales mesial y distal desde esta incisión hasta el fondo del vestíbulo.<sup>71</sup> (Ver Figura 20)<sup>72</sup>

- **Incisión festoneada lineal:**

Es recomendable para la extracción de molares superiores e inferiores retenidos que se encuentran en una posición favorable y no requieren grandes ostectomias ya que el campo quirúrgico que ofrecen no es muy amplio. Se realiza tanto en la tuberosidad del maxilar como en trígono retromolar, mediante un trazo recto de distal hacia mesial que llegue a contactar la cara distal del segundo molar, continuándose en forma festoneada por los cuellos de los molares. No se amplía mas allá de la papila distal del segundo premolar.<sup>73</sup> (Ver figura 3)

Figura 20 Incisión de Neumann



- **Incisión en bayoneta:**

Es utilizada en cordales con posición desfavorable que requieran una mayor Ostectomia y un campo quirúrgico mas amplio, es igual mente valida tanto para el maxilar superior como inferior, el trazo de la incisión es igual que el descrito antes mas una descarga vertical que forme un Angulo de 90 grados con la incisión festoneada que llega hasta el fondo del vestíbulo. Este tercer trazo se realiza a la altura de la papila mesial del segundo premolar o del primero o segundo molar en función de la amplitud del campo. La incisión vertical debe comenzarse mesial o distal mente a la papila pero nunca en la mitad de esta o del cuello dental.<sup>74</sup> (Ver figura 21)

Figura 21 Incisión en bayoneta

---


<sup>71</sup> Ibíd. 6

<sup>72</sup> Ibíd. 1, 7, 6, 5, 2

<sup>73</sup> Ibíd. 5, 6, 2, 1, 7

<sup>74</sup> Ibíd. 6, 5, 6, 2

Figura 21 Incisión en bayoneta



- Incisión lineal:

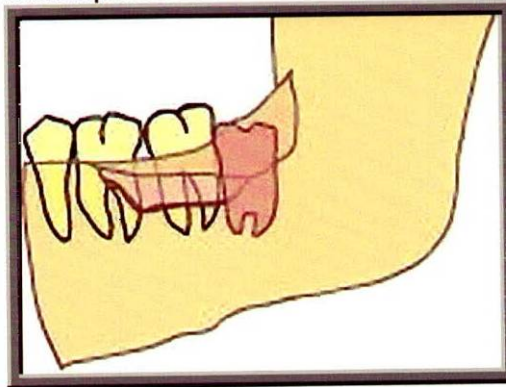
Es una de las mas sencillas sobre la encia de las que utilizamos en cirugía oral. La hoja del bisturí se coloca en el surco gingival y su trazado secciona las fibras periodontales que se extienden a lo largo de la superficie lingual o vestibular seccionando las papilas dentarias en su base. (ver figura 22)

Según M. Donado (1994), en el maxilar inferior se prefiere realizar una incisión angular bastante extendida que proporciona un amplio campo de trabajo sobre la región vestibular, oclusal y evita la maceración de los bordes mucosos, se debe hacer una palpación de la mucosa laxa para que la incisión asiente siempre sobre hueso. La incisión tiene dos trayectos, el posterior es sagital desde la parte posterior del trigono retromolar hacia delante hasta al cúspide disto-vestibular del segundo molar, el anterior es oblicuo desde el segundo molar o en ocasiones desde la parte distal del primer molar hacia vestibular. En el desplazamiento hacia vestibular del trazo posterior la mucosa debe ir paralela a la cara distal del segundo molar y debe permitir el acceso al hueso que cubre la corona dentaria. Otras incisiones son lineales a lo largo de los cuellos dentarios y sin trazo oblicuo vestibular, aunque ofrecen menos campo quirúrgico y se utilizan menos; es aconsejable en los casos de cordales en situación alta y posición favorable en los que no es necesario practicar odontoseccion. (Ver figura 22 y 23.)

Figura 22 Incisión lineal:

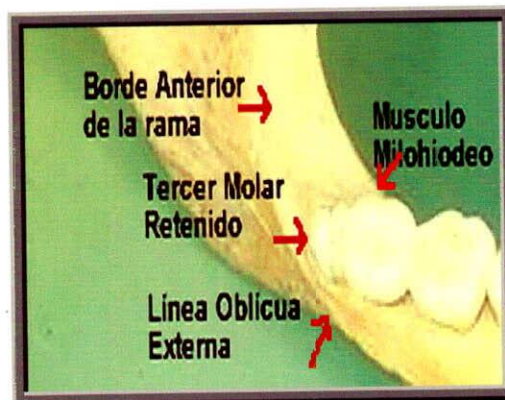


Figura. 23. Incisión para exodoncia tercer molar inferior retenido.



Fuente: Abordajes quirúrgicos intraorales U. nacional

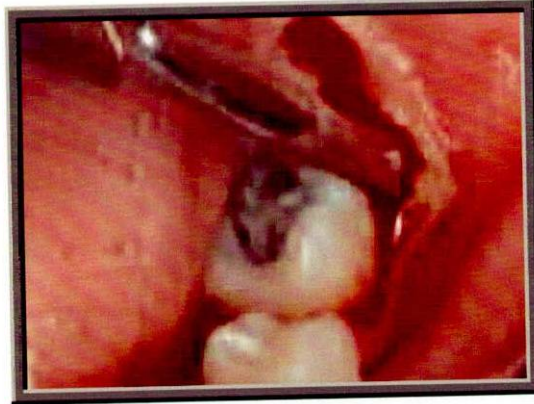Foto 24. Vista anatómica de la región del tercer molar inferior retenido.



Fuente: Abordajes quirúrgicos intraorales U. nacional

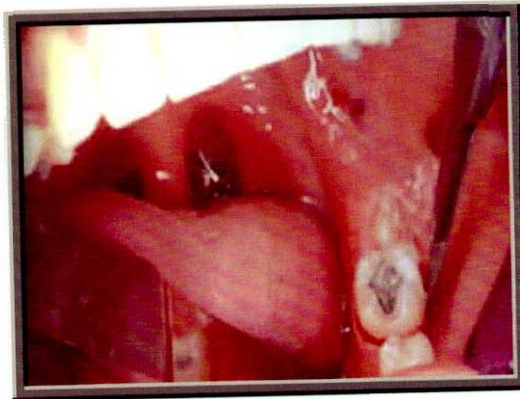La incisión puede iniciarse en el borde anterior de la rama y dirigirla hacia el reborde alveolar y la cara distal del segundo molar para terminar en la mucosa vestibular de éste. (Ver foto 23 y 24)

Foto 23 Incisión para la exodoncia del tercer molar inferior retenido.



Fuente: abordajes quirúrgicos intraorales U. nacional

Foto 24. Inicio de incisión para la exodoncia del tercer molar inferior retenido.



Fuente: Abordajes quirúrgicos intra orales U. nacional

### 5.1.3 Despegamiento mucoperiostico o mucoso

Al realizar la manipulación de los tejidos mucosos se hará siempre de forma suave para no producir una necrosis del colgajo o una cicatrización torpida por segunda intención. El colgajo es una porción de tejido que se separa del área donante y permite un buen acceso quirúrgico y puede ponerse en su sitio original, debe contener todas las estructuras que recubren el hueso incluyendo la mucosa, submucosa y periostio.<sup>75</sup>

---

<sup>75</sup> Ibíd. 6

Un colgajo quirúrgico es un colgajo de tejido blando que se incide y retrae de manera que el hueso subyacente pueda ser removido para exponer los dientes, las raíces y el tejido patológico<sup>76</sup>. Las extracciones y las maniobras de extracción de raíces realizadas a través de un alveolo intacto se llaman técnicas cerradas. Las operaciones que requieren un colgajo se determinan técnicas abiertas.

Básicamente, la indicación del colgajo quirúrgico es la incapacidad de eliminar la estructura o el tejido sin traumatizar los tejidos que lo rodean. Si fracasa una técnica cerrada, la visualización adecuada y el acceso se obtienen por medio de una técnica abierta.

El despegamiento del colgajo muco-periostico en incisiones de bayoneta, se inicia deslizando el despegador entre el muco-periostio alveolar y la cortical externa hacia atrás y hacia arriba, poniendo mucho cuidado en no atriccionar la mucosa.<sup>77</sup>

#### **5.1.3.1 Principios básicos del colgajo.**

La cicatrización debe producirse sin complicación si se siguen los principios quirúrgicos básicos.

- La base debe ser dos veces mayor que el largo para asegurar el aporte bascular
- Debe ser lo suficientemente ancho para permitir un buen acceso y al reposicionar el colgajo sobre hueso sano.
- Es importante reposicionar el colgajo sin tensión.
- Debe ser de espesor completo para preservar el periostio que es importante para la cicatrización.
- Evitar lesionar estructuras anatómicas.
- Debe ser nítido con respecto a la incisión y debe evitar al máximo traumatismo de los tejidos nerviosos.
- Los ángulos deben ser lo mas redondeados posibles.

---

<sup>76</sup> Kruger Gustav O. (2002)

<sup>77</sup> Según J. S. López Arranz (1999)

- Las papilas siempre deben respetarse.<sup>78</sup>

Precauciones:

- Iniciar en las áreas de ángulo superior
- Evitar que la mucosa sea lacerada.
- No llevar el colgajo hasta el fondo del vestíbulo, y no excederse las dos primeras partes de la altura del alveolo ya que el tejido se puede retraer y dificultar la reposición del colgajo.
- Evitar tocar las papilas.<sup>79</sup>
- Para prevenir la necrosis del colgajo- la base debe ser mas ancha que el vértice.
- Se debe evitar suturar a tensión para no provocar dehiscencia del colgajo.
- Suturar sobre hueso sano.
- Efectuar colgajos de longitud adecuada para que el colgajo no se desgarre.
- Practicar incisión de descarga.<sup>80</sup>

El colgajo es la porción de tejido delimitado por una incisión quirúrgica que posee su propia vascularización, permite un acceso quirúrgico y puede reponerse en su sitio de origen. En la técnica quirúrgica los principales tipos de colgajos pueden ser:

- Envoltente: pasan por el surco gingival para evitar el desgarramiento de la mucosa, se extiende una pieza por delante y dos por detrás de la pieza extraída.<sup>81</sup> circula por el surco gingival extendiéndose un diente por detrás y dos por delante del diente a extraer.<sup>82</sup>(Ver figura 24)

---

<sup>78</sup> Ibíd. 28

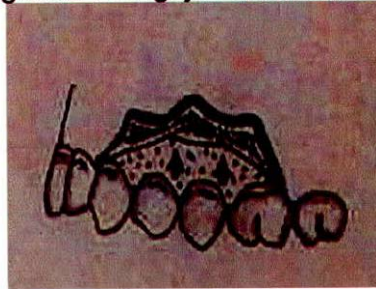
<sup>79</sup> Ibíd. 28

<sup>80</sup> Ibíd. 7

<sup>81</sup> Ibíd. 20


<sup>82</sup> Ibíd. 7

Figura 24 Colgajo Envolvente



- Piramidal o Triangular: se realizan dos incisiones una intrasurcular, una mesial y una distal al diente extraído, esta se realiza cuando se pretende llegar a apical.<sup>83</sup> También se conoce como angular; se hace una incisión marginal combinada con una incisión relajante oblicua dirigida hacia el fondo del vestibulo, que forma un Angulo obtuso con la incisión inicial. (Ver figura 25)<sup>84</sup>

Piramidal Figura 25 Colgajo



- Semilunar: es una incisión curva que se hace en la mucosa libre, y es realizada en el tercio medio cervical de la raíz<sup>85</sup>, es una incisión curva que se traza en la mucosa libre justo en el límite de la encía adherida de concavidad superior en el maxilar y concavidad inferior en la mandíbula (Ver Figura 26)<sup>86</sup>

---

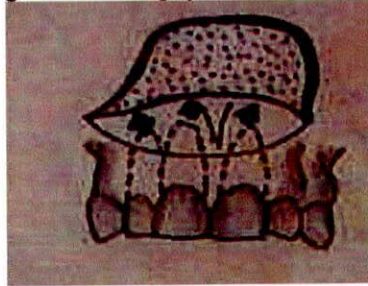
<sup>83</sup> Ibíd. 20, 7

<sup>84</sup> Ibíd. 1, 2, 5, 6, 16

<sup>85</sup> Ibíd. 28


<sup>86</sup> Ibíd. 5, 6, 29, 4, 14, 1, 7

Figura 26 Colgajo Semilunar



- Trapezoidal: es un colgajo igual que el envolvente pero con dos descargas anterior y posterior incisión marginal con dos incisiones relajantes oblicuas divergentes que permite una amplia exposición de los maxilares<sup>87</sup> (Ver figura 27)

Figura 27 Colgajo Trapezoidal



Los dos tipos básicos de colgajos quirúrgicos intra bucales son el colgajo en bolsillo y el colgajo que tiene un componente vertical en la cara vestibular. El colgajo en bolsillo se hace por incisión de los tejidos en torno a los cuellos de varios dientes por delante y por detrás de la zona, separando el colgajo vestibular resultante del hueso. Este colgajo se emplea para remover dientes retenidos más que en otras extracciones. El colgajo vertical emplea una incisión vertical que se extiende desde el punto desde el surco vestibular hasta una incisión gingival horizontal en torno a los cuellos de los

---

<sup>87</sup> Ibíd. 7, 1

El Colgajo mucoperiostico puede ser:<sup>89</sup>

- Envolverte
- Triangular

con incisión de descarga hacia el fondo del vestíbulo.

- Tamaño suficiente para garantizar adecuado acceso y visibilidad del campo quirúrgico sin que su retracción forzada pueda originar desgarro mucoso.
- Incisión de descarga hacia el fondo del vestíbulo debe ser oblicua de forma que la base sea amplia y no comprometa la vascularización.
- La prolongación anterior de la incisión garantiza por una parte acceso adecuado y además que el cierre sea sobre hueso sólido y no sobre defecto óseo para evitar dehiscencias de la herida.

Diseños del Colgajo:

- Incisiones rectas
- Grosor completo
- Base amplia
- Las incisiones deben ser fuera del área de osteotomía.<sup>90</sup>

Según G. Raspall (1999), en la corona intacta puede seccionarse el diente en tres fragmentos Corona más raíz palatina y dos raíces vestibulares por odontosección horizontal. Se retira la corona junto a la raíz palatina usando el fórceps universal y luego se retiran las dos raíces vestibulares, primero la meso vestibular y luego la disto vestibular utilizando elevadores rectos o angulados. En la corona lesionada las raíces deben separarse en tres: Palatino, meso vestibular, disto vestibular. Se eliminan primero las dos v aplicando elevadores rectos y luego la palatina, esta misma técnica puede utilizarse en molares con corona intacta, previa odontosección de esta al nivel cemento adamantino.

Cuando se hace una incisión mucoperiostica se debe tener en cuenta que se desprege uniformemente todo el periostio sin perforar la mucosa, en los casos en que se

---

<sup>89</sup> G. Raspall, (1999)

<sup>90</sup> Ibíd. 28

presenta procesos inflamatorios repetidos existe una gran fibrosis de los tejidos blandos y la separación se torna difícil, ayudándose en ocasiones con tijeras para seccionar posibles adherencias o la inserción del músculo temporal. Con un periostotomo, legra o espátula firmemente apoyado sobre el hueso, levantando colgajo y periostio al mismo tiempo. Se mantiene separado el colgajo del campo operatorio por medio de separadores romos y sin dientes para no traumatizarlo, Con el periostotómo Molt 9 se levanta el colgajo mucoperióstico y se sostiene con el retractor de Seldin 23 o el retractor de Minesota, procurando que la tracción sea firme pero que a su vez no comprima ni traccione excesivamente el periostio, con el fin de no interrumpir el aporte vascular al colgajo durante la intervención. Una vez separado el colgajo mucoperiostico queda expuesta la lámina ósea externa, zona de acceso en la extracción del molar. El campo se hace visible mediante un separador de langenbeck o de farabeuf que separa el colgajo vestibular, apoyado firmemente sobre la cortical externa y un periostotomo que rechaza hacia lingual la vertiente interna de la herida a la vez que protege el nervio lingual. <sup>91</sup> (Ver foto 25, 26)

Foto 25 Instrumental para retracción del colgajo mucoperióstico.

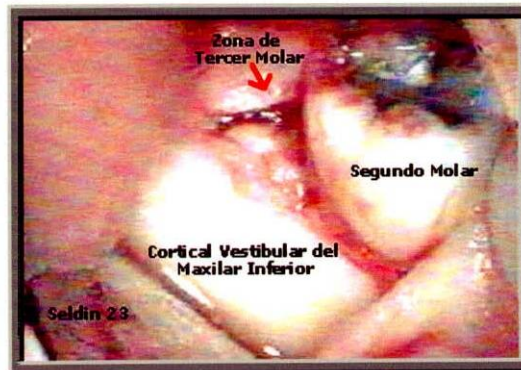

Fuente: Abordajes quirúrgicos intraorales U. nacional

---

<sup>91</sup> *Ibíd.* 6

Foto 26 Levantamiento del colgajo mucoperióstico y retracción con Seldin 23.



Fuente: Abordajes quirúrgicos intraorales U. nacional

#### 5.1.4 Ostectomía y osteotomía

En las intervenciones quirúrgicas bucales es necesario retirar el hueso para el acceso al proceso patológico. La Ostectomía elimina hueso por medio de instrumentos rotatorios (fresa redonda montada en pieza de mano ) o con escoplo, tiene por finalidad la exposición de la corona dentaria y la liberación de su cara vestibular hasta la línea cervical para exponer la corona a nivel mesial. En distal se elimina el hueso para conseguir un buen punto de apoyo, por medio de (fresa redonda de tungsteno montada en la pieza de mano). Se pueden efectuar una serie de perforaciones que luego son unidas entre si, levantando la tapa ósea resultante o lo que es mas frecuente, directamente se elimina el tejido óseo que cubre la corona dentaria y posteriormente con una fresa de fisura se libera la cara posterior y vestibular del diente tratando de no lesionar el segundo molar. Este tipo de instrumentos necesita una refrigeración por medio de irrigación constante de suero fisiológico o agua estéril para evitar la necrosis ósea y posterior formación de sequestrós. Se complementa con instrumentos manuales a manera de socavados (pinza gubia) para ampliar el campo operatorio, La osteotomía con escoplo y martillo es menos utilizada, ya que es mas desagradable para el paciente con anestesia local en algunas ocasiones se utiliza debido a su precisión de presesión ósea.

La osteotomía consiste en eliminar hueso adyacente en forma conservadora con el fin de crear un nicho para apoyar el elevador y realizar la luxación del molar, se secciona

el hueso y se puede realizar con escoplos, sierras o instrumentos rotatorios. Como en la presencia de torus donde se necesita la precisión de corte. (ver fotos 27,28 ,29)<sup>92</sup>

Según G. Raspall, la eliminación ósea y Osteotomía es La cantidad de hueso que deberá ser eliminada; dependerá de la profundidad de la Impactación, la angulación y la disposición de las raíces. Se Elimina el hueso en las superficies oclusal para exponer la corona, Fresado de la cortical bucal hasta exponer la línea cervical y fresado de un surco por distal para permitir la luxación posterior de este, Ligero fresado por mesial para proporcionar un punto de apoyo al elevador por dicha luxación. Es fundamental retirar el hueso vecino a la cara mesial del 3 molar para introducir el instrumento y del trigono retromolar para facilitar la salida.

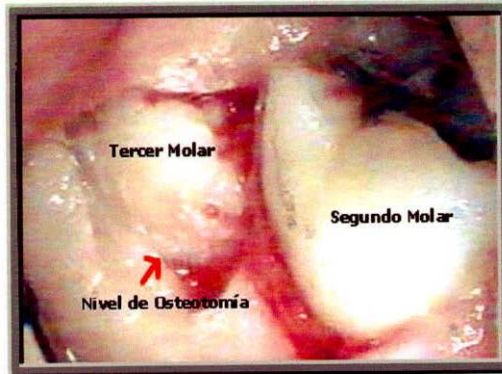Según J. S. López Arranz (2002) la Osteotomía y/o extracción Varía según el grado de enclavamiento o de inclusión del diente. Se expone la corona total y el tercio cervical de la raíz, bien con cucharilla o fresado. Hay que tener siempre presente que la Osteotomía debe ser suficiente, no solo para exponer la corona sino también para disminuir la resistencia y permitir la aplicación del elevador o las ramas de los fórceps. Cuando se va a extraer el molar y este se encuentra incluido, se iniciara la maniobra con la Osteotomía de la tapa ósea que recubre la corona.

Por regla general en los cordales enclavados sin obstáculo radicular, la Osteotomía de una cuña ósea por distal y la accesibilidad de su cara mesio-vestibular (sada tejero) resuelven técnicamente casi todos los casos.

---

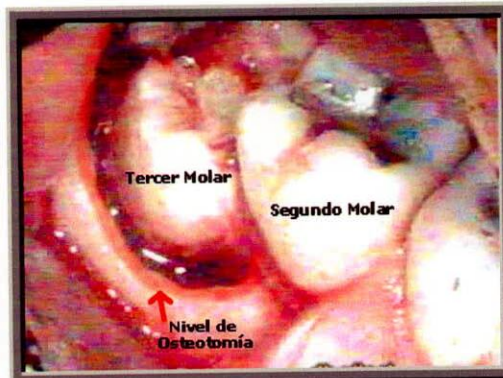
<sup>92</sup> Ibíd. 6, 20, 18

Foto 27. Osteotomía inicial. Visualización de la corona.



Fuente: Abordajes quirúrgicos intraorales U. nacional

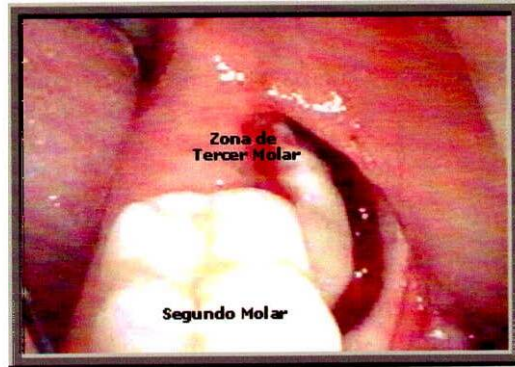Foto 28. Osteotomía y completa visualización de la corona del tercer molar inferior retenido.



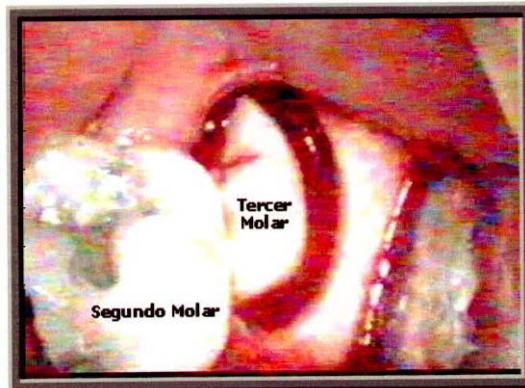Fuente: Abordajes quirúrgicos intraorales Nacional

Fotos 29 y 29A. Secuencia de Osteotomía en región de tercer molar inferior izquierdo retenido.

A.

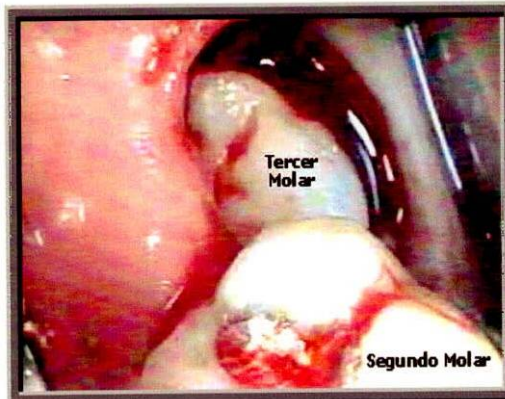

B.



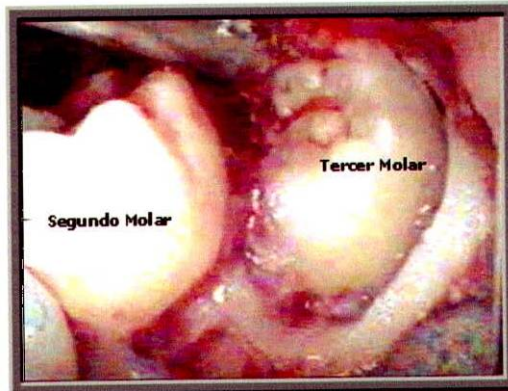
Fuente: Abordajes quirúrgicos intraorales Nacional

Foto 30. Secuencia de Osteotomía en región de tercer molar inferior izquierdo retenido.



Fuente: Abordajes quirúrgicos intraorales Nacional

Foto 31. Visualización del tercer molar inferior post osteotomía



Fuente: Abordajes quirúrgicos intraorales Nacional

#### 5.1.5 Odontectomia profiláctica<sup>93</sup>

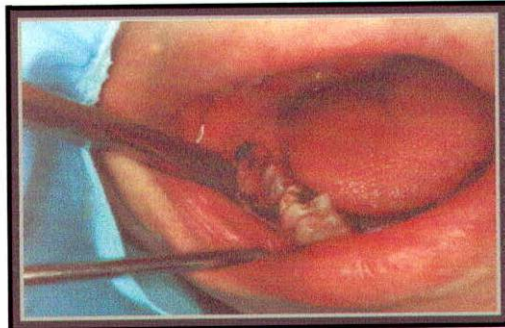Se realiza cuando se observa en la radiografía las raíces del tercer molar formado hasta la mitad o las dos terceras partes. La excepción común es cuando el tercer molar en vías de formación obstaculiza la erupción del segundo molar. Se debe remover el hueso oclusal y vestibular para facilitar el acceso del instrumento con que se va realizar la luxación. La odontectomia se hace prematuramente cuando solo se ha desarrollado la corona, en este momento el diente puede girar dentro de la cripta al ejercer presión con el elevador. Como consecuencia es complicado extraerlo, por eso es mejor que estén presentes las raíces ya que impiden esta rotación. Al realizar el abordaje del diente se traza una incisión a lo largo de la cresta alveolar desde la superficie anterior de la rama hasta justo detrás del segundo molar. Se eleva el colgajo ascendente y se extrae el hueso que cubre al diente con una fresa, la apertura debe de ser lo suficientemente amplia para que el ancho de la corona pueda salir por ahí y permitir la fácil extracción del diente. (Ver foto 32)<sup>94</sup>

---

<sup>93</sup> Ibíd. 3

<sup>94</sup> Ibíd. 6

Foto 32. Remoción de hueso oclusal y vestibular.



Fuente: Abordajes quirúrgicos intraorales U. Nacional

#### 5.1.6 Odontosección

Consiste en la sección del diente a diferentes niveles y en distintos fragmentos para facilitar su extracción previniendo las fracturas radiculares. No se realiza en todos los casos, esta indicada cuando se presenta una retención mecánica que impide la salida del diente de su lecho alveolar. Según la posición en que se encuentre el diente puede ser necesaria su división para ser retirados sin necesidad de sacrificar mayor cantidad de hueso, en los casos en que se presenta el tercer molar mesioangulado con sus cúspides por debajo del ecuador del segundo molar es recomendable realizar una odontosección en forma de cuña de base superior y vértice inferior, también se realiza cuando las raíces son divergentes, curvas, dilaceradas, y retentivas buscando su separación e iniciando la extracción de la raíz menos encurvada. (Ver figura 28)

Se realiza con fresas de fisura de tungsteno y refrigeración abundante. La extracción comprende como primer paso importante la completa liberación de la cara mesial. Debe tenerse en cuenta que es mas conveniente dividir el diente que se debe extraer mediante odontosecciones oportunas que abusar de una amplia ostectomia.<sup>95</sup> (Ver foto 33)<sup>96</sup>

---

<sup>95</sup> Ibíd. 6

<sup>96</sup> Ibíd. 1

Figura. 28a. Odontosecciones A. Odontoseccion en forma de cuña. B. Odontoseccion en forma de base superior. C. Odontoseccion en forma de vértice inferior.

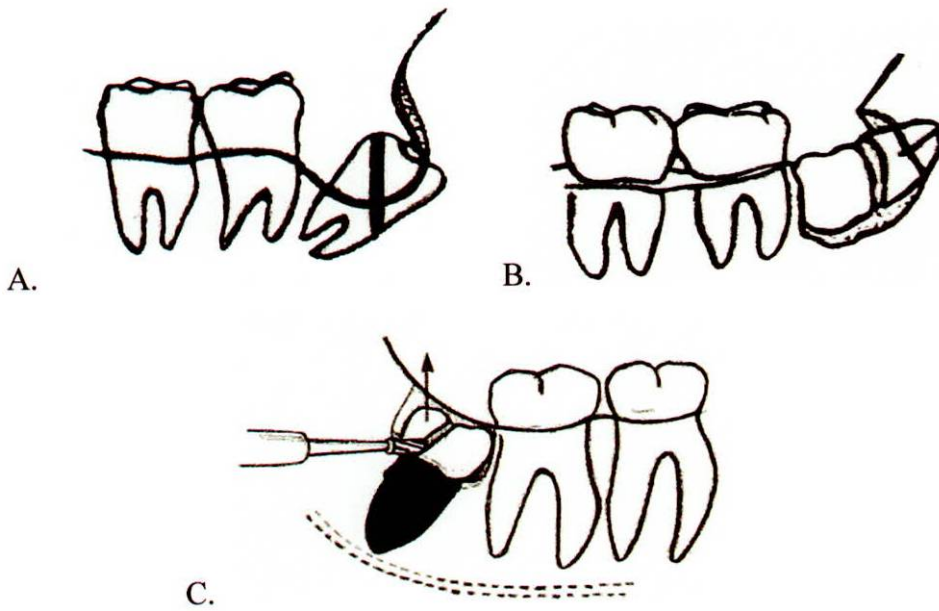
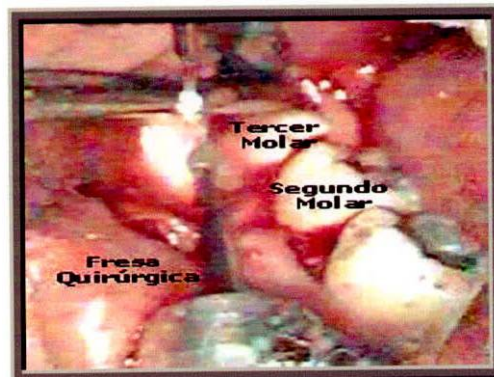

Foto 33. Odontoseccion con fresa



Fuente: Abordajes quirúrgicos intraorales U. nacional

En el maxilar superior se realiza de mesial-distal respetando las raíces y luego con un corte a palatino. En el maxilar inferior se realiza de vestibular-lingual se utilizan fórceps que dependen de la pieza a extraer, se debrida la incisión y luego se sutura.<sup>97</sup>

Técnica abierta:

Es igual a la realizada en las piezas monoradiculares, con la diferencia que se necesita la odontosección de la raíz.

- Molares Inferiores: se secciona el diente en sentido bucolingual, el movimiento de luxación se hace siguiendo el eje de curvatura mayor, la extracción puede solo hacerse con elevadores o fórceps.<sup>98</sup>

La dirección de sección del diente dependerá de la angulación de la pieza retenida<sup>99</sup>. En ningún caso durante la sección dentaria con la fresa debe llegarse hasta la superficie lingual del diente. Se hará una sección incompleta y se finalizará la odontosección insertando un elevador en la fisura y haciéndolo rotar hasta dividir el diente para evitar así la lesión del nervio lingual. La división controlada del diente en dos fragmentos o más para facilitar la extracción se realiza en:

- Raíces divergentes y curvas.
- Hueso interradicular atrapado.
- Dilaceración radicular.
- Proximidad de estructuras anatómicas.
- Anquilosis.

### **5.1.7 Luxación de tercer molar inferior con elevador recto**

El elevador recto es colocado en lo más profundo posible entre la cortical vestibular y el molar incluido, en el ángulo mesovestibular. La luxación se realiza con movimientos de rotación firmes y controlados, con esto se busca desprender el diente del hueso alveolar al romper el ligamento periodontal y por tanto la pieza dentaria empieza a tener una ligera

---

<sup>97</sup> *Ibíd.* 6, 1

<sup>98</sup> *Ibíd.* 28, 7

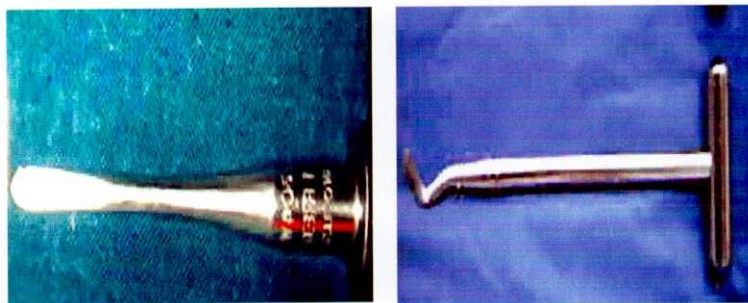
<sup>99</sup> G Raspall, (1997)

movilidad, se realiza con movimientos de impulsión, rotación, lateralidad y tracción, el movimiento de impulsión es como si se quisiera intruir el diente dentro del alveolo y va seguido de lateralidad, son movimientos de vestibular-lingual y van dilatando el hueso alveolar. No se debe forzar ya que hay tablas alveolares gruesas y si no se consigue la luxación se puede llegar a la fractura de la pieza dental, Una vez luxado el molar se extrae junto con su saco pericoronario.

Los elevadores de Pott's o de Selldin aplicados al molar son de gran utilidad para terminar la luxación y completar la exodoncia. (Ver foto 34, 35)

Se realizan movimientos mínimos de luxación para expansionar las corticales bucales y linguales, no es recomendable aplicar excesiva fuerza con los elevadores por el riesgo de fracturar el 3 molar, 2molar, las corticales bucales o linguales o incluso la mandíbula.<sup>100</sup>

Foto 34. Elevador recto 304s y Elevador de Pott's

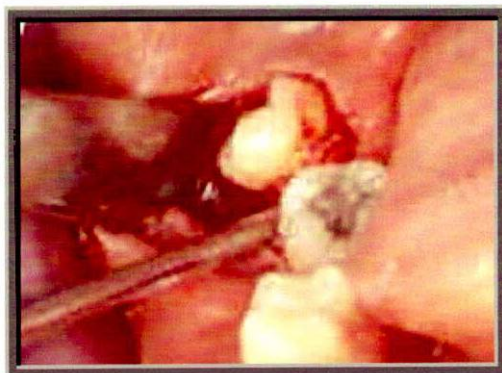

Fuente: Abordajes quirúrgicos intraorales U. nacional

---

<sup>100</sup> G. Raspall, (1997)

Foto 35 Luxación de tercer molar inferior con elevador recto



Fuente: Abordajes quirúrgicos intraorales U. nacional

#### **5.1.8 Exeresis, Evacuación, Restauración o Remodelación**

En esta fase se realiza la extracción, Evacuación, Restauración, o Remodelación según el tipo de intervención.<sup>101</sup>

#### **5.1.9 Cavidad y Hemostasia**

Se debe examinar el diente extraído con el fin de comprobar que se ha retirado en su totalidad, inspeccionar la cavidad para retirar especulas óseas, fragmentos dentarios y restos del saco pericoronario; se irriga con suero fisiológico abundante y se reposiciona el colgajo. (Ver foto 36) Al realizar las intervenciones es necesario eliminar restos de tejidos granulomatoso epitelial o material ajeno a la herida quirúrgica, Se inspecciona la cavidad para retirar espículas óseas, fragmentos dentarios y restos de saco pericoronario. Se irriga con suero fisiológico en forma abundante, se reposiciona el colgajo y si es pertinente se sutura, se utilizan las cucharillas de legrado y las pinzas de hemostasia. se debe observar que no queden bordes afilados o crestas puntiagudas que puedan complicar el periodo postoperatorio con la formación de decúbitos o heridas del colgajo que expongan el hueso al exterior, estos son eliminadas con fresas de alta irrigación o por medio de las gubias dejando que el colgajo repose sobre una superficie roma. No se deben de introducir en las cavidades medicamentos ni taponamientos que puedan entorpecer la cicatrización, en la mayoría de las ocasiones se coloca una gasa yodoformica a modo de

---

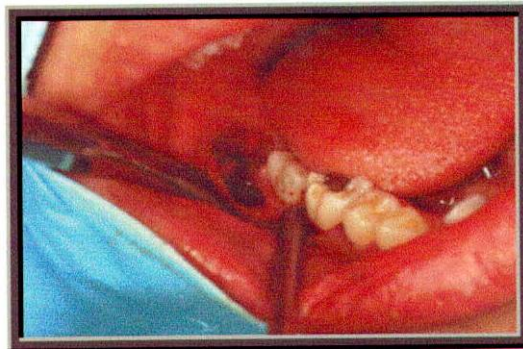<sup>101</sup> Ibíd. 6

drenaje o algún vehículo. En la herida quirúrgica cuando no se puede hacer aproximación a los bordes de forma completa por sutura directa, hasta que se produzca la granulación del tejido por segunda intención se pueden utilizar apósitos quirúrgicos que calmen el dolor y controlen la hemorragia, compuestos a base de óxido de zinc, resinas, gomas, ácido tánico, barnices de teflón, celofán o cementos de policarbonato que son impermeables, estos son retirados tres o cuatro días después de la intervención. Dependiendo de la zona intervenida se utilizarán vendajes compresivos o compresión simple con gasa que sirven para evitar la formación de grandes edemas, controlar la hemorragia y hemostasia, evitar la formación de hematomas.

Esta contraindicado realizar un raspado alveolar en el maxilar inferior por que posiblemente se puede lesionar el paquete vasculonervioso que va por el conducto dentario inferior.<sup>102</sup>

La limpieza y sutura de la herida se debe irrigar el alveolo como debajo del colgajo mucoperiostico y regularizar los bordes óseos mediante fresado manual o con motor.<sup>103</sup>

Foto 36. Exploración del alveolo.



Fuente: Abordajes quirúrgicos intraorales U. nacional

#### **5.1.10 Sinéresis o Sutura**

La sinéresis es el tiempo quirúrgico que tiene por objeto aproximar los bordes de la herida incididos previamente de origen traumático o quirúrgico (incisión), siempre se debe tratar

---

<sup>102</sup> *Ibíd.* 6, 7, 3

<sup>103</sup> G. Raspall,(1997)

de dejar los bordes en la misma posición que ocupaban en un principio. por lo general en al cavidad bucal no es fundamental la realización de una sutura estética, ya que la cicatrización mucosa tiene sus particularidades y se produce generalmente por segunda intención y no borde a borde; la razón fundamental de la sutura en la cirugía bucal es la hemostasia, por lo que habitualmente; cuando hay suficiente tejido se suelen dar puntos en profundidad eliminando espacios muertos dejando los bordes de la herida revertidos; Esto proporciona un cierre mejor y mayor aislamiento de la zona intervenida respecto a una cavidad séptica como la bucal; se debe tener en cuenta que debe eliminarse toda tensión de la herida y puntos profundos de aproximación ya que un punto apretado que blanquee la piel producirá una necrosis local.<sup>104</sup> En la mucosa oral son frecuentes los desgarros, lo que no ocurre en la piel o en los planos musculares y por ello se debe introducir la aguja a cierta distancia de la encía y dar la tensión adecuada cuando se anuden los puntos. Estos deben quedar en situación vestibular para que no molesten al paciente y sean de más fácil acceso al momento de retirarlos. La sutura debe ser lo suficientemente resistente para soportar la continua actividad muscular a la que va a estar sometida a causa de la masticarón y el habla.

La etapa final de la mayoría de las intervenciones quirúrgicas es la sutura y es esencial una técnica adecuada asociada a una elección correcta de los materiales ya que Permite restablecer la función del tejido intervenido asegurando el cierre y evitando la contaminación bacteriana así como contribuye a la cicatrización, disminución de la hemorragia, control de la hemostasia. Se utilizan portaguñas, agujas curvas traumáticas que deben tener el mismo grosor del hilo de la sutura para que este llene totalmente el canal de punción, para así evitar desgarros o hemorragias, la aguja debe tener capacidad de penetración, no debe doblarse ni romperse, mantenerse inmóvil en el porta agujas, pinzas con dientes. Se inicia con un punto que reposiciona el colgajo a su posición inicial para luego seguir aproximando los bordes de manera que quede una sutura homogénea, el nudo se hará con los dedos para ejercer un perfecto control de la tensión necesaria; en las incisiones con descarga debe comenzarse la sutura en este punto por que de no ser así después existirá demasiada tensión para serrar este trazo. Se termina la intervención con un punto de sutura simple sobre el trazo vertical de la incisión y uno doble sobre el

---

<sup>104</sup> *Ibíd.* 6, 2

horizontal posterior. La sutura en la parte distal del segundo molar con un punto simple que evita retracciones o bolsas periodontales a este nivel, el segundo punto puede ser simple o colchonero. (Ver foto 37) <sup>105</sup>

El primer punto se aplica inmediatamente por detrás del 2 molar y los siguientes se colocan por detrás de este, por delante se colocan a través de la papila por mesial al 2 molar y en la incisión de descarga. <sup>106</sup>

#### **5.1.10.1 Técnicas de sutura:**

La sutura se puede realizar de forma manual o instrumental. El objetivo final de toda sutura es conseguir una coaptación absolutamente precisa y a traumática de los bordes de la herida.

- el lugar adecuado para poner un punto es clavar la aguja a 2 o 3mm del borde de la herida.
- La aguja debe sujetarse con el porta agujas en un punto correspondiente al comienzo del tercio más distante de su extremo y debe quedar perpendicular a la superficie a suturar.
- se debe hacer pasar la aguja por el colgajo móvil, asiéndolo suavemente con unas pinzas con dientes. <sup>107</sup>
- la aguja al ser curva se mueve con mayor facilidad en círculos.
- La aguja enhebrada se coge con las caras palmares de los dedos índice y pulgar de la mano izquierda, el porta agujas con la mano derecha por el pulgar de un lado, el corazón y el anular.
- Se perfora de un lado ayudándose con una pinza de disección con dientes en la mano izquierda. <sup>108</sup>
- El paso de la aguja por los bordes de la herida no siempre se hace en un solo tiempo. se debe hacer en dos tiempos atravesando primero un lado, tomando la

---

<sup>105</sup> Ibíd. 6, 7, 16, 1

<sup>106</sup> G. Raspall (1997)

<sup>107</sup> Ibíd. 16

<sup>108</sup> Ibíd. 16

aguja nuevamente con el porta-agujas y volviéndola a pasar por el otro lado de la herida.

#### **5.1.10.2 Propiedades del hilo de sutura**

Según la disposición de las fibras que formen los hilos estos pueden agruparse en mono filamentos y en trenzados o multi filamentos. En los espacios que quedan entre las fibras de los hilos multifilamentos pueden albergarse gérmenes y aparecer fenómenos de capilaridad, con el siguiente paso de líquidos o secreciones hacia el interior de la herida quirúrgica.<sup>109</sup>

- Histocompatibilidad con el fin de que no se presenten inflamaciones o alteraciones de los tejidos que lo rodean.
- Resistencia a la tracción del nudo.
- Flexibilidad – condiciona la adaptación del hilo a los tejidos, no provocando cortes, alterando la circulación capilar, ni ser causa de desinencias.
- Ausencia de elongación residual ya que es sometido a la tensión que ejercen los bordes de la herida.

Actualmente en la cirugía bucal parece haber preferencia por los materiales para sutura no reabsorbibles en las aproximaciones mucosas y mas profundas. Sin embargo, los materiales para sutura reabsorbibles siguen utilizándose ampliamente en los cierres sub superficiales. Los hilos pueden ser clasificados como<sup>110</sup>.

##### 1. Absorbibles naturales:

- Catgut
- Colágeno.

##### 2. No absorbibles naturales:

- Seda
- Lino y Algodón.

##### 3. No absorbibles artificiales

- Poliéster,

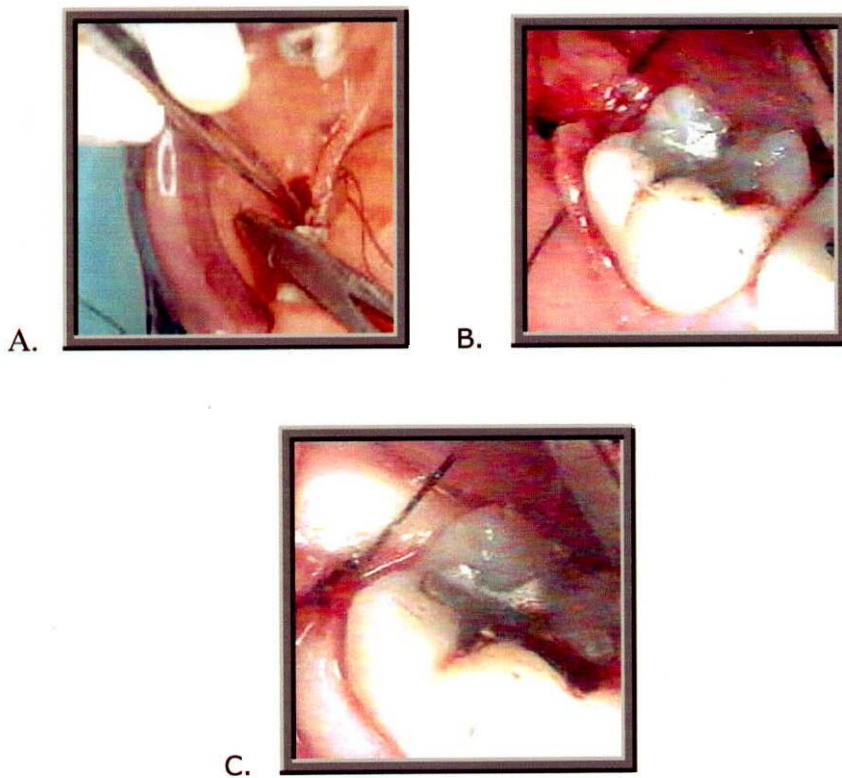
---

<sup>109</sup> Ibíd. 6, 16

<sup>110</sup> Kruger Gustavo (2002)

- poliamida,
- polipropileno,
- politetrafluoretileno,
- poliacrilonitrilo.<sup>111</sup>

Foto 37 A, B y C. Reposición del colgajo y sutura.



Fuente: Abordajes quirúrgicos intraorales U. nacional

### **Técnica Quirúrgica Del Tercer Molar Inferior Retenido Vertical**

En procedimientos quirúrgicos para la extracción del tercer molar, se utilizan dos métodos principales:

1. Se escinde el hueso para poder extraer el diente completo

<sup>111</sup> Ibíd. 6

2. Se secciona el diente para extraerlo por partes.<sup>112</sup>


- No se elimina hueso o se elimina muy poco, se produce menos dolor y tumefacción en el postoperatorio
- Es menos probable que se lesione el diente adyacente, y no se forza el diente retenido mas allá del 2do. Molar.
- Menor riesgo de que se fracture el maxilar. La mayoría de fracturas es por elevación forzada y menor peligro de que se lesione el nervio alveolar inferior

En muchas de las ocasiones el tercer molar, esta debajo de la rama ascendente que cubre la parte distal de la superficie oclusal hasta una distancia variable. Para liberar la corona y extraer el diente sin resistencia hay que eliminar el hueso mas distal que tiene el diente, la dirección de la luxación depende de la curvatura de las raíces.

Abordaje para crear un colgajo envolvente

1. Se hace una incisión a lo largo de la cresta alveolar hasta la cara distal del segundo molar y después se continua en la hendidura gingival hasta la cara mesial del primer molar cortando horizontalmente a través de la papila (la incisión debe penetrar el mucoperiostio) (Ver Figura28)


Figura 28b Incisión a lo largo de la cresta alveolar



2. se hace una incisión oblicuamente dentro del vestibulo. (Ver Figura 29)

<sup>112</sup> Pell y Gregory, 1942

Figura 29 Incisión oblicua




El colgajo se separa del hueso con una legra empezando adelante en la hendidura gingival y avanzando hacia atrás.

En las ocasiones que se presenta un impacto profundo en todo el diente puede estar cubierto por hueso, casos en los cuales se elimina el material óseo para descubrir la superficie oclusal y vestibular, una vez eliminado se establece la cantidad de hueso que incide sobre la superficie distal del diente, las raíces pueden estar en diferente posición presentándose los siguientes casos:

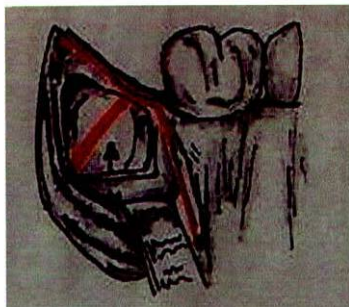
1. Si las raíces del diente están rectas este se puede elevar verticalmente.
2. Si las raíces presentan incurvación distal hay que eliminar un área considerable de hueso en la rama detrás del diente para poder inclinar la corona. (Ver figura 30.)

Figura 30 incurvación distal



3. Se debe eliminar la parte distal de la corona para la creación de espacio y de esta forma rotar el diente. (Ver figura 31)

Figura 31 Eliminación Distal Para Creación de espacio



4. Cuando la curvatura de las raíces es mesial se debe escindir la parte mesial de la corona para poder aplicar un elevador entre la superficie distal y el hueso alveolar e inclinar así el diente hacia delante. No se debe tratar de luxar el diente hasta haber preparado debidamente la apertura en el hueso para hacer el procedimiento dividiendo el diente.<sup>113</sup>

#### Luxación

No se debe de tratar de luxar el diente hasta haber preparado la apertura. La luxación se presenta de dos formas que son:

La palanca interdental: se puede efectuar si el diente se afina hacia la raíz, si existe espacio entre el cuello del diente y el segundo molar o si el diente presenta una inclinación mesial. El diente se luxa con un elevador recto insertado debajo de la corona y se retira de la cavidad.

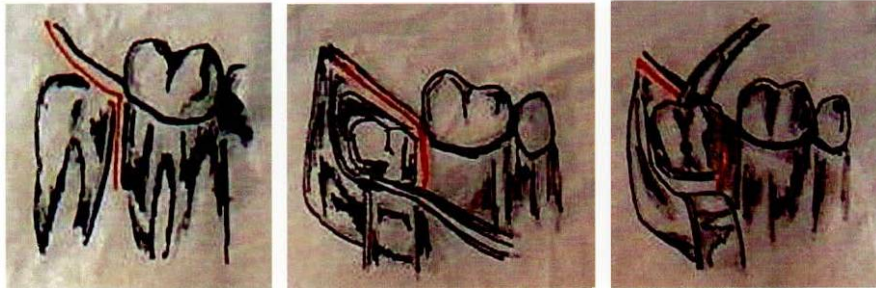
Palanca por vestibular: se debe hacer si el diente esta demasiado cerca al segundo molar o si se halla demasiado separado de el. Se realiza un orificio en la superficie vestibular del diente justo sobre la bifurcación de las raíces. la punta del elevador se introduce en el orificio y apoya en la corteza externa del apófisis alveolar que sirve de fulcro para elevar el diente. (Ver figura 32)<sup>114</sup>

---

<sup>113</sup> Ibíd. 2

<sup>114</sup> Ibíd. 2

Figura 32 Luxación




Según M. Donado, la Incisión debe ser angular bastante extendida que proporciona un amplio campo de trabajo sobre la región vestibular, oclusal y se deben seguir dos trayectos:

1. Posterior: es sagital desde la parte posterior del triángulo retromolar hacia delante hasta la cúspide distobucal del 2 molar.
2. Anterior: es oblicuo desde el 2 molar o incluso incisiones extensas desde distal del 1 molar hacia vestibular.

El desplazamiento hacia vestibular del trazo posterior obliga a incidir la mucosa paralelamente a ala cara distal del 2 molar y a despegarla para permitir el acceso al hueso que cubre la corona dentaria del 3 molar. (Ver figura 33)

Figura 33 Desplazamiento Vestibular



Otro tipo de incisión es la lineal a lo largo de los cuellos dentarios y sin trazo oblicuo vestibular aunque ofrecen menor campo quirúrgico y se utilizan menos, es aconsejable


en los casos de cordales en situación alta y posición favorable en los que no es necesario practicar odontosección, la adaptación posterior del colgajo es mejor y se producen menos complicaciones durante la cicatrización. (Ver figura 18)

Figura 34 Incisión Lineal a lo largo de los cuellos



1. Si las raíces no están muy encurvadas una vez realizada la Osteotomía del hueso que cubre la corona en distal y en vestibular, se extraen fácilmente haciendo una muesca en la cara vestibular del molar introduciendo en ella la punta del elevador de ínter; apoyándose en la cortical externa, el diente se luxa hacia arriba.(Ver Figura 35)

Figura 35 Osteotomía



3. Si las raíces son divergentes o convergentes se seccionan verticalmente y se hace la extracción por separado de ambas raíces facilita la exodoncia. (Ver figura 36)

Figura 36 Seccionamiento Vertical

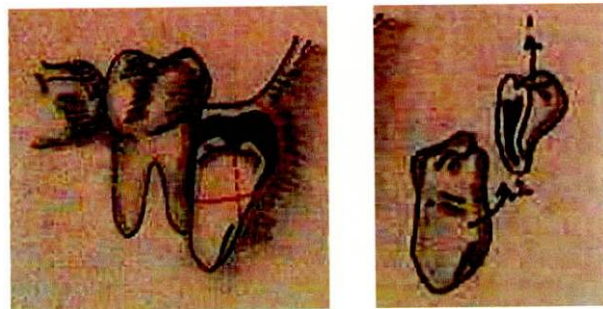


3. si las raíces no están muy encurvadas se hace Osteotomía distal y vestibular, realizando una muesca en la cara vestibular del molar.

Según Gustav O. Kruger, G. Raspall y J. S. López Arranz, el tercer molar inferior puede estar ubicado en un alto nivel oclusal (cerca de la superficie del reborde) o en un nivel bajo (oclusal).

Vertical inferior: es una de las operaciones mas difíciles debido a la dificultad en la colocación de un instrumento entre el segundo molar y el tercer molar retenido íntimamente adosado. Este espacio es demasiado pequeño para una Osteotomía adecuada. En el corte inicial se hace un largo corte vertical en el hueso para exponer el cuello anatómico del diente retenido, se elimina hueso por distal y oclusal del diente retenido, se realiza un surco vestibular a través de la porción distal del diente que esta por debajo del cuello anatómico; en un corte largo casi vertical se extrae esta porción. El elevador se puede colocar entre los dientes o en la bifurcación y ejercer una fuerza hacia arriba. (Ver figura 37)

Figura 37 Posición del Elevador



Según Gustav O. Kruger (1993) en los molares en posición vertical alta se retira el ángulo mezo-vestibular, el corte inicial del hueso se hace en sentido vertical hasta exponer la convexidad del tercer molar y luego por distal hasta el ángulo disto-vestibular y luego por lingual hasta la cara distal del diente, se emplean el escoplo y el martillo para seccionar el tercio distal de la corona. se talla un surco profundo en la raíz distal del diente retenido y se termina la separación del segmento coronario de la raíz distal con elevador, la corona y raíz mesial se extraen antes de la elevación de la raíz distal.


## **Técnica Quirúrgica Del Tercer Molar Inferior Retenido Mesioangular**


Puede o no estar retenido debajo de la corona del segundo molar.

### **Abordaje**

La incisión es la misma que la anterior. se hace un colgajo envolvente para los dientes en posición alta y un colgajo angular para los dientes que están en posición baja. una vez reflejadas el colgajo en vestibular se retira hueso hasta exponer la superficie distal, vestibular y oclusal del diente. El nivel oclusal alto o bajo del diente no tiene importancia salvo que afecte la cantidad de hueso que se puede cortar para tener acceso a la corona, si las raíces del diente no están fusionadas y si este se halla muy cerca del segundo molar por lo general se acciona en su eje mayor con un escoplo de doble bisel insertado en el surco vestibular ejerciendo la fuerza lo mas paralelamente posible al eje mayor. De esta manera no hay fractura de la lámina lingual. Otra forma de dividir el diente es cortando un profundo surco vestibular hasta la bifurcación insertando un elevador en el surco y torciendo el instrumento, la mitad distal del diente se retira con un elevador entre las partes divididas tomando como fulcro la lamina vestibular, si el diente se encuentra muy cariado y si no se inde debidamente con el escoplo de doble Bisel se puede seccionar las raíces antes de la extracción. Cuando las raíces están fusionadas no se hace la sección longitudinal, en esta situación se divide horizontalmente a nivel de la unión cemento adamantina con la fresa. El corte se puede hacer por completo a través del diente o del surco, se puede prolongar hasta la mitad del recorrido par desprender la corona introduciendo un elevador recto debajo de la cara medial. (Ver figura 22)

Figura 38 Abordaje





### Luxación.

Para luxar las raíces, se coloca entre ellas un elevador apical. En ocasiones la extracción de la raíz se facilita perforando un pequeño orificio en la cara vestibular de la porción remanente del diente para tener un agarre más seguro para el elevador.<sup>115</sup>

Según M. Donado, se deben realizar los siguientes pasos:

1. Se realiza un slice o corte en la cara mesial que facilita la extracción, una vez eliminado el fragmento mesial se aplica un elevador y con maniobras de apalancamiento desde mesial se consigue la extracción facilitada por la Osteotomía distal al molar. (Ver figura 39)

Figura 39 Slice cara mesial

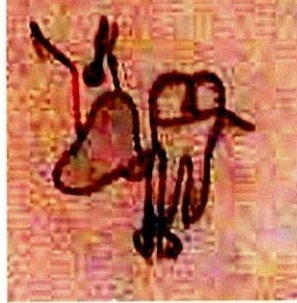

2. Una vez situado el diente en posición vertical, se aplica un elevador de winter en la bifurcación radicular, con lo que el diente es fácilmente expulsado hacia arriba. (Ver Figura 40)

---

<sup>115</sup> Ibíd. 2

Figura 40 aplicación elevador de winter




4. Otras veces puede estar indicado realizar la odontosección en la cara distal del molar y una amplia Osteotomía del hueso distal. (Ver figura 41)

Figura 41 Odontosección Cara Distal



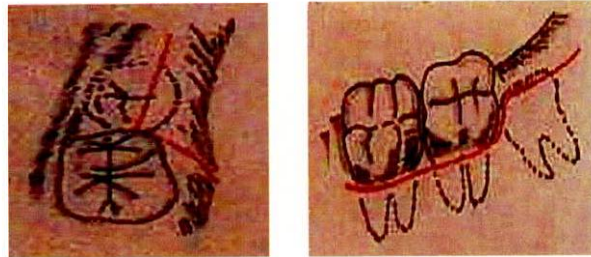
De acuerdo con J.S. López Arranz, en terceros molares en mesio-angular con las cúspides en mesio-angular con las cúspides por debajo del ecuador del diente contiguo esta indicada una sección de la corona en forma de cuña, de base superior y vértice inferior, por medio de una fresa diamantada en una pieza de mano o turbina curva. Una vez conseguida la sección completa por el procedimiento aludido, o bien complementándolo mediante escoplo, se procede a la luxación de la citada cuña dentaria mediante un elevador; a continuación se luxa el resto del diente hacia el lugar que se ha dejado libre la corona valiéndose para ello el cirujano de un elevador curvo que se apoya en el hueso distal y se aplica sobre una ranura labrada sobre la raíz dentaria a una cierta distancia de la superficie de sección. (Ver figura 42)

Figura 42 Luxación Cuña Dentaria



De acuerdo con Gustav O. Kruger y G. Raspall, la retención se puede dar mesioinferior y mesioangular. En la retención mesial-inferior se hace una incisión en los tejidos que están por distal del segundo molar, la rama ascendente de la mandíbula se abre hacia fuera y por lo tanto una incisión distal recta puede extenderse hacia los tejidos que están hacia la línea media de la mandíbula, la incisión debe ubicarse por detrás de la cúspide vestibular del segundo molar. La segunda incisión se hace verticalmente desde la primera incisión en su unión con la cúspide disto vestibular extendiéndose hacia abajo y hacia delante que cubren la raíz mesial del segundo molar. las variaciones en el diseño del colgajo incluyen la técnica de la separación de las fibras gingival es libres vestibulares que rodean el diente hacia delante para incluir el primer molar y separar hacia vestibular el colgajo. Se sostiene que este colgajo es más fácil de suturar, que es menos doloroso en el postoperatorio y que hay menos distorsión en la cicatrización. Otra variación es la realización de una incisión vertical oblicua por mesial del segundo molar en lugar de hacerlo por el tercero. La osteo seccion se comienza verticalmente justo por detrás de la raíz del segundo molar. Se hacen otros cortes horizontales en medida de lo que es necesario para exponer la corona. Se marcan dos puntos con una cucharilla para hueso, el hueso que esta por encima de la cara distal o superior del diente retenido debe eliminarse. El hueso que esta en la unión de los cortes vertical y horizontal debe removerse lo suficiente como para permitir que la cucharilla para hueso entre en la esponja por debajo de la corona del diente retenido. se secciona entonces el diente, colocando el escoplo en el surco vestibular, se lo dirige a distal hacia el cuello anatómico del diente propinando un golpe seco. (Ver figura 43)

Figura 43 Golpe Seco



De acuerdo con Gustav O. Kruger, G. Raspall y M. Donado, en la retención mesio-angular, se retira el hueso que recubre el diente hasta la bifurcación y se emplea un escoplo para seccionar la parte distal de la corona o para seccionar verticalmente a través de su bifurcación, el segmento corono distal o corono distal y la raíz adherida, se extraen como un segmento único. En la porción mesial se talla un surco profundo en la raíz mesial comenzando en la cámara pulpar de manera que se puedan dividir la corona de la raíz.

### **Técnica Quirúrgica Del Tercer Molar Inferior Retenido Horizontalmente**

La mayoría de molares en esta posición deben seccionarse de dos formas:


1. en posición alta oclusal se los biseca en el cuello justo debajo del esmalte o en el sitio donde el esmalte es muy fino.
2. En posición baja hay que dividir el diente

### **Abordaje**

Incisión igual a la anterior salvo en los dientes enclavados profundamente. Cuando los molares están enclavados profundamente, la prolongación oblicua del extremo anterior de la incisión dentro del vestíbulo ofrece un acceso mas satisfactorio y evita que la encía se desgarre. Luego el diente se secciona horizontalmente desde un abordaje superior o vestibular, se debe tener en cuenta no lesionar el nervio alveolar inferior y su arteria además de no irrumpir en el conducto mandibular. Una vez seccionado el diente se retira la corona con un elevador, es posible que se puedan desprender las raíces con un elevador apival insertado en la cara vestibular o en un pequeño orificio perforado en la

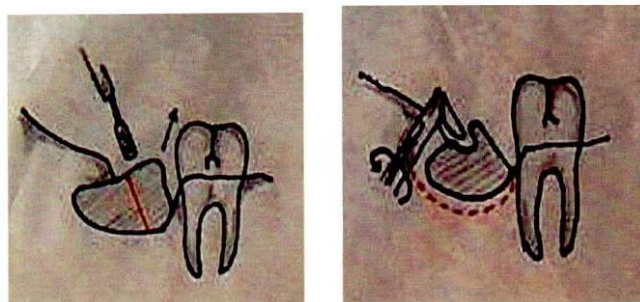
porción remanente del diente. Otra forma es dividir con una fresa las raíces y retirar cada una por separado, pueden fresarse orificios para facilitar la extracción cuando existen curvaturas inusuales.<sup>116</sup> (Ver figura 44)

Figura 44 División de raíces



De acuerdo con M. Donado, siempre se debe realizar una odontosección transversal con fresa de fisura que separe la corona de las raíces, lo ideal sería una fresa fina larga de diamante montada en un contra Angulo de turbina. Una vez extraída la corona, se elimina hueso que cubre la parte superior de las raíces y se practica en la raíz distal una muesca con una fresa redonda pequeña se aplica la punta del elevador de winter para desplazarlas hacia delante en la cavidad creada por la eliminación de la corona. Si las raíces están separadas y ofrecen dificultad a la luxación, se dividen longitudinalmente y se extraen por separado. (Ver figura 45)

Figura 45 Odontosección Transversal



<sup>116</sup> Ibíd. 19


De acuerdo con J. S. Arranz, en cordales con posición horizontal- se aconseja la realización de una sección en rodaja que comprenda parte de la corona y de la raíz, removiendo el resto de la corona hacia distal y se procederá con la raíz. (Ver figura 46)

Figura 46 Sección en rodaja



Según Gustav. O. Kruger y G Raspall, la retención se puede dar horizontal inferior y horizontal. En la posición horizontal-inferior, requiere un corte vertical profundo del hueso que se extienda a menudo hasta el nivel del ápice del segundo molar, se realizan cortes horizontales para exponer el cuello anatómico del diente. Se divide el cuello anatómico para separar la corona de la raíz. Un método alternativo comprende la colocación de un escoplo en el surco vestibular dirigiendo hacia atrás y arriba, no hacia lingual. La porción distal de la corona puede ser seccionada y removida, se coloca un escoplo hacia abajo y hacia atrás seccionando la porción mesial de la corona. (Ver figura 46)

Figura 46 Horizontal inferior y Horizontal




Según Gustav. O. Kruger, en la posición horizontal se utiliza un escoplo para seccionar el tercio distal de la corona y exponer la cámara pulpar y la cara vestibular sin reducir la cortical externa, haciendo una zanja; se talla un surco en forma de t comenzando en la cámara pulpar expuesta. la corona se dividen en dos grandes segmentos y se extraen como unidades separadas, se tallan dos surcos profundos para facilitar la separación de la raíz mesial y distal. Las técnicas alternativas incluyen la división con fresa de la corona a nivel del cuello y la extracción de los elementos seccionados como entidades separadas.

### **Técnica Quirúrgica Del Tercer Molar Inferior Retenido Distoangular**

Se retira hueso superior oclusal y vestibular. Luego se retira la corona mediante una división horizontal (odontotomía) y las raíces se luxan haciendo palanca en dirección vertical en la superficie mesial y vestibular del diente. En esta posición el tercer molar esta bien debajo de la rama ascendente, además la frecuente curvatura distal de las raíces hace que la excavación de la rama no sea tan grande como para rotar el diente <sup>117</sup> (Ver figura 47a)

Figura 47a Técnica Quirúrgica Del Tercer Molar Inferior Retenido Distoangular



De acuerdo con M. Donado, son los que mas presentan inconvenientes, sobre todo cuando no existe espacio suficiente para la introducción del elevador entre la cara distal del 2 molar y la mesial del 3 molar, en estos casos la Osteotomía distal en plena rama ascendente son mayor. La odontosección de la superficie distal no siempre es suficiente ya que al luxar el diente este tiende a irse hacia atrás e introducirse cada ves mas contra

---

<sup>117</sup> Ibid. 2

la rama ascendente, por eso la mayoría de las ocasiones es necesaria la odontosección transversal del molar. Si las raíces están separadas es mejor dividir las y extraerlas independientemente. (Ver figura 47b)

Figura 47b Dificultades Técnicas Quirúrgicas




Según J. S. Arranz, en cordales en disto-angular- principal obstáculo una vez removido el hueso distal son las cúspides distales principalmente la disto alveolar; por ello la odontosección deberá comprender una cuña coronaria que comprenda las cúspides distales, consiguiendo de esta forma un hueco suficiente para que evolucione en su luxación hacia arriba y hacia atrás al aplicar la fuerza por mesio-vestibular.

Cuando hay obstáculo radicular- las cordales con raíces curvas y separadas o con la combinación de una recta y una curva, se hace una odontosección vertical para independizar ambas raíces y extraerlas por separado, sección horizontal a nivel del cuello y vertical para separar las raíces. en los casos en los que las raíces están fusionadas y son mas anchas que el orificio alveolar, se realiza una Osteotomía suficientemente amplia que permita la luxación. el hueso mesial es el punto de apoyo y la cara mesial del diente como lugar de aplicación de la fuerza, en los casos en los que la cara mesial sea inaccesible el apoyo y la aplicación se harán por vestibular.


Se utilizan elevadores rectos a modo de palanca en sentido de las manecillas del reloj en el lado derecho y en el lado izquierdo en el sentido contrario. (Ver figura 48a)

Figura 48a Dificultades en Cordales



Según Gustav. O. Kruger y G. Raspall, la retención se puede presentar disto angular inferior y disto angular. En la técnica disto angular-inferior se levanta un generoso colgajo mucoperiostico y se hacen lo acostumbrados cortes vertical y horizontal en el hueso, se secciona la corona en dirección vertical, según la curvatura de las raíces el volumen mesial del diente se mueve primero hacia arriba por el elevador colocado en el lado mesial o en la bifurcación. A veces la porción coronodistal seccionada puede ser disecada del hueso primero luego se gira el diente a distal. Otra manera es seccionar la corona de la raíz, extraer la corona, dividir las raíces extrayendo de esta forma las raíces separadamente. (Ver figura 48)

Figura 48 Retenciones Disto angular Inferior y disto Angular



Según Gustav. O. Kruger en la técnica disto angular se emplean variaciones de las técnicas quirúrgicas. Se remueve hueso vestibular, se disecciona la parte disto-vestibular, la porción distal del diente se corta o divide a través de su bifurcación. Los enfoques alternativos incluyen la división de fresa del diente por la mitad o la separación de la

corona de las raíces seguida por la división de la raíz mesial de la distal y la extracción de los elementos separados.

### **Técnica Quirúrgica Del Tercer Molar Inferior Retenido Vestíbulo angular y Linguoangular**

Estas posiciones no son muy comunes y se debe hacer el diagnóstico con radiografías tomadas en un plano lateral y coronal. La radiografía lateral solo muestra la superficie oclusal redonda si el diente está en posición vestíbulo angular y las radiografías oclúyales son utilizadas en cualquier caso que se duda la posición del diente.<sup>118</sup>

### **Técnica Quirúrgica Del Tercer Molar Inferior Retenido Invertido**

Los terceros molares que están en esta posición son más difíciles de extraer si no se hace una odontectomía. En ocasiones se retiran primero las raíces exponiéndolas más extensamente, una vez extraídas hay más espacio para extraer la corona.

### **Técnica de la división lingual del hueso (desarrollada por FRY, descrita originalmente por Ward 1956)**

1. Se utiliza para los terceros molares retenidos en cualquier posición menos en vestíbulo versión es más útil en horizontal y disto angular.
2. Se divide la corteza lingual y se eleva el diente en dirección distolingual.
3. Se basa en el hecho de que el hueso lingual es más fino que el vestibular en la región mesial

Incisión:

Asciende desde el surco vestibular a nivel de la unión de los dos tercios medios y posteriores del 2do molar hasta el margen gingival en la cara distal de este diente. Desde ese punto la incisión avanza detrás del segundo molar hasta el centro de su superficie posterior y luego en dirección disto vestibular por la rama hacia la mejilla.

---

<sup>118</sup> Ibid. 2

Cuando se anticipa que se requerirá de un acceso más amplio el extremo anterior de la incisión puede empezar justo detrás del 1er molar.

#### Abordaje:

Una vez levantado el colgajo mucoperiostico vestibular y el tejido linguoclusal se coloca un separador debajo del colgajo lingual para exponer el sitio quirúrgico y proteger el nervio lingual, con un escoplo se hace un tope vertical de unos 4mm en la parte más distovestibular de la corona del tercer molar, se hace un segundo tope vestibular y luego se unen los dos cortes retirando la placa vestibular que cubre la corona. Hecha la ventana rectangular lo suficiente mente profunda para introducir un elevador debajo de la cara mesial del diente. Se retira todo el hueso que haya sobre la cara superior de la corona y se introduce el escoplo por dentro de la lamina lingual a un Angulo de 45 grados hasta el borde superior con su borde cortante paralelo a la línea oblicuo externa y el bisel orientado en dirección lingual, golpeando con suavidad el martillo se astilla una porción de corteza lingual que se retira. Es debido tomar precaución de que el escoplo no afecte los tejidos blandos adyacentes, una vez retirado el hueso lingual los terceros molares se pueden retirar aplicando un elevador desde la cara vestibular, si un molar horizontal queda firmemente retenido se le puede seccionar la corona en la línea cervical para elevarla y después se extraen las raíces.

Cuando se extrae el diente se debrida la herida y el borde de la lámina lingual debe quedar liso protegiendo al nervio lingual mientras se hace el procedimiento. El colgajo mucoperiostico se vuelve a colocar en posición original y se fija con un solo punto en la parte más distal del segundo molar.<sup>119</sup> (Ver figura 49)

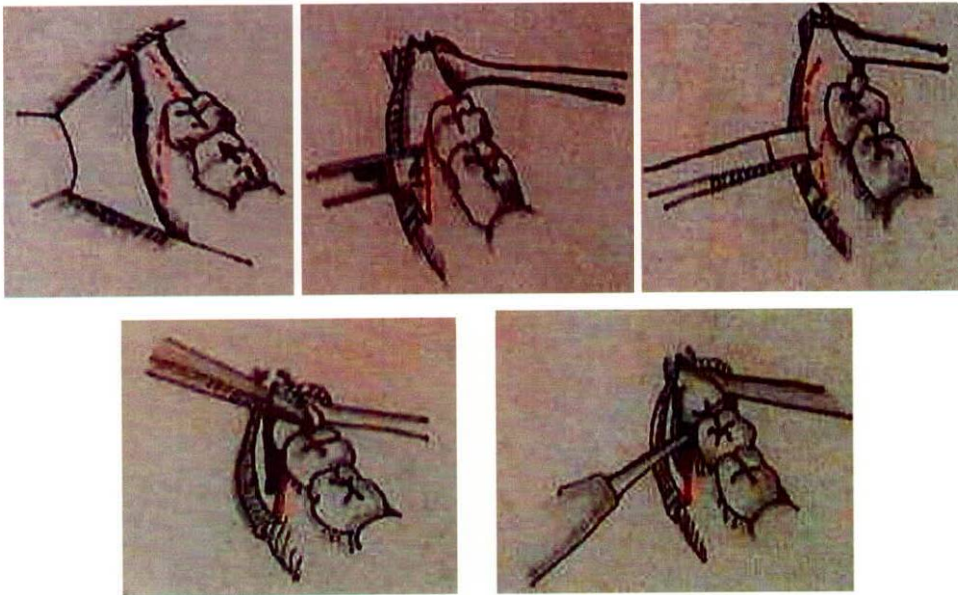
Lewis (1980) modifico la técnica reduciendo al mínimo la reflexión perióstica y la remoción de hueso vestibular, preservando la lamina lingual fracturada. Afirma que con estas manifestaciones se reduce la posibilidad de lesión en el nervio lingual como la formación de una bolsa periodontal mínima y se mejora la probabilidad de que ocurra cicatrización

---

<sup>119</sup> *Ibíd.* 19

primaria de la herida. También introdujeron modificaciones menores en la osteotomía Davis, Hochwald y Kaminishi (1983)

Figura 49 fijación del Colgajo



**Técnica descrita por WARD y desarrollada por FRY, KELLEY y KAY en gran Bretaña. Acceso lingual**

Según M Donado, En cordales profundamente situadas y que no se encuentran en vestibulo versión. Se basa en el escaso espesor de la cortical lingual, se practica con escoplo una Osteotomía a la altura de la cortical externa superior e interna intentando no lesionar el nervio lingual y elevando el cordal hacia distolingual. El peligro es lesionar este nervio, para evitarlo se han hecho modificaciones preservando la cortical lingual fracturada. Esta técnica no se recomienda y es poco usable.

**Despegamiento**

Siempre mucoperiostico con un despegador o periostotomo con cuidado y sin abandonar el contacto óseo para no perforar la mucosa.

### Extracción

Comprende en la completa liberación de la cara mesial que es un obstáculo primordial en toda extracción, Según la posición del molar la técnica variara y exigirá odontoseccion o no. Es más conveniente dividir el diente que se va a extraer mediante odontoseccion que abusar de una amplia Ostectomia.

La falta de una Ostectomia mínima o una odontoseccion necesaria implica apalancamientos bruscos y fuertes presiones con los accidentes que esto conlleva.(Ibíd. 6)

### Sutura

Punto de sutura simple sobre el trazo vertical de la incisión y uno doble sobre el horizontal posterior distal al 2 molar. La sutura inmediatamente distal al 2 molar evita retracciones o bolsas periodontales a este nivel. <sup>120</sup>

---

<sup>120</sup> Ibíd. 6, 19

## 6. CONCLUSIONES

En cuanto a las retenciones, impactaciones e inclusiones dentales debe considerarse que todos los dientes pasan por una etapa de retención fisiológica. Existe después de un periodo de retraso de la erupción variable según cada individuo, si llegada la fecha máxima considerada en la erupción de cada diente, ésta no se ha conseguido, se define como auténtica retención. Finalmente si esta retención produce alguna manifestación clínica se clasifica como retención patológica. Las retenciones más frecuentes son las retenciones de terceros molares inferiores seguidas por la de los caninos superiores, terceros molares superiores, incisivos centrales, premolares inferiores; pueden presentarse completamente rodeados por el tejido óseo (intraóseo) o cubiertos por tejido gingival (retención subgingival).

Los abordajes intraorales se caracterizan por ser rápidos y seguros, no dejan cicatrices visibles en piel y presentan relativamente pocas complicaciones. También permite, una excelente exposición de los huesos de la cara y otras estructuras anatómicas.

La decisión de tratamiento quirúrgico depende no sólo de una muy buena historia clínica, diagnóstico e indicación quirúrgica precisa, sino del compromiso anatómico, comportamiento biológico de la lesión y posibilidad de reconstrucción.

Aunque existen varios procedimientos para eliminar el tercer molar inferior a través del tiempo se han diseñado gran cantidad de técnicas como las citadas en esta monografía, las cuales pueden ser utilizadas de acuerdo a la situación y posición del diente.

Los principios de las técnicas quirúrgicas son considerados prioritarios para obtener los mejores resultados postoperatorios. Las incisiones deben ser realizadas con seguridad y delicadeza, conservando la integridad de vasos, nervios, conductos secretorios y demás estructuras relacionadas. En los colgajos es necesario asegurar una adecuada vascularización y su correcta reposición sobre tejido sano.

## BIBLIOGRAFÍA

- 1 EL TERCER MOLAR Medina García José Luis Facultad de Estudios Superiores de Zaragoza Medina.htm 06/10/03 3 Pajs.
- 2 OdontoRed CONSIDERACIONES EN LA VALORACIÓN Y DIAGNÓSTICO DE INCUCIONES E IMPACTACIONES DENTARIAS Oct. 2001 6 Paj. (Artículo de Internet)
- 3 Las cordales ó muelas del juicio file://a:/cordales.hm (Artículo de Internet)
- 4 Terceros molares incluidos, Patologías Terceros molares incluidos.htm (Artículo de Internet)
- 5 Exeresis de implantaciones dentarias compleja, Dr orlando I. Rodríguez calzanilla Cirujano MaxiloFacial Profesor asistente presentación de casos Hospital general. Docente aleida Fernandez, Provincia La Habana Cuba. (Artículo de Internet)
- 6 Cirugía bucal Patologia Y técnica 29 Edición M, Donado Masson
- 7 PATOLOGÍA BUCAL Regezi Joseph A. Segunda Edición Interamericana McGRAW HILL MEXICO
- 8 Frecuencia de alteraciones Bucales Tratadas Quirúrgicamente (Artículo de Internet)
- 10 El Tercer Molar Mandibular, método predictivo de ErupciónQuiros, Palma ERUPTIÓN The MARA Appliance Part i "Clinical Managment of the Mara" by by Paula Allen-Noble
- 11 CALCIFICACIONES EN LOS FOLÍCULOS DE DIENTES RETENIDOS Bernal Baláez Angel Emilio Un fenómeno meta plástico o Distrófico? (2003) (Artículo de Internet)
- 12 CIRUGÍA ORAL Raspalll Guillermo, Editorial Médica Panamericana HILARIÓN ESLAVA, 55 2805 MADRID
- 13 Diente Impactado Información General.htm VIRTUAL JOURNAL OF ORTHODONTICS COPYRIGHT 1999 Donado Manuel Rodríguez CIRUGÍA BUCAL PATOLOGÍA Y TÉCNICA Segunda Edición MASSON S.A. (Artículo de Internet)
- 14 Medicentro 2000, 4 (i). INSTITUTO SUPERIOR DE CIENCIAS MÉDICAS Dr. SRAFIN RUIZ DE ZARAFE RUIZ Santa Clara, Villa Clara (Artículo de Internet)
- 15 Seguimiento de 119 cordales PRE. y post cirugía FOYCI\_TEXTO.HTM 16/10/03 (Artículo de Internet)
- 16 Cirugía Oral J.S López Arranz. McGraw - Hill Interamericana
- 17 Dientes Retenidos
- 18

- 19 Especialidades. Cirugía. Exodoncia o Extracción dentaria Simple. File://A:ODONTOCAT ESPECIALIDADES CIRUGÍA EXODONCIA O EXTRACCIÓN DENTARIA SIMPLE.HTM (Artículo de Internet)
- 20 Cirugía Maxilofacial Guillermo Raspall, patología quirúrgica de la cara, boca, cabeza y cuello. Editorial medicina Preventiva
- 21 Cirugía bucomaxilofacial Gustav O. Kruger 1983 Editorial Medica Panamericana
- 22 Manual Clínico de Cirugía Oral y Maxilofacial Paul H. Kwon - Daniel M. Laskin. Amolca
- 23 Quintessece Publicación Internacional de Odontología. Publicación mensula, Volumen XIII, número 4, abril 2000. Edición Española
- 24 Quintessece Publicación Internacional de Odontología. Publicación mensula, Volumen XIII, número 9, noviembre 1999. Edición Española
- 25 Cincias Odontológicas de Norteamérica. Vol 2 1994 PROCEDIMIENTOS BÁSICOS EN CIRUGÍA BUCAL Interamericana. Karl R. Koerner. DDS, MS, Director Huesped
- 26 Abordajes Quirúrgicos intra orales. Odontóloga Universidad Nacional. especialista en Cirugía Oral y Maxilofacial. Universidad Javeriana. Especialista en estomatología. Universidad Javeriana. Profesora asistente Dpto. medicina Oral Y Cirugía. Facultad de Odontología Universidad Nacional de Colombia. DORIS BALLESTEROS CASTAÑEDA. <http://www.encolombia.com/odontología/foc/foc2001-abordajes.htm>
- 27 Abordajes en Cirugía Dentó alveolar (Artículo de Internet)
- 28 Cirugía, exodoncia.htm (Artículo de Internet)
- 29 Journal de clínica en odontología 1995-1996 art. 4 año 11 no. 1 Ed en español. METODO SIN MISTERIO DE TERCEROS MOLARES INFERIORES. Primera parte. KARLA R. KOEMER. BS, DS, MS, JADA
- 30
- 31 Revista de la federación Odontológica Colombiana. Abordajes quirúrgicos Intra orales. DORIS BALLESTEROS CASTAÑEDA. Kuala Lumpur Malaysia. Congreso Mundial Anual Odontológico FDI Septiembre 27 - Octubre 2 - 2001