

00860

MICROSOMIA HEMIFACIAL. REPORTE DE CASOS

MABEL TATIANA CASALLAS DIAZ
CESAR AUGUSTO GONZALES VELASQUEZ
YOVANNA IAHISMINA LEDESMA COGUA
HEIDI LISANDRA PACHON GARCIA
JUAN FELIPE PARRA RUIZ
CLAUDIA MARCELA RODRIGUEZ DELGADO
SERGIO ENRIQUE SALCEDO VASQUEZ

24-7-01-2000

COLEGIO UNIVERSITARIO COLOMBIANO
COLEGIO ODONTOLOGICO COLOMBIANO
SANTAFE DE BOGOTA, D.C. 2000



MICROSOMIA HEMIFACIAL. REPORTE DE CASOS

**MABEL TATIANA CASALLAS DIAZ
CESAR AUGUSTO GONZALES VELASQUEZ
YOVANNA IAHISMINA LEDESMA COGUA
HEIDI LISANDRA PACHON GARCIA
JUAN FELIPE PARRA RUIZ
CLAUDIA MARCELA RODRIGUEZ DELGADO
SERGIO ENRIQUE SALCEDO VASQUEZ**

**Asesor Científico
GERMAN DUARTE
Odontólogo Cirujano Maxilofacial**

**Asesor Metodológico
INES AMPARO REVELO
Odontóloga Maestría en Administración en Salud**

**COLEGIO UNIVERSITARIO COLOMBIANO
COLEGIO ODONTOLOGICO COLOMBIANO
SANTAFE DE BOGOTA, D.C. 2000**

MICROSOMIA HEMIFACIAL. REPORTE DE CASOS

**MABEL TATIANA CASALLAS DIAZ
CESAR AUGUSTO GONZALES VELASQUEZ
YOVANNA IAHISMINA LEDESMA COGUA
HEIDI LISANDRA PACHON GARCIA
JUAN FELIPE PARRA RUIZ
CLAUDIA MARCELA RODRIGUEZ DELGADO
SERGIO ENRIQUE SALCEDO VASQUEZ**

Trabajo de Grado presentado como requisito parcial para optar el título de


ODONTOLOGO GENERAL

**Asesor Científico
GERMAN DUARTE
Odontólogo Cirujano Maxilofacial**

**Asesor Metodológico
INES AMPARO REVELO
Odontóloga Maestría en Administración en Salud**

**COLEGIO UNIVERSITARIO COLOMBIANO
COLEGIO ODONTOLOGICO COLOMBIANO
SANTAFE DE BOGOTA, D.C. 2000**

El trabajo de Grado MICROSOMIA HEMIFACIAL. REPORTE DE CASOS elaborado por: MABEL TATIANA CASALLAS DIAZ CESAR AUGUSTO GONZALES VELASQUEZ, YOHAVANNA IAHISMINA LEDESMA COGUA, HEIDI LISANDRA PACHON GARCIA, JUAN FELIPE PARRA, CLAUDIA MARCELA RODRIGUEZ DELGADO, SERGIO ENRIQUE SALCEDO VASQUEZ, ha sido aprobado como requisito parcial para optar al título de Odontólogo General.



Asesor Científico

Asesor Metodológico

Director del Departamento de
Investigación y Salud Pública

Santafé de Bogotá D.C, 2000.

AGRADECIMIENTOS

Los autores expresan sus agradecimientos a:

Las Clínicas del Colegio Odontológico Colombiano.

El Hospital de Soacha.

GLOSARIO

ARTRETIC: Recesión de una articulación o de una parte de ella, en cirugía maxilar se recurre algunas veces a la resección del condilo de la mandíbula inferior para restablecer los movimientos articulares.

ARTERIA: Conductos membranosos o vasos sanguíneos de ramificaciones divergentes que distribuyen por el organismo la sangre expelida de las cavidades ventriculares del corazón.

CRESTA ILIACA: Eminencia ósea estrecha y alargada del hueso.

DISPLACIA OCULO-VENTRAL: Anomalía en el desarrollo de la parte interna ojo.

ESCAPULA: Es una parte atómica que hace referencia al hueso homoplato.

ECTOCRANEAL: Superficie externa del cráneo.

ENDOCRANEO: Superficie interna de la cavidad craneal.

ESCLEROSIS DERMICA: Induración de la capa situada debajo de la epidermis la cual forma la piel en donde hay un aumento anormal del tejido conjuntivo intersticial.

ESTADIO TERATOGENO: Etapa en la cual hay una anomalía de un órgano.

EXTRAVISMO: Acción y efecto de extravasarse es decir, de salir un líquido del vaso que lo contiene, principalmente la sangre y la linfa.

HIPOPLASTIA: Reconstrucción artificial de un órgano o parte de él.

HOMEOSTAGIA CALCICA: Da lugar a los múltiples y delicados mecanismos biológicos autorreguladores que mantienen a nivel estable las constantes biológicas y las funciones orgánicas del calcio en los huesos.

LEFOR I: Amputación, Sutura.

MACROSOMIA: Amplitud exagerada de la boca.

MACROSTOMIA: Tamaño anormalmente grande del cuerpo.

MICRO-OFTALMIA: Pequeña inflamación del globo ocular.

OSTEOCLASTO: Es la célula del hueso encargada del proceso interno de remodelación y renovación a través del cual se elimina la matriz ósea, sustituida por hueso neoformado.

OSTEOGENA: (OSTEOGENESIS IMPERFECTA) Es una enfermedad hereditaria en que la piel es muy delgada y los pacientes presentan múltiples fracturas y deformidades óseas. Deficiencia en la síntesis del colágeno tipo I.

ORTOGNATICO: Paciente que tiene el perfil casi vertical que va de la frente al mentón

ORTOMANDIBULAR: Especialidad estomatológica relativamente reciente que tiene por objeto los trastornos y malformaciones del desarrollo mandibular.

PLACA FIBROSA OVAL: Es una lámina o película formada por tejido fibroso con características patológicas en algún órgano y es de forma ovalada.

PTOSIS PALPEBRAL: Caída o descenso del párpado que ha perdido su situación normal.

SINCONDROSIS: se denomina al movimiento en las articulaciones donde los huesos están conectados a través del cartílago.

SINDROME: Cuadro o conjunto sintomático; serie de síntomas y signos que existen en un tiempo que constituyen un cuadro de enfermedad.

SENO: Canal o conducto para el paso de sangre o linfa sin las capas de revestimiento de un vaso común.

SINDROME DE GOLDENHAR: Displasia oculoauriculovertebral.

SINDROME DE PIERRE ROBIN: Micrognatía y pequeñez anormal de la lengua, con fisura del paladar, gran miopía, glaucoma congénito y desprendido de la retina.

Asociación de malformaciones del ojo y oreja.

SINDROME TEACHER COLLINS: Disostosis mandíbula facial, cuando esta limitado a la órbita y región malar. Deformación congénita de párpados con anomalías asociadas de los huesos malares y mandíbula.

VENTROCAUDAL: Hace referencia a la región externa y grande donde hay una gran cantidad o abundancia de fluido.

LISTA ESPECIAL

**ANEXO 1: Historia Clinica del Colegio Odontologico Colombiano.
Odontopediatria.**

ANEXO 2: Historia Clinica del Hospital de Soacha.

CONTENIDO

INTRODUCCION

1. CONTEXTO DE LA INVESTIGACION	1
1.1 DEFINICION DEL PROBLEMA	1
1.2 JUSTIFICACION	1
1.3 PROPOSITO	2
1.4 MARCO TEORICO CONCEPTUAL	2
1.4.1 ORIGEN EMBRIONARIO	3
1.4.2 DATOS ANATOMICOS	20
1.4.3 CONSIDERACIONES CLINICAS	32
1.4.4 MALFORMACIONES DE LA ATM Y SUS COMPONENTES	33
1.4.5 MANEJO QUIRURGICO Y ORTODONTICO	43
1.5 OBJETIVO GENERAL	50
2. METODO	51
2.1 TIPO DE ESTUDIO	51
2.2 POBLACION DE ESTUDIO	51
2.3 INSTRUMENTO PARA RECOLECCION DE DATOS	51
2.4 PROCEDIMIENTO	52
3. RESULTADOS	53
BIBLIOGRAFIA	
ANEXOS	

INTRODUCCION

La Microsomía hemifacial es una malformación congénita que se deriva embriológicamente del primer y segundo arco branquial, donde hay una anomalía craneofacial progresiva y asimétrica, que se acompaña con un bajo crecimiento óseo. Esta es considerada como una alteración, debido a la falta de simetría de los tercios de la cara teniendo en cuenta la relación de los maxilares con la base del cráneo y la longitud, proporción y tamaño del sistema estomatognático; La anomalía mandibular puede ir desde una rama mandibular o cóndilos pequeños, hasta la ausencia de estos resultando una deformidad mayor, la barbilla puede parecer inclinada, los tejidos blandos presentaran deficiencia, y puede haber malformaciones de la oreja hasta la ausencia completa de esta. Otra característica de esta patología es reducción unilateral o bilateral de tamaño y aplanamiento del maxilar superior, anomalía de los ojos y ausencia de tejido en los párpados superiores.

En esta investigación se estudiaron dos casos clínicos, en el primer caso se observó un perfil convejo con asimetría facial, incompetencia labial, disminución del crecimiento en la rama mandibular derecha, coloboma en oreja derecha, apertura limitada, macroglosia, disminución en el crecimiento craneomandibular; optándose por un estudio interdisciplinario. El segundo caso reportado en el

Hospital de Soacha, presentó dolor espontáneo a nivel de la ATM derecha, deglución atípica, perfil cóncavo, clase III esquelética, disminución de la rama mandibular izquierda, asimetría facial y movimientos excursivos limitados.

1. CONTEXTO DE LA INVESTIGACION

1.1 PROBLEMA

La Microsomía Hemifacial es un síndrome que se acompaña de asimetría facial severa, con hipoplasia en el crecimiento y alteraciones esqueléticas, en la rama mandibular dependiendo de su clasificación.

Es motivante ampliar el conocimiento por parte del odontólogo general y alumnos de último semestre, sobre el manejo, diagnóstico y tratamiento inicial de pacientes con Microsomía Hemifacial.

1.2 JUSTIFICACION

Es fundamental que el odontólogo conozca este tipo de pacientes, y tome conciencia de la importancia del diagnóstico temprano de los signos de la Microsomía Hemifacial para poder determinar un correcto manejo interdisciplinario, a nivel hospitalario, para un amplio y exacto concepto de esta alteración.

1.3 PROPOSITO

La presente investigación pretende informar a los odontólogos y estudiantes del Colegio Odontológico Colombiano, sobre el manejo, diagnóstico y tratamiento de los pacientes con Microsomía Hemifacial.

1.4 MARCO TEORICO CONCEPTUAL

La Microsomía Hemifacial es la malformación craneofacial más común después del labio fisurado y paladar hendido. Se encuentra en el espectro de las malformaciones congénitas que se derivan embriológicamente del primer y segundo arco branquial afectando en primera medida el esqueleto facial y el pabellón auricular (Ambos o ausencia de alguno de estos dos). La Microsomía Hemifacial comprende varios defectos en el desarrollo del primer y segundo arco branquial, involucrando asimetría facial moderada o como forma severa que incluye malformaciones adicionales oculares, vertebrales, cardíacas, y renales (también conocidas como síndrome Goldenhar, o displacia oculo-auriculovertebral). El oído externo, oído medio, mandíbula y maxilar, hueso temporal, músculos faciales y músculos de la masticación, lengua, y glándula parótida pueden estar subdesarrollados. Niños afectados pueden tener asociado labio y paladar hendido o Microsomía y también seno branquial fisurado. Niños quienes tiene un defecto unilateral también tiene deformaciones compensatorias

del lado no afectado, especialmente en la mandíbula. Una minoría de individuos exhibe una forma bilateral de esta condición. Los cuidados de la crianza de infantes con Microsomía Hemifacial o síndrome de Goldenhar inician con la valoración de vías aéreas donde la incidencia de obstrucción de estas vías no prevalece. Los infantes pueden requerir algunas posiciones de adaptación menores para alimentación debido a la presencia de una mandíbula asimétrica, macrostomía o anomalías vertebrales. **(Joseph G. 1990).**

Para fines prácticos se utiliza la clasificación de hipoplasia mandibular propuesta por Prusiasky y modificado por Mulliken Murray quien la clasifica en:

Grado 1: Es severa donde afecta el ángulo goniáco con rama mandibular corta y fosa glenoidea pequeña.

Grado 2: Afecta el ángulo y la rama ascendente. A su vez se divide en:

- a. Afecta fosa glenoide en adecuada relación con respecto a la ATM.
- b. La ATM en posición anormal con desplazamiento anterior y un cóndilo severamente hipoplásico.

Grado 3: Ausencia totalmente de ATM.

1.4.1 Origen Embrionario.

El proceso de embriogénesis normalmente produce números de células inadecuadas o productos celulares y/o interacciones anormales entre las células y su matriz extracelular. No se esperaría que todos los tejidos del embrión se

encontraran afectados uniformemente para desarrollar la malformación, porque el resultado probablemente sería un crecimiento detenido estructuralmente en el individuo normal. Así una base para la inducción de malformación es la presencia selectiva de población celular vulnerable. Los tejidos con la actividad proliferativa más alta probablemente serán afectados por aquellos que proliferan despacio, sin embargo otros factores, como el estado de diferenciación celular, la producción del gen específico, la presencia de receptores celulares específicos, la distribución de droga diferencial, y otras características celulares o regionales, puede impartir la vulnerabilidad selectiva. **(Turvey D.D.S. 1996).**

Los tipos de malformación que pueden causarse por los factores genéticos y los agentes medioambientales están dependientes en la fase de desarrollo del embrión en el momento de insulto. El término del período crítico se usa para designar fases de vulnerabilidad de los órganos específicos a la inducción de malformaciones. En los periodos críticos y para la mayoría de las malformaciones mayores ocurre durante el proceso de embriogénesis (antes de la novena semana de fertilización). Sin embargo, el cierre del paladar secundario ocurre temprano en el periodo fetal, y el paladar hendido simplemente podría ser el resultado del insulto antes del tiempo de cierre, un periodo crítico para el paladar secundario proporciona la excepción. Para algunas malformaciones laterales así como en las hendiduras del paladar secundario, hay más de un periodo crítico, esto es porque pueden perturbarse varios eventos en la embriogénesis. El hundimiento normalmente es el resultado directo del fracaso de fusión (una anomalía en el

mismo proceso) y, por consiguiente, el periodo crítico está en el momento de fusión. Otros eventos que ocurren antes del proceso de fusión normal, pueden clasificar según el tamaño las deficiencias en los tejidos y hundimientos subsecuentes de mayor importancia. **(Turvey D.D.S.1996).**

Los modelos experimentales de las malformaciones cráneo-facial han mantenido una visión significativa en los periodos críticos a la inducción de malformaciones así como para su base patogénica, Tessier proporciona ejemplos de esto, descripciones de modelos para una variedad de malformaciones craneales. Éstos incluyen a aquellos que principalmente afectan la línea media facial, incluso malformaciones asociadas con el procencéfalo y en su parte anterior así como algunas formaciones de displasia frontonasal; malformación que parece de alguna forma de Microsomía Hemifacial (el síndrome óculo-auriculovertebral) y disostosis mandibulofacial; las hendiduras típicas del labio y paladar; y anomalías de la base craneal que involucran una unión anormal de la base occipital y huesos del esfenoides. Los estudios de modelos genéticamente basados de malformaciones que involucran la línea media facial, incluyendo esos asociados al procencéfalo (aquellos con las deficiencias de la premaxila), así como algunas formas de displasia nasal delantera (las hendiduras faciales medias), puede originar de un insulto lo que ocurre ya en la tercera semana de gestación humana. Esta malformación normalmente involucra el cerebro y la cara. El hecho que la malformación facial en el procencéfalo es un resultado de un insulto coexistente al

cerebro y la cara en vías de desarrollo, esto se ha reconocido durante mucho tiempo. **(Turvey D.D.S. 1996).**

El cartílago del primer arco esta formado por una porción dorsal llamada proceso maxilar y una ventral llamada proceso mandibular o cartílago de Meckel. El proceso maxilar dará origen a la premaxila, al maxilar superior, al cigoma, y parte del temporal. El proceso mandibular dará origen a la mandíbula, yunque y al martillo. Además los músculos temporal, masetero y pterigoideos, vientre anterior del digástrico, milohioideo, músculos del martillo y periestafilino externo. **(Geocities . 1996).**

El cartílago del segundo arco branquial da origen al estribo, a la apófisis estiloides del temporal, al ligamento estilomastoideo, al asta menor y parte del cuerpo del hioides. Además el músculo del estribo, estilohioideo, vientre posterior del digástrico, el auricular y los músculos de la expresión facial. El tercer arco branquial dará origen al asta mayor y resto del cuerpo del hioides y al músculo estilo faríngeo. El cuarto y sexto arco branquial se fusionan para dar origen a los cartílagos tiroides, cricoides y a los anillos traquéales. Además a los músculos cricoterioideo, periestafilino externo y constricciones de la faringe. Un entendimiento de los eventos normales de la forma craneofacial esta implícita en comprender los principios de los cambios que resultan de las afecciones mal formativas de esta área. **(Geocities . 1996).**

Durante la cuarta semana de vida embrionaria, los procesos primordiales a cargo del desarrollo de la cara se distinguen claramente, en sentido cefálico (hacia la cabeza) respecto de la cavidad bucal primitiva (estomodeo). En investigaciones se han incluido métodos de sellamiento de células para análisis lineales e identificación de sendas migratorias; identificación de genes involucrados e identificación de factores de crecimiento, componentes extracelulares de la matriz y otros agentes que ayudan a orquestar los complejos cambios involucrados en embriogénesis del desarrollo craneofacial. **(Turvey D.D.S. 1996).**

Se halla el proceso frontal, masa de ectodermo (epitelio embrionario) y mesenquima (tejido conectivo embrionario) que cubre el prosencéfalo anterior de la vesícula cerebral del embrión. En sentido caudal (hacia la cola) y lateralmente al proceso frontal están los procesos nasal medio y nasal lateral, respectivamente. Los engrosamientos bilaterales del ectodermo en estas zonas nasales se denominan placodas nasales (futuras aberturas o ventanas nasales). El estomodeo está flanqueado por los procesos maxilares mientras que los procesos mandibulares están directamente caudales a la cavidad bucal primitiva. **(Turvey D.D.S.).**

Los procesos mandibulares se hallan conectados en la línea media, inmediatamente debajo del estomodeo, por una depresión, la copula. La Gastrulación y Neurolación en su proceso embriológico craneofacial comienza en el tiempo de la gestación, cuando el embrión está implantado en la pared uterina y

esta comenzando el proceso de Gastrulación (durante la tercera semana posterior a la fertilización en el humano). En esta etapa del desarrollo el embrión esta estabilizando definitivamente su capa de germinación. **(Turvey D.D.S.)**.

La doble capa del disco de las células que abarca las dos semanas después de la concepción es remodelado en un concepto trilaminar como porción de una sobrecapa epiblastica (capa en contacto con una cavidad amniótica de células migratorias) "grastulas", a través del área del caudal de la línea media conocido como la primitiva vena. Así, entre la cuarta y quinta semana de vida embrionaria, están dadas las condiciones para la rápida proliferación e interacción da varias estructuras primitivas para formar la cara fetal. Esto estabiliza el mesodermo y resulta de una disminución de la capa original o hipoblástica (es la capa en contacto con la cavidad del saco de la yema) con la definitiva endodermia embrionica con la estabilización de la tercera capa (germen de la célula). Un periodo critico del desarrollo facial es el comprendido entre la quinta y séptima semanas de vida intrauterina. Al comienzo de la quinta semana, el embrión mide unos 6.5 mm de longitud y en la semana siguiente duplica su tamaño. **(Turvey D.D.S. 1996)**.

Aproximadamente en la misma época, la membrana de la base de la cavidad bucal primitiva (membrana bucofaríngea) se perfora y crea así una comunicación entre la cavidad bucal y el tubo digestivo primitivo o embrionario. Simultáneamente, las placodas nasales se convierten en las fositas nasales a medida que se van profundizando en la cara debido al agrandamiento rápido de

los procesos nasales medio y lateral que los rodean. Los procesos maxilares crecen en dirección ventral (hacia adelante) en tanto que los procesos mandibulares comienzan a fusionarse en una estructura única a consecuencia del crecimiento mesenquimatoso (tejido conectivo primitivo) en la profundidad de la cópula. **(Turvey D.D.S. 1996).**

Entre la sexta y séptima semanas, los procesos nasales medios desarrollan prolongaciones en sus bordes inferiores, los procesos globulares, que son comprimidos hacia la línea media por los procesos maxilares que proliferan rápidamente. A la octava semana, los dos procesos nasales medios se han fusionado para formar el puente de la nariz y el filtrum o surco subnasal, en tanto que en los procesos maxilares se han unido a cada lado con las prolongaciones globulares de los procesos nasales medios para completar la formación del labio superior. Arriba y lateralmente a esta unión labial, los procesos nasal lateral y maxilar contribuyen a la formación de la mejilla. En esta época, la abertura nasal queda totalmente rodeada por los procesos nasal medio, nasal lateral y maxilar. Al mismo tiempo los procesos maxilares y mandibulares se fusionan lateralmente al estomodeo y reducen así el tamaño de la abertura bucal. Si estos procesos embrionarios no se unen adecuadamente durante este primer trimestre crítico, pueden producirse anomalías congénitas. **(Turvey D.D.S. 1996).**

Durante la rápida proliferación de los procesos que integran las estructuras faciales superficiales y profundas surgen muchas posibilidades de desarrollo

anormal. La falta de unión en cualquiera de los lugares de contacto entre los procesos puede producir hendiduras o fisuras en el recién nacido. La frecuencia de hendiduras labiales y palatinas es, aproximadamente de una para cada 800 nacidos vivos. (Esta es una estimación bastante moderna, ya que muchos fetos que no sobreviven también presentan la malformación). **(Turvey D.D.S. 1996).**

EL hueso, como otros tejidos conectivos, está formado por sustancia extracelular y células. El material extracelular se compone de fibras incluidas en una sustancia fundamental amorfa, pero, a diferencia de otros tejidos conectivos los componentes extracelulares del hueso están bien calcificados (mineralizados). Las células productoras de hueso (osteoblastos) provienen del mesenquima (tejido conectivo embrionario). Las células mesenquimatosas pueden ya sea formar células óseas durante la vida fetal o pueden quedar indiferenciadas hasta la vida adulta y conservar, sin embargo, su capacidad osteogena (formadora de hueso). Los osteoblastos producen la sustancia fundamental y la matriz de fibras que termina por mineralizarse. Mientras la sustancia fundamental es básicamente de naturaleza mucopolisacárida, la composición de las fibras, que constituyen 95 % de la matriz ósea, es principalmente colágena. La sustancia fundamental y las fibras son los componentes más importantes de la matriz orgánica del hueso y les corresponde el 35% del peso seco, sin grasas. **(Turvey D.D.S. 1996).**

El 65% restante del peso seco, sin grasas corresponde a la matriz inorgánica. La matriz inorgánica está compuesta por minerales que incluyen calcio, fosfato,

carbonatos y citratos. Estos minerales son los que confieren dureza al hueso y se encuentran en agregados cristalinos de hidroxiapatita. Se cree que los osteoblastos no solo contribuyen a la formación de la matriz ósea orgánica sino que también interviene directamente en la mineralización. Poco después de haber depositado los osteoblastos la matriz orgánica (matriz preosea), comienza la calcificación de esta última. Posteriormente, los osteoblastos quedan incluidos dentro de la matriz calcificante denominándose entonces osteocitos, estos se comunican con los demás osteocitos e indirectamente con la red vascular por conductos nutricios microscópicos que se irradian por todos los canalículos del hueso en vías de calcificación. **(Turvey D.D.S. 1996).**

La formación del hueso no se hace solo por adición sino que incluye también el remodelado o sea destrucción y aposición selectivas del tejido óseo recién formado. El remodelado es llevado a cabo por una tercera célula ósea, el osteoclasto. Aunque el origen de los osteoclastos es todavía un interrogante, se cree que su función principal es la resorción o eliminación del hueso. A diferencia del osteoblasto y osteocito esta célula no es mononuclear sino polinuclear habiendo, a veces de 50 a 60 núcleos en una sola célula. La superficie celular en contacto con el hueso está finalmente plegada, lo que le da aspecto de penachos de cepillo (borde en penachos de pincel). **(Turvey D.D.S. 1996).**

Por lo general, los osteoclastos se encuentran en depresiones ahuecadas de la superficie ósea. Estas depresiones óseas fueron denominadas lagunas de

Howship en honor a su descubridor. Hay dos tipos diferentes de formación ósea. El tipo que acabamos de describir se deriva directamente de las células indiferenciadas del mesenquima embrionario y recibe el nombre de formación ósea intramembranosa. La mayoría de los huesos planos, como los de la bóveda craneal y la cara se forman así. **(Turvey D.D.S. 1996).**

El segundo tipo de formación ósea es la llamada formación intracartilaginosa o endocondral. En este caso, el hueso se forma en el interior de un modelo cartilaginoso previamente intacto. Las células óseas infiltran el cartílago mientras que, y al mismo tiempo, las células cartilaginosas se agrandan y degeneran. De esta manera, la matriz ósea es secretada y calcificada para remplazar el cartílago que existía antes. La mayor parte de los huesos largos, como los de las extremidades, se osifican de esta segunda manera. En las epífisis (extremos) de los huesos largos se produce un tipo especial de osificación intracartilaginosa, denominada crecimiento epifisiario. Este crecimiento es posible gracias a la proliferación rápida de células cartilaginosas dentro de una delgada lamina de cartílago que se encuentra en el extremo de los huesos largos. **(Turvey D.D.S. 1996).**

A medida que se forman nuevas células cartilaginosas en la superficie distal de esta lamina (más cercana a la extremidad del hueso), las células óseas reemplazan a las células cartilaginosas (condrocitos) que van degenerando sobre la superficie opuesta de la lamina cartilaginosa. Este mecanismo de crecimiento

intersticial dentro de la lamina de cartílago es lo que produce el alargamiento de los huesos largos. Una variante de este mecanismo aparece en el cóndilo del maxilar inferior y las zonas cartilaginosas de la base del cráneo; es la articulación tipo sincondrosis. A medida que el hueso sigue proliferando, sea por formación intramembranosa sea por formación intracartilaginosa se va formando una capa de tejido conectivo denso que es la escápula. El crecimiento del hueso a lo largo y a lo ancho continua fundamentalmente debido a la naturaleza osteogena de esta capa de tejido conectivo, el periostio. En el interior de muchos huesos queda tejido hematopoyetico, medula ósea, que produce células sanguíneas. El tejido conectivo que cubre la superficie ósea adyacente a estos espacios medulares lleva el nombre de endositos y aparentemente tiene la misma composición y capacidad de remodelar hueso que el periostio. **(Turvey D.D.S. 1996).**

Durante el segundo mes de vida intrauterina, el cráneo se origina como una lamina cartilaginosa y sostiene el cerebro que crece rápidamente. Esta estructura cartilaginosa se extiende desde el agujero occipital hasta el agujero ciego en la zona del hueso frontal. Esta estructura es el condrocraneo y da origen a varios huesos de la base del cráneo, a saber porciones de los huesos etmoides, esfenoides, temporal y occipital. **(Turvey D.D.S. 1996).**

Debajo del condrocraneo se hallan dos barras bilaterales de tejido cartilaginoso. Una esta en el interior del arco mandibular (primer arco branquial) y se denomina cartílago de Meckel; por debajo de este se halla la otra estructura cartilaginosa, el

cartílago Hioides. Contrariamente a lo que se creía antes, el cartílago de Meckel no es reemplazado directamente por hueso en el interior del arco mandibular para formar el maxilar inferior sino que en realidad este forma lateralmente a aquel por un mecanismo de formación ósea intramembranosa . **(Turvey D.D.S. 1996).**

Sin embargo, porciones de los extremos mas distales y superiores del cartílago de Meckel forman el martillo del oído medio, en tanto que el estribo se origina en zonas comparables del cartílago hioides. Los únicos segmentos del condrocraqueo que persisten en el momento del nacimiento son el tabique nasal y las sincondrosis esfenooccipital. Mientras los componentes cartilaginosos de la base del cráneo se convierten en componentes óseos del cráneo gracias a la formación intracartilaginosa, los huesos que cubren el cerebro, o sea la bóveda craneal, comienzan su formación en varios puntos dentro de la capa de tejido conectivo denso. Estos huesos que incluyen el frontal, parietal y porciones del hueso occipital se forman por osificación intra membranosa, a diferencia de los huesos de la base del cráneo. **(Turvey D.D.S. 1996).**

A medida que la bóveda craneal sigue agrandándose desde puntos iniciales de osificación, los huesos membranosos recién formados van acercándose entre sí y comprimen el tejido conectivo que hay entre ellos. Los sectores de tejido conectivo se organizan en futuros sitios de adaptación entre los huesos, denominadas suturas. Las suturas se componen de cinco 5 capas de tejido conectivo. Cada hueso tiene una capa que lo cubre denominada superficie del cambium. Dentro de

esta capa se hallan células capaces de formar hueso. Recubriendo esta capa del cambium hay tejido conectivo más denso que se continua con el periostio en las superficies externa e interna de los huesos de la bóveda craneal. **(Turvey D.D.S. 1996).**

Entre las dos capas de tejido conectivo que cubre cada hueso contactante esta el quinto componente conectivo de la sutura. Esta quinta capa asegura parcialmente la continuidad entre los componentes de la bóveda. Así pues, cada hueso con su propia capa de tejido conectivo del cambium puede crecer independientemente en la zona de la sutura. A medida que el cerebro va creciendo rápidamente, su agrandamiento empuja los huesos de la bóveda craneal hacia fuera. **(Turvey D.D.S. 1996).**

El crecimiento óseo en las uniones conectivas entre estos huesos, es decir las suturas, llena el espacio producido por el desplazamiento radial de los componentes óseos. Antes se creía que el agrandamiento de la bóveda craneal era producido por la eliminación de hueso o resorción de la superficie ósea en contacto con el cerebro (endocráneo) y la simultánea neoformación de hueso en la superficie ósea externa (ectocráneo). Este mecanismo, sin embargo, resultó demasiado simplificado ya que a menudo el endocráneo forma hueso nuevo mientras que en diferentes áreas del ectocráneo se lleva a cabo a veces la resorción. Esta modalidad de aposición y resorción diferencial produce los cambios de forma de cada componente óseo y, en consecuencia, de la totalidad

de la bóveda craneal , simultáneamente, el cráneo se agranda. **(Turvey D.D.S. 1996).**

Después del nacimiento, las separaciones de tejido conectivo entre los huesos de la parte superior del cráneo persisten y permiten las adaptaciones entre los mismos. Cuando se produce el nacimiento, el condocráneo de la base craneal está virtualmente reemplazado por hueso con excepción de dos uniones cartilaginosas: 1) la sincondrosis esfenooccipital en la línea media de la base, entre los huesos esfenoides y occipital, que sigue siendo una zona de crecimiento activo durante la adolescencia y 2) la sincondrosis esfenoidal, entre las partes anterior y posterior del cuerpo del esfenoides, que en el ser humano se vuelve inactiva justo antes del nacimiento. . **(Turvey D.D.S. 1996).**

La base del cráneo crece a un ritmo mucho mas lento que la bóveda craneal, esta última estimulada por el rápido agrandamiento del cerebro. Durante la adolescencia, la bóveda y la base del cráneo siguen adaptándose a su medio cambiante. Las superficies óseas, las suturas y las sincondrosis conservan diversos grados de actividad y contribuyen a la modificación del tamaño y la forma de todos los componentes óseos del cráneo en crecimiento. Por ello, aunque estas partes del esqueleto parezcan rígidas e inmutables, se hallan en estado de cambio continuo debido a las demandas funcionales y la homeostacia cálcica (intercambio de calcio entre la sangre y el hueso). . **(Turvey D.D.S. 1996).**

Los primeros puntos de osificación del maxilar superior se encuentran cerca de los nervios dentarios anteriores, bilateralmente. Una tercera zona de osificación está en la línea media, inmediatamente debajo del tabique nasal. Estos tres centros crecen rápidamente y coalescen para formar el maxilar superior embrionario. Después del nacimiento el complejo maxilar superior comprende el hueso maxilar superior propiamente dicho y los huesos que se hallan en contacto con su superficie que crece, aparentemente, en dirección inferior y anterior, alejándose de la base del cráneo. Sin embargo, el análisis de la actividad de cada superficie ósea, revela que el crecimiento óseo real se produce en dirección superior y posterior, hacia la base del cráneo. Esta aparente paradoja ha sido explicada separando el crecimiento óseo real (aposición de hueso nuevo) del fenómeno de desplazamiento (reubicación derivada del crecimiento). Enlow considera que aunque en una superficie se deposita tejido óseo en una dirección, el hueso suele avanzar en dirección opuesta por un mecanismo denominado desplazamiento. Las zonas más activas de crecimiento del maxilar superior se encuentran en las regiones de la tuberosidad del maxilar y tabique nasal. Como el depósito de hueso en estas zonas produce compresión sobre los componentes óseos de la base del cráneo, parecería que el maxilar superior se aleja de la base del cráneo hacia una posición ventrocaudal más antero inferior. **(Turvey D.D.S. 1996).**

Esta separación del maxilar superior de la base del cráneo debida al crecimiento en sus superficies posterosuperiores se denomina desplazamiento. Al mismo tiempo los alvéolos del maxilar superior crecen rápidamente en ancho, alto y

longitud para ajustarse a la erupción dentaria. Las suturas que rodean el hueso maxilar superior son también zonas de crecimiento, aunque se discute sobre si desempeñan un papel primario o secundario en el desplazamiento del maxilar. **.Turvey D.D.S. 1996).**

Scott afirma que el cartílago del tabique nasal es el que establece el ritmo de crecimiento del maxilar superior y que las suturas circundantes (suturas circumaxilares) desempeñan un papel pasivo de relleno de los espacios entre los huesos que se separan, espacios creados por el rápido desplazamiento antero inferior. En síntesis, el crecimiento del maxilar superior es el resultado de una intrincada interrelación de muchos puntos de crecimiento que se hallan en el maxilar superior propiamente dicho y en las estructuras circundantes. La primera manifestación de osificación mandibular aparece durante el segundo mes de vida intrauterina, en las cercanías del nervio dentario inferior, en la zona del futuro agujero mentoniano. En este lugar, lateral al cartílago de Meckel, los osteoblastos se diferencian dentro del tejido mesenquimatoso y comienzan a formar una matriz ósea que se calcifica rápidamente. La formación de hueso continua y encapsula el nervio y los vasos dentarios inferiores a medida que avanza en dirección antero posterior . **(Turvey D.D.S. 1996).**

En las siguientes semanas los huesos mandibulares se forman como estructuras bilaterales unidas en la línea media o zona mentoniana por tejido conectivo denso. En los extremos superiores distales de los huesos mandibulares, se diferencia

una cuña de cartílago que termina por convertirse en el cartílago condilar del maxilar inferior. Poco después del nacimiento, las estructuras bilaterales se fusionan en la zona del mentón para formar un hueso unificado que, con forma de herradura, va de un cartílago condilar al otro. En la mandíbula infantil hay aposición ósea rápida en la mayoría de sus superficies, en tanto que otras zonas se reabsorbe constantemente durante el proceso de remodelado. Este mecanismo de reestructuración da por resultado la mandíbula adulta con su forma característica. Aunque aparentemente el maxilar inferior crece en dirección inferior y anterior respecto de la base del cráneo, gran parte de la aposición ósea activa se hace en superficies que miran hacia arriba y atrás. Mientras la aposición avanza hacia la base craneal, la mandíbula se desplaza hacia abajo y adelante, alejándose del cráneo. **(Turvey D.D.S. 1996).**

Los nuevos depósitos óseos actúan, aparentemente, como una cuña que separa la mandíbula de la base relativamente firme del cráneo mientras los músculos estimulan este desplazamiento. En el curso de la adolescencia, el maxilar inferior sigue modificando su forma mediante variaciones progresivas en la aposición y la resorción en todas sus superficies. Los cartílagos condilares siguen activos durante este periodo y probablemente desempeñan un papel pasivo en el desplazamiento mandibular hacia abajo y adelante. **(Turvey D.D.S. 1996).**

La herencia y la genética influyen sobre el lugar y el momento del desarrollo óseo. Sin embargo, sigue siendo tema de discusión el saber si la genética desempeña

un papel principal en la regulación del tamaño y la forma del hueso. Los primeros defensores del concepto de matriz funcional creían que a poco de su formación inicial, los huesos quedaban sometidos a la influencia de las estructuras blandas circundantes o medio ambiente, básicamente de su tamaño, forma y actividad (función). Estos tejidos blandos se hallan, a su vez, bajo el dominio rígido de los genes. Sin embargo, Moss, uno de los principales proponentes actuales del concepto de matriz funcional, atribuye poca importancia a la influencia de los factores genéticos sobre el hueso luego de la osificación inicial. Aunque hay pruebas para apoyar la idea de que el medio influye en la forma definitiva del hueso, por ejemplo, la influencia del cerebro sobre la forma abovedada del cráneo, otras pruebas sugieren que existe influencia genética durante un periodo mas prolongado del desarrollo. Con la intención de esclarecer la interrelación entre genética y medio circundante en lo referente al crecimiento óseo, realizan continuamente investigaciones en las cuales se separan huesos del medio de tejidos blandos, como por ejemplo, cultivos experimentales de órganos. **(Turvey D.D.S. 1996).**

1.4.2 Datos Anatomicos

El cráneo proporciona cavidades para los órganos de los sentidos especiales, visión, audición, equilibrio, olfato y gusto. Además presenta orificios para el paso de aire y alimentos así como los dientes y la mandíbula indispensable para la masticación. El cráneo consta de una serie de huesos que en su mayor parte

están unidos en articulaciones inmóviles. El maxilar inferior posee libertad de movimiento y está unido al resto del cráneo por una articulación sinovial llamada temporomaxilar. Algunos de los huesos del cráneo como el temporal y el parietal son pares y otros como el etmoides y esfenoides son impares. Además de una parte del hueso frontal, el esqueleto de la cara está formado por varios huesos pares como nasales, lacrimales, malares, palatinos y cornetes inferiores e impares como el vómer, maxilar superior y mandíbula. **(Ronan O'rahilly, M.D. 1989).**

Los nervios Craneales se originan del encéfalo. A continuación se mencionan en número y nombre. I. Olfatorio, II Optico, III Motor Ocular Común, IV Patético, V Trigémino, VI Motor Ocular externo, VII Facial, VIII Auditivo, IX Glosofaríngeo, X Vago o Neumogástrico, XI Espinal, XII Hipogloso. **(Ronan O'Rahilly, M.D. 1989).**

Los músculos de la expresión facial se pueden agrupar como músculos del cuero cabelludo y la oreja, músculos que rodean el orificio orbitario, músculos de la nariz, músculos de la boca y el músculo cutáneo del cuero. **(Ronan O'Rahilly, M.D. 1989).**

La cara anterior del cráneo presenta la frente, las órbitas, los pómulos, la parte ósea del esqueleto de la nariz y el maxilar superior e inferior.

El Hueso Frontal: Forma el esqueleto de la frente. Por abajo a cada lado del plano medio, se articula con los huesos nasal y malar. La intersección del hueso

frontal y los dos nasales se denomina nasi3n, la regi3n situada por arriba del nasi3n y entre las cejas recibe el nombre de glabella. El arco superciliar es una elevaci3n que se extiende a cada lado hacia fuera a partir de la glabella, las dos mitades del hueso frontal est3n separadas aproximadamente hasta los seis a3os de edad por la sutura frontal. En algunos la l3nea de la separaci3n persiste hasta la edad adulta y se conoce como sutura met3pica. **(Ronan O'Rahilly, M.D. 1989)** .

Las Orbitas: Son las dos cavidades que alojan a los ojos. En su uni3n con la cara cada 3rbita presenta bordes superior, inferior, interno y externo. El borde superior o supraorbitario esta formado por el hueso frontal; su porci3n interna se caracteriza por presentar la escotadura supraorbitaria por donde pasan el nervio y los vasos supraorbitarios. Por dentro de la escotadura este borde es cruzado por el nervio y los vasos supraorbitarios, por fuera el borde supraorbitario termina en la ap3fisis cigom3tica del hueso frontal, el borde externo est3 formado por los huesos malar y frontal; el borde inferior esta formado por el maxilar superior y el malar y el borde interno de la 3rbita esta formado por el maxilar superior el unguis y el frontal. **(Ronan O'rahilly, M.D. 1989).**

El p3mulo: Esta formado por el hueso malar. Este hueso esta situado en el lado inferior externo de la 3rbita y descansa sobre el maxilar superior. Presenta una cara externa en relaci3n con la cara, una cara orbitaria que forma parte de la pared externa de la 3rbita y una temporal localizada en la fosa temporal. Presenta una ap3fisis frontal que se articula con la ap3fisis cigom3tica del hueso temporal y

una apófisis temporal que se articula con la apófisis cigomática del hueso temporal. **(Ronan O'rahilly, M.D. 1989).**

Porción Osea del esqueleto de la nariz: Esta formada por los huesos nasales y maxilares superiores y termina por delante formando la abertura anterior de la nariz, esta abertura esta limitada hacia arriba por los huesos nasales y hacia los lados y abajo por los maxilares superiores. La cavidad nasal esta dividida por el tabique nasal en porciones derecha e izquierda llamada fosas nasales, la porción anterior del tabique nasal esta compuesto de cartílago y la posterior de hueso. La pared externa de cada fosa nasal presenta tres o cuatro laminas óseas enrolladas llamadas cornetes, los espacios situados debajo de ellas se llaman meatos. Los Huesos nasales o propios de la nariz se encuentran entre las apófisis frontales de los maxilares superiores y se unen entre sí en la línea media, se articulan con el hueso frontal por arriba, mientras que sus bordes inferiores se continúan con los cartílagos nasales. **(Ronan O'rahilly, M.D. 1989).**

Los Maxilares: El maxilar superior consta de un cuerpo que contiene el seno maxilar , una apófisis cigomática que se extiende hacia afuera y se articula con el hueso malar. El maxilar superior es el que determina el alargamiento vertical de la cara entre los seis y doce años de edad.

La articulación mandibular, temporomaxilar o cráneo mandibular, es una diartrosis bilateral entre las eminencias del tubérculo articular del hueso temporal y los cóndilos o cabezas del maxilar inferior. El hueso temporal forma el techo de la

fosa articular, y este es considerado como parte del piso de la fosa media cerebral. La eminencia articular (tubérculo) constituye un componente funcional de la articulación. Los tejidos óseos de la porción temporal de la articulación se originan mediante el proceso de osificación intramembranosa. La porción escamosa del temporal, como el proceso cigomático, y la fosa, muestran por primera vez evidencia de osificación a las diez semanas de vida intrauterina, aproximadamente a la misma edad en que aparece por primera vez el cartílago condilar. La orientación espacial del hueso temporal depende de una serie de procesos de crecimiento que se integran entre sí. Estructuras asociadas tales como el lóbulo temporal del cerebro, anillo timpánico y el meato auditivo externo desempeñan un papel en estos procesos. . **(Harry Sicher 1980).**

Al nacimiento, el plano de la fosa articular esta orientado a una dirección esencialmente vertical, y no horizontal. Esto significa que en el recién nacido hay una articulación funcional sin la presencia de una fosa articular bien definida. Esto nos demuestra que la fosa no constituye un componente funcional de articulación temporomandibular. Dos hechos tiene gran importancia para la comprensión de la articulación temporomandibular. El primero de ellos lo constituye el relativo desplazamiento hacia fuera y hacia debajo de todo el piso de la fosa media cerebral que ocurre a medida que aumenta la edad. **(Harry Sicher 1980).**

El hueso temporal esta considerado tanto en la función del neurocraneo como la del cráneo facial. Las consideraciones del crecimiento del cráneo nervioso son las

que realmente predominan. Todo el complejo del hueso temporal se halla desplazado en el espacio de acuerdo con las necesidades de las estructuras nerviosas que se van expandiendo. El hecho de que el piso de la fosa media cerebral se dirija hacia abajo, se halla también asociado con el aplanamiento de dicho piso, tanto ectocranealmente como endocranealmente. Este aplanamiento ectocraneano es el responsable de la posición horizontal que se asume la fosa articular y en la eminencia articular. El segundo hecho postnatal ha sido estudiado por Davenport. Sus datos aclaran bien que el meato auditivo externo es capaz de realizar considerables movimiento después del nacimiento. La dirección de este movimiento puede hacerse en cualquier sentido, pero generalmente esta incluido un componente hacia abajo. Demás esta decir que cualquier cambio del meato auditivo externo involucra un movimiento de toda la superficie ectocraneana del hueso temporal. **(Harry Sicher 1980).**

De manera que se ve como existe por lo menos dos procesos que pueden alterar la posición relativa de la articulación temporomandibular o por lo menos de los componentes temporales de esta. Ambos procesos están coordinados con el crecimiento de las estructuras nerviosas, pudiendo considerarse que como resultado, baja la articulación en relación con la base craneana del condocraneo. Como la posición de la articulación temporomandibular baja, también bajara toda la mandíbula, sin necesidad que ningún crecimiento de la mandíbula deba contribuir a este mismo fin. **.(Laszlo Schwartz, 1994).**

Como existen componentes antero posterior a estos procesos de crecimiento resultaran también desplazamientos similares antero posterior de toda la mandíbula, nuevamente sin la necesidad de que la mandíbula contribuya por sí a ello. Además existen componentes laterales que nos permiten el espacio para el correspondiente crecimiento lateral de la mandíbula. Los huesos de la bóveda craneana representan solamente las porciones osificadas de la cápsula membranosa de la bóveda endocraneana. La cápsula propiamente dicha, que consiste en el cuero cabelludo y las meninges, es la verdadera cubierta del cerebro; la osificación tiene lugar en su interior solamente para asegurar una mejor protección y por ciertas ventajas mecánicas. Los huesos propiamente dicha son llevados hacia fuera en forma pasiva por virtud en su posición en el interior de la cápsula. El verdadero crecimiento de los huesos en este caso, en nada contribuye a las verdaderas fuerzas expansivas que actúan sobre la cápsula.**(Laszlo Schwartz, 1994).**

El cuerpo de la mandíbula es el primer hueso del organismo que exhibe un centro de osificación, hacia las seis semanas de vida intrauterina. Este primer centro de osificación esta ubicado en la región del foramen mentoniano. La distribución del hueso intra membranoso a través del mesenquima del cuerpo mandibular es rápida. La barra cartilaginosa, el cartílago de meckel presentes antes de la osificación, no ayudan a la formación de la mandíbula. **(Laszlo Schwartz, 1994).**

El proceso condilar de la mandíbula no se origina por una formación ósea intramembranosa, como lo hace el cuerpo de la mandíbula. Se forma por primera vez alrededor de la décima semana, como una masa con forma de zanahoria de cartílago secundario. La masa condilar cartilaginosa encuentra enseguida su porción distal puntiaguda, acompañada por el hueso intra membranoso en desarrollo del cuerpo de la mandíbula. Este patrón de cartílago secundario se forma por completo, comienza en su interior una osificación endocondral uniéndolo firmemente al cuerpo de la mandíbula hacia el final de la duodécima semana. El proceso de formación ósea endocondral en esta masa no es completo. La porción más proximal permanece cartilaginosa y es la precursora del cartílago condilar del recién nacido. La orientación definitiva de este tejido articular se ve hacia el final de la decimosexta semana. Luego, todo menos la porción más próxima del cartílago condilar, se ha transformado en hueso incorporándose a la mandíbula. La evidencia radiográfica de su localización previa es claramente visible. **(Laszlo Schwartz, 1994).**

Cuando la articulación temporomandibular se forma por primera vez existe una distancia intraarticular bastante grande rellena de tejidos blandos. EL componente individual temporal y mandibular está bien separado. La mayor aproximación de estos componentes se lleva a cabo mediante el crecimiento del cartílago secundario del proceso condilar.**(Laszlo Schwartz, 1994).**

El cuerpo de la mandíbula y el hueso temporal esta formado mediante un proceso de osificación intramembranosa. Los dos huesos están bien separados cuando se forma al principio, y se van aproximando consecutivamente a la formación, reposición endocondral, y crecimiento del cartilago secundario del proceso condilar. En el crecimiento mandibular tanto el cuerpo como la rama de la mandíbula aumentan de tamaño a medida que aumenta la edad. Los procesos de osificación superficial producen este crecimiento. Como resultados de estos procesos, el largo y el ancho del cuerpo de la mandíbula, el alto y el ancho de su rama, y la altura alveolar aumenta. **(Laszlo Schwartz, 1994).**

La mandíbula esta compuesta por tres porciones diferentes; una porción vertical, que se extiende desde la cabeza del condijo al foramen mandibular; una porción anteroposterior, que se extiende desde el foramen mandibular al foramen mentoniano; y un componente lateral desde el foramen mentoniano a la sínfisis de la línea media. El crecimiento de estos tres segmentos es constantemente proporcional a todas las edades. La mandíbula no crece en un espacio vacío. Sirve tanto como para proteger como para soportar las estructuras faciales, los dientes, la musculatura facial, y las cavidades facial y faringe. Estas estructuras blandas y estos espacios están en una constante alteración tanto en forma como en tamaño durante todo el periodo de crecimiento. En un sentido el aumento dimensional lateral, vertical, y antero posterior puede verse como correlacionado y coordinado con el crecimiento de los tejidos blandos. El crecimiento de la

mandíbula puede ser considerados como de naturaleza adaptable (compensatoria).**(Laszlo Schwartz, 1994).**

La articulación temporomaxilar permite moverse al maxilar inferior, como una unidad de dos patrones funcionales, y la anatomía y la histología están relacionadas con su cavidad funcional. La superficie articular del temporal es cóncava en su parte posterior y convexa en la anterior. La fosa articular va desde las fisuras escamotimpánica y petrotimpánica en la parte posterior, hasta el tubérculo articular convexo en la parte anterior. . **(Turvey D.D.S. 1996).**

El último es fuertemente convexo en un plano sagital, y ligeramente cóncavo en el plano frontal. La convexidad varía considerablemente, pues su radio va desde cinco hasta quince milímetros. Los ejes longitudinales de los tubérculos articulares tienen dirección medial y ligeramente posterior. Las superficies articulares de los condilos maxilares son arqueadas, con sus ejes situados en la misma dirección respecto a los de los tubérculos articulares sobre el temporal. Las partes de la articulación temporomaxilar están cubiertas por tejido fibroso o fibrocartilaginoso y no por cartílago y hialino, como en la mayoría de las otras articulaciones del cuerpo humano. La ausencia de cartílago y hialino en la superficie articular fue interpretada erróneamente como indicación de que no es una articulación para soportar fuerzas. El cartílago hialino de la cabeza del condilo es el centro de crecimiento de la mandíbula comparable al cartílago epifisiario de un hueso largo,

pero no desaparece completamente con la maduración y la suspensión del crecimiento. **(Harry Sicher, 1980).**

El disco articular es una placa fibrosa oval que se fusiona en su margen anterior con la cápsula fibrosa y su borde posterior esta unido a la cápsula mediante tejido conjuntivo laxo, lo que permite su movimiento hacia delante. Sus esquinas media y laterales están unidas directamente a los polos del cóndilo. El espacio articular se encuentra dividido en dos compartimentos: Uno inferior, entre el cóndilo y el disco (cóndilo discal), y otro superior, entre el disco y el temporal (temporodiscal). En la porción inferior de la articulación, el movimiento de rotación alrededor del eje, por medio de las cabezas de los cóndilos, permite la abertura de los maxilares, lo que se designa como movimiento de bisagra. La porción superior de la articulación permite el movimiento de traslación, conforme los discos y los condilos se deslizan hacia delante por una capa delgada de hueso compacto. **(Harry Sicher 1980).**

Durante el periodo de crecimiento, existe una capa de cartílago hialino debajo de la cubierta fibrosa del condilo. Esta placa cartilaginosa crece por aposición a partir de las capas mas profundas del tejido conjuntivo que lo cubre. Cubierta articular fibrosa: El condilo, así como el tubérculo articular, están cubiertos por una capa un poco gruesa de tejido fibroso, que contienen numero variable de condrocitos. La cubierta fibrosa del condijo maxilar es de espesor bastante uniforme y sus capas superficiales consisten de una maya de fibras colagenas fuertes. **(Harry Sicher 1980).**

La capa fibrosa que cubre la superficie articular del temporal es delgada en la fosa articular, y se engruesa rápidamente sobre la vertiente posterior del tubérculo articular. Las dos capas se caracterizan por la dirección diferente de los haces fibrosos que las forman, pues en la interna las fibras se encuentran a ángulos rectos respecto a la superficie ósea, y en la externa corren en forma paralela a esa superficie. Disco articular: En individuos jóvenes el disco articular está formado por tejido fibroso denso y las fibras, entrelazadas, son rectas y están íntimamente colocadas. Solo se encuentran fibras elásticas en un número relativamente pequeño. Los fibroblastos en el disco son alargados con prolongaciones aplanadas en forma de ala hacia los intersticios dejados entre los haces adyacentes. En los discos como en el tejido fibroso que cubre las superficies articulares, estos cambios celulares parecen depender de influencias mecánicas, ya que la presencia de condrocitos puede aumentar la resistencia y la elasticidad del tejido fibroso. . **(Harry Sicher 1980)**.

El tejido fibroso que cubre la eminencia articular y el condilo maxilar así como el área central grande del disco, no contiene vasos sanguíneos, ni nervios y tiene capacidad reparadora limitada. Cápsula articular: Como en todas las otras articulaciones, la cápsula articular esta formada de una capa fibrosa externa, reforzada sobre la superficie lateral para formar el ligamento temporomaxilar. Unos cuantos fibroblastos de la sinovial alcanzan la superficie y, con algunos histiocitos y células linfáticas emigrantes, forman un revestimiento incompleto a la membrana

sinovial. En los espacios articulares se encuentra pequeña cantidad de líquido sinovial claro, viscoso, de color amarillo claro, lubricante y también nutritivo para los tejidos vasculares que cubre el condilo y el tubérculo articular, y para el disco, este líquido es elaborado por difusión partir del rico plexo capilar de la membrana sinovial.**(Harry Sicher, 1980).**

1.4.3 Consideraciones Clínicas

Un cambio en la fuerza o dirección de la tensión, que aparece especialmente después de la caída de dientes posteriores, puede causar cambios estructurales caracterizados por la degeneración de la cubierta fibrosa de las superficies articulares y del disco. En los traumatismos fuertes, se destruye el hueso articular y se desarrolla cartílago y hueso nuevo en los espacios medulares y en la periferia del condilo. Entonces la función de la articulación se dificulta gravemente. La discordancia de los factores que rigen la oclusión puede producir extensos cambios degenerativos en la articulación. Los síntomas clínicos son dolor en la región de la articulación y dolor irradiado a las regiones temporal, infraorbitaria, supraorbitaria y postauricular, que pueden ser tan intensos que causan trismus. Pueden oírse gran cantidad de ruidos durante la función, dependiendo del tipo y gravedad de las alteraciones producidas. Se han dado muchas explicaciones para estos síntomas variables: presión sobre el meato auditivo externo ejercido por el condilo maxilar, que es encajado profundamente en la fosa articular; compresión del nervio auriculotemporal; compresión de la cuerda del tímpano; compresión del

conducto auditivo y dificultad en la función del músculo tenso del paladar. Los hallazgos anatómicos no confirman ninguna de estas explicaciones, el aumento en la sensibilidad y el espasmo de los músculos de la masticación explican muchos de los síntomas. **(Harry Sicher, 1980).**

El crecimiento del tejido nervioso reflejan tanto como los factores genéticos como el medio ambiente no lo harán en menor grado las estructuras faciales. El concepto de un volumen de la cavidad oral genéticamente determinado y realizado sobre la base de su vecindad, no es más difícil de visualizar que el de la forma del endocraneo. Finalmente dentro de este esquema podemos considerar que una buena parte de la formación ósea endocraneana debida a este agente del cartílago condilar es de una naturaleza adaptable (compensatorio). Si el cuerpo de la mandíbula debiera expandirse en ancho, anteroposteriormente, o en altura, tal crecimiento tendería instantemente a causar una separación de los elementos de la ATM. El crecimiento del condilo, en este sentido, es necesario para mantener la articulación por sí misma en un estado de unidad funcional. **(Laszlo Schwartz, 1994).**

1.4.4 Malformaciones de la Articulación Temporo-mandibular y de sus componentes.

Cada malformación esta relacionada con los problemas del crecimiento y de la función de la articulación temporomandibular: Podrían haber una deficiencia en un

elemento normal; podrían haber un exceso de un elemento normal; podría haber reemplazo de un elemento normal por otro elemento que suplantara en cierto grado, la función propia del elemento normalmente situado. **(Turvey D.D.S. 1996).**

Sé a comprobado que una condición de a- aplasia, b- hipoplasia, c- hiperplasia puede existir para cada porción tanto de la rama como del cuerpo de la mandíbula que pueden estar afectados unilateralmente o bilateralmente como lo pueden estar las distintas partes del hueso temporal. No solamente pueden estas condiciones existir como fenómenos aislados, sino que pueden tener lugar en numerosos combinaciones. Es importante tener presente que estas variedades de malformaciones no constituyen series distintas, sino que realmente son series de condiciones íntimamente relacionadas, con graduaciones continuas entre sí. **(Turvey D.D.S. 1996).**

Estas malformaciones que clínicamente se las supone separadas, se caracterizan por no diferir tanto en su naturaleza como en su grado de intensidad. Es bien sabido que los individuos pueden sufrir simultáneamente malformaciones del esqueleto facial, del neuroesqueleto de las extremidades, de los órganos sexuales, trastornos endocrinos, del cerebro, u otros más. Una supuesta serie de malformaciones congénitas puede constituir un grupo de condiciones variadas pero íntimamente relacionadas entre sí. Estas condiciones no difieren en su tipo pero si en su intensidad, difieren en sus combinaciones de manifestaciones individuales. Este concepto implica un amplio espectro de defectos, que se

extiende desde él mas leve hasta él mas grave, combinándose en una forma casi imperceptible con lo normal por un lado y con lo no viable por el otro. (**Laszlo Schwartz, 1994**).

Existen en la actualidad tres teorías que tratan de las malformaciones. La primera teoría, eminentemente genética, postula los factores genéricos independientes para los diferentes componentes cefálicos y considera al momento de la concepción como al estadio teratogeno. La segunda teoría, embriológica, postula que el periodo teratogeno se produce en el momento de la placa neural. Se cree que el trastorno ocurre principalmente en ciertas regiones de los pliegues neutrales, que posee la propiedad de inducir a la formación de porciones específicas en el cráneo. La tercera, patológica, se refiere a un periodo más posterior de la vida fetal y con una región más restringida. Generalmente cuanto más temprano sea el periodo teratogeno, mayor será la extensión de la deformidad, siempre y cuando el tejido sea lo suficientemente desarrollado como para estar afectado. **La hiperplasia e hipoplasia del condilo mandibular tiene los siguientes factores:**

- El condilo de la mandíbula normal posee también la propiedad general esquelética de la simetría bilateral, condición esta que no tiene un significado clínico o estadístico.
- Una cabeza del condilo relativamente grande o pequeña, esta generalmente, aunque no necesariamente, asociada con otros componentes articulares proporcionales a su tamaño.

Las dimensiones del esqueleto facial son el doble de variables de aquellas del neuroesquelético. **(Laszlo Schwartz, 1994).**

La disostosis mandibulofacial (MFD) es un compuesto de unión de hendiduras. Hendidura Maxilo-cigomático: Esta hendidura esta entre la maxila y el hueso cigomático en la fisura infraorbital. Esta marca se produce por una esclerosis dérmica del surco como resultado de la hipoplasia del tejido subcutáneo. Hendidura Temporo-cigomática: Usualmente con ausencia del arco cigomático y deformidad en la rama de la mandíbula. Presenta normalidad de los tejidos blandos e incluye malformaciones en la oreja e hipoplasia por ausencia del músculo temporal. Hendidura Fronto-cigomática: Con hipoplasia, por ausencia del proceso de formación del frontal con el cigoma; porque hay escasez del hueso malar. El borde lateral de la órbita es formado por la capacidad de la cavidad. **(Laszlo Schwartz, 1994).**

La combinación de estas tres hendiduras resulta un complejo de malformación caracterizado por la escasez del desarrollo del cigoma, el hueso maxilar y la mandíbula, con la asociación de una anomalía tisular blanda. El hueso y el tejido tisular blando resulta perjudicial para varias funciones:

- Presencia de hipoplasia en la parte media del pabellon auricular.
- Perturbación en la vista.
- Obstrucción en nasofaringe.

- Problemas del lenguaje.
- Incompetencia labial.

Microsomia Hemifacial (HFM) es una variable, progresiva, y sistémica anormalidad craneofacial. El término fue usado primero por Gorlin y Pindborg en 1964, aunque la anormalidad fue bien conocida ampliamente antes de esta fecha. Algunas de las otras etiquetas que han sido sugeridas incluyen deformación asimétrica del primer y segundo arco branquial, espectro oculo-auriculovertebral, didodosis otomandibular, displasia oculo-auriculovertebral, displasia facial lateral, y Microsomia craneofacial unilateral. La variedad de nombres refleja un entendimiento incompleto de la etiología, genética, y patogénesis, como también el amplio espectro de deformidades clínicas que están incluidas en esta categoría por diferentes autores. **(Joseph G. 1990).**

HFM involucra el esqueleto, los tejidos blandos, y componentes neuromusculares del primer y segundo arco branquial, y esta es la segunda más común anormalidad congénita facial después del labio y paladar fisurado. Los reportes de incidencia de HFM se dan desde 1 en 3500 nacimientos. A 1 en 26.500 nacidos vivos. La más frecuente incidencia es 1 en 5600 nacidos vivos, lo cual es reportado en concordancia con la experiencia de Gorlin y Cohen, aunque ellos no presentaron datos. El amplio espectro de malformaciones clínicas sugiere que la etiología de HFM puede ser variable y heterogénea. Aunque la mayoría de los casos son aislado y esporádicos, múltiples ocurrencias en familias han sido

reportadas. Ambas discordancia y concordancia han sido reportadas en gemelos monocigóticos. Exposición de la madre embarazada a thalidomide, primidone, y ácido retinoico ha sido asociada con defectos congénitos del primer y segundo arco branquial en humanos. **(Joseph G. 1990).**

Hemorragia desde el desarrollo de la arteria estapedial produce un hematoma en el área del primer y segundo arcos branquiales. El tamaño del hematoma y la resultante destrucción tisular determina la morfología y viabilidad de HFM. La formación múltiple de hematomas puede ser el resultado de una variedad de causas como son hipoxia, hipertensión, anticoagulantes, o desarrollos anormales del sistema de la arteria carótida. **(Joseph G. 1990).**

TIPO I. En la forma más ligera de involucramiento mandibular, el cartílago condilar es mínimo y el disco puede haberse perdido. Esto es determinado radiográficamente por una clara cortical externa del cóndilo y el espacio articular reducido. La amplitud de la cabeza condilar es usualmente normal, y los movimientos son restringidos, con rotación normal pero translación reducida. La fosa glenoidea es poco profunda o perdida. El mecanismo de retroalimentación sensorial-motora entre la articulación y la musculatura parece normal, y la función articular es adecuada y asintomática. Este lado de la mandíbula crece pero menos que el lado normal, presumiblemente porque la contribución al crecimiento mandibular atribuido a la proliferación del cartílago condilar no ocurre. Todos los músculos están presentes pero pueden ser significativamente menores de lo

normal. Tejidos adiposo y glandular pueden también estar disminuidos en tamaños contribuyendo a la asimetría facial. **(Joseph G. 1990).**

Si los músculos masetero y pterigoideo medial son hipoplásticos, el área gonial es también reducida y usualmente esta posicionada más medialmente que aquella del otro lado. La forma más ligera de involucramiento mandibular puede o no manifestar deterioro del séptimo nervio y puede exhibir cualquiera de los cuatro fenotipos. El grado de involucramiento del oído no está cercanamente asociado con el grado de malformación mandibular. En este tipo mandibular, el oído externo puede estar perdido o cerca de lo normal. Esto es absolutamente posible para proveer un sustituto para la deficiente proliferación de cartílago condilar y para proveer longitud mandibular adicional para el uso de un objeto funcional. Todos los componentes están presentes pero hipo plásticos y variado grados. La articulación temporomandibular está presente, pero hay reducción del cartílago y el espacio articular. El eje de movimiento es normal, pero hay reducida traslación durante la apertura mandibular. El tipo I es equivalente a Pruzansky grado I, Havold y colaboradores tipo I, y Kaban y colaboradores tipo I. **(Joseph G. 1990).**

TIPO IIA. El siguiente grado de involucramiento mandibular es una pérdida de la ATM con presencia de proceso condilar e inserción del músculo pterigoideo medial al cóndilo en forma de cono. Este proceso carece de una cabeza definida y cuello y es medial y anterior de la posición normal. Este puede tener una articulación en la inclinación anterior del hueso temporal. Contracción del músculo pterigoideo lateral no avanza la mandíbula bajo esas circunstancias, y esta condición resulta

en asimetría severa de la mandíbula y asimetría secundaria del maxilar y las estructuras nasales. Todos los músculos están presentes, y el patrón de uso es relativamente normal. **(Joseph G. 1990).**

El ángulo gonial es usualmente bien desarrollado y el proceso coronoideo y temporal presente y bien desarrollado. Durante la apertura mandibular, la asimetría mandibular comienza a ser más marcada debido a que el lado afectado no se traslada hacia delante. Movimiento excesivo de la articulación contralateral con clicking ocasional no es infrecuente y adultos en los dos tipos anteriormente descritos de HFM. En suma, en este tipo más longitud mandibular puede ser obtenida por el uso de un objeto funcional. Sin embargo, la corrección de la deficiencia mandibular no puede ser exceptuada por la aplicación de tratamiento funcional solo. Una articulación que permite movimientos de eje pero no translatorios esta presente; hay una articulación no morfológicamente normal. El proceso condilar es de forma cónica y posicionado anterior y medial de la posición normal. El proceso coronoideo y el ángulo gonial están bien desarrollados. Tipo IIA es equivalente Pruzansky grado II, Harvold y col. Todos los músculos están presentes pero hipoplásticos, y debido a la posición anterior y medial del proceso condilar, la contracción del músculo pterigoideo lateral no avanza hacia el lado afectado de la mandíbula. **(Joseph G. 1990).**

TIPO IIB. El siguiente grado de severidad es representado por la pérdida del proceso condilar y solo el proceso coronoideo presente. El pterigoideo lateral esta

ausente o por lo menos no insertado en la mandíbula. La estructura articular esta perdida, y el tamaño del proceso coronoideo está reducido. Los músculos masetero y pterigoideo medial están envueltos en varios grados, pero estas bandas son vistas en TC. El grado de hipoplasia muscular es reflejado en la cantidad de deficiencia ósea en los sitios de inserción. La deformidad esquelética es usualmente más bien severa debido al mecanismo de avance de la mandíbula sobre ese lado que está perdido; el área gonial esta pobremente desarrollada y los músculos y otros tejidos blandos son deficientes. Debido a que hay fosa glenoidea, escotadura, eminencia, y funciones del pterigoideo lateral, el cuerpo de la mandíbula con el proceso alveolar y la dentición desarrollándose no esta desocluido del maxilar. Consecuentemente, el desarrollo abajo y delante del malar también es inhibido. El resultado es desorden del plano oclusal y migración mesial impar de los dientes maxilares sobre el lado afectado. Esto también en el caso tipo IIA y en alguna extensión, en tipo I HFM también. **(Joseph G. 1990).**

Aunque la porción superior del proceso coronoideo esta en posición normal relativa al arco cigomático y la fosa temporal su altura es corta debido a que este incrementa su altura dependiendo del crecimiento abajo y delante de la mandíbula. El músculo temporal y el proceso coronoideo no contribuyen al avance del proceso mandibular, pero más bien se desarrolla en respuesta al avance. Substituyendo una aplicación funcional de avance para las estructuras articulares perdidas y la función del pterigoideo lateral, algo de la altura del proceso coronoideo puede ser ganada. Aplicación de tratamiento funcional efectuando un

descenso y avance de la mandíbula también pudo permitir un mejor desarrollo maxilar y menos adaptación dentoalveolar durante el periodo de crecimiento. No hay proceso condilar que articule con el hueso temporal, pero hay presencia de un proceso coronoideo de tamaño variado. En algunos individuos, una pequeña extensión ósea este presente en el borde posterior de la rama. Tipo IIB es equivalente a Pruzansky grado II o III, Havold y col. Tipo IV, y Kaban y col. El músculo pterigoideo lateral no esta insertado a las estructuras mandibulares. Hay deficiencias variables de los músculos masetero y pterigoideo medio. El músculo temporal es pequeño pero fácil de palpar y esta insertado en el proceso coronoideo. **(Joseph G. 1990).**

TIPO III. El involucramiento mandibular más severo es la ausencia de ambos los procesos condilar y coronoideo, resultando en la ausencia entera de la rama. En esta condición, solo rudimentos de masetero medial, y pterigoideo lateral y músculo temporal están presentes. El desarrollo óseo del cuerpo de la mandíbula esta limitado al hueso alveolar alrededor de los dientes; inserciones para los músculos pueden desarrollar el piso de la boca. Cuando el lado afectado no esta insertado por músculo a la región temporal y el arco cigomático, la mandíbula tuvo una excesiva cantidad de libertad de movimiento y puede ser fácilmente manipulada para una posición de avance y descenso. Como una posición no puede ser sostenida, sin embargo, porque el mecanismo de avance esta ausente. **(Joseph G. 1990).**

El desarrollo alveolar del maxilar y la mandíbula puede ser menos perjudicial bajo esas circunstancias que estas en individuos menos severamente afectados. Aplicación de tratamiento funcional no tiene un efecto significativo en este tipo, porque no hay estructuras que puedan responder con aposición ósea y poco efecto puede ser logrado sobre la dentición. La construcción temprana de una rama mandibular con subsecuente aplicación de tratamiento funcional es la aproximación de elección en este tipo de HFM. No están presentes el cóndilo o el proceso coronoidal o el ángulo gonial. Tipo III es equivalente a Prusiansky grado III, Havold y col. Tipo V, y Kaban y col. Tipo III. Los músculos masticatorios están severamente hipoplásticos; el pterigoideo lateral y el temporal no están insertados a las estructuras mandibulares. **(Joseph G. 1990).**

1.4.5 Manejo Quirúrgico y Ortodóntico

Manejo quirúrgico para las deficiencias mandibulares tiene lugar en diferentes edades, de acuerdo al grado del problema y también para minimizar la interferencia en su preescolar y tempranos años escolares pueden ser candidatos para cirugía ortognática. Procedimientos quirúrgicos adicionales pueden ser necesarios en la adolescencia. Cuidados de crianza después de la reconstrucción son similares al cuidado post operativo después de una progresión media facial. **(Joseph G. 1990).**

Los procedimientos quirúrgicos usados para el tratamiento de la Disostosis Mandibulofacial (MFD) incluyen desplazamiento de los segmentos faciales y construcción del hueso, juntamente con la corrección de las malformaciones del pabellón auricular. La ayuda del pabellón auricular con el procedimiento quirúrgico muchas veces es desafortunada y es muy complicado por riesgo al daño del nervio facial. El procedimiento quirúrgico se ejecuta en tres o cuatro etapas dependiendo de la severidad de la malformación. Se incluye la implantación de un cartílago costal de estructura o esqueleto, mas tarde con lóbulos de transportación se reconstruye el tragus y se realiza una excavación conchal. **(Laszlo Schwartz, 1994).**

Se realiza un implante endooso en el hueso mastoides con la construcción de una oreja protésica, es un ideal alternativo del tratamiento. Los avances de este incluyen el acercamiento de una mínima cirugía y preservación de estos sitios. La desventaja de esta técnica es que requiere un cuidadoso mantenimiento de implantes protésicos. Se realiza alargamiento de las ramas y ángulo de la mandíbula y se logran las correcciones de mal oclusión clase II y mordida abierta anterior y se le da mayor proyección a la parte inferior de la cara. La incisión sagital del procedimiento es aplicada a diferentes casos. Sin embargo la rama es limitada y se realiza osteotomía con injerto de hueso en el interior de la cavidad; este procedimiento tiene una limitación en la practica debido a la longitud del hueso en el cuerpo mandibular. **(Laszlo Schwartz, 1994).**

Macrostomia y labio y paladar fisurado son reparados durante la infancia. Niños con Microsomia Hemifacial pueden tener dermoides epibulbares, microftalmia, ptosis palpebral, coloboma del párpado superior, y estrabismo. El manejo quirúrgico de esas condiciones es usualmente en base de un paciente externo con tratamiento sintomático postoperatorio. La notable excepción esta en el uso de una prótesis ocular en incremento de tallas para microftalmia. La mayoría de niños se ajustan bien a esas prótesis si el cuidado ocular es iniciado en la infancia. Llevar puestos anteojos para proteger el ojo no afectado también es recomendado para esos niños. **(Joseph G. 1990).**

Niños con Microsomia Hemifacial quienes tienen un oído **artretic** son candidatos para reconstrucción externa, con las mismas condiciones de cuidado delineadas para pacientes con síndrome de Treacher Collins. El tiempo del procedimiento, sin embargo, es diferente en que este usualmente es seguido por la reconstrucción del armazón esquelético de la mandíbula y el cigoma. El aspecto más complejo del tratamiento para pacientes con Microsomia Hemifacial y síndrome de Goldenhar involucra el manejo de anomalías mandibulares. Las metas del tratamiento incluyen mejoramiento de la función con masticación, apariencia óptima facial, y simetría en la ejecución de un crecimiento craneofacial completo. Niños generalmente requieren una combinación de ortodoncia con placas acrílicas o aplicaciones activas, en suma al manejo quirúrgico. Esas aplicaciones necesitan vigilancia de las prácticas de higiene oral, frecuentes citas para ajustes, y estricta

obediencia en el mantenimiento apropiado en su sitio en boca. Esto puede ser un desafío para niños en edad escolar y la familia. **(Joseph G. 1990).**

Está bien relacionado con el tratamiento, en tipo I HFM, la articulación existente puede ser mantenida; en tipo II HFM, una articulación usualmente no ha sido creada. Pacientes tipo I pueden responder bien a la aplicación de tratamiento funcional, mientras que pacientes tipo II y III casi siempre requieren reconstrucción quirúrgica de estructuras perdidas y alargamiento de la rama mandibular por una extensión de injerto óseo. **(Joseph G. 1990).**

Sobre todas las metas del tratamiento es mejorar la función y optimizar la simetría facial y la estética cuando el crecimiento cráneo facial es completado. El tratamiento es además directamente preparado incrementando el tamaño de la mandíbula subdesarrollada y malformada y los tejidos blandos asociados; creando una articulación entre la mandíbula y el hueso temporal cuando están perdidos; corrigiendo deformidades secundarias del maxilar; y estableciendo una oclusión funcional y apariencia estética de la cara y dentición. La aproximación al tratamiento de elección para el niño en crecimiento con HFM esta indicado por los hallazgos morfológicos y funcionales, edad de presentación, funcionamiento psicosocial del niño, y viabilidad para las visitas de tratamiento. **(Joseph G. 1990).**

El tratamiento debe proceder con paso prudente, conforme a la secuencia predecible de desarrollo biológico, y es en general caracterizado por muchas fases

de secuencia, consistiendo de tratamiento ortopédico mandibular prequirúrgico cuando se indique; cirugía mandibular incluyendo reconstrucción mandibular, si fuera necesario; tratamiento postquirúrgico inmediato para soporte del injerto remodelado; corrección maxilar cuando sea necesario; tratamiento ortodóntico final; y aumento de los tejidos blandos. Como se mencionó anteriormente, mejoramiento del crecimiento de la mandíbula puede ser el resultado de la ausencia o reducción de la proliferación del cartílago condilar y reducción de la acción protrusiva del proceso condilar como un resultado de pérdida de la propiosección de la articulación y reducción o pérdida de la función del pterigoideo lateral. De acuerdo a la teoría de crecimiento condilar, se puede esperar que aposición ósea adicional sobre el proceso condilar pueda tomar lugar si un sustituto del mecanismo de avanzada puede ser provisto. **(Joseph G. 1990).**

La aposición ósea ocurriendo de esta manera puede ser similar a la que tiene lugar sobre el proceso coronoideo en el crecimiento mandibular normal. Una aplicación funcional construida para mantener el lado afectado de la mandíbula en una posición baja y delante puede además esperarse que estimule adicionalmente el incremento e la longitud de ambos el condilar y el proceso coronoideo. Este principio de tratamiento es aplicado rutinariamente en pacientes jóvenes durante la fase de manejo de crecimiento prequirúrgico. Respuesta a este tipo de tratamiento ha sido encontrada siendo benéfica, particularmente en individuos tipo I. **(Joseph G. 1990).**

Si el plano oclusal esta severamente afectado tempranamente, puede ser necesario fijar la mandíbula bajo sobre el lado afectado más bien temprano, sin embargo después de la erupción de los primeros molares o cerca del tiempo de erupción de los premolares. La mordida abierta de esta forma creada puede ser cerrada por extrusión ortodóntica activa de los dientes maxilares. La necesidad de una LeFort I osteotomía es usualmente evitada. En el tipo IIA HFM, un tratamiento prequirúrgico similar puede ser benéfico. **(Joseph G. 1990).**

Cuando el cóndilo es perdido, como e el tipo IIB y tipo III HFM, longitud adicional de la mandíbula puede ser solo obtenida efectivamente por reconstrucción quirúrgica. Esto puede ser debido a lo temprano del desarrollo, particularmente si los movimientos son severamente restringidos o funciones como masticación o manipulación de la comida son impedidas por la carencia de una rama y distorsión severa de la lengua y el piso de boca del lado afectado. La necesidad de un segundo proceso de alargamiento mandibular puede ser anticipada si el injerto costocondral son ejecutados tempranamente; una considerable cantidad de longitud adicional es requerida para simetría en la cara del adulto. **(Joseph G. 1990).**

Después de la construcción y alargamiento mandibular y reposicionamiento ha sido hecho en el crecimiento del niño, se recomienda que una aplicación funcional sea usada para el manejo del crecimiento continuado para soportar la estructura articular deficiente y la función de músculos asimétricos. El tratamiento ortodóntico

del crecimiento del niño puede ser enfocado sobre control de la erupción dental y prevención o corrección de adaptación dentoalveolar para la posición asimétrica de la maxila y la mandíbula. Pudiendo ser dilatada la erupción dental y las irregularidades dentales sobre el lado afectado, y apiñamiento de los dientes es común. El ortodoncista debe estar activamente involucrado y debe coordinar el tratamiento para niños con HFM a través de su periodo de crecimiento. **(Joseph G. 1990).**

Corrección operativa de los defectos esqueléticos esta indicada en niños seleccionados creciendo con HFM. Si el alargamiento mandibular y la creación de una mordida abierta son ejecutados tempranamente en el estadio de dentición mixta, crecimiento vertical potencial de la media cara puede ser usado para minimizar la deformidad secundaria y frecuentemente prevenir la necesidad para una osteotomía maxilar. En tipo I y IIA HFM, la mandíbula es elongada y rotada hacia la propia línea media, dejando la ATM e su posición. Una osteotomía compensatoria del lado normal es usualmente no requerida en los niños jóvenes. Esto puede ser determinado preoperativamente por los modelos quirúrgicos o intraoperativamente, dependiendo de la magnitud de la corrección y flexibilidad de la ATM. No es realizada cirugía sobre el maxilar de niños jóvenes; una mordida abierta es creada sobre el lado afectado por la elongación mandibular. Esta mordida abierta se regulara con un aparato ortodóntico. **(Joseph G. 1990).**

El maxilar crece verticalmente bajo dentro del espacio creado con la erupción de los dientes permanentes. Además nivelando el plano oclusal. Para acelerar este proceso, extrusión activa ortodóntica de los dientes maxilares es recomendada. (22-10, 22-12). En tipo IIB y III HFM, la mandíbula es elongada y rotada por construcción de una rama mandibular y ATM con unión costocondral e injertos de hueso de la costilla o la cresta ilíaca. La operación y procedimientos ortodónticos son de otra manera los mismos para pacientes con tipos I y IIA HFM. **(Joseph G. 1990).**

1.5 OBJETIVO GENERAL

Describir la Microsomia Hemifacial de dos casos clínicos.

2. METODO

2.1 Tipo de Estudio

Reporte de casos.

2.2 Población de Estudio

Caso No. 1: Paciente de 13 años, Género masculino. Atendido en la clínica del Colegio Odontológico Colombiano.

Caso No. 2: Paciente de 33 años, Género masculino. Atendido en el Hospital de Soacha.

2.3 Instrumento para la recolección de datos

Para este efecto se utilizó la historia clínica del Colegio Odontológico Colombiano en el caso N°1 (ANEXO 1) y la historia clínica del hospital de Soacha en el caso N°2 (ANEXO 2).

2.4 Procedimiento

El caso N°1, fue reportado en la clínica de odontopediatría del Colegio Odontológico Colombiano en el mes de Mayo de 1999; Paciente de 13 años de edad género masculino, donde el motivo de consulta fue un dolor intenso en unos de sus molares superiores.

Con todas las ayudas requeridas y un equipo multidisciplinario (Odontopediatría Radiología, Patología, y Cirugía Maxilofacial), se diagnosticó una Microsomía Hemifacial unilateral con hipoplasia en la rama mandibular derecha como parte del Síndrome de Prusiansky Tipo IIA, con indicación de un tratamiento quirúrgico y ortodóntico; Fue remitido a una entidad Administradora del régimen Subsidiado (ARS).

El caso N° 2 fue reportado en el Hospital de Soacha en el mes de Agosto de 1999, Paciente de 35 años de edad género masculino ingresó por consulta externa para corregir su defecto facial remitido al área de cirugía Maxilofaxcial y Ortodoncia.

Por medio de un análisis radiográfico específico se diagnosticó una Microsomnia Hemifacial Unilateral con hipoplasia en la rama mandibular izquierda como parte del Síndrome de Prusiansky tipo II y de acuerdo a la edad del paciente se indicó un

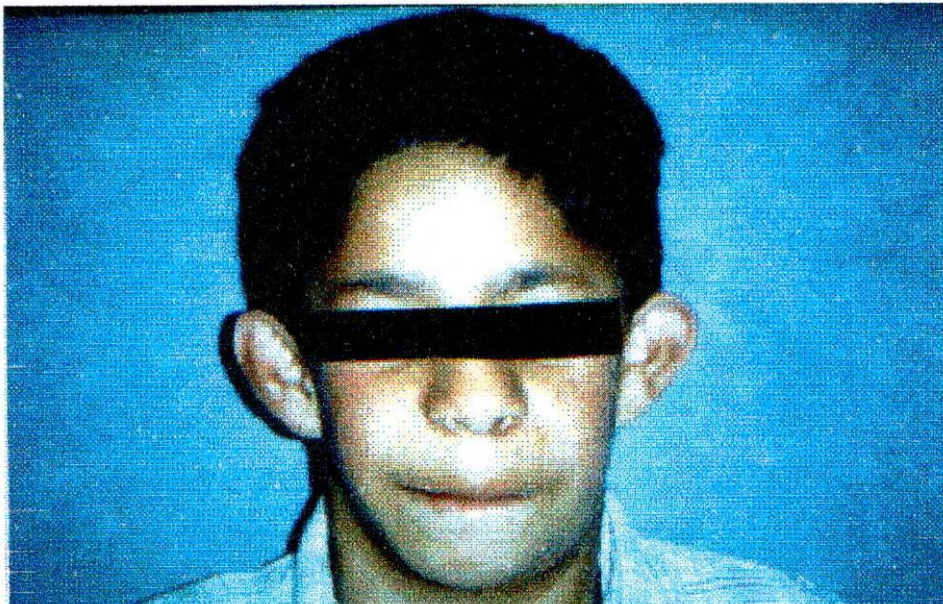
tratamiento Ortodóntico, Cirugía Maxilofacial, y ortodoncia Correctiva manejada en dicha institución.

3. RESULTADOS

3.1 Caso No. 1

➤ DATOS GENERALES

- Paciente: Genero masculino
- Edad: 13 años
- Año escolar: Primero
- Motivo de consulta: Dolor espontaneo en segundo molar superior



➤ ANTECEDENTES GENERALES

- Prenatales: Todos los controles, embarazo a término, parto normal
- Neonatales: Hipoxia, tamaño pequeño y nueve días en incubadora
- Posnatales: Anomalía congénita, retardo mental leve

➤ DESARROLLO PSICOMOTOR

- Posición: Se sentó después del año
- Camino: A los dos años
- Control de Esfínteres: Tres años
- Comportamiento: Introverso
- Vive con madre (48 años) y hermana (17 años)

➤ ALIMENTACION

- No hubo lactancia materna
- Biberón hasta los cuatro años
- Ablactación tres años de edad
- Estado nutricional regular

➤ HABITOS ORALES

- Succión digital (Pulgar derecho, posición arriba)
- Deslucían atípica
- Respiración oral
- Onicofagia

➤ HIGIENE ORAL

- Se cepilla solo
- Se cepilla tres veces al día
- No usa seda dental
- Usa enjuagatorio diluido en agua

➤ INDICE DE PLACA BACTERIANA (O LEARY)

Este índice detecta la presencia de placa bacteriana en las superficies dentarias, se representa en porcentaje.

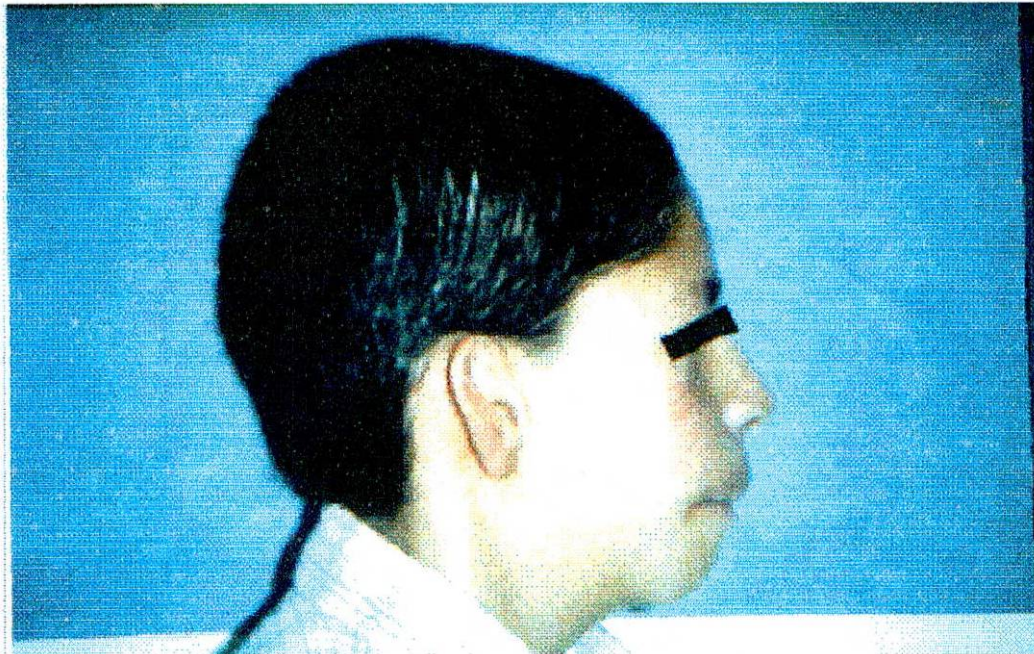Indice de placa bacteriana:

Diente	23-07-99	17-09-99
16-55	3	3
11-51	2	2
26-65	2	0
36-75	2	1
31-71	1	0
46-75	3	2
%	72.2%	44.4%

➤ EXAMEN FISICO CRANEOMANDIBULAR

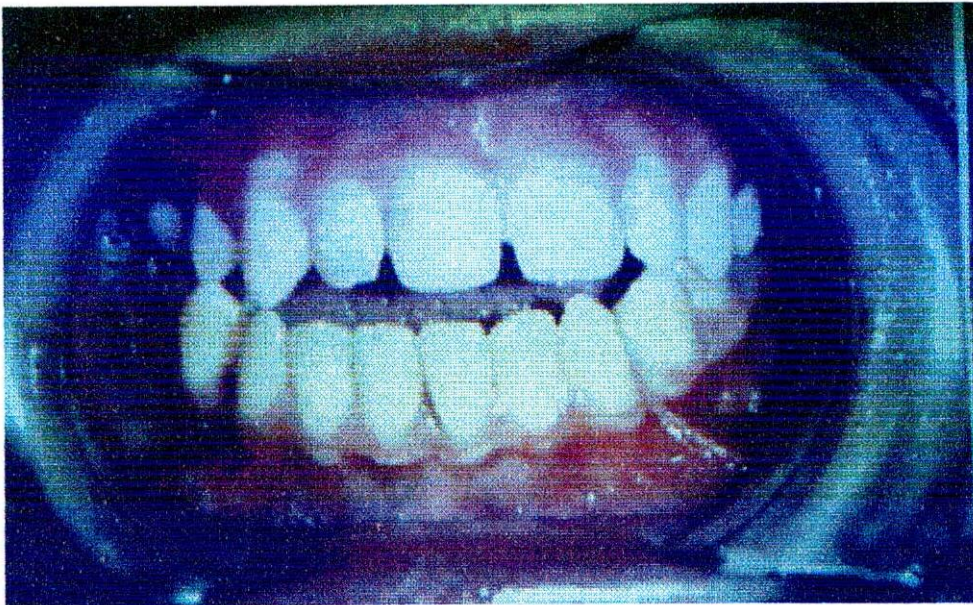
● EXAMEN FACIAL

- Perfil convejo
- Frente asimétrico
- Relación de tercios de la cara anormales
- Coincide la línea media facial
- Incompetencia labial



- EXAMEN INTRAORAL

- Línea media dental hacia la derecha 7 mm
- Dentición permanente
- Clasificación de angle no aplicable por ausencia de molares inferiores
- Overjet y Obervite no aplicables por mordida abierta anterior
- Forma de lengua ovoide
- Movimientos escursivos disminuidos



- EXAMEN FUNCIONAL

- Apertura 21mm
- Protrusion 5mm
- Lateralidades 0mm

➤ SISTEMA PERIODONTAL

- Encia color: Rojo intenso
- Consistencia: Blanda
- Papilas: Redondeadas
- Textura: Lisa, brillante
- Margen: Irregular

➤ DIAGNOSTICOS DEFINITIVOS

● GENERALES

- Microsomia Unilateral Derecha

● CRANEOMANDIBULARES

- Prusiasky Tipo IIA (Forma parcial de la rama inferior)
- Mordida abierta anterior
- Apertura limitada

● SISTEMA BUCAL

- Hipotonicidad del labio superior e inferior
- Macroglosia
- Cialorrea
- Queilitis angular

- SISTEMA PERIODONTAL

- Gingivitis crónica generalizada

- SISTEMA DENTARIO

- Numero de dientes: 22 permanentes, 1 temporal
- Malposiciones: 35 mesial
- Anomalías de Numero: Anodoncia del germen dentario del 18, 28, 38, 48
- Caries activa: 12 (p), 21 (d), 22 (m), 26 (odvmp), 36 (odvml), 46 (odvml)
- Hiperplasia pulpar del 46

- DIAGNOSTICO RADIOGRAFICO

- Disminución de la rama mandibular derecha
- Aparente alteración del condilo y apofisis coronoides
- Rizomegalia generalizada

- ETIOLOGIA

- SISTEMA PERIODONTAL

- Acumulo de placa bacteriana
- Multifactorial
- Malposiciones

- SISTEMA BUCAL

- Deglución atípica
- Respiración oral
- Macroglosia

- CRANEOMANDIBULAR

- Prusiansky Tipo II

- PLAN DE TRATAMIENTO

- Aplicación de flúor
- Sellantes : 14, 16, 17, 24, 27, 37, 55
- Resinas: 12(p), 21 (mv), 22 (dv)
- Endodoncia: Tratamiento convencional de conducto del 46
- Cirugía Oral: Exodoncia indicada del 26 y 36

- TRATAMIENTO MAXILOFACIAL

- Encaminado a mejorar función y simetría facial óptima
- Aumento del tamaño mandibular y tejidos blandos
- Se debe crear una articulación entre la mandíbula y el hueso temporal
- Establecer una oclusión funcional, estética facial y dental óptima
- Cirugía ortognática

➤ **TRATAMIENTO ORTOPEDICO**

- Oposición del hueso durante el crecimiento
- Para corregir el plano oclusal es necesario descender la mandíbula en el lado afectado después de la erupción de primeros molares o durante el crecimiento temprano
- La mordida abierta debe ser cerrada ortodónticamente
- El tratamiento se enfoca a la erupción de los dientes y la prevención o corrección dentoalveolar del maxilar superior e inferior

➤ **PRONOSTICO**

● **INTRAORAL**

Regular, porque se debe realizar el tratamiento (Tratamiento convencional de conductos, exodoncias indicadas) bajo anestesia general por su apertura limitada y se debe evaluar factor riesgo-beneficio.

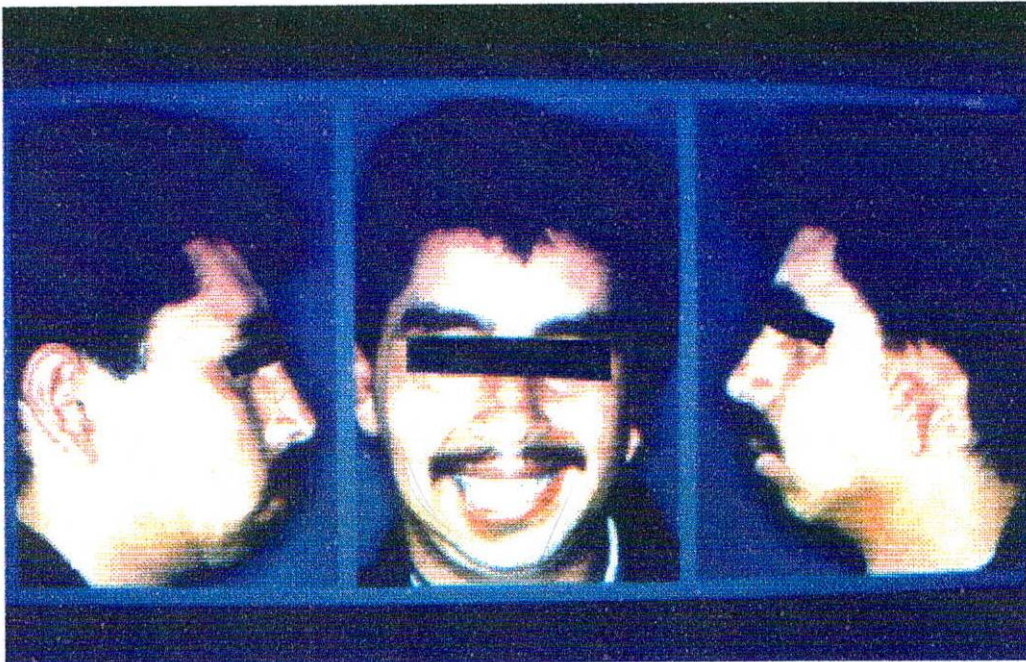● **MAXILOFACIAL**

Bueno, mientras se inicie todo el procedimiento terapéutico requerido para un tratamiento ortopédico funcional para el adecuado crecimiento del paciente.

3.2 Caso No. 2

➤ DATOS GENERALES

- Paciente: Genero masculino
- Edad: 35 años
- Ocupación: Independiente
- Motivo de consulta: Corregir defecto facial



➤ ANTECEDENTES GENERALES

- El paciente no presenta alteración sistémica

➤ HABITOS ORALES

- Deglucion atípica
- Respiración oral

➤ HIGIENE ORAL

- Se cepilla dos veces al día
- No usa seda dental
- Usa palillos como otra ayuda
- Usa enjuagatorios bucales diluidos en agua

➤ INDICE DE HIGIENE ORAL SIMPLIFICADO

Este índice evalúa la eficacia del cepillado, estudiando la epidemiología de la enfermedad periodontal.

MAXILAR SUPERIOR		
GRADO	BLANDA	CALCIFICADA
0		
1	11,12,13	
2	24,25	
3		16,17,26,27

MAXILAR INFERIOR		
GRADO	BLANDA	CALCIFICADA
0		
1	36,46	32,33,42,43
2		
3		31,41

112 = 100%

X = 44%

50 = X%

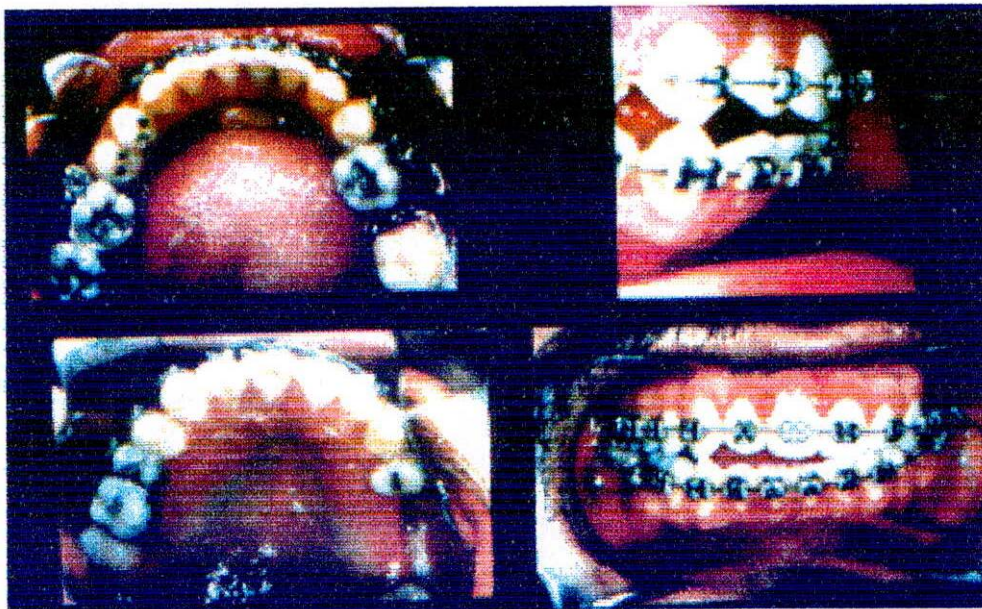
➤ EXAMEN FISICO CRANEOMANDIBULAR

● EXAMEN FACIAL

- Perfil cóncavo
- Frente asimétrico
- Relación de tercios de la cara anormales tercio superior
- No coincide la línea media facial
- Incompetencia labial
- Clase III esquelética

- EXAMEN INTRAORAL

- Línea media dental normal
- Dentición permanente
- Clasificación de angle: Clase III
- Overjet 3mm y Obervite 0mm
- Forma de lengua ovoide
- Movimientos excursivos disminuidos
- Paladar ojival
- Mordida cruzada anterior (12 y 13)
- Mordida cruzada posterior unilateral derecha
- Piso de boca normal



- EXAMEN FUNCIONAL

- Apertura 45mm
- Protrusion 5mm
- Lateralidad derecha 5mm
- Lateralidad izquierda 5mm
- Ruido en ATM derecha (Clicking)
- No presenta dolor en ATM
- Desviación confluyente en apertura

- SISTEMA PERIODONTAL

- Encia color: Rojo intenso generalizado
- Consistencia: Blanda
- Papilas: Redondeadas
- Textura: Lisa, brillante
- Margen: Irregular

- DIAGNOSTICOS DEFINITIVOS

- GENERALES

- Microsomia Unilateral Derecha

- CRANEOMANDIBULARES

- Desorden craneomandibular de posición y función del disco articular tipo dislocación con reducción tipo clicking en ATM izquierda
- Prusiasky Tipo IIA (Forma parcial de la rama inferior)
- Mordida cruzada anterior y posterior unilateral derecha
- Retroquelia superior
- Proquelia inferior

- SISTEMA BUCAL

- Deglucion atípica

- SISTEMA PERIODONTAL

- Gingivitis asociada a placa bacteriana

- SISTEMA DENTARIO

- Numero de dientes: 28 permanentes
- Anomalías de Numero: Supernumerario (incisivos inferiores)
- Anomalía de posición: 23 retenida
- Pulpa clínicamente sana
- Caries activa: 17 (om), 16 (o), 15 (o), 26 (ov), 37 (o), 36 (mod), 34 (o), 42 (v), 45 (o), 47 (mod)

➤ DIAGNOSTICO RADIOGRAFICO

- Disminución de la rama mandibular derecha
- Aparente alteración del condilo y apofisis coronoides
- Disminución en el desarrollo de la ATM

➤ ETIOLOGIA

● SISTEMA PERIODONTAL

- Acumulo de placa bacteriana
- Malposiciones

● SISTEMA BUCAL

- Deglucion atípica
- Respiración oral

● CRANEOMANDIBULAR

- Prusiasky Tipo II

➤ PLAN DE TRATAMIENTO

- Urgencia no requiere
- Prevención no requiere
- Periodoncia Fase I completa

- Endodoncia no requiere
- Amalgamas 17 (om), 16 (o), 15 (o), 26 (o), 37 (o), 36 (mod), 34 (o), 45 (o), 47 (mod)
- Resinas 26 (v) 42 (v)

➤ TRATAMIENTO MAXILOFACIAL

- Sé esta realizando alineación dental ortodónticamente
- Se debe crear una articulación entre la mandíbula y el hueso temporal
- Establecer una oclusión funcional, estética facial y dental óptima
- Cirugía ortognática

➤ PRONOSTICO

● INTRAORAL

Bueno, se realizó operatoria y ortodoncia

● MAXILOFACIAL

Bueno, debido a la viabilidad de realizar el tratamiento indicado con los exámenes y ayudas diagnósticas respectivas.

ANEXO 1

HISTORIA CLINICA CIRUGIA ORTOGNATICA

FECHA: _____ H.C.No. _____
PACIENTE: _____ SEXO: _____ RAZA: _____
LUGAR Y FECHA DE NACIMIENTO _____ EDAD _____
OCUPACION: _____ DIRECCION _____ TEL: _____

I. MOTIVO DE CONSULTA: _____

1.1. H.A.P. _____

2. ANTECEDENTES:

2.1. PERSONALES: _____

2.2. FAMILIARES: _____

2.3. ESTOMATOLOGICOS:

—+— —+— —+— —+—
OPERATORIA ENDODONCIA PERIODONCIA REHABILITACION

QUIRURGICOS: _____

ORTODONTICOS: _____

3. EXAMEN FISICO:

3.1. PESO: _____ ESTATURA: _____

4. ANALISIS ESTETICO FACIAL FRONTAL:

4.1. ASIMETRIA LINEA/nariz:dorso,punta labios, mentón _____

4.2. ASIMETRIA BILATERAL VERTICAL
(Cejas,ojos,orejas,comisuras,pómulos) _____

4.3. ASIMETRIA BILATERAL, TRANSVERSAL
(Cejas,ojos,orejas,comisuras,pómulos) _____

4.4. DESPROPORCION (Tamaño) _____

5. ANALISIS DE MC NAMARA. FECHA 1: _____ FECHA 2: _____ FECHA 3: _____
FECHA 4: _____ FECHA 5: _____

DIAGNOSTICO: _____

6. ANALISIS DE BURSTONE Y LEGAL. FECHA 1: ___ FECHA 2: ___ FECHA: ___
FECHA 4: ___ FECHA 5: ___

DIAGNOSTICO: _____

7. ANALISIS DE TEJIDOS BLANDOS. FECHA 1: ___ FECHA 2: ___
FECHA 3: ___ FECHA 4: ___
FECHA 5: ___

DIAGNOSTICO: _____

8. ANALISIS INTRAORAL (Mucosas,paladar,orofaringe,lenguaje de boca,encia)

9. ANALISIS DENTAL

9.1. INDIVIDUAL (color,tamaño,forma,estructura,número,tiempo,posición).

9.2. RELACION V-L: OVERJET: ___ mm ACOPLA ANTERIOR: SI ___ NO ___
OCCLUSION CRUZADA: ANT. ___ POST. ___ TOTAL ___

9.3. RELACION O-G: OVERBITE: ___ mm ___ %

9.4. INDICE DE BOLTON: ANTERIOR: ___ % EXCESO: MB: ___ mm MX ___ mm
TOTAL ___ % EXCESO: MB: ___ mm MX ___ mm

10. ANALISIS RADICULAR PULPAR:

DOLOR PULPAR _____ VITALIDAD (-) _____
LESION PERIAPICAL _____ TAMAÑO RADICULAR DISMINUIDO: _____
ANQUILOSIS _____ FORMA RADICULAR ATIPICA _____
REABSORCION RADICULAR: INT _____
EXT _____

11. ANALISIS PERIODONTAL

COLOR: _____
SANGRADO AL SONDEO _____
RETRACCIONES _____
INFLAMACION _____
BOLSA VERDADERA _____
FALSA: _____
FURCA _____
ESPESOR DEL MG _____

12. MIALGIAS _____

13. ANALISIS FUNCIONAL

13.1. MASTICACION: _____
13.2. DEGLUCION: _____
13.3. RESPIRACION: _____
13.4. FONACION: _____
13.5. HABITOS: _____
13.6. BRUXISMO: _____
13.7. RETRUCION MAXIMA vs OCLUSION MAXIMA: _____

14. DIAGNOSTICO:

14.1. FACIAL: PERFIL: _____ >NL _____ SELLE LB _____ S.ML _____
POSICION A-P Lb _____ MENTON _____
ESPESOR: Lb SUP _____ Lb INF _____ EXPOSICION _____
SONRISA _____ ASIMETRIA _____

14.2. ESQUELETICO: A-P _____
VERTICAL _____
TRANSVERSAL _____
CRECIMIENTO _____ MENTON R _____ MENTON E _____

14.3. DENTAL: M-D _____
V-L _____
O-G _____
APIÑAMIENTO: SUP _____ mm INF _____ mm ESPACIAMIENTO: Sup _____ mm INF _____ mm
BOLTON: EXCESO SUP _____ mm EXCESO INF _____ mm
INDIVIDUAL _____
RADICULAR _____
PERIODONTAL _____

14.4. ATM _____

14.5. FUNCIONAL _____

15. INTERCONSULTAS: _____

16. PLAN DE TRATAMIENTO

16.1. PREQUIRURGICO
16.2 QUIRURGICO
OBSERVACIONES: _____

17. ANALISIS ESQUELETICO

17.1. ANALISIS DE STEINER: FECHA 1: ____ FECHA 2: ____ FECHA 3: ____
FECHA 4: ____ FECHA 5: ____

DIAGNOSTICO: _____

RESUMEN MEDIDAS ESQUELETICAS

DIAGNOSTICO: _____

HOSPITAL: _____

CIRUJANO: _____

FIJACION: _____

RESUMEN QUIRURGICO: _____

ANEXO 2

MEDICOS
 Ultima visita al médico _____
 Relación médico-niño _____
 Tratamiento médico actual SI NO especifique _____
 Interconsulta médica SI NO Razón _____
 Remitido a _____
ODONTOLOGICOS
 Ultima visita al odontólogo _____
 Relación odontólogo-niño _____
 Anestesia local SI NO Reacción _____
 Traumatismos dentoalveolares _____
 Inflamación de la cara _____
 Odontología _____
 Otros _____
 Observaciones _____

DESARROLLO PSICOMOTOR
 Anote en meses la edad en que el niño realizó las siguientes actividades
 Sentarse _____ Gatear _____ Caminar _____
 Amarrarse los zapatos _____ Control de esfínteres _____

PERFIL PSICOSOCIAL
 Con quien vive el niño? _____
 Quien ejerce mayor autoridad? _____
COMPORTAMIENTO
 Tímido Agresivo
 Aprehensivo Introverso
 Sobreprotegido Consentido
 Extroverso
 Observaciones _____

ALIMENTACION
 Lactancia materna

SI	NO
----	----

 Duración _____
 Biberón

--	--

 Duración _____
 Ablactación _____

HISTORIA DE DIETA

	PRIMER DIA	SEGUNDO DIA	TERCER DIA
DESAYUNO			
MEDIAS NUEVES			
ALMUERZO			
ONCES			
CENA			
ANTES DE ACOSTARSE			

Momentos de azúcar _____ Consecuencia _____
 Diagnóstico de dieta _____
 Aparente estado nutricional _____

INMUNIZACIONES

	1 DOSIS	2 DOSIS	3 DOSIS	1 REF	2 REF	3 REF
BCG						
DPT						
POLIO						
DT						
MMR						
SARAMPION						
H. INFLUENZA						
HEPATITIS B						
OTRA						

Palpación Muscular
 Masetero
 Temporal
 Pterigoideo Interno
 Pterigoideo Exterio
 DIAGNOSTICO CRANEO-MANDIBULAR

Derecho

<input type="checkbox"/>
<input type="checkbox"/>
<input type="checkbox"/>
<input type="checkbox"/>

Izquierdo

<input type="checkbox"/>
<input type="checkbox"/>
<input type="checkbox"/>
<input type="checkbox"/>

Fecha: _____
 Hora: _____
 No. de Historia: _____
 No. de Consulta: _____

SISTEMA BUCAL

1. Labio Superior
Tono Muscular
 2. Labio inferior
Tono muscular
 3. Comisuras labiales
 4. Frenillos labiales
 5. Mucosa bucal
 6. Mucosa labial
 7. Paladar duro
- Observaciones _____

N	A
N	A
N	A
N	A
N	A
N	A
N	A
N	A

8. Paladar blando
9. Uvula
10. Orofaringe
11. Lengua
12. Frenillo lingual
13. Piso de la boca
14. Glándulas salivales
15. Ganglios linfáticos
16. Saliva

N	A
N	A
N	A
N	A
N	A
N	A
N	A
N	A

Mucosa Serosa

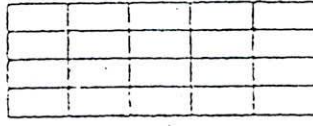
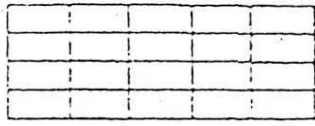

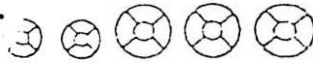
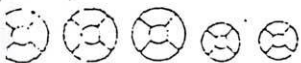
DIAGNOSTICO BUCAL _____

SISTEMA PERIODONTAL

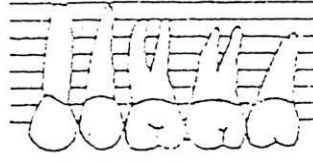
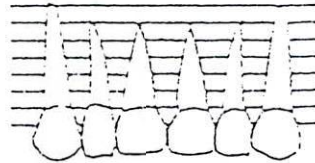

ENCIA: _____
 Color _____ Textura _____
 Consistencia _____ Margen _____
 Pápilas _____ Hemorragia _____
 FACTORES ETIOLOGICOS
 Placa Bacteriana Localización _____
 Cálculos Localización _____
 Litrogeia Localización _____
 Otros _____

CONTROL DIARIO DE PLACA BACTERIANA


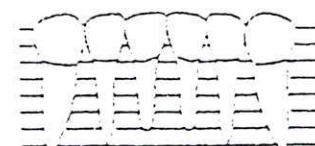




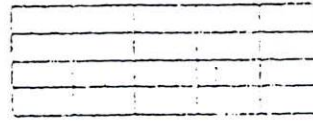
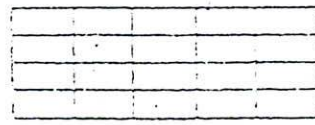

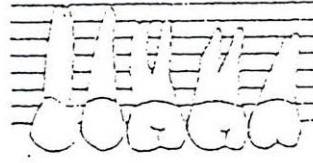
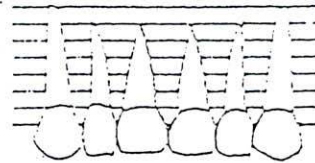

Fecha														
16-55														
11-51														
26-65														
36-75														
31-71														
46-55														
X														
%														






Sondaje Inicial
 Nivel de inserción
 Recesión
 Movilidad



P



V



L

CONVENCIONES

- Margen Gingival: Rojo
- Línea Mucogingival: Verde
- Nivel de inserción: //
- Hemorragia: Punto rojo
- Exudado: Punto amarillo

DIAGNOSTICO PERIODONTAL _____

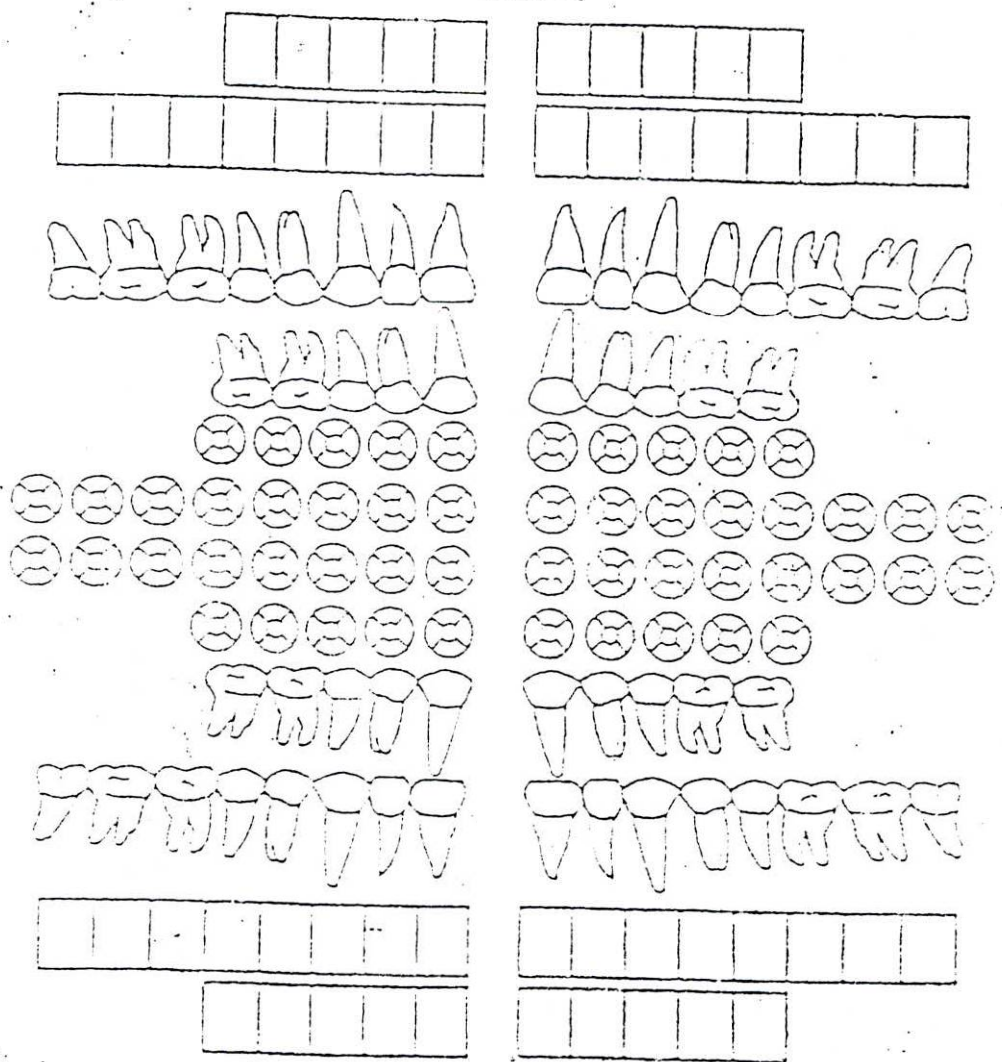
Temporal
 Mixta
 Permanente

Número de dientes: _____

Número de dientes: _____

Precoz _____ Retardada _____
 Alterada _____

Erupción Normal _____
 Secuencia de erupción: Normal _____



CONVENCIONES:

- ✓ Tratamientos presentes bien realizados
- ⊖ Caries recurrente
- ⊕ Caries incipiente - Mancha blanca
- ⊙ Lesión apical o de furca
- ⊗ Fístula
- ⊘ Falso quilar
- ⊙ Pulpotomía

- Diente ausente
- ⬆ Diente en erupción
- ⬇ Caries activa, Patologías, Trat. Mal realizados

- Fractura (según dirección)
- Diastema
- ⊙ Endodoncia

Tratamientos requeridos:

- S Sellante
- R Corona en resina
- P Pulpotomía
- E Exodoncia indicada
- FP Resina Preventiva
- A Amalgama
- TC Tratamiento Conductos
- R Resina
- CA Corona de Acero
- AP Apexificación

Malocclusiones dentarias _____

Malocclusiones de color _____

Malocclusiones de estructura _____

Malocclusiones de forma _____

Malocclusiones de número _____

AGNOSTICO DE TEJIDOS DUROS _____

AGNOSTICO PULPAR _____

ANALISIS DE DENTICION MIXTA

Nombre del Paciente _____ H.C. _____
 Nombre del Alumno _____ COD. _____
 Docente _____ SEM. _____

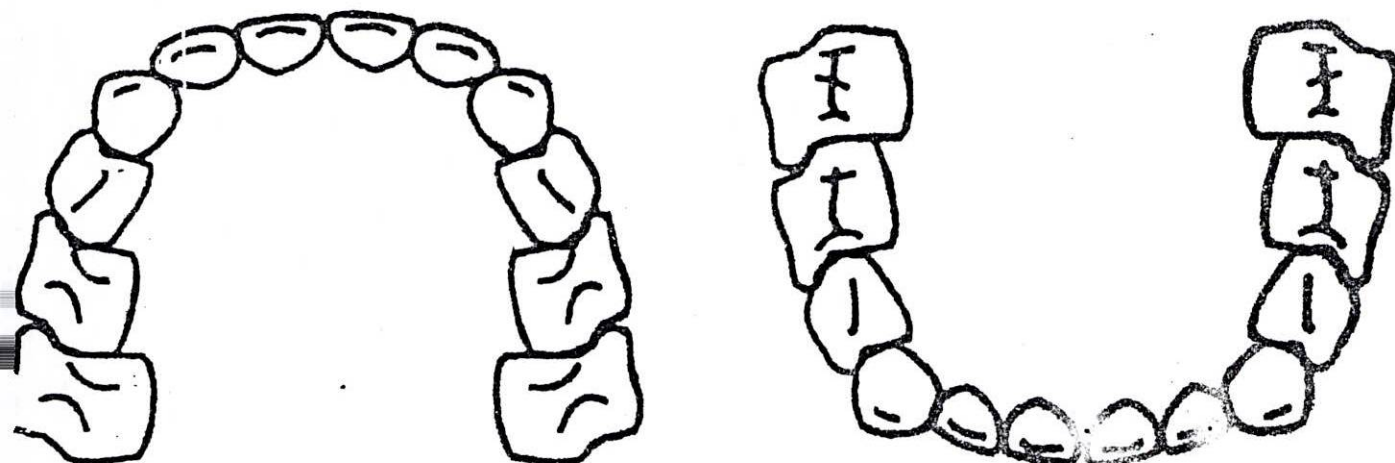
ANALISIS DE TANAKA - JOHNSTON

Sumatoria de 32+31+41+41=

	SUPERIOR		INFERIOR	
	DERECHO	IZQUIERDO	DERECHO	IZQUIERDO
ESPACIO DISPONIBLE				
ESPACIO REQUERIDO				
ESPACIO PARA AJUSTE MOLAR				

Espacio Adecuado _____ Insuficiente _____
 Mantenimiento de espacio _____ Tipo _____

Remisión ortodoncia _____
 Razón _____



FECHA		FIRMA DOCENTE	LABORATORIO
	Impresiones preliminares		
	Diseño		
	Colocación de separadores		
	Adaptación de bandas o C.A.		
	Impresión de arrastre		
	Modelos de trabajo		
	Orden de Laboratorio		
	Elaboración de aparato		
	Entrega o cementación		
	Control del mantenedor		

EXAMENES DE LABORATORIO

LABORATORIO CLINICO (Exámenes solicitados y resultados)

LABORATORIO HISTOPATOLOGICO Biopsia _____ Citología _____ Región _____
Diagnóstico _____

DIAGNOSTICOS DEFINITIVOS
GENERALES _____

PLANEOMANDIBULARES _____

SISTEMA BUCAL _____

SISTEMA PERIODONTAL _____

SISTEMA DENTARIO _____

ETIOLOGIA _____

PRONOSTICO _____

con C.C. No. _____

o accidente de _____

Historia Clínica No. _____

_____, declaro que: 1. Los
suministrados son exactos. 2. Me comprometo a informar a la institución cualquier enfermedad que presente
o durante el tratamiento. 3. Conozco y acepto el plan de tratamiento a realizarse. 4. Me hago responsable de
ir con las citas, el costo económico y asistir a los controles necesarios una vez finalizado el tratamiento.

DECLARACION

No.

El tratamiento odontológico a satisfacción. El costo de dicho tratamiento fue cancelado por _____

Me comprometo a asistir a cita de

el día _____

No.

BIBLIOGRAFIA

DAVIS, WALTER L.B.S., M.S., PH.D. H.D. Histología y Embriología Bucal.
Editorial Interamericana. Mc Graw-Hill

GRAYSON H. BARBY, D.D.S. BORAL STEVEN, D.D.S. EISING, SIDNEY
D.D.S. KOLBER ALLAN M.S. MICCARTH Y Q JOSEPH M.D.
Unilateral Craneofacial Microsomia parte il mandibular, Análisis Americam
Journal Orthodontics (3) Pág. 225-230. 1984

LASZLO SCHWARTZ, Disorders and Oclusion Afecciones de la articulación
temporomandibualr 1994.

PLASTIC AND CRANEOFACIAL SUGERY FOR CHILDREN. w.w.w.
Kidsplastsurg.com.1998.

RONAN O RAHILLY, M.D. Anatomía de Gardner. Editorial interamericana.
Quinta Edición. Pág. 687-690. 755-1989.

SARNAS K V.M.S ODONTONAR PANCUERZ H. ODONT. RUNE B ODONT
DR AND SERVIK G. M.D. Hemifacial, tradet with the herbst, appliance
American Journal Orthodont. Pág.68-69. 1981.

TIMOTHY A. TURVEY D.D.S. Hendiduras faciales y craneosintosis. Pág.3-26.
1996.

VARGERVICK KARIN D.D.S AND MILLER J. ARTHUR PH. D. Neuromuscular
patherns in Heimifacial Microsomic, Americam, journal, ortodontics. Pág. 33-42.
1986.

THE HEMIFACIAL MICROSOMIA CLINICAL DIVISION.

DIRECCIONES ELECTRONICAS:

[www. med.nyn.edu/plasticsurg/Dillis/hemi.htm](http://www.med.nyn.edu/plasticsurg/Dillis/hemi.htm). 1996.

[www. altavista.com](http://www.altavista.com)

[www. Chilemed.com](http://www.Chilemed.com)