

**INCIDENCIA DE LA REABSORCIÓN RADICULAR INTERNA EN PACIENTES CON TRAUMA
DENTOALVEOLAR – REVISIÓN NARRATIVA**

INVESTIGADORAS

**JULIANA LONDOÑO RODRÍGUEZ
YESMIN YOHANA VALENTIN ACUÑA**

**INSTITUCION UNIVERSITARIA COLEGIOS DE COLOMBIA
COLEGIO ODONTOLOGICO**

AREA EDUCACION AVANZADA Y CONTINUADA

POSGRADO DE ENDODONCIA

BOGOTA D.C., 2017



**INCIDENCIA DE LA REABSORCIÓN RADICULAR INTERNA EN PACIENTES CON TRAUMA
DENTOALVEOLAR – REVISIÓN SISTEMÁTICA**

**INCIDENCE OF INTERNAL RADICULAR REABSORPTION IN PATIENTS WITH DENTOALVEOLAR
TRAUMA - SYSTEMATIC REVIEW**

RESUMEN

Objetivo general. Establecer la incidencia de los diferentes tipos de reabsorción radicular interna con respecto al trauma dentoalveolar a través de la odontología basada en la evidencia por medio de una revisión sistemática de la literatura científica.

Materiales y métodos. Revisión sistemática de la literatura científica. Con búsqueda en las bases de datos PUBMED y EBSCO, utilizando las palabras dental trauma, lateral luxation, extrusive luxation, avulsion, root fracture, coronal fracture, uncomplicated luxation, concussion, Internal root resorption, replacement root resorption, inflammatory root resorption entre otras. Con los términos MeSH se obtuvieron un total de 320 artículos y, tras aplicar los criterios de selección y las listas de chequeo STROBE y PRISMA, se seleccionaron 4 artículos los cuales fueron los únicos que cumplieron con criterios y con los que se pudo realizar la extracción de información.

Resultados. Los 4 artículos incluidos en la investigación permitieron establecer una presencia de reabsorción radicular interna (RRI) asociada al trauma inferior al 1%, situación que fue más factible de encontrar en los casos de multitraumatismo.

Conclusiones. La incidencia de la reabsorción radicular interna en dientes con trauma dentoalveolar es baja y ocurre frecuentemente en los incisivos y caninos; los cuales, por pertenecer a la zona anterior y estética, requieren de un diagnóstico y tratamiento exhaustivo y oportuno.

Palabras clave. Reabsorción radicular interna – RRI, reabsorción radicular inflamatoria, reabsorción radicular de reemplazo, trauma dentoalveolar.

ABSTRACT

General objective. To establish the incidence of different types of internal root resorption with respect to dentoalveolar trauma through evidence-based dentistry by means of a narrative review of the scientific literature.

Materials and methods. systematic review of the scientific literature. With search in the databases PUBMED and EBSCO, using the words dental trauma, lateral luxation, extrusive luxation, avulsion, root fracture, coronal fracture, uncomplicated luxation, concussion, Internal root resorption, replacement root resorption, inflammatory root resorption among others. With the MeSH term, a total of 320 articles were obtained and, after applying the selection criteria and the checklists STROBE and PRISMA, four articles were definitively selected with which to extract the information.

Results. The 4 articles included in the research allowed the establishment of a presence of internal radicular resorption (RRI) associated to trauma of less than 1%, a situation that was more likely to be found in cases of multitrauma.

Conclusions. The incidence of internal root resorption in teeth with dentoalveolar trauma is low and occurs frequently in the incisors and canines; Which, because they belong to the aesthetic area, require a thorough and timely diagnosis and treatment.

Keywords. Internal root resorption - RRI, inflammatory root resorption, replacement root resorption, dentoalveolar trauma

INTRODUCCIÓN

La reabsorción radicular interna es definida por la Asociación Americana de Endodoncia, como un proceso fisiológico o patológico iniciado dentro del espacio de la pulpa con la pérdida de la dentina⁽¹⁾ o los tejidos

¹ Odontóloga, Estudiante postgrado de Endodoncia, Institución Universitaria Colegios de Colombia, UNICOC. Bogotá.

² Odontóloga, Especialista en Endodoncia– Docente de postgrado, Institución Universitaria Colegios de Colombia, UNICOC. Bogotá D.C. – Asesora Científica.

³Odontólogo, Especialista en Cirugía oral y magister en ciencias basicas biomedicas – Docente de postgrado, Institución Universitaria Colegios de Colombia, UNICOC. Bogotá D.C. – Asesora Metodológica.

⁴ Odontólogo, Especialista en Endodoncia, implantología y magister en ciencias basicas biomedicas

– Docente de postgrado, Institución Universitaria Colegios de Colombia, UNICOC. Bogotá D.C. – Asesor Metodológico.

dentales duros como resultado de las actividades clásticas^(2,3), existen reportes en la literatura desde 1830⁽⁴⁾ que indican que su presencia puede ser debido a lesiones mecánicas, químicas o térmicas⁽³⁾.

Este tipo de reabsorción, se ha descrito como un defecto de resorción progresiva de la parte interna de la raíz después de la necrosis de los odontoblastos como resultado de la inflamación crónica y la invasión bacteriana del tejido pulpar⁽⁴⁻⁸⁾. Es causada por la transformación del tejido pulpar normal en tejido granulomatoso con células gigantes, que reabsorben la dentina intrarradicular y los túbulos dentinarios a lo largo de los tercios medio y apical de las paredes del conducto, culminando, como se mencionó, con la destrucción del tejido duro dental^(7,9,10).

Un gran número de artículos hablan de una incidencia de la reabsorción radicular interna inferior al 1%, pero estudios recientes han podido demostrar que hay indicios de esta condición en una mayor escala, al presentarse también en dientes con inflamación pulpar o necrosis^(3,4). Este proceso parece variar entre diferentes personas y dentro de la misma persona en diferentes momentos, y aunque falta mayor investigación, se ha encontrado que las mujeres son más susceptibles a la reabsorción radicular interna en una proporción 3.7:1⁽¹¹⁾.

La manifestación clínica depende, en gran medida, de la naturaleza y localización de la lesión en el diente^(4,9) y un aspecto determinante de esta patología, es que la mayoría de los casos de reabsorción radicular interna se observan en los dientes anteriores, debido a su susceptibilidad al trauma⁽⁷⁾.

En un amplio número de casos es asintomática y sólo descubierta en radiografías de rutina, que son a la vez la principal herramienta de diagnóstico y donde es evidente un aumento del diámetro del conducto radicular; con características uniformes, redondeada u ovaladas, con márgenes lisos y bien definidos. La principal limitación de la técnica radiográfica convencional es que la imagen es bidimensional y sólo puede proporcionar información clínica limitada de estructuras que son de tipo tridimensional^(4,7). Otra forma de diagnóstico ampliamente reconocida es la aparición de un "punto rosa" perceptible mediante examinación visual y que aparece cuando se involucra la corona o el tercio cervical del conducto radicular^(2,7).

La etiología de la reabsorción interna no es totalmente clara; aunque el trauma encabeza la lista de los diferentes factores que podrían iniciar este proceso. Se puede presentar en cualquier área de la raíz, pero es más común encontrarla en la región cervical⁽⁴⁾.

En comparación con la reabsorción externa, la reabsorción radicular interna es un acontecimiento relativamente poco común y a menudo suelen ser confundidas⁽⁴⁾. Por ser un fenómeno que aún crea confusión, es esencial dentro de la odontología, esclarecer la mayoría de los aspectos que involucran la reabsorción radicular interna, haciendo importante no sólo la investigación y recopilación de información, sino además el involucrar diferentes especialidades⁽¹²⁾, particularmente aquellos que intervienen directamente en el componente estético que resulta tan importante para la sociedad actual⁽¹⁰⁾.

De esta manera, el diagnóstico precoz, la eliminación de la causa, el tratamiento adecuado de la reabsorción radicular interna son obligatorios para el resultado exitoso del pronóstico⁽⁷⁾; por eso el conocimiento en el tema y la influencia de factores de riesgo, como el trauma, juegan un papel importante, de aquí que haya sido desarrollada esta investigación que tiene por objetivo de establecer la incidencia de los diferentes tipos de reabsorción radicular interna con respecto al trauma dentoalveolar a través de la odontología basada en la evidencia por medio de una revisión sistemática de la literatura científica.

MATERIALES Y MÉTODOS

La investigación desarrollada fue una revisión sistemática de la literatura científica, haciendo uso de literatura científica sobre reabsorción interna causada por trauma dentoalveolar.

Como estrategia de búsqueda de literatura, se hizo uso de bases de datos virtual, teniendo en cuenta los siguientes criterios de búsqueda y palabras claves: 1-2 (Dental trauma OR lateral luxation OR extrusion OR avulsion OR root fracture OR coronal fracture OR uncomplicated luxation OR concussion) AND (Internal root resorption OR replacement root resorption OR inflammatory root resorption) OR TIAF; 1-3 (Dental trauma OR lateral luxation OR extrusion OR avulsion OR root fracture OR coronal fracture OR uncomplicated luxation OR concussion) AND (Dental pulp AND inflammation OR pulp necrosis) OR TIAF.

Se incluyeron los artículos que evaluaran la reabsorción radicular interna en relación con el trauma dentoalveolar, que encerraban la calidad de la lista de chequeo STROBE y PRISMA, en idioma inglés y publicados desde enero 1990 – diciembre 2016; también artículos científicos cuyo diseño de estudio se relacionara con revisiones sistemáticas y meta-análisis, casos y controles donde se mostrara la relación entre trauma y reabsorción radicular interna, y estudios descriptivos; donde la población de referencia fuera diagnosticada con reabsorción interna y trauma dentoalveolar; excluyendo los artículos de estudio en animales u otros tejidos que no se refieran a la pulpa dental humana y los artículos de opinión.

Culminada la búsqueda anterior en las bases de datos PUBMED y EBSCO, se procedió a la selección de los estudios, entre ellos: artículos duplicados, artículos reporte de caso, artículos cuyo cuartil no fuera Q1, Q2 y Q3, artículos que al momento de leer el título y/o el abstract se concluyera, que no cumplieran con los criterios de inclusión establecidos; luego se buscan por texto completo los artículos seleccionados verificando el cumplimiento de los criterios.

RESULTADOS

Se realizó la búsqueda de artículos en las bases de datos PUBMED y EBSCO teniendo en cuenta los términos MeSH definidos anteriormente obteniendo un total de 320 artículos a los cuales se les aplicaron los límites de búsqueda de 1990 a 2016, en inglés y en humanos. Descartando los artículos repetidos por título de las dos bases de datos y de la unión de las dos búsquedas, se obtuvieron un total de 50 artículos; a estos se les aplicaron los criterios de selección quedando como aprobados un total de 12 artículos por texto completo, a los cuales se les aplico la lista de chequeo STROBE y PRISMA, obteniendo finalmente 4 artículos seleccionados (figura 1). En la tabla 1 se presenta el proceso de extracción de datos, y posteriormente en la tabla 2 se presentan las características de los 4 artículos que fueron seleccionados en este proceso.

De dichos artículos, tras realizar la extracción de información y revisión de la literatura científica, se encontró que la incidencia de dientes con trauma dentoalveolar y la aparición de la reabsorción radicular interna es baja.

Es así como Hermann y cols. en 2012 hablaron de la relación entre la reabsorción con la reparación y dientes con múltiples lesiones, pues éstos podrían estar relacionados con la gravedad de la lesión, aquí la diferencia entre la concusión y subluxación está en la cantidad de dientes involucrados y de esto depende en cierta medida el diagnóstico y un buen tratamiento. Los dientes con un diagnóstico más severo, por ejemplo, los que presentaron extrusión, luxación lateral, fractura del alvéolo, avulsión o subluxación; son más susceptibles a la reabsorción que en cualquier otro tipo de trauma y de éstos presentan necrosis dos o tres casos. El bajo riesgo de reabsorción indica que el daño causado por el trauma debe haber sido muy limitado y que la necrosis pulpar es una de las condiciones para la iniciación de la reabsorción inflamatoria interna. En el trauma dentoalveolar las complicaciones o la posibilidad de que se manifieste una reabsorción radicular interna se da cuando más de un diente se encuentra involucrado⁽¹³⁾.

La investigación de Araújo en 2009 indica que el pronóstico de las reabsorciones radiculares internas está relacionado con el hecho de realizar un buen diagnóstico en el momento oportuno, enfatizando en la importancia de los controles radiográficos luego de un trauma; lo que lleva a convertir la radiografía como una herramienta fundamental para éste. En cuanto a la ubicación, se indica que la reabsorción radicular interna puede encontrarse en cualquier parte del sistema de conductos radiculares, que los dientes anteriores son los más afectados y de éstos principalmente los incisivos, seguido de los caninos; como afectan directamente la zona estética se incrementa la importancia del seguimiento y diagnóstico a tiempo, pues influyen en el pronóstico y éxito del tratamiento.

Figura 1. Diagrama de la selección de artículos

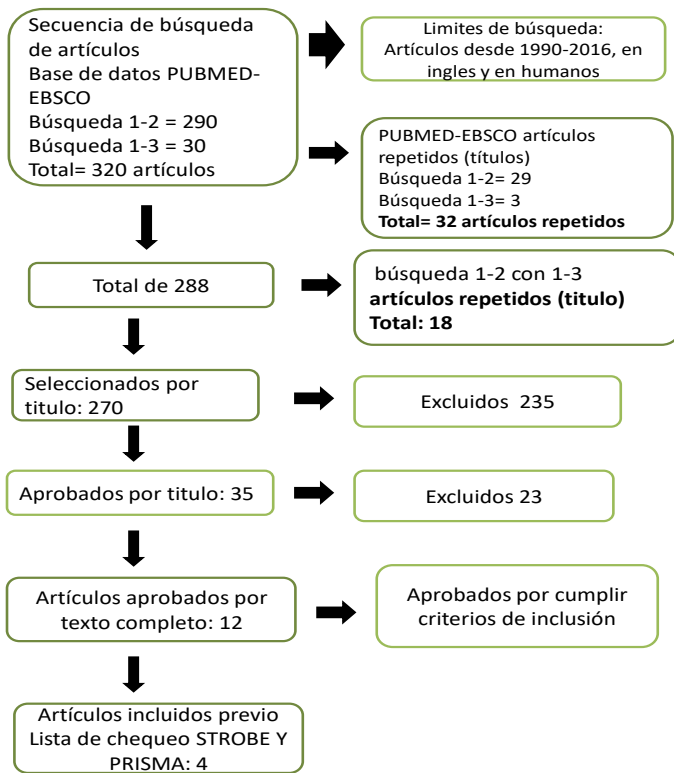


Tabla 1. Extracción de datos

Artículo	Diseño del estudio	Muestra (#)	Genero/Edad	Característica de la muestra	Definición RRI	Terapia	Relación Resultados Obtenidos al Tratamiento	Análisis Estadístico
Factor de impacto: Q1 Periodontal healing complications following concussion and subluxation injuries in the permanent dentition. A longitudinal cohort study. Dental Traumatol 2012; ***** *****	Longitudinal de cohorte	469 dientes permanentes (358 pacientes) con concusiones y 404 dientes permanentes con subluxaciones	134 mujeres 224 hombres; 317 menores de 20 años y 41 mayores de 20 años	Con lesión de concusión sin aflojamiento o desplazamiento anormal, pero con una reacción marcada a la percusión o con lesión de subluxación con aflojamiento anormal sin desplazamiento.	NP	320 dientes no recibieron tratamiento de la lesión por subluxación, pero se aplicaron férulas en los 84 dientes restantes. La fijación se realizó mediante bandas ortodóncicas y resina o por grabado ácido y un material de temporización flexible.	La reabsorción relacionada con la infección ocurrió significativamente más frecuentemente en los dientes con fractura concomitante de la corona	El método de Kaplan-Meier; límites de confianza,
Factor de impacto: Q3 Araújo LCG. Study of Prevalence of Internal Resorption in Periapical Radiography of Anterior Permanent Teeth. Int J Morphol, 2009;	Observacional descriptiva	Se analizaron 888 registros, entre ellos 232 tuvieron tratamiento endodóntico en dientes permanentes anteriores y caninos de ambos arcos dentales.	NP	Observación de dientes donde radiográficamente se observe la presencia y la localización de resorción.	SI	Observación radiográfica solamente	La reabsorción interna fue frecuente en 2,16% de los casos, con 0,86% ubicado en la región coronal, 0,44% en la región de raíz y 0,86% en ambas regiones.	Sólo distribución porcentual y de frecuencias
Factor de impacto: Q1 Lyroudia KM. Internal root resorption studied by radiography, stereomicroscope, scanning electron microscope and computerized 3D reconstructive method. Dental Traumatol, 2002;	Observacional descriptiva	2 dientes	NA	Dientes con presencia de reabsorción radicular interna	Si	Creación de imágenes tridimensionales de las reabsorciones encontradas	Radiográficamente, la RRI se mostró como una radiolucencia uniforme. Mediante el examen SM, se observó una destrucción extensa de la dentina; mediante el examen SEM, fue clara la desaparición de los túbulos dentinarios. El método reconstructivo 3D reveló un defecto circunscrito de forma oval que no perforó el cemento.	NA
Factor de impacto: Q2 Soares AJ. Frequency of root resorption following trauma to permanent teeth. Journal of Oral Science, 2015;	Observacional descriptivo retrospectivo	249 dientes de 125 pacientes	Entre 7 y 51 años	Dientes traumatizados (incluyendo dientes con un ápice abierto)	Si	Se observa la presencia de RR tras haber sufrido diferentes tipos de traumas	Entre los tipos de lesión dental, la reabsorción de reemplazo se observó con mayor frecuencia en los casos de avulsión (87,2%). El único factor que se asoció con este tipo de reabsorción fue el tipo de lesión (P <0,0001). respecto a la reabsorción interna inflamatoria es poco frecuente en los traumas dentoalveolares mostrando la presencia de esta en solo 2 dientes afectados por luxación lateral (0,8%). No se observó RRI en otros tipos de trauma.	Chi ² , test exacto de Fisher, regresión logística múltiple

Tabla 2. Artículos seleccionados

Autores	Tipo de estudio	Número de dientes	Nivel de evidencia
Hermann NV (2012) [13]	Longitudinal de cohorte	469 dientes permanentes (358 pacientes) con concusiones y 404 dientes permanentes con subluxaciones	Q1
Araújo LCG (2009) [14]	Observacional descriptiva	Se analizaron 888 registros, entre ellos 232 tuvieron tratamiento endodóntico en dientes permanentes anteriores y caninos de ambos arcos dentales.	Q3
Lyroudia KM (2002)[15]	Observacional descriptiva	2 dientes	Q1
Soares AJ (2015) [16]	Observacional descriptivo retrospectivo	249 dientes de 125 pacientes	Q2

En esta investigación se concluye que la reabsorción radicular interna es un caso de baja incidencia y es muy importante ser capaz de reconocerla, hacer un buen diagnóstico y seguimiento, pues de lo contrario puede llevar a la pérdida dental conduciendo a cambios funcionales y estéticos para el paciente⁽¹⁴⁾.

Lyroutdia y cols. en 2002; describen como se observa en una imagen radiográfica la reabsorción radicular interna en comparación con una reabsorción radicular externa. En una reabsorción radicular interna tomada desde diferentes ángulos radiográficos siempre se observará la zona radiolúcida en el conducto radicular, también presentará paredes definidas y sin conducto radicular; mientras que en la reabsorción radicular externa esto no se presenta⁽¹⁵⁾.

Finalmente, la investigación de Soares y cols. en 2015 evidenció que la reabsorción radicular interna inflamatoria es poco frecuente cuando se producen traumas dentoalveolares; al encontrar que la reabsorción radicular interna inflamatoria se presentó solo en 2 dientes afectados por luxación lateral (0,8%). No se observó en otros tipos de trauma⁽¹⁶⁾.

DISCUSIÓN - REVISIÓN

EL TRAUMA DENTAL. El trauma dental es la lesión sufrida por un diente y/o sus estructuras de apoyo por la transmisión aguda de energía de un impacto recibido ⁽¹⁷⁾. Por lo general, es repentino, circunstancial, inesperado, accidental y a menudo requiere atención de emergencia. No es una enfermedad sino una consecuencia de varios factores de riesgo inevitables en la vida y aunque estas lesiones son más comunes en ciertos grupos poblacionales, ningún individuo está exento de riesgo a través de sus actividades de la vida diaria. El trauma dental suele ser más costoso que muchas otras lesiones accidentales que se presentan en clínicas de emergencia y hospitales. Se calcula que el costo de las lesiones corporales se estima en US\$406.000 millones. Se ha informado que las lesiones dentales traumáticas y sus consecuencias pueden exceder la carga que generan otras enfermedades como la caries y la enfermedad periodontal en la población joven. El desarrollo del trauma dental nunca es igual y representa un desafío para los profesionales⁽¹⁷⁾

Las respuestas del tejido pueden ser favorables o desfavorables. Las respuestas favorables no requieren intervención mínima, sólo el seguimiento periódico para monitorear que con el tiempo que no ocurran cambios adversos en el tejido que requieran tratamiento. Afortunadamente, las lesiones más comunes son relativamente menores, siendo infracciones de esmalte, fracturas de corona sin complicaciones, concusiones y subluxaciones. Estas lesiones rara vez representan un riesgo para la salud o la supervivencia de los dientes lesionados. Las consecuencias más graves y complicadas de estas lesiones son la necrosis pulpar e infección del sistema radicular, la reabsorción radicular externa, la reabsorción radicular de reemplazo externo, la anquilosis, la reabsorción ósea, la pérdida de inserción y la recesión gingival seguida de una posterior pérdida de dientes⁽¹⁷⁾.

Respuestas del tejido a situaciones traumáticas. Como se mencionó antes, las lesiones traumáticas dentales pueden afectar en diferentes grados la pulpa, los tejidos perirradiculares y los tejidos blandos circundantes. El daño tisular inicia una secuencia de eventos en los tejidos implicados en pro de la cicatrización. Esta secuencia de eventos, parten desde la hemostasia, inflamación (por la cual los leucocitos migran hacia la lesión para protegerla de la infección y así realizar la limpieza de esta), proliferación (para cerrar el defecto de la lesión con tejido conectivo y epitelial recién formado) y llegan a la reorganización por remodelación. El proceso de cicatrización es básicamente el mismo en todos los tejidos, pero varía clínicamente dependiendo de los tejidos implicados. Si el proceso inflamatorio es mínimo, se dará de manera favorable la cicatrización de estos tejidos. No obstante, cuando el proceso inflamatorio se da a causa de un estímulo continuo, como en los casos de infección bacteriana, no habrá cicatrización o una respuesta desfavorable y un proceso inflamatorio activo continuará hasta que se pierda todo el diente⁽¹⁷⁾.

Respuestas de la pulpa después del trauma en un diente. La pulpa dental suele estar involucrada en los casos de traumatismo dental. El grado de implicación de la pulpa no es el mismo en todas las lesiones y depende del tipo de lesión. En las lesiones de la pulpa se destacan dos escenarios. El primero es la exposición de la pulpa a las bacterias orales a través de los túbulos dentinarios expuestos en las fracturas sin complicaciones de la corona, o través de la exposición directa de la superficie de la herida de la pulpa en fracturas complicadas de la corona o de la raíz de la corona. Y el segundo, donde la pulpa también puede estar expuesta al LP después de la ruptura o ruptura del suministro neurovascular a la pulpa que puede ocurrir en el foramen apical en lesiones de luxación o al nivel de una fractura de raíz. Estos dos escenarios de trauma

también pueden ocurrir simultáneamente, como en una fractura de corona con una lesión concurrente de luxación. Todas estas lesiones traumáticas tienen un impacto directo en la salud de la pulpa, lo que puede dar lugar a diversas respuestas de la pulpa, que varían desde la formación de dentina terciaria localizada o generalizada, la revascularización de la pulpa, la calcificación del conducto pulpar, la inflamación crónica de la pulpa, reabsorción interna y externa, así como necrosis pulpar y posterior infección del sistema radicular⁽¹⁷⁾.

Los factores biológicos. Estos tienen una influencia directa sobre la capacidad del tejido para recuperarse después del trauma. El pronóstico de cicatrización más fuerte parece ser el grado de desplazamiento del diente en la cavidad alveolar, reflejando la alteración del suministro neurovascular a los tejidos pulpar y perirradicular, seguido por la etapa de desarrollo radicular que refleja el potencial de reparación de la pulpa. El grado de implicación de la pulpa después del trauma y si ha habido más de una lesión al mismo tiempo, son de importancia pronóstica en la determinación del tipo de respuesta de cicatrización del tejido ⁽¹⁷⁾.

- **Grado de desplazamiento del diente (luxación).** El grado de desplazamiento del diente en la cavidad alveolar es un factor importante que afecta tanto a la pulpa como a la cicatrización del tejido periodontal, ya que afecta el suministro neurovascular de la pulpa, así como la capa protectora de cemento con su Ligamento Periodontal. El grado de desplazamiento (luxación) refleja la gravedad del traumatismo sostenido por el diente. Los dientes con poco o ningún desplazamiento tienen un pronóstico mucho mejor. Por lo tanto, las lesiones de concusión y subluxación tienen el pronóstico más favorable, seguido de extrusión, luxación lateral, intrusión y avulsión.
- **Etapas de desarrollo radicular.** En los dientes con ápice cerrado (es decir, con formación completa de raíces), el suministro neurovascular tiene un mayor riesgo de alteración (por separación o aplastamiento) con lesiones por luxación, que los dientes inmaduros. Se considera que la etapa de desarrollo radicular es una expresión de la capacidad de los microvasos apicales cortados y las fibras nerviosas de crecer en el espacio del canal pulpar. Cuanto mayor sea el diámetro del ápice abierto, mayor será la probabilidad de revascularización pulpar. Durante las primeras etapas del desarrollo de la raíz, el ancho apical primario es relativamente constante hasta que se alcanza la longitud final de la raíz y comienza a formarse la constricción apical. Por lo tanto, la posibilidad de revascularización a través del foramen apical primario debería ser teóricamente la misma en las primeras etapas de los dientes en desarrollo inmaduros. Un diente incompletamente desarrollado debe ser manejado con el objetivo de preservar la pulpa
- **Extensión de la pulpa implicada.** El grado de implicación de la pulpa no es el mismo en todas las lesiones traumáticas y está determinado por el tipo de lesión. Cuando se considera la participación de la pulpa, hay que considerar dos aspectos: el suministro neurovascular y el tamaño y la duración de la exposición de la pulpa al medio oral.
- **Lesiones concurrentes y combinadas en el mismo diente.** Estas lesiones implican que más tejidos están implicados que si sólo hay un tipo de lesión. Es relativamente frecuente tener lesiones concurrentes en un diente. Las fracturas de la corona pueden ocurrir simultáneamente con subluxaciones, luxaciones laterales, extrusiones, intrusiones y avulsiones. Las lesiones concurrentes tienen un efecto sinérgico en los tejidos implicados y las respuestas tisulares pueden complicarse más a medida que se involucren más mecanismos celulares que si sólo hay un tipo de lesión de un evento aislado⁽¹⁷⁾.

LA REABSORCIÓN RADICULAR INTERNA. También definida como reabsorción intracanal y reabsorción radicular del canal, ha sido considerada desde 1830 como un caso endodóntico poco común de reabsorción, que aparece como una distrofia típica de la pulpa que pone en peligro el tejido duro de los dientes cambiando su morfología normal^(14,15). Es un proceso donde hay destrucción exclusivamente de los odontoblastos en la parte interna de la raíz, pero dejando las otras estructuras pulpares vivas, aunque con grados inflamatorios variables. Aunque su etiología no está bastante clara, se ha establecido que requiere dos fases: lesión y estímulo⁽²¹⁾; así, se ha encontrado asociada con traumatismos dentales de pequeña magnitud que pueden ser accidentales o iatrogénicas⁽²²⁾, y alteraciones inflamatorias de la pulpa dental. Estos hechos estimulan el tejido pulpar, donde comienza el proceso inflamatorio y luego algunas células indiferenciadas de la pulpa pueden convertirse en osteoclastos o macrófagos, lo que da lugar a la reabsorción interna. En la mayoría de los casos, la reabsorción interna suele ser asintomática y sólo detectable mediante radiografías de rutina, donde se describe como una zona radiolúcida caracterizada por un agrandamiento en forma oval del conducto radicular que no se mueve con variaciones del ángulo radiográfico. En casos más evolucionados, la fragilidad de la estructura dental puede causar áreas de fractura o perforación. El tratamiento de las reabsorciones es

complejo, exige tiempo, es caro y su pronóstico es impredecible. La reabsorción interna se observa con frecuencia en la región cervical, pero también puede ocurrir en todas las áreas de la cavidad pulpar. Si es coronal, el diente muestra manchas rosadas debido a la proliferación capilar por su inflamación pulpar. Además, su baja incidencia dificulta la definición del área de preferencia de la patología⁽¹⁴⁾. Sin pulpa viva no hay reabsorción interna activa. Cuando se trata de reabsorción interna, el tratamiento endodóntico representa la única conducta terapéutica, y el pronóstico es excelente, siempre y cuando no haya un grado significativo de debilitamiento estructural. Sólo en la reabsorción interna del diente la pulpa actúa directamente en el proceso⁽²³⁾.

Así, para que la reabsorción radicular ocurra, deben suceder dos cosas: 1) La pérdida o alteración de la capa protectora (pre-cemento o pre-dentina); 2) La inflamación debe ocurrir en la superficie de la raíz desprotegida⁽²³⁾.

Apariencia histológica. Al igual que el de otros defectos inflamatorios reabsortivos, el cuadro histológico de la reabsorción interna es el tejido de granulación con células gigantes multinucleadas. Un área de pulpa necrótica se encuentra coronal al tejido de granulación. A veces se pueden observar túbulos dentales, que contienen microorganismos y se comunican entre la zona necrótica y el tejido de granulación. A diferencia de la reabsorción radicular externa, el hueso adyacente no se ve afectado por la reabsorción interna de la raíz⁽²³⁾.

Hay tres formas de reabsorción interna: superficial, inflamatoria y de reemplazo.

- **Reabsorción radicular interna superficial.** Este tipo de reabsorción está relacionada con la reparación. Suele ocurrir en el lado pulpar de la fractura, en fracturas de raíz o cerca del foramen apical en dientes luxados. El proceso de reabsorción comienza en la línea de la fractura y progresa hacia la pared del conducto radicular del fragmento coronal. La reabsorción superficial no es progresiva y es autolimitada. Las lagunas de reabsorción se cubren en una etapa posterior con dentina terciaria⁽¹⁷⁾.
- **Reabsorción radicular interna inflamatoria.** La reabsorción interna inflamatoria está relacionada con la infección e implica la destrucción progresiva de la dentina interna de la raíz en cualquier punto a lo largo de la longitud del espacio pulpar. Esta respuesta es un paso necesario en la lucha de la pulpa contra las bacterias invasoras que residen en los túbulos dentinarios y el sistema de conductos radiculares. Las lagunas de reabsorción pueden llenarse con tejido de granulación (generando apariencia rosa). Cuando ocurre en el tercio cervical del conducto radicular en dientes luxados, puede imitar la reabsorción radicular externa invasiva, lo que da una apariencia clínica de un "punto rosa" en el área cervical de la corona. Para que la reabsorción radicular interna progrese, el tejido pulpar apical a la lesión debe tener un suministro sanguíneo viable para proporcionar nutrientes a las células clásticas, mientras que el tejido necrótico de la pulpa coronaria infectado proporciona estimulación para las células clásticas. Con la progresión del proceso de reabsorción, puede ocurrir la comunicación con el ligamento periodontal. El desarrollo de la necrosis completa de la pulpa detiene la progresión del proceso de la reabsorción. Se cree que las células clásticas de reabsorción cortan el suministro de sangre y de los nutrientes. Las bacterias infectarán entonces todo el sistema del conducto radicular que se convertirá en un sistema de canal radicular sin pulpa, con el desarrollo de periodontitis apical^(15,17). Cuando se diagnostica correctamente, el tratamiento es relativamente simple, con buen o incluso excelente pronóstico. No obstante, en los casos donde la reabsorción ha perforado la raíz, la estructura dental puede haberse vuelto demasiado débil, y la eliminación de la infección puede ser más difícil⁽⁴⁾.
- **Reabsorción radicular interna de reemplazo.** Esta reabsorción está relacionada con la reparación, pero es progresiva con la invasión de una estructura similar a hueso en el sistema de conductos radiculares. Es causada por una inflamación de baja graduación, como pulpitis crónica irreversible o necrosis pulpar. Las lagunas de reabsorción en la dentina se acompañan de la deposición concomitante de tejido duro metaplásico que se asemeja a hueso o cemento en lugar de dentina, dando lugar a un agrandamiento irregular del espacio pulpar con calcificación. Las células mesenquimales indiferenciadas pueden migrar de la pulpa apical que está inflamada. Estas células mesenquimales son multipotentes. En ausencia de señales moleculares altamente específicas para la diferenciación de odontoblastos "verdaderos" en la dentinogénesis reparadora, las células conservan el fenotipo osteoblástico y secretan una matriz que se asemeja más al hueso que a la dentina. Además, el tejido metaplásico puede derivar también de células mesenquimales transmigracionales desde la vasculatura u originadas a partir del periodonto, análogas al crecimiento de los tejidos conectivos en el espacio pulpar usando el coágulo de sangre como andamiaje o después de la revascularización de la pulpa. Una variante de la reabsorción interna de reemplazo es la "reabsorción interna del túnel". Suele ocurrir en el fragmento coronal después de fracturas de raíz o en dientes con lesiones de luxación. El proceso de reabsorción entra en la dentina adyacente a la predentina y

progresa coronariamente, con deposición concomitante de tejidos parecidos a huesos esponjosos. En las fracturas de la raíz, es un signo de curación del tejido conectivo⁽¹⁷⁾.

Tratamiento de la reabsorción radicular interna de dientes permanentes. El tratamiento del conducto radicular continúa siendo el tratamiento de elección de la reabsorción radicular interna, ya que elimina el tejido de granulación y el suministro sanguíneo de las células. La reabsorción interna de la raíz presenta dificultades específicas en instrumentación y obturación. La preparación de la velocidad de acceso debe ser conservadora tanto como sea posible para conservar la estructura radicular y evitar el debilitamiento del diente ya comprometido. Un sangrado rápido podría perjudicar la visibilidad en los dientes con lesiones de reabsorción activa, hasta que la pápula apical se haya eliminado y retirado. La forma suele permitir una instrumentación mecánica directa. Debe hacerse un gran énfasis en la disolución química del tejido pulpar vital y necrótico con hipoclorito de sodio. Las puntas plásticas no traumáticas del EndoActivator están particularmente indicadas para lograr un barrido mecánico de la capa radicular. El uso de hidróxido de calcio como un apósito de interconformación maximiza el efecto de los procedimientos de desinfección, ayuda a controlar el sangrado y necrotiza el tejido residual de la pulpa. Con relación a la obturación del conducto radicular, el material necesita fluir para sellar el defecto de reabsorción. Las técnicas de gutapercha termoplásticas parecen dar los mejores resultados cuando se respetan las paredes del conducto. Una vez se ha perforado, el MTA es el material de elección para sellar la perforación, ya que es biocompatible, bioactivo y bien tolerado por los tejidos periradiculares⁽²⁵⁾.

CONCLUSIONES

- Tras la revisión de literatura científica se puede afirmar que la incidencia de la reabsorción radicular interna en dientes con trauma dentoalveolar es baja.
- Existe mayor probabilidad que se desarrolle o presente una RRI cuando se ven afectados varios dientes en un trauma dentoalveolar
- Sabiendo que los dientes más afectados son los incisivos seguido de los caninos es importante tener en cuenta que se debe realizar controles radiográficos y así realizar un diagnóstico oportuno mejorando de esta manera el pronóstico y tratamiento de esta patología.
- Dentro de las clases de trauma dentoalveolar la luxación lateral junto con la avulsión son las que en mayor medida podrían desencadenar una reabsorción radicular interna y ésta sería de tipo inflamatoria.

RECOMENDACIONES

Se sugiere realizar más investigaciones donde se considere ver la señalización del tejido sometido al trauma y observar la relación que hay con los osteoclastos; incluso podría plantearse un estudio observacional descriptivo considerando los pacientes que asisten a las clínicas del UNICOC para verificar la incidencia de RRI en poblaciones específicas.

REFERENCIAS BIBLIOGRÁFICAS

1. Segura JJ, Castellanos L, Martín J, Alonso LO, López FJ. Green discoloration of the crown after internal root resorption treatment with grey mineral trioxide aggregate (MTA). *J Clin Exp Dent*. 2011; 3(Suppl1): e404-e407.
2. Nilsson E, Bonte E, Bayet F, Lasfargues JJ. Management of internal root resorption on permanent teeth. *Int J Dent*, 2013; ID929486: 7 pages.
3. Peiris SV, Pérez R, González A, Díaz V, Valencia O. Actualización sobre reabsorción dentinaria interna. *Cient. Dent*, 2012; 9(3): 185-192.
4. Haapasalo M, Endal U. Internal inflammatory root resorption: the unknown resorption of the tooth. *Endodontic Topics*, 2006; 14: 60-79.
5. Segovia A, Sánchez R. Reabsorción dentinaria interna. Reporte de un caso. *Rev ADM*, 2005; LXII(2): 63-66.
6. Mittal S, Kumar T, Mittal S, Sharma J. Internal root resorption: An endodontic challenge: A case series. *J Conserv Dent*, 2014; 17(6): 590-593.
7. Jacobovitz M, Lima RKP. Treatment of inflammatory internal root resorption with mineral trioxide aggregate: a case report. *Int Endod J*, 2008; 41: 905-912.
8. Nunes E, Silveira FF, Soares JA, Duarte MA, Soares S. Treatment of perforating internal root resorption with MTA: a case report. *J Oral Sci*, 2012; 54: 127-131.

9. Negrete AF, Díaz A, Corrales CI, Barreto J. Manejo clínico de la resorción dental interna utilizando agregado trióxido mineral como material de obturación intracanal. *DUAZARY*, 2010; 7(2): 239-246.
10. Chumi R, Burgos J, Barros J. Reabsorción Radicular causada por tratamiento de ortodoncia: revisión de la literatura. *Revista Latinoamericana de Ortodoncia y Odontopediatría*, 2016; ISSN: 1317-5823.
11. Fuss Z, Tsesis I, Lin S. Rootresorption – diagnosis, classification and treatmentchoicesbasedonstimulationfactors. *DentTraumatol*, 2003; 19: 175-182.
12. Clarkson A. Reabsorción radicular inducida por Ortodoncia. *Rev. Estomatol.*, 2008; 16(1): 25-29.
13. Hermann NV, Lauridsen E, Ahrensburg SS, Gerds TA, Andreasen JO. Periodontal healingcomplicationsfollowing concussion and subluxation injuries in the permanent dentition. A longitudinal cohort study. *Dental Traumatology* 2012; doi: 10.1111/j.1600-9657. 2012.01165.x
14. Araújo CG, Lins V, Lima A, Travassos MC, Lins CS. A. Study of prevalence of internal resorption in periapical radiography of anteriors permanent tooth. *Int. J. Morphol.*, 2009; 27(1): 227-230.
15. Lyroudia KM, DourouVI, Pantelidou OC, LabrianidisT, Pitas IK. Internal root resorption studied by radiography, stereomicroscope, scanning electron microscope, and computerized 3D reconstructive method. *Dent Traumatol* 2002; 18: 148-152.
16. Soares AJ, Souza GA, Pereira AC, Vargas J, Zaia AA, Silva E. Frequency of root resorption following trauma to permanent teeth. *J Oral Sci*, 2015; 57: 73-78.
17. Yu CY, Abbott PV. Responses of the pulp, periradicular and soft tissues following trauma to the permanent teeth. *Australian Dental Journal* 2016; 61:(1 Suppl) 39–58
18. Lam R. Epidemiology and outcomes of traumatic dental injuries: a review of the literatura. *Australian Dental Journal* 2016; 61(1): 4-20.
19. Consolaro A. Dental concussion: suggested protocol for controlling its consequences, treatment, prognosis and follow-up. *Dental PressEndod*. 2015;5(3):10-20.
20. Emerich K, Wyszowski J. Dental trauma. *Eur J Pediatr*, 2010; 169: 1045-1050.
21. Fuss Z, Tsesis I, Lin S. Root resorption - diagnosis, classification and treatment choices based on stimulation factors. *DentTraumatol* 2003; 19: 175-182.
22. Consolaro A, Bittencourt G. Why not to treat the tooth canal to solve external root resorptions? Here are theprinciples! *Dental Press J Orthod*. 2016;21(6):20-5
23. Trope M. Root Resorption due to Dental Trauma. *EndodonticTopics* 2002; 1: 79-100.
24. Rosamma G, Sahadev CK, Bharath MJ, Praveen MR, Sandeep R. Internal root resorption – A report of two cases. *International Journal of Recent Trends in Science and Technology*, 2015; 15(2): 413-417.
25. Nilsson E, Bonte E, Bayet F, Lasfargues JJ. Management of Internal Root Resorption on Permanent Teeth. *International Journal of Dentistry*, 2013; doi.org/10.1155/2013/929486