

**EFFECTIVIDAD DE AGENTES DESENSIBILIZANTES TIPO LASER,
PRECIPITADORES Y SELLADORES, EN EL MANEJO CLÍNICO DE LA
HIPERSENSIBILIDAD DENTINAL PRIMARIA. REVISIÓN SISTEMÁTICA.**

**EFFECTIVENESS OF LASER-TYPE DESENSITIZING AGENTS,
PRECIPITATORS AND SEALANTS IN THE CLINICAL MANAGEMENT OF
PRIMARY DENTINAL HYPERSENSITIVITY. SYSTEMATIC REVIEW.**

Daniela Flórez López.

Odontóloga. Estudiante del posgrado de Prostodoncia.

Linda Sarai Zarazo Camacho.

Odontóloga. Estudiante del posgrado de Prostodoncia.

Efraín López Camargo.

Odontólogo. Rehabilitador oral.

Sonia Rubiela Unriza Puin.

Odontóloga. Magister en Ciencias Odontológicas.

EFFECTIVIDAD DE AGENTES DESENSIBILIZANTES TIPO LASER, PRECIPITADORES Y SELLADORES, EN EL MANEJO CLÍNICO DE LA HIPERSENSIBILIDAD DENTINAL PRIMARIA. REVISIÓN SISTEMÁTICA.

Resumen.

Objetivo: Determinar la efectividad de los agentes desensibilizantes tipo láser de diodo, precipitadores y selladores en el manejo clínico de la hipersensibilidad dentinal primaria, por medio de una revisión sistemática de la literatura.

Métodos: Se realizó una búsqueda electrónica en diferentes bases de datos Medline/PudMed, Dentistry y Oral Sciences Source, Cochrane. Se buscaron artículos publicados desde enero del 2010 a febrero del 2023, en inglés, que informaran ensayos clínicos controlados y aleatorizados (ECCA) que utilizaran el láser de diodo, agentes desensibilizantes y la combinación de estos para el manejo clínico de la hipersensibilidad primaria (HS) que determinaran su eficacia.

Resultados:

Se incluyeron 16 ensayos clínicos aleatorizados, con un diagnóstico clínico de DH primaria, que evalúan la eficacia de agentes desensibilizantes en un 47,36%, láser de diodo en 64,30% y combinación de estos en un 69.6%, utilizando el método táctil, de estimulación evaporativa y la escala analógica visual (EVA). Algunos estudios

utilizaron asociaciones de diferentes tratamientos convencionales donde utilizaron barniz de flúor, desensibilizantes tipo Gluma, nitrato de potasio y láser a 1 semana, 1 mes, 3 meses y 6 meses.

Conclusión: El manejo clínico de la hipersensibilidad dentinal primaria, el uso de la terapia moderna tiene mayor efectividad que la terapia convencional debido a que reduce la sintomatología por un mayor tiempo; pero el uso combinado de las dos terapias potencia los resultados.

Palabras Claves: Hipersensibilidad dentinaria, Sensibilidad dentinaria, Agentes desensibilizantes dentinarios, láser en odontología.

EFFECTIVENESS OF LASER-TYPE DESENSITIZING AGENTS, PRECIPITATORS AND SEALANTS IN THE CLINICAL MANAGEMENT OF PRIMARY DENTINAL HYPERSENSITIVITY. SYSTEMATIC REVIEW.

Abstract

Objectives: To determine the effectiveness of desensitizing agents such as diode laser, precipitators and sealers in the clinical management of primary dentinal hypersensitivity.

Methods: An electronic search was carried out in different databases, such as Medline/PudMed, Dentistry & Oral Sciences Source, Cochrane. We searched for articles published from January 2010 to February 2023, in English, that reported randomized controlled clinical trials (RCT) using diode laser, sensitizing agents and the combination of these for the clinical management of primary hypersensitivity (HS) to determine their efficacy.

Results: Sixteen randomized clinical trial were included, with a clinical diagnosis of primary HS, evaluating the efficacy of desensitizing agents in 47.36%, diode laser in 64.30% and combination of these in 69.6%, using the tactile method, evaporative stimulation and the visual analog scale (VAS). Some studies used associations of

different conventional treatments using fluoride varnish, Gluma type desensitizers, potassium nitrate and laser at 1 week, 1 month, 3 months and 6 months.

Conclusion: In the clinical management of primary dentin hypersensitivity, the use of modern therapy is more effective than conventional therapy because, studies showed that it reduce symptomatology for a long time; but the combined use of the two therapies enhances the results.

Keywords: Dentine Hypersensitivity, Dentin Sensitivity, Dentin Desensitizing Agents, Laser dentistry".

Introducción.

La hipersensibilidad dentinal (HD) es un hallazgo frecuente y una afección difícil de tratar en la consulta odontológica; muchos pacientes se ven afectados por esta alteración, la cual no ha logrado denominarse como una patología(1). En diversos estudios se ha determinado que la prevalencia de HD en Colombia es del 98%(2), ésta influye en la calidad de vida de los pacientes, y es uno de los motivos de consulta más reportado en los últimos 10 años, presentándose con mayor frecuencia en pacientes entre 30 y 40 años de edad(3). Esta condición, debido a su sintomatología puede cambiar la calidad de vida de los pacientes e interrumpir sus actividades diarias.

La HD se describe por diversos autores como un dolor breve e intenso, respuesta a diferentes estímulos térmicos, químicos, táctiles, evaporativos y osmóticos a los que es sometida la dentina expuesta, los cuales no se pueden atribuir a ningún defecto o patología dental (4).

En la actualidad existen diferentes tratamientos para la HD, los cuales se han descrito de diferentes maneras, siendo unas más invasivas que otras; entre las más utilizadas están, los agentes desensibilizantes, precipitadores, selladores, oclusión de los túbulos dentinales y terapias con láser, los cuales van a depender de un diagnóstico asertivo, debido a que en muchas ocasiones la HD ha sido confundida

con el síndrome del diente fisurado, por lo cual el clínico debe usar las herramientas adecuadas para identificar esta afección(5).

El uso de láser (LS) y agentes desensibilizantes (AG) a través del tiempo han tomado mayor fuerza para el tratamiento de la HD, esta combinación de terapia convencional y moderna ha mostrado excelente resultado en diversos estudios.

Metodología.

Revisión sistemática realizada teniendo en cuenta los parámetros para revisiones sistemáticas de la guía (PRISMA).

Estrategia de búsqueda

Los estudios incluidos en esta revisión sistemática se obtuvieron mediante búsquedas en las bases de datos electrónicas PubMed/MEDLINE, Dentistry, Oral Sciences Source y Cochrane Library.

Las palabras clave en términos MeSH "Dentin Sensitivity" OR "dentine Hypersensitivity" AND "Laser denstry" OR "Diode laser" AND "Dentin Desensitizing Agents".

Para identificar estudios de interés para esta revisión, se realizó una estrategia de búsqueda general a las características de estudio en cada base de datos incluida de artículos en inglés, texto completo, publicados entre enero del 2010 y febrero del 2023.

Selección de estudio:

Para esta revisión sistemática, se seleccionaron ensayos clínicos aleatorios (ECCA) que cumplieron con los criterios de inclusión, en las bases de datos respectivas hasta febrero del 2023. La inclusión se basó en un análisis del título

y el resumen de los estudios con respecto a los criterios de elegibilidad como: artículos en texto completo, ensayos clínicos acerca de la hipersensibilidad dentinal primaria, estudios publicados desde el 2010 hasta febrero del 2023 y artículos en inglés.

Resultados.

La búsqueda preliminar de bases de datos electrónicas arrojó 346 artículos potenciales (Figura 1). Después de la revisión del título del estudio, se seleccionaron 55 artículos para la evaluación de texto completo, se eliminaron 29 artículos, por estar repetidos y por texto incompleto, de estos se eligieron 26 artículos de los cuales 16 eran ECCA, 7 revisiones sistemáticas y 3 metaanálisis que fueron sometidos a diferentes listas de chequeo como PRISMA para revisiones sistemáticas y CONSORT para ECCA. Finalmente, se seleccionaron los 16 ECCA para el presente estudio.

El 93.75% de los estudios incluidos utilizaron la escala visual análoga (EVA) como instrumento de medición(6–20) y sólo el 6.25% utilizó la escala numérica del dolor (NRS)(21) (ver tabla 1) y el método de estimulación táctil y evaporativo como método de evaluación de la hipersensibilidad dentinaria primaria(6–15,17–22) (ver tabla 2).

La mayoría de los estudios reportaron más de un tiempo de seguimiento, siendo inmediatos (1 semana) o a mediano plazo (1mes), y evaluación a largo plazo (3-6 meses)(6,22).

En la Tabla 3 se indican los tipos de terapia usadas para el manejo clínico de la hipersensibilidad dentinal, donde el 50% de los estudios utilizaron láser de Nd:YAG o láser de diodo en rangos de (180 mw , 0,25w 0,5w, 1w)(6,7,9,12–15,18–21) , en un 12,5 % utilizaron láser Nd:YAG o láser de diodo entre los rangos de (30 mW – 100mW)(8,11,17,22) y en un 6.25% sólo utilizaron láser Nd:YAG o láser de diodo en rangos de (0,1w) y no utilizaron terapia convencional (11,19).

Algunos estudios utilizaron asociaciones de diferentes tratamientos convencionales (ver tabla 4) donde utilizaron barniz de flúor en un 18.75 % (7,9,10,12,21), desensibilizantes tipo Gluma en un 18.75%(8,11,14) y nitrato de potasio en un 12.5%(6,12,13,17,20,22). Sin embargo, en cuanto a los protocolos para la terapia con láser no hubo homogeneidad de los datos, ya que cada investigador utilizó su propio método y/o protocolo estandarizado. (ver tabla 5).

En la mayoría de los artículos no hubo diferencias estadísticamente significativas entre los tratamientos utilizados en comparación con la línea de base ($p > 0.05$) (14,15,17,20). Sólo hubo una similitud del 12.5% en cuanto a la eficacia del láser de 55,75% y 64,30% (7,16,21,23) en la combinación de láser con agentes desensibilizantes en 54,6% y 69.6% (7,18,21,22)(ver tabla 6).

Discusión.

Este artículo tuvo como objetivo determinar la efectividad de los agentes desensibilizantes tipo láser de diodo, precipitadores y selladores en el manejo clínico de la hipersensibilidad dentinal primaria, a través de una revisión sistemática.

En las investigaciones revisadas se evidenció que las terapias utilizadas fueron, agentes desensibilizantes, láser, y la combinación de ambos, tal como se evidencia en un estudio (24) en donde se demostró que la aplicación de láser es eficaz no solo en términos de tratamiento para HD primaria, sino para la prevención del dolor dental severo, y a su vez los distintos tipos de laser, la aplicación del láser de Nd:YAG o láser de diodo ha demostrado los mejores resultados en el tratamiento de la HD.

En otros estudios revisados se evidenció que, los agentes desensibilizantes que tienen en su composición vidrio bioactivo e hidroxiapatita pueden usarse para el manejo de la HD, pero sin embargo falta evidencia para hacer una recomendación específica de estos AG (25). Otros estudios revisados indican que uno de los AG más utilizados son el barniz a base de fluoruro de sodio, siendo este uno de los que presenta mayor evidencia y eficacia a lo largo del tiempo debido a que estos permiten el bloqueo de la actividad nerviosa y el selle de los túbulos dentinarios (26).

Se pueden resaltar diferentes estudios donde se usó la combinación de la terapia convencional y moderna y se evidencio la desaparición de la sintomatología por un periodo de tiempo entre 1 mes y 6 meses (27). Por otro lado, la mayor efectividad se representa en términos de terapias modernas tipo laser, consistentes con los resultados obtenidos (28) en donde después de 1 mes y hasta 3 meses el láser y la combinación de éste con agentes desensibilizantes representaron importantes reducciones de (HD) por encima de un 80% (29).

Un estudio sugiere un cambio en los hábitos de higiene oral y en su alimentación en los pacientes antes de ser sometido a cualquier tipo de terapia para el manejo clínico de la HD(28).

Otros autores afirman que la primera opción de tratamiento para HD es la terapia convencional debido a que reduce la mayoría de los síntomas, pero el resultado a largo plazo aún no está muy bien definido por lo que demuestra que esta terapia no es la más eficaz (30).

Una de las principales limitaciones de los estudios incluidos en esta revisión es que muchos tienen un seguimiento a corto plazo, y los pacientes buscan en los tratamientos para la HD resultados a largo plazo, por lo que los tiempos de seguimiento deberían durar hasta que el agente utilizado bien sea físico, químico o

la combinación de ambos tenga el máximo efecto para reducir la sintomatología.
(28,31).

Conclusiones

En el manejo clínico de la hipersensibilidad dentinal primaria, el uso de la terapia moderna tiene mayor efectividad que la terapia convencional debido a que reduce la sintomatología por un mayor tiempo; pero el uso combinado de las dos terapias potencia los resultados.

Realizar estudios clínicos con seguimiento a largo plazo permitirá comprobar los resultados de esta revisión y así mismo establecer un protocolo de manejo clínico exitoso para este tipo de afecciones dentales.

Referencias bibliográficas.

1. West NX. Dentine hypersensitivity: preventive and therapeutic approaches to treatment. 2018.
2. López L, Espana P, Bastidas R, Fuelagan J, Mafla AC. Factores asociados a la severidad de la hipersensibilidad dentinal en pacientes de odontología colombianos. *Journal of Oral Research*. 2016;5(2):63–70.
3. Amarasena N, Spencer J, Ou Y, Brennan D. Dentine hypersensitivity in a private practice patient population in Australia. *J Oral Rehabil*. 2011 Jan;38(1):52–60.
4. Favaro Zeola L, Soares PV, Cunha-Cruz J. Prevalence of dentin hypersensitivity: Systematic review and meta-analysis. Vol. 81, *Journal of Dentistry*. Elsevier Ltd; 2019. p. 1–6.
5. Felix J, Ouanounou A. Dentin Hypersensitivity: Etiology, Diagnosis, and Management [Internet]. 2019. Available from: www.compendiuinlive.com
6. Suri I, Singh P, Shaki QJ, Shetty A, Bapat R, Thakur R. A comparative evaluation to assess the efficacy of 5% sodium fluoride varnish and diode laser

and their combined application in the treatment of dentin hypersensitivity. *J Indian Soc Periodontol.* 2016 May 1;20(3):307–14.

7. Dantas EM, Amorim FK de O, Nóbrega FJ de O, Dantas PMC, Vasconcelos RG, Queiroz LMG. Clinical efficacy of fluoride varnish and low-level laser radiation in treating dentin hypersensitivity. *Braz Dent J.* 2016 Jan 1;27(1):79–82.
8. Lopes AO, de Paula Eduardo C, Aranha ACC. Clinical evaluation of low-power laser and a desensitizing agent on dentin hypersensitivity. *Lasers Med Sci.* 2015 Feb 1;30(2):823–9.
9. Aghanashini S, Puvvalla B, Nadiger S, Mundinamane D, Bhat D, Andavarapu S. Comparative evaluation of diode laser and fluoride varnish for treatment of dentin hypersensitivity: A clinical study. *Journal of Interdisciplinary Dentistry.* 2018;8(3):110.
10. Forouzande M, Rezaei-Soufi L, Yarmohammadi E, Ganje-Khosravi M, Fekrazad R, Farhadian M, et al. Effect of sodium fluoride varnish, Gluma, and Er,Cr:YSGG laser in dentin hypersensitivity treatment: a 6-month clinical trial. *Lasers Med Sci.* 2022;
11. Lopes AO, de Paula Eduardo C, Aranha ACC. Evaluation of different treatment protocols for dentin hypersensitivity: an 18-month randomized clinical trial. *Lasers Med Sci.* 2017 Jul 1;32(5):1023–30.

12. Talesara K, Kulloli A, Shetty S, Kathariya R. Evaluation of potassium binoxalate gel and Nd:YAG laser in the management of dentinal hypersensitivity: A split-mouth clinical and ESEM study. *Lasers Med Sci.* 2014 Jan;29(1):61–8.
13. Femiano F, Femiano L, Nucci L, Grassia V, Scotti N, Femiano R. Evaluation of the Effectiveness on Dentin Hypersensitivity of Sodium Fluoride and a New Desensitizing Agent, Used Alone or in Combination with a Diode Laser: A Clinical Study. *Applied Sciences (Switzerland).* 2022 Jun 1;12(12).
14. Orhan K, Aksoy U, Can-Karabulut DC, Kalender A. Low-level laser therapy of dentin hypersensitivity: A short-term clinical trial. *Lasers Med Sci.* 2011 Sep;26(5):591–8.
15. Maximiano V, Machado AC, Yoshida ML, Pannuti CM, Scaramucci T, Aranha ACC. Nd:YAG laser and calcium sodium phosphosilicate prophylaxis paste in the treatment of dentin hypersensitivity: a double-blind randomized clinical study. *Clin Oral Investig.* 2019 Aug 1;23(8):3331–8.
16. Barros APO, de Melo Alencar C, de Melo Pingarilho Carneiro A, da Silva Pompeu D, Barbosa GM, Araújo JLN, et al. Combination of two desensitizing protocols to control dentin hypersensitivity in non-cariou lesions: a randomized, double-blind clinical trial. *Clin Oral Investig.* 2022 Feb 1;26(2):1299–307.

17. Moura GF, Zeola LF, Silva MB, Sousa SC, Guedes FR, Soares PV. Four-session protocol effectiveness in reducing cervical dentin hypersensitivity: A 24-week randomized clinical trial. *Photobiomodul Photomed Laser Surg*. 2019 Feb 1;37(2):117–23.
18. Bal MV, Keskiner I, Sezer U, Açlkel C, Saygun I. Comparison of low level laser and arginine-calcium carbonate alone or combination in the treatment of dentin hypersensitivity: A randomized split-mouth clinical study. *Photomed Laser Surg*. 2015 Apr 1;33(4):200–5.
19. Nammour S, El Mobadder M, Namour M, Brugnera Junior A, Zanin F, Brugnera AP, et al. Twelve-Month Follow-Up of Different Dentinal Hypersensitivity Treatments by Photobiomodulation Therapy, Nd:YAG and Nd:YAP Lasers. *Life*. 2022 Dec 1;12(12).
20. Sgreccia PC, Barbosa RES, Damé-Teixeira N, Garcia FCP. Low-power laser and potassium oxalate gel in the treatment of cervical dentin hypersensitivity—a randomized clinical trial. *Clin Oral Investig*. 2020 Dec 1;24(12):4463–73.
21. Papadopoulou A, Vourtsa G, Tolidis K, Koliniotou-Koumpia E, Gerasimou P, Strakas D, et al. Clinical evaluation of a fluoride gel, a low-level laser, and a resin varnish at the treatment of dentin hypersensitivity. *Lasers Dent Sci*. 2019 Jun 1;3(2):129–35.
22. Tolentino AB, Zeola LF, Fernandes MRU, Pannuti CM, Soares PV, Aranha ACC. Photobiomodulation therapy and 3% potassium nitrate gel as treatment

of cervical dentin hypersensitivity: a randomized clinical trial. *Clin Oral Investig.* 2022 Dec 1;26(12):6985–93.

23. Bellal S, Feghali R El, Mehta A, Namachivayam A, Benedicenti S. Efficacy of near infrared dental lasers on dentinal hypersensitivity: a meta-analysis of randomized controlled clinical trials. Vol. 37, *Lasers in Medical Science*. Springer Science and Business Media Deutschland GmbH; 2022. p. 733–44.
24. Rezazadeh F, Dehghanian P, Jafarpour D. Laser effects on the prevention and treatment of dentinal hypersensitivity: A systematic review. Vol. 10, *Journal of Lasers in Medical Sciences*. Laser Application in Medical Sciences Research Center; 2019. p. 1–11.
25. Behzadi S, Mohammadi Y, Rezaei-Soufi L, Farmany A. Occlusion effects of bioactive glass and hydroxyapatite on dentinal tubules: a systematic review. Vol. 26, *Clinical Oral Investigations*. Springer Science and Business Media Deutschland GmbH; 2022. p. 6061–78.
26. He S, Wang Y, Li X, Hu D. Effectiveness of laser therapy and topical desensitising agents in treating dentine hypersensitivity: A systematic review. Vol. 38, *Journal of Oral Rehabilitation*. 2011. p. 348–58.
27. Luiz De Oliveira Da Rosa W, Rafael /, Lund G, Piva E, Fernandes Da Silva A. The effectiveness of current dentin desensitizing agents used to treat dental hypersensitivity: A systematic review.

28. Marto CM, Baptista Paula A, Nunes T, Pimenta M, Abrantes AM, Pires AS, et al. Evaluation of the efficacy of dentin hypersensitivity treatments—A systematic review and follow-up analysis. Vol. 46, *Journal of Oral Rehabilitation*. Blackwell Publishing Ltd; 2019. p. 952–90.
29. Mahdian M, Behboodi S, Ogata Y, Natto ZS. Laser therapy for dentinal hypersensitivity. Vol. 2021, *Cochrane Database of Systematic Reviews*. John Wiley and Sons Ltd; 2021.
30. Liu XX, Tenenbaum HC, Wilder RS, Quock R, Hewlett ER, Ren YF. Pathogenesis, diagnosis and management of dentin hypersensitivity: An evidence-based overview for dental practitioners. Vol. 20, *BMC Oral Health*. BioMed Central Ltd; 2020.
31. Abdelkarim-Elafifi H, Parada-Avenidaño I, Arnabat-Domínguez J. Parameters Used With Diode Lasers (808-980 nm) in Dentin Hypersensitivity Management: A Systematic Review. *J Lasers Med Sci*. 2022;13.

Anexos.

Figura 1: Diagrama de flujo de la selección de artículos

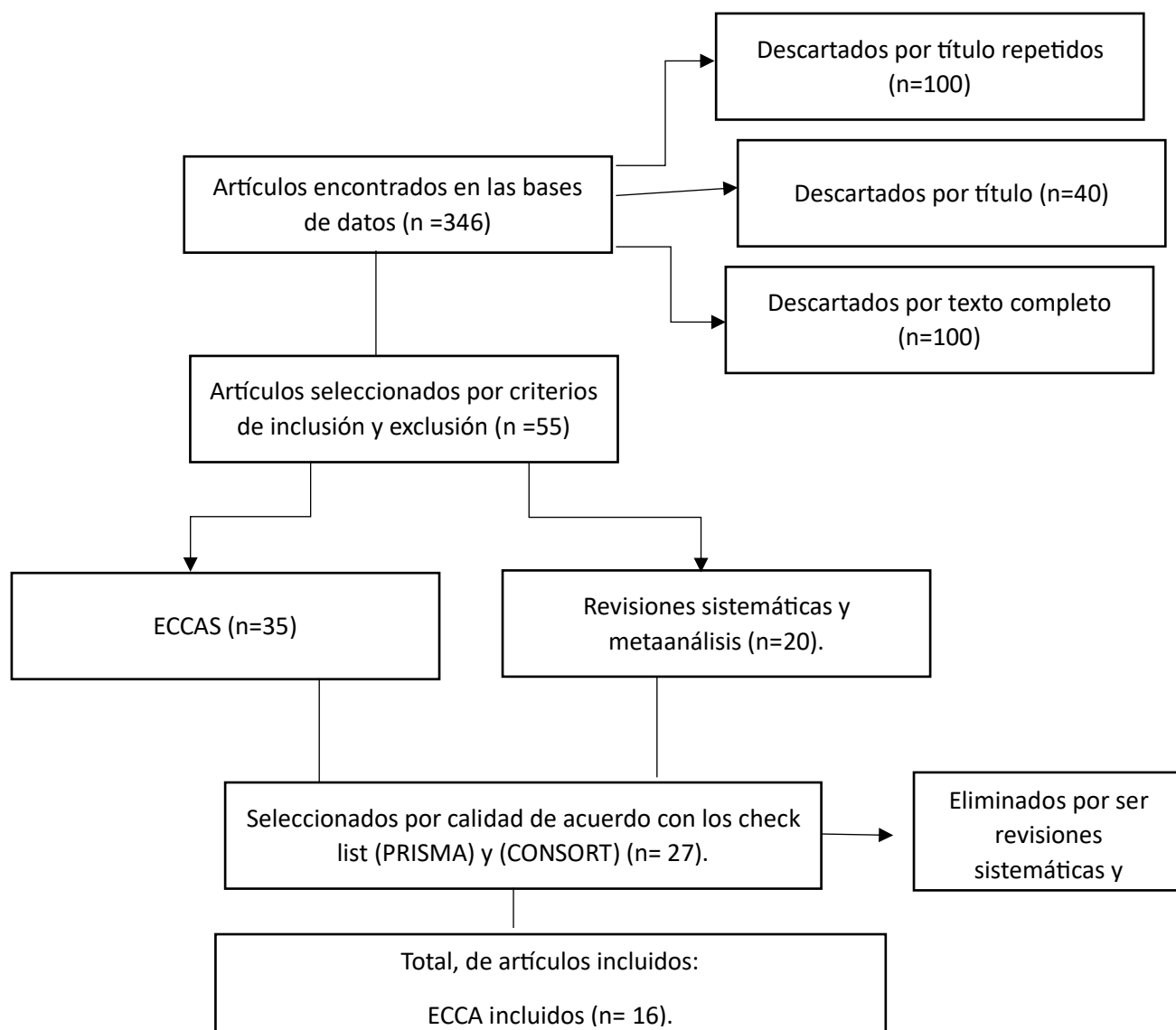


Tabla 1: Instrumento utilizado para evaluar la magnitud de la sintomatología de la hipersensibilidad dentinal.

	Artículos	Escala del Dolor
1.	Isha Sur y col. 2016	EVA
2.	Euler Maciel Dantas y col. 2016	EVA
3.	Angeliki Papado y col. 2019	NRS
4.	Anely Oliveira Lopes y col. 2015	EVA
5.	Suchetha Aghanashini y col. 2018	EVA
6.	Mahsa Forouzande y col. 2022	EVA
7.	Anely Oliveira Lopes y col 2017.	EVA
8.	Kamlesh Talesara y col. 2014	EVA
9.	Felice Femiano y col. 2022.	EVA
10.	Kaan Orhan y col. 2010.	EVA
11.	Vinicius Maximiano y col 2019.	EVA
12.	Andrea Barros Tolentino y col. 2022	EVA
13.	Guilherme Faria Moura y Col. 2019.	EVA
14.	Mehmet Vehbi Bal y Col. 2019.	EVA
15.	Samir Nammour y Col. 2022.	EVA
16.	Paula César Sgreccia y Col. 2020	EVA

Tabla 2: Tipos de Hipersensibilidad y características clínicas.

	Autor.	Tipo de hipersensibilidad.	Características clínicas
1.	Isha Sur y Col. 2016	Hipersensibilidad dentinal primaria.	Respuesta a estímulos táctiles y térmico evaporativo.
2.	Euler Maciel Dantas y Col. 2016	Hipersensibilidad dentinal primaria.	Respuesta a estímulos táctiles y térmico evaporativo.
3.	Angeliki Papadopoulou y Col. 2019	Hipersensibilidad dentinal primaria.	Respuesta a estímulos táctiles.
4.	Anely Oliveira Lopes y Col. 2015	Hipersensibilidad dentinal primaria.	Respuesta a estímulos táctiles.
5.	Suchetha Aghanashini y Col. 2018	Hipersensibilidad dentinal primaria.	Respuesta a estímulos táctiles y estímulo térmico evaporativo.
6.	Mahsa Forouzande y Col. 2022	Hipersensibilidad dentinal primaria.	Estímulo térmico evaporativo (spray frío Endo-Frost)
7.	Anely Oliveira Lopes y Col. 2017.	Hipersensibilidad dentinal primaria.	Respuesta a estímulos táctiles y estímulo evaporativo.
8.	Kamlesh Talesara y Col. 2014.	Hipersensibilidad dentinal primaria.	Respuesta estímulo térmico evaporativo
9.	Felice Femiano y Col. 2022.	Hipersensibilidad dentinal primaria	Respuesta estímulos térmicos, químicos, táctiles u osmóticos.
10.	Kaan Orhan y Col. 2010	Hipersensibilidad dentinal primaria	Respuesta a estímulos térmico evaporativo.
11.	Vinicius Maximiano y Col. 2019.	Hipersensibilidad dentinal primaria	Respuesta estímulo térmico evaporativo.
12.	Andrea Barros Tolentino y Col. 2022	Hipersensibilidad dentinal primaria	Respuesta estímulo térmico evaporativo.
13.	Guilherme Faria Moura y Col. 2019.	Hipersensibilidad dentinal primaria	Respuesta estímulo Evaporativo.
14.	Mehmet Vehbi Bal y Col. 2019.	Hipersensibilidad dentinal primaria	Respuesta estímulo Evaporativo.
15.	Samir Nammour y Col. 2022.	Hipersensibilidad dentinal primaria	Respuesta estímulo evaporativo con aire.
16.	Paula César Sgreccia y Col. 2020	Hipersensibilidad dentinal primaria	Respuesta a estímulos táctiles.

Tabla 3: Tipos de terapia usadas para el manejo clínico de la hipersensibilidad dentinal.

	Autor.	Convencionales	Modernas
1.	Andrea Barros Tolentino,2022	Nitrato de potasio en gel al 3%	Láser de baja potencia (100 mW).
2.	Felice Femiano, 2022	Fluoruro de sodio	Láser de diodo en un rango de (0,5 vatios).
3.	Anely Oliveira Lopes,2013	Gluma	Láser de baja potencia (30 mW – 100mW).
4.	Anely Oliveira Lopes,2017	Gluma	Láser de baja potencia-(30 mW – 100mW).
5.	Vinícius Maximiano,2019	Pasta profiláctica de fosfosilicato de calcio y sodio	Láser de baja potencia Nd:YAG. (180 mW,)
6.	Mahsa Forouzande, 2022	Gluma, barniz de fluoruro sódico	Láser de baja potencia Er,Cr:YSGG (0,25 W).
7.	Isha Suri,2016	Floruro de sodio al 5%	Láser Nd:YAG o láser de diodo (2 W)
8.	Euler Maciel Danta,2016	Barniz de fluor	Láser Nd:YAG o láser de diodo (4 J/cm2)
9.	Angeliki Papadopoulou,2019	Fluor en gel, barniz de resina	Láser Nd:YAG o láser de diodo (180 mW,)
10.	Suchetha Aghanashini,2023	Barniz de flúor	Láser Nd:YAG o láser de diodo (0,5 W,)
11.	Kamlesh Talesara,2014	Barniz de fluor, gel de fluoruro de sodio	Láser Nd:YAG o láser de diodo (1 W)
12.	Kaan Orhan,2011	Hidroxietilmetacrilato, glutardialdehído	Láser Nd:YAG o láser de diodo (4 J/cm2)
13.	Guilherme Faria Moura,2019	Acetato de estroncio	Fotobiomodulación (4 J/cm2)
14.	Mehmet Vehbi Bal,2015	Dentífrico desensibilizante con arginina-carbonato de calcio al 8%	Láser Nd:YAG o láser de diodo (25 mW)
15.	Samir Nammour,2022	N/A	Láser Nd:YAG o láser diodo; Nd:YAP óxido de itrio y aluminio; fotobiomodulación. (0,1 W,)
16.	Paula Cesar Sgreccia, 2020	Oxalato de potasio en gel	Láser Nd:YAP óxido de itrio y aluminio

Tabla 4: Protocolo para la terapia convencional para el manejo clínico de la hipersensibilidad dental.

	Artículos	Terapias convencionales (Agentes desensibilizantes)	Protocolo
1.	Isha Sur y col. 2016	barniz de NaF tópico al 5 %,	Se realizo pulido coronal, se realizó aislamiento relativo, se aplicó una capa delgada de barniz con brush, se revisó (24 horas) (1 semana) (1 mes) y (2 meses).
2.	Euler Maciel Dantas y col. 2016	barniz de flúor (Fluorniz®) 5%	Se retiro el biofilm con mota de algodón, se realizó aislamiento relativo, se aplicó (Fluorniz®) al 5% por 4 minutos en 4 sesiones con intervalos de 72 a 96 horas.
3.	Angeliki Papadopoulou y col. 2019	Fluoruro de estaño (SnF2) al 0,4 %, fluoruro de amina, microhidroxiapatita al 20 % (Calmodent). Barniz de resina con tecnología de giomer (PRG Barrier Coat— surface pre-reacted glass ionomer by Shofu, Japan).	Se limpiaron los dientes examinados con una pieza de mano de baja velocidad y polvo de piedra pómez sin fluoruro, se enjuagaron y secaron cuidadosamente para que no tuvieran sangre, se aplicó un gel de flúor (Calmodent Professional de Intermed, Grecia). Este gel desensibilizante consta de fluoruro de estaño (SnF2) al 0,4 %, compuestos de fluoruro de amina (olaflur, fluoruro de amina 297), microhidroxiapatita al 20 %. El gel se aplicó una vez con la punta adecuada durante 10 min. El material mezclado se aplicó con puntas apropiadas, después de esperar 3 minutos, se fotopolimerizó usando una unidad LED (longitud de onda de irradiación 440–480 nm, intensidad de luz > 1000 mW/cm ²) durante 10 segundos. El tratamiento se aplicó una sola vez.
4.	Anely Oliveira Lopes y col. 2015	Gluma Desensitizer	Se aplicó el agente Gluma Desensitizer con pincel desechable utilizando la cantidad de material necesaria para cubrir el área expuesta de la dentina, dejándolo por 60 s. Luego de esto, se aireo hasta que el líquido desapareció y la superficie dejó de ser brillante, se enjuago con agua.
5.	Suchetha Aghanashini y col. 2018	(Flour protector de Ivoclar Vivadent)	Se aplico una fina película de barniz protector Flour (Flour protector de Ivoclar Vivadent) se aplico en la superficie con un microcepillo desechable según las instrucciones del fabricante. Se aplicaron dos o tres capas de barniz el mismo día y se aisló la superficie del diente con un rollo de algodón para evitar la contaminación con saliva. Se restringió a los pacientes la

			ingesta de bebidas carbonatadas o alimentos durante 1 hora después de la aplicación del barniz.
6.	Mahsa Forouzande y col. 2022	Barniz de fluoruro de sodio al 5% (Duraphat®, Colgate Oral Pharmaceuticals.)	Se secó y aisló el diente a examinar, para evitar que el barniz se mezclara con la saliva. Se frotaron dos capas delgadas de barniz de fluoruro de sodio al 5% (Duraphat®, Colgate Oral Pharmaceuticals, Nueva York, EE. UU.) sobre la superficie del diente con un microcepillo desechable de acuerdo con las instrucciones de fábrica. Se indica a los pacientes que se nieguen a ingerir cualquier alimento o bebida carbonatada durante 1 hora después de la aplicación del barniz. Se quitó el rollo de algodón para permitir que la humedad fijara el barniz.
7.	Anely Oliveira Lopes y col 2017.	Gluma Desensitizer	Se aplicaron unas gotas de Gluma Desensitizer con una bolita de algodón frotando suavemente, pero con firmeza. Después de 30-60 s, se secó completamente el área hasta que desapareció el líquido y la superficie no quedó brillante, y luego se enjuagó la superficie con agua.
8.	Kamlesh Talesara y col. 2014	Gel de binoxalato de potasio.	Se aislaron los dientes con rollos de algodón, limpiados y secados con bolitas de algodón. El gel de binoxalato de potasio se aplicó directamente sobre la superficie sensible con una punta de aplicador y se dejó secar al aire durante 2 minutos.
9.	Felice Femiano y col. 2022.	Gel de fluoruro de sodio acidificado al 0,33%. VivaSens® (Ivoclar, Vivadent) (base de etanol, agua e hidroxipropilcelulosa, que contiene fluoruro de potasio, dimetacrilato de polietilenglicol y otros metacrilatos).	Se realizó una aplicación tópica de flúor (gel de fluoruro de sodio acidificado al 0,33%) durante 12 s en la superficie de cada lesión cervical. Se realizó aplicación de la solución sobre la lesión cervical y transcurridos 20 s, secados con chorro de aire.
10.	Kaan Orhan y col. 2010.	Gluma desensitizer, contiene 2 hidroxietilmetacrilato, glutardialdehído y purificado.	Se aplicaron 2 capas Gluma desensitizer, se aplicó agua para asegurar una desensibilización adecuada. Se cuidó que el desensibilizante sólo entrara en contacto con la zona a tratar y se aplicó la menor cantidad posible necesaria para el tratamiento con cepillos desechables para evitar la contaminación cruzada y se dejó durante 60 s.

			Luego se secó cuidadosamente la superficie aplicando una corriente de aire comprimido hasta que la película de fluido desapareció y la superficie ya no quedó brillante. A continuación, la superficie se enjuagó minuciosamente con agua.
11.	Andrea Barros Tolentino y col. 2022	Gel desensibilizante de nitrato de potasio al 3%.	Después de la profilaxis, se insertó un hilo de retracción #000 (Ultrapack, Ultradent, South Jordan, UT, EE. UU.) en el surco gingival y se aplicó el gel desensibilizante (Ultradent) a la lesión cervical no cariosa usando un microaplicador (KG Sorensen, Cotia, Brasil) extendiéndose a lo largo de la región cervical de mesial a distal. El gel desensibilizante se eliminó después de 5 min. Luego, se desprendió el hilo retractor, se eliminó el exceso y se volvió a aplicar el gel durante 5 min. Luego se lavó la superficie con agua hasta que todo el gel visible se eliminara.
12.	Guilherme Faria Moura y Col. 2019.	KF, nitrato potásico y fluoruro sódico 2%- Desensibilize KF 2% (FGM); CL, ionómero de vidrio modificado con resina-Clinpro XT Varnish (3M).	Se limpiaron con piedra pómez y un cepillo rotatorio utilizando una pieza de mano de baja velocidad. El campo operatorio se aisló mediante rollos de algodón, succión y se usó hilo retracción #000 (Ultrapak, Ultradent, South Jordan) insertado en el surco gingival del diente hipersensible. Se aplicaron los siguientes agentes desensibilizantes: Desensibilize KF 2%- FGM, ionómero de vidrio modificado con resina-Clinpro XT Varnish (3M), según las indicaciones de los fabricantes, fueron aplicados por sesión.
13.	Mehmet Vehbi Bal y Col. 2019.	Crema desensibilizante (DP) con 8% de arginina-carbonato de calcio.	Se aplicó DP que contenía arginina-carbonato de calcio al 8% (Colgate Sensitive Pro-Relief, Colgate-Palmolive Company, utilizando una copa de goma giratoria (2000 rev/min) en dos rondas consecutivas de 3 segundos cada una.
14.	Paula César Sgreccia y Col. 2020	Oxalato de potasio (Oxa-Gel BF)	Profilaxis de los NCCL se realizó con una copa de goma y piedra pómez. Luego, el área fue lavada con rociador de aire/agua, secada con algodón empapado en solución de clorhexidina al 2% (DentalVillete do Brasil LTDA), y secada con algodón. Secuencialmente, se realizó aislamiento relativo y la terapia Oxalato de potasio.

Tabla 5: Descripción de las terapias para el manejo clínico para Hipersensibilidad dental.

	Artículo	Convencionales	Láser	Combinado
1.	Andrea Barros Tolentino, 2022	<p>GRUPO1:</p> <ol style="list-style-type: none"> 1. Profilaxis 2. Introducción de cordón de retracción #000 (Ultrapack, Ultradent, South Jordan,) en el surco gingival 3. Aplicación del gel desensibilizante (Ultradent) en la lesión cervical no cariosa con un microaplicador (KG Sorensen, Cotia, Brasil) extendiéndolo por toda la región cervical de mesial a distal. 4. El gel desensibilizante se retiró al cabo de 5 minutos. 5. Se separó el cordón retractor, se retiró el exceso y se volvió a aplicar gel durante 5 min. 6. Se lavó la superficie con agua hasta eliminar todos los geles visibles. 	<p>GRUPO2:</p> <ol style="list-style-type: none"> 1. Terapia de fotobiomodulación (Laser Therapy EC, DMC Equipment LTDA, São Carlos, Brasil) a una longitud de onda de 808 nm (láser infrarrojo) bajo aislamiento relativo con una potencia fija de 100 mW, tamaño del punto de 0,028 cm² y dosis de 1 J por punto. 2. Láser se colocó perpendicular al diente con irradiación en los puntos cervical y apical, con una dosis total de 2 J. 3. En los dientes molares, la irradiación se realizó en los dientes cervical mesial, mesial apical, cervical distal y apical distal, con un total de 4 puntos y 4 J. 4. Se realizó en tres sesiones, con un intervalo de 72 h entre sesiones. 	<p>GRUPO3:L</p> <ol style="list-style-type: none"> 1. Aplicación del gel desensibilizante 2. Irradiación láser (Como se describe en los protocolos de los grupos 1 y 2.).
2.	Felice Femiano, 2022	<p>Grupo 1:</p> <ol style="list-style-type: none"> 1. Aplicación tópica de flúor (gel de fluoruro sódico acidificado al 0,33%, MEDICAL, Treviso, Italia) durante 12 s en la superficie de cada lesión cervical. <p>Grupo 3:</p> <ol style="list-style-type: none"> 1. agente desensibilizante-VivaSens®, una laca a base de etanol, agua e 	N/A	<p>Grupo 2:</p> <ol style="list-style-type: none"> 1. Aplicación tópica de flúor durante 60" en la superficie de cada lesión cervical 2. irradiación mediante un láser de diodo (DL) (Creation, Soft Touch; 810 nm, 5 W) durante los 60" potencia de 0,2 vatios en emisión

		<p>hidroxipropilcelulosa, que contiene fluoruro de potasio, dimetacrilato de polietilenglicol y otros metacrilatos (Ivoclar, Vivadent), aplicada en solución sobre la lesión cervical y,</p> <p>2.A los 20 s, secado con un chorro de aire.</p>		<p>continua y fibra de 400 µm de diámetro.</p> <p>3.La punta de la fibra se mantuvo sumergida en el gel tópico, evitando tocar la superficie del diente durante 60 s y realizando movimientos rápidos en las superficies apical-coronal y mesiodistal</p> <p>Grupo 4: Recibieron el mismo tratamiento que el grupo 3, tras lo cual, las lesiones se sometieron a irradiación por DL utilizando las mismas condiciones y parámetros empleados para el grupo 2 durante 60 s, mientras se mantenía la fibra a una distancia aproximada de 0,2-0,5 cm de la lesión dental.</p>
3 .	Anely Oliveira Lopes,2013	<p>Grupo 1.</p> <p>1.El agente desensibilizante Gluma (Heraeus-Hanau, Alemania) se aplicó con un pincel desechable dejándolo actuar durante 60 s.</p> <p>2. ligero chorro de aire hasta que el líquido desapareció y la superficie dejó de brillar.</p> <p>3. se enjuagó la superficie con agua.</p>	<p>Grupo 2.</p> <p>1.La irradiación se realizó en cuatro puntos del diente sensible: tres puntos cervicales vestibulares (mesial, central y distal) y un punto apical.</p> <p>2.La irradiación se realizó perpendicular a la superficie y en contacto con el diente, en los siguientes parámetros: 30 mW de potencia, densidad de energía de 10 J/cm², y 9 s en cada</p>	<p>Grupo 4. Láser de baja potencia (dosis baja) + Gluma Desensibilizante</p> <p>1. la irradiación con láser de baja potencia se realizó como se describe para el grupo 2;</p> <p>2. en la tercera sesión de irradiación (72 h después de la irradiación inicial), se aplicó el agente Gluma Desensitizer, como se describe en el grupo 1.</p>

			<p>punto (dosis de 0,20 J por punto).</p> <p>3. se realizó en tres sesiones con un intervalo de 72 h entre irradiaciones.</p> <p>Grupo 3. Láser de baja potencia (infrarrojo/alta dosis)</p> <p>1.La irradiación se realizó en un punto cervical y otro apical.</p> <p>2.La irradiación se realizó perpendicular a la superficie y en contacto con el diente, con los siguientes parámetros: Potencia de 100 mW, densidad de energía de 90 J/cm² y 11 s en cada punto (dosis de 2,5 J por punto).</p> <p>3. se realizó en tres sesiones con un intervalo de 72 h entre irradiaciones.</p>	<p>Grupo 5. Láser de baja potencia (dosis alta) + Gluma Desensibilizante</p> <p>1.De la misma forma que en el grupo anterior, en el grupo 5, los pacientes recibieron las tres sesiones de irradiación láser de baja potencia a una dosis alta, como se describe en el grupo 3; sin embargo, en la tercera sesión de irradiación (72 h después de la irradiación inicial), se aplicó el agente Gluma Desensitizer.</p>
4.	Anely Oliveira Lopes,2017	G1	<p>G2 - láser de baja potencia con dosis baja (LPLD)</p> <p>1.La irradiación se realizó con Photon Lase (DMC, São Carlos, SP, Brasil) en cuatro puntos del diente sensible: tres puntos cervicales vestibulares (mesial, central y distal) y un punto apical.</p> <p>2. La irradiación se realizó perpendicular a la superficie y en contacto con el diente, con los siguientes parámetros: tamaño del</p>	<p>G4-LPLD + Desensibilizador Gluma</p> <p>1. se realizó la irradiación láser de baja potencia como se describe para el grupo 2,</p> <p>2. después de la tercera sesión de irradiación láser (final de las tres irradiaciones láser), se aplicó el agente Gluma Desensitizer, como se describe en el grupo 1.</p>
		<p>1. aplicaron unas gotas de Gluma Desensitizer (Heraeus Kulzer, Armonk, NY, EE.UU.) con un algodón frotando suavemente pero con firmeza.</p> <p>2.Después de 30-60 s, se secó bien la zona hasta que desapareció el líquido y la superficie no brilló,.</p> <p>3. se enjuagó la superficie con agua.</p>		

			<p>spot de 0,028 cm², 30 mW de potencia, densidad de energía de $\cong 10$ J/cm² y 9 s en cada punto (dosis de 0,27 J por punto).</p> <p>3. se realizó en tres sesiones diferentes, y se respetó un intervalo de 72 h entre cada sesión.</p> <p>G3 - láser de baja potencia con alta dosis (LPHD)</p> <p>1.La irradiación fue realizada con Photon Lase (DMC, São Carlos, SP, Brasil) en un punto cervical y en un punto apical.</p> <p>2.La irradiación se realizó perpendicular a la superficie y en contacto con el diente con los siguientes parámetros: Potencia de 100 mW, densidad de energía de $\cong 40$ J/cm², y 11 s en cada punto (dosis de 1,1 J por punto).</p> <p>3. se realizó en tres sesiones con un intervalo de 72 h entre irradiaciones.</p> <p>G6-Irradiación con láser-Nd:YAG</p> <p>1.La irradiación con láser Nd:YAG (Power LaserTM ST6, Lares Research, San Clemente, CA, EE.UU.) se realizó en forma pulsada, modo de contacto, perpendicular a la superficie, duración del pulso de 120 μs, energía por pulso de 100 mJ, densidad de energía de $\cong 85$ J/cm²,</p>	<p>G5-LPHD + Desensibilizante Gluma</p> <p>1.Del mismo modo que en el grupo anterior, en el grupo 5, los pacientes recibieron las tres sesiones de irradiación láser de baja potencia a una dosis alta, como se describe en el grupo 3;</p> <p>2. en la tercera sesión de irradiación (72 h después de la irradiación inicial), se aplicó el agente Gluma Desensitizer después de la irradiación láser.</p> <p>G7- Láser -Nd:YAG + Desensibilizante Gluma</p> <p>1.Se utilizó la asociación de irradiación láser Nd:YAG y aplicación del agente desensibilizante Gluma Desensitizer, se realizó inicialmente el protocolo de irradiación.</p> <p>2. se aplicó el producto siguiendo las instrucciones del fabricante.</p>
--	--	--	---	---

			<p>en contacto, potencia de 1 W y frecuencia de repetición de 10 Hz.</p> <p>2. Se utilizó una fibra de cuarzo de 400-μm, con movimientos preestablecidos en sentido oclusoapical y mesiodistal, y viceversa.</p> <p>3. Se realizaron cuatro irradiaciones de 15 s cada una, totalizando 60 s de irradiación. Fue necesario un intervalo de 10 s entre las irradiaciones para la relajación térmica del tejido.</p> <p>G8-LPLD + láser Nd:YAG</p> <p>1. se asociaron la irradiación láser de baja potencia (dosis baja) y un láser de alta potencia (Nd:YAG), con los parámetros descritos en los grupos G2 y G6, respectivamente.</p> <p>2. tres sesiones de irradiación láser de baja potencia (dosis baja), pero en la tercera sesión se aplicó el láser LPHD seguido de irradiación Nd:YAG.</p> <p>G9-LPHD + láser Nd:YAG</p> <p>1. se asoció la irradiación con láser de baja y alta potencia (Nd:YAG), como se describe en G3 y G6, respectivamente.</p>	
--	--	--	---	--

			2. se realizaron tres sesiones de irradiación con láser de baja potencia (dosis alta), pero en la tercera sesión se realizó la aplicación con láser LPHD, seguida de la irradiación con Nd:YAG.	
5.	Vinícius Maximiano,2019	<p>1.Pasta de profilaxis de fosfosilicato de calcio y sodio al 15% (NUPRO Extra Care powered by NovaMin, Dentsply professional,),</p> <p>2.Aplicación en la superficie vestibular, con una copa de goma a baja velocidad durante 60 s de acuerdo con las instrucciones del fabricante.</p> <p>3. Las superficies se lavaron con agua y el paciente se enjuagó la boca.</p>	<p>1.Irradiación en las regiones vestibular y cervical con láser Nd:YAG (Power Laser, Lares Research, San Clemente, CA, EE.UU).</p> <p>2. La irradiación se realizó con la fibra óptica perpendicular al diente, en modo de contacto.</p> <p>3.Se realizaron cuatro (4) irradiaciones con movimientos de barrido: dos en sentido mesiodistal y dos en sentido oclusal-gingival.</p> <p>3.Cada irradiación se realizó durante un máximo de 15 s, con un intervalo de 10 s entre cada irradiación.</p> <p>4. Se utilizaron gafas protectoras y se garantizó el cumplimiento de otras normas de bioseguridad.</p>	N/A
6 .	Mahsa Forouzande, 2022	<p>Grupo V</p> <p>1.El diente se secó y aisló</p> <p>2.Se frotaron dos capas finas de barniz de fluoruro sódico al 5% (Duraphat®, Colgate Oral Pharmaceuticals, Nueva York, EE.UU.) sobre la superficie dental con un</p>	<p>Grupo L</p> <p>1.El diente se secó con aire a presión de 45 psi y se aisló con un rollo de algodón.</p> <p>2.El láser Er,Cr:YSGG (i plus, Biolase, Inc, EE.UU.) se aplicó</p>	<p>Grupo VL</p> <p>1.El barniz se aplicó en la superficie del diente de acuerdo con el método utilizado en el grupo V.</p>

		<p>microcepillo desechable siguiendo las instrucciones de la fábrica.</p> <p>3. Se indicó a los pacientes que se abstuvieran de ingerir alimentos o bebidas carbonatados durante 1 h después de la aplicación del barniz.</p> <p>4. Se retiró el rollo de algodón para permitir que la humedad fijara el barniz.</p> <p>5. Se aplicó el haz de punta a la superficie del diente durante 30 s.</p>	<p>perpendicular a la superficie bucal mediante movimiento de barrido desenfocando a una distancia de 1 mm con agua (0%) y aire (0%) durante 30 s.</p> <p>3. El ajuste del láser fue el siguiente: longitud de onda de 2780 nm, frecuencia de 20 Hz, potencia de 0,25 W, densidad de energía de 44,3 J/cm² y anchura de pulso de 150 μs, con pieza de mano de oro zafiro M Z6 y 600 micras de diámetro de la punta del láser y 6 mm de longitud de la punta.</p>	<p>2. El barniz permaneció durante 60 segundos y se volvió a insertar el rollo de algodón.</p> <p>4. El láser se aplicó a la superficie del diente con las mismas características de irradiación del grupo L.</p> <p>Grupo G</p> <p>1. Se seca la superficie dental y se aísla con un rodillo de algodón, al igual que en los otros grupos.</p> <p>2. Se aplicó Gluma (Heraeus Kulzer GmbH, Hanau Alemania) frotando suavemente pero con firmeza.</p> <p>3. Se aplicó el haz de punta a la superficie del diente durante 30 s.</p> <p>Grupo GL</p> <p>1. Se utilizó gluma en la superficie dental de forma similar al método empleado en el grupo G.</p> <p>2. El láser, con las mismas características de irradiación del grupo L, se aplicó a la superficie dental.</p>
7.	Isha Suri, 2016	<p>Grupo 2</p> <p>1. Se aislo.</p> <p>2. Se colocó una fina película de barniz de NaF al 5% sobre la superficie con un</p>	<p>Grupo 3</p> <p>1. Se aplicó DL de 980 nm a 2 W de potencia en modo de onda continua.</p>	<p>Grupo 4</p> <p>1. Se utilizó barniz de NaF y DL con los mismos parámetros que los grupos 2 y 3.</p>

		<p>microcepillo siguiendo las instrucciones del fabricante durante 60 s.</p> <p>3. Se retiró el rollo de algodón para permitir que la saliva o la humedad fijaran el barniz.</p>	<p>2. Se aplicó en un modo sin contacto utilizando una fibra de 320 micras de diámetro mantenida perpendicular a la superficie irradiada a una distancia de 1 mm.</p> <p>3. Cada zona se irradió dos veces durante 20 s.</p>	<p>2. El barniz de NaF se dejó sobre la superficie del diente durante 60 s antes de la irradiación.</p>
8 .	Euler Danta, 2016	<p>Maciel Grupo 1</p> <p>1. Eliminación del biofilm dental</p> <p>2. Aislamiento con rollos de algodón</p> <p>3. Aplicación de Fluorniz(r) (barniz NaF 5%, S.S. White, Rio de Janeiro, RJ, Brasil) en la región cervical bucal durante 4 min, en cuatro sesiones a intervalos de 72 a 96 h.</p>	<p>Grupo 2</p> <p>1. Eliminación del biofilm dental</p> <p>2. Aislamiento con rollos de algodón</p> <p>3. Se aplicó radiación láser de baja intensidad (Clean Line, Taubaté, SP, Brasil) a una dosis de 4 J/cm² puntualmente en la región cervical de la cara bucal, en cuatro sesiones a intervalos de 72 a 96 h.</p>	N/A
10 .	Suchetha Aghanashini, 2023	<p>Grupo II</p> <p>1. Colocaron una fina película de barniz protector (Fluor Protector de Ivoclar Vivadent), pintada sobre la superficie con un micropincel desechable siguiendo las instrucciones del fabricante.</p> <p>2. Se aplicaron dos o tres capas de barniz en el mismo día</p> <p>3. Se utilizó una torunda de algodón para aislar la superficie.</p> <p>4. Se prohibió a los pacientes bebidas gaseosas o alimentos durante 1 h tras la aplicación del barniz.</p>	<p>Grupo I</p> <p>1. Recibieron irradiación con haz de DL de 980 nm de longitud de onda, núcleo de 320 micrómetros de diámetro con una potencia de salida de 0,5 W, dirigido perpendicularmente a la superficie dental expuesta.</p> <p>2. Cada zona se irradió durante 30 s.</p>	N/A

11 .	Kamlesh Talesara,2014	<p>Grupo A</p> <p>1.Se limpiaron y se secaron con rollos de algodón las raíces de los dientes.</p> <p>2.Se aplicó gel de binoxalato de potasio directamente sobre la superficie sensible utilizando una punta aplicadora de aguja blanda.</p> <p>3.Se dejó secar al aire durante 2min.</p>	<p>Grupo B</p> <p>1.Se limpiaron y se secaron con rollos de algodón las raíces de los dientes.</p> <p>2.La superficie se trató con láser Nd:YAG a 1 W, 10 Hz y 60 s dos veces.(El diámetro del haz de salida era de unos 300 µm. La distancia entre la fibra o punta láser y la superficie dental se mantuvo en 2 mm.).</p>	N/A
12 .	Kaan Orhan,2011	<p>Grupo 1</p> <p>1.Se aplicaron dos capas de desensibilizante (Gluma Desensitizer, Heraeus Kulzer, Armonk, NY)</p> <p>2.Se dejó actuar durante 60 s.</p> <p>3.Se seco con aire.</p>	<p>Grupo 2</p> <p>1.El láser se aplicó a las superficies dentinarias en modo continuo con contacto en la región del área dentinaria expuesta durante 160 s en cada sesión por diente, con un movimiento uniforme, de barrido y exploración.</p> <p>2.La densidad de energía depositada calculada fue de 4 J/cm² por elemento dental.</p> <p>3.Se realizaron en seis sesiones, sin intervalos entre ellas, durante un periodo de seis días consecutivos.</p>	N/A
13 .	Guilherme Faria Moura,2019	<p>Nitrato de potasio y fluoruro de sodio 2%</p> <p>1-Profilaxis</p> <p>2-Aplicar el agente uniformemente sobre los dientes y esperar 10 min.</p> <p>3-Remoción del gel de los dientes con algodón y abundante agua.</p>	<p>1-Profilaxis</p> <p>2-Aplicación del láser GaAlAs de baja intensidad (4 J/cm²) en cuatro puntos: en puntos vestibulares (mesial, central, distal) y en un punto apical.</p>	N/A

		<p>Ionómero de vidrio modificado con resina</p> <p>1-Profilaxis. 2-Aplicación del agente después de la manipulación para formar una capa uniforme de 0,5 mm. 3-Ligero-curado durante 20 seg.</p>	<p>3-En cada punto (1 J/cm²), la irradiación se realizó perpendicular a la superficie durante 10 seg.</p>		
14 .	Mehmet Bal,2015	Vehbi	<p>1.Aplicaron pasta desensibilizantes con un 8% de arginina-carbonato cálcico (Colgate Sensitive Pro-Relif, Colgate-Palmolive Company, Nueva York, NY) utilizando una copa de goma giratoria (2000 rev/min) en dos rondas consecutivas de 3 seg de duración cada una.</p>	<p>1.láser de diodo (BTL- 2000 Laser, Dravotnicka Techika, Praga, República Checa) aplicado en el vestíbulo del diente afectado interrumpido durante 100 s a una longitud de onda de 685 nm con una potencia de 25 mW, una frecuencia de 9 Hz y una densidad de 2,0 J/cm² en un área de 1 cm².El láser se aplicó con la punta de fibra óptica a una distancia de 2 mm de la superficie dental externa.</p>	N/A
15 .	Samir Nammour,2022			<p>Nd: YAG</p> <p>1.Tres puntos de irradiación alrededor de la zona distal, medio y mesial</p> <p>2.La irradiación se realizó siempre en modo de contacto y continuo con parámetros de 0,1 W, 2 J, un tiempo de irradiación total de 20.</p> <p>Nd:YAP</p>	N/A
16.	Paula Sgreccia, 2020	Cesar	<p>G1-oxalato de potasio</p> <p>1.El Oxa-Gel BF (Kota Industria e Comercio EIRELI São Paulo, Brasil) se</p>	<p>Láser de baja potencia G2-GaAIAs</p> <p>1.La irradiación se realizó con el equipo Whitening Laser II (GaAIAs)</p>	<p>G3-oxalato de potasio + láser de baja potencia GaAIAs</p>

		<p>aplicó con un micropincel frotando durante 2 minutos.</p>	<p>(DMC Equipment LTDA) en modo asistido (protocolo preprogramado).</p> <p>2.La punta se colocó perpendicularmente a lo largo del eje del diente a una distancia de 1 mm del NCCL.</p> <p>3.La duración de la aplicación fue de 16 s por punto en tres regiones mesial, central y distal.</p>	<p>1.Protocolo terapéutico G1 se aplicó en las dos primeras sesiones,</p> <p>2.Protocolo terapéutico G2 se aplicó en las dos últimas sesiones.</p>
--	--	--	---	--

Tabla 6: Eficacia de la terapias convencionales y modernas para el manejo de la hipersensibilidad dentinal.

	Artículo	Convencionales	Láser	Combinado
1.	Andrea Barros Tolentino,2022	Reducción de, un 47,36% el nivel de dolor de los pacientes después de las tres sesiones; Y a los 3 meses, se observó una reducción del 74%.	Reducción del dolor del 55,75% después de 3 sesiones. Después de 3 meses, reducción de dolor del 64,30%	N/A
2.	Felice Femiano, 2022	(Grupo 3, media de 0,97) (Grupo 2, media de 1,26). A la semana, 1 mes y 6 meses, en el Grupo 2, medias de 1,20, 1,5 y 1,91, respectivamente.	N/A	(Grupo 3, media de 0,97) (Grupo 1, media de 1,41)
3.	Anely Oliveira Lopes,2013	-	-	-
4.	Anely Oliveira Lopes,2017	-	-	-
5.	Vinícius Maximiano,2019	No hay diferencia significativa	Np hay diferencia significativa	N/A
6.	Mahsa Forouzande, 2022	($P = 0.063$)	($P = 0.063$)	($P = 0.063$)
7.	Isha Suri,2016	N/A	N/A	N/A
8.	Euler Maciel Danta,2016	Se redujo en un 83,1%	Se redujo en un 63,4%	N/A
9.	Angeliki Papadopoulou,2019	Se redujo en un 95%	Se redujo en un 95%	N/A

10.	Suchetha Aghanashini,2023	N/A	N/A	N/A
11.	Kamlesh Talesara,2014	Media de 0.90	N/A	N/A
12.	Kaan Orhan,2011	No hay diferencia significativa	No hay diferencia significativa	N/A
13.	Guilherme Faria Moura,2019	No hay diferencia significativa	No hay diferencia significativa	N/A
14.	Mehmet Vehbi Bal,2015	Se redujo en 65.4%	Se redujo en 72%	Laser +Desensibilizantes Se redujo en 54,6% Desensibilizantes +laser Se redujo en 69.6%
15.	Samir Nammour,2022	N/A	Nd:YAG (2.915±0,963) PBM (4,23 ±0.710) Nd:YAP (6.15±0,563)	N/A
16.	Paula Cesar Sgreccia, 2020	No hay diferencia significativa	No hay diferencia significativa.	No hay diferencia significativa