

COLEGIO ODONTOLÓGICO
COLOMBIANO

No. Acceso

sig. Top. M. 283 1988

Compra Cance Donación

Editorial

Solicitado por

Fecha

Precio

T.O.
283
283
1988

00313

MANUAL DE PROCEDIMIENTOS EN ANESTESIA LOCAL
EN ODONTOLOGIA

LUISA FERNANDA OSPINA ZULUAGA

TRABAJO DE GRADO PRESENTADO COMO
REQUISITO PARCIAL PARA OPTAR AL
TÍTULO DE ODONTÓLOGA.

DIRECTOR: ARMANDO ROA

BOGOTA
COLEGIO ODONTOLÓGICO COLOMBIANO
1988

14-6-01-2011


APROBACION

MONOGRAFÍA TITULADA MANUAL DE PROCEDIMIENTOS EN ANESTESIA LOCAL EN ODONTOLOGÍA, EN CUMPLIMIENTO PARCIAL DE LOS REQUISITOS, PARA OBTENER EL TÍTULO DE ODONTÓLOGA.

FUÉ CORREGIDA POR EL DIRECTOR DE TESIS EL 21 DE MAYO DE 1988.

NOTA DE ACEPTACIÓN, ASESOR

Excelente!



PRESIDENTE DEL JURADO

JURADO



JURADO

BOGOTÁ, MAYO DE 1988

AGRADECIMIENTOS

BOGOTÁ, MAYO 21 DE 1988

EXPRESO ESPECIAL AGRADECIMIENTO POR LA COLABORACIÓN PRESTADA DURANTE TODAS LAS ETAPAS DE REALIZACIÓN DE ESTE TRABAJO AL DOCTOR ARMANDO ROA, QUIEN CON SU GRAN CAPACIDAD INTELECTUAL, CONSTITUYE INVALUABLE APORTE PARA PERFECCIONAR MIS CONOCIMIENTOS Y COMPLEMENTAR LA INVESTIGACIÓN QUE FUÉ BASE FUNDAMENTAL DE ESTA MONOGRAFÍA.

COLEGIO ODONTOLÓGICO COLOMBIANO

DIRECTIVAS

RECTOR	:	JORGE ARANGO TAMAYO
DECANO	:	MARISOL ARANGO DE LEON
VICE - DECANO	:	JAIRO FORERO MORALES
SECRETARIO ACADEMICO	:	LUIS FELIPE FALLA
COORDINADOR POR SEMESTRE	:	ROBERTO ARCINIEGAS
DIRECTOR DE MONOGRAFIA	:	ARMANDO ROA

MANUAL DE PROCEDIMIENTOS EN ANESTESIA LOCAL
EN ODONTOLOGIA

LUISA FERNANDA OSPINA ZULUAGA
- ALUMNA -

ARMANDO ROA
- ASESOR -

BOGOTÁ, MAYO 21 DE 1988


DOCTORA:
MARISOL ARANGO DE LEON
DECANA FACULTAD DE ODONTOLOGÍA
COLEGIO ODONTOLÓGICO COLOMBIANO
CIUDAD

APRECIADA DOCTORA:

AL HABER ASESORADO Y REVISADO LA MONOGRAFÍA MANUAL DE PROCEDIMIENTOS EN ANESTESIA LOCAL EN ODONTOLOGÍA, PRESENTADA POR LA ESTUDIANTE LUISA FERNANDA OSPINA Z., CONSIDERO HA SIDO UN BUEN TRABAJO POR PARTE DEL ESTUDIANTE EN MENCIÓN, YA QUE FUERON VARIOS DÍAS DEDICADOS PARA REALIZAR UNA BUENA REVISIÓN BIBLIOGRÁFICA, CON EL FÍN DE RECOPIRAR TODO EL MATERIAL TANTO ESCRITO COMO DE DIAPOSITIVAS Y LÁMINAS AQUÍ PRESENTADO.

AGRADECIENDO SU COLABORACIÓN,

ATENTAMENTE,



ARMANDO ROA

BOGOTÁ, MAYO 21 DE 1988

DOCTORA
MARISOL ARANGO DE LEON
DECANA FACULTAD DE ODONTOLOGÍA
COLEGIO ODONTOLÓGICO COLOMBIANO
CIUDAD

REF.: MONOGRAFÍA DE GRADO

APRECIADA DOCTORA:

PARA SU CONSIDERACIÓN Y DEL DEPARTAMENTO DE INVESTIGACIÓN, ADJUNTO A LA PRESENTE, EL TRABAJO MONOGRÁFICO TITULADO "MANUAL DE PROCEDIMIENTO EN ANESTESIA LOCAL EN ODONTOLOGIA". EN CUMPLIMIENTO DE UNO DE LOS REQUISITOS NECESARIOS PARA OPTAR EL TÍTULO DE ODONTÓLOGO DE LA FACULTAD QUE USTED TAN DIGNAMENTE DIRIGE.

CABE ANOTAR, QUE LA ASESORÍA DEL MENCIONADO TRABAJO, ESTUVO A CARGO DEL DR. ARMANDO ROA, DOCENTE DE LA FACULTAD, EN EL ÁREA DE CIRUGÍA.

POR SU POSITIVA APRECIACIÓN Y CALIFICACIÓN QUE MEREZCA MI ESFUERZO, PRESENTO MI MÁS SINCERO AGRADECIMIENTO.

CORDIALMENTE,

LUISA FERNANDA OSPINA ZULUAGA

A MIS PADRES, POR SU GRAN COLABORACIÓN,
APOYO Y ENTENDIMIENTO; A MI FAMILIA,
QUIENES CON SUS ESTÍMULOS PERMANENTES
POSIBILITARON EL LOGRO DE ESTA META.

TABLA DE CONTENIDO

	PÁG.
INTRODUCCION	1
OBJETIVOS GENERALES	2
OBJETIVOS ESPECIFICOS	2
1. RESEÑA HISTORICA DE LOS ANESTESICOS LOCALES	3
2. ANATOMIA DEL SISTEMA NERVIOSO	5
2.1 NERVIO TRIGEMINO	5
2.2 NERVIO OFTALMICO	5
2.3 NERVIO MAXILAR SUPERIOR	6
2.4 NERVIO MAXILAR INFERIOR	7
2.5 FISILOGIA DEL DOLOR	8
3. GENERALIDADES FARMACOLOGICAS DE LOS ANESTESICOS LOCALES	10
3.1 ANESTESICOS LOCALES MAS USADOS EN ODONTOLOGIA	13
3.1.1 LIDOCAINA	13
3.1.2 PRILOCAINA (CITANEST)	14
3.1.3 ETIDOCAINA HIDROCLORADA	15

	PÁG.	
3.1.4	HIDROCLORURO DE DIPHENIDRAMINA	16
3.1.5	BUPIVACAINA	18
3.1.6	MEPIVACAINA (CARBOCAINA, PMC)	19
3.1.7	PROCAINA	20
3.2	VASOCONSTRICTORES USADOS EN ANESTESICOS LOCALES	21
3.2.1	NORADRENALINA	21
3.2.2	ADRENALINA	21
3.2.3	FELIPRESINA (OCTOPRESINA)	24
3.2.4	VASOPRESINAS	24
3.2.5	FENILEFRINA	24
4.	INSTRUMENTOS	26
4.1	AGUJAS	26
4.2	JERINGA DE CARTUCHO DESECHABLE	27
5.	ESTERILIZACION Y DESINFECCION	29
5.1	FISICOS: CALOR	29
5.2	QUIMICOS:	29
6.	MECANISMO DE ACCION DE LOS ANESTESICOS LOCALES	31
7.	USO DE LOS ANESTESICOS LOCALES EN ODONTOLOGIA	34
7.1	PARADIAGNÓSTICO	34
7.2	PARA DISMINUIR LA HEMORRAGIA	34
7.3	DIAGNOSTICO Y TRATAMIENTO DEL DOLOR CRONICO OROFACIAL	35

	PÁg.
7.4 PARA DISMINUIR EL DOLOR DE LOS MUSCULOS MASTICADORES	35
7.5 ANESTESIA SELECTIVA PARA DIAGNOSTICO DE LA PULPITIS AGUDA MANDIBULAR	36
8. OBSERVACIONES GENERALES PARA LA APLICACION DE LOS ANESTESICOS LOCALES	38
9. BLOQUEO DEL DOLOR EN EL MAXILAR SUPERIOR	40
9.1 INCISIVOS Y CANINOS	40
9.1.1 ASPECTOS ANATÓMICOS	40
9.1.2 ASPECTOS OPERATORIOS	41
9.1.3 INTERVENCIONES QUIRÚRGICAS	41
9.1.4 LA INYECCIÓN	42
9.2 PREMOLARES	44
9.2.1 ASPECTOS Y MATERIAS	44
9.2.2 ASPECTOS OPERATORIOS	45
9.2.3 INTERVENCIONES QUIRÚRGICAS	45
9.2.4 LA INYECCIÓN	45
9.3 MOLARES	46
9.3.1 ASPECTOS ANATÓMICOS	46
9.3.2 ASPECTOS OPERATORIOS	47
9.3.3 LA INYECCIÓN	47
10. BLOQUEO DEL DOLOR EN EL MAXILAR INFERIOR	49
10.1 INCISIVOS Y CANINOS	49
10.1.1 ASPECTOS ANATÓMICOS	49
10.1.2 ASPECTOS OPERATORIOS	50
10.1.3 INTERVENCIONES QUIRÚRGICAS	51

	PÁG.
10.1.4 LA INYECCIÓN	52
10.2 PREMOLARES	53
10.2.1 ASPECTOS ANATÓMICOS	53
10.2.2 ASPECTOS OPERATORIOS	53
10.2.3 INTERVENCIONES QUIRÚRGICAS	54
10.2.4 LA INYECCIÓN	54
10.3 MOLARES	55
10.3.1 ASPECTOS ANATÓMICOS	55
10.3.2 ASPECTOS OPERATORIOS	55
10.3.3 INTERVENCIONES QUIRÚRGICAS	56
10.3.4 LA INYECCIÓN	56
11. DISTRIBUCION DE LAS SOLUCIONES CON LA INYECCION DEL LIGAMENTO PERIODONTAL	60
11.1 TECNICA BASICA	60
12. PACIENTES DE RIESGO	63
12.1 MUJERES EMBARAZADAS	63
12.2 PACIENTE CON DAÑO CARDIACO O HIPERTENSO	63
12.3 PACIENTE CON ASMA O HIPERSENSIBLES A LOS SULFITOS	64
13. COMPLICACIONES	65
13.1 COMPLICACIONES GENERALES	65
13.1.1 COMPLICACIONES PSICÓGENAS	66
13.1.2 COMPLICACIONES TÓXICAS	67
13.1.3 COMPLICACIONES ALÉRGICAS	68
13.1.4 INTERACCIÓN MEDICAMENTOSA	69

	PÁG.	
13.1.5	DIPOPLIA SIGUIENTE A LA ANESTESIA LOCAL BUCAL	70
13.2	PREVENCIÓN Y TRATAMIENTO DE LAS COMPLICACIONES GENERALES	71
13.2.1	VÍAS RESPIRATORIAS LIBRES	71
13.2.2	POSICIÓN DE TRENDELENBURGO	71
13.2.3	RESPIRACIÓN ARTIFICIAL	71
13.2.4	MASAJE CARDIACO EXTERNO	72
14.	COMPLICACIONES LOCALES	73
14.1	AGUJA CONTAMINADA	73
14.2	APLICACION DEMASIADO RAPIDA	73
14.3	DEMASIADO VOLUMEN INYECTADO	73
14.4	AREA INFECTADA	74
14.5	SOLUCION CONTAMINADA CON IONES	74
14.6	LACERACION DEL NERVIO	75
14.7	LACERACION DE UNA ARTERIA O VENA	75
14.8	LACERACION DEL PERIOSTIO	76
14.9	TRISMO	76
14.10	HEMORRAGIA EN EL SITIO DE LA INYECCION	77
14.11	PARESIA FACIAL	77
15.	POR QUE FALLA LA ANESTESIA?	78
15.1	VARIACION ENTRE DIFERENTES PACIENTES	78
15.2	INYECCIÓN EN LOS MÚSCULOS	78
15.3	INYECCION EN UNA ZONA INFECTADA	79
15.4	VARIACIONES ANATOMICAS	79
15.5	INYECCION INTRAVENOSA	79

	PÁg.
15.6 ANASTOMOSIS	79
15.7 REACCIONES INDIVIDUALES	80
BIBLIOGRAFIA	81

INDICE DE GRAFICAS

- FIGURA 1 DIFERENTES VÍAS DE DIFUSIÓN DE LOS ANESTÉSICOS LOCALES EN LA ANESTESIA POR INFILTRACIÓN
- FIGURA 2 DIFERENCIA PRINCIPAL ENTRE ANESTESIA POR INFILTRACIÓN Y ANESTESIA POR BLOQUEO.
- FIGURA 3 DISTRIBUCIÓN DEL NERVIO TRIGÉMINO
- FIGURA 4 DISTRIBUCIÓN CUTÁNEA DEL NERVIO TRIGÉMINO
- FIGURA 5 NERVIO OFTÁLMICO
- FIGURA 6 NERVIO MIXTO SUPERIOR
- FIGURA 7 NERVIO MIXTO INFERIOR
- FIGURA 8 POSICIÓN DE LA AGUJA PARA INYECCIÓN CERCA DE LA ESPINA NASAL
- FIGURA 9 INYECCIÓN EN EL ÁREA DEL AGUJERO INFRAORBITARIO
- FIGURA 10 ANESTESIA TERMINAL DEL PLEXO DENTARIO SUPERIOR
- FIGURA 11 BLOQUEO DE LOS NERVIOS ALVEOLARES POSTERO SUPERIORES (INYECCIÓN EN LA TUBEROSIDAD)
- FIGURA 12 ANESTESIA POR INFLITRACIÓN DE LAS PREMOLARES DEL MAXILAR SUPERIOR

- FIGURA 13 INYECCIÓN EN EL ÁREA DE LA PAPILA INCISIVA (BLOQUEO NASOPALATINO)
- FIGURA 14 BLOQUEO DEL NERVIO PALATINO ANTERIOR
- FIGURA 15 POSICIÓN DE LA AGUJA EN LAS DIFERENTES ETAPAS DEL BLOQUEO MANDIBULAR
- FIGURA 16 POSICIÓN DE LA AGUJA EN EL BLOQUEO DEL NERVIO BUCAL
- FIGURA 17 BLOQUEO DEL NERVIO SUBLINGUAL
- FIGURA 18 ASPECTOS ANATÓMICOS DEL BLOQUEO MENTONIANO
- FIGURA 19 POSICIÓN DE LA AGUJA EN LA ANESTESIA POR INFILTRACIÓN DE LOS INFERIORES
- FIGURA 20 POSICIÓN DE LA AGUJA PARA BLOQUEAR EL NERVIO LINGUAL
- FIGURA 21 PUNCIÓN ENCIMA DEL CANINO
- FIGURA 22 PUNCIÓN DE LA AGUJA PARA INYECCIÓN CERCA DE LA ESPINA NASAL.
- FIGURA 23 INYECCIÓN EN EL ÁREA DE LA PAPILA INCISIVA (BLOQUEO NASO-PALATINO)
- FIGURA 24 PUNCIÓN INICIAL PARA EL BLOQUEO MANDIBULAR
- FIGURA 25 PUNCIÓN DE LA AGUJA PARA EFECTUAR INYECCIÓN
- FIGURA 26 BLOQUEO DEL NERVIO BUCAL
- FIGURA 27 BLOQUEO DEL NERVIO SUBLINGUAL
- FIGURA 28 ANESTESIA POR INFILTRACIÓN DE LOS INCISIVOS INFERIORES
- FIGURA 29 BLOQUEO DEL NERVIO MENTORIANO

- FIGURA 30 AGUJA EN POSICIÓN PARA INYECCIÓN SUPRAPERIÓSTICA
- FIGURA 31 ANESTESIA SUBPERIÓSTICA QUE CAUSA ELEVACIÓN DEL MUCOPERIÓSTIO
- FIGURA 32 (1) AGUJA EN POSICIÓN CORRECTA PARA INFILTRACIÓN DE INCISIVO INFERIOR
(2) POSICIÓN INCORRECTA QUE QUEDA EN EL MÚSCULO.
- FIGURA 33 INYECCIÓN DE INFILTRACIÓN EN EL GROSOR MÁXIMO, PERMITE LA ABSORCIÓN DEL ANALGÉSICO.
- FIGURA 34, 35 ANESTESIA POR INFILTRACIÓN DE PREMOLARES SUPERIORES
- FIGURA 36 ANESTESIA POR INFILTRACIÓN DE MOLARES SUPERIORES
- FIGURA 37 INYECCIÓN DE INFILTRACIÓN PALATINA
- FIGURA 38 BLOQUEO DEL NERVIO PALATINO ANTERIOR
- FIGURA 39 INYECCIÓN INTRA-PERIODONTAL.

INDICE DE DIAPOSITIVAS

- No. 1 ESTRUCTURAS ANATÓMICAS DE LA CARA
- No. 2 DIENTES PERMANENTES
- No. 3 HUESO MAXILAR INFERIOR CARA EXTERNA
- No. 4 HUESO MAXILAR INFERIOR CARA INTERNA
- No. 5 HUESO MAXILAR INFERIOR VISTA LATERAL
- No. 6 PARTE OSEA ARTICULAR SUPERIOR DE LA ATM
- No. 7 MAXILAR DESDENTADO
- No. 8 VISTA INFERIOR DEL CRÁNEO Y MAXILAR SUPERIOR
- No. 9 RADIOGRAFÍAS DE HUESOS DE LA CARA
- No. 10 RADIOGRAFÍA LATERAL DE CARA Y CRÁNEO
- No. 11 MÚSCULOS, VASOS, NERVIOS DE LA CARA Y GLÁNDULA PARÓTIDA.
- No. 12 TIPOS DE JERINGA CORPULES
- No. 13 TIPOS DE ANESTESIA CON VASO CONSTRICTIVOS Y SIN VASOS CONSTRICTIVOS
- No. 14 AGUJAS LARGAS, AGUJAS CORTAS
- No. 15 JERINGA CARGADA
- No. 16 DESINFECCIÓN DE LA ZONA

- No. 17 VIABILIDAD DE LA AGUJA
- No. 18 ANESTESIA DE INCISIVOS INFERIORES
- No. 19 ANESTESIA A NIVEL DEL AGUJERO INFRAORBITARIO
- No. 20 ANESTESIA DE PREMOLARES SUPERIORES
- No. 21 INYECCIÓN A NIVEL DE MOLARES
- No. 21 ANESTESIA A NIVEL DE PAPILAS (NERVIO NASOPALATINO)
- No. 22 INYECCIÓN INFILTRACIÓN PALATINA PARA PREMOLARES
- No. 23 ANESTESIA DEL NERVI PALATINO ANTERIOR
- No. 24 INYECCIÓN A NIVEL DE INCISIVOS INFERIORES
- No. 25 ANESTESIA DEL CANINO INFERIOR
- No. 26 ANESTESIA DEL NERVI MENTONEO ENTRE LOS PREMOLARES
- No. 27 POSICIÓN INICIAL DE LA AGUJA PARA ANESTESIA DEL DENTARIO INFERIOR.
- No. 28 POSICIÓN FINAL DE LA AGUJA PARA ANESTESIA DEL DENTARIO INFERIOR
- No. 29 ANESTESIA DEL N. LARGO BUCAL
- No. 30 ANESTESIA DEL NERVI LINGUAL.



INTRODUCCION

LA ANALGESIA LOCAL ENCIERRA UNA GRAN IMPORTANCIA PARA PREVENIR EL DOLOR DURANTE TRATAMIENTOS DENTALES.

EN AÑOS RECIENTES HA HABIDO ADELANTOS IMPORTANTES, TANTO EN LAS DROGAS UTILIZADAS COMO EN EL EQUIPO PARA SU APLICACIÓN, SE HAN LLEGADO A ESTABLECER PRINCIPIOS BÁSICOS, NECESARIOS PARA SU APLICACIÓN; AL MISMO TIEMPO DEBEN TENERSE EN CUENTA LOS PROBLEMAS QUE PUEDEN PRESENTAR YA QUE IMPONEN UNA GRAN RESPONSABILIDAD CLÍNICA Y LEGAL DEL ODONTÓLOGO.

LAS SECCIONES CORRESPONDIENTES A INSTRUMENTOS, TÉCNICA Y PRECAUSIONES, RESULTAN LOS MÉTODOS MÁS SEGUROS PARA LOGRAR UNA BUENA ANESTESIA LOCAL. AUNQUE LA PRILOCADINA Y LIDOCAINA SON LAS DROGAS MÁS UTILIZADAS, SE HAN MENCIONADO OTRAS PARA MOSTRAR EL PROGRESO EN LA INVESTIGACIÓN EN POS DE ENCONTRAR UN ANALGÉSICO LOCAL IDEAL.

OBJETIVOS GENERALES

CON EL PRESENTE TRABAJO SE HA QUERIDO AMPLIAR Y PROFUNDIZAR LOS CONOCIMIENTOS QUE HEMOS OBTENIDO SOBRE EL TEMA DE ANESTESIA LOCAL. CONOCER LAS VENTAJAS Y DESVENTAJAS DE LOS DIFERENTES ANESTÉSICOS USADOS EN ODONTOLOGÍA, AL IGUAL QUE LAS SUSTANCIAS QUE LE SON AGREGADAS.

OTRO PROPÓSITO, ES DAR A CONOCER INFORMACIÓN BÁSICA NECESARIA PARA LA APLICACIÓN DE UNA BUENA ANESTESIA, PARA EFECTUAR CUALQUIER PROCEDIMIENTO OPERATORIO O QUIRÚRGICO EN LA CAVIDAD ORAL.

OBJETIVOS ESPECIFICOS

DAR A CONOCER LOS BENEFICIOS DE UNA BUENA ANESTESIA EN ODONTOLOGÍA.

MOSTRAR LAS TÉCNICAS DE APLICACIÓN Y PRESENTAR LOS ANESTÉSICOS MÁS USADOS EN LA ACTUALIDAD, PARA PODER LOGRAR UNA BUENA ELECCIÓN DE ESTOS PARA CADA PACIENTE EN PARTICULAR. DEBEMOS ADEMÁS TENER MUY PRESENTE, LAS PRECAUCIONES EN CADA PASO DE LA ANESTESIA, PARA EVITAR LAS POSIBLES COMPLICACIONES.

1. RESEÑA HISTORICA DE LOS ANESTESICOS LOCALES

LA ANESTESIA LOCAL HA SIDO UNA CONQUISTA PENOSA Y MUY RECIENTE DE LA HUMANIDAD, EN SU LUCHA CONSTANTE CONTRA EL DOLOR Y SIN ESCATIMAR ESFUERZOS NI SACRIFICIOS; ÉSTO NO OCURRIÓ ASÍ POR FALTA DE INQUIETUD DEL HOMBRE. LOS EGIPCIOS USABAN LA COMPRESIÓN DE LOS NERVIOS COMO ANESTESIA LOCAL, LO MISMO HICIERON LOS ÁRABES CON AVICENA, EL FABULOSO AMBROSIO PURÉ EN EL RENACIMIENTO Y LOS INGLESES EN LA ÉPOCA DE LOS PIRATAS; EN ITALIA, MARCO URELIO SEVERINUS, USABA EL ENFRIAMIENTO PARA DISMINUÍR LA SENSIBILIDAD DE LA ZONA A OPERAR. ESTA PRÁCTICA SE EXTENDIÓ A FRANCIA Y EUROPA Y SE TENÍA NOTICIA DE QUE W. BLUNDELL EN 1854 USABA LA CONGELACIÓN LOCAL PARA HACER EXTRACCIONES DENTALES.

MOTON Y WARREN EN 1846, DEMUESTRAN LOS BENEFICIOS DE LA ANESTESIA ETÉREA, LAS PROPIEDADES ESTIMULANTES Y ADORMECIMIENTO DE LA MUCOSA BUCAL, CAUSADAS POR LAS HOJAS DE COCA CRITROXILON, FUERON CONOCIDAS POR LOS INCAS, QUIENES CULTIVABAN ESTA PLANTA. EN 1859 VIEMAN AISLA SU PRINCIPAL ACTIVO, EN 1884 SE PUEDE EXPLICAR AL MUNDO QUE ERA POSIBLE OPERAR SIN DOLOR Y SIN PÉRDIDA DE CONCIENCIA, ÉSTO

GRACIAS A KARL KOLLA, OFTALMÓLOGO VIENÉS, QUIEN COMUNICA EL USO DE LA COCAÍNA QUE APLICADA LOCALMENTE, INTERRUMPE TEMPORALMENTE LA CONDUCCIÓN DE LOS ESTÍMULOS, ABOLIENDO LA SENSIBILIDAD PERIFÉRICA; POSTERIORMENTE SE ABANDONA SU USO A CAUSA DE ALTO PODER DE TOXICIDAD Y SE RECURRE A OTRAS SUSTANCIAS; ES ASÍ COMO EN 1909 A. FINHORN, SINTETIZA LA PROCAÍNA, LA CUAL FUÉ AMPLIAMENTE USADA EN ODONTOLOGÍA Y PERMANECIÓ MIENTRAS REPORTES POSTERIORES CONTINUARON Y ASÍ COMENZÓ LA VERDADERA ERA DE LOS ANESTÉSICOS LOCALES Y APARECEN LA TUTOCAÍNA (1922), PROCAÍNA (1932), TETROCAÍNA (1933), ROVOCAÍNA (1943), LIDOCAÍNA (1946), QUE POCO A POCO DESPLAZÓ LA PROCAÍNA, RAVO, MEPIVOCAÍNA 1950, CARBOCAÍNA 1956, PRILOCAÍNA 1961.

LA ANESTESIA LOCAL POR INYECCIÓN DEL MEDICAMENTO NECESITÓ LA CONJUCIÓN DE TRES ACONTECIMIENTOS REVOLUCIONARIOS DE LA MEDICINA, APARICIÓN DE LA JERINGA (C. G. PROVOZ Y G. W. A. LUER) DE LA AGUJA HUECA HIPODÉRMICA (A. WOOD) Y LA DE LOS ANESTÉSICOS LOCALES, TODOS ELLOS SE PRODUJERON A PARTIR DE MEDIADOS DEL SIGLO PASADO Y CONSIGUEN REUNIRSE Y TAL COMO LOS CONOCEMOS ACTUALMENTE RECIEN A PRINCIPIOS DEL PRESENTE SIGLO.

2. ANATOMIA DEL SISTEMA NERVIOSO

2.1 NERVIO TRIGEMINO

LA CAVIDAD ORAL Y EL TEJIDO ADYACENTE ESTÁN INERVADOS POR EL QUINTO NERVIO CRANEANO, EL TRIGEMINO; UNA PORCIÓN MENOR ES MOTORA, PERO LA MAYOR PORCIÓN ES SENSITIVA. ESTA ÚLTIMA PARTE DEL GANGLIO DE GASEN O SEMILUNAR, SITUADO EN LA CAVIDAD DE MECKEL EN EL PISO DE LA FOSA CEREBRAL MC.

DEL GANGLIO DE GLASE SE DESPRENDEN TRES GRANDES RAMAS:

NERVIO OFTÁLMICO

NERVIO MAX SUP.

NERVIO MAX INF.

2.2 NERVIO OFTALMICO

ES ENTERAMENTE SENSITIVO. ENTRA A LA ÓRBITA A TRAVÉS DE LA HENDIDURA ESTENOIDAL Y ALLÍ SE DIVIDE EN TRES RAMAS: NERVIO LACRIMAL, QUE INERVA LA CONJUNTIVA, LA PIEL DEL ÁNGULO EXTERNO DEL OJO Y LA GLÁNDULA LACRIMAL; EL NERVIO NASOCILIAR QUE INERVA LA MUCOSA DE LA PARTE ANTEROSUPERIOR DE LAS FOSAS NASALES, LA PIEL DEL DORSO DE LA NARIZ Y DEL ÁNGULO INTERNO DEL OJO; NERVIO FRONTAL QUE SE DIVI

DE EN INTERNO Y EXTERNO, LOS CUALES INERVAN LA PIEL DEL PÁRPADO SUPERIOR Y LA REGIÓN FRONTAL HASTA EL CUERO CABE LLUDO.

2.3 NERVIO MAXILAR SUPERIOR

ES TAMBIÉN PURAMENTE SENSITIVO. ATRAVIESA EL AGUJERO REDONDO MAYOR PARA LUEGO PENETRAR EN LA FOSA PTERIGOMAXILAR EN DONDE SE DIVIDE EN VARIAS RAMAS MENORES. ENTRE DICHAS RAMAS PODEMOS ENUMERAR:

N. ORBITARIO QUE ENTRA A LA ÓRBITA A TRAVÉS DE LA HENDIDURA ESFENOMAXILAR, CORRE A LO LARGO DE LA PARED EXTERNA DE LA ÓRBITA, PARA LUEGO DAR DOS RAMAS AL INERVAR LA PIEL DE LA PARTE ANTERIOR DE LA SIEN Y ÁNGULO EXTERNO DEL OJO.

LAS RAMAS NASALES POSTERIORES, QUE INERVAN LA MUCOSA POSTERIOR-INFERIOR DE LAS FOSAS NASALES. UNA DE ESTAS RAMAS, EL NERVIO NASOPALATINA, SE DIRIGE HACIA ADELANTE Y ABAJO EN EL SEPTON NASAL, PARA LUEGO, A TRAVÉS DEL AGUJERO INCISIVO, DIVIDIRSE E INERVAR LA MUCOSA Y LA ENCÍA DE LA PARTE ANTERIOR DEL PALADAR ÓSEO.

EL NERVIO PALATINO ANTERIOR, SALE DEL AGUJERO PALATINO POSTERIOR E INERVA EL RESTO DE LA MUCOSA DEL PALADAR DURO Y LA POBLACIÓN PALATINA DE LA ENCÍA. EL NERVIO INTRAORBITARIO ES UNA PROLONGACIÓN DIRECTA DEL NERVIO MAXILAR SUPERIOR. DESPUÉS DE ATRAVERZAR LA HENDIDURA ESFENO MAXILAR, PARA LLEGAR A LA ÓRBITA, CORRE EN EL PISO DE LA MISMA, DIVIDIÉNDOSE EN LAS RAMAS ALVEOLARES POSTERIOR Y ANTERIOR.

JUNTAS FORMAN EL PLEXO DENTARIO SUPERIOR QUE INERVA LOS DIENTES Y LA ENCÍA DEL MAXILAR SUPERIOR. EN ALGUNOS CASOS TAMBIÉN HAY UNA RAMA IRREGULAR (LA RAMA ALVEOLAR SUPERIOR MEDIA) LAS RAMAS TERMINALES DEL NERVIO INTRAORBITARIO, RAMIFICÁNDOSE AQUÍ HACIA LA PIEL SITUADA ENTRE LA HENDIDURA PARPEBRAL Y LAS VENTANAS NASALES.

2.4 NERVIO MAXILAR INFERIOR

LA TERCERA Y ÚLTIMA RAMA DEL NERVIO TRIGUMINO ES MIXTO, AUNQUE PREDOMINANTEMENTE SENSITIVO. BAJA A LA FOSA INTRA TEMPORAL A TRAVÉS DEL AGUJERO OVAL. AQUÍ SE DESPRENDEN LAS RAMAS MOTORAS QUE INERVAN LOS MÚSCULOS MASTICADORES. UNA RAMA SENSITIVA, EL NERVIO BUCAL, BAJA POR LA CARA EXTERNA DEL MÚSCULO BUCINADOR, EL CUAL ATRAVIESA CON NUMEROSAS FIBRAS PEQUEÑAS QUE VAN A INERVAR LA ENCÍA COMPRENDIDA ENTRE EL SEGUNDO MOLAR Y EL SEGUNDO PREMOZAR; LUÉGO EL NERVIO MAXILAR INFERIOR SE DIVIDE EN LAS SIGUIENTES RAMAS SENSITIVAS:

EL NERVIO AURICULOTEMPORAL, QUE EN SU PRIMERA PARTE ESTÁ SITUADO POR DENTRO DEL CUELLO DEL CÓNDILO DEL MAXILAR INFERIOR. EN EL MÁRGEN POSTERIOR DE ÉSTE, ESTÁ CUBIERTO POR LAS GLÁNDULAS PARÓTIDAS Y AQUÍ SE DIRIGE HACIA ARRIBA PARA SEGUIR POR DELANTE DEL CONDUCTO AUDITIVO EXTERNO, E INERVA LA PIEL DE LA SIEN, EL CONDUCTO AUDITIVO EXTERNO Y LA PARTE DE LA CONCHA. EL NERVIO LINGUAL SE DIRIGE HACIA ADELANTE, DOBLÁNDOSE EN ARCO CONVEXO HACIA ABAJO Y HACIA ATRÁS. AQUÍ SE DESPRENDE UNA RAMA, EL NERVIO SUBLINGUAL, QUE A SU

VEZ SE RAMIFICA EN EL PISO DE LA BOCA Y EN LA ENCÍA LINGUAL EN LA PARTE ANTERIOR DEL MAXILAR INFERIOR. LAS RAMAS TERMINALES PENETRAN EN LA LENGUA, E INERVAN SU PORCIÓN CORPORAL.

EL NERVIO ALVEOLAR INFERIOR DESCIEDE PRIMERO INMEDIATAMENTE DETRÁS DEL NERVIO LINGUAL Y LUEGO SE INTRODUCE A TRAVÉS DEL ORIFIDIO DEL CONDUCTO DENTAL INFERIOR, PARA SEGUIR HACIA ADELANTE EN ESTE ÚLTIMO CONDUCTO, DONDE DA RAMAS PARA LOS DIENTES Y LA ENCÍA DEL MAXILAR INFERIOR.

EL NERVIO MENTONIANO, UNA RAMA COLATERAL DEL ALVEOLAR INFERIOR, SALE A TRAVÉS DEL AGUJERO MENTONIANO PARA INERVAR LA ENCÍA BUCAL ENTRE EL SEGUNDO PREMOLAR Y LA LÍNEA MEDIA, INCLUYENDO LA PIEL DEL LABIO INFERIOR Y MENTÓN.

2.5 FISILOGIA DEL DOLOR

EL DOLOR ES UN ESTADO EFECTIVO ANORMAL CAUSADO POR LA ACTIVIDAD PATOLÓGICA DE UN SISTEMA SENSORIAL ESPECÍFICO, QUE TIENE SU PROPIA RED DE FIBRAS NERVIOSAS. LOS CUERPOS CELULARES DE ESTAS FIBRAS SE ENCUENTRAN EN LA RAIZ GANGLIONAL POSTERIOR DE LA MÉDULA ESPINAL Y EN CASO DE LOS NERVIOS CRANEALES EN SU GANGLIO SENSORIAL RESPECTIVO.

TODOS LOS IMPULSOS DE LAS TERMINACIONES NERVIOSAS RECEPTORAS DEL DOLOR DE TODOS LOS TEJIDOS FACIALES O BUCALES LLEGAN A LAS CÉLULAS DEL NÚCLEO ESPINAL DEL QUINTO TÉRMINO CRANEAL, YA SEA QUE ESTOS IMPULSOS LLEGUEN AL CERE

BRO A TRAVÉS DE LOS NERVIOS TRIGÉMINO, GLOsofaríngeo, FASIAL O VAGO. LAS FIBRAS DE LAS CÉLULAS DEL NÚCLEO ESPINAL DEL NERVIO TRIGÉMINO ASCIENDEN PARA LLEGAR AL TÁLAMO, APROXIMADAMENTE ANTES DE ATRAVESAR LA LÍNEA MEDIA. DEL TÁLAMO LAS NEURONAS TERCARIAS ENVÍAN SUS FIBRAS A LA CORTEZA CEREBRAL. LA INTERPRETACIÓN DEL DOLOR NO ESTÁ POR COMPLETO COMPRENDIDA EN LA ACTUALIDAD.



3. GENERALIDADES FARMACOLOGICAS DE LOS ANESTESICOS LOCALES

EL PRIMER ANESTÉSICO LOCAL USADO FUE UN COMPUESTO NATURAL (LA COCAINA) PRINCIPAL ALCALOIDE DE LAS HOJAS DE COCA, - QUÍMICAMENTE ESTÁ COMPUESTO POR UN NÚCLEO, LA ECGONINA, - DERIVADO DE LA TROPINA.

TODOS LOS DEMÁS ANESTÉSICOS LOCALES SON DE ORIGEN SINTÉTICO PERO REPITEN EL ESQUEMA BÁSICO ESTRUCTURADO DE LA COCAÍNA, QUE LLEVA IMPLÍCITA LAS PROPIEDADES FÍSICAS Y QUÍMICAS INDISPENSABLES PARA CUMPLIR SUS FUNCIONES: ELLAS PUEDEN ORGANIZARSE DE LA SIGUIENTE MANERA.

LOS ANESTÉSICOS LOCALES DEBEN SER HIDROSOLUBLES EN TAL MEDIDA QUE PUEDAN DISOLVERSE EN SOLUCIONES ACUOSAS, Y DIFUNDIRSE DESDE EL SITIO EN QUE SON INYECTADOS HASTA LAS FIBRAS O TRONCOS NERVIOSOS. UNA VEZ LLEGADO A ELLOS NECESITA CIERTA LIPOSOLUBILIDAD PARA QUE PENETREN EN LOS TRONCOS NERVIOSOS O EN LAS MEMBRANAS DE LAS FIBRAS. POR TANTO TODOS LOS ANESTÉSICOS LOCALES TIENEN UN CENTRO HIDRÓFILO CONSTITUÍDO EN CASI TODOS LOS CASOS POR UN GRUPO AMÍNICO SECUNDARIO O TERCARIO, UN CENTRO LIPÓFILO CONSTITUÍDO POR UN NÚCLEO CÍCLICO AROMÁTICO O HETEROCÍCLICO

O DE CADENA ABIERTA Y UN NEXO DE UNIÓN QUE PUEDE SER UN ÉSTER O UNA AMIDA, LO QUE DA PASO A UNA CLASIFICACIÓN.

- ANESTÉSICOS LOCALES ÉSTERES
- ANESTÉSICOS LOCALES AMIDAS

OTRA CLASIFICACIÓN SE HACE RESPECTO AL USO CLÍNICO:

- ANESTÉSICOS INYECTABLES; CORRESPONDE A LA ANTERIOR DESCRIPCIÓN FÍSICA.
- ANESTÉSICOS DE SUPERFICIE; TIENEN MAYOR LIPOSOLIBILIDAD QUE LES CONFIERE MAYOR PENETRACIÓN Y ACTUAR APLICADO SOBRE PIEL Y MUCOSAS.
- ANESTÉSICOS POR ENFRIAMIENTO; SON LÍQUIDOS VOLÁTILES Y TIENEN ESTRUCTURA DIFERENTE.

LAS FÓRMULAS DE ANESTÉSICOS LOCALES SIN ADRENALINA Y POR TANTO SIN ANTIOXIDANTE, HACEN QUE LA SOLUCIÓN TENGA UN PH ALTO. EL PH DE LAS DIVERSAS SOLUCIONES PUEDE VARIAR CON LÍMITES DE FÁBRICA ESPECIALIZADO Y CON UN GRADO DE AMORTIGUADOR REQUERIDO, ASÍ QUE EL PH NO DEBE SER MENOR A 3.0 Y NO MAYOR AL VALOR DADO POR LA ESPECIFICACIÓN.

LA CAPACIDAD AMORTIGUADORA DE LA SOLUCIÓN, SERA TAL QUE UN VOLUMEN DE 20 ML. DE SOLUCIÓN, REQUERIRAN NO MÁS DE 1.5 ML. DE 0.5 UN MOL/LITRO DE SOLUCIÓN HIDRÓXIDO DE SODIO, Y LLEVAR EL VALOR DEL PH A 6.5 PORQUE EL ÁCIDO PRODUCE DOLOR.

UN FÁBRICA PRODUCE UNA CÁRPULE ALCALINA, QUE CONTIENE UN

AMORTIGUADOR APROPIADO PARA PRODUCIR UN PH NEUTRO. EL DOLOR PUEDE TAMBIEN SER CAUSADO POR ISOTONICIDAD DE LA SOLUCIÓN DIFERENTE A LA DEL ÁREA DE INYECCIÓN Y LA VELOCIDAD A LA CUAL LA SOLUCIÓN ES EXPULSADA DE LA CÁRPULA.

UNA SOLUCIÓN SIN VASOCONSTRICTOR DIFUNDIRÁ MÁS RÁPIDAMENTE Y DISMINUIRÁ ALGUNAS DE LAS POSIBLES CAUSAS DE DOLOR, SIN EMBARGO LOS MODERNOS ANESTÉSICOS LOCALES SON TAN PODEROSOS, QUE LOS EFECTOS SON TAN INMEDIATOS QUE EL DOLOR DE LA INYECCIÓN ES NORMALMENTE SOBRELLEVADA, SI ESTA ES DADA LENTAMENTE, EL DOLOR PRODUCIDO PUEDE SER DEBIDO MAS AL VASO CONSTRICTOR QUE AL PH.

LA LIPOSOLUBILIDAD DE LOS ANESTÉSICOS DETERMINA SI ES EFECTIVO COMO ANESTÉSICO TÓPICO, LA LIDOCAINA Y LA MEPIVACAINA SON BUENOS ANESTÉSICOS TÓPICOS.

LA UNIÓN DE LOS ANESTÉSICOS A LAS PROTEÍNAS INFLUYE EN LA DURACIÓN DE LA ANESTESIA.

LA SOLUBILIDAD Y OTRAS CARACTERÍSTICAS COMO SITIO DE INYECCIÓN, VASCULARIZACIÓN, ANATOMÍA DEL NERVIOS, VOLÚMEN DE INYECCIÓN, VASO CONSTRICTOR TAMBIEN INFLUYEN EN LAS CARACTERÍSTICAS CLÍNICAS DE LOS ANESTÉSICOS.

EL PKA DEFINE EL PH EN EL CUAL LA FORMA IONIZADA Y NO IONIZADA ESTÁ EN COMPLETO EQUILIBRIO. LA FORMA BÁSICA DE UN ANESTÉSICO LOCAL PUEDE DIFUNDIRSE AL OTRO LADO DE LA ENVOLTURA LIPÍDICA DEL NERVIOS Y LA MEMBRANA CELULAR. EL

EL PKA DEFINE LA PROPORCIÓN DE ANESTÉSICO LOCAL EN UN ESTADO DIFUSO.

3.1 ANESTESICOS LOCALES MAS USADOS EN ODONTOLOGIA

3.1.1 LIDOCAÍNA

FUE EL PRIMER ANALGÉSICO LOCAL DEL GRUPO NO ÉSTER ANÍLIDO USADO EN ODONTOLOGÍA. SE SINTETIZÓ POR PRIMERA VEZ EN 1943 POR NILS LÖFGREN. ESTA DROGA ES LA MÁS UTILIZADA DE LOS ANESTÉSICOS LOCALES, Y ES AÚN UNA DE LAS MÁS EFICACES DISPONIBLES. LA SOLUCIÓN EMPLEADA PARA INYECCIÓN LOCAL EN ODONTOLOGÍA ES DE 2% Y SE PUEDE APLICAR HASTA 10ML EN UN ADULTO, LO QUE DA UNA DOSIS TOTAL DE 200 MG., SI LA SOLUCIÓN TIENE VASOCONSTRICTOR, LA ABSORCIÓN SERÁ MÁS LENTA Y LA DOSIS MÁXIMA SERÁ DE 25 ML., AL 2%, PERO DEBIDO A LOS ACCIDENTES QUE PUEDEN PRESENTARSE, DEBE USARSE SOLAMENTE 15 MG.

LA LIDOCAINA ES UNA DROGA SUMAMENTE EFICAZ. ES ESTABLE Y TOLERA LA EBULLICIÓN Y LA ESTERILIZACIÓN EN AUTOCLAVE. LA ACCIÓN ANALGÉSICA SE ESTABLECE RÁPIDAMENTE, ES DOS VECES MÁS EFICAZ QUE LA PROCAINA Y ES DE MAYOR DURACIÓN, PUEDE DURAR HASTA TRES HORAS. ES MÁS TÓXICA PERO SE REQUIERE MENOR CANTIDAD POR SU MAYOR PODER DE ACCIÓN.

PARA OBTENER ANALGESIA SUPERFICIAL, PUEDEN EMPLEARSE UNGUENTOS AL 5%. EN OCASIONES SE AÑADEN ENZIMAS COMO LA HIALURONIDAZA PARA AYUDAR A LA ABSORCIÓN POR LA MEMBRANAS MUCUOSAS.

LAS REACCIONES ALÉRGICAS A LA LIDOCAINA SON POCO FRECUENTES Y PUEDEN SER CAUSADAS DEBIDO A PROBLEMAS DEL CORAZÓN, DESEQUILIBRIO ELECTROLÍTICO, ANEMIA, O VARIACIONES DEL SISTEMA ENZIMÁTICO.

ESTA ALERGIA SE MANIFIESTA COMO DISMINUCIÓN EN CIRCULACIÓN DEL S.N.C., A VECES SE CONFUNDE CON OTRAS REACCIONES CAUSADAS POR DROGAS USADAS COMUNMENTE O CON REACCIONES HACIA ADITIVOS O PRESERVATIVOS.

LAS REACCIONES QUE PUEDEN PRESENTARSE DESPUES DE LA APLICACIÓN DE LA LIDOCAINA SON:

- URTICARIA O DERMATITIS ESFOLIATIVA
- EDEMA OROFACIAL O PARPEBRAL
- DISTURBIOS RESPIRATORIOS
- LESIONES EN PIE
- CONVULSIONES
- SÍNTOMAS GASTROINTESTINALES O ESTADOS DE COMA
- SENSIBILIDAD POSITIVA A PRUEBA DE PIEL
- TRANSFORMACIONES LINFOCITARIAS IN-VITRO POSITIVA.

3.1.2 PRILOCAINA (CITANEST)

QUÍMICAMENTE CONOCIDA COMO N-PROPILAMINA 2 METIL PROPINA ES UNA AMIDA, SE ABSORBE LENTAMENTE DESDE EL SITIO DE PUNCIÓN Y ES MENOS TÓXICA EN EL S.N.C. ES METABOLIZADA EN EL HÍGADO Y RIÑONES.

LA ORTOTULINA, ES UN METABOLITO DE LA PRILOCAÍNA QUE

PUEDE PRODUCIR METAHEMOGLOBULINEMIA, LA CUAL SE PUEDE PRODUCIR POR ADMINISTRAR GRANDES DOSIS DE PRILOCAINA.

LA DOSIS MÁXIMA SEGURA USADA CON O SIN EPINEFRINA ES DE 8MG POR KG. LA MÁXIMA ES DE 600 Mg., COMO UNA INYECCIÓN AISLADA EN UN ADULTO SANO. LA ADICIÓN DE SUSTANCIAS VASOACTIVAS (OCTOPRESIN) PARA LA PRILOCAINA NO LIMITÓ LOS NIVELES DE ANESTESICO LOCAL EN EL PLASMA. SOLAMENTE CANTIDADES DE DROGAS MENORAS DE 0.1 MG POR ML DE PLASMA FUERON DETECTADOS. LOS NIVELES TOPES FUERON DETECTADOS ENTRE 12 Y 18 MINUTOS.

LA VIDA MEDIA DE LA PRILOCAINA EN EL PLASMA FUE DE 30 MINUTOS EN PROPORCIÓN DEL 3% .

LA ELIMINACIÓN TOTAL DE LA DROGA NO FUE MAYOR A 120 MINUTOS LA PRILOCAINA DESPUES DE LA INYECCIÓN PERIORAL LLEGA A SER ESCASAMENTE CONCENTRADA EN LA SANGRE FETAL, PERO DEBE INYECTARSE NO MÁS DE 3 CÁRPULES A MUJERES EMBARAZADAS.

3.1.3 ETIDOCAINA HIDROCLORADA

ANALGÉSICO LOCAL TIPO AMIDA CON ACCIÓN PROLONGADA.

1.5% DE ETIDOCAINA HIDROCLORADA CON 1:200.000 DE EPINEFRINA, SU PRIMERA MAGNITUD DEL DOLOR POST OPERATORIO PRODUCE MAYOR PÉRDIDA DE SANGRE QUE CUANDO SE ANESTESIA CON LIDOCAINA AL 2% CON 1:100.000 DE EPINEFRINA.

LA ETIDOCAINA TIENE ESTRUCTURA SIMILAR A LA LIDOCAINA, LA ETIDOCAINA ES MUY LIPOSOLUBLE Y SE CONCENTRA EN LA MEMBRANA DEL NERVIJO EN CANTIDADES RELATIVAMENTE ALTAS Y PERMANECE UNIDA POR TIEMPO PROLONGADO, LO QUE HACE QUE SE PROLONGUE LA ACCIÓN ANESTÉSICA AL DOBLE QUE LA LIDOCAINA. LA ETIDOCAINA ES MENOS TÓXICA EN EL NERVIJO Y REQUIERE MENOS VASOCONSTRUCTOR OTRA VENTAJA ES QUE ACTÚA RÁPIDAMENTE EN LOS PRIMEROS 5 MINUTOS DESPUES DE APLICADA.

LA DURACIÓN DE LA ETIDOCAINA LA HACE UN ANESTÉSICO LOCAL DE ELECCIÓN PARA PROCEDIMIENTOS PROLONGADOS.

UNA MAYOR CONCENTRACIÓN DE ETIDOCAINA PRODUCE VASODILATACIÓN, POR TANTO UNA RÁPIDA ELIMINACIÓN.

LA COMBINACIÓN DE UN ANESTÉSICO LOCAL DE LARGA ACCIÓN COMO LA ETIDOCAINA Y ADMINISTRACIÓN PREOPERATORIA DE UN ANALGÉSICO CON ANTIINFLAMATORIO NO ESTEROIDE (IBUPROFEN) PRODUCE UNA REACCIÓN EN EL DOLOR POST OPERATORIO.

3.1.4 HIDROCLORURO DE DIPHENIDRAMINA

REACCIONES ALÉRGICAS A ANESTÉSICOS LOCALES SON FAVORECIDAS POR STRESS DEL PACIENTE Y LA EPINEFRINA ADMINISTRADA EXAGERADAMENTE. CUANDO UN PACIENTE PRESENTA UNA HISTORIA DE ALERGIA A ANESTÉSICOS LOCALES PODRÁ ELEGIRSE UN ANESTÉSICO LOCAL QUE SEA QUÍMICAMENTE DIFERENTE AL ANESTÉSICO EN CUESTIÓN, DIFERENTE DE AMIDAS Y ÉSTER. LAS HISTAMINAS SON LA PRÓXIMA ELECCIÓN.

EN 1939, ROSENTHAL Y MINAROL ENCONTRARON QUE UNA ANTIHISTAMINA PRODUCIA ANESTESIA LOCAL Y DE MÁS LARGA DURACIÓN QUE LA PROCAINA AL 1%.

LEAVITT Y CODE REPORTARON QUE LA ACCIÓN ANESTÉSICA LOCAL DEL HIDROCLORURO DE DIPHENIDRAMINA (BENADRYL) FUE 2.5 VECES MÁS POTENTE QUE LA PROCAINA, PERO IRRITA LOS TEJIDOS EN ALTAS CONCENTRACIONES. EL USO DE HIDROCLORURO DE DIPHENIDRAMINA FUE NOTIFICADO POR PRIMERA VEZ EN 1961 PARA LA EXTRACCIÓN DE UNA MUELA.

EL PROCESO DE ANESTESIA ES MÁS DEMORADO (6 MINUTOS) LA DURACIÓN ES MAS CORTA, PERO DÁ UNA ANESTESIA ADECUADA EN CIRUGIAS MENORES, PERO NO EN AQUELLAS QUE NECESITAN ELIMINACIÓN DE HUESO.

PARA USO CLÍNICO SE RECOMIENDA CONCENTRACIONES DE 1:100.000 CONCENTRACIONES MAYORES PUEDEN CAUSAR SENSACIÓN DE ESCOSOR EN LA INYECCIÓN Y POTENCIALMENTE NECROSIS DE TEJIDO.

LA CANTIDAD PARA PROCEDIMIENTOS DENTALES RARAMENTE EXCEDE 50 MILIGRAMOS POR CITA.

COMO LA DOSIS MÁXIMA INTRAVENOSA ES DE 100 MG., ES SEGURO INYECTADA MÁS DE 5 CC. SI ES NECESARIO PARA UNA ANESTESIA DENTAL, PERO PUEDE PROVOCAR SOMNOLENCIA, COSA QUE SE DEBE ADVERTIR A LOS PACIENTES.

LOS PACIENTES QUE NO DEBEN RECIBIR ESTA DROGA SON:

- MUJERES EMBARAZADAS
- PACIENTES CON HIPERSENSIBILIDAD A LA DROGA O ALERGIA
- ASMA
- ULCERA PÉPTICA
- GLAUCOMA
- HIPERTROFIA BENIGNA DE PRÓSTATA U OBSTRUCCIÓN DE LA VEJIGA

3.1.5 BUPIVACAINA

LARGA ACCIÓN ANESTÉSICA LOCAL SIMILAR A LA ETIDOCAINA.

ANESTÉSICO LOCAL INTRODUCIDO EN 1963. TIENE ESTRUCTURA SIMILAR A LA MEPIVACAINA, SON IGUALES EXCEPTO POR EL BUTIL (4 CARBONOS) SUSTITUIDO POR EL METIL, UN CARBONO GRUPO DE LAS AMIDAS AROMÁTICAS. ESTO HACE QUE HAYA UNA GANANCIA DE POTENCIAL Y DURACIÓN DE LA ANESTESIA.

UNA LARGA CADENA DE 5 CARBONOS CAUSA IRRITACIÓN EN LOS TEJIDOS, LA SUSTITUCIÓN DE LOS CUATRO CARBONOS HACE AUMENTAR LA VIBRACIÓN DE LA ANESTESIA Y DISMINUYE LA POSIBLE CITO-TOXICIDAD.

LA BUPIVACAINA AL IGUAL QUE LA LIDOCAINA Y LA MEPIVACAINA ES SINTETIZADA EN EL HÍGADO.

LA LIPOSOLUBILIDAD ES ALTA POR SU LARGA CADENA DE CARBONOS ALIFÁTICOS. LA LIPOSOLUBILIDAD DETERMINA LA POTENCIA INTRÍNSECA DE LA ANESTESIA. LA BUPIVACAINA ES LA MÁS POTENTE DEL GRUPO Y LA MÁS LIPOSOLUBLE Y SE PUEDE ANESTESIAR CON CONCENTRACIÓN TAN BAJA COMO 0.25% . LA BUPIVACAINA -

EN SOLUCIÓN ACUOSA DE 0.5% O MÁS ASEGURA UNA PROFUNDA ANESTESIA TÓPICA EN LENGUA Y MUCOSA ORAL.

SU USO ES ESPECÍFICO EN CIRUGÍA DE TERCEROS MOLARES INCLUIDOS, ELIMINACIÓN DE TORUS, FRACTURAS FACIALES Y PROCEDIMIENTOS ENDODÓNTICOS.

LA BUPIVACAINA, ES ADMINISTRADA TAMBIÉN EFICAZMENTE EN ALTAS CONCENTRACIONES DE 0.75% SIN EPINEFRINA Y ÓPTIMA AL 0.5% CON 1:200.000 DE EPINEFRINA.

CUANDO LA BUPIVACAINA ES ADMINISTRADA, LOS PACIENTES DEBEN SER INFORMADOS DE LA PROLONGADA ANESTESIA EN LABIOS Y MEJILLAS.

3.1.6 MEPIVACAINA (CARBOCAÍNA, PMC)

ES UN ANALGÉSICO LOCAL PARECIDO A LA LIDOCAINA Y PUEDE EMPLEARSE EN SOLUCIÓN AL 3% O AL 2% CON 1:80.000 DE ADRENALINA.

ES UN BUEN ANALGÉSICO LOCAL CON ADRENALINA O SIN ELLA, SU CORTO PERÍODO DE ACCIÓN PUEDE SER VENTAJOSO PARA ALGUNOS TRATAMIENTOS DENTALES.

LA MEPIVACAINA SIN VASOCONSTRUCTOR, TIENE UNA FECHA DE CADUCIDAD DE 5 AÑOS, SIN TENER EN CUENTA CONDICIONES DE ALMACENAMIENTO.

LA DOSIS TOTAL DE METIVACAINA NO DEBE EXCEDER DE 300 MG. O 15 ML. DE SOLUCIÓN AL 2%.

PUEDE SER MENOS TÓXICA QUE LA LIDOCAINA.

3.1.7 PROCAINA

ES UN ANESTÉSICO DEL GRUPO ÉSTER. SE SINTETIZÓ EN 1904 POR EINHORN, Y SU FORMA DE CLORHIDRATO HA SIDO UNO DE LOS ANALGÉSICOS MÁS UTILIZADOS. SE USA PARA BLOQUEO E INFILTRACIÓN EN FORMA DE SOLUCIÓN AL 2%, NO SIRVE COMO ANESTÉSICO DE SUPERFICIE POR SU DEFICIENTE GRADO DE ABSORCIÓN SOBRE MUCOSA.

EL DESCUBRIMIENTO DE LA PROCAINA FUE UN GRAN AVANCE SOBRE LA COCAINA, YA QUE ES MENOS TÓXICA, AUNQUE MENOS POTENTE.

LA PROCAINA SE ABSORBE RÁPIDAMENTE DEL SITIO DE INYECCIÓN PUESTO QUE ES UN VASO DILATADOR LIGERO, POR ESO ES NECESARIO AGREGAR UN VASO CONSTRICTOR COMO ADRENALINA AL 2:400.000 O AL 1:50.000, ASÍ SE LOGRARÁ UNA ANALGESIA EN 5 MINUTOS QUE DURARÁ DE MEDIA HORA A 2 HORAS. SE PUEDE APLICAR SUBCUTÁNEAMENTE O INTRAVENOSA, EN ADULTOS LA DOSIS PUEDE SER DE 400 MG., O 20 MILILITROS DE SOLUCIÓN AL 2%.

LA PROCAINA PUEDE SENSIBILIZAR A PERSONAS SUSCEPTIBLES Y CAUSAR DERMATITIS, URTICARIA, Y EDEMA DE LA GLOTIS. AUMENTADO EL NÚMERO DE PERSONAS SENSIBILIZADAS DEBIDO AL USO DE PENICILINA PROCAÍNICA, POR TANTO ES PELIGROSO USAR

EN PACIENTES CON ANTECEDENTES DE ALERGIA A LA PENICILINA.

3.2 VASOCONSTRICTORES USADOS EN ANESTESICOS LOCALES

3.2.1 NORADRENALINA

ISÓMERO LEVO, SUELE CONOCERSE COMO NOREPINEFRINA Y SU NOMBRE OFICIAL ES U.S.P. DE LEVARTERENOL, EL PREFIJO NOR SIGNIFICA QUE TIENE UN GRUPO METILOMENOS QUE LA ADRENALINA. TODOS LOS EFECTOS DE LA ESTIMULACIÓN DEL NERVIOSIMPÁTICO ADRENÉRGICO PUEDEN PRODUCIRSE CON NORADRENALINA.

LA NORADRENALINA ESTIMULA LOS NERVIOS SIMPÁTICOS Y PRODUCE EFECTOS A TODOS LOS NIVELES, EN EL CORAZÓN LA FUERZA Y FRECUENCIA DE CONDUCCIÓN, AUMENTO DE LA P.A. Y VASOCONSTRICCIÓN DE LAS GLÁNDULAS SUDORÍPARAS ECRINAS Y LOS VASOS SANGUÍNEOS DE LOS MÚSCULOS ESQUELÉTICOS RESPONDEN CON VASODILATACIÓN.

3.2.2 ADRENALINA

LA PREPARACIÓN DE LA FARMACOPEA, ES EL ISÓMERO LEVO, LA FORMA NATURAL EN E.U. SE CONOCE CON EL NOMBRE DE EPINEFRINA. LA ADRENALINA SE PREPARA SINTÉTICAMENTE O SE EXTRAE DE LAS GLÁNDULAS SUPRARENALES DE LOS BOVINOS; LOS PREPARADOS OBTENIDOS DE ESTAS GLÁNDULAS PUEDEN CONTENER HASTA EL 4% DE NORADRENALINA, AUNQUE GENERALMENTE CONTIENEN MENOS.

LA ADRENALINA PRODUCE AUMENTO DE LA PRESIÓN SISTÓLICA Y DISMINUCIÓN DE LA DIASTÓLICA. AUMENTA LA DIFERENCIA DEL PULSO Y LA PRESIÓN MEDIA PUEDE AUMENTAR O DISMINUIR LIGERAMENTE.

LA ADRENALINA TIENE ACCIÓN MÁS INTENSA SOBRE EL CORAZÓN QUE LA NORADRENALINA. TIENE RIESGO DE PRODUCIR ARRITMIAS CARDIACAS.

LA INYECCIÓN SUBCUTÁNEA DE ADRENALINA PRODUCE PALIDEZ LOCAL DE LA PIEL POR CONSTRICCIÓN DE ARTERIOLAS.

FRECUENTEMENTE SE AÑADE ADRENALINA A PREPARADOS DE ANESTÉSICOS LOCALES PARA RETRASAR SU ABSORCIÓN A NIVEL DE LA ZONA INYECTADA O PROVOCAR CONSTRICCIÓN.

LA CONCENTRACIÓN DE ADRENALINA USADA ES DE APROXIMADAMENTE 10 MG/ML, LA SOLUCIÓN MÁS CONCENTRADA PROVOCA IZQUEMIA TAN INTENSA QUE PUEDE CAUSAR NECROSIS. LA APLICACIÓN TÓPICA EN MUCOSAS DISMINUYE LA HEMORRAGIA CAPILAR.

EL ADENOCROM, PRODUCTO DE OXIDACIÓN DE LA ADRENALINA, SE USA COMO HEMOSTÁTICO PARA CONTROL DE HEMORRAGIAS CAPILARES.

LA PROPIACAINA TIENE ACCIÓN VASOCONTRACTORA, POR TANTO SU ABSORCIÓN DESDE UN LUGAR DE INYECCIÓN ES LENTA, LA MAYOR PARTE DE OTROS ANESTÉSICOS NO EJERCE TAL EFECTO Y ALGUNOS COMO LA PROCAINA Y LA LIDOCAINA TIENEN EFECTO VASODILATADOR POR LO TANTO, LOS ANESTÉSICOS LOCALES DE INFILTRACIÓN O

BLOQUEO REGIONAL, FRECUENTEMENTE SE EMPLEAN JUNTO CON UN VASO CONSTRICTOR PARA DISMINUIR EL RITMO DE ABSORCIÓN - HACIA LA CIRCULACIÓN GENERAL.

LOS VASOCONSTRICTORES MÁS FRECUENTEMENTE USADOS SON ADRENALINA 1:80.000, NORADRENALINA (1:25.000) ALFAMETIL NORADRENALINA (1:10.000) Y FENILEFRINA.

EL EMPLEO DE UN VASO CONSTRICTOR DISMINUYE LA TOXICIDAD AGUDA DEL ANESTÉSICO LOCAL PERO NO ESTÁ EXCENTO DE PELIGROS.

SE HA DEMOSTRADO QUE LA ADRENALINA AL 1:80.000 AUMENTA HASTA EL 17% Y 11% RESPECTIVAMENTE LA PRESIÓN SISTÓLICA Y - DIASTÓLICA, MIENTRAS QUE LAS CIFRAS DE NORADRENALINA AL 1:25.000 SON DE 42% Y 61%; TALES AUMENTOS DE PRESIÓN ARTERIAL PUEDEN SER PELIGROSOS EN PACIENTES CON ENFERMEDAD - CARDIOVASCULAR. PARECE QUE NO ESTÁ JUSTIFICADO UTILIZAR CONCENTRACIONES TAN ELEVADAS COMO 1:25.000.

LOS VASOS CONSTRICTORES DEBEN USARSE EN LA MENOR CONCENTRACIÓN EFICAZ POSIBLE.

LOS ANTIDEPRESORES TRICÍCLICOS POTENCIAN LAS ACCIONES PRESORAS DE LA ADRENALINA Y NORADRENALINA, POR TANTO LOS - ANESTÉSICOS LOCALES QUE CONTIENEN VASOCONSTRICTORES DE CATECOLAMINAS DEBEN USARSE CON PRECAUSIÓN EN PACIENTES TRATADOS CON TALES DROGAS.

3.2.3 FELIPRESINA (OCTOPRESINA)

DERIVADO DE LA VASOPRESINA, NO ES POTENCIADO POR LOS ANTI-DEPRESORES TRICÍCLICOS.

LOS VASOCONSTRICTORES NO DEBEN SUMINISTRARSE CON ANESTÉSICOS LOCALES UTILIZADOS PARA PRODUCIR ANESTESIA EN ESTRUCTURAS DELGADAS COMO DEDOS, PORQUE LA INTENSA ISQUEMIA PRODUCIDA, PUEDE CAUSAR GANGRENA. LA PRILOCAINA, BUTINILCAINA Y MEPIVACAINA NO REQUIEREN LA ADICIÓN DE UN VASOCONSTRUCTOR Y SON ÚTILES EN ESTOS CASOS.

3.2.4 VASOPRESINAS

SE PREPARA EN LA FORMA DE UNA SOLUCIÓN ACUOSA ESTÉRIL, POR UN PROCESO DE FRAGMENTACIÓN DE LA HIPÓFISIS DE BUEY U OTRO MAMÍFERO. ÉSTA SOLUCIÓN TIENE UNA POTENCIA DE 20 ML DE ACTIVIDAD PRESORA.

EL EFECTO MÁS PELIGROSO ES QUE PUEDE DISMINUIR EL GASTO CARDIACO, LO QUE PODRÍA PROVOCAR VASOCONSTRICCIÓN CORONARIA, OCACIONANDO ATAQUES DE ANGINA E ISQUEMIA CARDIACA.

3.2.5 FENILEFRINA

SIMILAR ACCION A LA ADRENALINA Y NORADRENALINA, ADHIERE EN QUE ES MÁS ESTABLE Y POR LO TANTO LA DURACIÓN DE SU ACTIVIDAD FARMACOLÓGICA ES MAYOR. SU ACCIÓN PRESORA ES MENOR, CARECE DE EFECTOS CARDIACOS, TIENE RELATIVA TOXI-

CIDAD, NO PRODUCE ARRITMIAS CARDIACAS, CON ANESTÉSICO LOCAL
SE USA EN CONCENTRACIÓN DE 1:2.500



4. INSTRUMENTOS

PARA SELECCIONAR LA JERINGA DEBE TENERSE EN CUENTA LA FACILIDAD DE MANEJO, PUESTO QUE ES IMPORTANTE QUE LA JERINGA SE ACOMODE A LA MANO. PARA PODER REALIZAR LA ASPIRACIÓN Y LA INYECCIÓN, MIENTRAS LA OTRA MANO RETRAE EL TEJIDO BLANDO.

ES IMPORTANTE QUE LA JERINGA SEA DE SUCCIÓN YA QUE MUCHAS ZONAS DE LA BOCA SON ALTAMENTE VASCULARIZADAS Y SI SE APLICARA LA INYECCIÓN EN UN VASO, NO SE OBTIENE LA ANESTESIA, SE AUMENTA LA TOXICIDAD DEL ANESTÉSICO LOCAL LO QUE PUEDE OCASIONAR DESMAYOS Y OTROS EFECTOS ADVERSOS EN EL PACIENTE.

4.1 AGUJAS

EL EMPLEO DE AGUJAS DESECHABLES ELIMINA EL RIESGO DE UNA INFECCIÓN CRUZADA, YA QUE SE USA UNA POR CADA PACIENTE; LA MAYOR PARTE DE LAS AGUJAS TIENE UN PABELLÓN DE PLÁSTICO YA INCORPORADO, EL CUAL SE ATORNILLA EN EL CARTUCHO PARA SOSTENERLO.

VENTAJAS DE LAS AGUJAS DESECHABLES:

- NO SERÁN OBJETO DE DAÑO POR ESTERILIZACIÓN REPETIDA
- PUEDE USARSE AGUJA DEL CALIBRE MÁS FINO, QUE PERMITA UNA PENETRACIÓN MÁS FÁCIL EN LOS TEJIDOS Y CAUSE MENOS MOLESTIA AL PACIENTE.

4.2 JERINGA DE CARTUCHO DESECHABLE

LA JERINGA METÁLICA DE CARTUCHO ES MUY SENCILLA DE PREPARAR, YA QUE LA SOLUCIÓN ANALGÉSICA VIENE ESTERIL EN EL CARTUCHO DESECHABLE; ES LA MÁS COMUNMENTE USADA PARA ADAPTAR UN CARTUCHO QUE CONTENGA 1.5, 1.8.2, 2.2ML., DE SOLUCIÓN, EL CARTUCHO TIENE EN UN EXTREMO UN TAPÓN DE HULE DEPRECIBLE, QUE SIRVE DE PISTÓN Y UN SELLO CIRCULAR DE HULE O METAL DELGADO EN EL OTRO EXTREMO; EL TUBO DE VIDRIO DEL CARTUCHO TOMA EL LUGAR DEL CILINDRO DE LA JERINGA. ÉSTA EMPLEA UNA AGUJA CON PUNTAS CORTANTES A AMBOS LADOS Y CUANDO EL CARTUCHO SE ADAPTA A LA JERINGA, EL SELLO SE PERFORA CON UN EXTREMO DE LA AGUJA QUE SOBRESALE DENTRO DE LA MISMA. EL MOVIMIENTO DEL ÉMBOLO FORZA EL TAMPON DE HULE A LO LARGO DE LA LUZ DEL CARTUCHO, LO QUE DESCARGA LA SOLUCIÓN POR LA AGUJA.

EXISTEN OTROS TIPOS DE JERINGAS QUE SON DESECHABLES:

- UNIDAD CARTUCHO
- AGUJA TIPO DISPOSALL
- UNIDAD DUFAL CARTIX
- JERINGA DE ASPIRACIÓN
- JERINGA OPERADA POR ENERGÍA DE RESORTE - HIPOMAT

- JERINGA OPERADA POR ENERGÍA DE GAS. -DENSCO-
- INYECTOR A CHORRO PARA ODONTOLOGÍA DERMOGET, PANGET, STEPHENS.

5. ESTERILIZACION Y DESINFECCION

EN ANESTESIA, ES ESENCIAL QUE LAS JERINGAS E INSTRUMENTOS ESTÉN ESTERILIZADOS ANTES DE SU USO, DE LO CONTRARIO PUEDE ORIGINARSE INFECCIONES GRAVES; CUANDO SE APLICA UNA INYECCIÓN, LA AGUJA PENETRA CON PROFUNDIDAD EN LOS TEJIDOS Y SI HAY UNA INFECCIÓN ACTUAL EN EL SITIO DE LA INSERCIÓN AL FORZAR EL ANESTÉSICO LOCAL A TRAVÉS DE LOS TEJIDOS, SÓLO TIENDE A DIFUNDIRLOS.

LA DESINFECCIÓN NO ES TAN SEGURA COMO LA ESTERILIZACIÓN. LOS PRINCIPALES MÉTODOS DE ESTERILIZACIÓN Y DESINFECCIÓN SON:

5.1 FÍSICOS: CALOR

- AGUA HIRVIENDO
- AUTOCLAVE (VAPOR A PRESIÓN)
- ESTERILIZACIÓN DE AIRE CALIENTE
- PLANEADO

RADIACIÓN POR MEDIO DE RAYOS GAMA

5.2 QUÍMICOS:

DESINFECTANTES LÍQUIDOS:

- FENOLES
- ALCOHOLES
- HALÓGENOS
- ALDEHÍDOS
- COMPUESTOS DE AMONIO CUATERNARIO
- ACEITE DE PINO

GASES:

- GAS DE FORMA DE HIELO
- GAS DE ÓXIDO DE ETILENO.

6. MECANISMO DE ACCION DE LOS ANESTESICOS LOCALES

EL OBJETIVO BÁSICO DE TODOS LOS ANESTÉSICOS LOCALES, ES EL DE BLOQUEAR LA CONDUCCIÓN NERVIOSA Y EL PRINCIPIO DE ACCIÓN ES EL MISMO PARA TODOS LOS TIPOS DE SOLUCIÓN ANESTÉSICA. HAY MUCHAS TEORÍAS ACERCA DE LA FORMA DE ACTUAR. DE ACUERDO A LA TEORÍA MÁS AMPLIAMENTE REPETIDA, LOS ANESTÉSICOS LOCALES IMPIDEN EL PASO NORMAL DE LOS IONES A TRAVÉS DE LA MEMBRANA DEL NERVIO, Y SIN LOS CUALES NO PUEDE HABER TRANSMISIÓN DE LOS IMPULSOS. EN FORMA ABREVIADA, LA TEORÍA ES COMO SIGUE:

- UNA FIBRA NERVIOSA EN ESTADO DE INACTIVIDAD, TIENE UNA DIFERENCIA DE POTENCIAL (POTENCIAL DE REPOSO) ENTRE LA SUPERFICIE EXTERNA Y LA INTERNA DE LA MEMBRANA QUE RODEA CADA UNA DE LAS FIBRAS POR SEPARADO. CUANDO UN IMPULSO PASA POR UNA FIBRA NERVIOSA, LA POLARIDAD CAMBIA DEBIDO AL PASO DE LOS IONES A TRAVÉS DE LA MEMBRANA NERVIOSA Y SE GENERA EL POTENCIAL DE ACCIÓN. ESTE CICLO ES MUY CORTO, Y EL POTENCIAL DE REPOSO SE RESTABLECE EN POCOS MILISEGUNDOS. SI SE VUELVE A ESTIMULAR ES RECEPTOR NERVIOSO ANTES DE QUE SE HAYA RECOBRADO EL EQUILIBRIO DEL POTENCIAL DE REPOSO, ES IMPOSIBLE LA TRANSMISIÓN DE UN SEGUNDO IMPULSO.

CUANDO SE DEPOSITA UN ANESTÉSICO LOCAL ALREDEDOR DE UNA FIBRA NERVIOSA, LA MEMBRANA NERVIOSA SE ESTABILIZA, NO PERMITIENDO ASÍ EL PASO DE IONES A TRAVÉS DE ESTA, POR LO TANTO NO PUEDE GENERARSE EL POTENCIAL DE ACCIÓN Y NO HAY CONDUCCIÓN DEL IMPULSO.

LOS TRONCOS NERVIOSOS DE MAYOR CALIBRE REQUIEREN SOLUCIONES DE CONSIDERABLE CAPACIDAD DE PENETRACIÓN, LOS NERVIOS DELGADOS SE BLOQUEAN CON MAYOR FACILIDAD QUE LOS DE MAYOR CALIBRE EN UN TRONCO NERVIOSO. SE BLOQUEAN PRIMERO LAS FUNCIONES AUTÓNOMAS, LUEGO LA SENSIBILIDAD TÉRMICA, LA DOLOROSA Y LA TÁCTIL, Y POR ÚLTIMO LA FUNCIÓN MOTORA.

PARA PRODUCIR ANESTESIA LOCAL SE NECESITA CIERTA CONCENTRACIÓN DE ANESTÉSICO LOCAL EN EL NERVIIO. DURANTE LA INYECCIÓN ESTA CONCENTRACIÓN SE ELEVA RÁPIDAMENTE, Y DESPUES DE ALGÚN TIEMPO DE LATENCIA ALCANZA PRIMERO EL NIVEL ANESTÉSICO EN EL TEJIDO BLANDO. SE LOGRA ANESTESIA DE LA PULPA MEDIANTE LA DIFUSIÓN DE UN ANESTÉSICO EN EL TEJIDO ÓSEO. EL NIVEL DE CONCENTRACIÓN NECESARIO PARA ANESTESIA LA PULPA ES RELATIVAMENTE ALTO.

INMEDIATAMENTE DESPUES DE COLOCADO EL ANESTÉSICO ESTE COMIENZA A SER TRANSPORTADO DESDE EL SITIO DE LA INYECCIÓN. DESPUES DE UN TIEMPO RELATIVAMENTE CORTO, LA CONCENTRACIÓN DISMINUYE POR DEBAJO DEL NIVEL DE ANESTESIA DE LA PULPA, PERO PASAN VARIAS HORAS ANTES DE QUE DESAPAREZCA TOTALMENTE DEL SITIO DE LA INYECCIÓN. COMO LA CONCENTRACIÓN REQUERIDA PARA ANESTESIA DEL TEJIDO BLANDO ES BAJA, EL EFECTO

EN ESTOS TEJIDOS ES COMPARATIVAMENTE MÁS PROLONGADO, PUESTO QUE LA SOLUCIÓN ESTA EN CONTACTO DIRECTO CON LAS FIBRAS NERVIOSAS DELGADAS ENCONTRADAS EN ESTAS ÁREAS.

LA ANESTESIA POR INFILTRACIÓN EN EL PLIEGUE BUCAL IMPLICA UNA INYECCIÓN EN UNA REGIÓN ALTAMENTE VASCULARIZADA, LO CUAL ORIGINA EL RÁPIDO TRANSPORTE DEL ANESTÉSICO ALEJÁNDOLO DEL SITIO DE LA INYECCIÓN.

LAS CONDICIONES SON DIFERENTES EN LA ANESTESIA POR BLOQUEO REGIONAL. A CAUSA DEL MAYOR DIÁMETRO DEL NERVIIO EFECTIVO DE LA CONCENTRACIÓN. EL ÁREA DONDE ES DEPOSITADA LA SOLUCIÓN EN UN BLOQUEO DEL MAXILAR INFERIOR, PROBABLEMENTE SE ENCUENTRA MENOS VASCULARIZADA QUE EL PLIEGUE BUCAL, AUN CUANDO VARIOS VASOS MAYORES ATRAVIESAN ESTA REGIÓN. ESTO Y EL RETRASO EN LA ELIMINACIÓN DESDE EL NERVIIO Y LA VAINA NERVIOSA, HACE QUE SE PROLONGUE LA CONCENTRACIÓN EFECTIVA. LA ANALGESIA EN LOS TEJIDOS BLANDOS TAMBIÉN PERSISTE POR UN TIEMPO RELATIVAMENTE PROLONGADO Y POR LO TANTO, UN BLOQUEO DE CONDUCCIÓN SIEMPRE ES MÁS PROLONGADO QUE LA ANESTESIA POR INFILTRACIÓN EN EL PLIEGUE BUCAL, EL CASO ES EL MISMO CUANDO SE USAN SOLUCIONES DE CORTA ACCIÓN.

UNA ELEVADA CONCENTRACIÓN DEL ANESTÉSICO LOCAL EN UN TEJIDO NERVIOSO Y LA CONSIGUIENTE ANESTESIA PROFUNDA SON DE MÁXIMA IMPORTANCIA EN EL TRATAMIENTO DE LA PULPA VITAL. LA NECESIDAD DE UNA ANESTESIA PROFUNDA EN LOS TRATAMIENTOS QUE INVOLUCRA EL TEJIDO PERIODONTAL, GINGIVAL Y OSEO, ES MENOR.

7. USO DE LOS ANESTESICOS LOCALES EN ODONTOLOGIA

SIRVEN PARA PREVENIR DE MANERA TEMPORAL LA CONDUCCIÓN DE LOS IMPULSOS DOLOROSOS AL CEREBRO, DURANTE CIRUGÍAS Y TRATAMIENTOS ODONTOLÓGICOS, PERMITIENDO AL PACIENTE ESTAR MÁS RELAJADO Y FACILITANDO AL OPERADO LOS PROCEDIMIENTOS OPERATORIOS.

7.1 PARA DIAGNOSTICO

LA ANESTESIA LOCAL PUEDE SER MUY ÚTIL, CON ALGUNOS PROBLEMAS DE DIAGNÓSTICO, PUES SI SE APLICA UNA INYECCIÓN DE ANESTÉSICO Y BLOQUEA EL NERVIJO DE ESA ZONA ESPECÍFICA Y ADEMÁS DESAPARECE EL DOLOR, POR CONSIGUIENTE SE DEDUCE QUE HAY PROBLEMA EN ESTE SITIO.

7.2 PARA DISMINUIR LA HEMORRAGIA

NO ES UNA PROPIEDAD DEL ANESTÉSICO, SINO DEL VASOCONSTRIC- TOR QUE ÉSTE POSÉE.

LOS ANESTÉSICOS CON VASOCONSTRIC TOR PREVIENEN LA HEMORRAGIA POST-EXODACIA APLICADA EN LOS TEJIDOS ALREDEDOR DEL ALVÉOLO.

7.3 DIAGNOSTICO Y TRATAMIENTO DEL DOLOR CRONICO OROFACIAL

EL DOLOR CRÓNICO OROFACIAL, ES DE ORIGEN NO MALIGNO Y TARDA MÁS DE SEIS MESES O PUEDE OCURRIR A INTERVALOS RECURREN- TES DE DOLOR POR MESES O AÑOS, NO ESTÁ ASOCIADO A NINGUNA ENFERMEDAD EN PARTICULAR.

EL BLOQUEO NERVIOSO ES UNA ELECCIÓN PERO ES DE USO LIMITA- DO EN EL TRATAMIENTO DEL DOLOR CRÓNICO OROFACIAL.

EN ALGUNOS CASOS EL DOLOR CRÓNICO OROFACIAL PUEDE SER DIAG- NOSTICADO Y TRATADO POR BLOQUEO SIMPÁTICO.

EL BLOQUEO NEUROGÉNICO QUE DESTRUYE LOS NERVIOS PERISFÉRI- COS, PUEDEN PRODUCIR LA PÉRDIDA DE SENSIBILIDAD Y SÍNDRO- ME DEL DOLOR CRÓNICO NO MALIGNO.

7.4 PARA DISMINUIR EL DOLOR DE LOS MUSCULOS MASTICADORES

TRAVEL Y OTROS, DESCUBRIERON EL EFECTO POSITIVO DE LOS ANALBÉSICOS LOCALES ADMINISTRADOS EN LOS MÚSCULOS MASTI- CATORIOS, LA INDUCCIÓN, LA LIDOCAINA Y MEPIVACAINA, FUE- RON EVALUADOS, AL IGUAL QUE LA SOLUCIÓN SALINA. LOS EFEC- TOS POSITIVOS EN EL MÚSCULO MASETERO, FUE SIGNIFICATIVO EN UNA SEMANA, LUEGO DE LA APLICACIÓN CON LIDOCAINA O SO- LUCIÓN SALINA, UNA DISMINUCIÓN EN EL DOLOR O MALESTAR FUE DESCUBIERTO EN LOS DOS GRUPOS. LOS VALORES DE LA FUERZA MASTICATORIA AUMENTÓ SIGNIFICATIVAMENTE LUEGO DE LA APLI- CACIÓN DE LA SOLUCIÓN SALINA.

7.5 ANESTESIA SELECTIVA PARA DIAGNOSTICO DE LA PULPITIS AGUDA MANDIBULAR

TÉCNICA RECIENTEMENTE DESARROLLADA CON PERI-PRESS QUE CONSISTE EN UNA JERINGA PARA ANESTESIA SELECTIVA DE UN SOLO DIENTE EN LA MANDÍBULA.

ANTES DE LA INYECCIÓN SE HACE UNA LIMPIEZA EN LA ENCÍA CIRCUNDANTE AL DIENTE, UTILIZANDO LA JERINGA TRIPLE Y DESPUES CON UNA SOLUCIÓN ANTISÉPTICA. DESPUES SE INTRODUCEN 30 - AGUJAS DE TIPO (SHERWOOD) CORTAS EN EL LIGAMENTO PERIODONTAL DE LA CARA VESTIBULAR DEL DIENTE DE DOS A TRES MILIMETROS SIGUIENDO EL EJE LONGITUDINAL DEL DIENTE, Y SE INYECTAN DE 0.2 A 0.4 MM., DE SOLUCIÓN ANESTÉSICA HASTA QUE SE OBTENGA UNA ISQUEMIA DEL TEJIDO HASTA QUE TENGA EL COLOR DE LA UNIÓN MUCO-GINGIVAL. SE HACE CON LOS SIGUIENTES PROPÓSITOS:

- EVITAR LA ANESTESIA EN EL ÁREA INTERPROXIMAL PARA NO CAUSAR LA ANESTESIA DEL DIENTE ADYACENTE.
- LA LIMPIEZA EN LA CARA VESTIBULAR SE LOGRA MÁS FACILMENTE.
- LA INYECCIÓN SE DIRIGIÓ PERPENDICULARMENTE PARA ALCANZAR POR DIFUSIÓN INVOLUCRAR EL NERVIO EN LA REGIÓN APICAL.

LA PULPITIS IRREVERSIBLE AGUDA SE CARACTERIZA POR EPISODIOS

INTERMITENTES O CONTÍNUOS DE DOLOR PROLONGADO, QUE PUEDEN SER EXITADOS POR ESTÍMULOS TÉRMICOS O CAMBIOS DE POSICIÓN. EL DOLOR PUEDE SER AGUDO O LENTO, Y EN OCASIONES SE HACE DIFÍCIL LA IDENTIFICACIÓN DEL DOLOR, YA QUE PUEDE ESTAR REFERIDO A UN ÁREA GRANDE CIRCULANTE HACIENDO QUE EL PACIENTE SEA INCAPAZ DE SEÑALAR DE CUAL DIENTE PROVIENE EL DOLOR. SE DEBEN TOMAR RADIOGRAFÍAS YA QUE GRANDES LESIONES CARIOSAS, RESTAURACIONES DEFECTUOSAS, O CARIES SECUNDARIA, SON UN FACTOR ETIOLÓGICO EN ESTE ESTADO.

LA UTILIZACIÓN DE LA JERINGA PERI-PRESS RESULTA EXITOSA.



8. OBSERVACIONES GENERALES PARA LA APLICACION DE LOS ANESTESICOS LOCALES

LA ANESTESIA LOCAL DEBE SER ADMINISTRADA EN LO POSIBLE, BAJO LAS MISMAS CONDICIONES ASÉPTICAS QUE LAS OBSERVADAS EN LAS INTERVENCIONES QUIRÚRGICAS. SIN EMBARGO, ES PRÁCTICAMENTE IMPOSIBLE LOGRAR CONDICIONES ESTÉRILES EN LA CAVIDAD ORAL, DEBIDO A LA POSICIÓN DEL SITIO DE LA INYECCIÓN. POR LO TANTO, SE HA PUESTO EN DUDA LA NECESIDAD DE DESINFECTAR LA MUCOSA BUCAL ANTES DE APLICAR LA INYECCIÓN. LAS EXPERIENCIAS HAN DEMOSTRADO QUE AÚN SIN DESINFECTAR LA MUCOSA, SE PRESENTAN INFECCIONES, SIEMPRE Y CUANDO SE EVITE LA INYECCIÓN EN TEJIDO INFECTADO Y EL EQUIPO USADO ESTÉ ESTERIL Y ES ABSOLUTAMENTE INDISPENSABLE QUE LA AGUJA ESTÉ NUEVA, SOBRE TODO POR EL RIESGO DE CONTAMINACIÓN DE EPATITIS.

LA INYECCIÓN SIEMPRE PRECEDIDA POR ASPIRACIÓN, DEBE SER EFECTUADA LENTAMENTE A FIN DE QUE NO SE PRODUZCA CONTRAPRESIÓN, EXCEPTO EN PALADAR DURO PUESTO QUE LA MUCOSA SE ADAPTA ESTRECHAMENTE AL PERIOSTIO Y SE NECESITA ALGO DE PRESIÓN PARA INTRODUCIR EL ANESTÉSICO. DICHA PRESIÓN DEBE SER MODERADA PARA EVITAR ALGUNA LESIÓN TISULAR; EN ESTA ÁREA HAY QUE APLICAR LA INYECCIÓN CON ESPECIAL LENTITUD Y

NORMALMENTE EL VOLÚMEN INYECTADO NO DEBE EXCEDER DE 0.1 ML.

AL INTRODUCIR LA AGUJA EN EL TEJIDO, PUEDEN DEPOSITARSE ALGUNAS GOTAS DIRECTAMENTE DEBAJO DE LA MUCOSA. PUEDE INYECTARSE LUEGO MÁS SOLUCIÓN GOTA A GOTA, HACIENDO AVANZAR LA AGUJA SUAVEMENTE HACIA EL HUESO A TRAVÉS DEL TEJIDO HASTA EL SITIO DONDE HAY QUE DEPOSITAR LA SOLUCIÓN. EN ESTA FORMA SE PUEDE INYECTAR CASI SIN DOLOR.

LA SOLUCIÓN DEBE SER INYECTADA FUERA DEL PERIOSTIO (SUPRAPERIÓSTICAMENTE), LA PUNTA DE LA AGUJA NUNCA DEBE SER INTRODUCIDA EN EL FORAMEN, EL RIESGO DE LESIONAR VASOS Y NERVIOS ES DEMASIADO GRANDE Y PUEDEN SURGIR COMPLICACIONES, TALES COMO HEMATOMA Y PARESTESIA O ANESTESIA PROLONGADA, LA INYECCIÓN EN EL MÚSCULO PTERIGOIDEO MEDIO DURANTE LA INYECCIÓN EN EL MAXILAR INFERIOR PUEDE CAUSAR COMPLICACIONES INNECESARIAS, TALES COMO DOLOR Y TRISMUS.

DESPUES DE LA INYECCIÓN NO DEBE DEJARSE SOLO AL PACIENTE PUESTO QUE PUEDEN OCURRIR REACCIONES INESPERADAS. EL CORTO PERIODO DE LATENCIA DE LOS ANESTÉSICOS LOCALES MODERADOS TIENEN LA VENTAJA DE EVITAR QUE EL PACIENTE TENGA QUE ESPERAR LARGO TIEMPO PARA QUE EL ANESTÉSICO HAGA EFECTO. EN ALGUNOS CASOS LA PREMEDICACIÓN PUEDE SER DE UTILIDAD PARA PACIENTES INTRANQUILOS Y ASUSTADOS, SIN EMBARGO LO MÁS IMPORTANTE ES QUE EL PACIENTE TENGA CONFIANZA EN SU ODONTÓLOGO.

9. BLOQUEO DEL DOLOR EN EL MAXILAR SUPERIOR

9.1 INCISIVOS Y CANINOS

9.1.1 ASPECTOS ANATÓMICOS

ESTA REGIÓN ESTÁ INERVADA POR LOS NERVIOS ALVEOLARES ANTEROSUPERIORES QUE SE DESPRENDEN DEL NERVIO INTRAORBITAL INMEDIATAMENTE ANTES DE LA SALIDA DE ÉSTE DEL CANAL INTRAORBITARIO. ÉSTAS RAMAS INERVAN LOS INCISIVOS Y LOS CANINOS, LA ENCÍA BUCAL Y EL PERÍOSTIO. HACEN ANASTOMOSIS SOBRE LA LÍNEA MEDIA. LA GINGIVA PALATINA, LA MUCOSA Y EL PERÍOSTIO ESTÁN INERVADOS POR EL NERVIO NASOPALATINO QUE SALE A TRAVÉS DEL AGUJERO INCISIVO.

LA DIFUSIÓN DEL ANESTÉSICO PUEDE SER OBSTACULIZADO POR EL FRENILLO DEL LABIO, EL CUAL ESTÁ SITUADO SOBRE LA LÍNEA MEDIA. UNA INYECCIÓN DEMASIADO SUPERFICIAL EN EL PLIEGUE BUCAL DE ESTA REGIÓN PUEDE HACER QUE LA PUNTA DE LA AGUJA PENETRE ENTRE LA FASCIA DE LOS MÚSCULOS LABIALES. LA FASCIA NO PERMITE LA DIFUSIÓN DE LA SOLUCIÓN, REDUCIENDOSE ASÍ EL EFECTO ANESTÉSICO. ÉSTO PUEDE EVITARSE, INTRODUCIENDO LA PUNTA DE LA AGUJA MÁS PROFUNDAMENTE EN EL TEJIDO.

PARA EL BLOQUEO INTRAORBITARIO DEBE INYECTARSE LA SOLUCIÓN

CERCA DEL AGUJERO INFRAORBITARIO, EL CUAL PUEDE SER PALPADO APROXIMADAMENTE A 1 CM. POR DEBAJO DEL BORDE INFERIOR DE LA ÓRBITA, SOBRE UNA LÍNEA ENTRE LA CORONA DENTARIA Y LA PUPILA, AL MIRAR AL PACIENTE DIRECTAMENTE HACIA ADELANTE. LA POSICIÓN DEL AGUJERO GENERALMENTE TAMBIEN COINCIDE CON UN PUNTO SOBRE UNA EXTENSIÓN DEL EJE LONGITUDINAL DEL SEGUNDO PREMOLAR. CON EL FIN DE EVITAR, HASTA DONDE SEA POSIBLE, CUALQUIER LESIÓN DE VASOS Y NERVIOS, NO DEBE INTRODUCIRSE LA AGUJA EN EL AGUJERO INTRAORBITARIO DURANTE LA INYECCIÓN.

9.1.2 ASPECTOS OPERATORIOS

PREPARACIÓN DE CAVIDADES Y CIRUGÍA DE LA PULPA PARA TRABAJOS RESTAURATIVOS ES SUFICIENTE CON UNA INYECCIÓN EN EL PLIEGUE BUCAL; LA PROPIEDAD DE DIFUSIÓN DE LA SOLUCIÓN HACE QUE UNA SOLA INYECCIÓN SEA SUFICIENTE, AÚN CUANDO HUBIERA QUE PREPARAR CAVIDADES EN LAS PIEZAS ADYACENTES. SI SE USA UN CAMPO DE CAUCHO, TAL VEZ SEA NECESARIO APLICAR UNA INYECCIÓN EN EL PALADAR, DEBIDO AL DOLOR CAUSADO POR LAS GRAPAS DE DICHO CAMPO.

9.1.3 INTERVENCIONES QUIRÚRGICAS

PARA LA EXODONCIA TAMBIEN HAY QUE ANESTESIAR LA ENCÍA PALATINA; ESTO SE EFECTUA MEDIANTE UNA INYECCIÓN SUPLEMENTARIA EN EL BORDE DE LA PAPILA INCISIVA (BLOQUEO NASOPALATINO) O, PARA UNA SOLA EXTRACCIÓN, MEDIANTE ANESTESIA TERMINAL DE LA MUCOSA PALATINA, INYECTADA DIRECTAMENTE EN EL SI-

TIO DEL DIENTE AFECTADO. PARA RESECCIONES APICALES, O EN OTROS CASOS DONDE SEA NECESARIO LEVANTAR UN COLGAJO DURANTE LA OPERACIÓN, HAY QUE OBTENER ANESTESIA COMPLETA ANTES DE INICIAR LA INTERVENCIÓN, YA QUE PUEDE SER DIFÍCIL LOGRAR ANESTESIA SUPLEMENTARIA CUANDO EL HUESO ESTÁ YA EXPUESTO. EN LA CIRUGÍA PERIODONTAL (POR EJEMPLO GINGIVECTOMÍA), SE EFECTÚA LA ANESTESIA INFILTRANDO EL CAMPO DE LA OPERACIÓN EN UNA INYECCIÓN EN EL PLEGUE BUCAL. ALGUNAS VECES ES ACONSEJABLE COMPLETAR EL EFECTO ISQUÉMICO LOCAL, INYECTANDO UNAS GOTAS DEL ANESTÉSICO EN LAS PAPILAS, A FIN DE TENER UNA MEJOR VISIÓN DEL CAMPO OPERATORIO. ESTA INYECCIÓN DEBE APLICARSE DESPUES DE QUE SE HA OBTENIDO LA ANESTESIA INSATISFACTORIA EN LA REGIÓN ANTERIOR, TIENE SU ORIGEN EN ALGUNA INERVACIÓN A TRAVÉS DE RAMAS DEL NERVIO NASOPALATINO. ÉSTAS PUEDEN SER ANESTESIADAS CON XILOCAINA AL 4% APLICADA TÓPICAMENTE EN LA CAVIDAD NASAL.

9.1.4 LA INYECCIÓN

LOS DIENTES ANTERIORES DEL MAXILAR SUPERIOR, GENERALMENTE SE ANESTESIAN MEDIANTE INYECCIÓN EN EL PLIEGUE BUCAL (ANESTESIA POR INFILTRACIÓN). LA INYECCIÓN SE APLICA EN EL PLIEGUE BUCAL JUNTO AL DIENTE O LIGERAMENTE MESIAL A ESTE. LA AGUJA SE INTRODUCE CERCA DEL HUESO EN DIRECCIÓN AXIAL HACIA LA REGIÓN APICAL. AL HACER CONTACTO CON EL HUESO, SE DEPOSITAN 1-2 ML. DE LA SOLUCIÓN ANESTÉSICA EN EL SITIO. DE ESTA MANERA PUEDE ANESTESIARSE 2-3 DIENTES CON UNA SOLA INYECCIÓN DEBIDO A LA DIFUSIÓN DE LA SOLUCIÓN. LA CERCANÍA DE LA ESPINA NASAL SIGNIFICA QUE LOS INCISIVOS

PUEDEN SER ANESTESIADOS MÁS FACILMENTE PERFORANDO LA MUCOSA EN UN PUNTO ALGO DISTAL A LOS DIENTES.

EN CIERTOS CASOS LOS INCISIVOS PUEDEN SER ANESTESIADOS - MEDIANTE ANESTESIA POR CONDUCCIÓN, ES DECIR, BLOQUEO INFRAORBITARIO. LA TÉCNICA INTRAORAL ES LA MÁS SENCILLA PARA PROPÓSITOS ODONTOLÓGICOS Y SE APLICA COMO SIGUE: CON EL ÍNDICE DERECHO SE PALPA EL CENTRO DEL BORDE INFERIOR DE LA ÓRBITA Y LUEGO SE DESCENDE CUIDADOSAMENTE CERCA DE 1 CM. POR DEBAJO DE ESTE PUNTO. AQUÍ GENERALMENTE SE PUEDE PALPAR EL PAQUETE VÁSCULO-NERVIOSO QUE EMERGE DEL AGUJERO INTRAORBITAL. MANTENIENDO EL ÍNDICE EN ESTE PUNTO SE LEVANTE EL LABIO SUPERIOR CON EL PULGAR Y CON LA OTRA MANO SE INTRODUCE LA AGUJA EN EL PLIEGUE BUCAL, DIRECTAMENTE EN EL SITIO DEL INCISIVO LATERAL O EL CANINO. LA AGUJA SE LLEVA HASTA EL PUNTO EN EL CUAL SE HA MANTENIDO LA PUNTA DEL ÍNDICE, CUANDO LA AGUJA LLEGA A ESTE SITIO HAY QUE ASPIRAR CON EL FIN DE VERIFICAR QUE ESTA NO HAYA SIDO INTRODUCIDA EN ALGÚN VASO ADYACENTE, Y LUEGO SE INYECTA MÁS O MENOS UN ML. DE SOLUCIÓN ANESTÉSICA. LA PUNTA DEL DEDO SE MANTIENE EN EL SITIO INDICADO PARA CONTROLAR QUE SE ESTÁ DEPOSITANDO LA SOLUCIÓN CORRECTAMENTE. LA PUNCIÓN TAMBIÉN SE PUEDE EFECTUAR EN EL PLIEGUE BUCAL DIRECTAMENTE ENCIMA DEL SEGUNDO PREMOLAR.

PARA ASEGURAR UNA ANESTESIA COMPLETA DEL INCISIVO MEDIO, PUEDE SER NECESARIO BLOQUEAR RAMAS ANASTOMÓTICAS DEL PLEXO NERVIOSO DENTARIO, DESDE LOS LADOS OPUESTOS DE LA LÍNEA MEDIA. EN TAL CASO, SE COMPLEMENTA EL BLOQUEO INFRAORBITARIO.

TARIO CON 0.5 ML. DE SOLUCIÓN ANESTÉSICA INYECTADOS EN EL PLIEGUE BUCAL CONTRALATERAL.

EN LA TÉCNICA EXTRAORAL SE PALPA EL AGUJERO ORBITAL DE LA MISMA MANERA QUE EN LA TÉCNICA INFRAORAL. SE PUNCIONA LA PIEL APROXIMADAMENTE A 1CM. POR DEBAJO Y ALGO MEDIAL AL PUNTO PALPADO. LA AGUJA SE LLEVA HACIA EL AGUJERO INTRAORBITAL, DONDE SE DEPOSITA LA SOLUCIÓN.

PARA ANESTESIAS LA ENCÍA PALATINA, LA MUCOSA Y EL PERIOSTIO DEL PALADAR DE LA REGIÓN ANTERIOR DEL PALADAR SUPERIOR SE HACE LA PUNCIÓN EN EL PALADAR DETRÁS DE LOS INCISIVOS CENTRALES EN EL BORDE DE LA PAPILA INCISIVA. AL HACER CONTACTO CON EL HUESO SE RETIRA LA JERINGA 1.5 MM Y LUEGO SE INYECTA MÁS O MENOS 0.1ML DE ANESTÉSICO. COMO ES EL CASO DE TODA INYECCIÓN EN EL PALADAR, LA SOLUCIÓN NO DEBE SER INTRODUCIDA EN FORMA FORZADA EN EL TEJIDO DE LA MUCOSA, - EL CUAL EN ESTA REGIÓN ESTÁ ESTRECHAMENTE ADHERIDO AL HUESO. UNA INYECCIÓN DEMASIADO RÁPIDA PUEDE DESGARRAR EL TEJIDO CON EL CONSIGUIENTE RIESGO DE COMPLICACIONES POSTOPERATORIAS, TALES COMO HEMATOMAS.

9.2 PREMOLARES

9.2.1 ASPECTOS Y MATERIAS

ESTA REGIÓN ESTÁ NERVADA POR EL PLEXO DENTARIO SUPERIOR, QUE ESTÁ FORMADO POR RAMAS CONFLUYENTES DE LOS NERVIOS - ALVEOLARES POSTERO Y ANTERO SUPERIORES.

EL NERVIJO ALVEOLAR SUPERIOR MEDIO NO ES COMÚN; PERO CUANDO EXISTE, INERVA LOS PREMOLARES, LA ENCÍA BUCAL Y EL PERIOSTIO ALREDEDOR DE LOS DIENTES, Y FRECUENTEMENTE TAMBIÉN LA RAÍZ MESIOBUCAL DEL PRIMER MOLAR. EL PALADAR ESTÁ INERVA DO PRINCIPALMENTE POR EL NERVIJO PALATINO ANTERIOR, PERO PUEDE HABER RAMAS ANASTOMÓTICAS DE NERVIJO NASOPALATINO EN LA REGIÓN DEL PRIMER PREMOLAR.

9.2.2 ASPECTOS OPERATORIOS

PREPARACIÓN DE CALIDADES Y CIRUGÍA DE LA PULPA. EN ESTOS CASOS SE OBTIENE SUFICIENTE ANESTESIA MEDIANTE INFILTRACIÓN EN EL PLIEGUE BUCAL. SI HAY QUE ANESTESIAR AMBOS PREMOLARES, PUEDE DEPOSITARSE LA SOLUCIÓN EN LA REGIÓN APICAL EN MEDIO DE LAS DOS PIEZAS. LA DIFUSIÓN DE LA SOLUCIÓN ANESTÉSICA PRODUCIRÁ ANESTESIA A AMBAS.

9.2.3 INTERVENCIONES QUIRÚRGICAS

HAY QUE APLICAR UNA INYECCIÓN SUPLEMENTARIA EN EL PALADAR; PARA ANESTESIAR EL TEJIDO BLANDO DE ÉSTE. EN VEZ DE ANESTESIAR TANTO EL NERVIJO PALATINO INFERIOR COMO EL NASOPALATINO, LO CUAL IMPLICA DOS PUNCIONES, ES ACONSEJABLE APLICAR ANESTESIA TERMINAL EN LA MUCOSA PALATINA, DIRECTAMENTE EN EL SITIO DE LOS PREMOLARES.

9.2.4 LA INYECCIÓN

LOS PREMOLARES DEL MAXILAR SUPERIOR SE ANESTESIAN MEDIANTE

INFILTRACIÓN DEL PLIEGUE BUCAL JUNTO A ESTE. DESPUES DE LA PUNCIÓN, SE ADELANTA LA AGUJA EN DIRECCIÓN AXIAL Y CUANDO SE HACE CONTACTO CON EL HUESO SE DEPOSITA LA SOLUCIÓN ANESTÉSICA EN LA REGIÓN APICAL DE LOS PREMOLARES. PARA EXODONCIA Y GINGIVECTOMÍA, SE ANESTESIA LA MUCOSA Y LA ENCÍA PALATINA MÁS FACILMENTE, FUNCIONANDO EN ÁNGULO RECTO A LA MUCOSA DEL PREMOLAR EN UN PUNTO APROXIMADAMENTE A LA ALTURA DE LA RAÍZ. EN ESTE PUNTO SE INYECTAN MÁS O MENOS 0.1 ML. ESTA INYECCIÓN TERMINAL REEMPLAZA AL BLOQUEO DEL NERVIPO NASOPALATINO Y DEL PALATINO ANTERIOR.

9.3 MOLARES

9.3.1 ASPECTOS ANATÓMICOS

LA REGIÓN MOLAR DEL MAXILAR SUPERIOR ESTÁ INERVADA POR LAS RAMAS ALVEOLARES POSTEROSUPERIORES QUE SE DESPRENDEN DEL NERVIPO INTRAORBITARIO ANTES QUE ESTE LLEGUE A LA CAVIDAD DE LA ÓRBITA. ÉSTAS RAMAS BAJAN POR LA TUBEROSIDAD DEL MAXILAR, EN LA CUAL PENETRAN PARA ENERVAR LOS MOLARES SUPERIORES, LA ENCÍA BUCAL Y EL PERIOSTIO EN ESTA REGIÓN. EL NERVIPO PALATINO ANTERIOR SALE DE LA FOSA PTERIGOMAXILAR, ATRAVIESA EL AGUJERO DEL PALATINO POSTERIOR, PARA APARECER EN EL PALADAR ÓSEO E INERVAR LA MUCOSA DE ESTA ÁREA Y LA ENCÍA PALATINA CORRESPONDIENTE. LOS MOLARES PUEDEN SER ANESTESIADOS, YA SEA POR INFILTRACIÓN EN EL PLIEGUE BUCAL O UTILIZANDO UN BLOQUEO REGIONAL, ES DECIR, ANESTESIA DE LA TUBEROSIDAD. ÉSTA CLASE DE ANESTESIA PUEDE USARSE ESPECIALMENTE EN LOS CASOS DONDE LA CRESTA INFRAZIGOMÁTICA

ESTÁ TAN DESARROLLADA QUE DIFICULTA LA ANESTESIA POR INFILTRACIÓN. EN LA ANESTESIA DE LA TUBEROSIDAD, HAY QUE TENER EN MENTE QUE LA RAÍZ MESIOBUCAL ALGUNAS ESTÁ INERVADA POR LA RAMA ALVEOLAR SUPERIOR MEDIA. POR LO TANTO, EN ALGUNOS CASOS PUEDE SER NECESARIO APLICAR UNA INYECCIÓN SUPLEMENTARIA EN DICHA RAMA. ADEMÁS, UNA INYECCIÓN EN LA TUBEROSIDAD SIEMPRE DEBE ESTAR PRECEDIDA POR ASPIRACIÓN, PUESTO QUE LA PUNTA DE LA AGUJA SE ENCONTRARÁ CERCA DEL PLEXO VENOSO - PTERIGOIDEO.

AL LLEVAR A CABO UNA INYECCIÓN EN LA TUBEROSIDAD, LA BOCA DEL PACIENTE NO DEBE ESTAR DEMASIADO ABIERTA, PORQUE ESTO PODRÍA MOVER EL PROCESO CORONOIDE DEL MAXILAR INFERIOR - VENTRALMENTE. DICHO PROCESO SE ENCONTRARÍA ENTONCES DE - LANTE DEL SITIO DE LA INYECCIÓN.

9.3.2 ASPECTOS OPERATORIOS

PREPARACIÓN DE CAVIDADES Y CIRUGÍAS DE LA PULPA, GENERALMENTE SE OBTIENE UNA ANESTESIA EFECTIVA POR MEDIO DE INFILTRACIÓN DEL PLIEGUE BUCAL JUNTO AL MOLAR INVOLUCRADO. EN UN PACIENTE CON CRESTA INFRAZIGOMÁTICA MUY DESARROLLADA, DEBE APLICARSE INYECCIÓN EN LA TUBEROSIDAD. EN TALES CASOS ES NECESARIO COMPLETAR ALGUNAS VECES EL BLOQUEO DEL DOLOR DE LA RAÍZ PALATINA CON UNA INYECCIÓN EN EL LADO - DEL PALADAR.

9.3.3 LA INYECCIÓN

LA ANESTESIA POR INFILTRACIÓN DE LOS MOLARES SUPERIORES SE LLEVA A CABO INYECTANDO LA SOLUCIÓN CERCA DEL MOLAR. SE PUNCIÓN EL PLIEGUE BUCAL ALGO MESIALMENTE AL MOLAR. SE LLEVA LA PUNTA DE LA AGUJA HACIA ARRIBA Y HACIA ATRÁS EN DIRECCIÓN AL ÁPICE HASTA HACER CONTACTO CON EL HUESO Y SE INYECTAN UNOS 2 ML. DEL ANESTÉSICO.

PARA LA INYECCIÓN EN LA TUBEROSIDAD, SE PALPA PRIMERO LA CRESTA INFRAZIGOMÁTICA Y LUEGO SE INTRODUCE LA AGUJA DORSALMENTE AL DEDO, DIRECTAMENTE JUNTO O LIGERAMENTE DISTAL AL SEGUNDO MOLAR. DESPUES SE HACE AVANZAR LA AGUJA CERCA DE LA TUBEROSIDAD DEL MAXILAR HACIA ADENTRO, ATRÁS Y ARRIBA, UNOS 2 CM., EN ESTE PUNTO SE DEPOSITAN 1-2 ML., DE SOLUCIÓN. HAY QUE TENER CUIDADO DE NO LESIONAR LAS VENAS DEL PLEXO PTERIGOIDEO, ASPIRANDO ANTES DE INYECTAR.

PARA ANESTESIAR LA ENCÍA PALATINA Y LA MUCOSA DE LA REGIÓN MOLAR, SE INYECTAN 1-1.5 ML POR ENCIMA DEL BORDE GINGIVAL Y DIRECTAMENTE JUNTO AL SEGUNDO MOLAR Y EN ÁNGULO RECTO A LA MUCOSA. CUANDO LA AGUJA LLEGA AL HUESO SE SACA UN ML., Y SE INYECTAN APROXIMADAMENTE 1.1 ML, ESTO BLOQUEARÁ EL NERVI PALATINO ANTERIOR A SU SALIDA DEL AGUJERO PALATINO ANTERIOR.



10. BLOQUEO DEL DOLOR EN EL MAXILAR INFERIOR

10.1 INCISIVOS Y CANINOS

10.1.1 ASPECTOS ANATÓMICOS

ESTA REGIÓN ESTÁ INERVADA POR LAS RAMAS TERMINALES DEL NERVIJO ALVEOLAR INFERIOR. LA ENCÍA LINGUAL Y EL PERIOSTIO ESTÁN INERVADOS POR EL NERVIJO SUBLINGUAL.

EL HUESO COMPACTO EN LAS PARTES LATERALES DEL MAXILAR INFERIOR IMPIDE LA DIFUSIÓN DEL ANESTÉSICO LOCAL INYECTADO EN EL PLIEGUE BUCAL. EN LA REGIÓN ANTERIOR DEL MAXILAR INFERIOR, EL HUESO COMPACTO ES MUCHO MÁS DELGADO, LO QUE PERMITE EL USO DE LA ANESTESIA POR INFILTRACIÓN. EN EL MAXILAR INFERIOR ES DE ESPECIAL IMPORTANCIA QUE LA AGUJA HAGA CONTACTO CON EL HUESO, YA QUE DE OTRA MANERA LA SOLUCIÓN ANESTÉSICA PODRÍA QUEDAR DEPOSITADA EN LOS MÚSCULOS DEL LABIO INFERIOR O EN EL MENTÓN, LO CUAL REDUCE CONSIDERABLEMENTE EL EFECTO ANESTÉSICO EN LOS DIENTES.

LA REGIÓN ANTERIOR DE LA MANDÍBULA TAMBIEN PUEDE SER ANESTESIADA MEDIANTE EL BLOQUEO DE CONDUCCIÓN (BLOQUEO MANDIBULAR O MENTONIANO). EN LA ANESTESIA DE CONDUCCIÓN HAY

QUE TENER EN CUENTA QUE LAS RAMAS IZQUIERDA Y DERECHA HACEN ANASTOMOSIS SOBRE LA LÍNEA MEDIA. ESO SIGNIFICA QUE EL BLOQUEO DE CONDUCCIÓN TIENE QUE SER COMPLEMENTADO CON EL BLOQUEO DE ESTAS RAMAS ANASTOMÓTICAS PARA ASEGURAR ANESTESIA COMPLETA DE LOS INCISIVOS. ESTO SE PUEDE EFECTUAR, YA SEA CON INFILTRACIÓN CONTRALATERAL EN EL PLIEGUE BUCAL DE LA REGIÓN ANTERIOR O POR BLOQUEO CONTRALATERAL DEL NERVIO MENTONIANO.

LOS BLOQUEOS DE CONDUCCIÓN A MENUDO ESTÁN INDICADOS EN LA ANESTESIA DE LOS CANINOS. EL HUESO FUERTE Y COMPACTO, ESPECIALMENTE EN LOS ADULTOS, IMPIDE LA DIFUSIÓN DEL ANESTÉSICO, LO CUAL ES ESENCIAL PARA QUE LA ANESTESIA POR INFILTRACIÓN SEA EFICAZ.

10.1.2 ASPECTOS OPERATORIOS

PREPARACIÓN DE CAVIDADES Y CIRUGÍA DE LA PULPA. ESTE TRATAMIENTO SE LLEVA A CABO, YA SEA POR ANESTESIA POR INFILTRACIÓN EN EL PLIEGUE BUCAL, DIRECTAMENTE EN EL SITIO DEL DIENTE INVOLUCRADO, O MEDIANTE BLOQUEO DE CONDUCCIÓN JUNTO AL AGUJERO MENTONIANO O AGUJERO DENTAL INFERIOR. SI SE DESEA ISQUEMIA DE LA PULA, ENTONCES EL MÉTODO DE SELECCIÓN ES EL DE LA INFILTRACIÓN, PUESTO QUE EL BLOQUEO DE LA CONDUCCIÓN SOLO TIENE UN EFECTO MÍNIMO SOBRE LA CIRCULACIÓN PERIFÉRICA, AUNQUE LA SOLUCIÓN POSEE PROPIEDADES VASOCONSTRICTORAS.

10.1.3 INTERVENCIONES QUIRÚRGICAS

EN LA EXODONCIA TAMBIEN HAY QUE ANESTESIAR LA ENCÍA MENCUAL Y EL PERIOSTIO. ESTO SE HACE MEDIANTE INFILTRACIÓN EN EL PISO DE LA BOCA EN EL LADO LINGUAL DEL MAXILAR INFERIOR, JUNTO AL DIENTE INVOLUCRADO. HAY QUE TENER EN CUENTA DE NO ROMPER LOS VASOS SANGUINEOS EN EL PISO DE LA BOCA.

EN LOS BLOQUEOS MANDIBULARES, EL NERVIO LINGUAL Y EL NERVIO ALVEOLAR INFERIOR PUEDEN SER ANESTESIADOS CON UNA MISMA INYECCIÓN. EN LOS BLOQUEOS MENTONIANOS SE ANESTESIA LA ENCÍA BUCAL MEDIANTE INYECCIÓN EN EL PISO DE LA BOCA AL LADO LINGUAL DE LOS PREMOLARES. TAMBIEN AQUÍ ES NECESARIO TENER CUIDADO DE NO LESIONAR LOS VASOS EN EL PISO DE LA BOCA.

CUANDO SE USA BLOQUEO MANDIBULAR UNILATERAL PARA LAS OPERACIONES EN LA REGIÓN ANTERIOR DEL MAXILAR INFERIOR, HAY QUE TENER EN CUENTA QUE EL NERVIO ALVEOLAR INFERIOR TAMBIEN TIENE RAMAS ANASTOMÓTICAS DE LA OTRA MITAD DE LA MANDÍBULA SOBRA LA LÍNEA MEDIA, LO CUAL PUEDE CAUSAR ANESTESIA INSATISFACTORIA. LAS RAMAS ANASTOMÓTICAS, SE PUEDEN BLOQUEAR CON UNA INYECCIÓN EN LA FOSITA MENTONIANA EN EL LADO OPUESTO, O EN EL AGUJERO MENTONIANO.

EN LA ANESTESIA QUIRÚRGICA DEL MAXILAR INFERIOR, HAY QUE RECORDAR QUE EL EFECTO ISQUÉMICO LOCAL DE UNA SOLUCIÓN INYECTADA ES PRODUCIDO EN EL ÁREA OPERATORIA PRINCIPAL MENTE POR INFILTRACIÓN, Y EN MENOR GRADO POR BLOQUEO REGIONAL. POR LO TANTO, SI SE DESEA ISQUEMIA EN EL TEJIDO

BLANDO PARA UNA GINGIVECTOMÍA, USANDO ANESTESIA DE CONDUCCIÓN, ESTO SE PUEDE LOGRAR INYECTANDO UNAS CUANTAS GOTAS EN LA PAPILA. ESTAS INYECCIONES SE DEBEN EFECTUAR DESPUES DEL BLOQUEO REGIONAL.

EN CONTRASTE A LAS INFILTRACIONES, LA ANESTESIA MANDIBULAR OFRECE MEJORES POSIBILIDADES PARA LAS INYECCIONES SUPLEMENTARIAS, AUN CUANDO SE LEVANTE CON COLGAJO Y LA SUPERFICIE DEL HUESO QUEDE AL DESCUBIERTO. ESTO SE DEBE AL HECHO DE QUE LA PUNTA DE LA INYECCIÓN ESTÁ SITUADA FUERA DEL CAMPO OPERATORIO Y NO ESTÁ INVOLUCRADA EN EL PROCEDIMIENTO QUIRÚRGICO.

LA DURACIÓN DE LA ANESTESIA SIEMPRE ES MÁS PROLONGADA DESPUES DEL BLOQUEO REGIONAL, QUE LA ANESTESIA POR INFILTRACIÓN. ESTE TAMBIEN ES EL CASO CUANDO SE USAN SOLUCIONES DE CORTA DURACIÓN. ESTO SE DEBE PRINCIPALMENTE A UNA ELIMINACIÓN MÁS LENTA DE LA SOLUCIÓN INYECTADA EN LOS NERVIOS GRUESOS Y SU EPINEURIO.

10.1.4 LA INYECCIÓN

PARA ANESTESIAR UN SOLO INCISIVO, SE APLICA LA INYECCIÓN EN EL PLIEGO BUCAL DIRECTAMENTE JUNTO A ESTE. LA AGUJA SE GUÍA HACIA ABAJO A LA REGIÓN APICAL DEL DIENTE. PUESTO QUE EL PROCESO ALVEOLAR FRECUENTEMENTE SE INCLINA DORSALMENTE, HAY QUE HACER LO MISMO CON LA JERINGA PARA QUE SÓLO HAYA CONTACTO CON EL HUESO CUANDO SE LLEGA AL ÁPICE. AQUÍ SE DEPOSITA UNA DOSIS NORMAL DE 1-7,5 ML.

LA ENCÍA LINGUAL SE ANESTESIA INYECTANDO APROXIMADAMENTE 0.2 ML., JUSTO DEBAJO DE LA ENCÍA ADHERIDA A LA LENGUA, - EN LOS PROCEDIMIENTOS QUIRÚRGICOS EN LOS INCISIVOS INFERIORES, SE DEBE BLOQUEAR LAS RAMAS ANASTOMÓTICAS SOBRE LA LÍNEA MEDIA O APLICANDO UNA INYECCIÓN LINGUALMENTE A LOS PREMOLARES DEL LADO OPUESTO.

10.2 PREMOLARES

10.2.1 ASPECTOS ANATÓMICOS

LA REGIÓN PREMOLAR DEL MAXILAR INFERIOR ESTA INERVADA PRINCIPALMENTE POR EL NERVIJO ALVEOLAR INFERIOR. EL HUESO MANDIBULAR GRUESO Y COMPACTO QUE RODEA LOS PREMOLARES, HACE IMPOSIBLE EL USO DE ANESTESIA POR INFILTRACIÓN EN ESTA - ÁREA. HAY QUE USAR INYECCIÓN ALVEOLAR O BLOQUEO MENTONIANO. ESTO ÚLTIMO SE LOGRA APLICANDO LA INYECCIÓN JUNTO AL AGUJERO MENCIONADO. HAY QUE TENER CUIDADO DE NO LESIONAR VASOS Y NERVIOS, Y DE NO INTRODUCIR LA AGUJA DENTRO - DEL AGUJERO MENTONIANO. EL BLOQUEO MENTONIANO ES EFECTIVO DESDE LOS PREMOLARES HASTA LA LÍNEA MEDIA.

10.2.2 ASPECTOS OPERATORIOS

PREPARACIÓN DE CAVIDADES Y CIRUGÍA DE LA PULPA.

EN ESTAS INDICACIONES, EL BLOQUEO MANDIBULAR ASEGURA UNA ANESTESIA EFICAZ. EL BLOQUEO MENTONIANO TAMBIÉN PUEDE - USARSE TAMBIEN COMO ALTERNATIVA EN LA CIRUGÍA DEL PRIMER

PREMOLAR. CON CUALQUIER TIPO DE SOLUCIÓN QUE SE USE, EL BLOQUEO MANDIBULAR SÓLO DARÁ UN EFECTO ISQUÉMICO DÉBIL EN LA PULPA.

10.2.3 INTERVENCIONES QUIRÚRGICAS

EN LA ANESTESIA MANDIBULAR, SE PUEDE BLOQUEAR EL NERVIO LINGUAL, HACIENDO LA INYECCIÓN JUNTO A LA CRESTA TEMPOROMAXILAR. ESTO ANESTESIA LA ENCÍA BUCAL Y TEROSTIO EN EL ÁREA. LOS TEJIDOS BUCALES BLANDOS SE ANESTESIAN MEDIANTE INYECCIÓN JUNTO AL NERVIO BUCAL Y CON INFILTRACIÓN LOCAL. CUANDO SE USA BLOQUEO MENTONIANO EN LA EXODONCIA, DICHAS INYECCIONES SUPLEMENTARIAS TAMBIÉN PUEDEN SER NECESARIAS. SI SE DESEA ISQUEMIA DEL TEJIDO BLANDO, SE UTILIZA INFILTRACIÓN LOCAL.

10.2.4 LA INYECCIÓN

PARA EFECTUAR UN BLOQUEO MENTONIANO, SE PALPA EL AGUJERO MENTONIANO CON EL ÍNDICE. MANTENIENDO EL DEDO EN ESTA POSICIÓN, SE INTRODUCE LA AGUJA HASTA SENTIR LA PUNTA CON EL ÍNDICE. DESPUES DE ASPIRAR, SE INYECTA 1-1,5 ML.

EL BLOQUEO DEL NERVIO MENTONIANO PROPORCIONA ANESTESIA EN EL PRIMERO Y SEGUNDO PREMOLAR. DEBIDO A LA FALTA DE PENE TRACIÓN EN LAS PARTES MESIALES DEL NERVIO ALVEOLAR INFERIOR Y TAMBIEN A CAUSA DE LAS RAMAS ANOSTOMÁTICAS DEL LADO - OPUESTO, LOS CANINOS Y LOS INCISIVOS PUEDEN PRESENTAR UN EFECTO ANESTÉSICO MÁS SUPERFICIAL.

EL NERVIO SUBLINGUAL SE BLOQUEA INTRODUCIENDO LA AGUJA INMEDIATAMENTE DEBAJO DE LA SUPERFICIE DE LA MUCOSA EN EL LA DO LINGUAL DEL PREMOLAR Y SE INYECTAN APROXIMADAMENTE 0,2 DE LA SOLUCIÓN. HAY QUE TENER CUIDADO DE NO LESIONAR LOS VASOS SANGUÍNEOS DEL ÁREA.

10.3 MOLARES

10.3.1 ASPECTOS ANATÓMICOS

LOS MOLARES DEL MAXILAR INFERIOR ESTÁN INERVADOS POR EL NERVIO ALVEOLAR INFERIOR Y LA ENCÍA LINGUAL DE ESTA REGIÓN POR NERVIO LINGUAL. LAS RAMAS TERMINALES DEL NERVIO BUCAL PENETRAN EL MÚSCULO BUCINADOR E INERVAN LA ENCÍA BUCAL EN LA REGIÓN MOLAR. AL IGUAL QUE LOS PREMOLARES, LOS MOLARES NO PUEDEN SER ANESTESIADOS CON ANESTESIA POR INFILTRACIÓN A CAUSA DEL HUESO COMPACTO DE LA MANDÍBULA. POR LO TANTO, SÓLO ES POSIBLE BLOQUEAR EL DOLOR DE LOS MOLARES POR MEDIO DEL BLOQUEO MANDIBULAR. EL NERVIO MAXILAR INFERIOR Y EL LINGUAL, PUEDEN SER ANESTESIADOS CON UNA MISMA INYECCIÓN, MIENTRAS QUE EL NERVIO BUCAL REQUIERE UNA INYECCIÓN POR - SEPARADO. EN ALGUNOS CASOS, LA INERVACIÓN DEL TERCER MOLAR ES ATÍPICA Y PUEDEN ESTAR INVOLUCRADAS ALGUNAS FIBRAS DEL NERVIO CUTÁNEO DEL CUELLO. ÉSTAS RAMAS SE PUEDEN ANESTES- SIAR MEDIANTE UNA INYECCIÓN LINGUAL JUNTO AL TERCER MOLAR.

10.3.2 ASPECTOS OPERATORIOS

PREPARACIÓN DE CAVIDADES Y CIRUGÍA DE LA PULPA.

EN ESTOS CASOS SE UTILIZA EL BLOQUEO MANDIBULAR Y NO ES NECESARIO BLOQUEAR EL NERVIO LINGUAL. NO SE PUEDE ESPERAR QUE HAYA ISQUEMIA DE LA PULPA.

10.3.3 INTERVENCIONES QUIRÚRGICAS

LA ANESTESIA REGIONAL DEL NERVIO ALVEOLAR INFERIOR, DEBE SER SUPLEMENTADA DEPOSITANDO ALGO DE SOLUCIÓN JUNTO AL NERVIO LINGUAL. EL TEJIDO BLANDO BUCAL ALREDEDOR DE LOS MOLARES SE ANESTESIA BLOQUEANDO EL NERVIO BUCAL.

10.3.4 LA INYECCIÓN

PARA LA ANESTESIA MANDIBULAR, LA BOCA DEL PACIENTE DEBE ESTAR BIEN ABIERTA. CON EL ÍNDICE SE PALPA LA LÍNEA OBLICUA (BORDE ANTERIOR DEL RAMO MAXILAR INFERIOR). EL PUNTO DE INYECCIÓN ESTÁ SITUADO APROXIMADAMENTE A 1 CM., LAS SUPERFICIES OCLUSALES DE LOS MOLARES Y DIRECTAMENTE MEDIAL AL DEDO, PERO LATERALMENTE AL PLIEGUE DEL PTERIGOIDEO INTERNO. LA JERINGA DEBE SOSTENERSE EN ESTA POSICIÓN INICIAL PARALELA AL MISMO LADO DEL CUERPO MANDIBULAR Y PARALELA AL PLANO OCLUSAL DEL MAXILAR INFERIOR.

AHORA SE PASA LA JERINGA SUAVEMENTE HACIA LA REGIÓN PREMOLAR DEL LADO OPUESTO DEL MAXILAR, HACIENDO AVANZAR LA AGUJA DORSALMENTE DE 1,52 CM MÁS A LO LARGO DEL LADO INTERNO DEL RAMO. LA AGUJA SIEMPRE DEBE ESTAR EN CONTACTO CON EL RAMO Y HAY QUE MANTENER LA JERINGA EN SU POSICIÓN HORIZONTAL ORIGINAL. CUANDO LA AGUJA ENCUENTRA RESISTENCIA

EN LA SECCIÓN MEDIA DEL RAMO, SE RETIRA LA JERINGA 1-2 CM, SE ASPIRA CUIDADOSAMENTE Y LUEGO SE INYECTAN 1,5-2 ML.

TAMBIEN SE PUEDE EFECTUAR EL BLOQUEO POR MEDIO DE UNA TÉCNICA MÁS DIRECTA. DESPUÉS DE PALPAR LA HENDIDURA CORONOIDES CON LA PULPA DE LA MANO IZQUIERDA, SE COLOCA EL ÍNDICE DETRÁS DEL RAMO, DEBAJO DE LA OREJA. AHORA EL AGUJERO DENTAL INFERIOR, ESTÁ SITUADO SOBRE UNA LÍNEA ENTRE EL PULGAR Y EL ÍNDICE A UN TERCIO DE DISTANCIA DEL ÍNDICE. CON LA JERINGA EN DIRECCIÓN DE LA REGIÓN PREMOLAR DEL LADO OPUESTO, SE INTRODUCE LA AGUJA AL NIVEL DEL PULGAR.

EN LOS NIÑOS, EL AGUJERO DENTAL INFERIOR ESTÁ SITUADO A PROXIMADAMENTE A 0.5 CM MÁS ABAJO QUE EN LOS ADULTOS. EN LOS PACIENTES QUE CARECEN DE MOLARES Y TAMBIEN TAL VEZ DE PREMOLARES; ES MUY IMPORTANTE SOSTENER LA JERINGA EN EL PLANO HORIZONTAL CORRECTO Y HACER PUNTOS DE ORIENTACIÓN (LÍNEA OBLÍCUA, PLIEGUE DEL PTERIGOIDEO INTERNO).

AL APLICAR LA INYECCIÓN A UNA PERSONA DESDENTADA, HAY QUE TOMAR EN CONSIDERACIÓN LA REABSORCIÓN DEL HUESO MAXILAR INFERIOR. DE OTRA MANERA, SE PUEDE LLEVAR LA AGUJA INADVERTIDAMENTE HACIA UN PUNTO DEL RAMO DEBAJO DEL AGUJERO DENTAL INFERIOR Y UNA INYECCIÓN POR DEBAJO DE LA LINGULA MAXILAR NO PRODUCE UNA ANESTESIA ADECUADA.

ÉSTO TAMBIEN SERÁ EL CASO SI LA AGUJA SE INTRODUCE A DEMASIADA PROFUNDIDAD, PORQUE ENTONCES EL ANESTÉSICO QUEDA DEPOSITADO EN EL BORDE POSTERIOR DEL RAMO MAXILAR INFE -

RIOR, LO CUAL PUEDE DAR COMO RESULTADO UNA PARESIA FACIAL TRANSITORIA EN LA REGIONAL TEMPORAL (EL NERVIO AURÍCULO - TEMPORAL). UN FRACASO DE LA ANESTESIA PUEDE SER A CAUSA DE HABER INTRODUCIDO LA AGUJA EN EL TEJIDO DEMASIADO LEJOS MESIALMENTE AL RAMO. LA SOLUCIÓN QUEDA ENTONCES DEPOSITADA EN EL MÚSCULO PTEREGOIDEO INTERNO, LO QUE ADEMÁS DE BLOQUEO INSATISFACTORIO, TAMBIEN PUEDE CAUSAR COMPLICACIONES POSTOPERATORIAS, POR EJEMPLO INFLAMACIÓN MUSCULAR Y TRISMA.

LA ANESTESIA MANDIBULAR EN PACIENTE CON PROGENIA, FRECUENTEMENTE CAUSA DIFICULTADES, DEBIDO A QUE LA LINGULA MAXILAR ESTÁ SITUADA MÁS ARRIBA DE LO NORMAL EN EL RAMO. ELEVANDO EL PUNTO DE INYECCIÓN APROXIMADAMENTE 0,5 CM EN DIRECCIÓN AL CRÁNEO, SE OBTIENE ANESTESIA EFECTIVA.

EL NERVIO LINGUAL SE BLOQUEA INYECTANDO 0,4-0,5 ML., DE SOLUCIÓN EN LA CRESTA TEMPOROMAXILAR. ESTO SE ENCUENTRA DIRECTAMENTE ENTRE EL PUNTO DE INYECCIÓN Y LA POSICIÓN FINAL DE LA ANESTESIA DE BLOQUEO MANDIBULAR. LA INYECCIÓN SE HACE EN CONJUNCIÓN CON EL BLOQUE MANDIBULAR. AL RETIRAR LA AGUJA DEL AGUJERO DENTAL INFERIOR, SE BLOQUEA EL NERVIO LINGUAL EN UN PUNTO 1 CM MESIAL Y VENTRAL A LA LINGULAR.

EL NERVIO BUCAL TAMBIEN PUEDE SER ANESTESIADO POR MEDIO DE INFILTRACIÓN. SE PERFORA LA MUCOSA INMEDIATAMENTE ENCIMA DEL PLIEGUE BUCAL JUNTO AL PRIMER MOLAR. LUEGO SE LLEVA LA AGUJA HORIZONTALMENTE BAJO LA MUCOSA DEL MENTÓN EN DIRECCIÓN DISTAL HACIA EL RAMO MAXILAR INFERIOR, INYECTANDO

11. DISTRIBUCION DE LAS SOLUCIONES CON LA INYECCION DEL LIGAMENTO PERIODONTAL

LA INYECCIÓN DE ANESTESIA A LO LARGO DEL LIGAMENTO PERIODONTAL, PRODUCE ANESTESIA LOCAL DE SÓLO EL DIENTE INYECTADO.

LA INYECCIÓN DEL LIGAMENTO PERIODONTAL DEBERÍA CONSIDERARSE UNA INYECCIÓN INTRAÓSEA.

UN TEJIDO INFLAMADO ES HIPERSENSIBLE AL DOLOR.

SE HA DEMOSTRADO QUE UN PACIENTE APRENSIVO Y TEJIDO INFLAMADO DISMINUYEN EL UMBRAL DEL DOLOR, POR ESTO ES MARCADA LA DIFICULTAD DE LOGRAR ANESTESIA, ENTONCES UNA ADMINISTRACIÓN TÉCNICA DE ANESTESIA ESPECIAL, INCLUYENDO LA INYECCIÓN DEL LIGAMENTO PERIODONTAL, ESTÁN INDICADOS.

LA INYECCIÓN DEL LIGAMENTO PERIODONTAL, HA SIDO USADA -
COMO SUPLEMENTO.

11.1 TECNICA BASICA

- UN MECANISMO DE JERINGA DE SUCCIÓN ESPECIAL O NORMAL, QUE SEA ADECUADO, OFRECE EL MISMO ACCESO BÁSICO INMEDIATO.

- CUALQUIER LONGUITUD O MEDIDA DE LA AGUJA PUEDE SER USADA Y PRODUCE IGUAL EFECTO AUNQUE LA AGUJA CORTA ES MÁS CÓMODA.
- LA AGUJA ES COLOCADA DEBAJO DE LA REGIÓN DENTRO DEL LIGAMENTO PERIODONTAL INTERPROXIMALMENTE, ASÍ ESTO SERÁ POSICIONADO EN EL MEDIO DEL PLANO LINGUAL.
- LA AGUJA ES FORZADA, DEBE LLEGAR SU BICEL HASTA DONDE TERMINA EL ÁPICE. ÉSTA ESTARÁ AL IGUAL EN LA CRESTA ÓSEA Y EN LA SUPERFICIE RADICULAR.
- EL ÉMBOLO DE LA JERINGA ES PRENSADO Y FORZADO LENTAMENTE, DEBE HABER UNA SENSACIÓN DE RESISTENCIA FUERTE AL PASO DE LA SOLUCIÓN. LA RESISTENCIA A LA PRESIÓN ES UN FACTOR IMPORTANTE EN LOGRAR ANESTECIAR.
- DURANTE LA POSICIÓN DE LA AGUJA Y DURANTE LA INYECCIÓN, LA AGUJA DEBE SER SOPORTADA CON EL DEDO PULGAR Y EL ÍNDICE O CON LAS PINZAS HEMOSTÁTICAS, PARA EVITAR COMPLICACIONES.
- SÓLO UNA PEQUEÑA CANTIDAD DE ANESTÉSICO NECESITA SER INYECTADA.
- LA INYECCIÓN ES REPETIDA EN EL ESPACIO INTERPROXIMAL OPUESTO.
- SE EVALÚA LA ACCIÓN ANESTÉSICA Y SI NO ES SUFICIENTE SE REPITE EL PROCEDIMIENTO.

LAS INYECCIONES INTRAÓSEAS EN EL LIGAMENTO PERIODONTAL,
CAUSA HIPOTENSIÓN Y TAQUICARDIA.

LAS SOLUCIONES NO QUEDAN LOCALIZADAS EN EL SITIO DE LA INYECCIÓN, ELLAS PASAN DIRECTAMENTE Y POSIBLEMENTE DENTRO DE LOS VASOS SANGUÍNEOS Y LINFÁTICOS DE LA CIRCULACIÓN SISTÉMICA.

EN UNA INYECCIÓN INTRAÓSEA, COMO ES PEQUEÑO EL ESPACIO DEL LIGAMENTO PARA EL PASO DE SOLUCIONES, LA LÁMINA CRIBIFORME ES LA LÓGICA SALIDA PARA LAS SOLUCIONES DIFUSAS SOBRE EL ESPACIO MANDIBULAR ADYACENTE.

LA SOLUCIÓN CON VASO CONSTRICTOR TIENE UN EFECTO ESCASO SOBRE EL CORAZÓN Y PRESIÓN SANGUÍNEA EN LA INYECCIÓN DEL LIGAMENTO PERIODONTAL.

EL DAÑO DESDE LA INYECCIÓN, ES LIMITADA A LOS EFECTOS DE LA AGUJA. NO HAY TEJIDO DAÑADO EN EL PERIODONTO APICAL O EN TEJIDO DEL SITIO DE PASO DE LA AGUJA.

LA ADICIÓN DE ADRENALINA AL ANESTÉSICO LOCAL, DOBLA LA INCIDENCIA DEL RESULTADO ANESTÉSICO SIN INCREMENTO DE MALES TAR O COMPLICACIONES POST-OPERATORIAS.

12. PACIENTES DE RIESGO

12.1 MUJERES EMBARAZADAS

LOS ANESTÉSICOS LOCALES CON BAJA CONCENTRACIÓN PLASMÁTICA, TALES COMO LA LIDOCAINA, MEPIVACAINA Y PRILOCAINA, TIENEN UNA BASE FISIOLÓGICA EN EL PH QUE FACILITA SU PASO A TRAVEZ DE LA BARRERA "LECHE-SANGRE" EN UN MAYOR GRADO QUE - OTRAS SUSTANCIAS DE MAYOR CONCENTRACIÓN PLASMÁTICA TALES COMO LA PROCAINA, BUPROCAINA Y TETRACAINA.

LA DISPONIBILIDAD DE LOS ANESTÉSICOS LOCALES EN LA FUENTE DE LA LECHE MATERNA, DEPENDE TAMBIÉN DEL GRADO DE IONIZACIÓN DEL ANESTÉSICO. EL ANESTÉSICO TÓPICO TIENE UN PH DE 6, PERO QUE NO EN TODAS LAS SOLUCIONES ES EN FORMA IONIZADA, ESTA PUEDE SER EN REALIDAD LA DIFICULTAD PARA ATRAVEZAR LA MEMBRANA O BARRERA "LECHE-SANGRE". POR OTRO LADO LA LIDOCAINA CON CONCENTRACIÓN AL 20% Y PH 7.4 ES UNA BASE PROBABLE PARA QUE EL ANESTÉSICO PASE LA BARRERA Y PUEDA SER ENCONTRADA EN CONCENTRACIÓN CONSIDERABLE DENTRO DE LA LECHE MATERNA.

12.2 PACIENTE CON DAÑO CARDIACO O HIPERTENSO

EL IMPACTO INICIAL DE LA SOLUCIÓN ANALGÉSICA EN EL MIOCARDIO, ES LO QUE PRODUCE AUMENTO RÁPIDO DE LA FRECUENCIA CARDIACA; ESTO PUEDE ANGUSTIAR AL PACIENTE Y CAUSAR SÍNCOPE, ARRITMIAS CARDIACAS Y AÚN EFECTOS COLATERALES MÁS GRAVES; POR ESTA RAZÓN DEBE CUIDARSE DE NO APLICAR ANESTESIA CON VASOCONSTRUCTOR Y ADEMÁS COLOCAR LA ANESTESIA CON SUMO - CUIDADO PARA NO SER APLICADA DENTRO DE UN VASO SANGUÍNEO.

12.3 PACIENTES CON ASMA O HIPERSENSIBLES A LOS SULFITOS

LOS ANESTÉSICOS LOCALES DENTALES QUE CONTIENEN VASOCONSTRICTORES COMO LA EPINEFRINA Y LA LEVONORDEFRINA, TAMBIEN CONTIENEN METABISULFITO DE NA 0.5 MG/ML O BISULFITO DE SODIO, ACETONA; COMO PRESERVATIVO EVITA LA OXIDACIÓN DE LOS TRES VASOCONSTRICTORES. LOS SULFITOS TAMBIEN SON USADOS AMPLIAMENTE EN RESTAURANTES Y SUPERMERCADOS.

LOS SULFITOS PUEDEN CAUSAR UN TIPO DE ALERGIA AGUDA ESPECIALMENTE EN PERSONAS CON ASMA. POR TANTO SE DEBE TENER PRECAUSIÓN CUANDO SE INYECTAN PACIENTES CON ASMA O QUIENES SON HIPERSENSIBLES A LOS SULFITOS.

ÉSTAS REACCIONES INCLUYEN ANAFLAXIA, QUE PUEDE SER PRECIPITADA POR LA APLICACIÓN DEL ANESTÉSICO LOCAL EN PACIENTES SUSCEPTIBLES. UNA DIRECTA ENTRADA DE SENSIBILIZANTES HA SIDO REPORTADA ENTRE 0.6 Y 0.9 MG DE METADISULFITO DE NA PRESUMIBLEMENTE INYECTADO INTRAVASCULARMENTE EN LA MITAD DE UNA CÁRPULA DE ANESTÉSICO LOCAL. PERSONAS QUE FRECUENTAN RESTAURANTES PUEDEN SER SUSCEPTIBLES A LOS SULFITOS, INCREMENTANDO LA POSIBILIDAD DE HIPERSENSIBILIDAD.

13. COMPLICACIONES

13.1 COMPLICACIONES GENERALES

LA ANESTESIA LOCAL EFECTUADA CORRECTAMENTE, SÓLO PRODUCE EVENTUALMENTE UN MÍNIMO DE COMPLICACIONES ATRIBUIBLES A LA INYECCIÓN O ANESTESIA, PERO ESTO NO ELIMINA LA NECESIDAD DEL ODONTÓLOGO DE ESTAR TOTALMENTE FAMILIARIZADO CON LOS SÍNTOMAS DE LOS DIFERENTES TIPOS DE EFECTOS SECUNDARIOS - CON EL FIN DE QUE PUEDA TOMAR LAS MEDIDAS ADECUADAS.

DURANTE EL TRATAMIENTO EL DENTISTA DEBE OBSERVAR DETENIDAMENTE AL PACIENTE, O MANTENERSE INFORMADO DE SU ESTADO. HAY QUE TOMAR MEDIDAS PROFILÁCTICAS ANTES DE QUE SURJA - CUALQUIER COMPLICACIÓN. EL EQUIPO MODERNO ES MUY ÚTIL YA QUE PERMITE AL PACIENTE PERMANECER EN POSICIONES SEMIREUMBENTE. ÉSTO EVITA AUTOMÁTICAMENTE LA HIPÓXIA, EL DESMAYO Y LA PÉRDIDA DEL CONOCIMIENTO POR UNA BAJA EN LA PRESIÓN ARTERIAL.

SI SE COMPLICA UNA SITUACIÓN CON PÉRDIDA DE CONOCIMIENTO, HAY QUE TOMAR MEDIDAS INMEDIATAS PARA VOLVER AL PACIENTE EN SÍ. LA LIPOXIA CEREBRAL CAUSA DAÑOS IRREVERSIBLES EN POCOS MINUTOS; POR LO TANTO PARA CADA ODONTÓLOGO ES DE LA

MAYOR IMPORTANCIA ESTAR PREPARADO PARA LA ACCIÓN INMEDIATA Y RACIONAL PARA UNA EMERGENCIA SIN PÉRDIDA INNECESARIA DE TIEMPO.

LAS COMPLICACIONES GENERALES SE PUEDEN DIVIDIR EN CUATRO PUNTOS:

13.1.1 COMPLICACIONES PSICÓGENAS

LA MAYORÍA DE LOS OFICIOS SECUNDARIOS EN LA PRÁCTICA DENTAL SON DE ORIGEN PSICÓGENO. PARA MUCHOS PACIENTES UNA VISITA AL ODONTÓLOGO SIGNIFICA UNA TENSION EMOCIONAL MÁS O MENOS SEVERA, LA CUAL PUEDE PRODUCIR SÍNTOMAS TALES COMO SUDOR FRÍO, PALPITACIONES, ANSIEDAD, DESASOSIEGO, Y EXITACIÓN. ESTAS REACCIONES PSICÓGENA, A MENUDO SON MAL INTERPRETADAS COMO SÍNTOMAS TÓXICOS. LA MAYORÍA DE LAS VECES, EL DESMAYO ES UN EFECTO PSICÓGENO DE ORIGEN VASOMOTOR.

EL SÍNCOPE VASOVAGAL ES UNA FORMA ESPECIAL DEL DESMAYO Y ES UN REFLEJO DE LA MANIPULACIÓN EN LA REGIÓN DE LA CABEZA Y EL CUELLO. ALGUNOS PACIENTES SON PARTICULARMENTE PROPENSOS A ESTOS, ESPECIALMENTE LOS ORTOSTÁTICOS, QUIENES AÚN BAJO CONDICIONES NORMALES, TIENEN Poca RESISTENCIA EN LAS VARIACIONES A LA PRESIÓN ARTERIAL.

HASTA LA MÁS LEVE TENSION EMOCIONAL PUEDE CAUSARLE UN DESMAYO.

PACIENTES, QUIENES EN OTROS ASPECTOS SON NORMALES, PUEDEN

SUFRIR ESTE SÍNDROME. LA COMBINACIÓN DOLOR-ANSIEDAD ES UNA CAUSA FRECUENTE DEL DESMAYO.

EL PACIENTE QUE TIENE LA COSTUMBRE DE CONTENER LA RESPIRACIÓN BAJO CUALQUIER TENSIÓN PSÍQUICA, REDUCE SU SUMINISTRO DE OXÍGENO EN ESE MOMENTO, LA CUAL AUMENTA AÚN MÁS EL RIESGO DE UN DESMAYO. ÉSTO SE PUEDE EVITAR ACONSEJANDO AL PACIENTE QUE RESPIRE PROFUNDAMENTE DURANTE LA INYECCIÓN.

LOS PACIENTES DE CONDUCCIÓN NERVIOSA DEFECTUOSA TAMBIEN SON MUY SUSCEPTIBLES A LA TENSIÓN PSÍQUICA DURANTE EL TRATAMIENTO ODONTOLÓGICO.

CUALQUIER DESMAYO SE DEBE A LA REDUCCIÓN REPENTINA EN LA PRESIÓN ARTERIAL. PARA QUE EL PACIENTE RECobre EL CONOCIMIENTO HAY QUE ACOSTARLO CON LA CABEZA BAJA, ASEGURÁNDOSE DE QUE SUS VÍAS RESPIRATORIAS ESTÉN LIBRES. CUANDO HAY HIPÓXIA PRONUNCIADA SE DEBE SUMINISTRAR OXÍGENO CON UN RESPIRADOR O RESUCITADOR.

SI EL PACIENTE ESTÁ INCONCIENTE, PERO PARECE A PUNTO DE DESMAYARSE, SE LE DEBE ADMINISTRAR OXÍGENO COMO PRECAUCIÓN.

13.1.2 COMPLICACIONES TÓXICAS

LA SOBREDOSIS DE UN ANESTÉSICO, PUEDE PRODUCIR SÍNTOMAS TÓXICOS. TAMBIEN PUEDE SURGIR CON UNA DOSIS NORMAL EN LOS CASOS RELATIVAMENTE RAROS DE TOLERANCIA DISMINUIDA

(HIPERREACCIÓN), LOS SÍNTOMAS SON SIMILARES EN AMBOS CASOS.

LAS REACCIONES TÓXICAS PUEDEN INFLUIR EN EL SISTEMA CARDIOVASCULAR (REDUCCIÓN EN LA PRESIÓN ARTERIAL), EL MIOCARDIO Y EL SISTEMA NERVIOSO CENTRAL (SNC).

LOS EFECTOS TÓXICOS PUEDEN SOBRE ESTIMULAR DICHO SISTEMA. EN ESE CASO, LOS SÍNTOMAS SON CONVULSIONES Y EXITACIÓN. LOS EFECTOS TÓXICOS TAMBIEN PUEDEN INFLUIR Y DEPRIMIR EL CENTRO RESPIRATORIO.

EN LA PRÁCTICA ODONTOLÓGICA GENERAL, LA DOSIS MÁXIMA PARA ADULTOS ES DE 20-25 ML. DE SOLUCIÓN ANESTÉSICA CON VASO - CONSTRICCIÓN. POR LO TANTO EL MÁRGEN DE SEGURIDAD ES AMPLIO. EN LOS NIÑOS HAY QUE REBAJAR LA DOSIS, ESPECIALMENTE CUANDO SE USA UNA SOLUCIÓN SIMPLE. EN TODOS LOS PACIENTES DE CONDICIÓN GENERAL POBRE, HAY QUE REDUCIR, LA DOSIFICACIÓN DE ACUERDO CON LAS REGLAS APLICABLES A OTRAS DROGAS TÓXICAS.

13.1.3 COMPLICACIONES ALÉRGICAS

LOS ANESTÉSICOS DE TIPO ÉSTER (PROCAINA) HAN SIDO DESPLAZADOS POR LAS DROGAS MODERNAS DE TIPO ORNÍLIDO (LIDOCAÍNA, PRILOCAINA, MEPIVACAÍNA). ESTO HA DADO COMO RESULTADO QUE LAS ALERGIAS CAUSADAS POR ANESTÉSICOS SE HAN VUELTO EXCEPCIONALMENTE RARAS. NO OBSTANTE LA ENORME CANTIDAD DE INYECCIONES DE DROGA DE TIPO ANÍLIDA QUE SE HA APLICADO HASTA AHORA, SÓLO SE CONOCE UNOS CUANTOS CASOS AISLADOS DE

ALERGIA VERDADERA; POR LO TANTO, ES MUY IMPROBABLE QUE UNA COMPLICACIÓN GENERAL SEA CAUSADA POR ALERGIA A UN AGENTE ANESTÉSICO.

SI DE HECHO SE PRESENTA UNA REACCIÓN ALÉRGICA EN LA PRÁCTICA DENTAL, LO MÁS PROBABLE ES QUE HAYA SIDO CAUSADA POR ALGUNA OTRA SUSTANCIA DIFERENTE AL ANESTÉSICO LOCAL, COMO POR EJ: YODO, MONÓMEROS, ACRÍLICOS, ETC.

13.1.4 INTERACCIÓN MEDICAMENTOSA

LA INTERACCIÓN MEDICAMENTOSA ENTRE LOS ANESTÉSICOS LOCALES Y CIERTAS DROGAS, REPRESENTA UN PROBLEMA RELATIVAMENTE RECIENTE EN EL RAMO DE LA ODONTOLOGÍA. SE HA ENCONTRADO QUE LOS AGENTES ANTIDEPRESIVOS PUEDEN POTENCIALIZAR EL EFECTO OPRESOR DE LAS CATECOLOMINAS (ADRENALINA Y NORADRENALINA), USADAS COMO ADITIVOS EN LAS SOLUCIONES ANESTÉSICAS.

ESTOS ANTIDEPRESIVOS TRICÍCLICOS NO PERTENECEN AL MISMO GRUPO DE DROGAS QUE LOS TRANQUILIZANTES, ANTI-PSICÓTICOS BARBITÚRICOS, ETC., QUE NO POTENCIALIZAN LAS CATECOLAMINAS.

EN VOLUNTARIOS, LA APLICACIÓN I.V. DE ADRENALINA O NORADRENALINA PRODUJO UN INCREMENTO EN LA TENSIÓN ARTERIAL. CONSIDERABLEMENTE MAYOR, SI AL MISMO TIEMPO SE LES ADMINISTRA UN ANTIDEPRESIVO TRICÍCLICO.

EL EFECTO DE LA ADRENALINA SE POTENCIALIZA LEVEMENTE, MIENTRAS QUE EL DE LA NORADRENALINA AUMENTA EN FORMA SIGNIFICATIVA.

LOS SÍNTOMAS CLÍNICOS DE ESTE TIPO DE INTERACCIÓN APARECEN INMEDIATAMENTE DESPUES DE APLICADA LA INYECCIÓN (ANSIEDAD, RUBOR, PALPITACIONES Y CEFALAGIA SEVERA, COMENZANDO ESTA A MENUDO EN LA PARTE POSTERIOR DE LA CABEZA).

EL MECANISMO DE ESTA INTERACCIÓN PUEDE SER APLICADO FARMACOLÓGICAMENTE, LOS ANTIDEPRESIVOS TRICÍCLICOS INHIBEN LA ABSORCIÓN DE LA NORADRENALINA EN LAS TERMINACIONES NERVIOSAS Y CAUSA UN CONSIDERABLE AUMENTO EN LA CANTIDAD DE ÉSTA EN LOS TEJIDOS. POR OTRO LADO, LA ADRENALINA TIENE UNA ELIMINACIÓN DIFERENTE Y POR LO TANTO, NO ES AFECTADA AL MISMO GRADO. EL OCTOPRESIN NO SE POTENCIALIZA, SEGÚN ESTUDIOS EXPERIMENTALES.

POR TANTO, NO SE PUEDE APLICAR ANESTÉSICO QUE CONTENGA ADRENALINA Y NORADRENALINA A PACIENTES BAJO TRATAMIENTO DE ANTIDEPRESIVOS TRICÍCLICOS.

13.1.5 DIPOPLÍA SIGUIENTE A LA ANESTESIA LOCAL BUCAL

PODRÍA PARECER QUE LOS CAMBIOS OCULARES, OBSERVADOS DESPUES DEL PROCEDIMIENTO ANESTÉSICO LOCAL, ESTÁN RELACIONADOS CON LOS EFECTOS PARASIMPÁTICOS Y SIMPÁTICOS EN VEZ DE QUE LA SOLUCIÓN ANESTÉSICA ESTÉ CIRCULANDO POR EL ÁRBOL VASCULAR. EN CUALQUIER EVENTO ES DE EXTREMA IMPORTANCIA PARA EL OPERADOR ENTENDER QUE LOS EFECTOS SON TRANSITORIOS Y SON INEVITABLES. CUANDO UNO DE ESTOS CASOS OCURRE EL PACIENTE DEBE SER TRANQUILIZADO, RELAJADO Y HACERLE ENTENDER QUE ESTOS SÍNTOMAS DESAPARECEN EN UNA HORA O MENOS.

13.2 PREVENCIÓN Y TRATAMIENTO DE LAS COMPLICACIONES GENERALES

EL ODONTÓLOGO DEBE ESTAR FAMILIARIZADO CON LAS SIGUIENTES MEDIDAS, CON EL FIN DE QUE LAS PUEDA APLICAR RÁPIDAMENTE EN UNA EMERGENCIA.

13.2.1. VIAS RESPIRATORIAS LIBRES

CUALQUIER OBJETO SUELTO EN LA BOCA (PRÓTESIS, ROLLOS DE ALGODÓN, EYECTORES DE SALIVA, ETC.) DEBE SER REMOVIDO DE INMEDIATO. SI EL PACIENTE VOMITA, HAY QUE LIMPIARLE LA BOCA, PUESTO QUE SE PUEDE PRESENTAR REGURGITACIÓN, UNA COMPLICACIÓN MUY GRAVE. UN APARATO DE SUCCIÓN DE ELEVADA CAPACIDAD ES MUY ÚTIL, YA QUE REMUEVE LÍQUIDO Y PARTÍCULAS SIN OBSTRUIRSE.

13.2.2 POSICIÓN DE TRENDELENBURGO

UN PACIENTE INCONSCIENTE DEBE SER COLOCADO INMEDIATAMENTE EN POSICIÓN SUPINA CON LA CABEZA MÁS BAJA QUE EL CUERPO (POSICIÓN DE TRENDELENBURGO). ESTO HACE QUE LA SANGRE FLUYA DE LAS EXTREMIDADES INFERIORES HACIA EL CEREBRO, LO CUAL SUPERA LA HIPOXIA CEREBRAL Y EL PACIENTE RECOBRA EL SENTIDO. CUANDO LAS PIERNAS SE ENCUENTRAN POR ENCIMA DEL NIVEL CARDÍACO, EL VOLÚMEN DE SANGRE CIRCULANTE AUMENTA Y TIENDE A ELEVAR LA PRESIÓN ARTERIAL.

13.2.3 RESPIRACIÓN ARTIFICIAL

SI HAY PARO RESPIRATORIO, EL PACIENTE DEBE RECIBIR OXÍGENO INMEDIATAMENTE. EL MÉTODO MÁS SENCILLO DE LA RESPIRACIÓN ARTIFICIAL ES EL DE BOCA-A-BOCA, O BOCA-A-NARIZ. TIENE LA DESVENTAJA DE EXIGIR GRAN ESFUERZO E IMPIDE LA COMUNICACIÓN CON TERCEROS. EL USO DE UN RESPIRADOR O RESUCITADOR, FACILITA ENORMEMENTE LA RESPIRACIÓN ARTIFICIAL Y ADEMÁS PERMITE DAR ÓRDENES AL PERSONAL AUXILIAR (COMO LLAMAR A UNA AMBULANCIA, A UN MÉDICO, ETC.).

13.2.4 MASAJE CARDÍACO EXTERNO

SI HAY PARO RESPIRATORIO, SE DEBE EXAMINAR EL PULSO SIN DEMORA. LA FORMA MÁS SENCILLA ES PALPAR LA ARTERIA CARÓTI DA EN EL CUELLO. SI NO SE SIENTE EL PULSO, SE DEBE INICIAR MASAJE CARDÍACO EXTERNO INMEDIATAMENTE Y SEGUIR CON LA INSU PLACIÓN PULMONAR. LAS PUPILAS DILATADAS, QUE INDICAN UNA DILATACIÓN DE LOS MÚSCULOS CILIARES, SON OTRO SIGNO DE PARO CARDÍACO.

EL MÉTODO DE MASAJE CARDÍACO EXTERNO MEDIANTE COMPRESIÓN REPETIDA DEL TÓRAX ES MUY SENCILLO Y DEBE PRACTICARSE POR TODOS.



14. COMPLICACIONES LOCALES

14.1 AGUJA CONTAMINADA

UNA AGUJA CONTAMINADA PUEDE CAUSAR INFLAMACIÓN EN EL SITIO DE LA INYECCIÓN Y ADEMÁS CONLLEVA EL RIESGO DE PROPAGAR LA HEPATITIS SÉRICA.

14.2 APLICACION DEMASIADO RAPIDA

LA PRESIÓN EXCESIVA DURANTE LA APLICACIÓN, PUEDE DESGARRAR EL TEJIDO EN EL SITIO DE LA INYECCIÓN. ESTO CAUSA IRRITACIÓN LOCAL Y DOLOR POSTOPERATORIO. UNA INYECCIÓN DEMASIADO RÁPIDA, HASTA PUEDE CAUSAR NECROSIS EN EL TEJIDO PALATINO, DEBIDO A QUE EN ESTA ZONA DICHO TEJIDO ESTÁ ESTRECHAMENTE ADHERIDO AL HUESO.

14.3 DEMASIADO VOLUMEN INYECTADO

SEGÚN LAS REGLAS ACEPTADAS, NO SE DEBE INYECTAR MÁS SOLUCIÓN ANESTÉSICA DE LA QUE ES ABSOLUTAMENTE INDISPENSABLE. VOLÚMENES MAYORES ORIGINAN EL MISMO TIPO DE EFECTOS SECUNDARIOS QUE LOS DE UNA INYECCIÓN DEMASIADO RÁPIDA. UNA ZONA PARTICULARMENTE SENSIBLE A DEMASIADA SOLUCIÓN ES EL PALADAR.

14.4 AREA INFECTADA

SE DEBE EVITAR TODA INYECCIÓN EN UN ÁREA INFECTADA. ESTO GENERALMENTE SE PUEDE LOGRAR INFILTRANDO MESIAL Y DISTAL AL DIENTE INVOLUCRADO, O USANDO BLOQUEO REGIONAL EN VEZ DE INFILTRACIÓN, COMO ES REGLA PARA LOS CASOS DE ACCIDENTE EN CIRUGÍA DENTAL HOSPITALARIA.

14.5 SOLUCION CONTAMINADA CON IONES

CUANDO SE UTILIZAN FRASCOS-VIALES Y NO SE USA UNA TÉCNICA PERFECTA PARA LLENAR LA JERINGA, EXISTE UN ELEVADO RIESGO DE CONTAMINAR LA SOLUCIÓN CON IONES DE COBRE. MUCHOS ODONTÓLOGOS QUE USAN JERINGAS DE VIDRIO Y FRASCOS MULTIDOSIS, PROVOCAN IRRITACIÓN LOCAL EN SUS PACIENTES, PERO NUNCA SE ENTERAN PORQUE ÉSTOS NO SE QUEJAN.

SI SE DEJA UNA JERINGA DE CARTUCHO (CÁRPULE) CARGADA POR ALGÚN TIEMPO ANTES DE USARLA, LOS IONES DE COBRE DISUELTOS EN EL INTERIOR DE LA AGUJA PROVOCAN IRRITACIÓN LOCAL DESPUÉS DE LA INYECCIÓN. LOS EDEMAS CAUSADOS POR SOLUCIONES CONTAMINADAS CON IONES SÓLO SE OBSERVAN CLÍNICAMENTE A LOS 2-3 DÍAS. PUEDEN DURAR UNA SEMANA, A VECES MÁS, Y EN ALGUNOS CASOS EL PACIENTE SE QUEJA DE QUE LA ANESTESIA DEL TEJIDO BLANDO SE PROLONGA ANORMALMENTE. ESTO ES MUY NATURAL, YA QUE EL LÍQUIDO TISULAR ACUMULADO ALREDEDOR DE LA ZONA IRRITADA, DA LA MISMA SENSACIÓN DE ENTUMECIMIENTO EN LOS LABIOS QUE UNA ANESTESIA PROLONGADA.

14.6 LACERACION DEL NERVIO

SE PUEDE PRESENTAR LACERACIÓN DEL NERVIO EN LOS BLOQUEOS REGIONALES. LA PUNTA DE UNA AGUJA DEMASIADO AFILADA ATRAVIESA EL TEJIDO CON TANTA FACILIDAD QUE EN ALGUNOS CASOS ALCANZA A LESIONAR EL EPINEURIO. LAS INYECCIONES EN LOS CONDUCTOS ÓSEOS (POR EJ. EL AGUJERO MENTONIANO, AGUJEROS Y CONDUCTOS PALATINOS) SON ESPECIALMENTE PELIGROSAS, PUESTO QUE FÁCILMENTE LESIONAN EL PROPIO NERVIO, O EL PLEXO ARTERIAL Y NERVIOSO QUE LO CIRCUNDA, Y PUEDE CAUSAR PROLONGACIÓN DE LA ANESTESIA E IRRITACIÓN LOCAL.

14.7 LACERACION DE UNA ARTERIA O VENA

DEBIDO AL CARÁCTER RESISTENTE DE LAS PAREDES ARTERIALES, CON MUY Poca FRECUENCIA SE PERFORA UNA ARTERIA CON LA AGUJA. EL RIESGO ES MUCHO MAYOR CUANDO SE TRATA DE UNA VENA. LAS INYECCIONES INTRAVASCULARES SON MÁS COMUNES EN BLOQUEOS MANDIBULARES Y ANESTESIA DE LA TUBEROSIDAD, DONDE LAS VENAS FORMAN UN PLEXO CERCA DE LOS NERVIOS BLOQUEADOS POR ESTE TIPO DE ANESTESIA. NO SE PUEDE EVITAR EL USO DEL BLOQUEO MANDIBULAR, PERO LAS INYECCIONES EN LA TUBEROSIDAD DEBEN SER REEMPLAZADAS POR INFILTRACIÓN EN LA REGIÓN MAXILAR POSTERIOR.

CUANDO UNA VENA HA SIDO PERFORADA, INMEDIATAMENTE SE PRESENTA HINCHAZÓN EN LA ZONA DE LA INYECCIÓN, DEBIDO A QUE LA SANGRE SE INFILTRA EN EL TEJIDO. GENERALMENTE NO HAY PELIGRO Y EL HEMATOMA DESAPARECE A LA SEMANA. DESDE LUE-

GO, ES NECESARIO ASPIRAR PARA EVITAR QUE LA SOLUCIÓN ANESTÉSICA SE ABSORBA RÁPIDAMENTE EN LA CIRCULACIÓN, PERO LA ASPIRACIÓN NO EVITARÁ EL HEMATOMA, SI LA VENA YA HA SIDO LACERADA.

LA INYECCIÓN EN UNA ARTERIA, LO CUAL PUEDE OCURRIR OCASIONALMENTE, A MENUDO SE HACE EVIDENTE EN LA CARA POR UN ÁREA FUERTEMENTE ISQUÉMICA EN LA ZONA DE DISTRIBUCIÓN DEL VASO. EL EFECTO PUEDE TENER SU ORIGEN EN LA CONTRACCIÓN DEL VASO DEBIDO A VASOCONSTRICCIÓN, O DEBIDO A UN VASOSPASMO DE REFLEJO.

14.8 LACERACION DEL PERIOSTIO

EL PERIOSTIO ESTÁ RICAMENTE VASCULARIZADO E INERVADO. ES MUY SENSIBLE A LOS TRAUMAS FÍSICOS Y QUÍMICOS. POR LO TANTO, HAY QUE TENER MUCHO CUIDADO DE NO MANIPULAR LA AGUJA CON BRUSQUEDAD. SIEMPRE SE DEBE MANTENER CONTACTO CON EL HUESO PARA ORIENTARSE DURANTE, POR EJ., LA POSICIÓN INICIAL EN EL BLOQUEO MANDIBULAR. POR LO TANTO, EL ODONTÓLOGO DEBE TENER 'MANO' DELICADA AL EFECTUAR ESTAS INYECCIONES. LOS SÍNTOMAS CAUSADOS POR EL CONTACTO BRUSCO DE LA AGUJA CON EL PERIOSTIO SON: DOLORES POSTOPERATORIOS EN EL ÁREA DE LA INYECCIÓN, Y/O DOLOR INICIAL DURANTE LA APLICACIÓN. ALGUNAS VECES TAMBIÉN SE OBSERVA HINCHAZÓN.

14.9 TRISMO

OCASIONALMENTE SE PRESENTA TRISMO MÁS O MENOS PRONUNCIADO

Y DOLOR DESPUÉS DE BLOQUEO MANDIBULAR. GENERALMENTE, LOS SÍNTOMAS APARECEN 1 Ó 2 DÍAS DESPUÉS DE LA INTERVENCIÓN Y PUEDEN PERSISTIR DURANTE UN PERÍODO BASTANTE LARGO. EL TRISMO PUEDE TENER SU ORIGEN EN INYECCIÓN INTRAMUSCULAR EN EL MÚSCULO PTERIGOIDEO INTERIOR. UNA INFECCIÓN SIMULTÁNEA ACENTÚA ESTE EFECTO SECUNDARIO LOCAL.

14.10 HEMORRAGIA EN EL SITIO DE LA INYECCION

CUANDO SE UTILIZA UNA SOLUCIÓN DE BAJO CONTENIDO VASOCONSTRICCIÓN, PUEDE HABER UNA LIGERA HEMORRAGIA EN EL SITIO DE LA INYECCIÓN. EL LEVE EFECTO ISQUÉMICO LOCAL DE ESTA CLASE DE SOLUCIONES NO PUEDE INHIBIR LA HEMORRAGIA AL MISMO GRADO QUE LAS SOLUCIONES CON UN CONTENIDO VASOCONSTRICCIÓN MÁS ELEVADO. LA HEMORRAGIA CESA ESPONTÁNEAMENTE A LOS POCOS MINUTOS.

14.11 PARESIA FACIAL

ESTA PUEDE SER CAUSADA POR LA INTRODUCCIÓN DEMASIADO PROFUNDA DE LA AGUJA DURANTE EL BLOQUEO MANDIBULAR, QUEDANDO DEPOSITADA LA SOLUCIÓN EN EL BORDE POSTERIOR DEL RAMO. LA PARESIA SE HACE EVIDENTE POR LA INCAPACIDAD DEL PACIENTE DE FRUNCIR EL ENTRECEJO Y MOVER LOS LABIOS EN LA ZONA AFECTADA. LOS SÍNTOMAS GENERALMENTE DESAPARECEN CUANDO CESA EL EFECTO ANESTÉSICO, PERO PUEDEN PERSISTIR POR UN PERÍODO MÁS PROLONGADO.

15. POR QUE FALLA LA ANESTESIA?

15.1 VARIACION ENTRE DIFERENTES PACIENTES

HASTA EN EXPERIMENTOS MUY STANDARIZADOS CON VOLUNTARIOS HUMANOS, SE HA ENCONTRADO QUE LA ANESTESIA PRODUCIDA POR UNA DOSIS COMÚN, VARÍA AMPLIAMENTE ENTRE DIFERENTES PERSONAS. LA DURACIÓN DE LA ACCIÓN PUEDE VARIAR ENTRE UNOS POCOS MINUTOS HASTA UNA HORA. DESDE LUEGO, EN LA PRÁCTICA ÉSTO SIGNIFICA QUE ALGUNOS PACIENTES EXPERIMENTAN UN PERÍODO PROLONGADO DE ANESTESIA, MIENTRAS QUE OTROS SÓLO LO EXPERIMENTAN POR UN CORTO TIEMPO. EN ALGUNOS PACIENTES, ESTE FENÓMENO ES TAN ACENTUADO QUE SE PUEDE CREER QUE LA ANESTESIA ES UN FRACASO.

POR LO TANTO, PARA EVITAR QUE YA NO HAYA ANESTESIA AL FINAL DE UN PROCEDIMIENTO HAY QUE INICIAR EL TRABAJO LO MÁS PRONTO POSIBLE DESPUÉS DE LA INYECCIÓN.

15.2 INYECCION EN LOS MUSCULOS

EN LA ANESTESIA POR INFILTRACIÓN SE DEBE INYECTAR LA SOLUCIÓN JUNTO AL ÁPICE DEL DIENTE, LO MÁS CERCA POSIBLE AL HUESO. SI SE DEPOSITA EL ANESTÉSICO A ALGUNA DISTANCIA D

DE ESTA ÁREA, O EN UN MÚSCULO, DISMINUYE SIGNIFICATIVAMENTE EL EFECTO ANESTÉSICO.

15.3 INYECCION EN UNA ZONA INFECTADA

LA CAPACIDAD BUFFERIZANTE DEL TEJIDO, NORMALMENTE CAUSA ESTABILIZACIÓN DEL PH A NIVEL TISULAR. LA APLICACIÓN DE LA INYECCIÓN EN UNA ZONA INFECTADA, A MENUDO DA COMO RESULTADO UNA ANESTESIA INCOMPLETA, PORQUE EL FOCO INFECCIOSO PRODUCE DESECHOS ÁCIDOS QUE REDUCEN LA CAPACIDAD BUFFERIZANTE DEL TEJIDO. UN PH ÁCIDO DISMINUYE LA POTENCIA ANESTÉSICA DE LA SOLUCIÓN INYECTADA.

15.4 VARIACIONES ANATOMICAS

EN ALGUNOS PACIENTES LA ANESTESIA FALLA DEBIDO A UNA POSICIÓN ANORMAL DEL NERVIO. UN HUESO COMPACTO, EXCEPCIONALMENTE GRUESO, CONSTITUYE UNA BARRERA A LA DIFUSIÓN Y HACE MENOS EFECTIVA LA ANESTESIA POR INFILTRACIÓN.

15.5 INYECCION INTRAVENOSA

SI PARTE, O EL TOTAL DE LA SOLUCIÓN ANESTÉSICA, HA SIDO INYECTADA INTRAVASCULARMENTE, HAY POCO O NINGÚN EFECTO ANESTÉSICO.

15. 6 ANASTOMOSIS

SE OBSERVA ANALGESIA INSUFICIENTE EN INTERVENCIONES EN LA

REGIÓN ANTERIOR DEL MAXILAR INFERIOR CUANDO SE USA BLOQUEO REGIONAL UNILATERAL. EN ESTOS CASOS LA FALLA DE LA ANESTESIA SE DEBE A FIBRAS NERVIOSAS ANASTOMÓTICAS NO ANESTESIASADAS DEL LADO CONTRALATERAL.

15.7 REACCIONES INDIVIDUALES

LAS PERSONAS REACCIONAN EN FORMA DIFERENTE A LOS MEDICAMENTOS, Y ÉSTO TAMBIÉN ES EL CASO CON LOS ANESTÉSICOS LOCALES. UNA DOSIS ADECUADA EN UN PACIENTE PUEDE RESULTAR INSUFICIENTE EN OTRO, ADEMÁS, LA ANSIEDAD Y EL MIEDO PUEDEN HACER QUE EL PACIENTE SE QUEJE DE DOLOR, AÚN CUANDO LA ANESTESIA SEA TOTAL. ÉSTO SE PUEDE EVITAR MEDIANTE EL TRATO PSICOLÓGICO SENSATO DE CADA PACIENTE, EN ALGUNOS CASOS COMBINADO CON PREMEDICACIÓN ADECUADA.

BIBLIOGRAFIA

BAZERQUE, PABLO. FARMACOLOGÍA, MÉXICO ED. ARGOS, 1951.
SEGUNDA EDICIÓN. PÁG. 606-617-319.

BOWMAN, W.C. FARMACOLOGÍA. N.Y. 1968, CUARTA EDICIÓN.
PÁG. 11.25; 11.5; 16.30; 19.11; 23.50; 40.14.

CHELTENHAM, GLAS. THE PHARMACEUTICAL MANUFACTURING Co.
Ed. CIRCA 1948

GALLAGER, DAILE. M, DOS. AND DOUGLAS D. ORAL MEDICINE PA-
TOLOGIC VOLUMEN 56 No.4 OCTUBRE 1983.

GOLDMAN, V., & EVERS, H. PRILOCAINE-FELYPRESSIN: A NEW
COMBINATION FOR DENTAL ANALGESIA, THE DENTAL PRACTI-
TIONER 19,2,1969.

GOLDMAN V., ASTRÖM, A. & EVERS, H. S STUDY OF THE INTERAC-
TION BETWEEN A TRICYCLIC ANTIDEPRESSANT AND SOME LO-
CAL ANAESTHETIC SOLUTIONS CONTAINING VASOCONSTRICTORS.
PROCEEDINGS OF THE THIRD ASIAN AND AUSTRALIAN CONGRES
OF ANAESTHESIOLOGY, CANBERRA 1970.

HULDT, S. FACTORS INFLUENCINGS THE EFFICIENCY OF DENTAL
LOCAL ANAESTHETICS IN MAN. ACTA ODONT. SCAND 11,
SUPPL. 13, 1953.

MOZSARY, PETER G. DDS. MD AND MIDOLETON, ROBERT A. DAS.MS.
CIRUGÍA ORAL Y MÁXILO FACIAL N.Y. JOURNAL DE CIRUGÍA
ARTÍCULO 42 PÁG. 415 - 420, 1984.

MONHEIM, L.M.: LOCAL ANESTHESIA AND PAIN CONTROL IN DENTAL
PRACTICE, 4TH ED. C.V. MOSBY Co., SAINT LOUIS, INDIA-
NÁPOLIS U.S.A. 1969.

PERSSON, G. GENERAL SIDE EFFECTS OF LOCAL DENTAL ANAESTHE-
SIA. ACTA ODONT. SCAND.27, SUPPL.53, 1969.

ROBERTHS, D.H. Y SOWRAY, J.H. ANALGESIA LOCAL EN ODONTOLO-
GÍA. MÉXICO. ED. MANUAL MODERNO, 1982, PRIMERA EDIC.
PÁG. 5-11; 22-54.

REVISTA JAOA. VOLÚMEN 110. MARZO 1985. PÁG.302 - 305.

REVISTA ORAL SUGERY, ORAL MEDICINE, OLOHPATOLOGY. Vol.58
No.4, OCTUBRE 1984, PÁG. 5-8. VOLÚMEN 52 No.5. Nov.
1981 PÁG. 19-35

REVISTA JOURNAL OF ENDODONTIC. VOLUMEN 12 No.10 OCTUBRE
1986.

REVISTA JADA. VOLÚMEN 115 AGOSTO 1987. GALLO W. JAMES Y
ELLIS, EDWARD.

REVISTA BRITISH JOURNAL. ANESTHETIGS. JENUARY 25 1986
PÁG. 47 - 80

TASAKI, I. CONDUCTION OF THE NERVE IMPULSE. HAMDBOOK OF
PHYSIOLOGY, SECT.I NEUROPHYSIOLOGY. AMÉRICAN PHYSIO-
LOGICAL SOCIETY. WASHINGTON D.C., U.S.A. 1959.

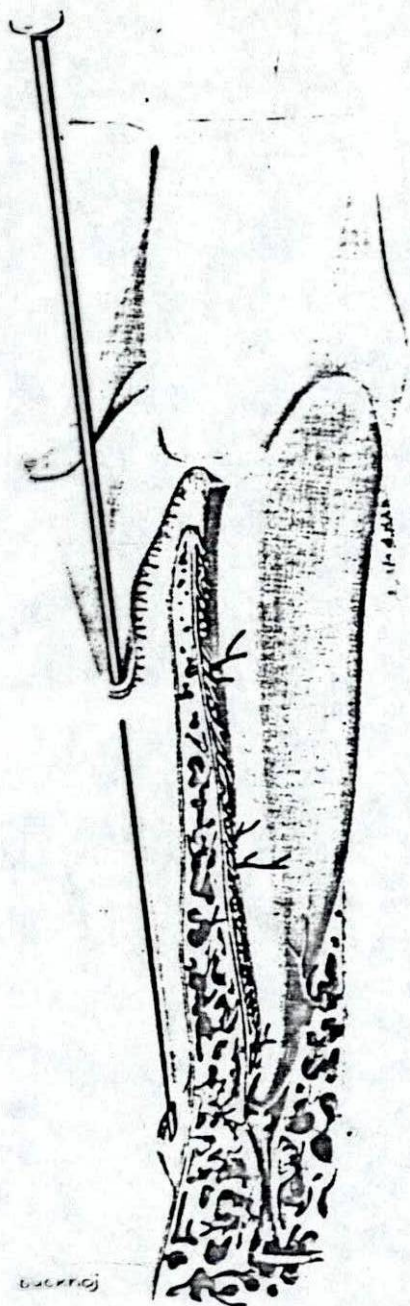


Figura 1.- Diferentes vías de difusión de los anestésicos locales en la anestesia por infiltración.

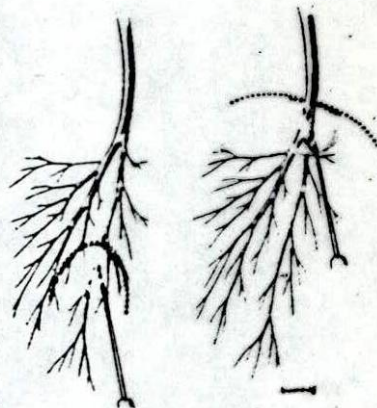


Figura 2.- Diferencia principal entre anestesia por infiltración y anestesia por bloqueo.

Figura 3.- Distribución del nervio trigémino.

- 1.- N. trigémino
- 2.- Ganglio de Gasser
- 3.- N. maxilar inferior y agujero oval
- 4.- N. maxilar superior y agujero redondo mayor
- 5.- N. oftálmico y hendidura esfenoidal
- 6.- N. nasal
- 7.- N. frontal
- 8.- N. lagrimal
- 9.- N. frontal externo
- 10.- N. orbitario interno
- 11.- N. orbitario
- 12.- Ramas alveolares antero-superiores
- 13.- Ramas alveolares postero-superiores
- 14.- N. bucal
- 15.- Ramas nasales posteriores
- 16.- N. palatino anterior
- 17.- N. infraorbitario
- 18.- N. nasopalatino
- 19.- N. auriculotemporal
- 20.- N. lingual
- 21.- N. alveolar inferior
- 22.- N. mentoniano

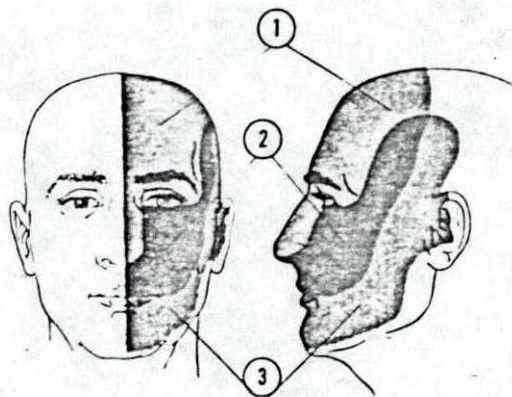
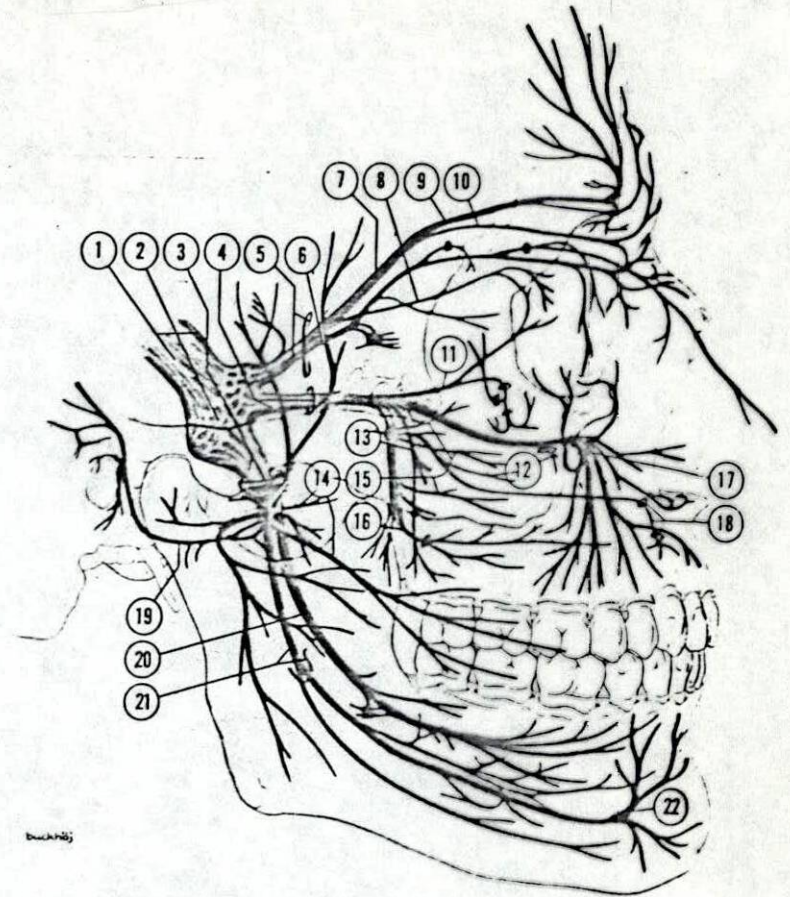


Figura 4.- Distribución cutánea del nervio trigémino.

- 1.- N. oftálmico
- 2.- N. maxilar superior
- 3.- N. maxilar inferior

Figura 5. Nervio oftálmico.

- 1.- N. frontal externo
- 2.- N. frontal
- 3.- N. lagrimal
- 4.- N. nasal
- 5.- N. maxilar superior
- 6.- N. orbitario
- 7.- N. infraorbitario
- 8.- Rama externa del n. frontal
- 9.- Rama interna del n. frontal
- 10.- N. frontal interno
- 11.- N. infratroclear
- 12.- N. nasopalatino

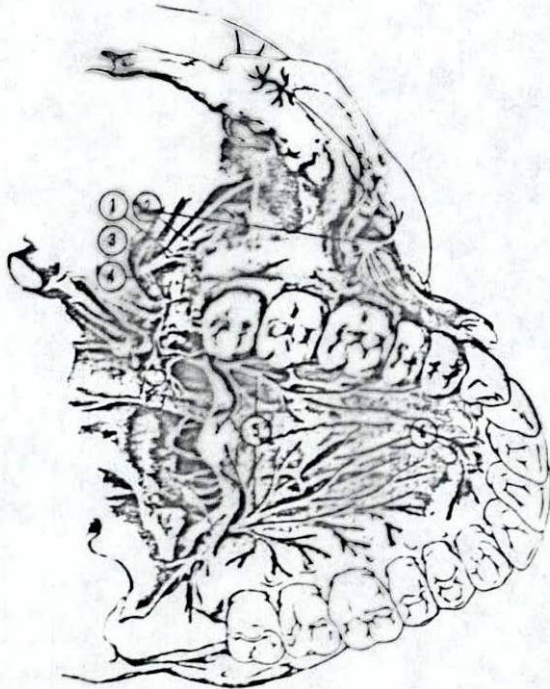
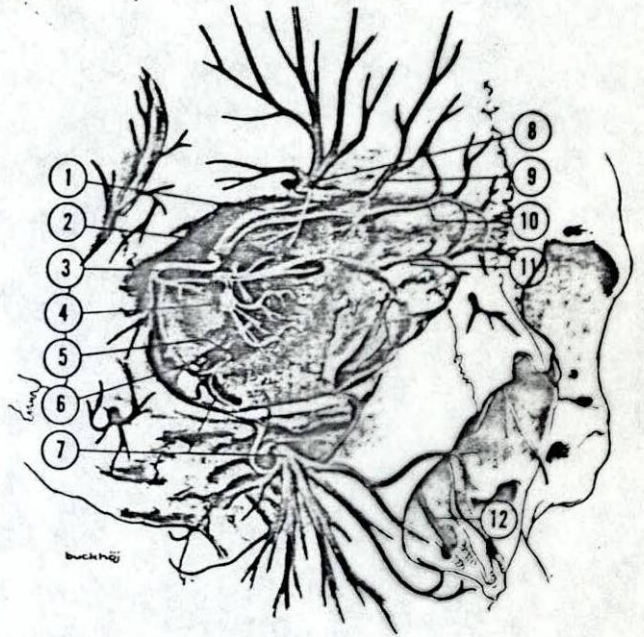


Figura 6. Nervio maxilar superior.

- 1.- Ramas alveolares posterosuperiores
- 2.- N. infraorbitario
- 3.- N. maxilar superior
- 4.- Agujero redondo mayor
- 5.- N. palatino anterior
- 6.- N. nasopalatino

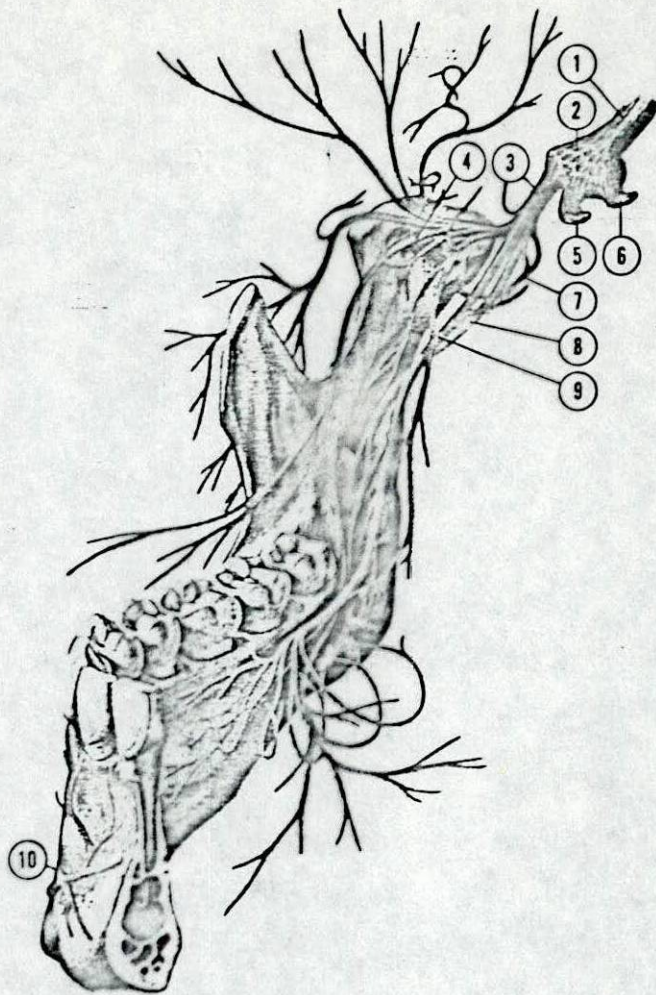


Figura 7. Nervio maxilar inferior.

- 1.- N. trigémino
- 2.- Ganglio de Gasser
- 3.- N. maxilar inferior
- 4.- N. bucal
- 5.- N. maxilar superior
- 6.- N. oftálmico
- 7.- N. auriculotemporal
- 8.- N. alveolar inferior
- 9.- N. lingual
- 10.- N. mentoniano

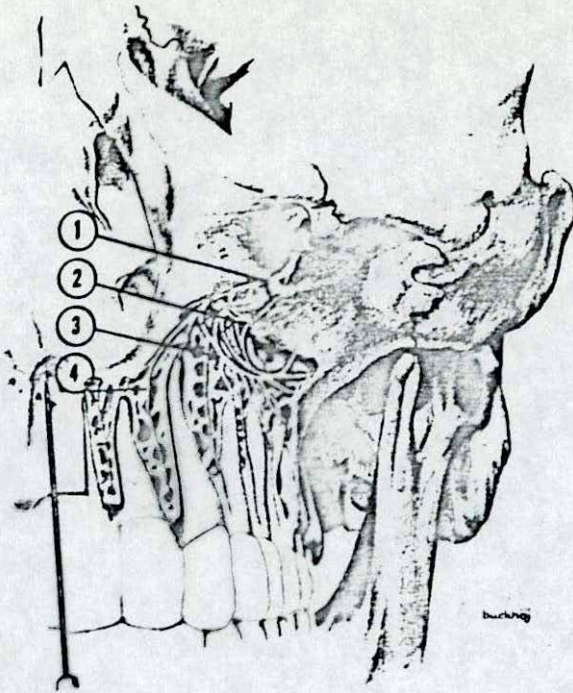


Figura 8. Posición de la aguja para inyección cerca de la espina nasal.

1. Ramas alveolares superiores
2. Plexo dentario superior
3. Ramas a los dientes
4. Ramas a la encía superior

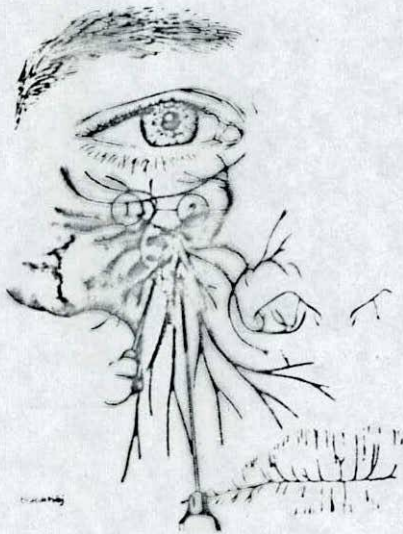


Figura 9. Inyección en el área del agujero infraorbitario.

1. N. infraorbitario
2. Ramas palpebrales inferiores

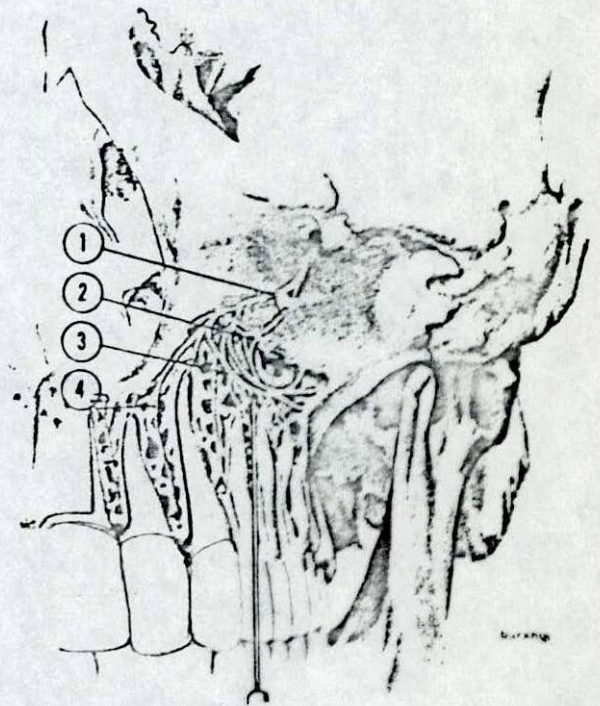

Figura 10. Anestesia terminal del plexo dentario superior.

1. Ramas alveolares superiores
2. Plexo dentario superior
3. Ramas a los dientes
4. Ramas a la encía superior

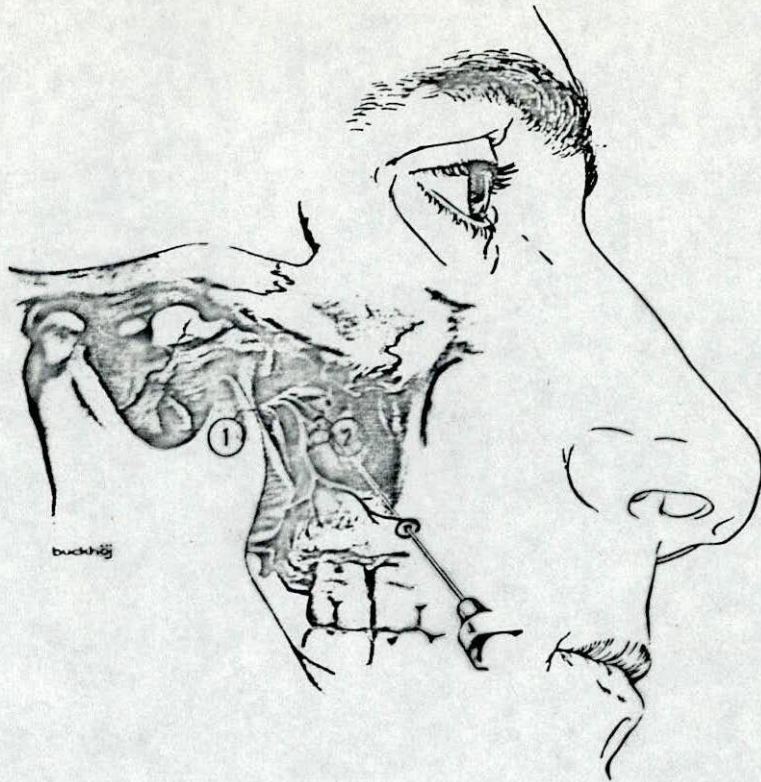


Figura 11. Bloqueo de los nervios alveolares posterosuperiores (inyección en la tuberosidad).

- 1. N. maxilar
- 2. Ramas alveolares posterosuperiores

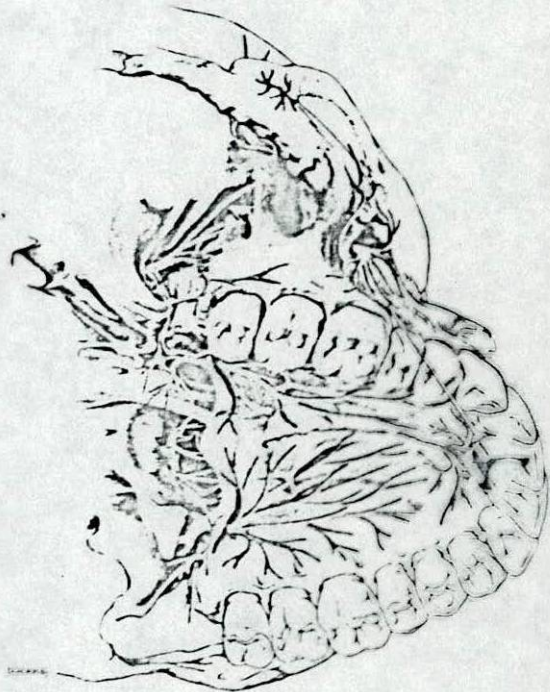

Figura 12. Anestesia por infiltración de los premolares del maxilar superior.

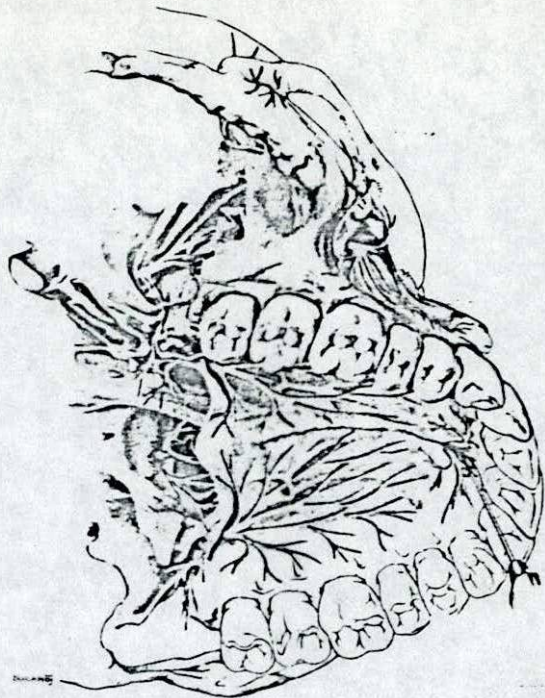


Figura 13. Inyección en el área de la papila incisiva (bloqueo nasopalatino).

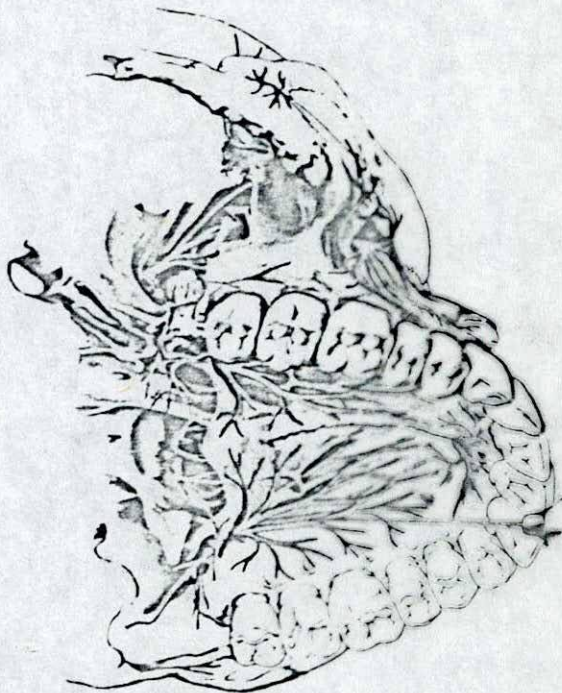


Figura 14. Bloqueo del nervio palatino anterior.

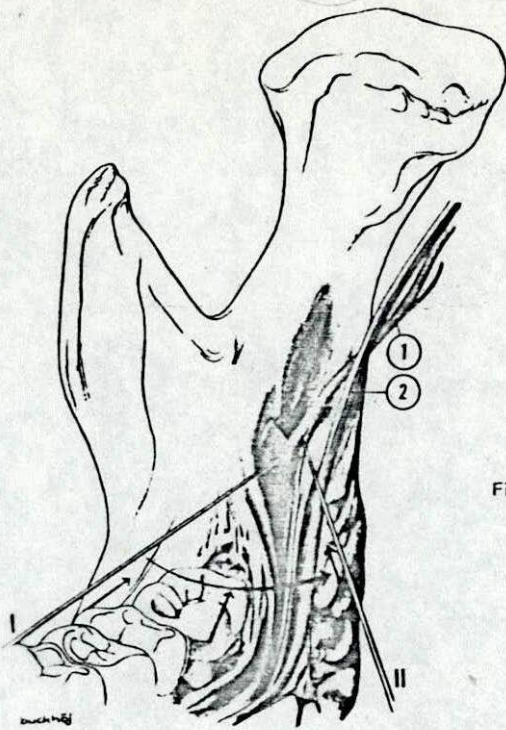


Figura 15. Posición de la aguja en las diferentes etapas del bloqueo mandibular

- 1. N. alveolar inferior
- 2. N. lingual

- I. Posición inicial de la aguja.
- II. Posición de la aguja durante la inyección.

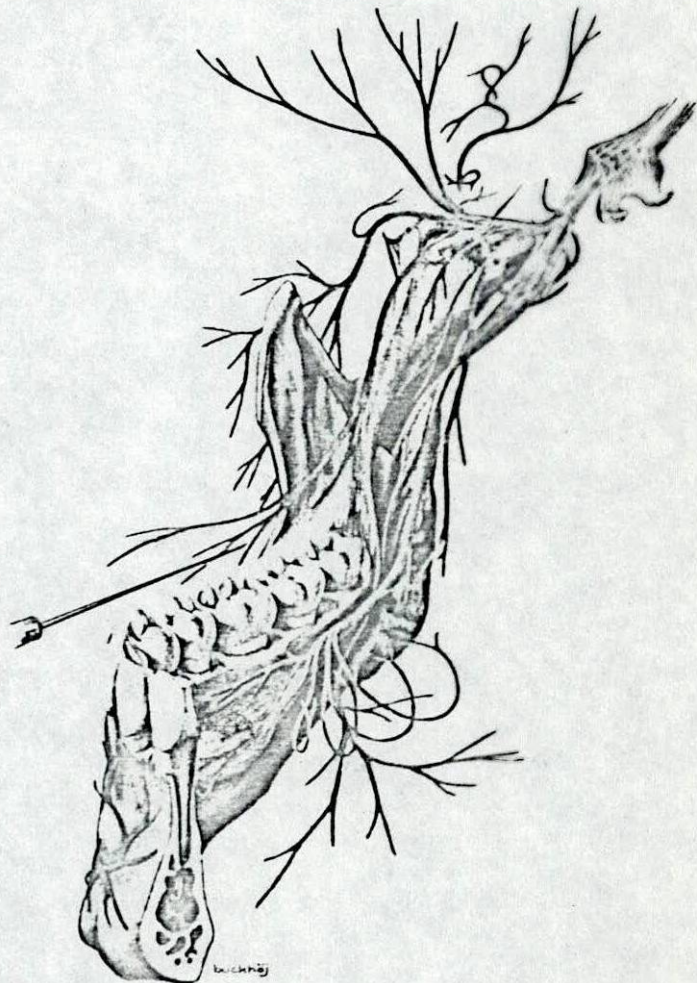

Figura 16. Posición de la aguja en el bloqueo del nervio bucal.

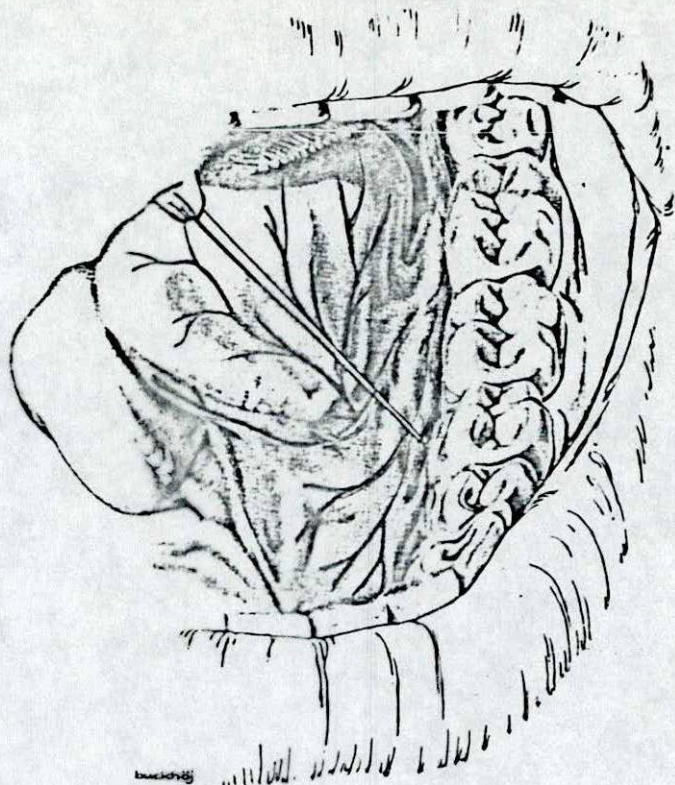


Figura 17. Bloqueo del nervio sublingual.

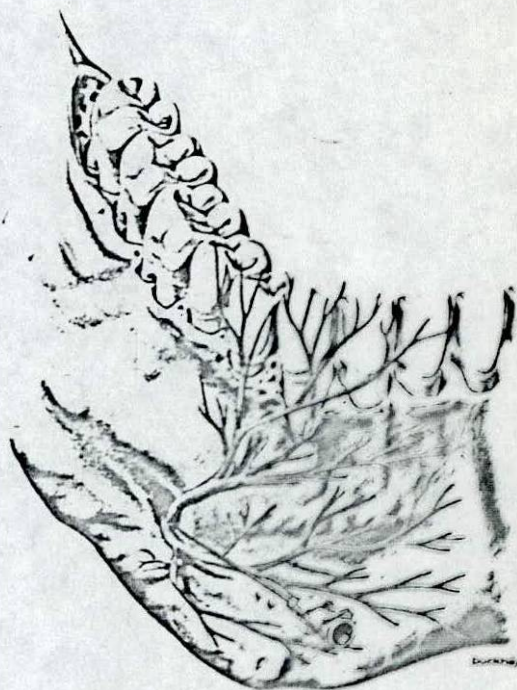


Figura 18. Aspectos anatómicos del bloqueo mentoniano.

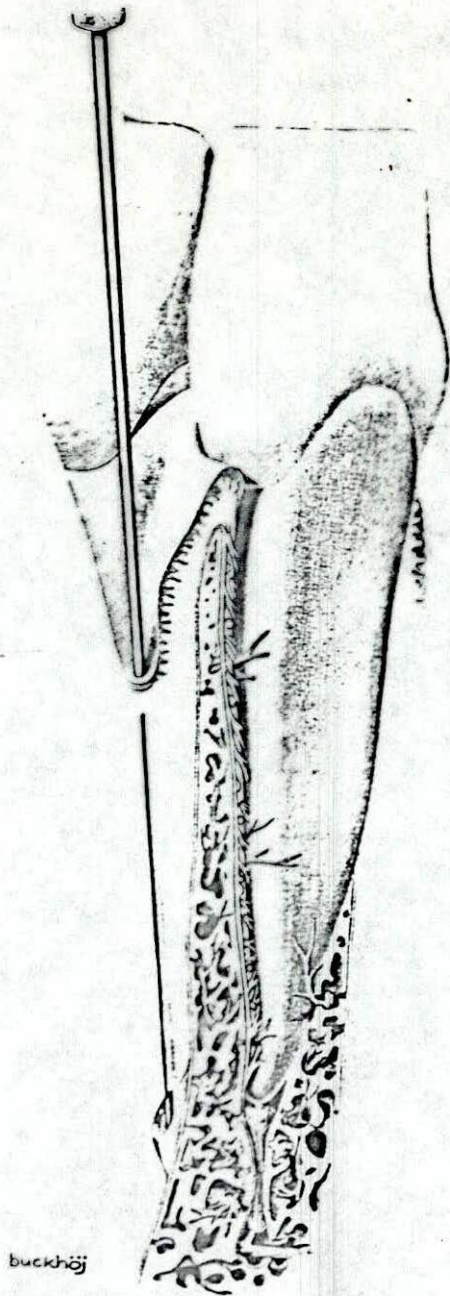


Figura 19. Posición de la aguja en la anestesia por infiltración de los inferiores.

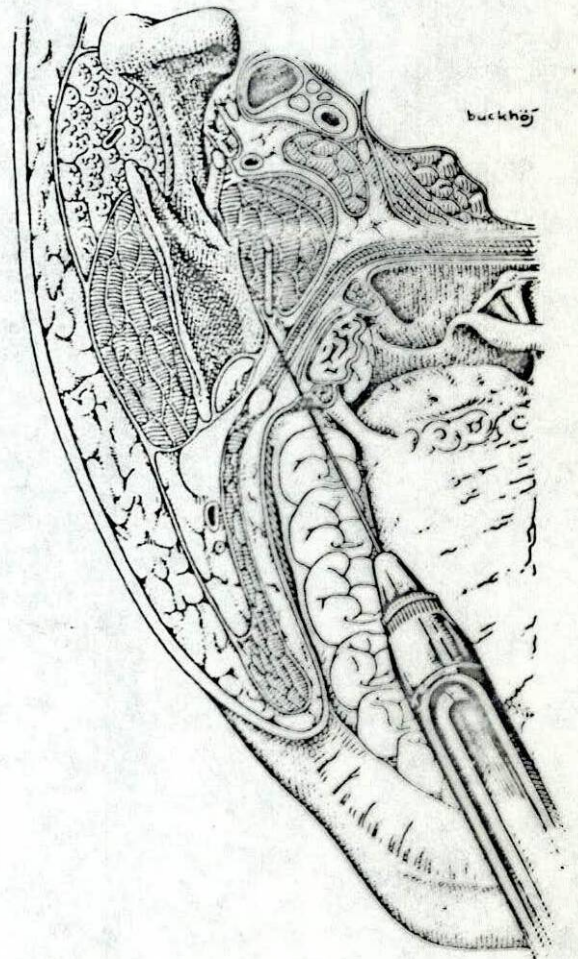


Figura 20. Posición de la aguja para bloquear el nervio lingual.

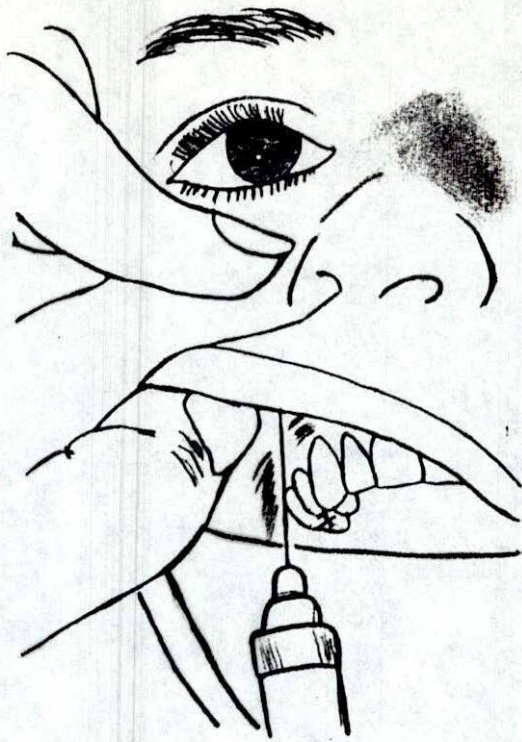


Figura 21. Punción encima del canino.

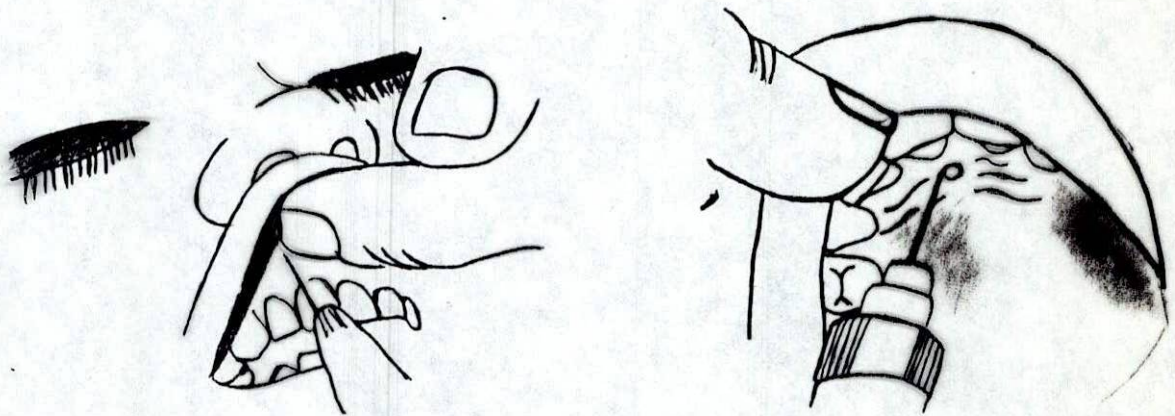


Figura 22. Posición de la aguja para inyección cerca de la espina nasal.

Figura 23. Inyección en el área de la papila incisiva (bloqueo nasopalatino).

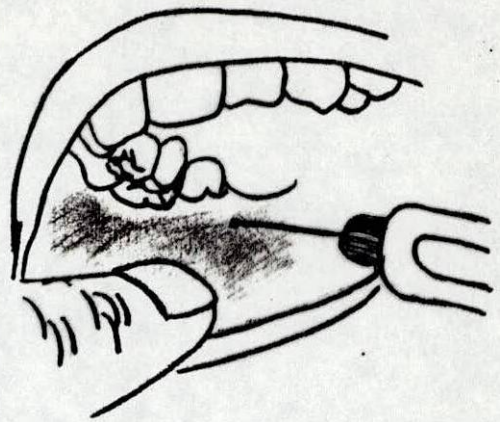


Figura 24. Posición inicial para el bloqueo mandibular.

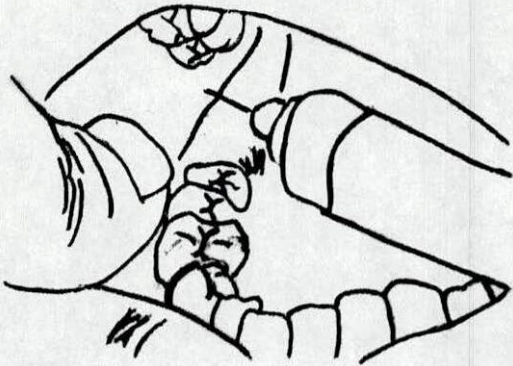


Figura 25. Posición de la aguja para efectuar la inyección.

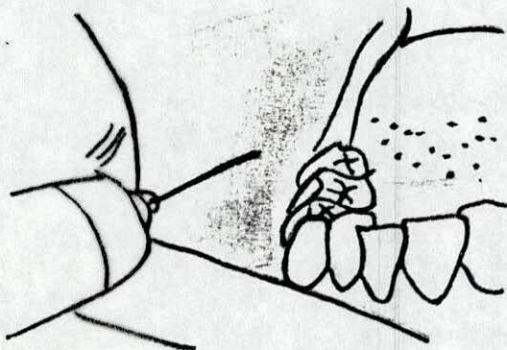
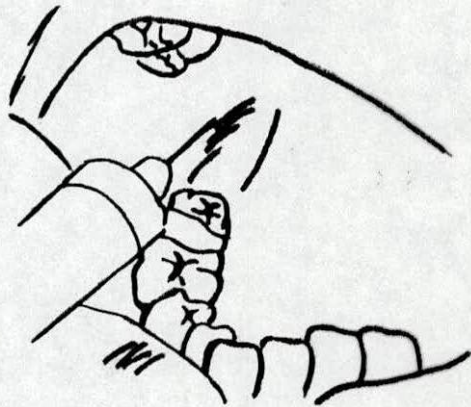


Figura 26. Bloqueo del nervio bucal.

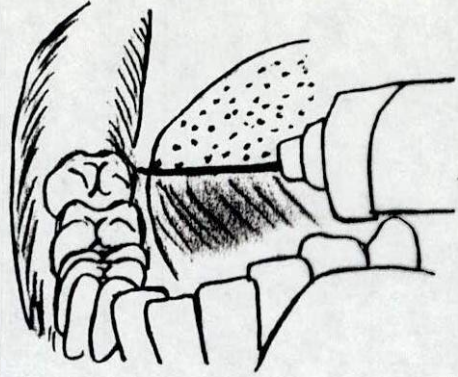


Figura 27. Bloqueo del nervio sublingual.

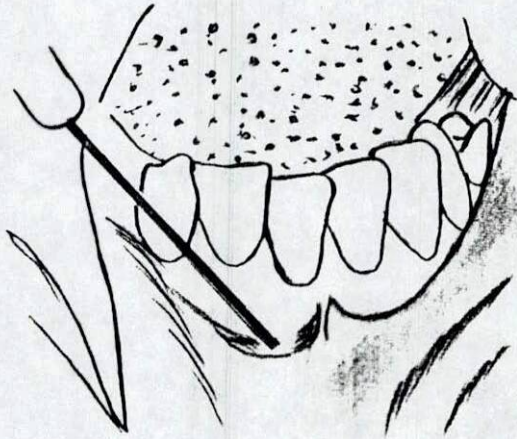


Figura 28. Anestesia por infiltración de los incisivos inferiores.

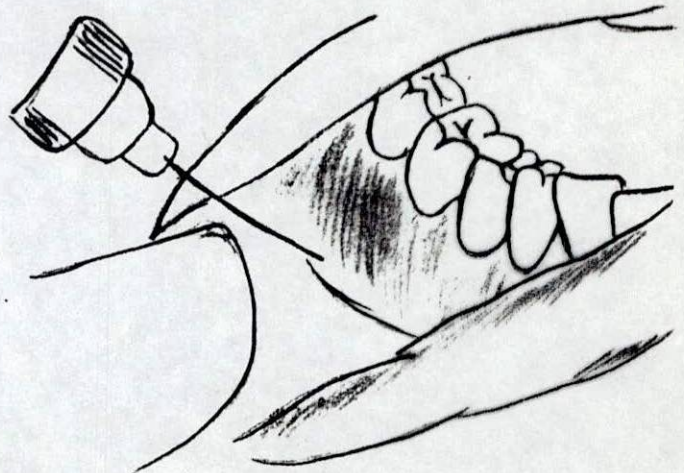


Figura 29. Bloqueo del nervio mentoniano.

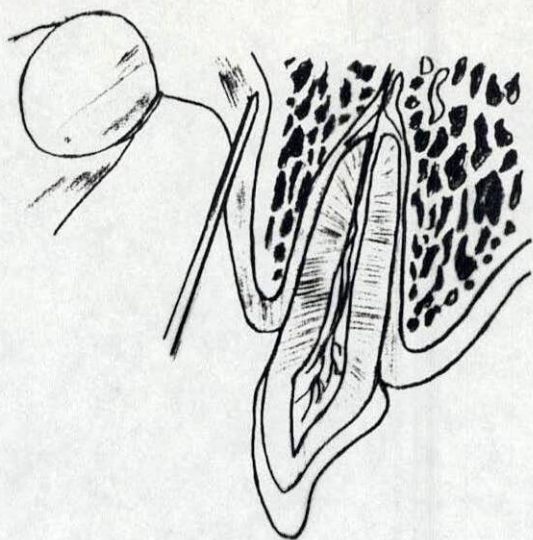


Figura 30. Aguja en posición para inyección supraperióstica.

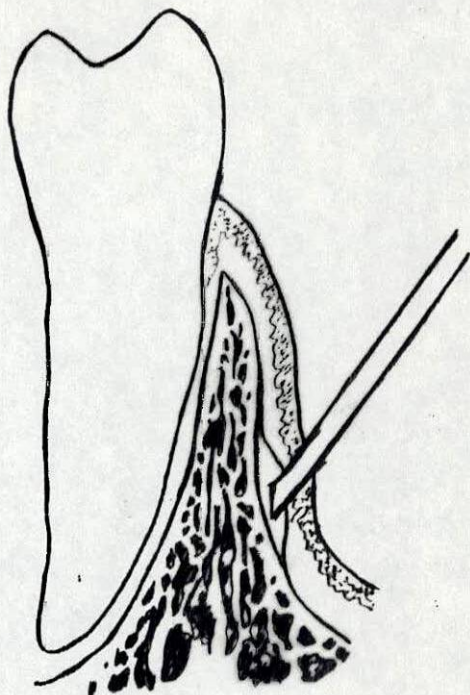


Figura 31. Anestesia subperióstica que causa elevación del muco perióstico.

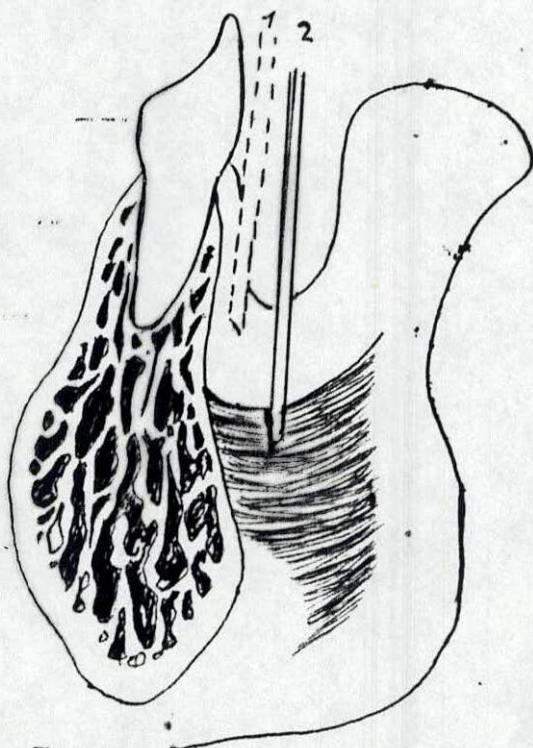


Figura 32.

1- Aguja en posición correcta para infiltración de incisivo inferior.

2- Posición incorrecta que queda en el músculo.

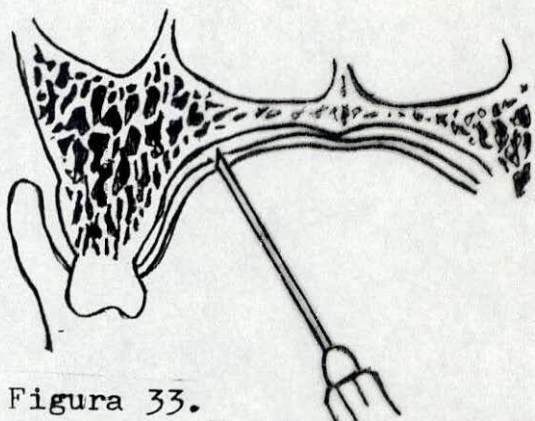


Figura 33. Inyección de infiltración en el grosor máximo, permite la absorción del analgésico.

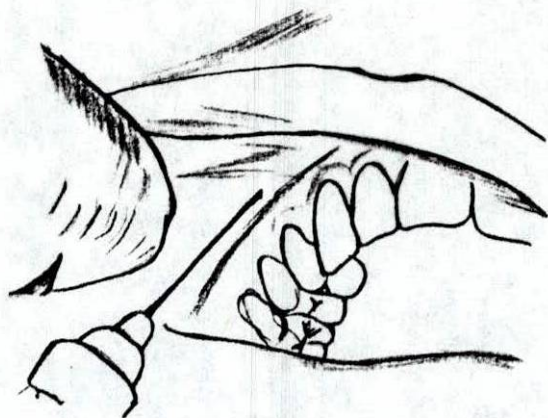


Figura 34.

Anestesia por infiltración de premolares superiores

Figura 35.

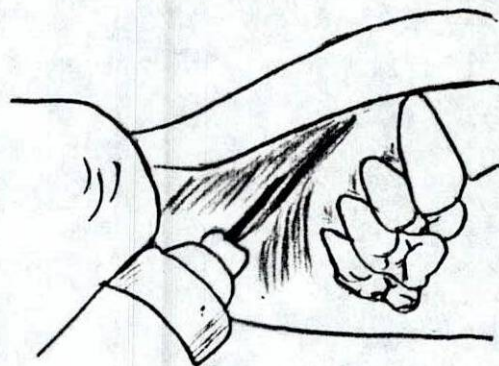



Figura 36. Anestesia por infiltración de molares superiores.

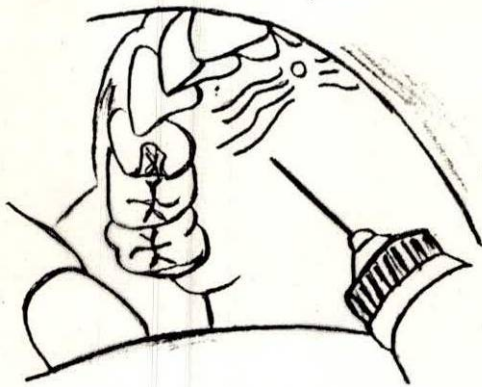


Figura 37. Inyección de infiltración palatina.

Figura 38. Bloqueo del nervio palatino anterior.

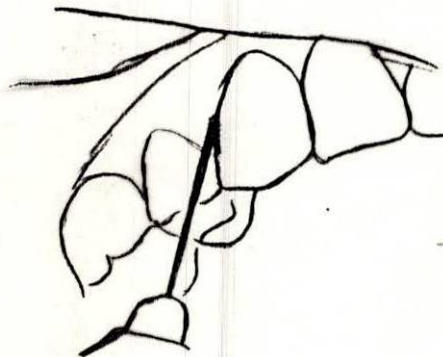
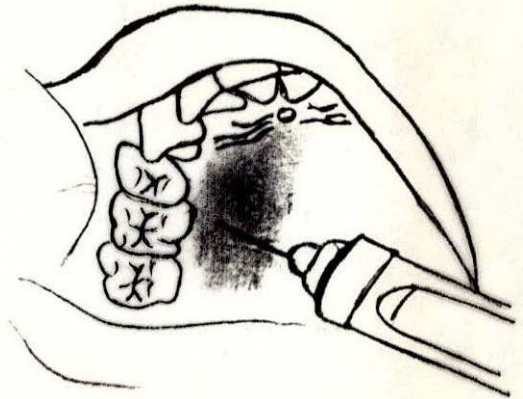


Figura 39. Inyección intra-periodontal