


COLEGIO ODONTOLOGICO COLOMBIANO



**POSTGRADO DE ORTODONCIA Y
ORTOPEDIA MAXILAR
BOGOTA D.C.
2006**



ESTUDIO DE LA SUPERFICIE DE LOS MINI- IMPLANTES POST-TRATAMIENTO ORTODONTICO BAJO MICROSCOPIA ELECTRONICA.



INVESTIGADORES

DR. JAIME ALZATE GARRIDO

DR. JAVIER CAICEDO PAEZ

DR. FERNANDO DEL CASTILLO

DR. JUAN MIGUEL MATEUS B

DRA. NANCY FRANCO FUQUENE



ASESORES CIENTIFICOS

DR. JAIRO BUSTILLO
DR. GIUSEPPE BRUZZONE



ASESORES METODOLOGICOS

DRA. SONIA BRAVO

DRA. CLAUDIA HURTADO

ASESORA ESTADISTICA

DRA. MONICA PACHON



PROBLEMA

¿Cuáles células están presentes alrededor de los mini-implantes post-tratamiento ortodóntico?



JUSTIFICACION

Numerosas investigaciones han determinado el tipo de células alrededor de los mini implantes en animales, por lo tanto este estudio es importante por que es el primero realizado en humanos.



PROPOSITO

Este estudio pretende identificar los tipos de células presentes alrededor de los mini-implantes post-tratamiento ortodóntico en humanos.



MARCO TEORICO



- **Albrektsson T, Branemark PI, Hansson HA, Lindstrom J.**
Acta Orthop Scand. 1981;52(2):155-70.
Osseointegrated titanium implants. Requirements for ensuring a long-lasting, direct bone-to-implant anchorage in man
- **L´ Oda Infinita, Joan Maragall.**
La oseointegración en la implantología dental, Meta-Análisis, (1995).



- **Garetto LP, Chen J, Parr JA, Roberts WE.**
Implant Dent. 1995 Winter;4(4):235-43
Remodeling dynamics of bone supporting rigidly fixed titanium implants: a histomorphometric comparison in four species including humans.

- **Parr JA, Young T, Dunn-Jena P, Garetto LP.**
Biomaterials. 1996 Oct;17(19):1921-6.
Histomorphometrical analysis of the bone-implant interface: comparison microradiographic and brightfield microscopy.



- **Ohmae M Saito S, Morohashi T, Seki K, Qu H, Kanomi R. Yamasaki KI, Okano T, Yamada , Shibasaki Y.**

Am J Orthod Dentofacial Orthop. 2001
May;119(5):489-97.

A clinical and histological evaluation of titanium mini-implants as anchors for orthodontic intrusion in the beagle dog.

- **Schmidt C, Kaspar D, Sarkar MR, Claes LE, Ignatius AA.**

J Biomed Mater Res. 2002;63(3):252-61.

A scanning electron microscopy study of human osteoblast morphology on five orthopedic metals.



- **Galli C, Guizzardi S, Passeri G, Martini D, Tinti A, Mauro G, Macaluso GM**

J Periodontol. 2005 Mar;76(3):364-72.

Comparison of human mandibular osteoblasts grown on two commercially available titanium implant surfaces.



OBJETIVO GENERAL

Identificar los tipos de células presentes alrededor de los mini-implantes post-tratamiento ortodóntico.



OBJETIVO ESPECIFICO

Determinar si el tipo de célula encontrado esta relacionado con la ubicación del mini-implante en boca.



TIPO DE ESTUDIO

Descriptivo, transversal



OBJETO DE ESTUDIO

Células encontradas alrededor de los mini-implantes de pacientes atendidos en las clínicas de postgrado de Ortodoncia y Ortopedia Maxilar del Colegio Odontológico Colombiano.



MUESTRA

20 mini-implantes obtenidos post-tratamiento ortodóntico.

MUESTREO

No probabilístico, por conveniencia.



CRITERIOS DE INCLUSION

Pacientes:

- Que requieran el uso de mini-implantes en el tratamiento ortodóntico.
- Entre los 12 y 70 años.
- Placa bacteriana inferior al 15%.
- Que tengan mini-implantes en boca.



CRITERIOS DE EXCLUSION

Pacientes:

- Con compromiso sistémico.
- Con enfermedad periodontal no tratada
- Fumadores
- Embarazo.



VARIABLES

VARIABLE	DEFINICION	OPERACIONALIZACION	ESCALA DE MEDICION	CATEGORIA	RELACION VARIABLE	INSTRUMENTO
TIPO DE CELULA ALREDEDOR DE LOS MINI-IMPLANTES.	Estos pueden ser de tipo Fibroso, óseo, hemático.	Fibroblastos Osteoblastos Eritrocitos Linfocitos	Nominal.	Cualitativa.	Dependiente	Microscopio Electrónico de barrido
ZONA DE LOCALIZACION DEL MINI-IMPLANTE	Zona anterior o posterior del maxilar superior e inferior.	Maxilar superior Maxilar inferior Zona anterior y zona posterior.	Nominal.	Cualitativa.	Independiente.	Examen Clínico.



PROCEDIMIENTO



1. Inserción del mini-implante.

2. Fase de Trabajo.

3. Remoción del mini-implante.

- Almacenamiento y transporte.
- Procesamiento de la muestra.
- Toma de microfotografías.
- Análisis histológico.
- Análisis de resultados.



1. Inserción del mini-implante.

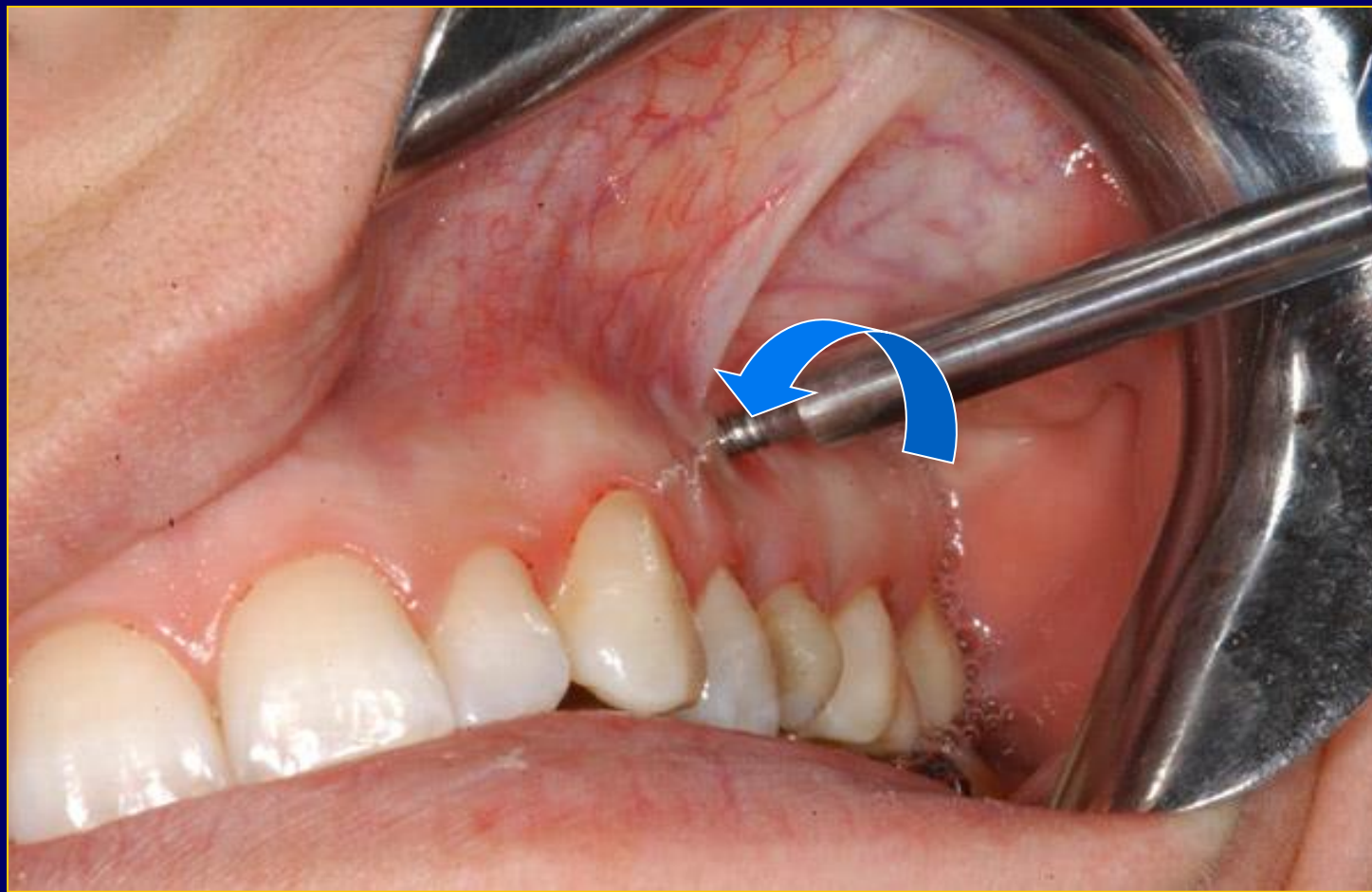2. Fase de Trabajo.

3. Remoción del mini-implante.

- Almacenamiento y transporte.
- Procesamiento de la muestra.
- Toma de microfotografías.
- Análisis histológico.
- Análisis de resultados.



RETIRO DE MINI-IMPLANTE



1. Inserción del mini-implante.

2. Fase de Trabajo.

3. Remoción del mini-implante.

- Almacenamiento y transporte.
- Procesamiento de la muestra.
- Toma de microfotografías.
- Análisis histológico.
- Análisis de resultados.



1. Inserción del mini-implante.

2. Fase de Trabajo.

3. Remoción del mini-implante.

- Almacenamiento y transporte.
- Procesamiento de la muestra.
- Toma de microfotografías.
- Análisis histológico.
- Análisis de resultados.



POLIMERO DE FIJACION



1. Inserción del mini-implante.

2. Fase de Trabajo.

3. Remoción del mini-implante.

- Almacenamiento y transporte.
- Procesamiento de la muestra.
- Toma de microfotografías.
- Análisis histológico.
- Análisis de resultados.



MICROSCOPIO ELECTRONICO DE BARRIDO



1. Inserción del mini-implante.


2. Fase de Trabajo.

3. Remoción del mini-implante.

- Almacenamiento y transporte.
- Procesamiento de la muestra.
- Toma de microfotografías.
- Análisis histológico.
- Análisis de resultados.



MICROFOTOGRAFIA 29X



RESULTADOS



DISTRIBUCION PORCENTUAL DE LOS MINI-IMPLANTES SEGUN LA LOCALIZACION

LOCALIZACION	ANTERIOR	POSTERIOR	TOTAL
MAXILAR SUPERIOR	35 % (7)	45% (9)	16
MAXILAR INFERIOR	20 % (4)	0	4
TOTAL	55% (11)	45% (9)	20



MICROFOTOGRAFIA 29X




Figura 1



MICROFOTOGRAFIA 51X




Figura 2



MICROFOTOGRAFIA 51X




Figura 3



MICROFOTOGRAFIA 100X

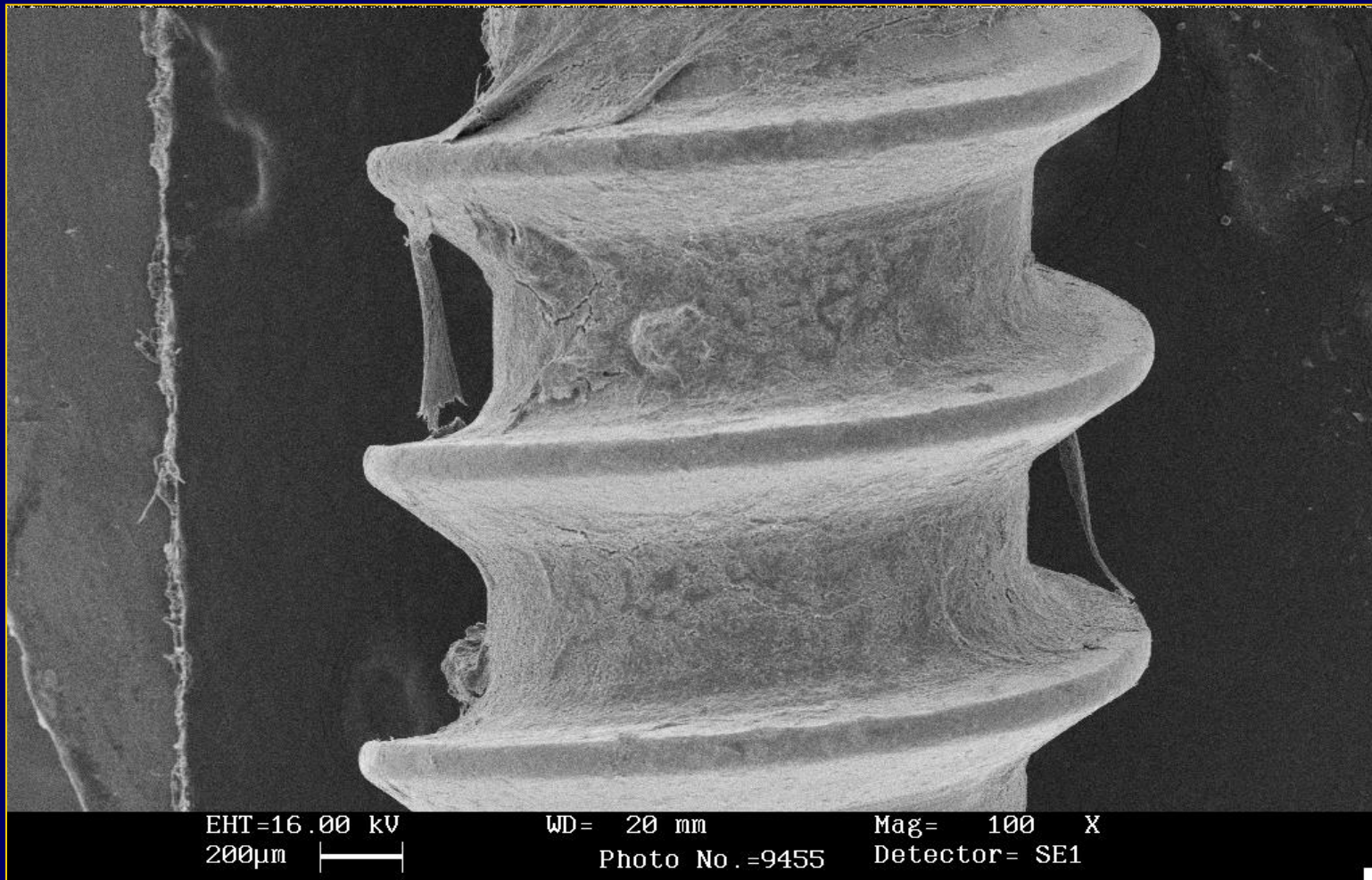

Figura 4



MICROFOTOGRAFIA 100X




Figura 5



MICROFOTOGRAFIA 200X




Figura 6



MICROFOTOGRAFIA 1000 X




Figura 7



MICROFOTOGRAFIA 1000X




Figura 8



MICROFOTOGRAFIA 5000X




Figura 9



MICROFOTOGRAFIA 7500X




Figura 10



RESULTADOS

FIGURA	MAGNITUD	HALLAZGOS
1	29 X	Estructuras fibrosas consistentes con fibras colágenas.
2	51 X	Se observan cristales sobre la superficie del mini-implante producto del proceso de la muestra.
3	51 X	Mini-implante con material orgánico.
4	100 X	Por su morfología de observan numerosas estructuras fibrosas alargadas sobre la superficie rugosa y lisa consistente con fibras colágenas.
5	100 X	Se observa material orgánico, fibras consistentes con colágeno y células inespecíficas intermedias del paso de rosca.
6	200 X	Se observa material orgánico, fibras consistentes con colágeno y grupos de células parecidas a osteoblastos, distribuidas sobre las estructuras filamentosas.
7	1.000 X	Capas de estructuras ovoides redondeadas, con numerosas prolongaciones citoplasmáticas consistentes con osteoblastos, que por su forma ovoide expresan un comportamiento biológico inactivo para producción de material osteoide.
8	1.000 X	Se observa sobre la superficie, material biológico adherente, consistente con fibras colágenas.
9	5.000 X	Se observan fibras colágenas sobre la superficie del mini-implante.
10	7.500 X	Se observan numerosas estructuras hemáticas (eritrocitos, linfocitos, y estructuras basofilas difíciles de identificar)



- En la muestra analizada encontramos la presencia de fibroblastos, osteoblastos, eritrocitos y linfocitos.



CONCLUSIONES

Las células encontradas post-tratamiento ortodóntico alrededor de los mini-implantes fueron:

- Fibroblastos (fibras colágenas)
- Osteoblastos
- Linfocitos
- Eritrocitos



- Se determinó que en los mini-implantes ortodónticos existe presencia de material orgánico consistente en fibras colágenas y material osteoide.
- Se observó que el tipo de células encontradas no están relacionadas con la zona de localización del mini-implante en boca.



RECOMENDACIONES

- Cuantificar las células alrededor de los mini implantes para determinar su prevalencia mediante un análisis inmuno-histoquímico.



- Para futuras investigaciones se recomienda hacer estudios con diferentes tipos de rosca, dimensiones del mini-implante, el tratamiento o no de la superficie del mini-implante, la aplicación de carga inmediata vs carga tardía y el análisis de el tiempo de permanencia en boca.



GRACIAS

