

**MANEJO CLÍNICO PARA EL TRATAMIENTO MÍNIMAMENTE INVASIVO DE
FLUOROSIS DENTAL EN LOS ESTADIOS TF1 A TF5: REVISIÓN SISTEMÁTICA
DE LA LITERATURA**



MANEJO CLÍNICO PARA EL TRATAMIENTO MÍNIMAMENTE INVASIVO DE FLUOROSIS DENTAL EN LOS ESTADIOS TF1 A TF5: REVISIÓN SISTEMÁTICA DE LA LITERATURA

, Andrea Melisa Torres Peñuela¹, Maritza Sanchez Esparza¹, Robert Pineda¹, Viviana Silva Borrero¹, Juan Carlos Covaleda², Diana Yecedt Parra Galvis³.

Autor responsable de correspondencia: Juan Carlos Covaleda
Correo electrónico: drcovalada@gmail.com

RESUMEN

OBJETIVO: Determinar cuál es el abordaje terapéutico mínimamente invasivo y estético para la fluorosis dental en los estadios TF1 a TF5 descritos en la literatura. **MÉTODO:** Tipo de estudio: Revisión sistemática de la literatura. Objeto de estudio: Artículos científicos que cumplan con los criterios definidos. Muestra: 22 artículos científicos publicados desde el 1 de enero del 2009 a la fecha. **RESULTADOS:** Existen diversas técnicas para el manejo mínimamente invasivo y estético de la fluorosis dental en estadios TF1 a TF5, estos incluyen el aclaramiento dental con peróxido de hidrógeno al 35% o carbamida al 10%; microabrasión con un agente erosivo (ácido fosfórico al 37% o ácido clorhídrico con concentraciones que varían entre el 6%, 15% y 18%) y un agente abrasivo (carburo de silicio o piedra pómez) y resina infiltrante. **CONCLUSIÓN:** Según la revisión se puede determinar que el tratamiento más efectivo y estético para lesiones TF1 y TF2 es realizar resina infiltrante o aclaramiento con peróxido de carbamida 15% o peróxido de hidrógeno al 35% 3 sesiones de 15 minutos cada una y de ser necesario reforzarlo con peróxido de carbamida al 10%; si la lesión está pigmentada se debe realizar aclaramiento antes de cualquier procedimiento; para lesiones TF3 y TF4 utilizar la microabrasión con un agente erosivo de ácido clorhídrico al 6% y un agente abrasivo carburo de silicio y/o con aclaramiento dental, y en lesiones TF5 técnica combinada de macro y microabrasión y aclaramiento.

Palabras Clave: Fluorosis dental, Tratamiento dental estético, Microabrasión dental, Restauración de resina estética, Blanqueamiento dental.

ABSTRACT

PURPOSE: Establish both minimally invasive and a esthetic therapeutic approach for dental fluorosis in stages TF1 to TF5 reported in the literature. **METHOD:** Type of study: Systematic literature review. Object of study: articles that meets the defined inclusion criteria. Sample: 21 articles published from January 1st 2009 to date. **RESULTS:** There are several techniques for the minimally invasive and aesthetic management of dental fluorosis in stages TF1

to TF5, these include teeth whitening with 35% hydrogen peroxide or 10% carbamide; Microabrasion with an erosive agent (37% phosphoric acid or hydrochloric acid with concentrations between 6%, 15% and 18%) and an abrasive agent (silicon carbide or pumice) and infiltrative resin. **CONCLUSION:** According to these review it was determined that the most effective and aesthetic treatment for lesions TF1 and TF2 is an infiltrative resin or whitening using carbamide peroxide at 15% or hydrogen peroxide at 35%, 3 sessions of 15 minutes each and if necessary it can be reinforced with carbamide peroxide at 10%; If the lesion in pigmented whitening is mandatory prior to any procedure; For TF3 and TF4 lesions the recommended treatment is microabrasion with an erosive agent such as hydrochloric acid at 6% and an abrasive agent such as silicon carbide and/or whitening. For TF5 lesions the recommended treatment is a combined technique of macroabrasion and and whitening.

Keywords:Dental

Dental fluorosis, Aesthetic dental treatment, Dental microabrasion, Aesthetic composite restoration, Dental bleaching.

1. **Odontólogos. Residentes del Programa de Especialización del Posgrado de Prostodoncia**
2. **Odontólogo. Especialista Operatoria dental, estética y biomateriales. Asesor científico.**
3. **Odontóloga. Especialista en epidemiología. Asesora Metodológica**

INTRODUCCIÓN

La fluorosis dental, tradicionalmente conocida como un defecto en la formación del esmalte por altas concentraciones de ion flúor, ha sido blanco de diversas investigaciones orientadas a identificar sus causas principales, describiéndola como una afección endémica característica de zonas donde el suelo y las aguas de consumo tienen excesiva cantidad de ion flúor mayores a 1 mg/L(1)

Así mismo se ha descrito que este defecto puede darse a lo largo de los periodos de desarrollo del diente, tiempo en el que la

ingesta de agua y otros alimentos con altos contenidos del ion, repercuten en la formación del esmalte, proceso que se da entre los 20 a 36 meses de vida(2).

Para la amelogenesis se requieren de cuatro elementos; células, iones, proteínas y la matriz extracelular (lugar donde se lleva a cabo la mineralización), las células formadoras del esmalte se llaman ameloblastos, los cuales intervienen en las diferentes etapas de formación del esmalte. Los ameloblastos transportan minerales (HPO_4^{2-} , CO_3^{2-} , Na^+ , F^-) y aminoácidos del plasma al interior de la célula, para

empezar a formar las proteínas del esmalte y secretarlas a la matriz extra celular para formar los cristales de hidroxiapatita. (3)

Dentro de las principales proteínas están la amelogenina, ameloblastina, enamulina y tuffelina; en las proteasas; Metaloproteínas de matriz 20 (MMP-20) y la Calicreína 4 (KLK4). Las MMP-20 degradan proteínas en la etapa de secreción y maduración, al iniciar la maduración deja de producirse y comienza a crear KLK4 que elimina o modifica la matriz proteica del esmalte, remodela la zona orgánica para que ese espacio sea ocupado por la parte inorgánica y de esta forma los cristales de Hidroxiapatita sean más gruesos. (3)

La incorporación del ión fluor a la estructura del esmalte ocurre durante el periodo de mineralización, generando alteraciones en el transporte vesicular de los ameloblastos y en la degradación intracelular de proteínas de la matriz, retrasando la eliminación de proteínas (principalmente amelogeninas) impidiendo el engrosamiento de los cristales y conduciendo a una mineralización incompleta. Además inhibe la calicreína, lo cual hace que la reabsorción de la parte orgánica no se de en los tiempos y en las cantidades necesarias, por lo tanto la mineralización del esmalte se afecta generando una estructura del cristal débil. (3,4)

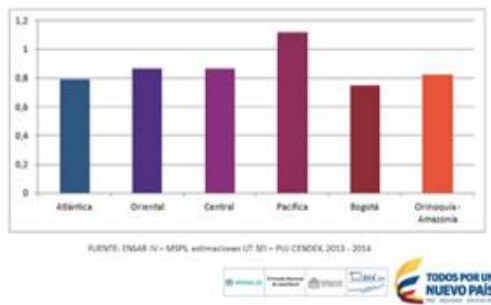
Al examen clínico se observan anomalías en la superficie y subsuperficie del esmalte que se caracterizan por un incremento en la permeabilidad generando manchas

opacas blanquecinas, estriaciones moteadas y fisuras transversales de la superficie del esmalte dental, (5) así como fosas discontinuas con zonas de sub-desarrollo dental lo que genera que las estructuras se vayan pigmentando con el transcurso del tiempo hasta ver manchas de color marrón (2, 6) y generan fracturas mecánicas de la superficie las cuales alteran su morfología (4) predisponiendo a la aparición de otras patologías orales.

En Colombia, así como en muchos otros países, la fluorosis se genera por la necesidad de disminuir los índices de caries dental de la población total, implementando programas de fluorización del agua, así como el flúor en la sal de consumo diario, debido a que el 97,6% de los colombianos presentaron historia de caries dental, justificando el desarrollo de medidas preventivas de carácter masivo con la adición de flúor. (1)

Después de obtener los resultados del tercer Estudio Nacional de Salud Bucal (ENSAB III) en 1998, se identificó una prevalencia de 11,5% de fluorosis leve a moderada en la población evaluada (1). Según el Índice Comunitario de Fluorosis (ICF) de Dean – se considera que un país presenta un problema de salud pública de fluorosis, cuando sus valores superan el de 0,6. Por lo tanto, al analizar los resultados encontrados en el ENSAB IV donde se observó un ICF de 0,13 a los 5 años; de 0,9 a los 12 años y 0,84 a los 15 años, se puede asumir que Colombia actualmente presenta un problema leve de salud pública (1).

Figura 1. Índice comunitario de fluorosis, ENSAB IV.



Investigadores clínicos y de salud pública después de 70 años de seguimiento, han encontrado que la deficiencia de flúor aumenta el riesgo de caries dental y el consumo en exceso en los primeros 20 y 36 meses de vida aumenta el riesgo de fluorosis dental, considerándose por ende, un factor que protege pero que en desmedidas proporciones afecta la salud bucal (3).

Dentro de los mecanismos existentes para identificar y caracterizar la fluorosis se encuentran índices que han sido desarrollados con el fin de describir sus características clínicas, definir la severidad de la enfermedad, explicar su comportamiento y decidir la terapéutica más indicada. Uno de los mecanismos diagnósticos se relaciona con el índice Thylstrup y Fejerskov (TF) de 1978, el cual clasifica las lesiones basado en la histopatología de la fluorosis dental, muestra una secuencia lógica de los diferentes estadios de las afecciones causadas por la fluorosis y con el que se puede lograr un diagnóstico y planificación más real de los diferentes estadios clínicos, puesto que considera la íntima relación de

los cambios histopatológicos del esmalte. Este índice se diferencia por hacer una descripción detallada de las características clínicas de las lesiones y la profundidad de estas en el esmalte representada en micras agrupándolas en 10 estadios de TF0 (esmalte normal) hasta grado TF9 de los cuales los 5 primeros permiten identificar la presencia de una lesión cromática entre leve y moderada (según el índice de Dean). Homologando ambos índices se encuentra:

- Dean leve = TF1 (10-20 μ m), TF2 (40 μ m), TF3 (50-80 μ m)
- Dean moderada = TF4 (100-150 μ m) y TF5 (150-200 μ m)
- Dean severa = TF6 (400 μ m), TF7 (500 μ m), TF8 (+700 μ m), TF9 (+1000 μ m). (5)

Dentro de otros mecanismos para clasificar las lesiones se encuentra la transiluminación por medio de la cual se pueden identificar lesiones superficiales (menor 30 micras), las cuales se relacionan con estadios leves (según Dean) y TF1.(4)

Así como la clasificación permite definir el estadio en el que se encuentran las lesiones del esmalte, existen terapéuticas que, dependiendo de su severidad, están indicadas. Para la selección de un tratamiento adecuado, es necesario tener en cuenta la clasificación que se realice de la lesión y así mismo su correcto diagnóstico. La fluorosis dental afecta tanto el segmento anterior como el posterior, haciendo que el segmento anterior sea el motivo de consulta preferente para recibir

un tratamiento, generando la necesidad de enfocar el manejo de esta condición en los componentes estético y funcional. En las últimas décadas la estética en dientes anteriores se ha convertido en una de las consideraciones más importantes en la práctica odontológica contemporánea, puesto que esta condición puede afectar la calidad de vida y tiene efectos psicosociales en los pacientes, y por lo tanto es importante encontrar un tratamiento estético, efectivo y mínimamente invasivo (7,8,9).

La búsqueda de un material con una técnica que elimine estos defectos y proporcione mejores resultados ha sido de gran importancia, se han reportado en la literatura el uso de diferentes materiales y técnicas. En la actualidad y según el país se utilizan diversas técnicas entre las cuales se reporta la técnica de Croll, en la cual se utiliza ácido clorhídrico al 18%, piedra pómez y fluoruro de sodio al 1.1% que provoca una micro-abrasión del esmalte, además se ha reportado el uso de aclaramiento dental con peróxido de hidrógeno al 35% y peróxido de carbamida al 10%, además nuevas técnicas como el uso de resina infiltrante.

Otros autores sugieren el manejo de estas lesiones mediante tratamientos invasivos, pero el problema de estos es que la mayoría de los pacientes son adultos jóvenes y el uso de estos procedimientos resultan en un sacrificio excesivo de tejido dental, acelerando así la pérdida injustificada y prematura de los dientes afectados.(10,11) A pesar de que estas

técnicas han logrado ser efectivas para eliminar algunas pigmentaciones, no se conoce un manejo claro para cada uno de los estadios.(12)

El objetivo de esta investigación es determinar cuál es el abordaje terapéutico estético más indicado y mínimamente invasivo para la fluorosis dental en los estadios TF1 a TF5 descritos en la literatura.

METODO

El presente estudio se realizó con base a un diseño de Revisión sistemática de la literatura (RSL), donde se consultaron cuatro bases de datos (PubMed, Embase, Science direct y EBSCO) por 4 investigadores en forma independiente y cada uno con una base de datos diferente. La búsqueda fue realizada utilizando las siguientes términos MeSH y sus sinónimos: Dental fluorosis, Aesthetic dental treatment, Dental microabrasion, dental macroabrasion, Infiltrative composite, Dental bleaching, dental hypoplasia, dental management.

Una vez definidas las palabras clave, se establecieron estrategias de búsqueda utilizando los conectores booleanos AND, OR y NOT; distribuyendo las palabras en orden lógico con el fin de identificar literatura disponible. Ver en anexo 1: tabla 1 de estrategias de búsqueda.

Dentro de los criterios de selección de los artículos se tuvo en cuenta textos científicos cuya población de referencia sea humana, que se encuentren en rango de

edad de 6 a 35 años, en idioma inglés, español y portugués, publicados desde el 1 enero de 2009 a la fecha, cuyo diseño de estudio se relacione con metodologías observacionales analíticas (casos y controles - cohortes), ensayo clínico, reporte de casos, cuya población de referencia sea diagnosticada con fluorosis dental en estadios TF1 a TF5. Se tuvieron en cuenta los siguientes criterios exclusión: Artículos científicos que incluyan obturaciones o fracturas dentales en la superficie vestibular examinada.

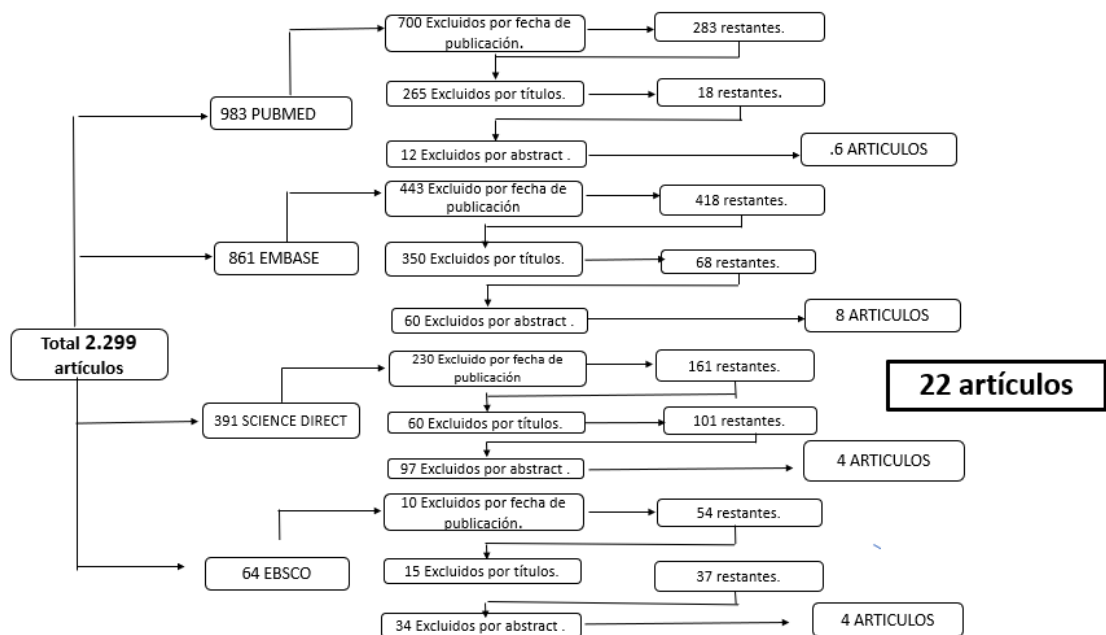
Al realizar la socialización por los 4 investigadores se verificaron las matrices

de los artículos descartando los que se encontraban repetidos seleccionando solo uno para ser analizado por un solo investigador.

Se aplicó una lista de chequeo para cada uno de los artículos teniendo en cuenta el tipo de estudio; Strobe: Estudios observacionales y analíticos. Care: Reporte de casos clínicos. Consort: Ensayos clínicos aleatorizados. Estas listas se aplicaron para consolidar la validez interna y externa, controlar los sesgos y obtener validez en los resultados. Posteriormente se incorporaron los artículos en una matriz en Excel 2010.

RESULTADOS

Esquema 1. Resultado de estrategia de búsqueda en bases de datos seleccionadas



Se encontró un total de 22 artículos que cumplieron todos los criterios para la selección como evidencia.

Basado en el análisis de los artículos involucrados para este estudio, se han reportado diversos tratamientos para el manejo mínimamente invasivo y estético de la fluorosis dental en estadios de TF1 a TF5; a continuación se describirán cada uno de los tratamientos reportados en la literatura.

DESCRIPCIÓN DE TRATAMIENTOS

Antes de realizar cualquier procedimiento se debe resaltar la importancia del uso del

aislamiento del tejido blando y la protección adecuada para el operador y para el paciente (13,14,15,16,17,18,19)

- **Aclaramiento dental**

El aclaramiento dental es un procedimiento que puede ser realizado con diversas sustancias (Hipoclorito de sodio, peróxido de hidrógeno y peróxido de carbamida) y todos ellos reportados en diferente concentraciones, para realizar blanqueamiento con hipoclorito de sodio (NaOCl) al 5%, reportado por Gupta A y Cols en 2017 primero es necesario grabar la superficie con ácido fosfórico al 37% durante 15

segundos y posteriormente lavar la superficie. El NaOCl se debe aplicar en la superficie con un algodón, repitiendo la aplicación a medida que la solución se evapora. Después de 10 minutos, los dientes se deben grabar por 60 segundos y posteriormente lavar de nuevo. El procedimiento se debe realizar durante un máximo de 20 minutos en una o dos cita. (11)

Otra opción para realizar aclaramiento reportado por (Muniz N, y Cols en 2017; Gil T, y Cols en 2013 y Silva K, y cols en 2014) es utilizar peróxido de carbamida al 10% o 16% durante 3 a 4 horas al día por 2 a 3 semanas, usándolo solo o como complemento para el Peróxido de Hidrógeno al 35% en casos donde no se logro un resultado estético satisfactorio para el paciente. Se debe tomar una impresión previa, realizar un modelo y sobre este realizar la funda para aclaramiento, allí aplicar el producto llevándolo a la boca y de uso en casa; se debe explicar claramente al paciente la cantidad necesaria y todas las indicaciones de manejo del producto. (20,21,22).

Para el aclaramiento con peróxido de hidrógeno al 35%, según (Muniz N, y Cols 2017; Guedes D, y cols 2012 y Gupta A, y cols 2017) se debe realizar aislamiento del tejido blando, aplicar el gel de aclaramiento en las superficies de los dientes, realizar una activación ligera del gel mediante unidad de lámpara LED durante tres ciclos de 15 a 30 minutos cada uno; Gugnani N, y cols en 2017 reporta el uso del mismo en 1 sesión única de 8 minutos. Al final de la sesión, los dientes se pulen con discos de pulido fino, pasta diamantada o pasta de profilaxis (10,11,20,23). En el anexo 2 leer Tabla 2 donde se describe el manejo reportado para los

diferentes aclaramientos. El peróxido es capaz de penetrar al diente por ósmosis y a través de la permeabilidad actúa directamente sobre las moléculas pigmentadas, después de entrar en contacto con pigmentos orgánicos es capaz de promover la remoción de estructuras moleculares hidrosolubles más simples generando cambio en el color.(11)

- **Resina infiltrante**

Recientemente se desarrolló una nueva técnica que es la infiltración de resina fotopolimerizable de baja viscosidad que permite una rápida penetración en el esmalte poroso la cual puede inhibir la desmineralización y enmascarar las lesiones, obliterando las microporosidades dentro del cuerpo de la lesión; esta técnica como la describe por (Cocco A, y Cols 2016; Gil T, y Cols 2013; Muños M. y Cols 2013; Gugnani N, 2017) consiste en realizar aislamiento absoluto con tela de caucho, posteriormente una profilaxis con pasta profiláctica, para erosionar la superficie del esmalte afectado, se aplica un gel de ácido clorhídrico al 15% (únicamente en la lesión) durante 120 segundos, el gel se lava completamente durante 30 segundos usando agua y luego se seca, el procedimiento de grabado elimina las decoloraciones superficiales y la capa superficial

más altamente mineralizada, que de lo contrario podría obstaculizar con la penetración de resina, para eliminar el agua retenida dentro de las microporosidades del cuerpo de la lesión. Las lesiones se desecan mediante la aplicación de etanol 100% durante 30 segundos y el

subsiguiente secado con aire para maximizar la eliminación de agua, este paso debe repetirse al menos una vez. (15)

Después del secado con aire, la apariencia blanquecina de las lesiones del esmalte son más pronunciadas. Se aplica resina infiltrante de baja viscosidad sobre la superficie de la lesión usando puntas lisas y se deja penetrar durante 3 minutos; el exceso de resina en la superficie del diente se limpia utilizando algodón antes de la polimerización. Se fotopolimeriza por 40 segundos con una intensidad de 1400 mW/cm^2 , este procedimiento se debe repetir una vez porque la primera aplicación genera contracción del material a medida que los monómeros se convierten en polímeros, lo que resulta en la generación de espacios, la segunda aplicación debe llenar estos espacios.

Finalmente, la superficie del esmalte se pule usando discos y puntas de silicona. (16,24). El aspecto opaco de las lesiones se da por la diferencia en los índices de refracción entre los cristales del esmalte y en la mitad entre las porosidades que causa la dispersión de la luz, generando el cambio estético de la lesión. (16,18,24,).

Gugnani N, en 2017 en su estudio realiza en uno de sus grupos una aplicación adicional de la resina infiltrante para evaluar la efectividad y el resultado estético. (10). En el anexo 3 leer Tabla

3 donde se describe el manejo

- **Microabrasión**

Para la microabrasión se reporta que este procedimiento debe realizarse bajo aislamiento absoluto, se debe aplicar aproximadamente 1 mm de capa de una suspensión microabrasiva compuesta un agente erosivo (Ácido clorhídrico al 6.6, 15% y 18% o ácido fosfórico al 37%) y un agente abrasivo (carburo de silicio o piedra pómez); Celik E, y cols 2013; Sherwood I, y cols 2010 y Celik EU, y cols 2013 reportaron el uso de Ácido Clorhídrico al 6.6% con carburo de silicio; Maud.D y cols. 2013; Mahshid B, y cols. 2013; Vishal K, y Cols. 2013; Neelam M. y Cols. 2012; Gupta A y cols 2017; Bassir M. Y cols 2013 describieron el uso de Ácido Clorhídrico en concentraciones de 15 o 18% combinado con piedra pómez.

Silva k y cols 2014; Muniz N y cols 2017 y Bassir M y cols 2013, en sus estudios presentan el uso de ácido fosfórico al 37% en combinación con piedra pómez.

Para este procedimiento se aplica la suspensión microabrasiva en la superficie vestibular donde se presenta la lesión con una punta dispensadora, se debe utilizar un instrumental rotatorio mediante una pieza de mano de baja velocidad con

reportado para la resina infiltrante.

una copa de goma, se realizan aproximadamente 4 sesiones cada una de 30 segundos. El procedimiento se puede repetir hasta que se elimine la mancha sin superar los 3 minutos (19), si después de este procedimiento no se observan los cambios deseados se debe realizar un tratamiento adicional. Entre cada aplicación, la suspensión se lava durante 30 segundos y finalmente se seca, es necesario reevaluar la lesión en húmedo. (11,13,14,16, 20,22,25,26,27,28,).

Se reporta otra técnica de microabrasión según Nevárez-Rascó M, y Cols. en 2010, que consiste en realizarla sin instrumentos rotatorios y sin agentes abrasivos que describe la aplicación de ácido clorhídrico al 18% con torundas de algodón y se frota durante 6 min aplicando una presión uniforme con movimientos repetitivos. (27) En el anexo 4 leer Tabla 4 donde se describe el manejo reportado para la microabrasión.

TÉCNICAS COMBINADAS

- **Macroabrasión en técnicas combinadas**

En estudios descritos por Guedes D, y Cols. 2.012; Howard E. Strassler 2010; Miguel M. Luis A. Y cols. 2012 y EU Celik. Y cols 2013 se encuentra la macroabrasión en combinación con otras técnicas como microabrasión, aclaramiento o resina infiltrante. Se debe realizar un desgaste leve de la superficie del esmalte utilizando una fresa multihoja o de diamante fina o ultrafina sobre la lesión. (20,23,26,29). En el anexo 5 leer Tabla 5 donde se describe el manejo reportado para la macroabrasión en técnicas combinadas.

Otro posible manejo es la combinación de microabrasión y aclaramiento, reportado por estos autores (Maud.D y cols. 2013; Mahshid B, y cols. 2013; Nevárez-Rascó M, y Cols. 2010; Vishal K, y Cols. 2013; Neelam M. y Cols. 2012; Gupta A y cols 2017; Bassir M. Y cols 2013) en la cual se realiza primero la microabrasión del esmalte generando una superficie homogénea y generando un color ambar, es por esto que se recomienda realizarla incluyendo el aclaramiento como un paso adicional mejorando la apariencia estética de los dientes(11,13,14,16,19,27,28), es necesario tener en cuenta que si la lesión presenta pigmentación, se debe realizar primero un aclaramiento dental; el aclaramiento puede ser realizado según las diferentes concentraciones y métodos de acuerdo al caso clínico como son:

- Peróxido de hidrógeno al 37% inmediatamente después de la microabrasión y posteriormente realizarlo con peróxido de carbamida de 10 o 20%(13)
- Peróxido de hidrógeno al 35% en 3 citas de 3 sesiones cada una; 1 semana después de realizar la microabrasión.(15,16)
- Peróxido de carbamida al 44%, 3 sesiones de 20 minutos

inmediatamente después de la microabrasión.(19)

Después de realizar aclaramiento o microabrasión se debe aplica flúor neutro por 1 minuto en la superficie para remineralizar el esmalte y evitar sensibilidad posoperatoria, En el anexo 6 leer Tabla 6 donde se describe el manejo reportado para técnicas combinadas.

Vishal K, y cols referencian en su artículo que si después de 20 minutos no se observa un cambio en la superficie del esmalte la restauración estética en vestibular seria lo indicado.

EFFECTIVIDAD Y RESULTADO ESTÉTICO DE LOS TRATAMIENTOS

Dentro de los tratamientos reportados en la revisión en el estadio TF1 y TF2 se encontró que este fue manejado con aclaramiento dental (hipoclorito de sodio, peróxido de hidrogeno al 35% y peróxido de carbamida al 10%); microabrasión (ácido fosfórico al 37% y ácido clorhídrico al 6.6%) y resina infiltrante.

Los tratamientos que se realizaron con aclaramiento dental reportaron que la efectividad fue excelente y los resultados estéticos fueron satisfactorios clínicamente observando en cambio completo de las lesiones.

Gupta y cols en 2017 describieron el uso de aclaramiento en uno de sus grupos con hipoclorito de sodio al 5% y otro con peróxido de hidrógeno al 35% especificando que su efectividad fue mayor al ser realizado con peróxido de hidrógeno; aunque se dieron buenos resultados estéticos en TF1 al inicio del tratamiento se reportó en algunos casos cambio en el color en el transcurso del tiempo pero este

no fue estadísticamente significativo; para la técnica de microabrasión celik y cols reporta una alta efectividad y un resultado estético satisfactorio para el paciente y el clínico y Silva reporta una efectividad medio y un resultado clínico donde se removió la lesión pero el color final de los dientes fue amarillo y no demostró satisfacción; en lesiones TF2 la técnica de aclaramiento con hipoclorito, Gupta reporto una baja efectividad y en los resultados estéticos no se observaron cambios de las lesiones, para el aclaramiento con peróxido de hidrogeno y carbamida los autores Gugnani, Gil T .Fron H y cols 2013 reportaron una alta efectividad y unos cambios completos en los resultados estéticos. (11)

Gil T. y cols en 2017 describen el uso de resina infiltrante para el manejo de lesiones TF2, detallando en sus resultados una alta efectividad y resultados estéticos permitiendo un color uniforme de los dientes. (21)

Celik E, y cols en sus dos estudios realizados en 2013 reportan el manejo de microabrasión en lesiones TF2 con ácido clorhídrico al 6.6%, demostrando una alta efectividad clínica y un resultado estético óptimo. (15)

Para el manejo de lesiones TF3 y TF4 se describen en su mayoría

terapias combinadas, en lesiones TF3 y TF4 se reporta el manejo de microabrasión y/o aclaramiento dental; para la microabrasión los agentes erosivos manejados fueron: ácido fosfórico al 37% y ácido clorhídrico al 6.6 y 18%; los materiales de aclaramiento manejados fueron peróxido de hidrógeno al 35% y peróxido de carbamida al 10, 16 y 44%. La efectividad de la técnica combinada con microabrasión y aclaramiento reporto ser excelente puesto que los autores argumentaron que el uso de aclaramiento mejora significativamente el resultado estético debido a que al realizar únicamente microabrasión la lesión es eliminada pero el diente toma un color ámbar, por esto es necesario de un tratamiento adicional.

En las revisiones de Bassir M y cols en 2013 y Mahshid B en 2013 que compararon el tratamiento de microabrasión con ácido fosfórico y ácido clorhídrico describieron baja efectividad clínica sin tener diferencias significativas, pero cuando fue usado el ácido fosfórico el tiempo de trabajo fue mayor.

Gil T y cols en 2017, en lesiones TF3 reportan el uso de resina infiltrante describiendo una efectividad alta; Cooco A y cols en 2016 en lesiones TF4 reportan una baja efectividad encontrando un cambio en la remoción de la lesión pero que no llega a ser del 100%. (21)

Gugnani y cols en 2017 comportaron el uso de aclaramiento dental con peróxido de hidrógeno al 35% más 2 aplicaciones de resina infiltrante y otro grupo con 3 aplicaciones de resina infiltrante para lesiones TF3 y TF4, encontrando en ambos alta efectividad y cambios estéticos que no fueron significativos entre los 2 grupos. (10)

Para lesiones TF5 se describen técnicas combinadas de macroabrasión, microabrasión y aclaramiento dental, en su mayoría reportan el uso de macroabrasión por la profundidad a la que se encuentra la lesión.

Celik E y cols en 2013 realizaron un estudio en el cual evaluaron el resultado clínico al realizar macroabrasión y microabrasión con ácido clorhídrico al 6.6% encontrando que las lesiones pigmentadas fueron eliminadas parcialmente y los resultados estéticos no fueron satisfactorios para el paciente ya que se observó la superficie de los dientes aun con pigmentaciones. (15)

El abordaje terapéutico para las lesiones TF5 debe ser combinado puesto que al realizar un tratamiento único con microabrasión, o aclaramiento no demuestra ser efectivo y el resultado estético final no es el esperado según lo descrito en los estudios de Guedes D, y cols en 2012, Natera A y cols en 2015, Celik E y cols en 2013, Nevarez M y cols en 2010 y Xavier L 2014. (19,23,26,30,31)

En el anexo 7 leer la Tabla 7 donde se describe la efectividad y el resultado estético de los tratamientos manejados en los diferentes estadios de fluorosis dental.

MANEJO IDEAL SEGÚN ESTADÍOS

Según la revisión realizada se puede determinar que el tratamiento más efectivo y estético para lesiones TF1 y TF2 es realizar aclaramiento con peróxido de Carbamida del 10 al 16% 4 horas por 2 semanas o peróxido de hidrógeno al 35% 3 sesiones de 15 minutos cada una y de ser necesario reforzarlo con peróxido de carbamida al 10%; otro posible manejo es realizar resina infiltrante aplicando ácido clorhídrico al 15% por 120s, seguido de la aplicación de etanol por 30s y finalmente la aplicación resina infiltrante por 3 min y fotocurar 40s realizando 2 aplicaciones; para lesiones TF3 y TF4 se debe realizar microabrasión con ácido clorhídrico al 6.6% más carburo de silicio realizando 4 aplicaciones de 30s cada una, lavando y repitiendo el proceso entre cada sesión, esta se puede o no combinar con aclaramiento dental con peróxido de hidrógeno al 35% o peróxido de carbamida al 10% puesto que según los reportes de varios autores es necesario complementar la microabrasión debido a que se elimina la lesión pero el color final de los dientes es ámbar.

Para el manejo de la fluorosis en estadio TF5 es necesario realizar una técnica combinada debido a que la lesión se encuentra más profunda y esta no se elimina en un 100% al realizar un solo procedimiento, de esta manera es indispensable realizar técnica combinada con macroabrasión con fresa de diamante fina o multihoja, microabrasión y aclaramiento descritos previamente.

CONCLUSIONES

- Existen diversos tratamientos para las lesiones de fluorosis dental, de primera medida es necesario un correcto diagnóstico para determinar el estadio de la lesión y así elegir el tratamiento ideal caso específico.
- El desconocimiento de tratamientos mínimamente invasivos, conduce a realizar procedimientos restaurativos excesivos con carillas o coronas generando un mayor desgaste del esmalte dental, acelerando así la destrucción del diente en edad temprana.
- La resina infiltrante es una nueva técnica citada en la literatura aportando buenos resultados en el manejo estético de las lesiones por fluorosis.
- El mejor manejo para lesiones TF1 y TF2 es el aclaramiento dental o resina infiltrante; en TF3 y TF4 microabrasión y/o aclaramiento y en lesiones TF5 técnica combinada con macro, microabrasión y aclaramiento dental.

RECOMENDACIONES

1. Se sugiere realizar más estudios en el manejo para la fluorosis dental en población Colombiana.

2. Continuar la investigación de materiales o técnicas que presenten un mejor comportamiento y calidad para el manejo de la fluorosis dental.
3. Crear y estandarizar un protocolo de manejo para la fluorosis dental, aplicado a población Colombiana.
4. Hacer mediante entes públicos que controlan y manejan la entrada de materiales o medicamentos al país, el acceso a tratamientos como la resina infiltrante que se usa en otros países con muy buenos resultados.
5. Hacer investigación de los abordajes clínicos actuales para el manejo de la fluorosis a fin de establecer su efectividad, estandarizar su uso y generar un protocolo para su atención.

AGRADECIMIENTOS

Agradecemos a la Institución Universitaria Colegios de Colombia UNICOC, por habernos aceptado y ser parte de ella para poder estudiar y formarnos como especialistas, así como también a los diferentes docentes que brindaron sus conocimientos y su apoyo para seguir adelante día a día.

Agradecemos también a nuestros asesores Dr Juan Carlor Covaleta y a la Dra Diana Parra por habernos brindado la oportunidad de recurrir a su capacidad y conocimiento científico y metodológico, así como también brindarnos su paciencia, dedicación motivación, criterio y aliento ha sido un privilegio con su guía y ayuda durante el desarrollo de la tesis.

REFERENCIAS

1. Documento técnico perspectiva del uso del flúor vs caries y fluorosis dental en Colombia. Bogotá. versión 3.0. Ministerio de salud y protección social, Febrero 2016.
2. Azpeitia-Valadez M, Rodríguez-Frausto M, y Sánchez-Hernández M. Prevalencia de fluorosis dental en escolares de 6 a 15 años. Rev Med Inst Mex Seguro Soc. 2008; 46 (1): 67-72.
3. Castiblanco G. Y cols. Pathogenesis of dental fluorosis: biochemical and cellular mechanisms. Revista Facultad de Odontología Universidad de Antioquia - Vol. 28 N.o 2 - Primer semestre, 2017.
4. Rivas J. Huerta L. Fluorosis dental: Metabolismo, distribución y absorción del fluoruro. Revista ADM Vol. LXII, No. 6. 2005 Pg 225-229
5. Sukhabogi J R, Parthasarathi P, Anjum S, Shekar B, Padma C M, Rani A S. Dental fluorosis and dental caries prevalence among 12 and 15-year-old school children in Nalgonda District, Andhra Pradesh, India. Ann Med Health Sci Res. 2014; 4 (S3): 245-52.
6. Agudelo A. Panorama de la fluorosis dental en Colombia. Univ Odontol. 2013 Ene-Jun; 32(68): 133-145
7. Espinosa R., Valencia R., Ceja I. Fluorosis dental. Etiología, diagnóstico y tratamiento. Madrid, España. Editorial médica Ripano. 2012.
8. Howard Ey cols using fiber-optic transillumination as a diagnostic aid in dental practice
9. Chavez R, Tratamiento con ácido clorhídrico en pacientes con fluorosis dental. Revista ADM 2014.
10. Gugnani. Comparative evaluation of esthetic changes in nonpitted fluorosis stains when treated with resin infiltration, in-office bleaching, and combination therapies J Esthet Restor Dent. 2017;1-8.
11. Gupta A. A comparison of various minimally invasive techniques for the removal of dental fluorosis stains in children. Journal of indian society of pedodontics and preventive dentistry. Year:2017. Volume:35. Issue:3. Page:260-268.
12. Browne Deirdre, Whelton Helen, O'Mullane Denis. Fluoride metabolism and fluorosis. Journal of Dentistry. 2005; 33: 177-186.
13. Neelam Mittala , Jyoti Jain. A conservative approach for management of fluorosed anterior teeth. Indian Journal of Dentistry 2012 AprileJune Volume 3, Number 2; pp. 118e121
14. Vishal K, y cols, Aesthetic management of dental fluorosis, 2013, brithis medical journal page 1-2.

15. Celik E. Clinical Evaluation of Enamel Microabrasion for the Aesthetic Management of Mild-to-Severe Dental Fluorosis. *Esthet Restor Dent* 25:422-432, 2013
16. Bassir M. Comparison between phosphoric acid and hydrochloric acid in microabrasion technique for the treatment of dental fluorosis. *Journal of Conservative Dentistry* | Jan-Feb 2013. Vol 16. Issue 1
17. EU Celik. G Yoldiz. B. Yazkan. Comparison of Enamel Microabrasion with a Combined Approach to the Esthetic Management of Fluorosed Teeth. *Operative Dentistry*, 2013, 38-5, E134-E143
18. Cocco A, Lund RG, Treatment of Fluorosis Spots Using a Resin Infiltration Technique: 14-month Follow-up, *Operative Dentistry*, 2016
19. Nevarez M, y cols, Tratamiento para manchas por fluorosis dental por medio de microabrasión sin instrumentos rotatorios, *Rev.CES Odont.*2010;23(2)61-66
20. Muniz N. y cols. Tecnicas conservadoras para o tratamento da fluorose dentaria: Relato de caso clinico. *Dental Press Publish Shing-J Clin Dent.* 14(4): pg: 48-57, Oct 2017.
21. Gil T, cols Infiltration, a new therapy for masking enamel white spots: a 19-month follow-up case series, *the european journal of esthetic dentistry*, volmen 8 nmero 2 .page, 180-190. 2013.
22. Silva K, Ana Araujo C, Acceptability, efficacy and safety of two treatment protocols for dental fluorosis: A randomized clinical trial, *journal of dentistry*, 10 January 2014
23. Guedes D, cols Re-establishing Esthetics of Fluorosis-Stained Teeth Using Enamel Microabrasion and Dental Bleaching Techniques, *The european journal esthetic dentistry* volume 7 ,number 2 summer 2012,page 130-13
24. KENNETH A,AGOSTA, B.S.;Using microabrasive material to remove fluorosis stains.*JADA*, Vol. 135, March 2004
25. Sherwood I, y cols. Fluorosis varied treatment options. *J Conserv Dent* 2010, 13: pg 47-53.
26. EU Celik. G Yoldiz. B. Yazkan. Comparison of Enamel Microabrasion with a Combined Approach to the Esthetic Management of Fluorosed Teeth. *Operative Dentistry*, 2013, 38-5, E134-E143
27. Maud D, y cols. White defects on enamel: Diagnosis and anatomopathology: Two essential factors for proper treatment (part 1). *International Orthodontics* 2013; 11. Pg 139-165.
28. Mashid M. y cols. Comparison between fosforic acid and hydrochloric acid in microabrasion technique for the tratment

- of dental fluorosis. J Conserv Dent. 2013 jan-feb 16 (1) pg 41-44.
29. Howard E, clinical case report: treatment of mild-to-moderate fluorosis with a minimally invasive treatment plan, functional esthetics y restorative dentistry, february 2010, vol 31, number 1
30. Natera .A, cols, Fluorosis treatment with enamel microabrasion, a case report index TF5, Odous Científica. 2015; 16(2): 51-57 51.
31. Xavier L. Y cols. Tratameto de fluorose dentaria moderada com a tecnica de microabrasao de esmalte com acido cloridrico 6% e carbeto de silicio: relato de caso clinico. Arq Odontol, Bello Horizonte, 50 (3): pg: 142-148. 2014.

Anexo 1: TABLA 1 ESTRATEGIAS DE BÚSQUEDA

ESTRATEGIA DE BÚSQUEDA	DETALLES DE LA BÚSQUEDA PubMed
Dental fluorosis AND Treatment	("fluorosis, dental"[MeSH Terms] OR ("fluorosis"[All Fields] AND "dental"[All Fields]) OR "dental fluorosis"[All Fields] OR ("dental"[All Fields] AND "fluorosis"[All Fields])) AND ("therapy"[Subheading] OR "therapy"[All Fields] OR "treatment"[All Fields] OR "therapeutics"[MeSH Terms] OR "therapeutics"[All Fields])
Dental fluorosis AND management	("fluorosis, dental"[MeSH Terms] OR ("fluorosis"[All Fields] AND "dental"[All Fields]) OR "dental fluorosis"[All Fields] OR ("dental"[All Fields] AND "fluorosis"[All Fields])) AND ("organization and administration"[MeSH Terms] OR ("organization"[All Fields] AND "administration"[All Fields]) OR "organization and administration"[All Fields] OR "management"[All Fields] OR "disease management"[MeSH Terms] OR ("disease"[All Fields] AND "management"[All Fields]) OR "disease management"[All Fields])
Dental fluorosis AND disease management	("fluorosis, dental"[MeSH Terms] OR ("fluorosis"[All Fields] AND "dental"[All Fields]) OR "dental fluorosis"[All Fields] OR ("dental"[All Fields] AND "fluorosis"[All Fields])) AND ("therapy"[Subheading] OR "therapy"[All Fields] OR ("disease"[All Fields] AND "management"[All Fields]) OR "disease management"[All Fields] OR "disease management"[MeSH Terms] OR ("disease"[All Fields] AND "management"[All Fields]))
Dental fluorosis AND minimally AND invasive AND treatment	("fluorosis, dental"[MeSH Terms] OR ("fluorosis"[All Fields] AND "dental"[All Fields]) OR "dental fluorosis"[All Fields] OR ("dental"[All Fields] AND "fluorosis"[All Fields])) AND minimally[All Fields] AND invasive[All Fields] AND ("therapy"[Subheading] OR "therapy"[All Fields] OR "treatment"[All Fields] OR "therapeutics"[MeSH Terms] OR "therapeutics"[All Fields])
Dental fluorosis AND enamel microabrasion	("fluorosis, dental"[MeSH Terms] OR ("fluorosis"[All Fields] AND "dental"[All Fields]) OR "dental fluorosis"[All Fields] OR ("dental"[All Fields] AND "fluorosis"[All Fields])) AND minimally[All Fields] AND invasive[All Fields] AND ("dental care"[MeSH Terms] OR ("dental"[All Fields] AND "care"[All Fields]) OR "dental care"[All Fields] OR ("treatment"[All Fields] AND "dental"[All Fields]) OR "treatment dental"[All Fields]) AND ("fluorosis, dental"[MeSH Terms] OR ("fluorosis"[All Fields] AND "dental"[All Fields]) OR "dental fluorosis"[All Fields] OR "fluorosis"[All Fields])) AND ("enamel microabrasion"[MeSH Terms] OR ("enamel"[All Fields] AND "microabrasion"[All Fields]) OR "enamel microabrasion"[All Fields])
Dental fluorosis AND dental AND bleaching	("fluorosis, dental"[MeSH Terms] OR ("fluorosis"[All Fields] AND "dental"[All Fields]) OR "dental fluorosis"[All Fields] OR ("dental"[All Fields] AND "fluorosis"[All Fields])) AND ("dental health services"[MeSH Terms] OR ("dental"[All Fields] AND "health"[All Fields] AND "services"[All Fields]) OR "dental health services"[All Fields] OR "dental"[All Fields]) AND bleaching[All Fields]
Dental fluorosis	("fluorosis, dental"[MeSH Terms] OR ("fluorosis"[All Fields] AND "dental"[All Fields])

AND enamel macroabrasion	Fields]) OR "dental fluorosis"[All Fields] OR ("dental"[All Fields] AND "fluorosis"[All Fields])) AND ("enamel microabrasion"[MeSH Terms] OR ("enamel"[All Fields] AND "microabrasion"[All Fields]) OR "enamel microabrasion"[All Fields])
Dental fluorosis AND infiltrative AND composite	("fluorosis, dental"[MeSH Terms] OR ("fluorosis"[All Fields] AND "dental"[All Fields]) OR "dental fluorosis"[All Fields] OR ("dental"[All Fields] AND "fluorosis"[All Fields])) AND infiltrative[All Fields] AND composite[All Fields]

Anexo 1: TABLA 1 ESTRATEGIAS DE BÚSQUEDA (continuación)

ESTRATEGIA DE BÚSQUEDA	DETALLES DE LA BÚSQUEDA PubMed
Dental fluorosis AND treatment NOT Dean Index	("fluorosis, dental"[MeSH Terms] OR ("fluorosis"[All Fields] AND "dental"[All Fields]) OR "dental fluorosis"[All Fields] OR ("dental"[All Fields] AND "fluorosis"[All Fields])) AND ("therapy"[Subheading] OR "therapy"[All Fields] OR "treatment"[All Fields] OR "therapeutics"[MeSH Terms] OR "therapeutics"[All Fields]) NOT (dean[All Fields] AND ("abstracting and indexing as topic"[MeSH Terms] OR ("abstracting"[All Fields] AND "indexing"[All Fields] AND "topic"[All Fields]) OR "abstracting and indexing as topic"[All Fields] OR "index"[All Fields]))
Hipomineralization AND management OR Treatment	hypomineralization[All Fields] AND ("organization and administration"[MeSH Terms] OR ("organization"[All Fields] AND "administration"[All Fields]) OR "organization and administration"[All Fields] OR "management"[All Fields] OR "disease management"[MeSH Terms] OR ("disease"[All Fields] AND "management"[All Fields]) OR "disease management"[All Fields]) OR ("therapy"[Subheading] OR "therapy"[All Fields] OR "treatment"[All Fields] OR "therapeutics"[MeSH Terms] OR "therapeutics"[All Fields])
Hipomineralization AND disease management	hypomineralization[All Fields] AND ("therapy"[Subheading] OR "therapy"[All Fields] OR ("disease"[All Fields] AND "management"[All Fields]) OR "disease management"[All Fields] OR "disease management"[MeSH Terms] OR ("disease"[All Fields] AND "management"[All Fields]))
Hipomineralization AND minimally AND invasive AND treatment	hypomineralization[All Fields] AND minimally[All Fields] AND invasive[All Fields] AND ("therapy"[Subheading] OR "therapy"[All Fields] OR "treatment"[All Fields] OR "therapeutics"[MeSH Terms] OR "therapeutics"[All Fields])
Hipomineralization AND enamel microabrasion	hypomineralization[All Fields] AND ("enamel microabrasion"[MeSH Terms] OR ("enamel"[All Fields] AND "microabrasion"[All Fields]) OR "enamel microabrasion"[All Fields])
Hipomineralization AND dental AND bleaching	hypomineralization[All Fields] AND ("dental health services"[MeSH Terms] OR ("dental"[All Fields] AND "health"[All Fields] AND "services"[All Fields]) OR "dental health services"[All Fields] OR "dental"[All Fields]) AND bleaching[All Fields]
Hipomineralization AND enamel macroabrasion	hypomineralization[All Fields] AND ("enamel microabrasion"[MeSH Terms] OR ("enamel"[All Fields] AND "microabrasion"[All Fields]) OR "enamel microabrasion"[All Fields])

Hipomineralization AND infiltrative AND composite	Hipomineralization[All Fields] AND infiltrative[All Fields] AND composite[All Fields]
Hipomineralization AND treatment NOT Dean Index	hypomineralization[All Fields] AND ("therapy"[Subheading] OR "therapy"[All Fields] OR "treatment"[All Fields] OR "therapeutics"[MeSH Terms] OR "therapeutics"[All Fields]) NOT (dean[All Fields] AND ("abstracting and indexing as topic"[MeSH Terms] OR ("abstracting"[All Fields] AND "indexing"[All Fields] AND "topic"[All Fields]) OR "abstracting and indexing as topic"[All Fields] OR "index"[All Fields]))

Anexo 2: **TABLA 2 DESCRIPCIÓN ACLARAMIENTO DENTAL**

ACLARAMIENTO DENTAL			
AUTOR	TF	TÉCNICA	SESIONES/TIEMPO
Muniz N, y cols Cols 2017 n:1	TF4	Aclaramiento con peróxido de hidrógeno al 35% sin activación LED + Peróxido de Carbamida 16%	Peróxido de hidrógeno 35% 2 sesiones de 20 minutos + peróxido de carbamida al 16% 2 a 4 horas al día
Guedes D y Cols 2012 n:1	TF5	Aclaramiento de peróxido de hidrógeno al 35%	3 sesiones de 30 minutos con luz LED
Gil T, Fron H. y Cols. 2013 n:4	TF2 y TF3	Aclaramiento con peróxido de carbamida al 10%	durante 21 noches por 3 horas
Silva K, Castro a y Cols 2.014 n:70	TF1 a TF7	Aclaramiento con peróxido de carbamida al 10%	2 semanas por 4 horas
Gupta A, y cols 2017 n:90	TF1 a TF4	Aclaramiento con Peróxido de hidrógeno al 35% activado con luz LED	3 sesiones de 15 minutos
Gupta A, y cols 2017 n:90	TF1 a TF4	Aclaramiento con ácido fosfórico al 37% mas hipoclorito de sodio al 5%	1. Grabado con ácido fosfórico 37% 15s 2. Aplicación NaOCl, repetir después de evaporación 3. Grabado con ácido fosfórico después de 10min durante 60s 4. NaOCl máximo 20 min 1 o 2 citas
Gugnani N, y cols 2017 n:16	TF1 a TF4	Aclaramiento con peróxido de hidrogeno al 35%	1 sesión de 8 minutos
Sherwood I y cols 2010 n:3	TF3 Y TF4	1. Aclaramiento con una solución de 1 parte de éter anestésico, 5 partes de ácido clorhídrico (36%) y 5 partes de peróxido de hidrógeno (30%)	1. Aclaramiento 3 sesiones de 5 min

Anexo 3: **TABLA 3 DESCRIPCIÓN RESINA INFILTRANTE**

RESINA INFILTRANTE			
AUTOR	TF	TÉCNICA	SESIONES/TIEMPO
Cocco A. Y Cols 2016 n:1	TF3 - TF4	Resina Infiltrante	Aplicación ácido clorhídrico al 15% por 120s. Etanol por 30s. Aplicación resina infiltrante por 3 min y fotocurar 40s. 2 aplicaciones
Gil T. Y Cols 2013 n:4	TF1 - TF3	Resina Infiltrante	
Muñoz M. Y cols 2013 n:4	TF1 - TF3	Resina Infiltrante	
Gugnani N. 2017 n:16	TF1 - TF4	Resina Infiltrante	
Gugnani N. 2017 n:16	TF1 - TF4	Resina Infiltrante	Misma aplicación de resina infiltrante, pero se realizó una aplicación adicional, durante 3 minutos.

Anexo 4: **TABLA 4 DESCRIPCIÓN MICROABRASIÓN**

MICROABRASIÓN			
AUTOR	TF	TÉCNICA	SESIONES/TIEMPO
Maud.D y cols. 2013 n:4	TF3	Microabrasión con instrumento rotatorio con ácido clorhídrico al 18%	2 sesiones 8 segundos
Mahshid B, Golnaz B. Y cols. 2013 n:10	TF3 y TF4	Microabrasión con instrumento rotatorio con ácido clorhídrico al 18%, piedra pómez	1 sesión por 30 segundos
Guedes D, Ketlen M y Cols. 2010 n:1	TF5	Microabrasión con instrumento rotatorio con Ácido clorhídrico al 6%	1 sesión por 10 segundos
Nevárez-Rascó M , Villega J y Cols. 2010 n:1	TF5	Microabrasión sin instrumento rotatorio con Ácido clorhídrico al 18%	1 sesión, se aplica con torundas de algodón por diente durante 6 minutos
Natera A, Da Silva A y Cols. 2015 n:1	TF 5	Microabrasión con instrumental rotatorio con Ácido clorhídrico al 6%	4 sesiones de 30seg durante 15 días
Vishal K, Ullal A y Cols. 201 n:1	TF3 y TF4	Microabrasión con instrumental rotatorio con ácido clorhídrico al 18% mezclado con piedra pómez	10 sesiones por 5 segundos,
Silva K, Castro A y Cols. 2014 n:70	TF1 a TF7	Microabrasión de esmalte con ácido fosfórico al 37% y piedra pómez con instrumento rotatorio.	12 sesiones durante 10seg cada una en dos citas
Neelam M. Jyoti J y Cols. 2012 n:1	TF3 y TF4	microabrasión con instrumental rotatorio con ácido clorhídrico 18%	1 sesión por 5 seg
Howard E. Strassler y cols. 2010 n:1	TF3 y TF4	microabrasión con instrumental rotatorio con ácido clorhídrico al 6.6%, carburo de silice	3 aplicaciones de 30 a 40 seg
Muniz N, Pessoa T Cols. 2017 n:1	TF4	Microabrasión con ácido fosfórico al 37%, piedra pómez,	tres sesiones durante 15 seg cada 30 días
Xavier L, Batista J, cols 2014 n:1	TF4 y TF5	Microabrasión con instrumental rotatorio con ácido clorhídrico 6% y carburo de silicio	5 sesiones durante 10 seg
Gupta A y cols 2017 n:90	TF4	Microabrasión con instrumento rotatorio de baja velocidad con Acido clorhídrico al 15% + piedra pómez en vestibular.	2 sesiones por 60seg
Celik E. Y cols	TF1 a	Microabarsión con instrumento rotatorio de	5 sesiones para lesiones leves y 10

2013 n:14	TF9	baja velocidad con ácido clorhídrico al 6.6% con micropartículas de carburo de sílice	secciones para moderadas durante 60 seg
Bassir M. Y cols 2013 n:7	TF3 y TF4	Microabrasión con instrumento rotatorio de baja velocidad: ácido fosfórico 37 % con piedra pómez y ácido clorhídrico al 18%.	1 sesión por 30 seg
Sherwood I y cols 2010 n:3	TF1 a TF9	Microabrasión: cinco partes de ácido clorhídrico al 6%	tres sesiones durante 10 seg
Celik EU y cols 2013 n:10	TF1 a TF7	Microabrasión con instrumento rotatorio de baja velocidad con ácido clorhídrico al 6.6% con micropartículas de carburo de sílice	5 sesiones para lesiones leves y 10 sesiones para moderadas durante 60 seg

Anexo 5: **TABLA 5 DESCRIPCIÓN MACROABRASIÓN EN TÉCNICAS COMBINADAS**

TÉCNICA COMBINADA		
AUTOR	TÉCNICA	SESIONES/TIEMPO
Guedes D, Michele ketlen y Cols. 2.012 n:1	Macroabrasión más microabrasión con Ácido clorhídrico al 6% y aclaramiento dental con peróxido de hidrógeno al 35%.	1. Macroabrasión: fresa de diamante ultrafina 2. Microabrasión: En 2 citas 8 sesiones de 10s 3. Una semana después: aclaramiento 3 citas de 3 sesiones c/u durante 30 minutos.
Howard E. Strassler 2010 n:1	Macroabrasión más microabrasión con ácido clorhídrico al 6.6%, carburo de sílice y aclaramiento con peróxido de carbamida al 15%	1. Pulido de la lesión con una fresa de diamante de grano fino 2. Microabrasión: 3 aplicaciones separadas de 30s a 40s cada uno 3. 3 días después del tratamiento se realizó el aclaramiento durante 3 semanas
Celik EU. G Yoldiz. B. Yazkan. 2013 n:10	Macroabrasión y microabrasión con ácido clorhídrico al 6.6%	1. Pulido con fresa de diamante de grano fino durante 5 a 10s sobre las áreas blancas teñidas y opacas. 2. Se aplicó ácido clorhídrico al 6.6% con micropartículas de carburo de sílice por 60s 5 veces para lesiones leves y 10 veces para lesiones moderadas
Muñoz M. Luis A. Y cols. 2012 n:4	Macroabrasión, microabrasión con instrumento rotatorio con ácido clorhídrico al 15% y resina infiltrante	1. Macroabrasión con fresa de diamante de grano fino. 2. Microabrasión: 1 sesión durante 120 seg. 3. Resina infiltrante: aplicación de etanol durante 30 segundos y secado, aplicación de resina infiltrante durante 3 min, ligera fotopolimerización durante 40 seg con luz led. Se eliminan excesos y se pule.

Anexo 6: **TABLA 6 DESCRIPCIÓN TÉCNICAS COMBINADAS**

TÉCNICA COMBINADA			
AUTOR	TF	TÉCNICA	SESIONES/TIEMPO
Guedes D, Michele ketlen y Cols. 2.012 n:1	TF5	Macroabrasión más microabrasión con Ácido clorhídrico al 6% y aclaramiento dental con peróxido de hidrógeno al 35%.	1. Macroabrasión: fresa de diamante ultrafina 2. Microabrasion: En 2 citas 8 sesiones de 10s 3. Una semana después: aclaramiento 3 citas de 3 sesiones c/u durante 30 minutos.
Gil T, Fron H. y Cols. 2013 n:4	TF2	Aclaramiento con peróxido de carbamida al 10% más resina infiltrante	1. Aclaramiento durante 21 noche 2. La infiltración se aplicó 15 días después de que el aclaramiento; Aplicación ácido clorhídrico al 15% por 120s. Etanol por 30s. Aplicación resina infiltrante por 3 min y fotocurar 40s. 2 aplicaciones
Silva K, Castro a y Cols. 2014 n:70	TF1 a TF7	Microabrasión con ácido fosfórico al 37% más aclaramiento dental con peróxido de carbamida al 10%	1. Microabrasión: 2 citas de 12 sesiones de 10s se repitió 12 veces por sesiones 2. Dos días después del tratamiento microabrasivo, se realizo el aclaramiento por 2 semanas durante 4 h
Neelam M. Jyoti J y Cols. 2012 n:1	TF4	Aclaramiento con peróxido de hidrógeno al 35% más microabrasión con acido clorhídrico 18%	1. Aclaramiento 3 sesiones de 15s 2. Microabrasión 10 sesiones durante 5s
Howard E. Strassler 2010 n:1	TF4 -TF5	Macroabrasión más microabrasión con acido clorhídrico al 6.6%, carburo de silice y aclaramiento con peróxido de carbamida al 15%	1. Pulido de la lesión con una fresa de diamante de grano fino 2. Microabrasión: 3 aplicaciones separadas de 30s a 40s cada uno . 3. 3 días después del tratamiento se realizo el aclaramiento durante 3 semanas

Muniz N, Pessoa T Cols 2014 n:1	TF4	Microabrasión con ácido fosfórico al 37% más piedra pómez Aclaramiento con peróxido de hidrógeno al 35% y peróxido de carbamida al 16%	1. Microabrasión 3 sesiones durante 15s con 1 repetición después de 30 días 2. Aclaramiento 30 días después con peróxido de hidrógeno al 35% 2 aplicaciones de 20 minutos , sin luz activadora y con combinación de peróxido de carbamida al 16% por 2 a 4 horas al día
Gupta A 2017 n:90	TF 4	Microabrasión Acido clorhídrico al 15% + Carburo de silicio más aclaramiento con peróxido de carbamida al 44%	1. Microabrasión: por 60s peróxido de carbamida al 44% 3 sesiones de 20 minutos 2. Aclaramiento 3 sesiones de 20 min cada una

Anexo 6: **TABLA 6 DESCRIPCIÓN TÉCNICAS COMBINADAS (continuación)**

TÉCNICA COMBINADA			
AUTOR	TF	TÉCNICA	SESIONES/TIEMPO
Muñoz M. Luis A. Y cols. 2012 N:4	TF3 y TF4	Macroabrasión, microabrasión con instrumento rotatorio con ácido clorhídrico al 15% y resina infiltrante	1. Macroabrasión con fresa diamante de grano fino. 2. Microabrasión: 1 sesión durante 120 seg. 3. Resina infiltrante: aplicación de etanol durante 30 segundos y secado , aplicación de resina infiltrante durante 3 min, ligera foto polimerización durante 40 seg con luz LED. Se eliminan excesos y se pule.
Sherwood I y cols 2010 N:3	TF3 Y TF4	Microabrasión con ácido clorhídrico al 6% y carburo de sílice y macroabrasión	1. Aplicación de ácido clorhídrico al 6% más carburo de sílice, durante 10s con copa y lavado 2. Macroabrasión : Leve desgaste de la superficie del esmalte con una fresa de diamante fino de diamante de 20-30m

Anexo 7: **TABLA 7. EFECTIVIDAD Y RESULTADO ESTÉTICO**

TF1		
ACLARAMIENTO: Ac fosfórico 37% + NaOCL 5%		
Gupta A, Y cols 2017	EFECTIVIDAD: Alta	RESULTADO ESTÉTICO: Cambios completos de las lesiones, satisfactorios para el paciente/clínico
ACLARAMIENTO: Peróxido de hidrogeno 35%		
Gupta A, Y cols 2017 Gugnani N. y cols 2017	EFECTIVIDAD: Alta	RESULTADO ESTÉTICO: Cambios completos de las lesiones, satisfactorios para el paciente/clínico
ACLARAMIENTO: Peróxido de carbamida 10%		
Gil T .Fron H y cols 2013	EFECTIVIDAD: Alta	RESULTADO ESTÉTICO: Satisfactorio para el paciente/clínico

Anexo 7: **TABLA 7. EFECTIVIDAD Y RESULTADO ESTÉTICO (continuación)**

TF1		
MICROABRASION: Ac. clorhídrico al 6.6%		
Celik E y cols 2013	EFECTIVIDAD: Alta	RESULTADO ESTÉTICO: Satisfactorios para los pacientes. Cambio total de las lesiones
Celik EU y cols 2013	Alta	Satisfactorio para el paciente /clínico. Cambio total de las lesiones
MICROABRASION: Ac fosfórico al 37% + Piedra pómez		
Silva K. Castro A y cols 2014	EFECTIVIDAD: Media	RESULTADO ESTÉTICO: La lesión se removi6. El color de los dientes fue amarillo, no demostr6 satisfacci6n para el paciente.
TF2		

ACLARAMIENTO: Ac fosfórico 37% + NaOCL 5%		
Gupta A, Y cols 2017	EFFECTIVIDAD: Baja	RESULTADO ESTÉTICO: No se observaron cambios estéticos, aun se observaban lesiones
ACLARAMIENTO: Peróxido de hidrogeno 35%		
Gupta A, Y cols 2017 Gugnani N. y cols 2017	EFFECTIVIDAD: Alta	RESULTADO ESTÉTICO: Cambios completos de las lesiones, satisfactorios para el pacto/clínico
ACLARAMIENTO: Peróxido de carbamida 10%		
Gil T .Fron H y cols 2013	EFFECTIVIDAD: Alta	RESULTADO ESTÉTICO: Satisfactorio para el paciente/clínico

Anexo 7: **TABLA 7. EFECTIVIDAD Y RESULTADO ESTÉTICO (continuación)**

TF2		
RESINA INFILTRANTE		
Gil T y cols 2013 Muñoz M y cols 2017	EFFECTIVIDAD: Alta	RESULTADO ESTÉTICO: Color final uniforme, satisfacción para el paciente
MICROABRASIÓN: Ac. clorhídrico al 6.6%		
Celik E y cols 2013	EFFECTIVIDAD: Alta	RESULTADO ESTÉTICO: Cambio total de las lesiones. Satisfacción para los pacientes
Celik EU y cols 2013	Alta	Color homogéneo de los dientes. Satisfactorio para el paciente /clínico

Anexo 7: TABLA 7. EFECTIVIDAD Y RESULTADO ESTÉTICO (continuación)

TF3		
Microabrasión ácido fosfórico al 37%		
Silva K y cols 2014	EFECTIVIDAD: Media	RESULTADO ESTÉTICO: La lesión se removió pero estéticamente el color de los dientes no demostró satisfacción para los paciente
Microabrasión ácido clorhídrico al 18%		
Vishal B, y cols 2013	EFECTIVIDAD: Media	RESULTADO ESTÉTICO: Los resultados reporto una satisfacción sobre el resultado estético final
Microabrasión ácido clorhídrico al 6.6%		
Celik E y cols 2013	EFECTIVIDAD: Alta	RESULTADO ESTÉTICO Los resultados estético final fue satisfactorio para los pacientes

Microabrasión ácido fosfórico al 37% y ácido clorhídrico al 18%		
Mahsid B y cols 2013	EFFECTIVIDAD: Baja , sin tener diferencia significativa; pero cuando se usó ácido fosfórico tomó más tiempo de trabajo	RESULTADO ESTÉTICO Las lesiones se removieron pero estéticamente el color de los dientes no mostró satisfacción para el paciente
Basier M y cols 2013		No hubo diferencia significativa para ambos compuestos en la evaluación estética por el clínico y el paciente

Anexo 7: **TABLA 7. EFECTIVIDAD Y RESULTADO ESTÉTICO (continuación)**

TF3		
Aclaramiento: NaOCL o Peróxido de hidrógeno al 35%		
Gupta A y cols 2017	EFFECTIVIDAD: El aclaramiento con peróxido de hidrógeno demostró mayor efectividad clínica en comparación con NaOCl	RESULTADO ESTÉTICO: No se observaron cambios estéticos completos al realizar aclaramiento con hipoclorito; al ser realizado con peróxido de hidrógeno se dieron cambios completos de la lesión
Gugnani N y cols 2017	Alta	Presentaron cambios estéticos satisfactorios tanto para el paciente como para el clínico
Gil T, y cols 2013	Alta	Clínicamente satisfactorio para el paciente y el profesional

Resina infiltrante		
Gil T, y cols 2013	EFFECTIVIDAD: Alta	RESULTADO ESTÉTICO Clínicamente satisfactorio para el paciente y el profesional
Técnica combinada: aclaramiento P. hidrogeno al 35% +Resina infiltrante		
Gil T, y cols 2013	EFFECTIVIDAD: Alta	RESULTADO ESTÉTICO Todos los pacientes estaban extremadamente satisfechos con los resultados obtenidos
Gugnani y cols 2017		
Técnica combinada macroabrasión+microabrasión + aclaramiento		
Sherwood A cols 2010	EFFECTIVIDAD: Alta	RESULTADO ESTÉTICO Cambio completo de las lesiones y color homogéneo

Anexo 7: **TABLA 7. EFECTIVIDAD Y RESULTADO ESTÉTICO (continuación)**

TF3

Técnica combinada microabrasión + aclaramiento

Neelam M y cols 2012	EFFECTIVIDAD: Alta	Muestra un cambio favorable en la apariencia estética
Silva K y cols 2104	EFFECTIVIDAD: Alta	Se considera satisfactorio con el color final de los diente

Técnica combinada microabrasión + aclaramiento +resina infiltrante

Maud d 2013	Efectividad: Alta	RESULTADO ESTÉTICO Se observo una apariencia homogénea del diente con un color blanco final
-------------	-----------------------------	--

TF4**TÉCNICA RESINA INFILTRANTE**

Cocco A y cols 2016	EFFECTIVIDAD Baja	NO se dieron cambios completos en las lesiones
Muñoz M. y cols 2012	EFFECTIVIDAD Alta	Cambio favorables y exitosos en la apariencia estética

TÉC ACLARAMIENTO Peróxido de hidrogeno 35% más
Peróxido carbamida al 16%

Muniz N y cols 2017	EFFECTIVIDAD: Alta	Resultados satisfactorios
---------------------	------------------------------	---------------------------

TÉCNICA COMBINADA: Peróxido hidrogeno al 35% + Resina infiltrante

Gugnani I, 2017	EFFECTIVIDAD Alta	Apariencia estética satisfactoria
Sherwood I y cols 2010	EFFECTIVIDAD: Alta	Resultados estéticos favorables

Anexo 7: **TABLA 7. EFECTIVIDAD Y RESULTADO ESTÉTICO (continuación)****TF4**

TÉC MICROABRASIÓN Ac. clorhídrico al 6.6% + carburo sílice		
Xavier L, Batista J y cols 2014	EFFECTIVIDAD: Alta	Satisfacción en los resultados
Celik E, y cols 2013	EFFECTIVIDAD: Baja	Los resultados estéticos no fueron satisfactorios por color ambar final
TÉC MICROABRASIÓN Ac. Fosfórico al 37%+piedra pómez y Ac clorhídrico al 18%		
Bassir M y cols 2013	EFFECTIVIDAD: Alta	No hubo diferencia significativa para ambos compuestos
TÉC MICROABRASIÓN Ac.clorhídrico al 18% + piedra pómez y Ac fosfórico al 37%		
Mahshid Gómez B y cols 2013	EFFECTIVIDAD Alta	Cambios favorables para ambos compuestos .
TÉC MICROABRASIÓN Ac. clorhídrico al 18% + piedra pómez		
Vishal K. Ullal A y cols 2013	EFFECTIVIDAD Alta	Buena satisfacción sobre los resultados .
TÉC. COMBINADA: Ac. clorhídrico al 6.6% + carburo de sílice y Peróxido de carbamida		
Horward E. strassler y cols 2010	EFFECTIVIDAD: Alta	Estéticamente satisfactorio para el paciente con cambios completos
TÉC. COMBINADA: Ac fosfórico al 37%+ peróxido carbamida al 10%		
Silva K, Castro A. y cols 2014	EFFECTIVIDAD: Cambios Alta	RESULTADOS ESTÉTICOS: Satisfactorio con el color final de los dientes
TÉC. COMBINADA: Ac. clorhídrico al 15% + peróxido de carbamida al 44%		
Gupta A y cols 2017	EFFECTIVIDAD: Alta	Buenos resultados clinicos con color blanco final
TÉC ACLARAMIENTO Peróxido de hidrogeno 35% y Ac clorhídrico al 18%		
Neelam M y cols 2013	EFFECTIVIDAD Alta	Cambio favorable en la apariencia estética

Anexo 7: **TABLA 7. EFECTIVIDAD Y RESULTADO ESTÉTICO (continuación)**

TF5

ACLARAMIENTO DENTAL: P. De hidrógeno 35%

Guedes D, y cols 2012	EFFECTIVIDAD: Baja	RESULTADO ESTÉTICO: No cambio total de las lesiones. Es necesario usar otro tratamiento
------------------------------	-------------------------------------	---

MICROABRASIÓN: Sin rotatorio: Ácido clorhídrico 6%

Nevarez M, y cols 2010	EFFECTIVIDAD: Baja	RESULTADO ESTÉTICO: Removió algunas lesiones, presento dientes color amarillo y aun con lesiones
-------------------------------	-------------------------------------	--

MICROABRASIÓN: Con rotatorio: Ácido clorhídrico 6.6%

Xavier L, y cols 2014	EFFECTIVIDAD: Media	RESULTADO ESTÉTICO: Cambio total de las lesiones sin necesidad de otro tratamiento
Celik E, y cols 2013 Natera A y cols 2015	EFFECTIVIDAD: Baja	RESULTADO ESTÉTICO: Aun presencia de lesiones y color ámbar de los dientes. Recomienda uso de aclaramiento

TÉCNICA COMBINADA: Ácido fosfórico 37% + P. De carbamida 10%

Silva A, y cols 2014	EFFECTIVIDAD: Alta	RESULTADO ESTÉTICO: Cambio completo de las lesiones y color homogéneo
-----------------------------	-------------------------------------	---

TÉCNICA COMBINADA: Ácido clorhídrico 6% + P. Carbamida 15%

Howard E, y cols 2010	EFFECTIVIDAD: Alta	RESULTADO ESTÉTICO: Cambio total de las lesiones, satisfacción total del paciente. Color estable a los 2 años de seguimiento
------------------------------	-------------------------------------	--

TÉCNICA COMBINADA: Ácido clorhídrico 6% + P. Hidrógeno 35-38%

Guedes D, y cols 2012 Celik EU y cols 2013	EFFECTIVIDAD: Alta	RESULTADO ESTÉTICO: Cambio total de las lesiones, satisfacción total del paciente
---	-------------------------------------	---

TÉCNICA COMBINADA: Macroabrasión + Ácido clorhídrico 6% + P. De carbamida 10%

Sherwood E, y cols 2010	EFFECTIVIDAD: Alta	RESULTADO ESTÉTICO: Cambio completo de las lesiones y color homogéneo
--------------------------------	-------------------------------------	---