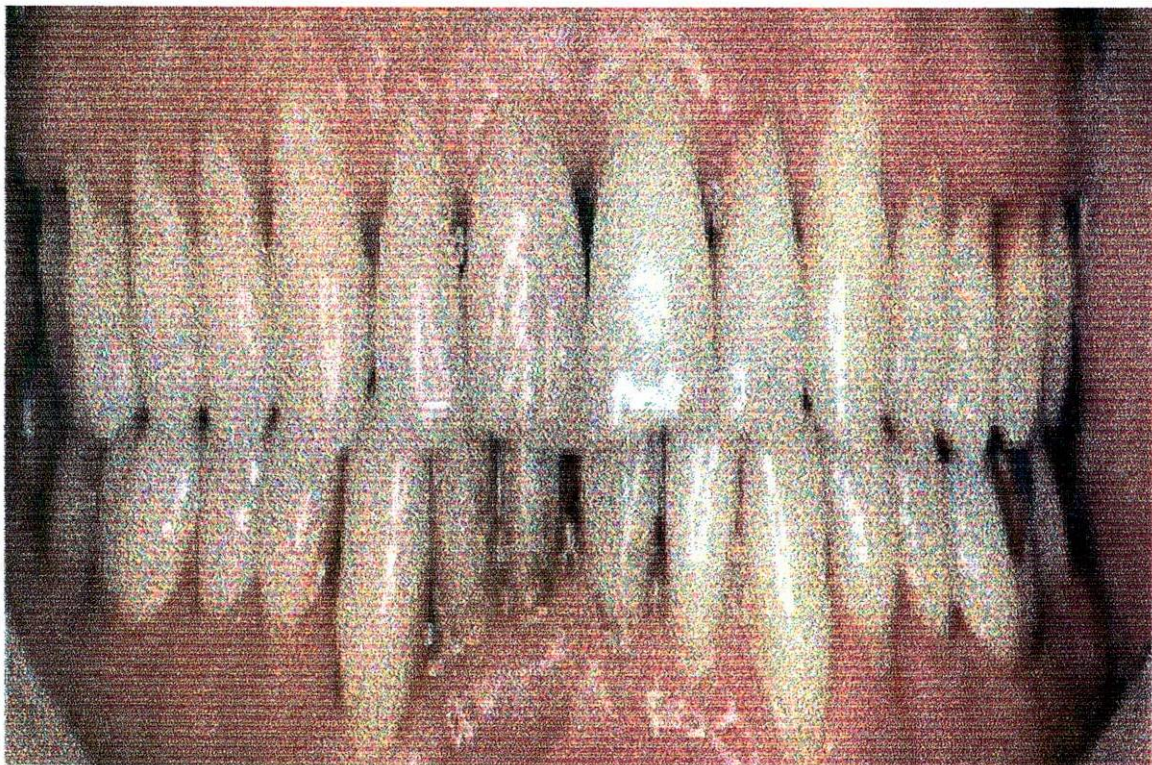


**CASO CLÍNICO
INTERDISCIPLINARIO
PERIODONTITIS DEL ADULTO
LOCALIZADA**



**CASO CLÍNICO INTERDISCIPLINARIO
PERIODONTITIS DEL ADULTO LOCALIZADA**

CLAUDIA ARIZA

JESGLAD YOHAN OVALLOS CARRILLO

OMAR ENRIQUE GONZALEZ ALFONSO

YOLANDA BAREÑO

COLEGIO UNIVERSITARIO COLOMBIANO

COLEGIO ODONTOLÓGICO COLOMBIANO

BOGOTA D.C., OCTUBRE DEL 2002

INTRODUCCIÓN

El presente trabajo se realiza ilustrando el caso clínico interdisciplinario de una paciente del la clínica de pregrado del Colegio Universitario Colombiano sede centro; la cual muy gentilmente colaboro para la realización de este caso.

La idea es mostrar los posibles tratamientos ideales y tratamientos a realizar para dicha paciente teniendo en cuenta las diferentes áreas de la odontología.

A su vez dar a conocer algunos temas de interés que se encuentran relacionados con el caso clínico.

OBJETIVOS

- * **Mostrar diagnósticos y planes de tratamiento del paciente.**
- * **Hacer en lo posible el mayor número de interconsultas con especialistas del área de la odontología que nos podrían aportar una idea al tratamiento ideal.**
- * **Aprender a presentar un caso clínico interdisciplinario.**
- * **Reunir todas las especialidades en un solo caso clínico.**

TABLA DE CONTENIDO

PAG.

INTRODUCCIÓN

OBJETIVOS

1. PRESENTACIÓN DEL CASO CLINICO.....	3
2. SÍNTOMAS DE LA ENFERMEDAD PERIODONTAL.....	10
3. TRAUMA OCLUSAL Y MOVILIDAD DENTAL.....	20
4. CORONAS DE PRÓTESIS FIJA TIPO CANTILIVER.....	23
5. REGENERACIÓN TISULAR GUIADA.....	27
6. AGRANDAMIENTO O AUMENTO DE LOS REBORDES ALVEOLARES....	30
7. CONCLUSIONES	
8. BIBLIOGRAFIA	

HISTORIA CLÍNICA

INFORMACIÓN GENERAL

NOMBRE : Ana Inés Urea de Oliveros
EDAD : 62 Años
SEXO : Femenino
ESTADO CIVIL : Casada
RAZA : Mestiza
OCUPACIÓN : Comerciante

MOTIVO DE CONSULTA

“Quiero que me realicen una prótesis ya que la que tengo parece que se mueve bastante”.

EXAMEN FÍSICO

ASPECTO GENERAL

La paciente tiene un aparente buen estado físico sus signos vitales están sobre rangos normales, no reporta alerta médica.

EXAMEN FÍSICO GENERAL

PESO : 55 Kg.
RH : A +
ESTATURA : 1.55 Mts
TEMPERATURA : 37.5° C
PRESION ARTERIAL : 130-85 Mm/Hg
FRECUENCIA CARDIACA : 70 P/M
ALERTA MEDICA : Ninguna

ANAMNESIS

HISTORIA MÉDICA FAMILIAR

La madre es hipertensa. Controlada sin complicación.

HISTORIA MÉDICA PERSONAL

La paciente refiere no presentar complicaciones sistémicas graves.

ANTECEDENTES ODONTOLÓGICOS

Le han practicado anestesia local : SI
Le han practicado anestesia general : SI
Hemorragia post exodoncia : NO
COMPLICACIONES : Ninguna complicación.

ATENCIÓN ODONTOLÓGICA RECIBIDA

PERIODONCIA : Fases higiénicas - Profilaxis
OPERATORIA : AG24,25,26,27,38,37,35,34,44.
Res. del 13
CIRUGÍA : MC 15, 16, 11 al 22, 36, 46, 47
ENDODONCIA : TCC 13
PROSTODONCIA : Núcleo 14. PPF 14-17 - PPF 12-23
Cantiliver 45-46

HIGIENE ORAL DEL PACIENTE

Frecuencia de cepillado : 3 veces al día
Elementos utilizados : Cepillo dental, listerine.
OBSERVACIONES : La paciente refiere cepillarse tres veces al día mas sin embargo su higiene oral es muy regular.

HISTORIA ESTOMATOLÓGICA

DESARMONIAS OCLUSALES	:	SI
DOLOR/ARDOR T. BLANDOS	:	SI
SENSIBILIDAD DENTARIA	:	SI
SANGRADO GINGIVAL	:	SI
HALITOSIS	:	SI

EXAMEN FÍSICO ORAL

EVALUACIÓN DE TEJIDOS BLANDOS Y OSEOS

GINGIVA:

Encía inflamada, color rojo intenso, lisa brillante, aumentada, sangra al cepillado, la paciente refiere sufrir de este síntoma hace dos años.

AMIGDALAS:

La paciente fue operada hace dos años y no refiere secuelas.

EXAMEN FÍSICO CRANEOMANDIBULAR

ANÁLISIS FACIAL

FRONTAL	:	Simetría
RELACIÓN TERCIOS DE LA CARA	:	Normales
COMPETENCIA LABIAL	:	Presente
SURCO LABIO MENTONIANO	:	Normal
PERFIL	:	Recto

EXAMEN INTRA ORAL

CLASIFICACIÓN DE ANGLE : No aplicable
CLASIFICACIÓN CANINA : Der. CLASE I
Izq. NO APLICABLE
LINEA MEDIA DENTARIA : No aplicable
CONFIGURACION DE ARCOS : Sup. Ovalado
Inf. Ovalado

EXAMEN FUNCIONAL

RUIDO ARTICULAR : Si Tipo Crepitación
DOLOR ARTICULAR : No presenta

EXAMEN PERIODONTAL

ENCIA
COLOR : Rojo intenso
MARGEN : Irregular
CONSISTENCIA : Lisa
TEXTURA : Brillante
GROSOR : Aumentada
CALCULOS : Dientes anteriores inferiores
SANGRADO : Al cepillado
MOVILIDAD : 12-23-45
FREMITO : Si

DIAGNÓSTICOS

GENERALES:

Paciente sistemicamente sana.

CRANEOMANDIBULARES:

Desorden del disco articular

ORALES TEJIDOS BLANDOS Y OSEOS:

Ninguno

PERIODONTALES:

Periodontitis del adulto moderada localizada.

Gingivitis asociada a placa bacteriana

DENTALES:

Caries activa cavitada 24-25, caries recurrente del 38 por V

ENDODONTICOS:

Periodontitis apical crónica no supurativa 37

PLAN DE TRATAMIENTO IDEAL

PERIODONCIA

:
Motivación del paciente
Enseñanza de cepillado
Control de placa bacteriana
Eliminación de focos infecciosos
Eliminación de factores retentivos
Raspado coronal
Alisado radicular y profilaxis.
Regeneración tisular guiada.

CIRUGIA

: MC 12

ENDODONCIA

: TCC 24, 25, 37, 38

OPERATORIA

: No requiere

PROSTODONCIA

:
Retirar la prótesis fija del 14 al 17
PPF del 17 al 27
Corona del 35, 37-38 (con preparación para removible)
Núcleos pasivos del 13,24,25.
Núcleos colados 37, 38.
PPR Inferior

FASE DE MANTENIMIENTO :

Reevaluación y terapia de soporte periodontal.

IMPLANTOLOGIA :

Injerto óseo sobre la tabla vestibular anterior superior.

PLAN DE TRATAMIENTO A REALIZAR

PERIODONCIA :

Motivación del paciente
Enseñanza de cepillado
Control de placa bacteriana
Eliminación de focos infecciosos
Eliminación de factores retentivos
Raspado coronal
Alisado radicular y profilaxis.

CIRUGIA : MC 12, 23, 45

ENDODONCIA : TCC 24, 25,37

OPERATORIA : No requiere

PROSTODONCIA :

Corona con preparación para removible del 13
Coronas ferulizadas del 24-25 (preparación para
removible del 25)
PPR Superior e inferior.
Núcleos pasivos 24-25.

FASE DE MANTENIMIENTO :

Reevaluación y terapia de soporte periodontal

SÍNTOMAS DE LA ENFERMEDAD PERIODONTAL

Clínicamente las formas adultas de enfermedad periodontal se caracterizan por las alteraciones de color y textura de la encía, es decir, enrojecimiento y tumefacción, así como por una mayor tendencia a sangrar al sondear en el área del surco, bolsa gingival. Además, los tejidos periodontales pueden exhibir una resistencia reducida al sondaje (profundidad incrementada de la bolsa clínica) o resección de los tejidos a ambos problemas. Las etapas más avanzadas de la enfermedad también se asocian con frecuencia a mayor movilidad dentaria, así como a desplazamientos y apiñamientos de los dientes.

En la radiografía puede detectarse la enfermedad periodontal por una pérdida de moderada a avanzada de hueso alveolar. Si la pérdida ósea progresa con un ritmo similar en una zona de la dentición, el perfil de la cresta ósea remanente se ve similar en la radiografía, y entonces se habla de una pérdida ósea "horizontal". Los defectos óseos angulares son el resultado de una pérdida de hueso que se genera con distintos ritmos en torno a diferentes dientes, superficies dentarias: pérdida ósea "vertical".

En un corte histológico, la enfermedad periodontal se caracteriza por la

presencia de infiltrado celular inflamatorio. Dentro de un área de 1-2 mm de anchura de tejido conectivo gingival adyacente a los depósitos bacterianos en el diente. en el área infiltrada hay una pronunciada pérdida de colágeno. en las formas mas avanzadas de enfermedad periodontal son importantes la marcada pérdida de inserción del tejido conectivo a la raíz y la migración apical del epitelio dentogingival a lo largo de la raíz.

Los resultados de la investigaciones clínicas y con animales demostraron que las formas adultas de la enfermedad periodontal:

1. afectan a distintas zonas de la dentición en diferentes grados.
2. Son, a menudo progresivas y, de no tratarlas, terminan en la pérdida dentaria.
3. Pueden detenerse con la terapia apropiada.

Con el fin de desarrollar un plan de tratamiento adecuado, se deben reconocer las diversas lesiones periodontales y su afectación de diversas partes identificadas de la dentición.

El estudio de un paciente en cuanto a enfermedad periodontal no solo debe identificar los puntos con alteraciones inflamatorias sino también la extensión de la destrucción tisular en esos sitios. la exploración debe incluir, por lo tanto, todas las partes de la dentición y describir las enfermedades

periodontales en todas las superficies dentarias vestibulares, linguales y proximales. Puesto que la enfermedad periodontal conlleva alteraciones inflamatorias de la encía y una pérdida progresiva de ligamento periodontal y de hueso alveolar, el examen integral debe incluir, mediciones que describan esas alteraciones patológicas.

LA ENCIA

Los signos clínicos de inflamación gingival son cambios en el color y la textura de tejido marginal blando y una mayor tendencia a sangrar en el sondeo.

Se han creado diversos índices para describir la gingivitis en la investigación epidemiológica y clínica. En el paciente individual no sirve a ningún propósito las distinciones refinadas y cualitativas entre diversas formas de gingivitis, es decir, lesiones gingivales iniciales, tempranas y establecidas (Page y Schroeder, 1976), puesto que el diagnóstico correcto de la lesión gingival puede hacerse solo en el corte histológico. Pero como el síntoma de “sangrado al sondear” en el fondo del surco / bolsa gingival se asocia con la presencia de infiltrado celular inflamatorio en el área, la aparición de ese sangrado es un indicador importante de la enfermedad. La identificación de la extensión apical de la lesión gingival se hace conjuntamente con las mediciones de la

profundidad de la bolsa. Esto significa que en los sitios donde hay bolsas “superficiales”, las lesiones inflamatorias en la porción expuesta de la encía se distinguen mediante el sondeo del tejido marginal superficial. Cuando el infiltrado se ubica en sitios con bolsas profundas y pérdida de inserción, la lesión inflamatoria es la porción apical de la bolsa debe ser identificada mediante sondeo hasta el fondo de la bolsa profundizada y no por sondeo en la porción marginal de la encía.

Sangrado al sondear: Se inserta una sonda periodontal roma hasta el fondo de la bolsa gingival y se desliza delicadamente a lo largo de la superficie dentaria (radicular). Si esta instrumentación provoca sangrado, se considera que está inflamado el sitio examinado.

EL LIGAMENTO PERIODONTAL-EL CEMENTO RADICULAR

Con el fin de evaluar la cantidad de tejido perdido en la enfermedad periodontal y de identificar la extensión apical de la lesión inflamatoria, se deben registrar los siguientes parámetros:

- A. Profundidad de la bolsa (profundidad de sondeo).
- B. Nivel de inserción (sondeo del nivel de inserción).
- C. Afectación de la furcación.
- D. Movilidad dentaria.

Valoración de la profundidad de la bolsa:

La profundidad de la bolsa (sondeo), es decir, la distancia del margen gingival al fondo de la bolsa gingival, se mide por medio de una sonda graduada. La profundidad de la bolsa debe ser medida en la superficie de cada diente de la dentición. En el esquema periodontal puede ser suficiente con identificar solo el valor mas profundo registrado en cada superficie dentaria. Los valores de profundidad menores de 4 mm pueden ser excluidos de la ficha, pues cabe considerar que entran dentro de las variaciones normales.

Los resultados de las mediciones de profundidad de las bolsas solo en raras situaciones (cuando el margen gingival coincide con el limite cementodentinario) aportaran información sobre la extensión de la perdida de la inserción en el sondeo. Por ejemplo, un edema inflamatorio puede causar tumefacción d la encía libre con el resultado de un desplazamiento hacia la zona coronaria del margen gingival sin una migración concomitante del epitelio dentogingival a un nivel apical respecto del limite cementodentinario. En tal situación, una profundidad de bolsa que exceda los 3-4 mm representa una llamada "seudobolsa" en otras situaciones puede haber ocurrido una obvia perdida de inserción sin incremento simultaneo de la profundidad.

Valoración del nivel de inserción

Los niveles de inserción pueden medirse con una sonda graduada y expresarse por la distancia en milímetros desde el límite cementoamantino hasta el fondo de la bolsa gingival. Se registra la distancia mayor en cada superficie dentaria y se puede incluir en el esquema periodontal.

Errores inherentes al sondeo periodontal

Las distancias registradas con sondeo periodontal se supone, en general, que representan una estimación bastante exacta de la profundidad de la bolsa o nivel de inserción en un determinado sitio. En otras palabras, se supone que la punta de la sonda identifica el nivel de las células más apicales del epitelio dentogingival. Los resultados de investigaciones realizadas en la década de 1970 demostraron, sin embargo, que eso es poco frecuente (Saglie y cols.,1975;Listgarten y Cols.,1976; Armitage y Cols., 1977; Seis y Burgett, 1978; Spray y Cols., 1978; Robinson y Vitek,1979; Van der velden, 1979; Magnusson y Listgarten, 1980; polson y Cols., 1980). Listgrten (1980) enumeró una diversidad de factores que influyen el resultado de la medición efectuada con una sonda periodontal. Esos factores son:

1. El grosor de la sonda.
2. La mala ubicación de la sonda, debido a rasgos anatómicos, como la forma

de la superficie dentaria.

3. la presión aplicada al instrumento durante el sondeo.

4. El grado de infiltración celular inflamatoria en el tejido blando con la pérdida conjunta de tejido colágeno.

Listgarten sugirió que “se debe hacer una distinción entre la profundidad de bolsa histológica y la clínica para diferenciar el defecto anatómico real de la medición registrada con la sonda”.

Los errores de medición dependen de factores como el grosor de la sonda, el contorno de la superficie dentaria y la angulación inapropiada de la sonda. Pueden ser evitados o reducidos mediante la elección del instrumento correcto y la manipulación cuidadosa del procedimiento de examen. Mas difíciles de evitar, sin embargo, son los errores resultantes de las variaciones en la fuerza de sondeo y de la extensión de las alteraciones inflamatorias de los tejidos periodontales. Como regla general, cuando mayor sea la fuerza de sondeo, mayor será la penetración de la sonda en los tejidos.

Valoración de la afectación de las furcaciones

En el progreso de la enfermedad periodontal alrededor de los dientes multirradiculares, el proceso destructivo puede afectar a las estructuras de sostén del área de la furcación. Es frecuente tener que emplear técnicas

terapéuticas complicadas para tratar apropiadamente dichas afectaciones de las furcaciones. Por lo tanto, la identificación precisa de la presencia y extensión de la destrucción de tejido periodontal dentro del área de la furcación es importante para hacer un diagnóstico correcto y para la planificación del tratamiento.

Las lesiones furcales pueden ser clasificadas así:

Grado I: Pérdida horizontal de los tejidos de sostén que no exceda un tercio de la anchura del diente.

Grado II: Pérdida horizontal de los tejidos de sostén que exceda un tercio de la anchura del diente, pero sin incluir la anchura total del área de la furcación.

Grado III: Destrucción horizontal “de lado a lado” de los tejidos de sostén de la furcación.

Evaluación de la movilidad dentaria

La continua pérdida de tejidos de sostén en la enfermedad periodontal progresiva puede originar un incremento en la movilidad dentaria. Esta puede ser clasificada de la siguiente manera:

Grado I: Movilidad de la corona dentaria de 0,2-1 mm en sentido horizontal.

Grado II: Movilidad de la corona dentaria de más de 1mm en sentido horizontal.

Grado III: movilidad de la corona dentaria también en sentido vertical.

La enfermedad periodontal asociada a placa no es la única causa del aumento de movilidad dentaria. Por ejemplo la sobrecarga y el traumatismo de los dientes pueden generar hipermovilidad dentaria. La movilidad aumentada de los dientes se observa también en relación con lesiones periapicales, inmediatamente después de la cirugía periodontal, etc. Desde un punto de vista terapéutico es importante evaluar no solo el grado de incremento de la movilidad dentaria, sino también la causa de la hipermovilidad observada.

En la ficha periodontal se incluyen todos los datos reunidos en conjunto con las mediciones de profundidad de bolsas (de sondeo) y evaluaciones de la afectación de furcaciones y movilidad dentaria.

EL HUESO ALVEOLAR

Análisis radiográfico

La altura del hueso alveolar y el perfil de la cresta ósea se observan en las radiografías. Estas dan información de la altura y configuración del hueso alveolar interproximal. Las estructuras en cuestión (hueso-dientes) hacen difícil a menudo identificar apropiadamente el perfil de la cresta alveolar vestibular y lingual.

Los análisis de las radiografías, por lo tanto, deben combinarse con una

evaluación detallada de los datos de la profundidad de la bolsa y del nivel de inserción para llegar a un diagnóstico correcto de la pérdida ósea “horizontal” y “vertical”.

Después del tratamiento activo los pacientes deben ser enrolados en un programa de mantenimiento y seguimiento destinado a evitar la recidiva de la enfermedad periodontal. Este programa incluye revisiones periódicas que estudien las condiciones periodontales. Tales revisiones requieren radiografías repetidas de los dientes y los maxilares con intervalos determinados. Para permitir un análisis comparativo significativo, se debe emplear una técnica radiográfica que genere imágenes reproducibles periódicamente. Una técnica de este tipo ha sido descrita por ejemplo, por Eggen 1969.

Método Hondeo

Con el fin de llegar a un diagnóstico correcto con respecto del nivel del hueso alveolar, la presencia de defectos óseos angulares y cráteres óseos interdentarios, etc., se puede emplear otro método denominado “hondeo”. Después de aplicar anestesia local, se inserta la sonda periodontal en la bolsa. Se introduce la punta a través del tejido conectivo supraalveolar hasta establecer contacto con el hueso y se mide en mm la distancia del límite cementoamantino al nivel del hueso.

TRAUMA OCLUSAL Y MOVILIDAD DENTAL

De que dependen los efectos de las fuerzas oclusales en el periodonto:

- la magnitud
- La dirección (lateral y torsión)
- La duración
- La frecuencia

Cuando las fuerzas oclusales exceden la capacidad adaptativa de los tejidos, producen daño tisular.

MOVILIDAD DENTAL CLASIFICACIÓN Y CAUSAS

Movilidad grado I, II y III

Trauma oclusal

Perdida de la altura ósea

Enfermedad periodontal

Adaptación del periodonto a maloclusión

Ligamento periodontal ensanchado

MOVILIDAD DENTAL CLASIFICACIÓN Y CAUSAS

Inicial: Intraalveolo

Secundaria: Permitida por distorsión y compresión del periodonto

Fisiológica: movimiento de la raíz en el alveolo

Patológica: Movimiento progresivo, reabsorción ósea activa, alteración inflamatoria del ligamento periodontal.

FREMITO DENTAL

Movilidad palpable o visible del diente sometido a fuerzas oclusales.

Se considera inicio del trauma oclusal y se halla al comienzo del movimiento.

SÍNTOMAS, SIGNOS CLÍNICOS Y RADIOGRAFICOS DEL TRAUMA OCLUSAL

- Desgaste dental
- Movilidad dental
- Recesión gingival
- Frémito
- Ensanchamiento del ligamento periodontal
- Perdida ósea angular
- Desgarre cementario
- Hipercementosis
- Sensibilidad dental
- Incomodidad a la oclusión
- Movilidad dental

PAPEL DEL TRAUMA OCLUSAL EN ENFERMEDAD PERIODONTAL

El trauma oclusal produce cambios en la forma de:

la cresta ósea: la cual en presencia de inflamación puede predisponer a bolsas intraóseas.

En ausencia de inflamación, los cambios son adaptativos y no se acompaña de pérdida de inserción del tejido conectivo.

PAPEL DEL TRAUMA OCLUSAL EN ENFERMEDAD PERIODONTAL

En un periodonto sano el trauma oclusal produce:

1. Aumento de la movilidad dental
2. ensanchamiento del ligamento periodontal
3. pérdida de la altura y volumen de la cresta ósea
4. La regeneración ósea y la cicatrización ocurre si se controla el proceso inflamatorio y la hipermovilidad dental.

FERULIZACIÓN DENTAL

OBJETIVO

Devolver comodidad, y función al paciente.

INDICACIONES DE LA FERULIZACION DENTAL

- Avanzada movilidad altera función o post. A Tx periodontal.
- Prevención de migraciones patológicas (extrucción)
- Estabilización posterior a ortodoncia
- Estética o requerimientos protésicos
- Posterior a trauma dental agudo

CONTRAINDICACIONES DE LA FERULIZACIÓN DENTAL

- Proceso inflamatorio periodontal no controlado
- No acompañado de ajuste oclusal
- Como motivo de disminución de movilidad

PRÓTESIS PARCIAL FIJA TIPO CANTILIVER

La prótesis parcial fija en cantiliver es aquella que cuenta con un pilar o pilares apoyados exclusivamente en un extremo del pontico, mientras que otro no presenta ninguno. Se trata de un diseño potencialmente destructivo, con el brazo de palanca creado por el pontico que con frecuencia se utiliza de forma incorrecta.

En las prótesis parcial fija rutinaria de tres unidades, la fuerza aplicada al pónico se distribuye por igual a los dientes pilares. Si existe un

único pónico cerca del eje que une los pilares, se aplica una menor fuerza de palanca a los dientes pilares o a los retenedores que con un cantiliver.

Cuando se usa un pontico en cantiliver para sustituir un diente ausente, las fuerzas aplicadas al pontico tienen un efecto completamente diferente sobre el diente pilar. El pontico actúa como una palanca que tiende a deprimirse bajo las fuerzas con un vector oclusal fuerte.

Los futuros dientes pilares para prótesis parcial fijas en cantiliver deben evaluarse teniendo en cuenta la existencia de raíces largas con una configuración favorable, de coronas clínicas largas, de proporciones corona-raíz optimas cuenten con un periodonto sano. Por regla general las prótesis parcial fija en cantiliver deben sustituir a un único diente y tener como mínimo dos pilares.

Un cantiliver puede usarse para sustituir un incisivo lateral superior. Es preciso que no halla contacto oclusal del pontico ni en céntrica. Ni en excursiones laterales. El canino debe emplearse como pilar y puede representar el papel de pilar único. Pilar siempre y cuando este dotado de una raíz larga y de un buen soporte oseo. es necesaria la presencia de un apoyo en la parte mesial del pontico, frente a la preparación de un apoyo en un inlay, u otra restauración metálica en la parte distal del incisivo central con el objetivo

de impedir la rotación del pontico y del pilar. la parte mesial del pontico puede estar ligeramente recubierta por la parte distal del incisivo central no implicado, estabilizando el pontico vestibulolingualmente. La configuración radicular de un incisivo central hace que este no constituya un pilar deseable para cantiliver.

Un pontico en cantiliver también puede usarse para sustituir un primer premolar ausente . Este esquema funcionara mejor si el contacto oclusal se limita a la fosa distal. Son necesarios retenedores de recubrimiento completo en el segundo premolar y en el primer molar. Estos dientes deben presentar un soporte óseo excelente. El diseño resulta atractivo siempre que el canino no este dañado y se haga precisa una restauración de recubrimiento completo para el primer molar.

Las prótesis parciales fijas en cantiliver también pueden usarse para sustituir molares cuando no existe un pilar distal. Si se usan de forma razonable, pueden evitar la colocación de una prótesis parcial removible unilateral. En la mayoría de las ocasiones, este tipo de prótesis parcial fija se emplea para remplazar un primer molar, algunas veces se utiliza para sustituir un segundo molar e impedir la sobreerupción de los dientes antagonistas.

Siempre que se carga el pontico oclusalmente, los pilares adyacentes tienden a

actuar como un fulcro y a levantar el retenedor mas distante . Para minimizar este efecto de palanca, el pontico debe ser lo mas pequeño posible, y tener una forma mas parecida a un premolar que a un molar . Es necesaria la existencia de un contacto oclusal ligero, sin ninguna fricción en las excursiones, el pontico debe tener una altura oclusogingival máxima para asegurar una prótesis rígida.

Un pónico en cantiliver posterior es muy exigente respecto a la capacidad retentiva del retenedor. Por lo tanto su uso debe reservarse en aquellas situaciones en las que existe una longitud de corona clínica adecuada en los dientes pilares que permita preparaciones con longitud y retención máximas.

Es probable que el éxito de los cantilivers en la restauración de una dentición periodontalmente comprometida se deba, como mínimo en parte, al hecho de que los pilares periodontalmente afectados cuentan con coronas clínicas extremadamente largas. Si bien las prótesis parcial fijas en cantiliver parecen constituir una restauración conservadora, la posibilidad de dañar los dientes pilares hace recomendable que se utilicen de manera ocasional.


REGENERACIÓN TISULAR GUIADA

El principio de la regeneración tisular guiada (GTR) fue desarrollado basándose en una cantidad de estudios experimentales con animales sobre regeneración periodontal. en uno de esos estudios (gottlow y Cols., 1984) se colocaron membranas sobre raíces de coronas resecaadas de monos. Después esas raíces cubiertas con membranas fueron sumergidas. A los 3 meses de cicatrización observaron que en las situaciones en que las membranas se habían colapsado, dejando un espacio estrecho adyacente a la superficie radicular. se había formado cemento nuevo sobre la superficie radicular seccionada, pero la cantidad de hueso neoformado era despreciable. Por otra parte en las situaciones en las que las membranas no se habían colapsado, habiendo quedado un espacio amplio adyacente a la superficie radicular, se habían formado cantidades considerables de hueso nuevo, además de una inserción de tejido conectivo a la superficie radicular, incluso en áreas en las que antes no había existido hueso. Esta observación sugiere que el principio de la GTR puede ser aplicado con éxito a la regeneración de hueso, así como la creación de un espacio cerrado que solo pueda ser invadido por células con capacidad osteoformadora del hueso existente.

APLICACIONES CLINICAS DE LA GTR

Como resultado de los estudios con animales se han desarrollado varias aplicaciones clínicas del principio de la "regeneración tisular guiada" para conseguir resultados predecibles, en conjunción con el tratamiento de los defectos bucales antes o de forma simultanea a la colocación de implantes bucales. Estas son:

- Cierre de defectos óseos alveolares.
- Agrandamiento o aumento de los rebordes alveolares.
- Dehiscencias y fenestraciones óseas alveolares en asociación a implantes bucales.
- Colocación inmediata del implante después de la extracción dentaria.




Lesión de furcación diente numero 36 que seria factible tratar con GTR.


Paciente que tiene procedimiento de GTR entre el 21-22. el colgajo esta levantado para mostrar el defecto óseo.




Material de GTR posicionado entre el 21 y 22. previo a la sutura.



Sutura a continuación del procedimiento de GTR. El buen cierre es necesario.



**Cicatrización a continuación del procedimiento de sutura.
Pigmentación debido al uso de gluconato de clorhexidina al 0.2 %**



AGRANDAMIENTO O AUMENTO DE LOS REBORDES ALVEOLARES

En las áreas con reborde alveolar parcialmente reabsorbido, el volumen óseo es a menudo insuficiente para contener un implante. por lo tanto con frecuencia es necesario agrandar el reborde alveolar antes de insertar un implante.

En contraposición el defecto óseo maxilar autocontenido que garantiza el mantenimiento del espacio cerrado hacia el cual exclusivamente podrán proliferar células osteogénicas, en el caso de las crestas alveolares atroficas se deberá crear espacio para el agrandamiento.

Se realizo una serie de trabajos y estudios clínicos (Nyman y Cols., 1990;

Buser y Cols., 1991, 1993, 1995 a, b, 1996a,b) con el fin de desarrollar un protocolo quirúrgico que diera como resultado un tratamiento de agrandamiento alveolar localizado y, posteriormente, para validar la técnica (Buser y cols.,1994). En todos estos ensayos se adaptaron membranas de e-PTFE a las superficies oseas y se las fijo con tornillos o pins, mientras se aseguraba un espacio debajo de la membrana por medio de tornillos de soporte especialmente diseñados (memfix, Straumann Institute, Waldenburg, Suiza) (Buser y Cols., 1994). Con el fin de evitar el colapso de la membrana, se usaron también injertos de hueso autógeno que sirvieron de soporte de las membranas. La experiencia clínica sobre los resultados del tratamiento se presentó en un informe metodológico (Buser y cols., 1995a, b). Los criterios esenciales para el éxito fueron:

1. Lograr una cicatrización para tejido blando primaria para evitar que quede expuesta la membrana mediante la utilización de una técnica de incisión lateral.
2. Creación y mantenimiento de un espacio cerrado bajo la membrana para evitar el colapso de la membrana mediante la utilización de un soporte adecuado para ella, con injertos óseos autogenos o sustitutos osteoconductores o sin ellos.

3. Estabilización y adaptación estrecha de la membrana al hueso de soporte para prevenir la penetración de células no osteogénicas competidoras en el área del defecto, por medio de la utilización de tornillos o pins de fijación.
4. Concesión de un periodo de cicatrización adecuado de 6-7 meses por lo menos para obtener una regeneración ósea completa y maduración.

La técnica aconsejable consiste en el desarrollo de un colgajo mucoperiostico combinado de espesor parcial y espesor completo que se extienda entre los dientes adyacentes al defecto. Se pondrá cuidado para hacer la incisión inicial sobre hueso intacto alejado del defecto óseo. No se realizan incisiones verticales liberadoras, sino que las incisiones se extiendan dentro de la hendidura gingival de los dientes vecinos.

Después de levantar el colgajo, se elimina cuidadosamente el tejido blando dentro del defecto. Se recorta una membrana y se la adapta para que cubra el defecto óseo y 3-4 mm de la superficie de hueso intacta circundante, pero evitando el contacto con los dientes adyacentes.

En situaciones en las que exista el riesgo posible de colapso de la membrana dentro del defecto, se colocan mini tornillos (Memfix®, Instituto Straumann,

CONCLUSIONES

El diagnóstico y plan de tratamiento planteado nos ayuda a concluir que lo ideal antes de todo procedimiento es realizar un buen examen clínico involucrando todas las áreas de interés hacia el paciente.

BIBLIOGRAFÍAS

Academia americana de periodontología, Vol. 4 Diciembre de 1999, WWW.

Periodoncia .com.ar

Fundamentos esenciales de prótesis parcial fija, Herbert t. Shillingburg, Jr,

DDS, Sumiya Hobo, DDS, MSD, PhD, Editorial Quintessence S.L, Tercera

edición, Barcelona, berlin, Chicago, Londres, Paris, año2000, Pág. 391-397

Periodontología clínica e implanto logia odontológica, Jan lindhe, editorial

Panamericana año 2002. Pág. 917-945

Teoría y practica en prostodoncia fija, TYLMANLS, David L, Koth, DDS.MS

WFP Malone, DDS, MS, PhD, Editorial Lerner Ltda., año1991.Pág. 666-687