

00671

**ESTRUCTURAS ANATOMICAS E HISTOLOGICAS DE LA
ARTICULACION TEMPOROMANDIBULAR HUMANA
(ATM)**

**LUZ DARY ARGOTTY MONTENEGRO
PAOLA ALEXANDRA BARRERA FORERO
LILIANA LACHE SIATOVA
ELIANA MEDINA MORA
GLORIA ORDOÑEZ HERNANDEZ**

**COLEGIO UNIVERSITARIO COLOMBIANO
COLEGIO ODONTOLOGICO COLOMBIANO
FACULTAD DE ODONTOLOGIA
SANTA FE DE BOGOTA D.C.**

1998

10-7-01-00

**ESTRUCTURAS ANATOMICAS E HISTOLOGICAS DE LA
ARTICULACION TEMPOROMANDIBULAR HUMANA
(ATM)**

**LUZ DARY ARGOTTY MONTENEGRO
PAOLA ALEXANDRA BARRERA FORERO
LILIANA LACHE SIATOVA
ELIANA MEDINA MORA
GLORIA YOLANDA ORDOÑEZ HERNANDEZ**

**Director de Monografía y Asesor Científico
MIGUEL JOSE GALLO ARBELAEZ
Odontólogo Especialista en Prosthodontia, Oclusión y ATM**

**Asesor Metodológico
ELBA MARIA BERMUDEZ
Odontóloga Maestría en Administración de Salud**

**COLEGIO UNIVERSITARIO COLOMBIANO
COLEGIO ODONTOLOGICO COLOMBIANO
FACULTAD DE ODONTOLOGIA
SANTA FE DE BOGOTA D.C.**

1998

**ESTRUCTURAS ANATOMICAS E HISTOLOGICAS DE LA
ARTICULACION TEMPORMANDIBULAR HUMANA
(ATM)**

**LUZ DARY ARGOTTY MONTENEGRO
PAOLA ALEXANDRA BARRERA FORERO
LILIANA LACHE SIATOVA
ELIANA MEDINA MORA
GLORIA YOLANDA ORDOÑEZ HERNANDEZ**

**Trabajo de Grado presentado como requisito parcial para optar el Título
de Odontólogas**

**Director de Monografía y Asesor Científico
MIGUEL JOSE GALLO ARBELAEZ
Odontólogo Especialista en Prostodoncia, Oclusión y ATM**

**Asesor Metodológico
ELBA MARIA BERMUDEZ
Odontóloga Maestría en Administración de Salud**

**COLEGIO UNIVERSITARIO COLOMBIANO
COLEGIO ODONTOLOGICO COLOMBIANO
FACULTAD DE ODONTOLOGIA
SANTA FE DE BOGOTA D.C.
1998**

AGRADECIMIENTOS

A Dios, por habernos guiado en nuestro camino durante el desarrollo de este trabajo para que pudieramos ver sus frutos.

A nuestra Institución por cinco años de conocimientos.

A nuestras Familias por el apoyo, comprensión y confianza que depositaron en nosotras, al igual que su fé , la cual nunca nos abandonó.

Al Doctor Miguel José Gallo, no sólo por haber sido un gran director, sino también nuestro gran amigo.

A nuestros colaboradores sin los cuales no hubiera podido realizarse este proyecto:

MIGUEL RUIZ, Médico Cirujano, Secretario Academico, Facultad de Medicina. Escuela Colombiana de Medicina.

ROY RIASCOS, Médico Cirujano, Docente Anatomía. Escuela Colombiana de Medicina.

ZOILA CASTAÑEDA, Directora del Departamento de Histología. Escuela Colombiana de Medicina.

PEDRO OSORIO, Histotecnólogo, Departamento de Patología. Clínica Barraquer de América.

CONTENIDO

	Pág
INTRODUCCION	1
1. CONTEXTO DE LA INVESTIGACION	3
1.1. DEFINICION DEL PROBLEMA	4
1.2. JUSTIFICACION	5
1.3. PROPOSITO	6
1.4. ANATOMIA DE LA ARTICULACION TEMPOROMANDIBULAR	8
1.4.1. Clasificación de la Articulación Temporomandibular	10
1.4.2. Componentes de la Articulación Temporomandibular	10
1.4.2.1. Componente Temporal	12
1.4.2.1.1. Eminencia Articular o Cóndilo del Temporal	12
1.4.2.1.2. Cavidad Glenoidea	12
1.4.2.2. Componente Mandibular	15
1.4.2.2.1. Anatomía Microscópica del Componente Temporal y Mandibular	15
1.4.2.3. Componente Discal	24
1.4.2.3.1. Anatomía Microscópica del Disco Articular	29
1.4.2.3.2. Tejido Retrodiscal	30
1.4.2.4. Medios de Unión	31
1.4.2.4.1. Ligamento Capsular o Cápsula Articular	31
1.4.2.4.2. Membrana Sinovial	35
1.4.2.4.3. Líquido Sinovial	37
1.4.2.4.4. Ligamentos Colaterales	40
1.4.2.4.5. Ligamento Temporomandibular	40
1.4.2.4.6. Ligamentos Accesorios	45
1.4.2.4.7. Espacios Articulares	46
1.4.3. Miología de la Articulación Temporomandibular	48
1.4.3.1. Músculo Temporal	48
1.4.3.2. Músculo Masetero	51
1.4.3.3. Músculo Pterigoideo Interno	53
1.4.3.4. Músculo Pterigoideo Externo	55
1.4.4. Irrigación de la Articulación Temporomandibular	62
1.4.5. Inervación de la Articulación Temporomandibular	64
1.5. OBJETIVOS	67
1.5.1. General	67
1.5.2. Específicos	67

2.	METODO	68
2.1.	TIPO DE ESTUDIO	69
2.2.	POBLACION	69
2.3.	DEFINICION DE VARIABLES	69
2.3.1.	Estructuras	69
2.3.2.	Miología	69
2.3.3.	Histología	70
2.4.	INSTRUMENTOS	70
2.5.	PROCESAMIENTO DE LA INFORMACION	71
2.5.1.	Procedimiento Anatómico	71
2.5.2.	Procedimiento Histológico	75
3.	RESULTADOS	82
3.1.	CORTES SAGITALES	82
3.1.2.	CORTES FRONTALES	89
3.1.3.	CORTES HORIZONTALES	93
4.	DISCUSION	96
5.	CONCLUSIONES	105
6.	RECOMENDACIONES	108
	REFERENCIAS BIBLIOGRAFICAS	109

INTRODUCCION

De acuerdo a los estudios e investigaciones recientemente realizados, acerca de las estructuras anatómicas de la Articulación Temporomandibular (A.T.M) y a los conocimientos impartidos por nuestra universidad con respecto al tema, durante el desarrollo de la carrera; surge la necesidad de adquirir un conocimiento más simple y claro pero profundo.

Actualmente se ha demostrado que el funcionamiento de A.T.M. se encuentra en directa relación con la morfología de los dientes, los músculos y todas las otras estructuras que cooparticipan en la función estomatognática para terminar siendo la única referencia que se mantiene a través de la vida y constituye el primer determinante del Sistema Estomatognático.

Es de gran importancia conocer las partes que integran su anatomía y comprender su funcionamiento articular.

La Articulación Temporomandibular consta de cuatro componentes:

1. Temporal: Superficie articular del hueso temporal.

2. Mandibular: Cóndilo del hueso mandibular.
3. Discal: Disco Inter-articular que establece la concordancia entre los dos componentes anteriores (Bell, 1982).
4. Medios de Unión: Son los encargados de darle sostén, estabilización y protección a la integridad articular.

Es indispensable que tanto estudiantes como odontólogos tomen conciencia de la importancia de la A.T.M. para brindar así salud oral integral al paciente, basándonos en un buen diligenciamiento de Historia Clínica y de esta forma poder diagnosticar y llevar a cabo un buen plan de tratamiento.

1. CONTEXTO DE LA INVESTIGACION

1.1. PLANTEAMIENTO DEL PROBLEMA

En los estudiantes de Odontología del Colegio Universitario Colombiano, se encuentra una leve deficiencia de conocimientos básicos con relación a la Articulación Temporomandibular, debido a la carencia de material científico en el área de anfiteatro.

A pesar de los conocimientos recibidos en Tercer Semestre, los cuales se han ido complementando durante el desarrollo de la carrera, se cree que hace falta profundizar el tema con unos seminarios y así aclarar dudas y corroborar en cierta forma lo aprendido durante nuestra formación académica.



1.2. JUSTIFICACION

Todo tipo de investigación nos ayuda a garantizar la consecución de conocimientos nuevos a los estudiantes y profesionales mediante el reconocimiento de los hallazgos de ésta, debido a que la Articulación Temporomandibular, ha tenido importancia clínica pero no ha presentado el suficiente desarrollo didáctico en los estudiantes u odontólogos durante el transcurso de la carrera; la Articulación Temporomandibular ha perdido valoración científica que nos conlleva a realizar tratamientos no integrales y por ende no reconocer ni tratar patologías presentes en cierto tipo de pacientes.

Se sabe que la Articulación Temporomandibular juega un papel muy importante en las diferentes áreas de la Odontología, y por tal motivo se debe tener en cuenta para llegar a un buen diagnóstico y realizar un tratamiento integral, ya que un tratamiento inadecuado puede pasar por alto o desencadenar una disfunción en el sistema estomatognático.

1.3. PROPOSITO

Al desarrollar este estudio teórico práctico, se pretende ampliar, reforzar y aclarar en forma práctica y teórica los conocimientos adquiridos acerca de la Articulación Temporomandibular Humana (A.T.M.), esto desde un punto de vista anatómico e histológico.

Adicional a esto resaltar la importancia de la Articulación Temporomandibular Humana, a través de cortes anatómicos e histológicos reales y aportar fundamentos científicos para mejores tratamientos odontológicos.

De esta manera colaborar con nuestra institución dejando al estudiante y al profesional material didáctico relacionado al tema; para así lograr integridad y claridad en los componentes del Sistema Estomatognático.

FISURA
PETROTIMPANICA

FISURA
TIMPANOMASTOIDEA

PROCESO
MASTOIDEO

FORAMEN
ESTILOMASTOIDEO

RANURA MASTOIDEA

CUELLO DE LA
MANDIBULA

PROCESO ESTILOIDEO

ANGULO DE LA
MANDIBULA

LAMINA MEDIAL DEL
PROCESO PTERIGOIDEO

CONDUCTO AUDITIVO
EXTERNO

FOSA MANDIBULAR

CABEZA DE LA
MANDIBULA


TUBERCULO ARTICULAR

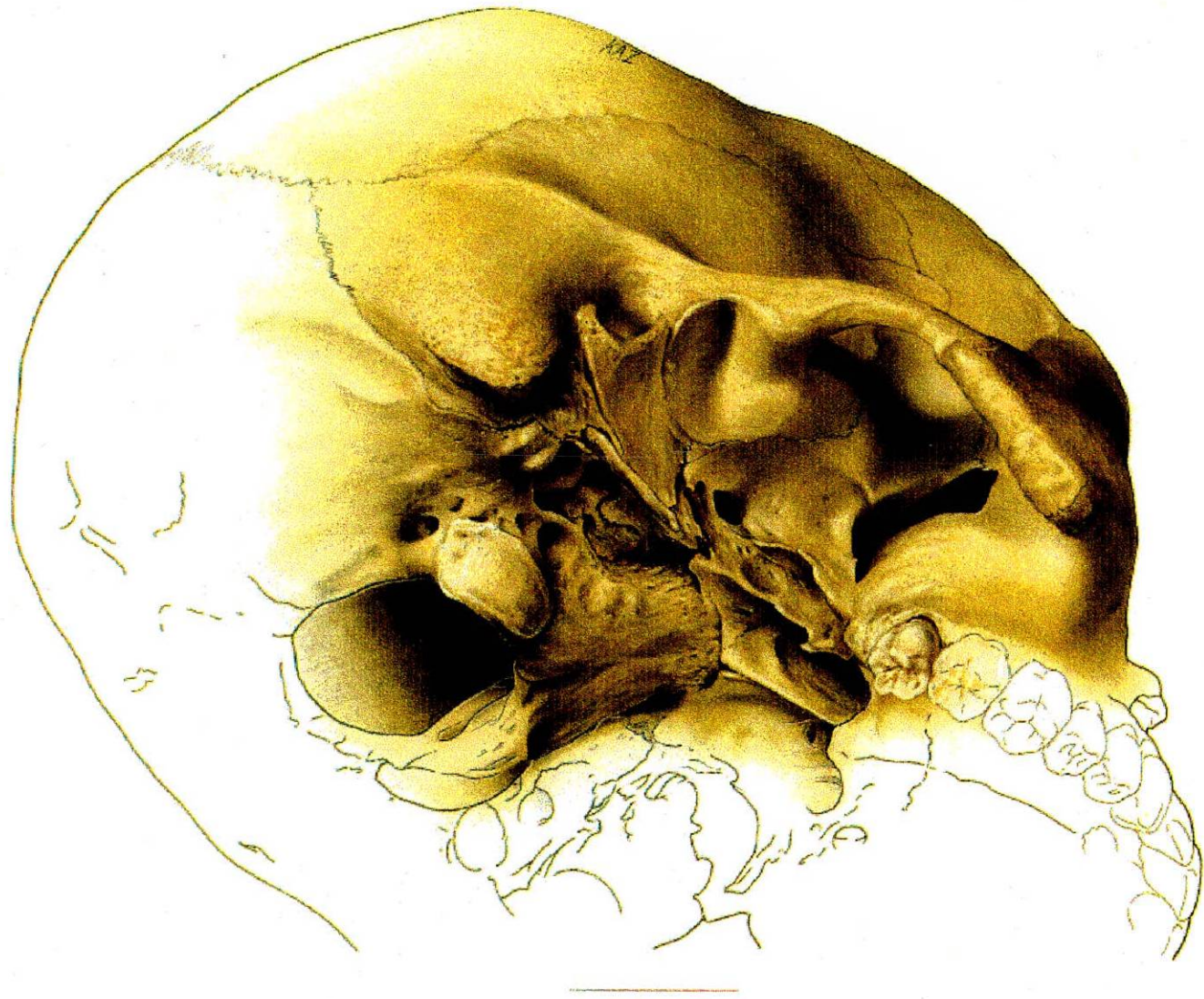
ARCO CIGOMATICO

PROCESO CORONOIDEO

BORDE INFERIOR DEL
ARCO CIGOMATICO

FISURA ORBITAL
INFERIOR





1.4. ANATOMIA DE LA ARTICULACION TEMPOROMANDIBULAR

La Articulación Temporomandibular es una Articulación Sinovial clasificada como: Articulación Ginglimoide o de Bisagra y Artrodial o Deslizante (McKay, Yemm, Cadden 1992). Es importante reconocer que la articulación esta compuesta en realidad por dos huesos, el Maxilar Inferior, que se relaciona por medio de Articulaciones Bicondilares con los Huesos Temporales del cráneo, y que cada articulación entre el Maxilar Inferior y el Maxilar Superior se hallan en la oclusión dentaria.

ARTROLOGIA: Es la parte de la anatomía que comprende el estudio de las articulaciones, sus superficies óseas y sus medios de unión.

ARTICULACION: Sitio de unión o de conjunto de partes duras y blandas por medio de las cuales se unen dos o más huesos.

Según (Mankin y Radin) y teniendo en cuenta el grado de movimiento, las articulaciones se clasifican en:

- A. Sinartrosicas o articulaciones inmóviles
- B. Anfiartrosicas o articulaciones semimoviles
- C. Diartrosicas o articulaciones móviles.

Histológicamente las articulaciones se clasifican en:

A. **Fibrosas:** Una articulación fibrosa es aquella en la que 2 huesos se unen por tejido fibroso. La gonfosis o alvéolo dentario, en el que el diente está unido al hueso del maxilar por medio del ligamento periodontal fibroso, es un ejemplo. Otro ejemplo: Suturas del cráneo.

B. **Cartilagosas:** Hay 2 tipos:

- **Primarias:** Donde el hueso y el cartílago se hallan en aposición directa, como por ejemplo la Unión Condrocotal.
- **Secundarias:** Donde los tejidos se encuentran en secuencia hueso- cartílago- tejido fibroso - cartílago – hueso, como la sínfisis pubiana o la Articulación Temporomandibular.

C. **Sinoviales:** Estas articulaciones generalmente permiten movimiento importante, cada uno cubierto por un cartílago articular de tipo hialino, unido y rodeado por una cápsula creándose una cavidad articular. Esta cavidad está llena de líquido sinovial formado por la Membrana Sinovial. La cavidad puede en algunas articulaciones, estar dividida por un disco articular. Se asocian varios ligamentos con las articulaciones sinoviales para reforzar la articulación y para evitar el exceso de movimiento (Williams & Warwick, 1985).

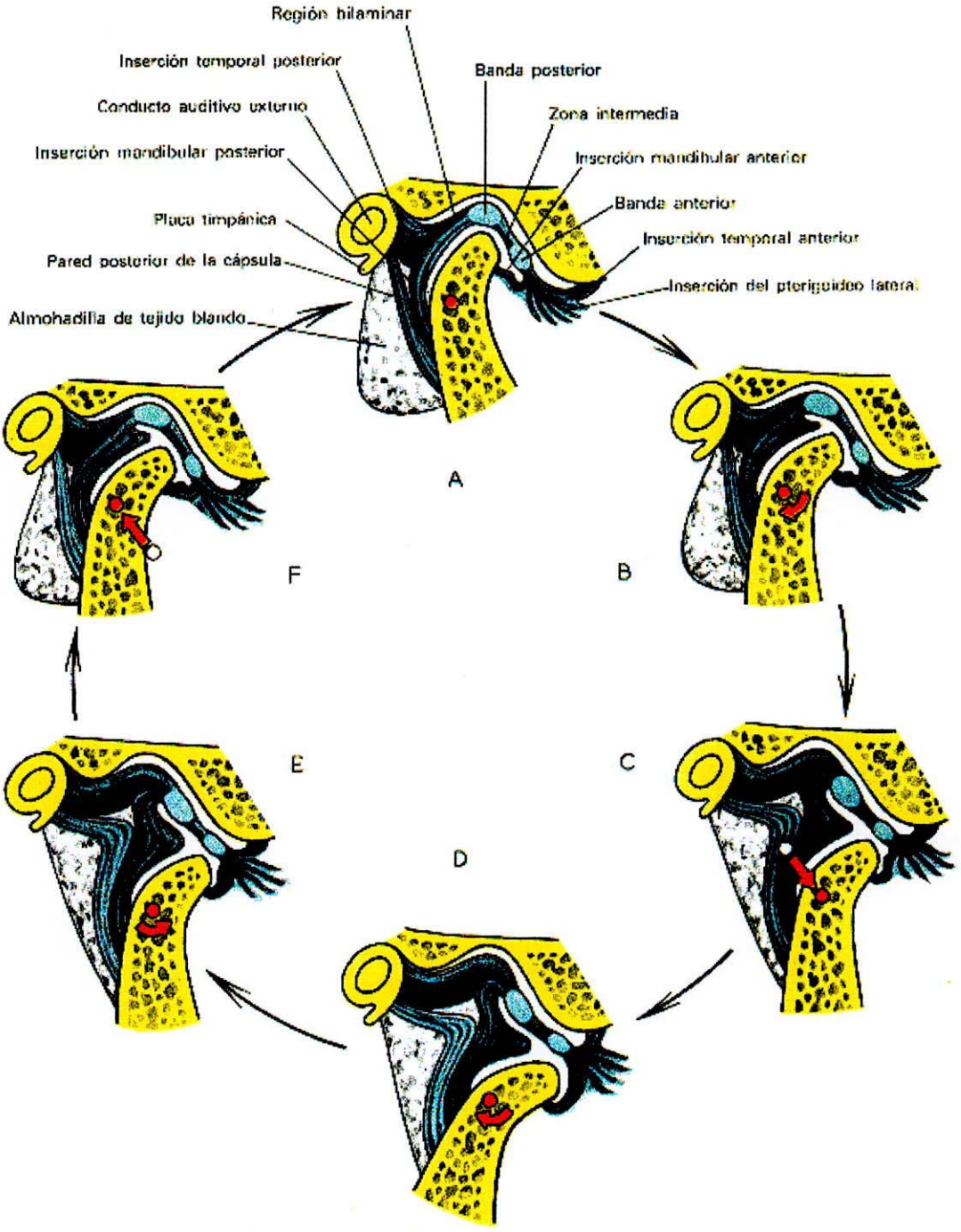
1.4.1. Clasificación de la Articulación Temporomandibular

- Bicondilea: Porque sucede entre el cóndilo de la mandíbula y el cóndilo del temporal.
- Doblemente condilea: Presenta una articulación a cada lado.
- Sinovial: Presenta una Membrana Sinovial
- Compuesta: Porque son tres sus componentes articulares mandíbula, temporal y disco articular, conforman dos articulaciones, la primera entre el cóndilo articular y el disco articular, y la segunda, entre el disco articular y la cavidad glenoidea.
- Ginglino Artrodial: Ya que permite movimientos tanto de rotación como de traslación. (Caplan, Andrew S. 1992) (Williams y Warwick 1986) (L.A. Tarjet 1985) (Gallo Miguel 1998).

1.4.2. Componentes de la Articulación Temporomandibular

1. Temporal
2. Mandibular
3. Discal
4. Medios de Unión





1.4.2.1. Componente Temporal:

Este componente recibe su nombre por el hueso donde está ubicado. De las tres porciones de este hueso, nos interesa la porción escamosa, porque es aquella donde encontramos las superficies articulares.

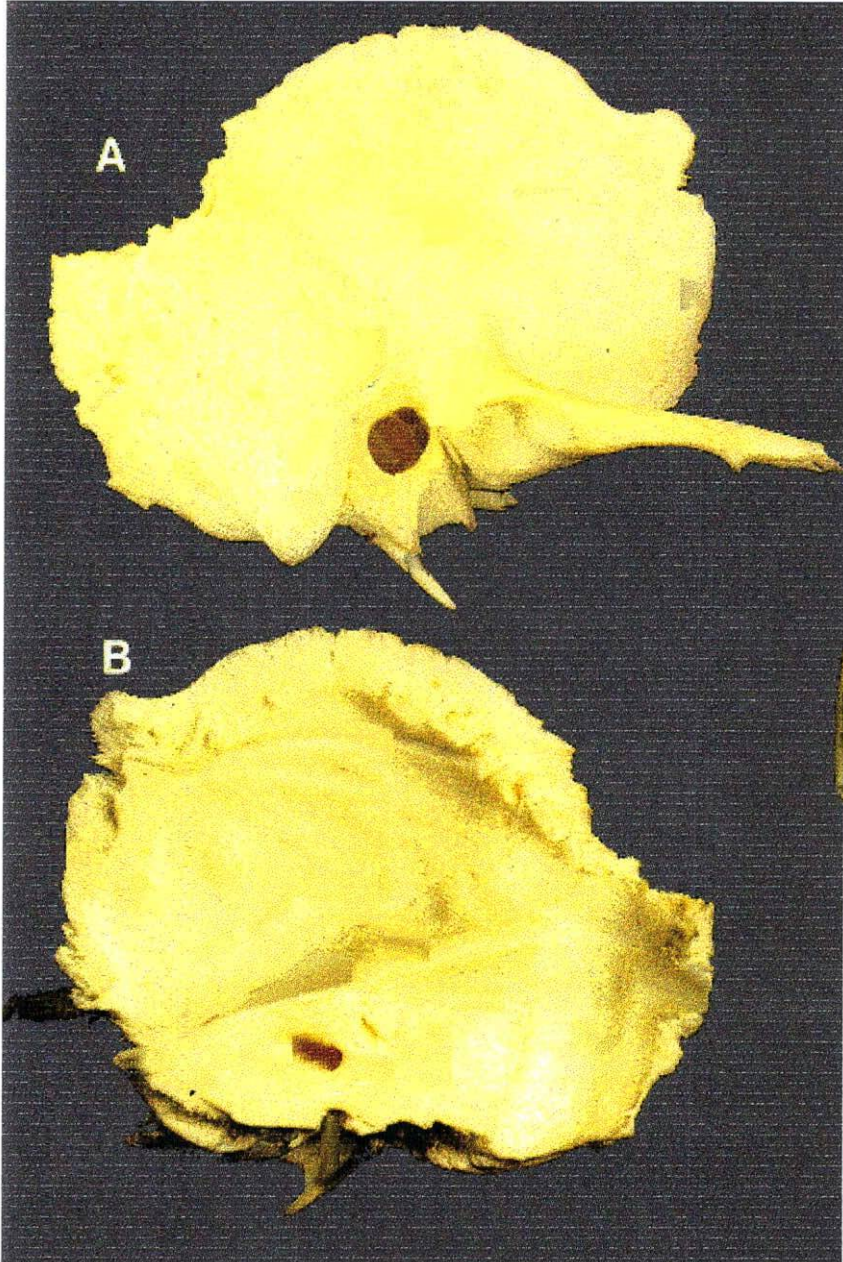
Formada por una porción posterior cóncava y una anterior convexa. La porción cóncava es la fosa mandibular o cavidad glenoidea, y una parte convexa que es la eminencia articular o cóndilo del temporal. (Williams y Warwick 1985) (L.A. Tarjet 1985) (Gallo Miguel 1998).

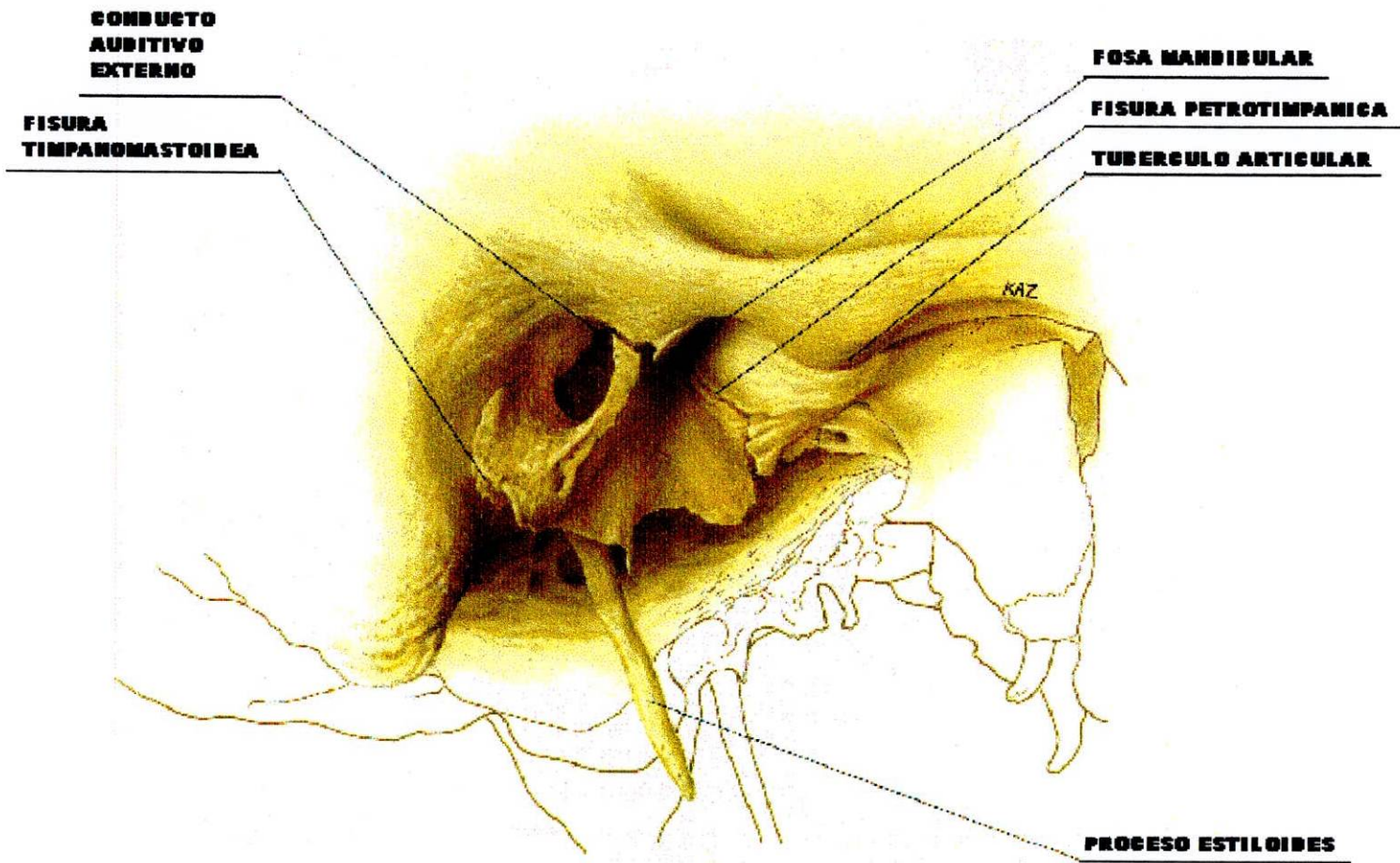
1.4.2.1.1. Eminencia Articular o Cóndilo del Temporal

Formado por la raíz transversa del cigoma de la apofisis cigomática, la cual es convexa de adelante hacia atrás formando dos vertientes, una posterior y una anterior. La posterior es más inclinada y corta que la anterior. Además toda la raíz transversa está ubicada de forma oblicua, de afuera hacia adentro y de adelante hacia atrás (Sicher, 1951).

1.4.2.1.2. Cavidad Glenoidea:

Está localizada por detrás del cóndilo del temporal. Es una depresión profunda de forma elipsoidal, cuyo eje mayor se dirige de afuera hacia adentro y de atrás hacia adelante. Esta cavidad está dividida en 2 partes por la Cisura de Glasser; la parte anterior es la más grande y es la articular propiamente dicha. La posterior que no





tiene actividad articular forma la pared anterior del conducto auditivo externo.

Limites de la Cavidad Glenoidea (Meyer, 1865)

- Anterior: Raíz transversa del cigoma.
- Posterior: Labio anterior de la cisura de Glasser.
- Externo: Raíz longitudinal del cigoma.
- Interno: Espina del esfenoides.

1.4.2.2. Componente Mandibular:

Este componente esta constituido por los dos cóndilos del maxilar inferior.

El componente condilar o cóndilo mandibular tiene una forma elipsoidal con dos polos, uno medial y otro lateral. El cóndilo esta unido a la rama ascendente de la mandíbula a través de la parte anterior del cuello del cóndilo, el cual es redondeado en su parte posterior y con algunas rugosidades en la parte anterointerna donde se insertan algunos haces del músculo pterigoideo externo o lateral (Williams & Warwick, 1985).

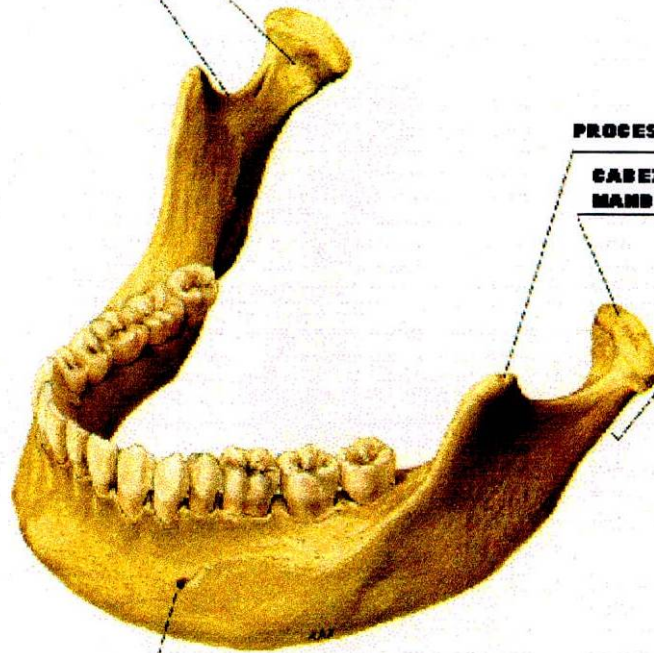
1.4.2.2.1. Anatomía Microscópica del Componente Temporal y Mandibular

A. Hueso Compacto

El hueso compacto está formado fundamentalmente por sustancia intersticial mineralizada, la matriz ósea depositada en capas o en laminillas de 3 a 7 micras de

BOVEDA PTERIGOIDEA

RANURA MANDIBULAR



PROCESO CORONOIDEO

**CABEZA DE LA
MANDIBULA**

PROCESO CONDILAR

FORAMEN MENTONIANO

FOSA MANDIBULAR

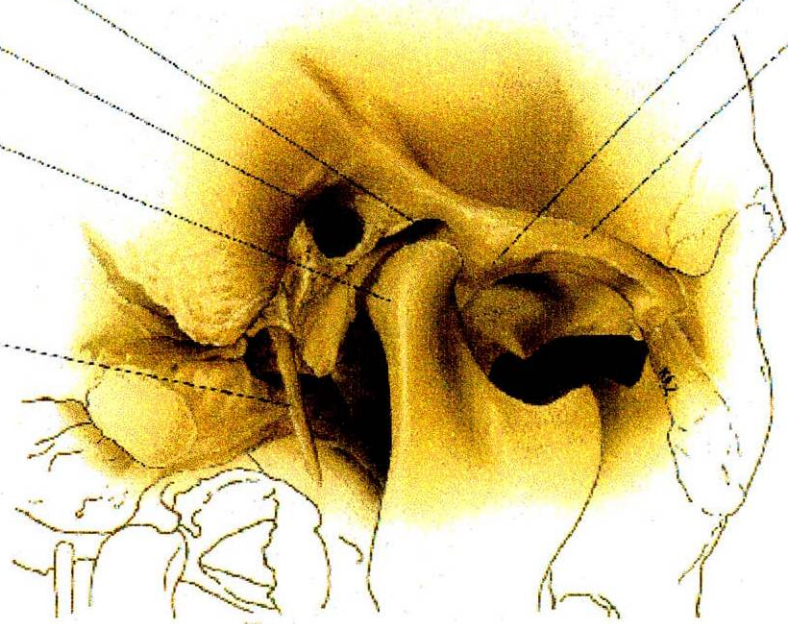
CONDUCTO AUDITIVO EXTERNO

CABEZA DE LA MANDIBULA

PROCESO ESTILOIDES

TUBERCULO ARTICULAR

ARGO CIGOMATICO



grosor o espaciadas de un modo bastante regular por la sustancia intersticial del hueso. Existen cavidades lenticulares llamadas lagunas, cada una de las cuales está ocupada por una célula del hueso, el Osteocito.

Desde cada laguna se irradian en todas direcciones canalículos, unos conductillos extraordinariamente delgados y ramificados que penetran en la sustancia intersticial de las laminillas, y se anastomosan con los canalículos de las lagunas. De esta manera, aunque las lagunas están separadas por distancias apreciables, constituyen en realidad un sistema continuo de cavidades interconectadas por una red abundante de diminutos canales. Se piensa que estos canalículos son esenciales para la nutrición de células óseas. El mantenimiento de un sistema de canalículos intercomunicados proporciona, vías para el intercambio de metabolitos entre las células y el espacio perivascular más próximo.

Las laminillas de hueso compacto se disponen de tres formas diferentes o frecuentes:

1. La gran mayoría están dispuestas concéntricamente entorno a un canal vascular del interior del hueso para formar unas unidades estructurales cilíndricas llamadas Sistemas Haversianos u Osteonas. Su tamaño es variable y pueden estar compuestas por un número de laminillas que va de cuatro a veinte. En un corte longitudinal se ven como bandas situadas unas al lado de las otras y paralelas a los canales vasculares.
2. Entre los sistemas haversianos hay fragmentos angulosos de hueso laminar que tienen forma y tamaño irregular, estos son los sistemas intersticiales. Los límites entre los sistemas haversianos y los intersticiales están nítidamente marcados por

unas líneas refringentes, llamadas líneas de cemento. En un corte transversal, el interior del hueso compacto aparece como un mosaico de piezas, unas redondas y otras angulosas cementadas entre sí.

3. En la superficie externa del hueso cortical, inmediatamente por debajo del periostio, y sobre su superficie interna, por debajo del endostio, hay varias laminillas que se extienden de modo ininterrumpido entorno a la mayor parte de la circunferencia del tallo. Son las laminillas circunferenciales externas e internas.

En el hueso compacto, en razón de su orientación y de su relación con la estructura laminar del hueso vecino, se distinguen dos categorías de canales vasculares. Los canales longitudinales que ocupan el centro de los sistemas haversianos, se llaman canales Haversianos. Tienen de 22 a 110 micras de diámetro, y contienen uno o dos vasos sanguíneos, rodeados por una vaina de tejido conjuntivo laxo. Los vasos son en su mayor parte, capilares y venulas post capilares pero en ocasiones también pueden encontrarse arteriolas. Los canales haversianos comunican unos con otros transversales u oblicuos, llamados Canales de Volkmann. Estos pueden distinguirse en los cortes histológicos en los Canales Haversianos por el hecho de que no están rodeados por laminillas dispuestas concéntricamente, sino que atraviesan el hueso en una dirección perpendicular u oblicua a las laminillas. Los vasos sanguíneos comunican, desde el endostio y, en menor medida, desde el periostio con los de los sistemas Haversianos a través de los canales de Volkmann.

Los vasos de estos son a menudo mas grandes que los de las osteonas.

Aunque en general es correcta la descripción tradicional de que los Canales Haversianos son longitudinales y los Canales de Volkmann o transversales es una simplificación excesiva. La reconstrucción de osteonas por medio de cortes seriados ha demostrado que no son siempre simples unidades cilíndricas, sino que se ramifican y se anastomosan y tienen una configuración tridimensional mas bien compleja. Por tanto, pueden encontrarse canales vasculares orientados oblicuamente, pero que están rodeados por laminillas concéntricas. A pesar de su orientación atípica estos son evidentemente canales Haversianos que establecen anastomosis con otros.

B. Hueso Esponjoso:

El hueso esponjoso está compuesto también por laminillas, pero sus trabéculas son relativamente delgadas y de ordinario no contienen vasos sanguíneos en su interior. Por ello no poseen sistemas Haversianos, sino que son simplemente un mosaico de piezas angulares de hueso laminar. Las células óseas se nutren por difusión a partir de la superficie endóstica a través de los diminutos canalículos que interconectan las lagunas y que llegan hasta la superficie. El periostio presenta considerables variaciones en su aspecto microscópico, en dependencia de su estado funcional. Durante el desarrollo embrionario y el crecimiento pos natal, existe una capa interna de células formadoras de hueso, los osteoblastos, en contacto directo con el hueso. En el adulto, los osteoblastos asumen una forma de reposo (células osteoprogenitoras), y no se distinguen de otras células fusiformes del tejido conjuntivo.

La capa externa del periostio es un tejido conjuntivo denso y relativamente acelular, que contiene vasos sanguíneos. Algunas ramas de estos vasos atraviesan la capa profunda, y entran en los canales de Volkmann, a través de los cuales se comunican con los vasos de los canales haversianos. Estos numerosos vasos pequeños que desde el periostio entran en los canales de Volkmann, contribuyen a mantener la fijación del periostio al hueso subyacente. Por otra parte, unos haces gruesos de fibras colágenas de la capa externa del periostio tuercen su trayecto y penetran en las laminillas circunferenciales externas o en los sistemas intersticiales del hueso. A estas se les llama fibras de Sharpey o fibras perforantes.

El endostio es una delgada capa de células planas que reviste las paredes de las cavidades del hueso que alojan la médula ósea. Viene a ser como la capa periférica del estroma de la médula ósea en los sitios en que entran en contacto con el hueso. Se parece al periostio por su capacidad osteogénica, pero es mucho más delgado. (Ten Cate 1985).

Todas las cavidades del hueso, incluidos los canales haversianos y en los espacios medulares del hueso esponjoso, están revestidos por el endostio (Bloom, Fawcett, 1987; Genesser, 1986).

C. Organización del Cartílago Articular del Cóndilo Mandibular y la Eminencia de la A.T.M.

La estructura del cartílago articular se puede dividir en cuatro zonas.

Zona 1: Esta zona articular se encuentra adyacente a la zona articular y forma la superficie funcional más externa. La mayoría de fibras de colágeno están agrupadas en racimo y se orientan casi paralelamente a la superficie articular; aun cuando unas fibras parecen estar oblicuas. Las fibras están altamente compactadas y son capaces de soportar las fuerzas de movimiento. La organización del colágeno esta en bandas delgadas de fibrillas tejidas que se organizan en capas. En la superficie articular hay unas fibrillas de colágeno espiraladas que le dan una apariencia de paño. La superficie articular es menos compacta que la capa inferior llamada la capa superficial de la zona articular. Hacia la zona proliferativa las fibrillas colágenas muestran una orientación mas oblicua.

Zona 2: Es llamada zona proliferativa y es principalmente celular, hay tejido mesenquimatoso no diferenciado. Este tejido es pluripotente y permite proliferación del cartílago articular como respuesta a menos demandas funcionales.

Zona 3: Zona de fibrocartílago, las fibrillas colágenas están organizadas en racimos entre tejidos. Aun cuando parte del colágeno tiene una orientación radial, la apariencia fibrocartilaginosa es desordenada. Este ofrece resistencia contra fuerzas de compresión bilaterales.

Zona 4: El cartílago calcificado tiene una organización colágena similar a la de la zona 3 la apariencia microscópica es también similar a excepción de unas fibras orientadas radialmente los condrocitos y los condroblastos se encuentran distribuidos por todo el cartílago articular los fibrocitos predominan en la zona articular la fibrosis y los condroblastos en la zona proliferativa y los condrocitos en las zonas profundas (Ten Cate,1986).

Existe una correlación de la relación fisiológica del grosor de la Zona de cartílago calcificada y el cartílago articular, afirmando que una desviación positiva en el grosor podría reflejarse solo en el cartílago articular de la Articulación Temporomandibular y en las mismas áreas de la Zona de cartílago calcificado; además encontraron que en el cóndilo y en el componente temporal la actividad de la Zona de cartílago calcificado como parte de un proceso que incluye las otras estructuras de la Articulación Temporomandibular.

La apariencia de los condrocitos rodeados por una matriz calcificada se ven ocasionalmente en la porción profunda de la zona cartilaginosa y que la calcificación de la Zona de cartílago calcificado se originan de estas células como un proceso evolutivo y las tidermak se vieron en areas con remodelado oseo. Hay una relación íntima entre la fisiología de la zona de cartilago calcificado y la cubierta de tejido articular. (Fligare, Kinge,Rotilin, Akerman y Lanke 1993).

1.4.2.3. Componente discal

La superficie articular del hueso Temporal la cual es convexa hacia delante y cóncava hacia atrás; no se adapta directamente sobre el cóndilo, por lo cual necesita un disco interarticular, este disco de forma elíptica y de eje mayor paralelo al cóndilo de la mandíbula. Este disco articular posee dos caras y cuatro bordes.

Las caras son superior e inferior, la cara superior siendo concava-convexa se divide en dos, donde la parte cóncava sería la zona anterosuperior, la cual estaría en relación con el cóndilo del Temporal y la parte convexa correspondería a la zona posterosuperior, que corresponde a la cavidad glenoidea.

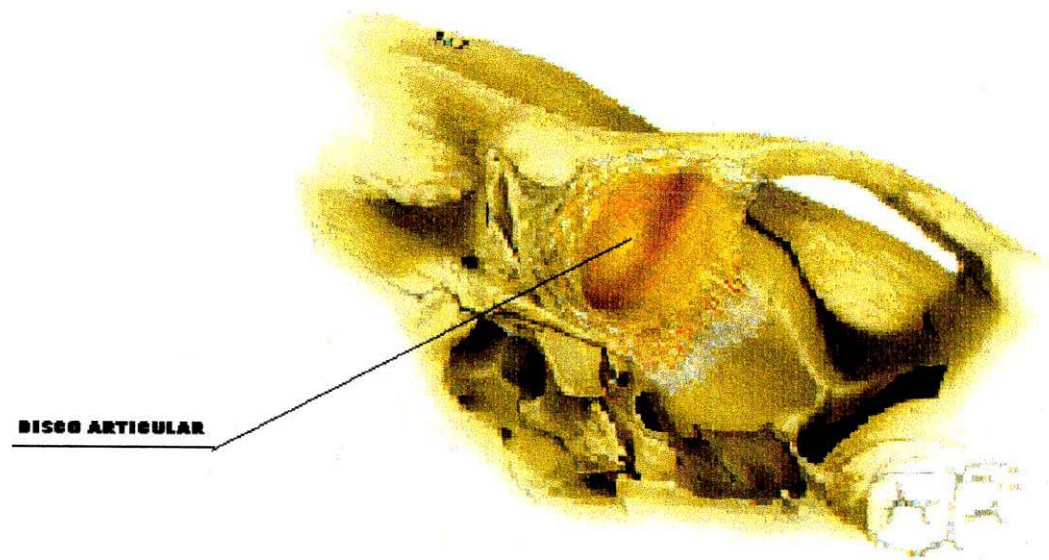
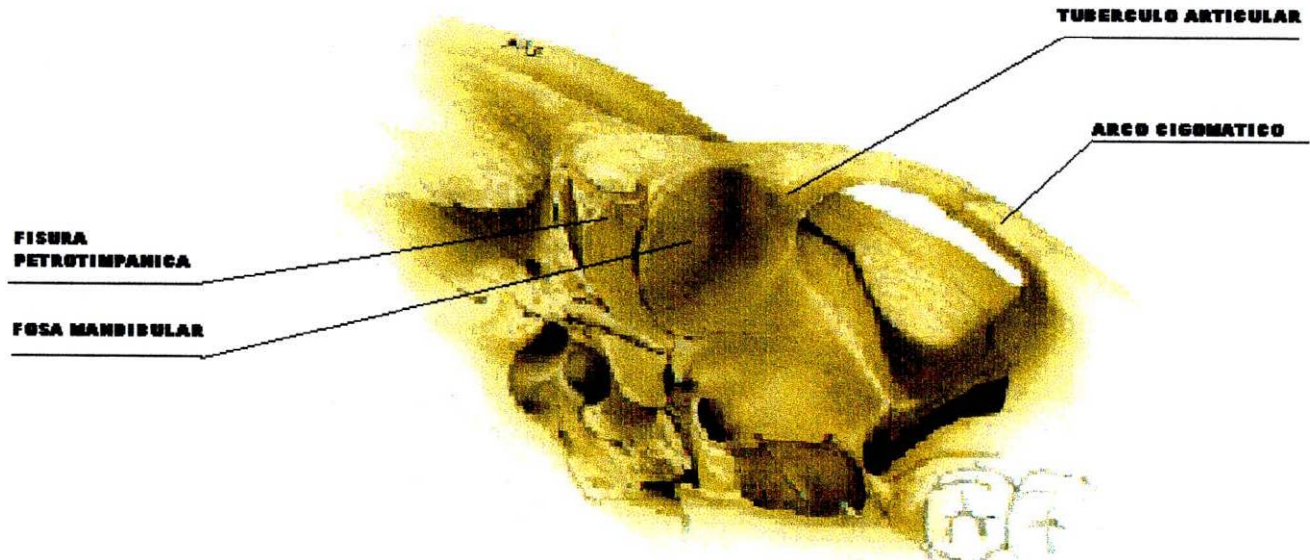
La cara inferior del disco es cóncava en toda su extensión, cubre al cóndilo en su vertiente anterior y su vértice. (Williams y Warwick 1985) (L.A.Tarjet 1985) (Gallo Miguel 1998).

El borde posterior es más grueso que el anterior y el interno es más grueso que el externo, ambos emitiendo prolongaciones fibrosas que lo fijan a las partes laterales del cuello del cóndilo y por esta razón sigue al cóndilo en sus movimientos (Mc Devitt W.E.,1989)

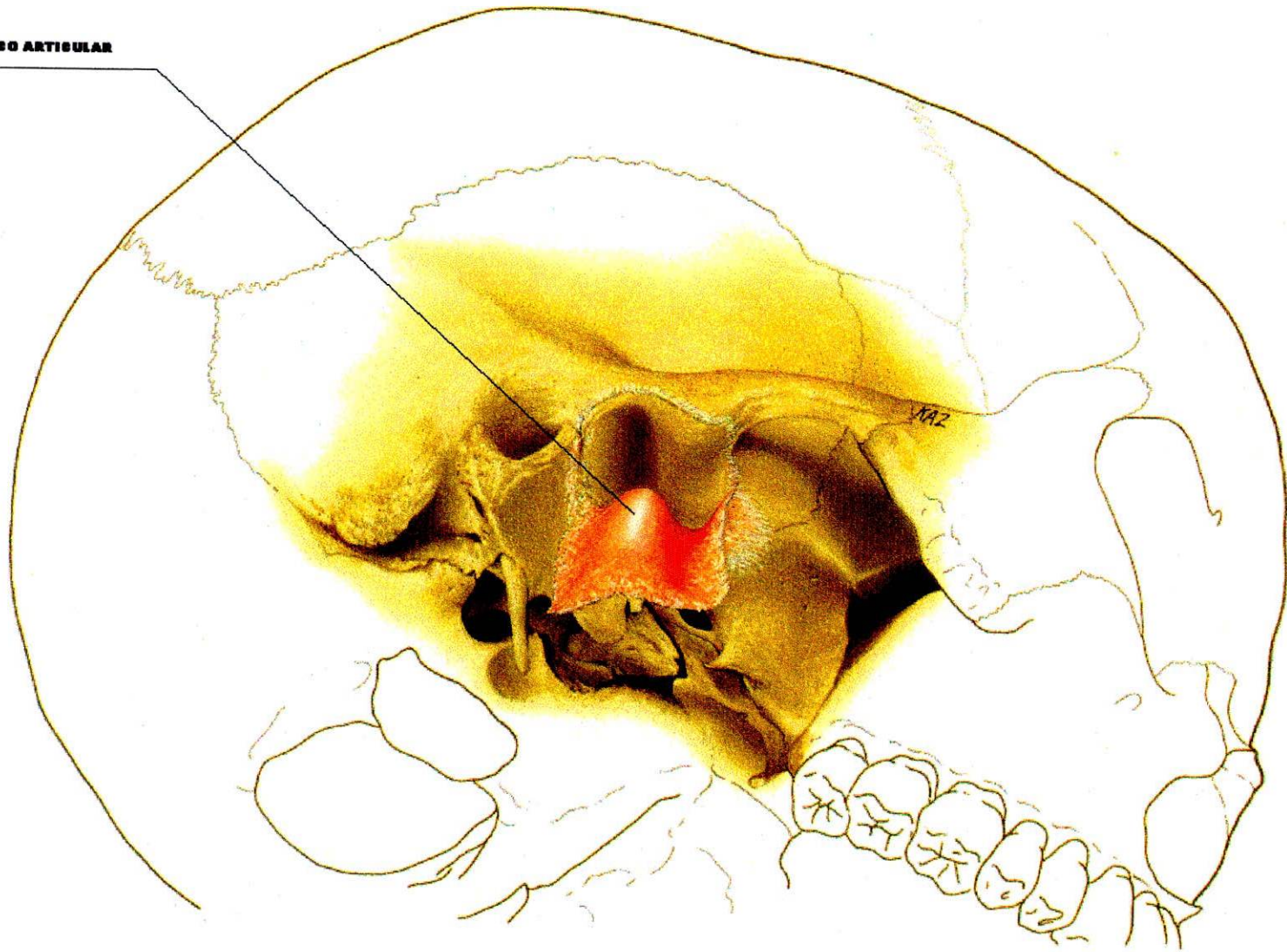Se considera que el disco es un adaptador flexible a los movimientos de las articulaciones (Mc. Kay, G.S.Yemin, S.W. Cadden,1992).

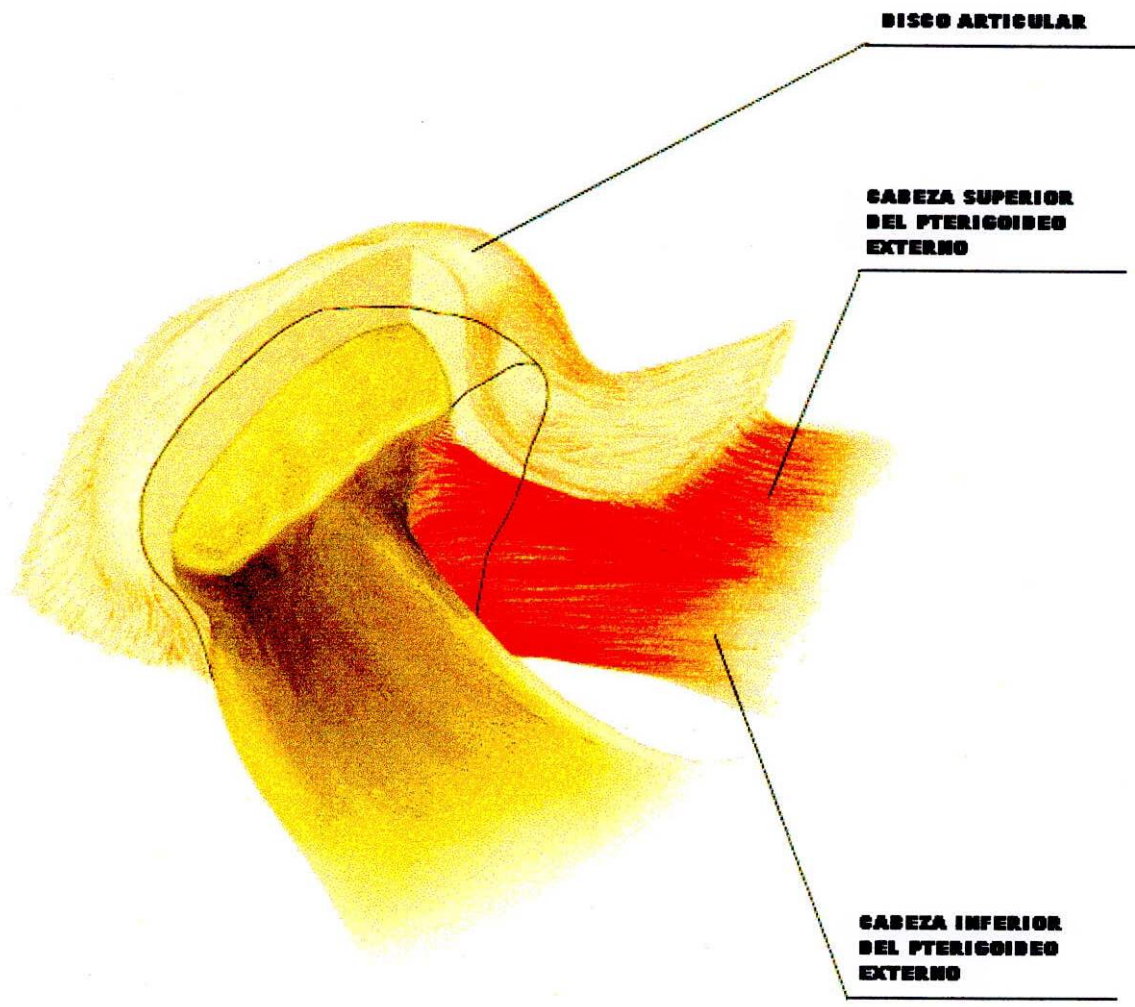
El grosor del disco varia considerablemente en diferentes partes de anterior a posterior, por lo tanto se describen 3 partes de diferente grosor en el área articular (Ress,1954):

1. Banda Posterior: Esta es la parte más gruesa del disco, la superficie superior es



DISCO ARTICULAR





DISCO ARTICULAR

**CABEZA SUPERIOR
DEL PTERIGOIDEO
EXTERNO**

**CABEZA INFERIOR
DEL PTERIGOIDEO
EXTERNO**

convexa en todas las direcciones y la superficie inferior es cóncava. La cresta superior del cóndilo, descansa sobre la parte anterior de la superficie inferior de la banda posterior.

2. Banda Anterior: Esta es menos gruesa que el borde anterior del disco articular. Esta es comparativamente más estrecha en sentido anteroposterior. Lateromedialmente es convexa, superior e inferiormente es cóncava. La rotación del disco sobre esta área, se observa en la última fase de depresión mandibular o protrusión (Krogh-Poulson y Molnauve, 1957).
3. La Zona intermedia entre la banda anterior y posterior: El disco es bastante delgado en esta área. Esta es también una zona estrecha anteroposteriormente.

También en estas áreas articulares del disco, (Ress en 1954) se describe dos áreas de tracción:

1. La Extensión Anterior: Es una extensión anterior fibrosa de la banda anterior, la cual se une al músculo pterigoideo externo al igual que a otros músculos. Esta se adhiere a la extremidad anterior del plano preglenoide y al labio anterior del proceso condilar de la mandíbula. Esta extensión ejerce una fuerza de tracción en dirección anterior y medial sobre el disco.
2. La Zona Bilaminar: Como su nombre lo indica esta posee dos partes. El estrato superior esta adosado a la pared posterior de la fosa glenoide, incluyendo la sutura escamotimpanica. Esta capa está compuesta principalmente por tejido elástico. El estrato inferior está compuesto principalmente de colágeno y se adosa al borde de la superficie posterior articular del cóndilo.

1.4.2.3.1. Anatomía Microscópica del Disco Articular

El disco está dividido en tres bandas diferentes. La banda posteriormente ubicada sobre las doce en punto sobre la cabeza del cóndilo es la porción más gruesa. La banda del medio colocada a lo largo de la eminencia articular es más delgada. La banda anterior, ubicada hacia adelante tiene un espesor intermedio entre las otras dos. Las fibras colágenas de las capas superficiales de las bandas anterior y posterior, como también de la banda del medio corren en una dirección anteroposterior.

Las fibras en la región central de las bandas anterior y posterior están orientadas en forma desordenada. Esta orientación da al disco la habilidad de resistir fuerzas en dos direcciones: de estiramiento en dirección posteroanterior por medio de las capas superficiales, y cargas compresivas por el sistema tridimensional en la región central.

El fibrocartilago es un tejido avascular, alinfático y aneural; su apariencia es blanca, lisa y brillante, aunque su color cambia hacia amarillo con la edad.

Las células del cartilago articular (condrocitos), se alojan en pequeñas cavidades o lagunas cubiertas por matriz intercelular, y es esta matriz la encargada de darle apoyo, resistencia a la fricción y nutrición a la articulación.

Al realizar un corte sagital del disco articular, observamos en él tres zonas definidas:

- La anterior con 2 mm de espesor
- La intermedia con 2 mm de espesor
- La posterior con 3 mm de espesor

Siendo la intermedia la más delgada y llamada zona articular propiamente dicha. (Ress, 1954; Griffin y Sharpe, 1960; Moffett, 1984).

1.4.2.3.2. Tejido Retrodiscal

También llamado Zona Bilaminar. Consiste en una masa de tejido suave el cuál ocupa el espacio articular posterior entre el disco y la cápsula posterior.

Consiste en dos láminas de tejido conectivo denso, capa superior e inferior con una capa central de tejido aerolar laxo, altamente vascularizado e innervado.

La lámina superior está compuesta principalmente de tejido laxo fibroelástico con un alto contenido de elastina. Su función es contener la tensión del músculo pterigoideo externo con el disco articular, esta función estabilizadora es evidente en la apertura bucal cuando el cóndilo es desplazado anteroinferiormente, aquí el tejido retrodiscal superior ejerce una tracción posterior del disco previniendo una luxación anterior.

La lámina retrodiscal intermedia está compuesta por tejido conectivo laxo rica en innervación y vascularización.

La lamina retrodiscal inferior esta compuesta principalmente por fibras colágenas con muy poca cantidad de tejido elástico. Su apariencia histológica ondulada es característica de las estructuras ligamentosas. Esta lámina no se estira, actúa para estabilizar el disco sobre la superficie articular del cóndilo. Está rodeada por sinovios vellosos, con el mismo grado de vascularidad subsinovial. Fisiológicamente el tejido retrodiscal asegura flexibilidad estructural y estabilidad del disco

intraarticular durante la función; además provee fluido sinovial importante en la lubricación articular. (Williams y Warwick 1985) (Gallo Miguel 1998).

|1.4.2.4. Medios de Unión:

Estas estructuras de la Articulación Temporomandibular son las encargadas de darle sostén, estabilización y protección a la integridad articular.

Dentro de estas encontramos:

1.4.2.4.1. Ligamento Capsular o Cápsula Articular

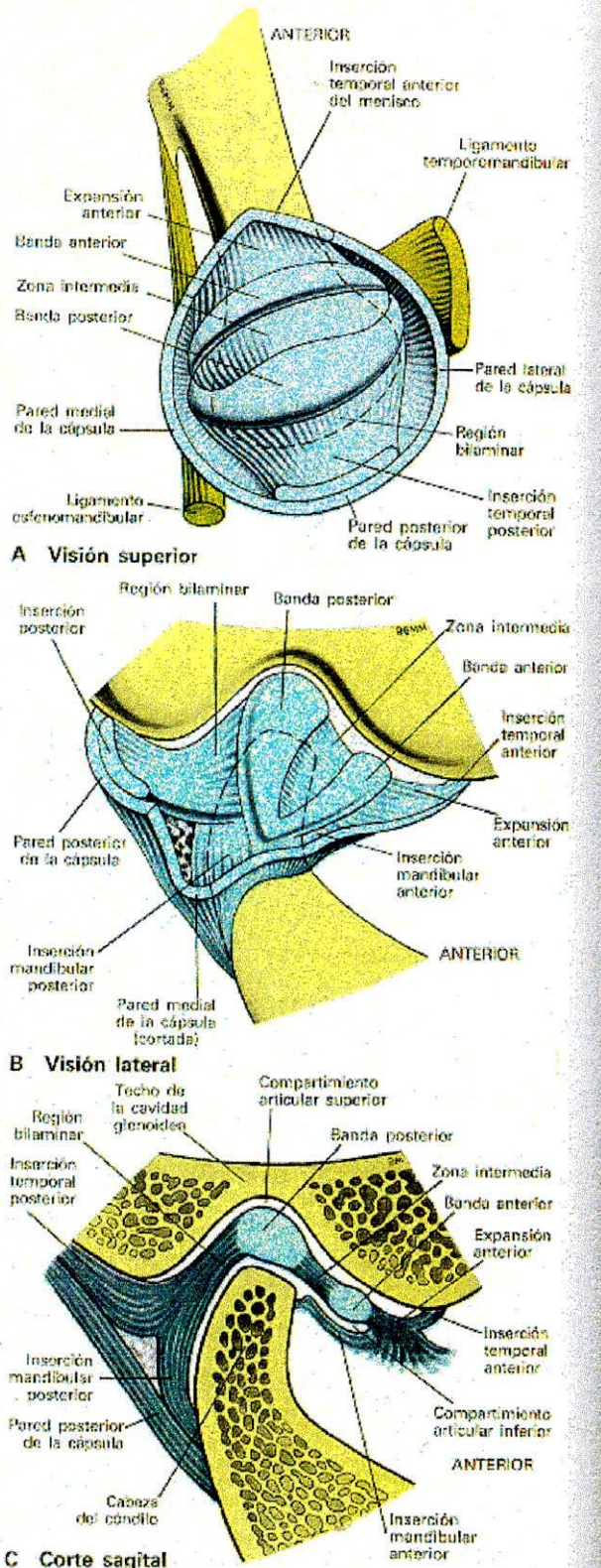
Macroscópicamente

Las cápsulas articulares verdaderas sólo se encuentran en las articulaciones sinoviales, son mangos membranosos que circunscriben y protege a las articulaciones y se pueden insertar en huesos y ligamentos, pudiendo ser laxas o tensas dependiendo de su localización anatómica y la amplitud del movimiento requerido.

Funciones de la Cápsula Articular:

- A. Limita los movimientos laterales e inferiores del condilo articular.
- B. Limita toda la articulación para conservarla y por ende al liquido sinovial.

La cápsula posee dos superficies: la superficie interna tiene una membrana sinovial que sirve de inserción al reborde del disco articular, quedando dividida la cavidad articular en un compartimento superior Suprameniscal o temporal responsable del movimiento de traslación, y un compartimento inferior o inframeniscal o mandibular



A Visión superior

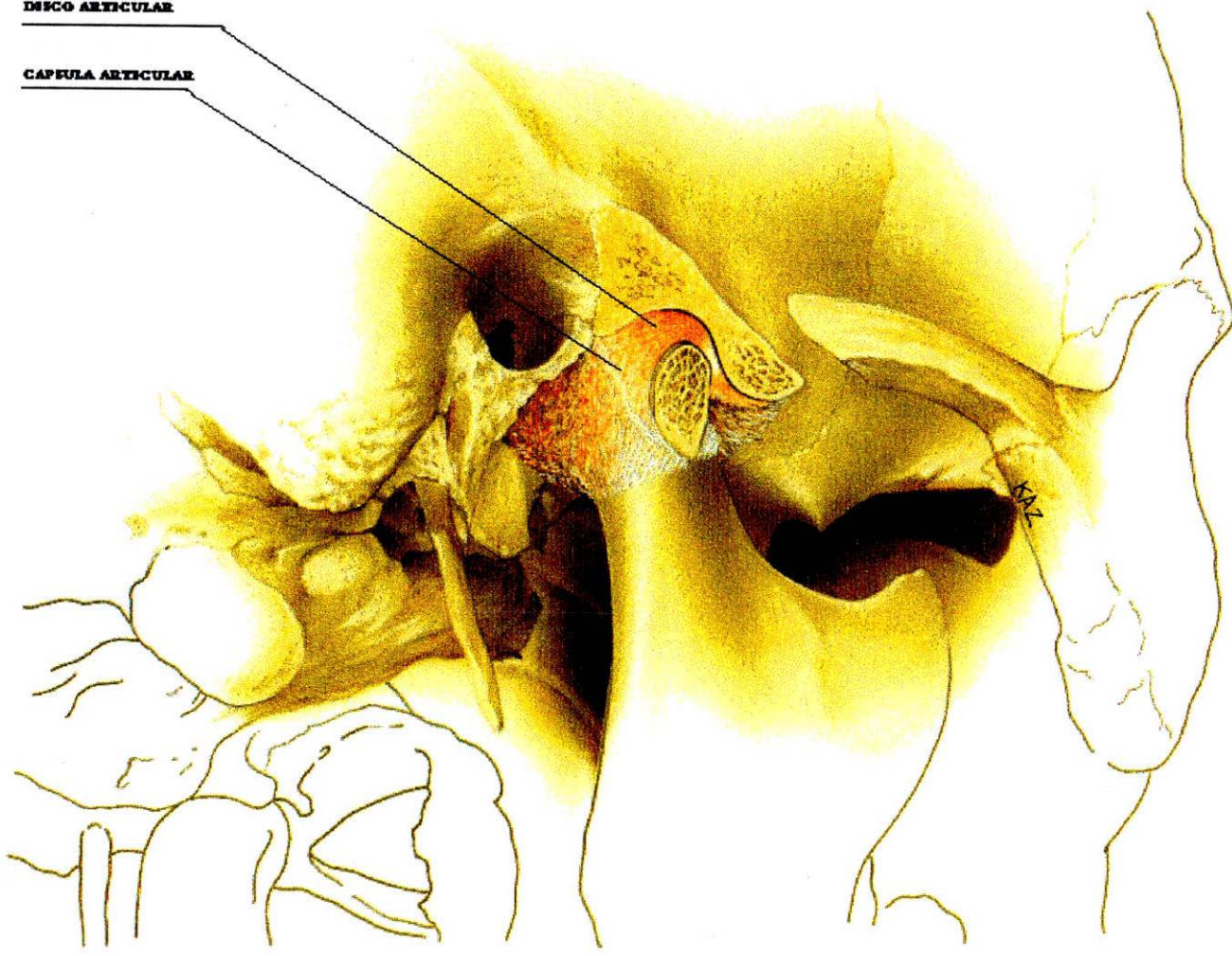B Visión lateral

C Corte sagital

Fig. 4-21. Forma, subdivisiones y variaciones de grosor, del disco intraarticular de la articulación temporomaxilar. V. texto.

DISCO ARTICULAR

CAPULA ARTICULAR



que es responsable de la rotación.

La superficie externa de la cápsula articular en su parte anterior sirve para la inserción del fascículo superior del pterigoideo externo.

La cápsula articular presenta dos tipos de fibras:

- Unas fibras externas o largas llamadas temporomandibulares
- Unas fibras internas o cortas que se dividen en dos
 - Temporomeniscales
 - Meniscomandibulares

Limites de la Cápsula Articular

- Porción Superior:
 - Anterior: Raíz transversa de la apófisis cigomática.
 - Posterior: Labio anterior de la Cisura de Glasser.
 - Externo: Tubérculo cigomático y raíz longitudinal de la apófisis cigomático.
 - Interno: Base de la espina del esfenoides.
- Porción Inferior:

Se inserta en cuello del cóndilo descendiendo mas atrás que adelante.

(Williams y Warwick 1985) (Gallo Miguel 1998).

Microscópicamente

Las cápsulas articulares están compuestas de una capa externa, hecha de un tejido fibroso denso, llamada capa fibrosa, y una capa sinovial interna, que es más celular

y a la que se le atribuye la secreción del líquido viscoso incoloro presente en la cavidad articular.

La cápsula fibrosa consiste en un tejido conectivo denso rico en colágeno, en el que las fibras forman capas que corren entre el periostio de los dos huesos. La cápsula fibrosa a menudo tienen varios engrosamientos de haces de fibras paralelas y filamentos articulares o ligamentos.

La cápsula tiene una forma delgada de tejido conectivo fibroso que cubre la parte superior hasta el cuello del cóndilo para la estabilidad articular, la cápsula necesita de ayudas por ligamentos intrínsecos y extrínsecos (Mc Kay, R. Yemin, S.W. Cadden, 1992)

1.4.2.4.2. Membrana Sinovial

Macroscópicamente

Recubre el interior de la articulación con excepción del cartílago articular y produce líquido sinovial, esencial para la lubricación de la articulación al comenzar y finalizar cada movimiento; rodea el disco articular extendiéndose del hueso temporal al cóndilo, caracterizado por una rica vascularización. Es responsable de la remoción de material extraño vertido dentro de la cavidad articular.

Características:

La superficie interna de la membrana sinovial es lisa, húmeda, brillante y de color rosado con pequeñas vellosidades.

Microscópicamente

La membrana sinovial representa la capa interna de la cápsula articular, la membrana se inserta en los bordes del cartílago articular y representa la región de inserción de esta, en la que las células sinoviales se convierten en condrocitos. La superficie interna de la membrana sinovial es lisa y brillante, pero puede presentar prolongaciones observables en el microscopio, las vellosidades sinoviales.

Las células, los sinoviocitos, son bastantes primitivas y se encuentran principalmente cerca de la superficie interna.

Aquí pueden asemejarse a una membrana con 1 o 2 capas de células. Las células de la superficie se visualizan con el microscopio electrónico separadas por pequeñas cantidades de sustancia fundamental de tejido conectivo.

La capa celular interna puede desencadenar directamente sobre la cápsula fibrosa (tipo fibroso) o estar separada de ella por una capa de tejido conectivo laxo (tipo aerolar) o de tejido adiposo (tipo adiposo) (Fawcett, D.W.1987).

La membrana sinovial en sus dos capas íntima y subíntima se encuentran tres tipos de células.

Las células tipo A se originan de monocitos de médula ósea y se relacionan con células fagocíticas mononucleadas.

Las células tipo B se derivan del blastema esquelético original, la diferencia establecida entre las células A y B se mantienen por la interacción con la matriz extracelular, el fluido sinovial y otras células de tejido íntimo sinovial. La predominancia de un tipo de célula esta relacionada posiblemente con la edad

porque en la membrana sinovial fetal, se encuentran más células tipo B mientras que en la membrana sinovial de ancianos se encuentran mas células tipo A (Dijrgraof, de Bont, Boering, Liem,1996).

1.4.2.4.3.Líquido Sinovial

Macroscópicamente

El líquido sinovial presenta varias características como:

- Un volumen entre 1 – 4 milímetros.
- Color claro ambarino.
- De aspecto viscoso.
- No debe coagular espontáneamente.
- El pH es ligeramente alcalino de 7.8.
- Cuenta leucocitaria normalmente acelular.

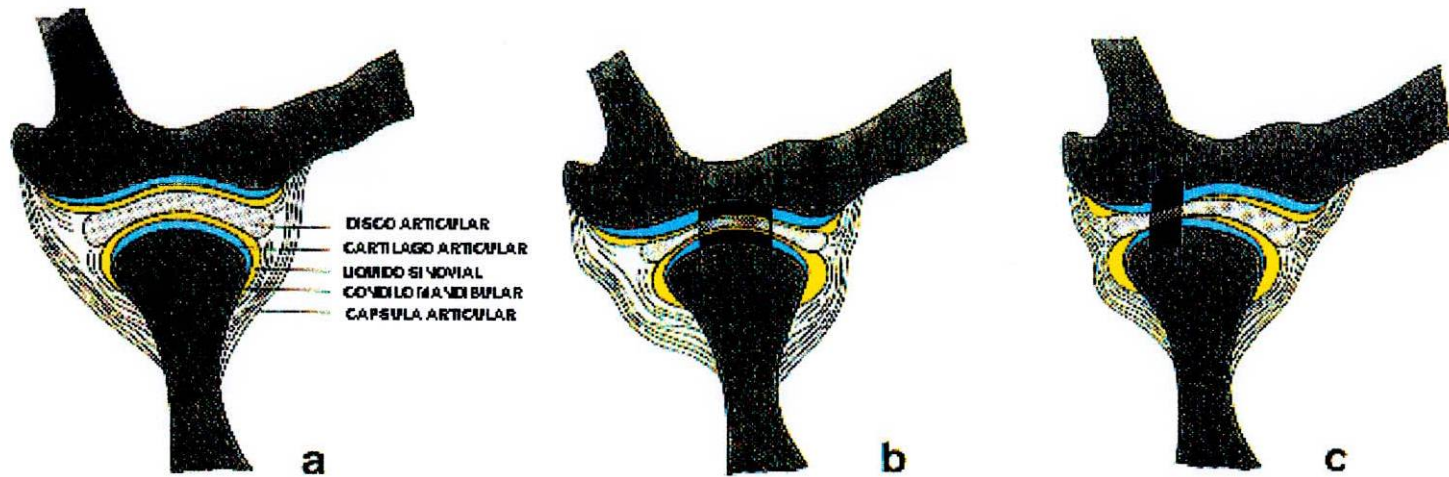
El ácido hialurónico esta fuertemente polimerizado y actúa como líquido lubricante para facilitar el deslizamiento de las superficies articulares.

Funciones:

A. Intervenir en la nutrición de las estructuras articulares.

Este líquido sinovial lleno de sustancias nutritivas, al cartílago articular avascular.

B. Lubrica la superficie articular por dos mecanismos:



- Lubricación por movimiento:

El cual consiste en que el movimiento del líquido sinovial al movimiento mandibular, baña todas las estructuras.

- Lubricación por aspiramiento:

El cual consiste en que las superficies cartilaginosas absorben un líquido al cansarse un apretamiento de estar y ser liberado (Leeson, Leeson, Paparo, 1990).

Microscópicamente

El líquido sinovial contiene una pequeña población de varios tipos celulares, tales como monocitos, linfocitos, células sinoviales libres y ocasionalmente leucocitos polimorfonucleares. La composición química del líquido sinovial indica que es un dializado del plasma con algún agregado proteico y musina (Ten Cate, 1986).

El líquido sinovial está libre de moléculas grandes como el fibrinógeno, pero si contienen la sal sódica de IY-cosaminoglicanos y además ácido glucorónico y acetil glucosamina.

Sustancias sintetizadas contienen también pequeñas cantidades de proteínas sintetizadas por las células tipo B. El líquido sinovial se encuentra en los espacios articulares y en las vainas de los tendones. El ácido hialurónico esta muy polimerizado en el líquido sinovial por lo que este es muy viscoso y adecuado para lubricar las superficies.

El contenido de las células en el líquido sinovial es reducido aproximadamente 60 por milímetro en el ser humano en reposo y está formado por monocitos, macrófagos, linfocitos y sinoviocitos libres (M.C. Devitt. W.E. 1989).

1.4.2.4.4. Ligamentos Colaterales

Macroscópicamente

Sirven para la inserción medial y lateral del disco al cóndilo, son llamadas también ligamentos discales o laterales.

A. Ligamento Medial o Interno: Se inserta en el borde interno del disco articular y de allí desciende para insertarse en la porción posterointerna del cuello del cóndilo.

Estos ligamentos están constituidos por tejido conectivo colágeno, no se estiran evitando una separación del disco con el cóndilo mandibular.

B. Ligamento Lateral o Externo: Se inserta por arriba en el borde externo del disco articular desde donde desciende para insertarse en la parte posteroexterna del cuello del cóndilo. (Williams y Warwick 1985) (Gallo Miguel 1998).

1.4.2.4.5. Ligamento Temporomandibular

Se encuentra localizado lateralmente con respecto a la cápsula articular, refuerza lateralmente el ligamento capsular, y protege el tejido retrodiscal del trauma en cierre.

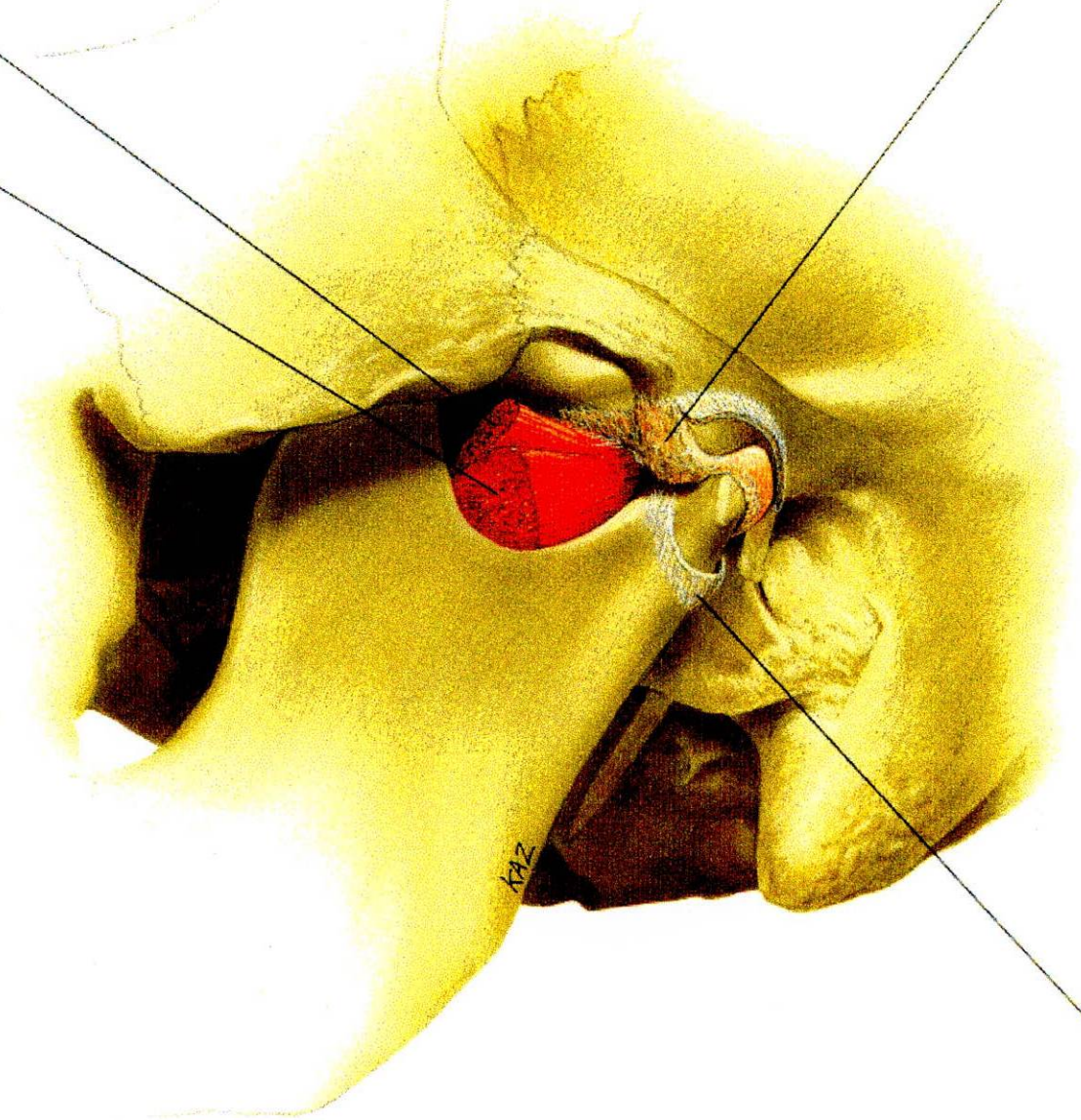
Se extiende desde la superficie lateral e inferior del arco cigomático al cuello lateral

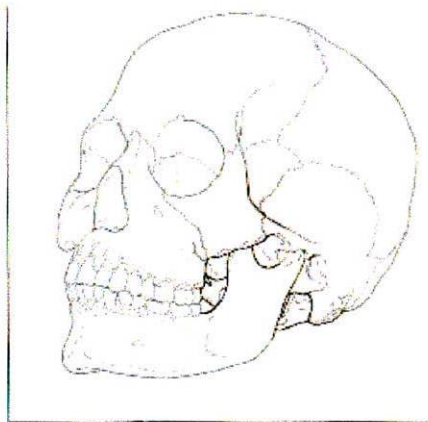
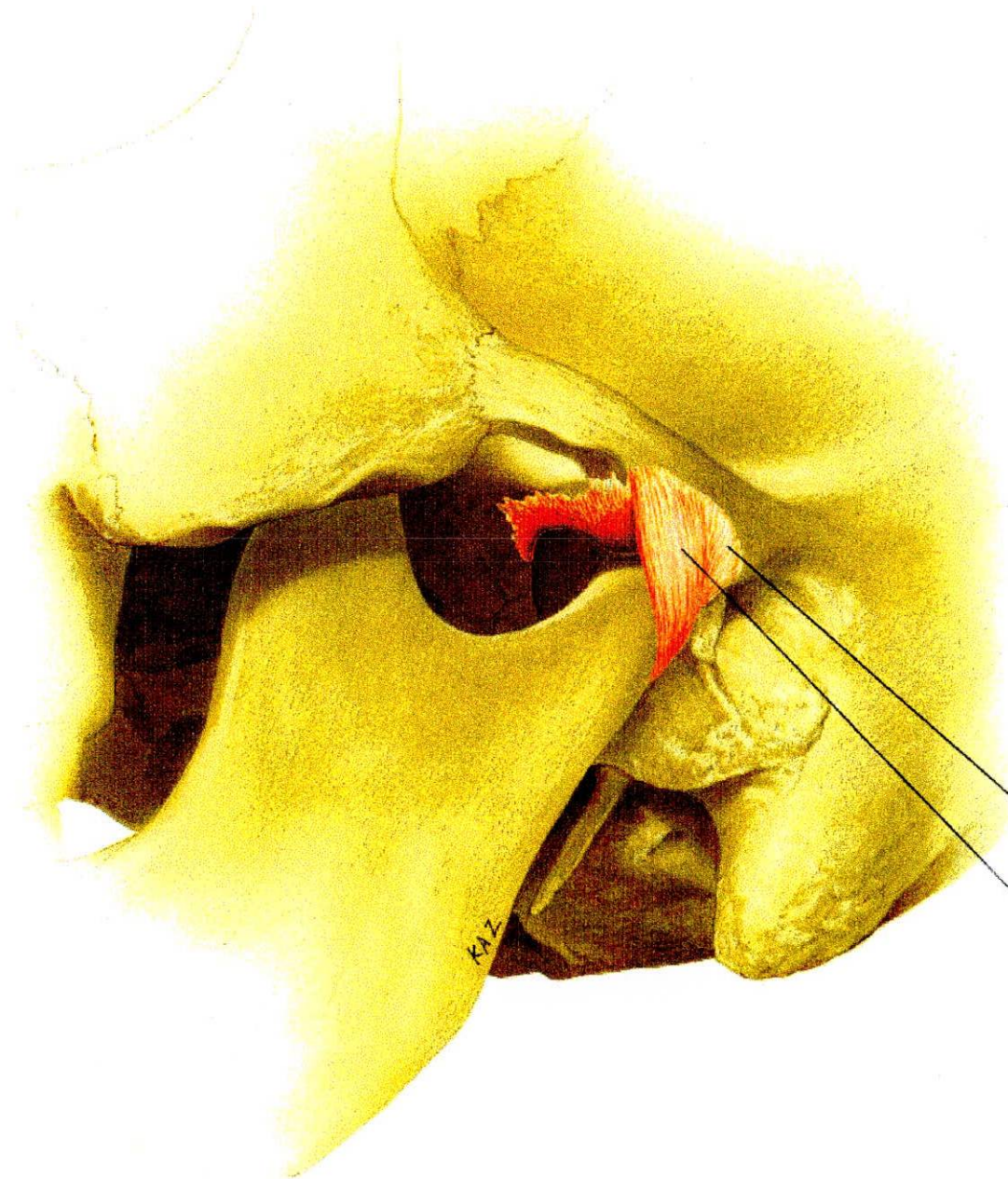
**CABEZA SUPERIOR
DEL MUSCULO
PTERIGOIDES
EXTERNO**

**CABEZA INFERIOR
DEL MUSCULO
PTERIGOIDES
EXTERNO**

DISCO ARTICULAR

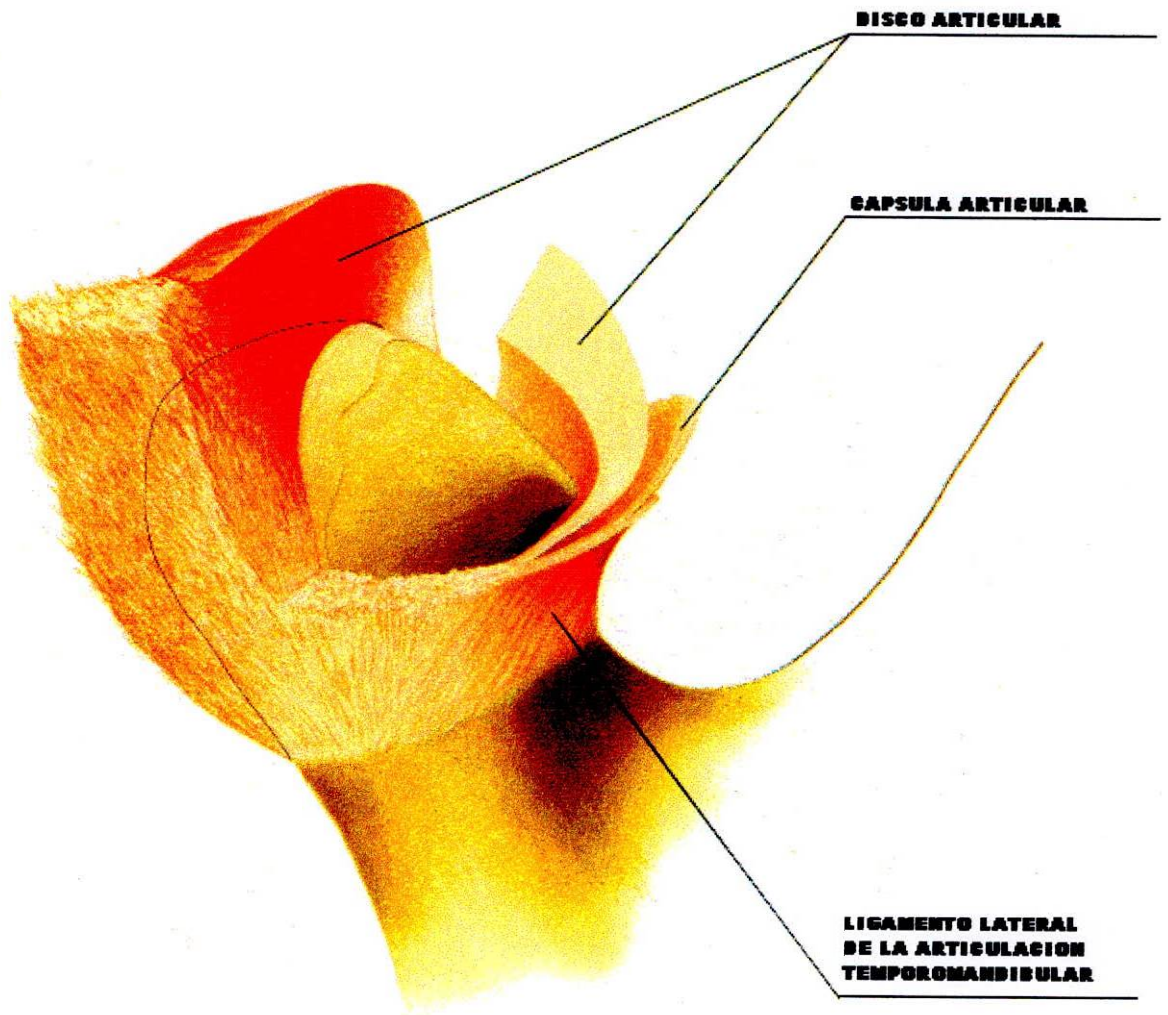
**LIGAMENTO
LATERAL**





**CAPSULA DE LA
ARTICULACION
TEMPOROMANDEBULAR**

**LIGAMENTO LATERAL
DE LA ARTICULACION
TEMPOROMANDEBULAR**



del cóndilo, siguiendo una dirección posterior e inferior. Está constituido por dos porciones:

- La Porción Oblicua o Externa: Que se inserta en la superficie externa del cóndilo del temporal y del proceso cigomático al polo lateral del cóndilo y la parte posterior del disco articular. La porción oblicua previene un descenso excesivo del cóndilo, osea, limita el movimiento de rotación y el movimiento posterior del cóndilo en cierre mandibular .
- La Porción Interna u Oblicua del Ligamento Temporomandibular limita el movimiento posterior del cóndilo y del disco; protege la zona retrodiscal y protege el músculo pterigoideo externo de un sobreestiramiento.

(Arstad,1954; Sicher, 1960) (Williams y Warwick 1985)(Gallo Miguel 1998).

El ligamento Temporomandibular es inextensible pero flexible, y consta de bandas densas de tejido fibroso con ocasionables fibras elásticas, entre ellas el único tipo celular presente allí es el fibroblasto (Ten Cate, 1992).

- La Porción Interna o Horizontal: Que se inserta en la superficie externa del cóndilo del temporal y del proceso cigomático al polo lateral del cóndilo y la parte posterior del disco articular.

Función: Limitar los movimientos del complejo cóndilo-disco. La función primaria es limitar la retrusión del cóndilo protegiendo las estructuras retrocondilares; cuando

los cóndilos asumen la posición mas retruída con relajación completa del músculo pterigoideo lateral, los ligamentos temporomandibulares derecho e izquierdo son los responsables de limitar el movimiento. Por tal razón esta posición se ha denominado “Posición Ligamentosa del condilo”.

También tiene la función en limitar el movimiento rotacional puro de los cóndilos durante la apertura. (Furstmann 1979) (Williams Warwick 1985) (Gallo Miguel 1998).

1.4.2.4.6. Ligamentos Accesorios

Macroscópicamente

A. Ligamento Esfenomaxilar: Se inserta en la parte superior por una porción externa de la espina del esfenoides y en la parte mas interna del labio anterior de la Cisura de Glasser y se dirige hacia abajo para insertarse en el vértice y borde posterior de la espina de Spix (Burch, 1966).

Es descrito como remanente del cartílago de Meckel (Ten Cate, 1992).

B. Ligamento Estilomaxilar Se inserta por arriba cerca del vértice de la apófisis estiloides y por abajo en el tercio inferior del borde posterior de la rama ascendente del maxilar inferior. Su función es limitar el movimiento protrusivo de la mandíbula (Ten Cate, 1992).

C. Ligamento Pterigomaxilar: Se inserta en el gancho del ala interna de la

apófisis pterigoides hasta la parte posterior del reborde alveolar del maxilar inferior.

Da la inserción del músculo buccinador por delante y al constrictor superior de la faringe por detrás.

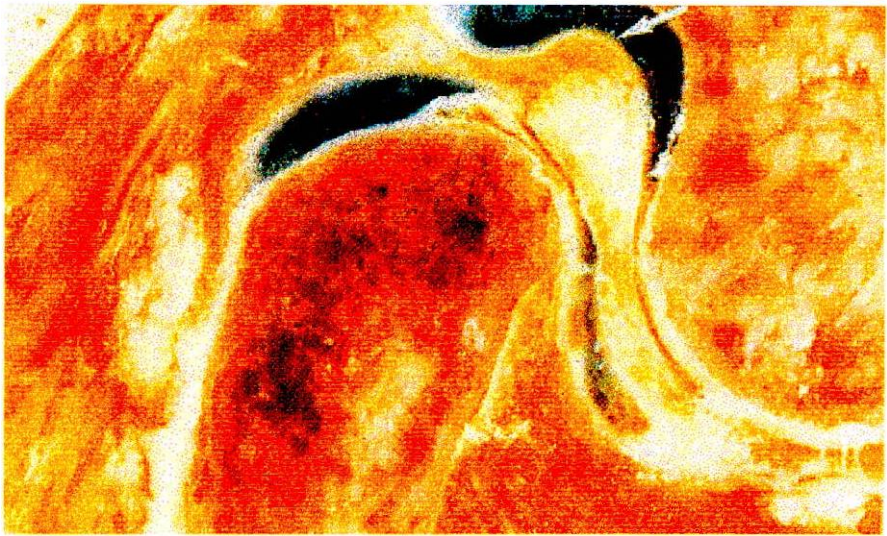
Microscópicamente

Los ligamentos se parecen a los tendones, pero en ellos los elementos están dispuestos con menos irregularidad, en otros ejemplos de tejido conjuntivo denso regular, tales como las fascias y las aponeurosis, los haces de colágeno y los fibroblastos están dispuestos regularmente en láminas múltiples. En cada capa, las fibras siguen una dirección paralela y a menudo ligeramente ondulada (Ten Cate, 1992).

1.2.2.4.7. Espacios Articulares

Supradiscal: Es el espacio que se encuentra entre la cavidad glenoidea y el disco articular. (Furstmann 1979) (Symons 1952, Rees 1952)

Infradiscal: Es el espacio que se encuentra entre el disco articular y el cóndilo mandibular. (Symons 1952, Rees 1952).



1.4.3. Miología de la Articulación Temporomandibular

Macroscópicamente

Para entender la interacción de los componentes del sistema masticatorio debemos entrar a analizar primero cada componente muscular por separado.

La musculatura craneofacial se divide en tres grandes grupos:

De acuerdo a su función y ubicación:

- Músculos pellejeros
- Músculos del Cuello
- Músculos masticadores

(Williams , Warwick 1985).

Para nuestro estudio son de importancia los músculos masticadores.

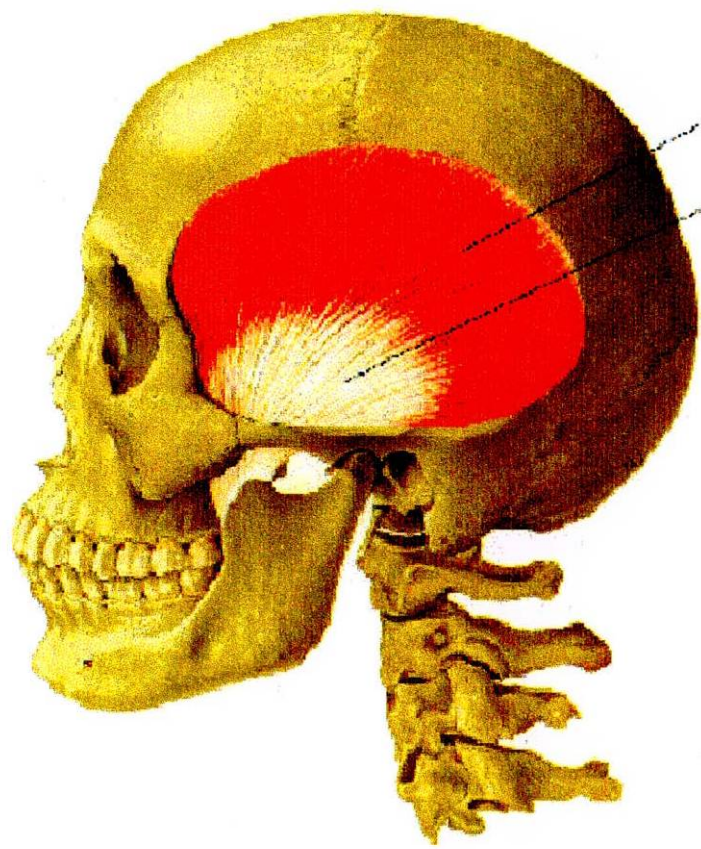
1.4.3.1. Músculo Temporal

Tiene forma de abanico, aunque cubre una amplia zona lateral del cráneo, donde incluye el hueso parietal, parte del frontal, gran parte del hueso temporal y esfenoides, el cual se divide en tres partes:

- Anterior, compuesto casi en su totalidad por fibras verticales.
- Medio, compuesto por fibras oblicuas que dirigen hacia atrás.
- Posterior, donde sus fibras se orientan horizontalmente.

ORIGEN:

- Cara externa del cráneo, en la curva temporal inferior del hueso parietal.



MUSCULO TEMPORAL

TENDON TEMPORAL

- Cara profunda de la aponeurosis del temporal.
- Cara interna del arco cigomático (Fascículo Yugal).
- Fosa del Temporal.

INSERCIÓN:

- Apófisis coronoides, en su vértice, dos bordes y cara interna.
- Borde anterior de la rama ascendente del maxilar inferior.
- A nivel del triángulo retromolar.

FUNCION:

Haz anterior, este grupo de fibras se activa en el movimiento de cierre, también contribuye a la deglución y posición de reposo.

Haz intermedio su acción principal la realiza en movimientos protrusivos.

Haz posterior, funciona básicamente como retractor o posicionador de la mandíbula.

El músculo temporal es el principal posicionador de la mandíbula y es el más sensitivo en interferencias oclusales.

INERVACION:

Dadas por tres ramas del nervio temporal, rama del nervio maxilar inferior, tercera rama del nervio trigémino.

- Nervio temporal profundo anterior, rama del nervio temporobucal, rama del nervio maxilar inferior, rama del trigémino.
- Nervio temporal profundo medio, rama del maxilar inferior, rama del trigémino.
- Nervio temporal profundo posterior, rama del nervio temporomaseterino, rama del

nervio maxilar inferior, rama del trigémino.

IRRIGACION:

Está dada por tres arterias:

- Arteria temporal profunda anterior y media, rama de la arteria maxilar interna, rama terminal de la carótida externa.
- Arteria temporal profunda posterior, rama de la arteria temporal superficial, rama terminal de la carótida externa. (Williams y Warwick 1985, Gallo Miguel 1998).

1.4.3.2. *Músculo Masetero*

Se extiende desde el arco cigomático hasta la parte externa de la rama ascendente de la rama mandibular.

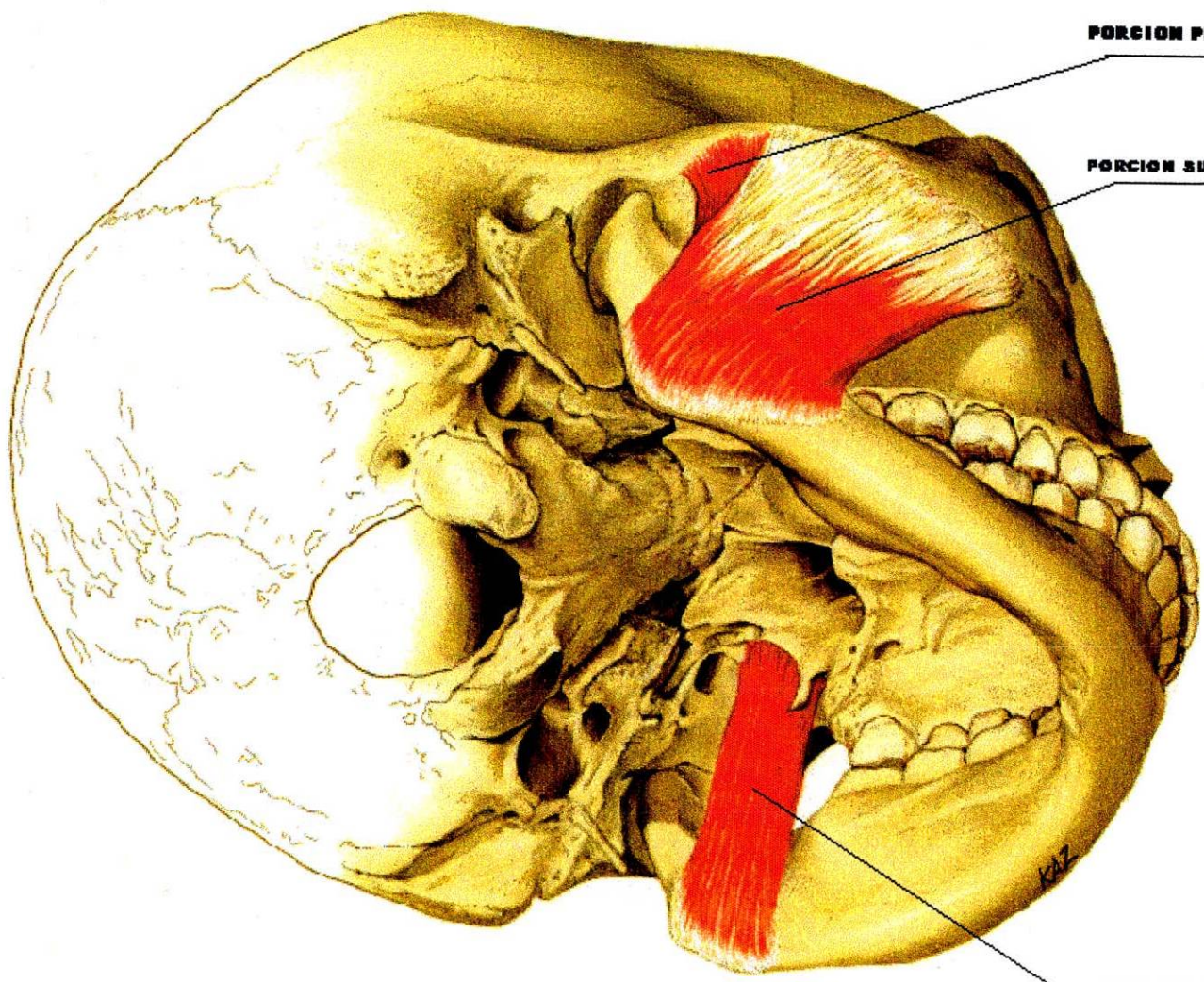
Tiene forma rectangular y comprende dos fascículos:

1. Fascículo superficial
2. Fascículo profundo

El fascículo superficial, se origina en los dos tercios anteriores del borde inferior del arco cigomático y el fascículo profundo se origina en las dos terceras partes posteriores del arco cigomático en su borde inferior.

INSERCIÓN:

Las fibras musculares se dirigen hacia abajo y hacia atrás para insertarse en la cara externa de la rama ascendente y del ángulo mandibular.



PORCION PROFUNDA

PORCION SUPERFICIAL

**MUSCULO
MACETERO**

PTERIGOIDEO INTERNO

K17

FUNCION:

Interviene durante la elevación mandibular y cierre de los dientes, también se relaciona directamente con la centricidad mandibular.

Proporciona fuerza para la masticación, colabora en protrusión simple y movimientos de lateralidad extrema.

INERVACION:

Nervio temporomaseterino, rama del maxilar inferior tercera rama del trigémino.

IRRIGACION:

- Arteria maseterina, rama descendente de la arteria maxilar interna rama terminal de la carótida externa.
- Arteria maseterina, rama de la porción facial de la arteria facial rama colateral de la carótida externa.
- Arteria transversa de la cara, rama colateral de la arteria colateral superficial.

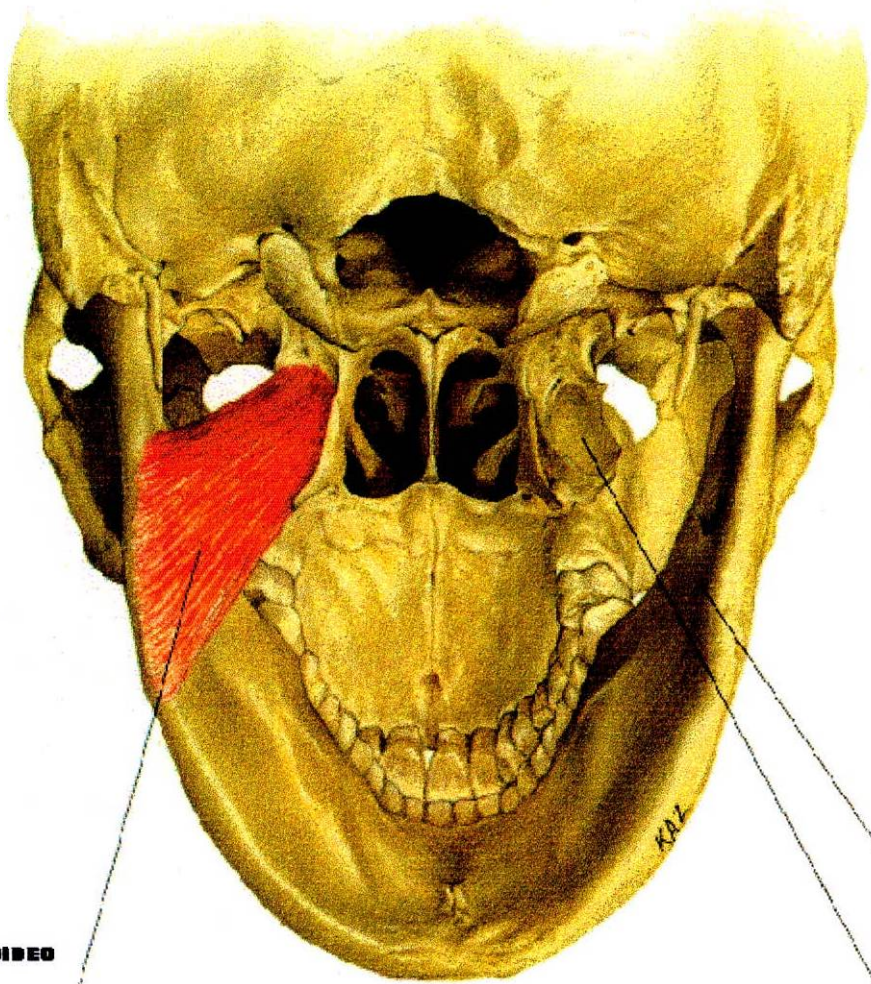
1.4.3.3. *Músculo Pterigoideo Interno*

Su forma es rectangular, situado en la cara interna de la rama ascendente de la mandíbula y ángulo de la mandíbula.

ORIGEN:

- Fosa pterigoidea
- Apófisis piramidal del palatino
- Tuberosidad del maxilar superior





**MUSCULO PTERIGOIDEO
INTERNO**

INSERCIÓN

ORIGEN

XAZ

INSERCIÓN:

Cara interna del ángulo de la mandíbula

FUNCION:

Elevación del maxilar inferior, participa en protrusión simple, lateralidad y movimientos combinados de protrusión y lateralidad.

INERVACION:

Nervio pterigoideo interno, rama directa del maxilar inferior, ramo del nervio maxilar inferior rama del trigémino.

IRRIGACION:

Arteria pterigoidea, rama de la arteria facial, colateral de la carótida externa.

(Williams y Warwick 1985)(Gallo Miguel 1998).

1.4.3.4. *Músculo Pterigoideo Externo*

Tiene dos fascículos:

Uno superior (Esfenoidal) y uno inferior (Pterigoideo), está localizado en la fosa cigomática.

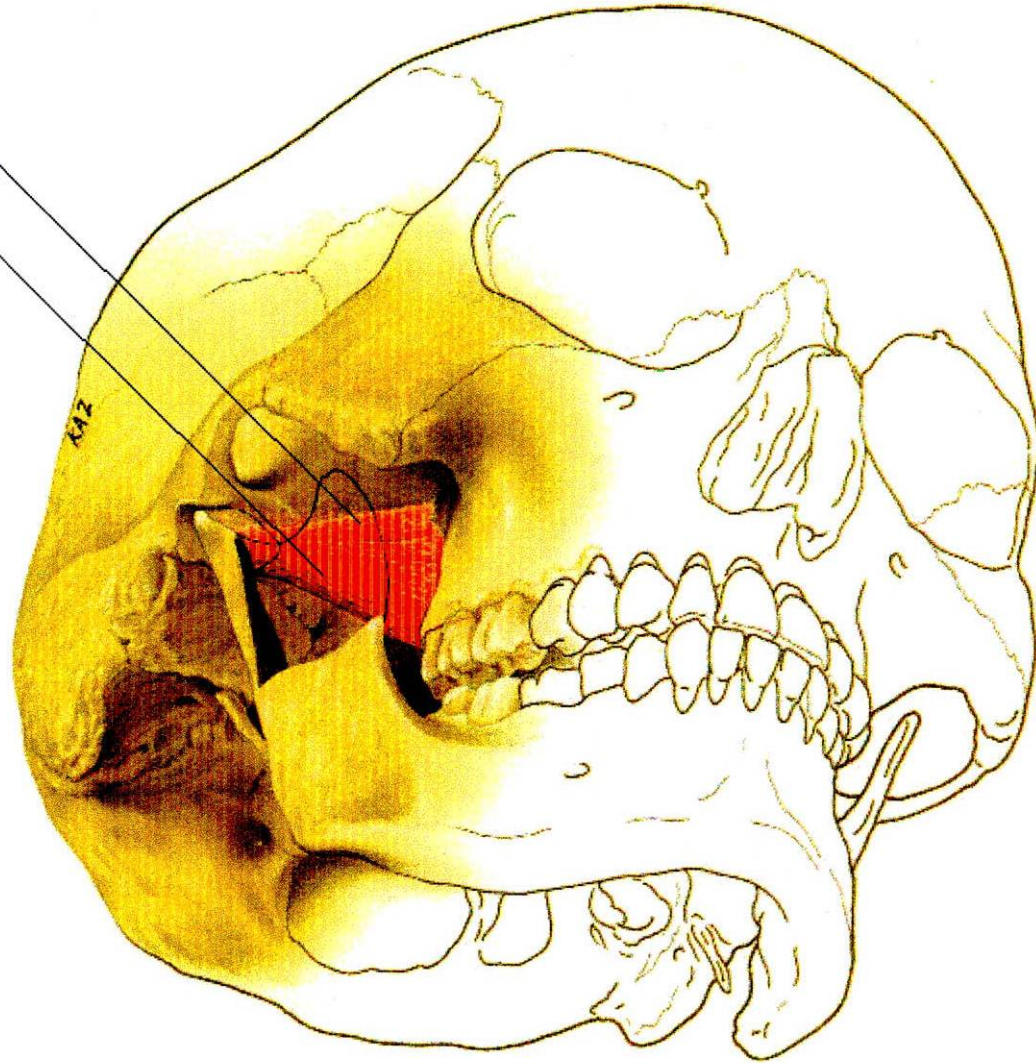
ORIGEN:

Fascículo superior o esfenoidal: Se origina en la cresta infratemporal localizada en la cara externa del ala mayor del esfenoides.

Fascículo inferior o pterigoideo : Se origina en la cara externa del ala externa de la apófisis pterigoides.

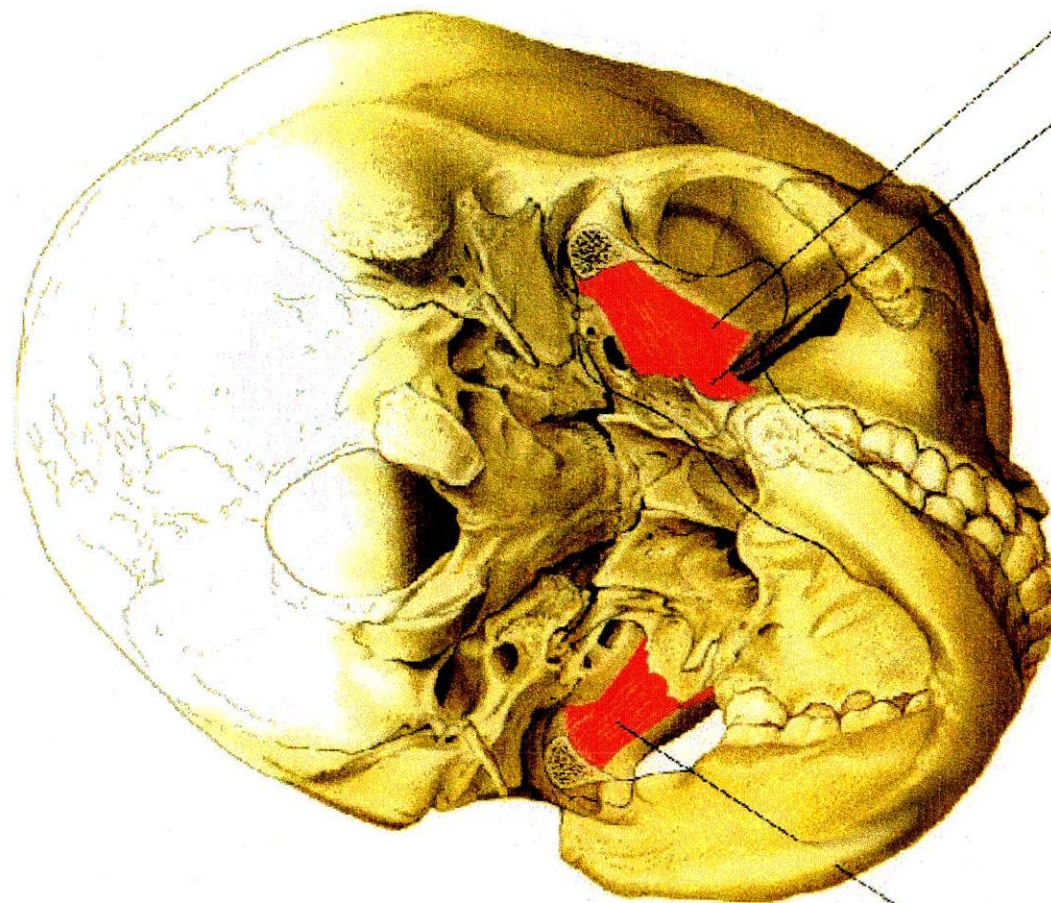
**CABEZASUPERIOR
DEL PTERIGOIDEO
EXTERNO**

**CABEZA INFERIOR
DEL PTERIGOIDEO
EXTERNO**



**CABEZA SUPERIOR DEL
PTERIGOIDEO EXTERNO**

**CABEZA INFERIOR DEL
PTERIGOIDEO EXTERNO**

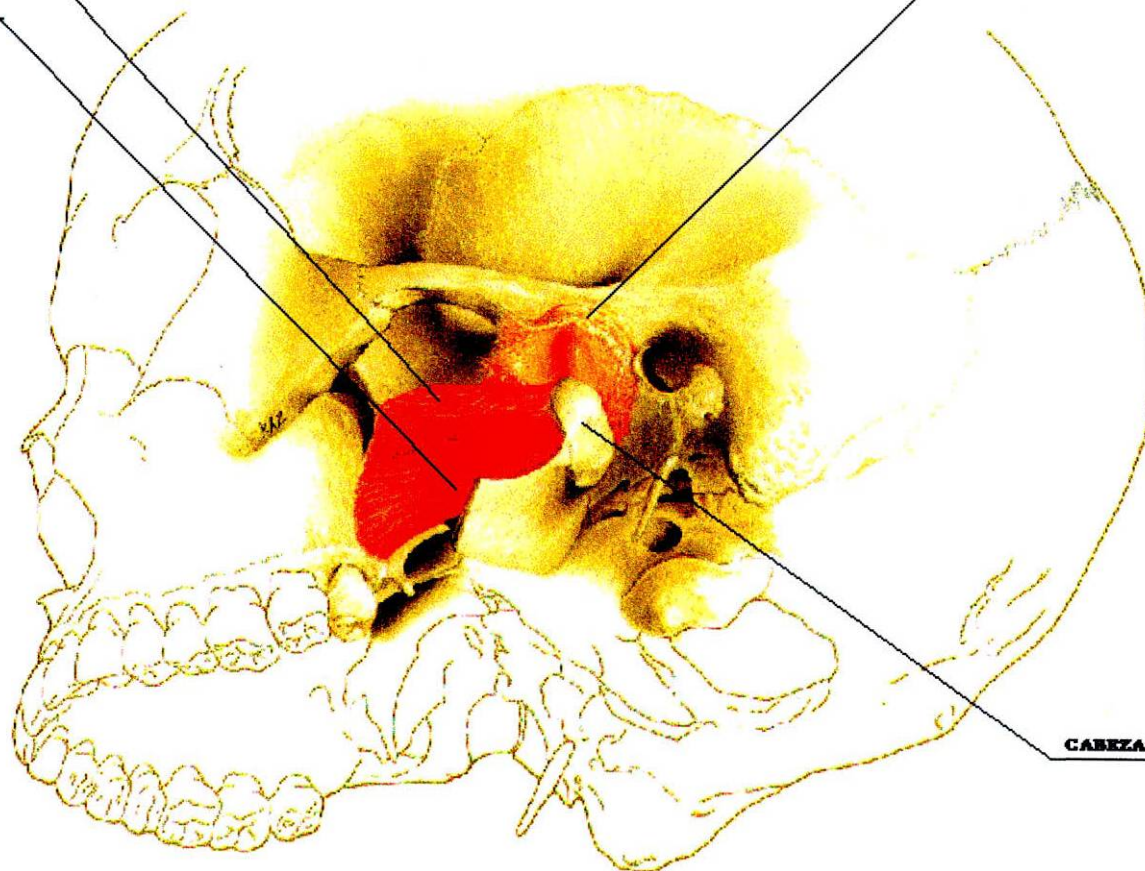


**CABEZA INFERIOR DEL
PTERIGOIDEO EXTERNO**

**CABEZA SUPERIOR
DEL PTERIGOIDO
EXTERNO**

**CABEZA INFERIOR
DEL PTERIGOIDO
EXTERNO**

DISCO ARTICULAR



CABEZA DE LA MANDIBULA

INSERCIÓN:

Fascículo Superior o esfenoidal: Se inserta directamente en la cara anterior de la cápsula articular, e indirectamente en la parte anterior del disco articular.

Fascículo inferior o pterigoideo: Se inserta en la cara anterointerna del cuello del cóndilo.

FUNCION:

Lateralidad mandibular por contracción alterna, se contrae el del lado opuesto al del movimiento.

Protrusión en contracción simultánea, estabiliza el disco en apertura, la fuerza estabilizadora de este músculo, ayuda a evitar la dislocación durante la masticación.

Tiene acción sinérgica con los suprahioides en los movimientos de apertura y protrusión.

INERVACION:

Nervio pterigoideo, rama del nervio temporobucal, rama del nervio del maxilar inferior, tercera rama del trigémino.

IRRIGACION:

Arteria pterigoidea interna, rama descendente de la arteria maxilar interna, rama terminal de la carótida externa.

Microscopía de los Músculos Masticadores

En el músculo se pueden distinguir dos tipos de fibras musculares:

Las que se contraen lentamente y las que se contraen rápidamente. Todo músculo

contiene proporciones variadas de estas diferentes unidades de fibras, dependiendo de cual sea su función.

Las fibras lentas son económicas respecto de su demanda energética, produciendo una contracción lenta y sostenida, y se usan para mantener la tensión. Tienen muchas mitocondrias y un metabolismo de tipo oxidativo, su miosina hidroliza el Adenosintrifosfato (ATP). Se han clasificado de esas fibras de tipo I, músculo rojo o músculo que contiene miosina lenta.

Las fibras musculares rápidas, en contraste tienen menos mitocondrias, y un metabolismo no oxidativo, contienen miosina que hidrolizan rápidamente al ATP y que producen movimientos vigorosos y rápidos. Tales fibras se han descrito como de tipo II, músculo blanco o músculo que tiene miosina rápida.

En los músculos esqueléticos del tronco y los miembros hay una distinción bastante clara entre las fibras musculares rápidas y lentas; la proporción en la cuál coexisten refleja exactamente la función del músculo.

En los músculos de la masticación hay fibras musculares intermedias adicionales que contienen una mezcla de miosinas rápidas y lentas.

Con esto se indica que los músculos de la mandíbula humana son notablemente especializados y apoya observaciones de tipo fisiológico que dicen que a las unidades motoras de los músculos masticatorios muestran un espectro continuo de

contracción. (Ten Cate, 1992).

De acuerdo a los datos embriológicos, el único músculo verdaderamente articular es el pterigoideo externo.

La posición de la mandíbula en apertura se demuestra una relación íntima entre el disco, el masetero y el temporal. Los músculos masetero y temporal se adhieren al disco de la ATM y se oponen a la tracción anteromedial y sostenida por el disco durante la acción del cierre del músculo pterigoideo externo.

La adhesión del músculo temporal y masetero dependen de la naturaleza de los tejidos que se insertan en la articulación; las fibras musculares histológicamente reconocidas que se relacionan directamente al disco con las del pterigoideo externo.

(Pierre Carpentier; Richard Marguelles- Bonnet, Jean Pierre Young; 1993).

Se concluyó que el músculo pterigoideo externo consta de dos partes separadas: una cabeza superior y una cabeza inferior.

En la interfase disco-músculo se encontró que el músculo pterigoideo externo tiene tres adhesiones y esta insertada en el disco, así como en la cápsula articular y el cóndilo.

El músculo pterigoideo tiene tres funciones principales:

- Producir movimientos laterales, por acción unilateral de la mandíbula.
- Mover el disco y el cóndilo hacia adelante y
- Estabilizar el complejo cóndilo disco.

(Ove. Bertilsson, Dan Strom, 1995).

Una parte del músculo pterigoideo externo está adherida a la parte restante de la cabeza superior del músculo, este está adherido al cóndilo de la mandíbula.

El músculo está firmemente adherido a la cápsula y está al disco articular dando la clara impresión de que el disco está conectado al músculo. Lateralmente hay una fascia del músculo masetero.

Quizás la función es prevenir que el disco y a la cápsula se mueven posteriormente durante el cierre y el estabilizado del complejo condilar (Heylings, Nelsen, Mc Kell, Charles Mc Neill;1995).

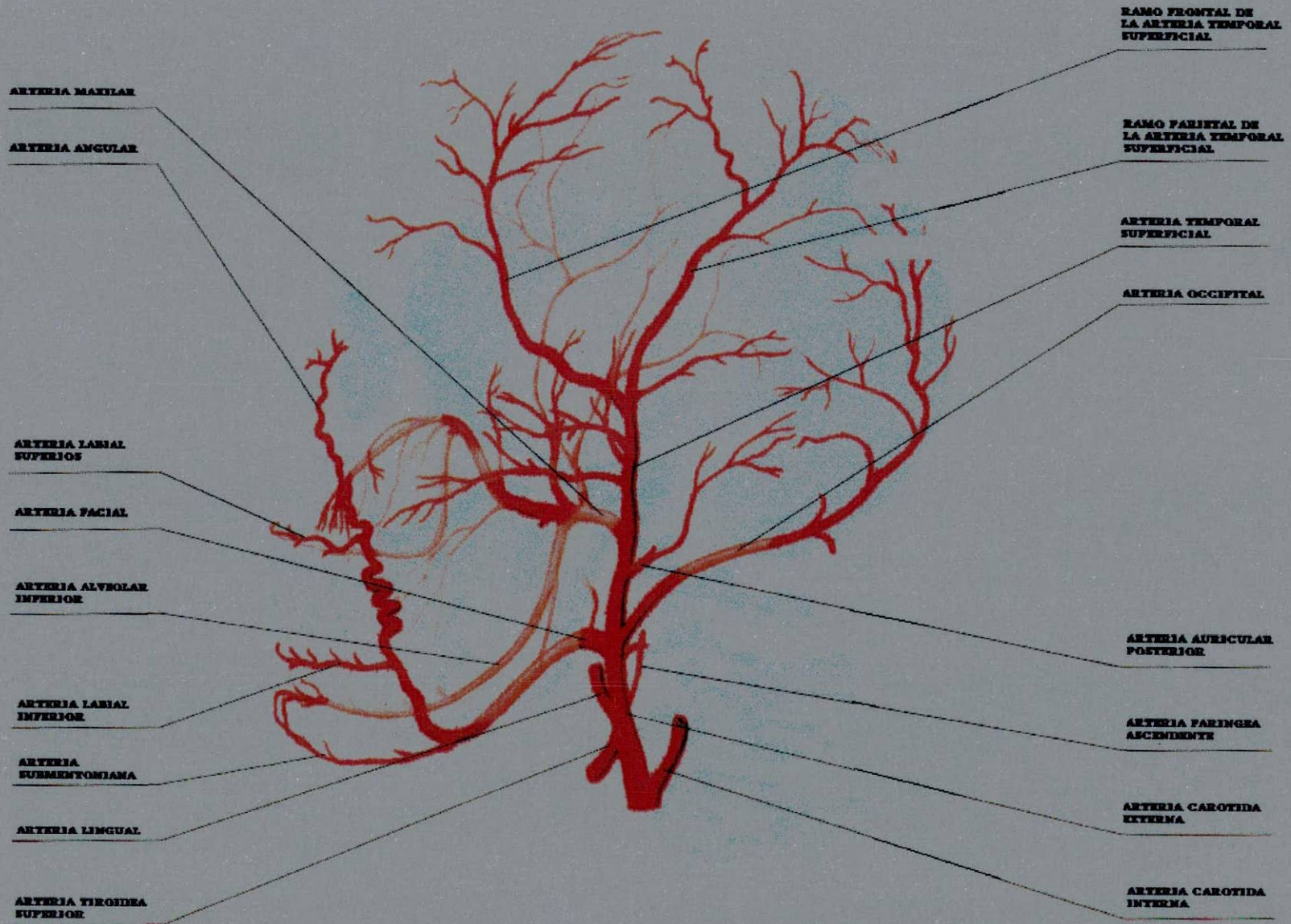
1.4.4. Irrigación de la Articulación Temporomandibular

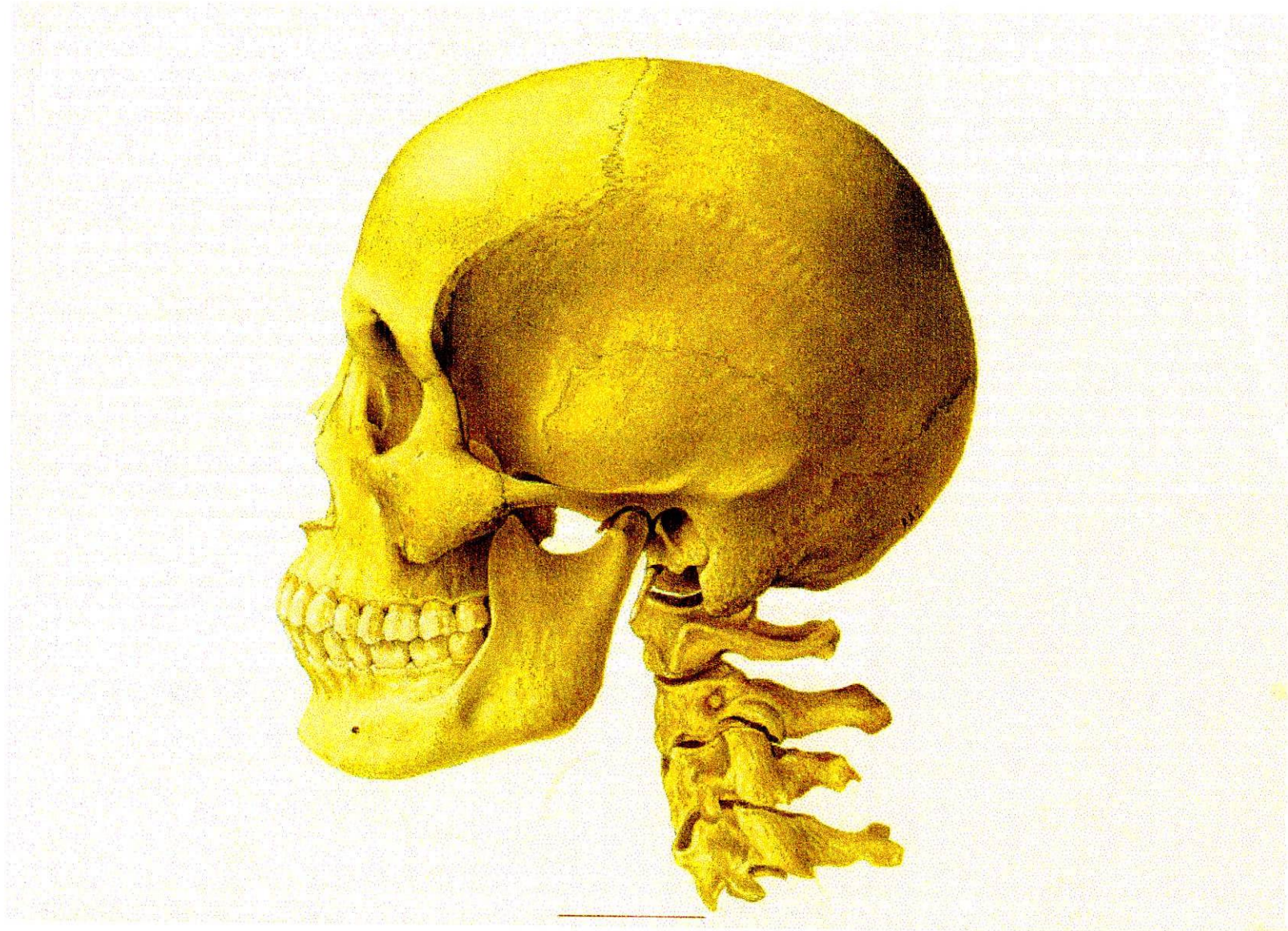
La arteria Maxilar interna a través de su rama Auricular Profunda. El plexo pterigoideo provee el principal sistema de drenaje. El plexo vascular es abundante en la pared de la cápsula donde se asocia con la producción de líquido sinovial.

Las arterias que intervienen en la articulación temporomandibular:

- Arteria Temporal Superficial (Terminal de la Carótida Externa)
- Arteria Timpánica (ascendente de la Maxilar Interna)
- Arteria Meníngea Media (ascendente de la Maxilar Interna)
- Arteria Auricular Posterior (colateral de la Carótida Externa)
- Arteria Palatina Ascendente (descendente de la Maxilar Interna)
- Arteria Faríngea Superior (colateral de la faríngea Inferior)

(Williams & Warwick 1985).





1.4.5. Inervación de la Articulación Temporomandibular

La Articulación Temporomandibular está inervada por el trigémino (rama mandibular) a través de su rama Auriculotemporal.

Los receptores son principalmente terminaciones nerviosas libres que se disponen profusamente por toda la cápsula articular.

Los receptores de la articulación juegan un papel importante en la percepción de la posición de la mandíbula, una capacidad que se pierde cuando se inyecta anestesia dentro del espacio articular.

El nervio Temporomaseterino , rama de trigémino (Williams & Warwick, 1985).

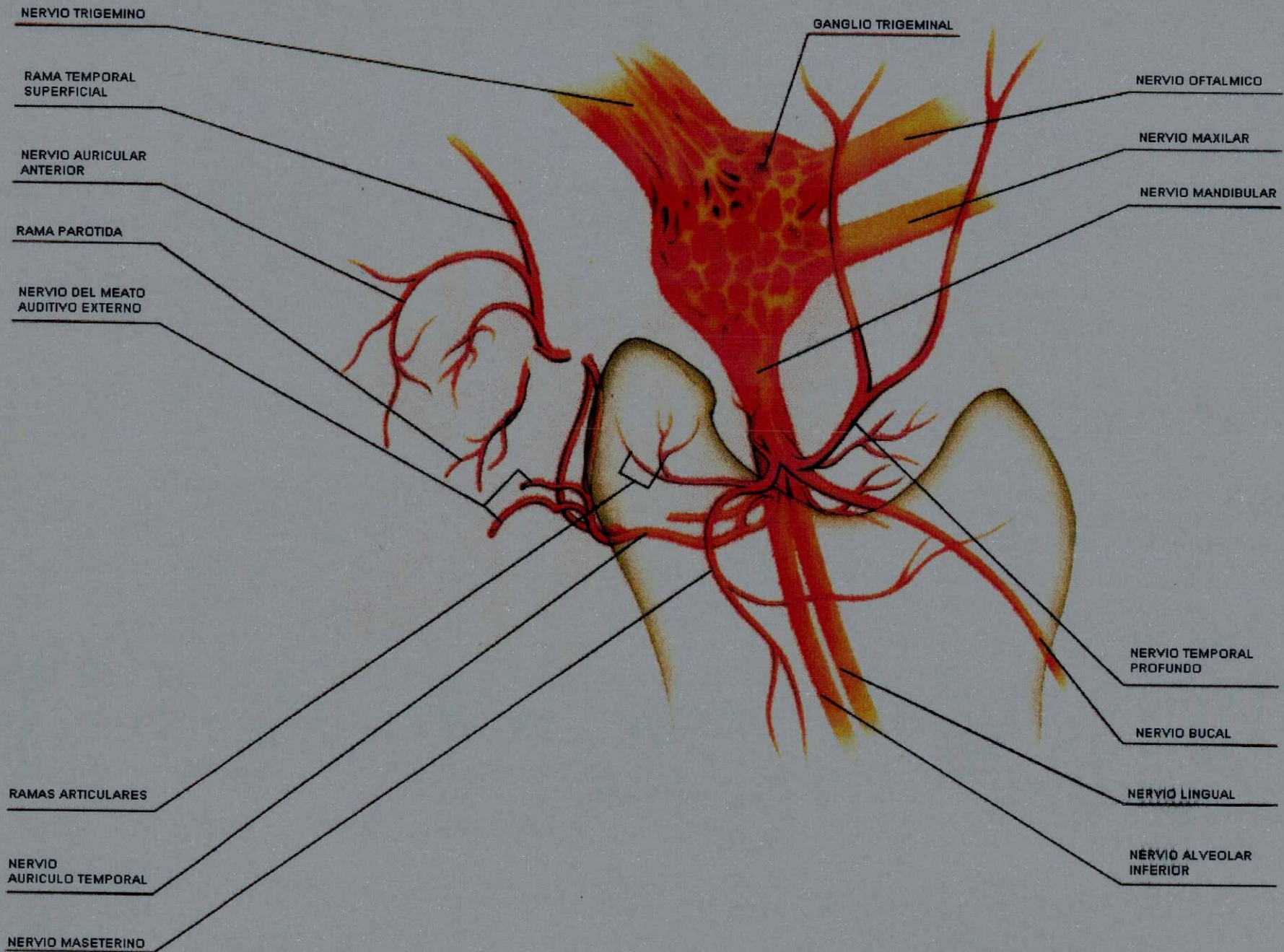
Los nervios auriculotemporal, masetero y temporal profundo posterior, pasan por las vecindades de la articulación temporomandibular (ATM) Humana e inervan esta región.

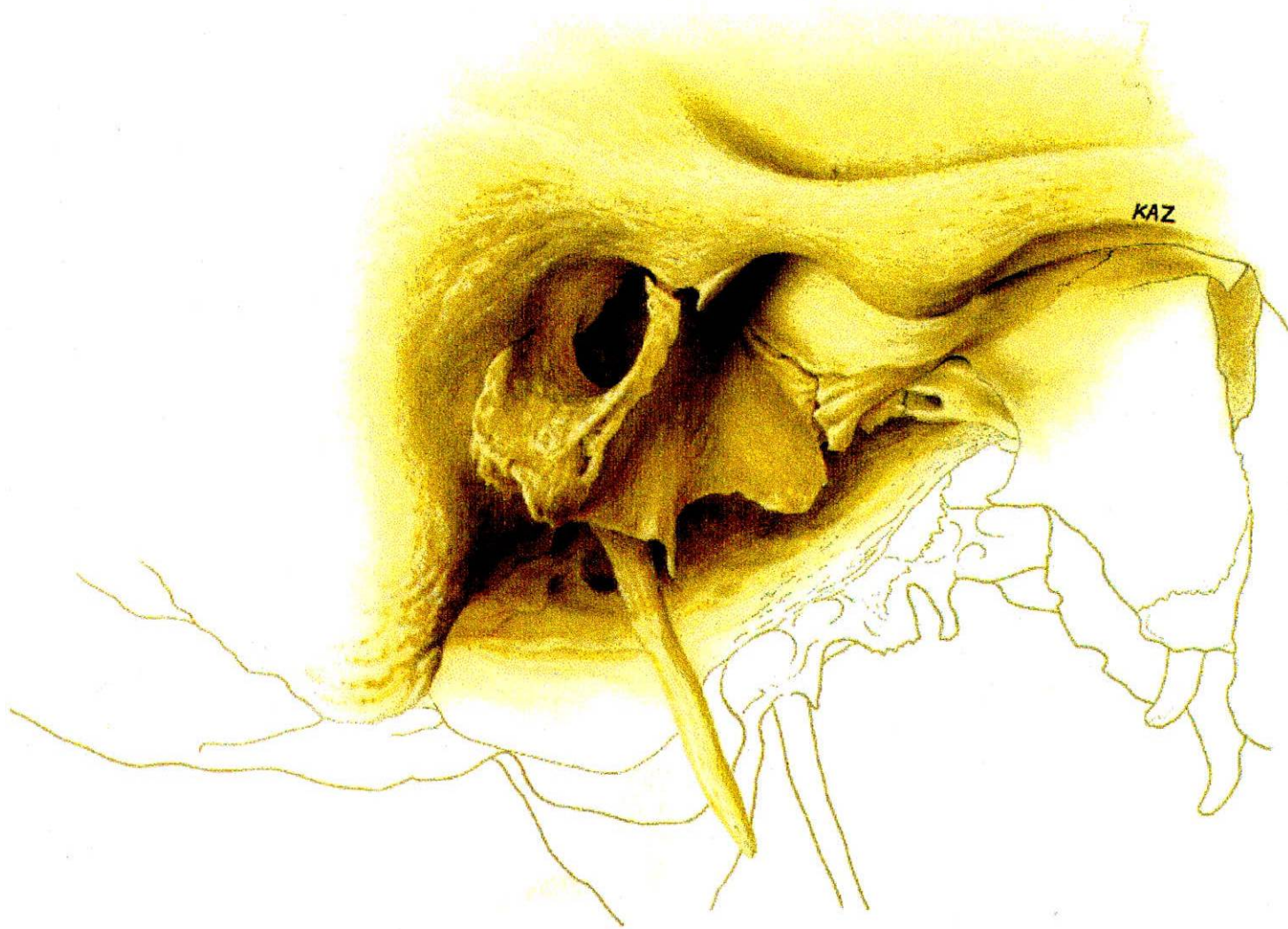El nervio auriculotemporal inerva la cápsula de la ATM, la membrana timpánica, la piel del meato acústico externo, la parte superior de la aurícula, el tragus del oído la región temporal, la glándula parótida, y el cuero cabelludo.

Los nervios masetero y temporal profundo posterior, son principalmente nervios motores con filamento, distribuídos por la parte anterior de la cápsula de la ATM.

Se ha reportado varios de los síntomas causados por el atrapamiento del nervio auriculotemporal asociados con los desordenes de la ATM .

En el material de Sicher el curso del nervio auriculotemporal detrás del cóndilo se demostró consistentemente que está a un nivel por debajo del hueso timpánico, los que evita la compresión del nervio.





Cuando un disco se desplaza, la adhesión del disco es empujada hacia arriba en el espacio articular, como consecuencia, se ejerce una presión en la cápsula articular y el tejido conectivo circundante.

Este estudio demostró que el desplazamiento del disco puede resultar en una dislocación superior del tronco nervioso en el espacio medial o anteromedial casi en contacto con el cóndilo.

También se ha reportado que el nervio auriculotemporal se entremezlan con el nervio facial y el nervio auricular principal por lo tanto los pacientes con irritación de estas ramas dentro de la región de la ATM podría presentarse con síntomas de dolor u otras distorsiones sensoriales en el ángulo de la mandíbula y la parte posterior de la cara.

Se concluyó que la observación clínica, que los discos desplazados pueden estar asociados con ataque de dolor en diferentes áreas inervadas por la tercera rama del trigémino como son el nervio auriculotemporal, alveolar inferior, lingual, masetero y temporal profundo posterior.

En el estudio realizado en pacientes trigeminal y disfunción mandibular, los ataques de dolor se eliminaron con rehabilitación de la función mandibular. El dolor parecido a la neuralgia puede ser causado por el atrapamiento del nervio en la región de la ATM (ANN- Sofi Johansson, DDS. Anika Isberg, DDS andgoran Isacson, DDS 1990).

1.5. OBJETIVOS

1.5.1. General

Determinar conocimientos sobre las estructuras anatómicas e histológicas de la Articulación Temporomandibular Humana (A.T.M.).

1.5.2. Específicos

- A. Describir las estructuras involucradas en la morfofisiología de A.T.M. en seres humanos.
- B. Conocer los componentes histológicos de las estructuras que forman parte de la Articulación Temporomandibular Humana (A.T.M.), como son:
Componente Temporal, Componente Mandibular, Componente Discal y Medios de Unión.
- C. Correlacionar las estructuras normales de la A.T.M. según los conocimientos teóricos, adquiridos en el transcurso de la carrera con lo que realmente se encontraría al realizar la práctica de anfiteatro.

2. METODO

2.1. TIPO DE ESTUDIO

Es un estudio descriptivo observacional.

2.2. POBLACION

7 Articulaciones Temporomandibulares Humanas.

2.3. VARIABLES

2.3.1. ESTRUCTURAS

- Componente Temporal
- Componente Mandibular
- Componente Discal
- Medios de Unión

2.3.2. MIOLOGIA

- Músculo Temporal.
- Músculo Masetero.
- Músculo Pterigoideo Interno.
- Músculo Pterigoideo Externo.

2.3.3. HISTOLOGIA

- Hueso Compacto
- Hueso Esponjoso
- Tejido Conectivo de Recubrimiento
- Tejido Conectivo Fibroso Denso
- Médula Osea
- Músculo Liso y Estriado

2.4. INSTRUMENTOS

7 Articulaciones Temporomandibulares en seccionamientos sagitales, frontales y horizontales.

2.5. PROCESAMIENTO DE LA INFORMACION

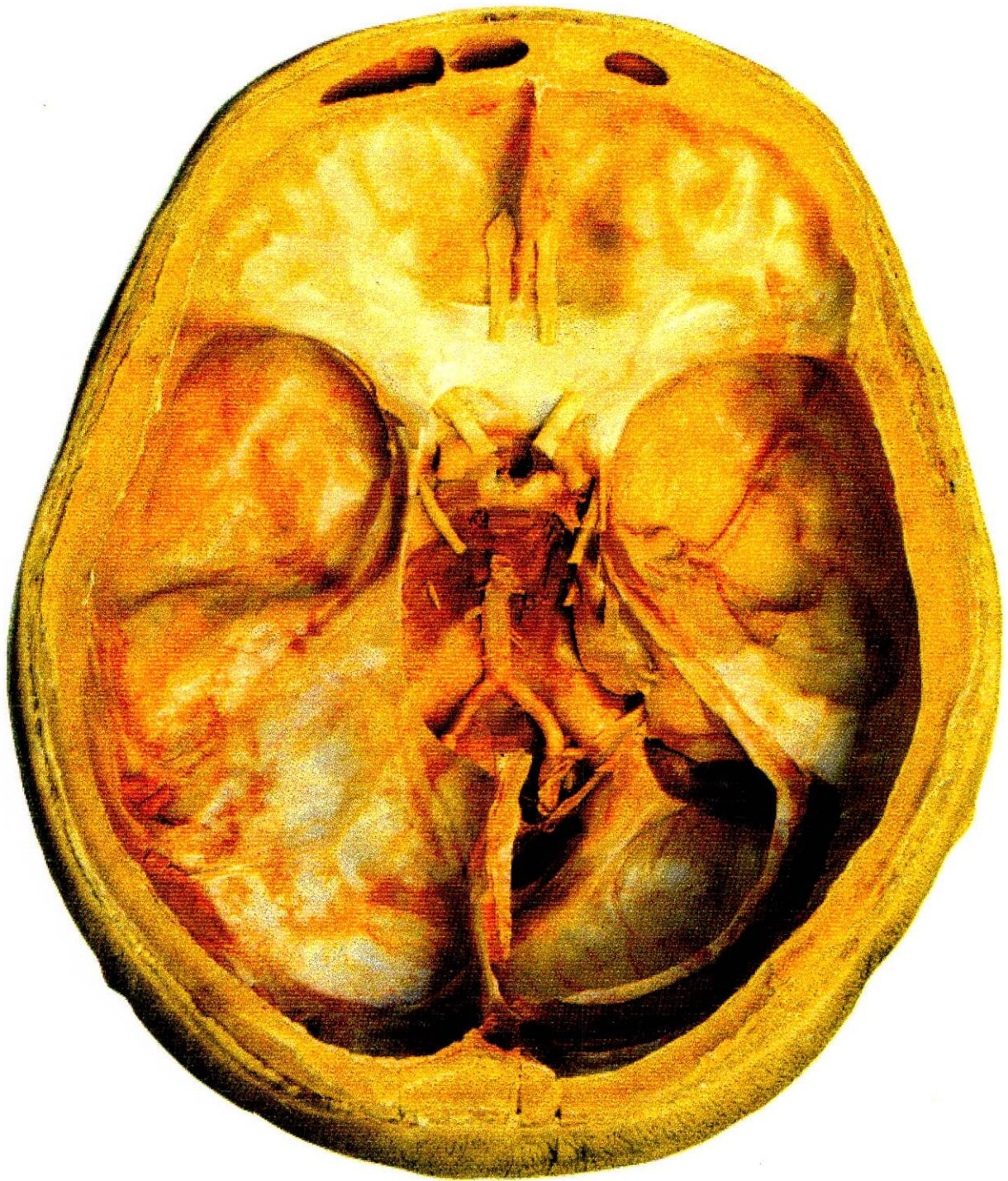
2.5.1. Procedimiento Anatómico

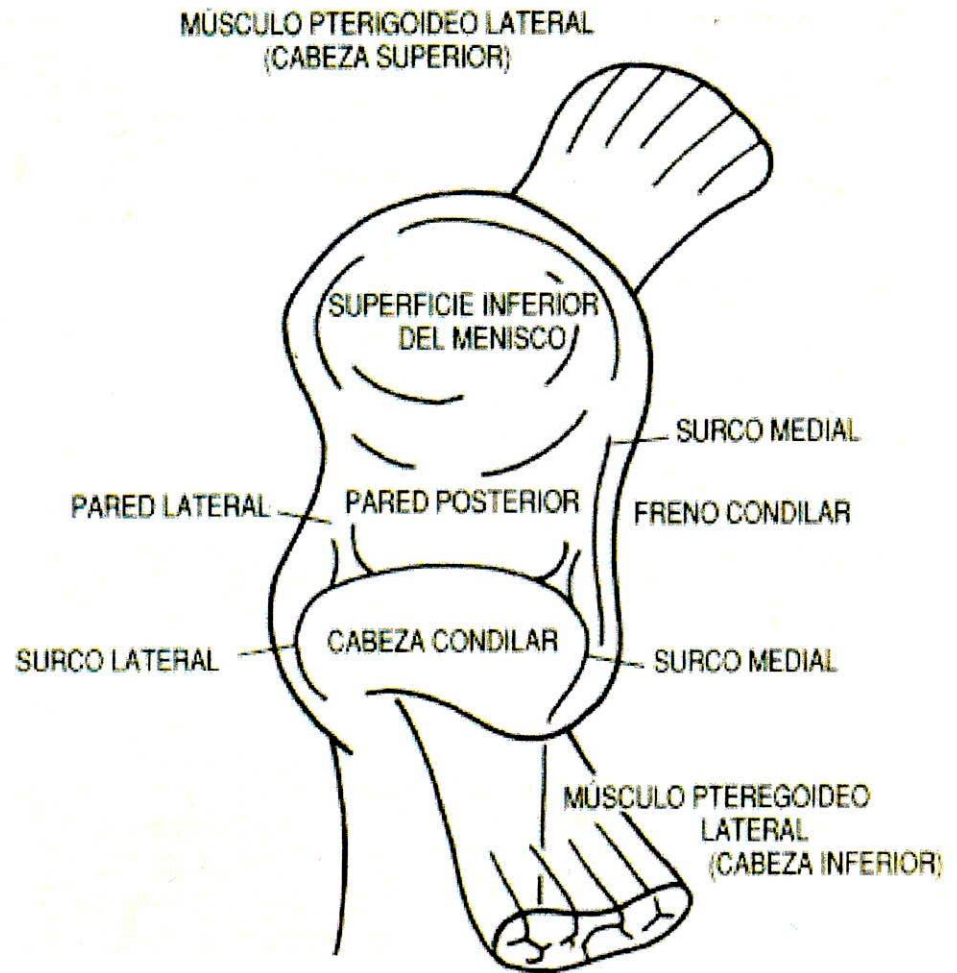
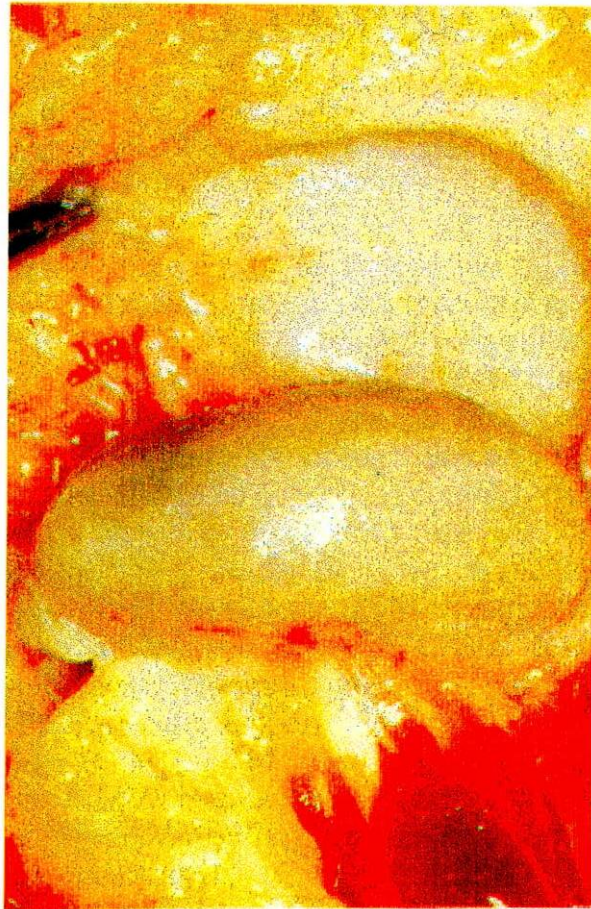Se obtuvieron siete articulaciones temporomandibulares humanas, estas se recortaron en forma de cubos, tres para cortes anatómicos macroscópicos, y tres para cortes histológicos, la última articulación se dejó como referencia macroscópica sin ningún corte para entender la tridimensionalidad la ATM.

Tanto para los cortes anatómicos como para los histológicos se realizaron estos, cada uno en un plano del espacio. El primero en un plano sagital, es un plano imaginario que divide a un cuerpo en dos partes, una derecha y una izquierda. El segundo en un plano frontal que es aquel que divide un cuerpo en anterior y posterior. El tercero el plano horizontal que divide un cuerpo en dos partes, un superior o cefálica y otra inferior o caudal.

Para la obtención de los cubos en el anfiteatro se procedió a hacer una disección de cuero cabelludo, en los cráneos, se localizaron tres puntos craneométricos, lamda, pterion, y bregma y se procedió a realizar los cortes con una sierra eléctrica uniendo bregma con pterion y lamda con pterion.

Se retiró la parte de la bóveda craneana, posteriormente se hizo la extirpación de todo el cerebro y cerebelo y se procedió con la sierra eléctrica ha realizar los cortes intracraneanos para los límites de estos cubos, el límite anterior está determinado





por el ala menor del esfenoides, el límite posterior lo determina la pared posterior del conducto auditivo externo, el límite interno esta determinado por la apófisis clinoides y el surco para el seno petroso inferior y el limite externo son los límites propios del hueso temporal.

Para el corte inferior posteriormente se desprendió piel y la fascia de la parte posterior y lateral de la cara para realizar un corte inferior a 3 cm por debajo de de la escotadura sigmoidea. Para la delimitación final de los cubos.

Luego se preservaron en recipientes de vidrio totalmente herméticos, e inmersos en formaldehído al 10 %. Se procedió a limpiar estas estructuras anatómicas para una mejor interpretación y manejo, se tomo como referencia el conducto auditivo externo, tres cm hacia arriba y hacia abajo, y cuatro hacia adelante y hacia adentro.

Posteriormente se procedió a determinar la verdadera horizontal, la verdadera frontal y la verdadera sagital, para realizar cortes cada cm, en cada uno de los planos para la verdadera horizontal se tomo como referencia la raíz del cigoma, desde su parte anterior y posterior a unirse con el agujero oval, para la verdadera frontal se tomó como referencia la pared posterior del conducto auditivo externo y para la verdadera sagital se tomo una perpendicular de la raíz longitudinal del cigoma, posteriormente se procedió a realizar la totalidad de los cortes cada cm hasta completar la totalidad de los cubos, se procedió a deshidratar los tejidos en una concentraciones de alcohol de 50 al 100% con intervalos de 10% cada tercer día.

2.5.2. Procedimiento Histológico

Se llama técnica histológica al conjunto de métodos que sirven para preparar los tejidos para el examen microscópico.

Antes del examen los tejidos se someten al siguiente proceso de rutina, con el objeto de preparar los cortes delgados adecuados para observarlos con el microscopio.

Proceso de los Tejidos:

El proceso de un tejido se resume de la siguiente manera:

- A. Obtención del tejido.
- B. Fijación.
- C. Deshidratación.
- D. Aclaramiento
- E. Impregnación o Inbibición
- F. Inclusión
- G. Corte
- H. Coloración.
- I. Montaje

Estos procesos se logran manipulando los tejidos a mano o con un procesador automático de tejido llamado Autotecnición.

A. Obtención del Tejido:

La obtención del tejido varía según donde proceda, puede ser de una biopsia, material quirúrgico o de una autopsia; en este último caso debe obtenerse la muestra lo antes posible, después de la muerte del organismo antes que los cambios químicos que sufren las células pos-mortem la descompongan progresivamente (Autolisis) y cambie su aspecto.

B. Fijación:

Consiste en la conservación de los tejidos, de tal forma que estos presenten un aspecto lo mas parecido posible al que tuvieron en vida.

Para esto usamos sustancias llamadas Fijadores, que tienen la propiedad de coagular las proteínas ocasionando su muerte rápida de la célula con conservación de las características del núcleo con precipitación y fijación de las organelas del citoplasma. En resumen se puede decir que la fijación es la fase de la técnica de los componentes de tejido, de modo que aquello que se va a observar con el microscopio, correspondiendo a lo que existía cuando los tejidos formaban parte del cuerpo del animal vivo.

El tiempo de fijación depende del espesor del tejido a fijar.

Tipos de fijadores:

1. Fijadores Físicos:

- a. El calor,
- b. desecación y
- c. frío.

2. Fijadores Químicos:

Que fueron aquellos que utilizamos en nuestro estudio.

Tenemos dos fijadores químicos:

- a. Fijadores químicos simples.
- b. Fijadores químicos compuestos.

Fijadores químicos simples:

Son aquellos formados por un solo componente. Ejemplo: ácidos orgánicos e inorgánicos, sales metálicas, aldehídos y alcoholes, que este último, fue utilizado para nuestro estudio.

Fijadores químicos compuestos:

Son aquellos que generalmente están compuestos por varios fijadores simples, combinando en esta forma las características de sus diferentes. Ejemplo: El fijador de Zenker.

C. Deshidratación:

Es la sustitución del agua que contiene los tejidos por el alcohol de grado creciente, hasta que los tejidos no contengan ninguna sola gota de agua, solamente el líquido deshidratante que se utilice.

Los líquidos deshidratantes más usados son: alcohol etílico de grado creciente, alcohol absoluto, alcohol isopropanol y la acetona.

En la deshidratación tenemos en cuenta

- a) Volumen del líquido deshidratante con relación al de la placa.
- b) Agitación, mientras dure la deshidratación debe agitarse suavemente.
- c) Tiempo: está dado según el tamaño de la pieza, así una pieza de mayor tamaño lógicamente necesitará permanecer mas tiempo en el líquido deshidratante que una más pequeña, además este proceso debe llevarse a cabo en forma lenta y progresiva.

D. Aclaramiento:

El proceso de aclaramiento, se inicia una vez convenientemente deshidratados los tejidos deben pasar a un líquido que sea soluble en alcohol absoluto, y que mezcle con la parafina. Pertenecen a estas sustancias, el xilol, benzol, cloroformo, etc.

E. Impregnación e Inhibición:

Los tejidos tienen que ser embebidos y envueltos por una sustancia de consistencia firme.

Las sustancias más usadas son:

- Gelatina,
- Celoidina y
- Parafina.

La parafina que es la que más utilizamos son mezclas de hidrocarburos saturados, constituyendo uno de los últimos productos de la destilación del producto.

Generalmente usamos parafina que tienden entre 55 grados y 60 grados según la temperatura ambiente.

F. Inclusión:

La inclusión consiste en educar las piezas debidamente fijadas, deshidratadas, aclaradas y embebidas en parafina, en unos moldes o ángulos con parafina fundida a sesenta grados orientamos la pieza con ayuda de unas pinzas de disección sin garra.

G. Corte:

Una vez la parafina fundida, tenemos nuestra preparación lista para hacer los cortes, pero antes tenemos que emparejar los bloques y quitar el sobrante de parafina con la ayuda de un cuchillo, hacemos un bloque en forma de pirámide y lo fijamos

derritiendo un poco de parafina con una espátula caliente a una platina metálica o a un soporte de madera.

H. Coloración:

Como coloración en referencia se utilizó Hematoxilina-Eosina, para determinar la concentración de Proteoglicanos, la coloración de PASS y finalmente para diferenciar concentraciones de Colágeno, Tricromo de Mallory.

Las coloraciones pueden obtenerse con colorantes que se clasifican en naturales y sintéticos. Los colorantes se utilizan en soluciones acuosas.

I. Montaje de los Cortes:

Una vez obtenidos los cortes, se depositan con la ayuda de las agujas o de los pinceles en el baño flotando con agua, y un poco de gelatina, a la temperatura adecuada, pues el agua fría no ayudaría a extender los cortes, y muy caliente no infundiría la parafina, desintegrando en esta forma los tejidos.

Teniendo los cortes flotantes procedemos con los pinceles o las agujas de disección a quitarles las burbujas de aire o arrugas que se hayan formado, luego introducimos la lámina portaobjetos y luego recogemos una o varias muestras de tejido.

Obtenidos los cortes se marea, con un lápiz de punta de diamante para evitar que se nos confundan con otros similares; se colocan en una canastilla metálica o de vidrio y se llevan a una estufa de 60 grados centígrados donde se dejan secar por espacio de media hora. Con el fin de que la parafina se funda y en esta, forma los cortes bien adheridos no se desprende en el siguiente proceso de decoloración.

3. RESULTADOS

3.1. Cortes Sagitales

Descripción Macroscópica

Para los cortes anatómicos en el plano sagital se procedió a realizar cortes de afuera hacia adentro.

- **Primer Corte:**

El primer corte o el más superficial tiene dos caras, la cara lateral o externa y una cara medial o interna.

En el análisis o interpretación la cara lateral o externa iniciamos con:

Tiene fibras del músculo temporal, en la parte anterior tenemos el borde anterior de la raíz longitudinal del cigoma y posteriormente tenemos la parte más externa del conducto auditivo externo.

Como podemos observar este corte es un corte muy superficial donde lo único que nos muestra son fibras musculares de la región.

En la cara medial de este primer corte sagital diferenciamos las siguientes estructuras:

En la porción superior encontramos las fibras de el músculo temporal debajo de estas tenemos una porción ósea que corresponde a la cavidad glenoidea y al cóndilo del temporal o raíz transversa del cigoma en su parte más lateral, hacia la derecha

vemos claramente el conducto auditivo externo y anterior a este con respecto al cóndilo de la mandíbula tenemos gran parte de la glándula parótida. En el centro del corte tenemos cóndilo de la mandíbula donde podemos diferenciar muy claramente el hueso esponjoso que lo compone al igual que una capa de tejido conectivo fibroso denso de recubrimiento que de igual forma recubre la cavidad glenoidea y cóndilo del temporal, interpuesto entre las dos estructuras la parte más lateral del disco articular, y posterior a este se podría observar una pequeña porción de la cápsula articular, en la parte inferior tenemos parte de la rama ascendente de la mandíbula, y anterior a esta tenemos el tendón del músculo del temporal.

- Segundo Corte:

En el segundo corte por su cara lateral, en él identificamos inserciones del músculo temporal inferior a estela cavidad glenoidea y cóndilo del temporal con su superficie de tejido conectivo fibroso de recubrimiento; en la parte anterior las inserciones del tendón del temporal a la apófisis coronoides y superior a ellas nuevas fibras del músculo del temporal, inferior a este músculo tenemos parte de la apófisis coronoides y más inferior a este tenemos la rama ascendente de la mandíbula, en el centro encontramos el cóndilo del temporal, si detalláramos esta estructura observamos claramente tejido óseo compacto y tejido óseo esponjoso, superficie de recubrimiento y separando las dos superficies articulares claro y definido el disco articular.

En la zona posterior, se encuentra la zona retrodiscal y la cápsula articular, y el conducto auditivo externo y posterior al cóndilo se encuentran las fibras de inserción del músculo temporal.

En el corte número dos, por su cara medial en la parte central se encuentra el cóndilo de la mandíbula, se observa el disco articular y más posterior a él se encuentra la zona retrodiscal, más inferior tenemos parte de la glándula parótida, más posterior tenemos conducto auditivo externo. En la parte inferior encontramos la rama ascendente de la mandíbula y al lado izquierdo tenemos las inserciones del Pterigoideo Externo superior a nivel del disco articular y cuello de cóndilo, y el fascículo inferior sólo se inserta a nivel del cuello del cóndilo, y superior a estos se encuentra la raíz transversa del cigoma o cóndilo del temporal.

- Tercer Corte:

Tercer corte por su cara lateral, en el aspecto posterior el conducto auditivo y en el aspecto anterior inserciones del pterigoideo externo; en el límite superior, base del cráneo y en el inferior la porción condilar de la rama ascendente de la mandíbula.

Lo más importante de este corte es el poco o casi nulo grosor que separa la cavidad glenoide de la base del cráneo, apreciando claramente la forma concava-convexa de la cavidad glenoidea y la eminencia articular; inferior a esto encontramos el disco articular y se encuentran las inserciones de la zona retrodiscal o la zona bilaminar; anterior a todo lo mencionado tenemos las inserciones musculares del pterigoideo externo al disco y cápsula articular, al igual que al cuello del cóndilo, en esta zona se diferencia tejido óseo esponjoso y tejido óseo compacto, acompañando a este complejo superficie de recubrimiento, en la parte inferior a nivel del conducto auditivo externo alcanzamos a observar fibras o estructuras de la glándula parótida.

Tercer corte por su cara medial, observamos nuevamente el grosor de la pared o del techo de la cavidad glenoidea, observamos inferior a esto el disco articular, más grueso en esta zona, observamos el ángulo de la eminencia y observamos las inserciones musculares, es importante resaltar en este corte como en un aspecto tan medial de la articulación donde ya no se ve cóndilo mandibular sino el polo lateral del cóndilo todavía hay bastante cantidad de inserciones del músculo pterigoideo externo, tanto superior como inferior.

- Cuarto corte:

Cuarto corte, aspecto lateral, en su parte posterior el conducto auditivo externo, más anterior a este se encuentra glándula parótida, hacia la zona central encontramos la apófisis estiloides y en el límite anterior la inserción y gran cantidad del músculo pterigoideo externo.

Cuarto corte aspecto medial, en el encontramos a nivel anterior fibras del músculo pterigoideo externo, la zona mas medial de la articulación temporomandibular al igual que en la zona central la apófisis estiloides y en la zona posterior las celdillas mastoideas.

Descripción Microscópica

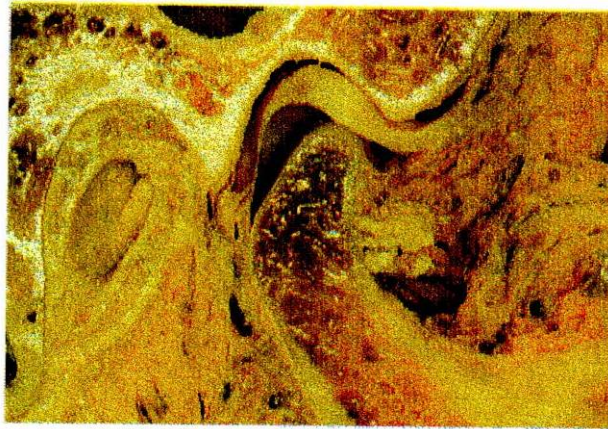
En una vista lateral en la coloración de Hematoxilina-Eosina lo que se puede apreciar es una ruptura superficial de el tejido fibroso de recubrimiento que rodea al cóndilo, en la parte central un disco articular bien conformado, hacia la parte lateral del corte se observa un engrosamiento del disco, para luego observar la terminación del cóndilo articular donde se distingue una aposición de tejido fibroso muy seguramente debido a un trauma.

En una vista medial en coloraciones de Hematoxilina- Eosina y PASS se puede observar una articulación completamente normal, donde se distinguen sus

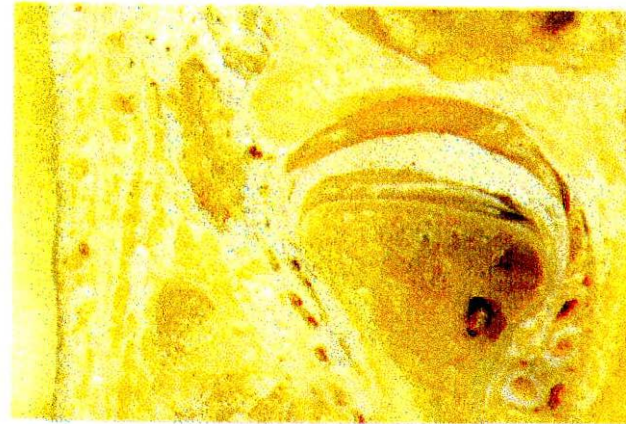
componentes en perfectas condiciones es de recalcar la regularidad y continuidad de las superficies articulares, al igual que el cartílago fibroso y el hueso del cóndilo.

En Tricromo de Mallory se distingue el contraste existente entre el cartílago fibroso sobre el cóndilo mandibular y las otras estructuras adyacentes.

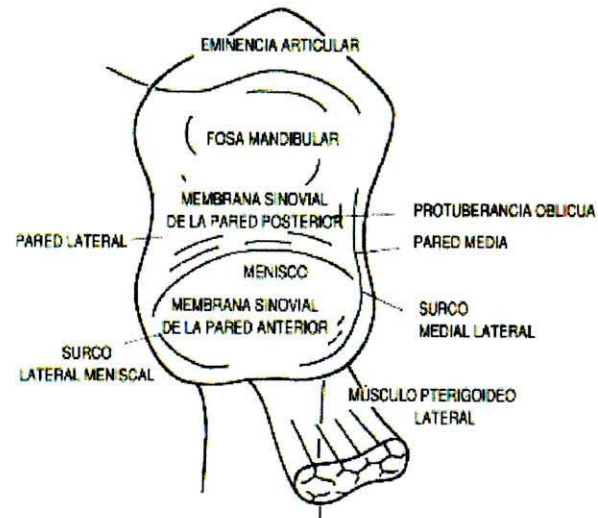
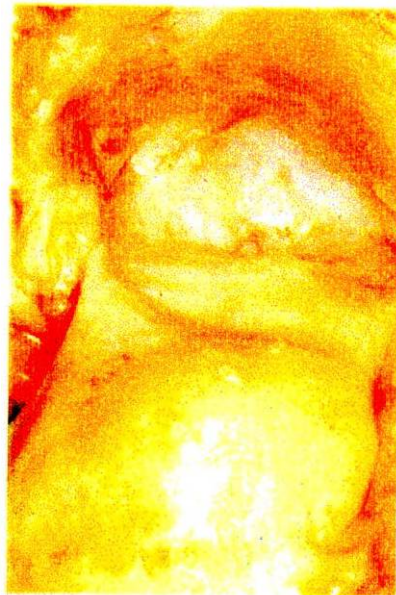



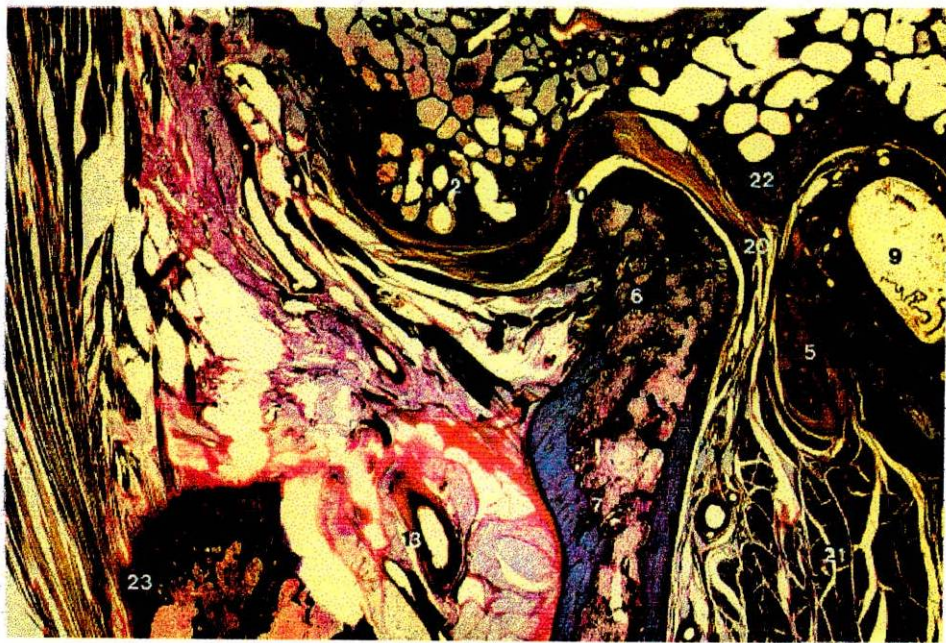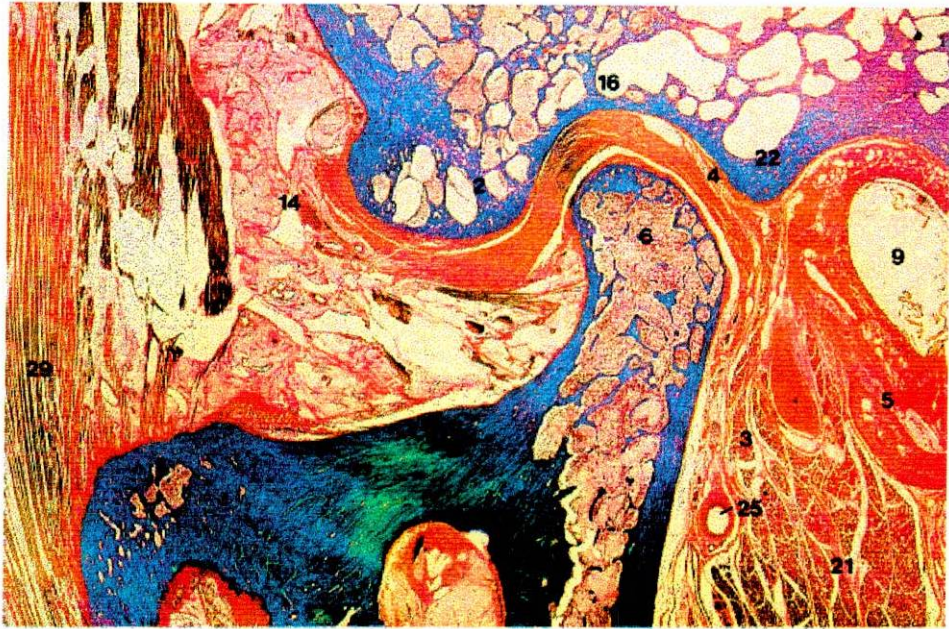A Sección sagital de la ATM.



B Sección frontal de la ATM.



A Vista superior del espacio articular superior (a la izquierda, cadáver, y a la derecha, diagrama).



3.1.2. Cortes Frontales

Descripción Macroscópica

- **Primer Corte:**

En este primer corte, en la cara anterior tenemos la apófisis coronoides a nivel de donde se inicia la escotadura sigmoidea, en la parte superior tenemos el límite lateral del hueso temporal, más externo tenemos el músculo temporal. En la parte posterior fibras del pterigoideo externo, laterales a la cara externa del ala externa de la apófisis pterigoides.

- **Segundo Corte:**

Corte dos vista anterior, en la zona superior base de cráneo, inferior, rama ascendente de la mandíbula, escotadura sigmoidea, en la parte lateral superior raíz longitudinal del cigoma, fibras del pterigoideo externo y pocas fibras del músculo temporal.

Segundo corte, cara posterior; en la parte inferior segmento de la escotadura sigmoidea, ya a punto de unirse con la parte anterior del cóndilo de la mandíbula, en la zona superior la base del cráneo, interpuesto entre los dos tenemos fibras del pterigoideo externo, hacia medial encontramos los inicios del disco y cápsula articular.

- **Tercer Corte:**

Aspecto anterior de este corte, superior, base de cráneo; lateralmente apófisis coronoides en la zona central zona anterior de la cápsula, medial a la apófisis se observa fibras del músculo pterigoideo externo, hacia la base de cráneo encontramos el inicio en sentido anterior de la raíz transversa del cigoma o cóndilo del temporal.

Corte tres vista posterior, en estas estructuras que estamos observando diferenciamos cavidad glenoidea en una constitución laterointerna, cóndilo de la mandíbula, disco articular interpuesto entre las dos estructuras, con sus ligamentos colateral interno y colateral externo, cápsula articular en el aspecto lateral, ya algo de cápsula articular en el aspecto medial, fibras del pterigoideo externo para irse a insertar en la parte medial del cuello del cóndilo.

- Cuarto Corte:

Cara anterior de la articulación temporomandibular donde observamos cavidad glenoidea, cóndilo de la mandíbula, y posteriormente a él, la parte más posterior del disco articular, para diferenciar los espacios supradiscal e infradiscal. Las inserciones del disco articular, ligamentos colaterales interno y externo, fibras del pterigoideo externo para insertarse en el cuello del cóndilo en su cara medial.

Corte cuatro vista posterior, en la zona central encontramos las últimas fibras que conforman la zona bilaminar de la articulación temporomandibular, inferior y lateralmente encontramos la glándula parótida que está en relación con la articulación, en la parte superior y posterior de ella.

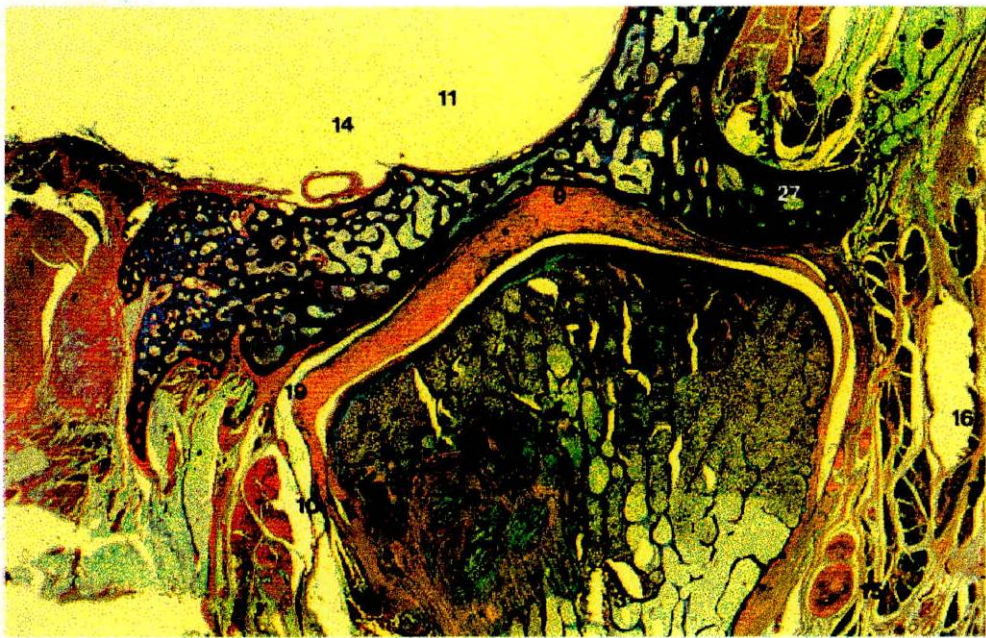
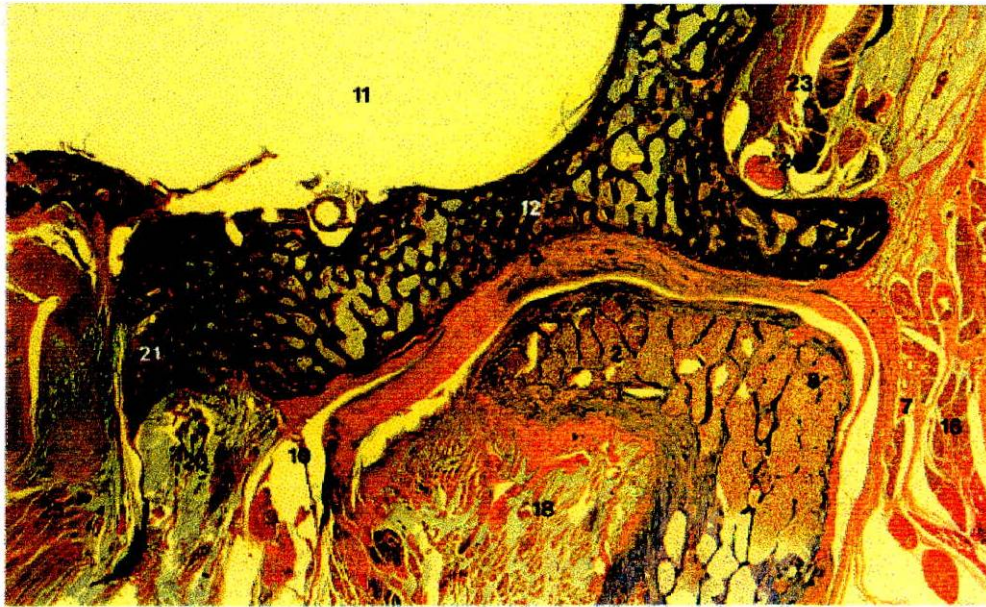- Corte cinco

Corte número cinco, cara anterior hueso del oído interno.

Descripción Microscópica

En una vista posterior, se observa el cóndilo, donde se diferencia la parte compacta de la parte trabecular y su médula ósea, además de la zona fibrilar, donde también se diferencia el disco en su tejido conectivo fibroso denso y una pequeña porción de cavidad glenoidea y con su tejido fibroso de recubrimiento.

En una vista anterior, se observa una alteración tanto en la continuidad del disco articular como en el tejido fibroso que recubre al cóndilo.



3.1.3. Corte Horizontal:

Descripción Macroscópica

- Primer corte:

Primer corte cara superior porción más alta de la base del cráneo, agujero oval, agujero redondo mayor, escotadura esfenoidea, porción petrosa del temporal, agujero rasgado anterior.

Primer Corte, cara inferior en el cuál tenemos en la porción lateral, límite del hueso temporal; porción medial, porción petrosa del temporal, agujero oval.

- Segundo corte:

Corte número dos, cara superior se ubica el fondo de la fosa craneal media; tenemos inserciones del músculo temporal en su vía de descenso en busca de la apófisis coronoides.

Corte número dos en su vista inferior, observamos lateralmente a la estructura ósea, las inserciones del músculo temporal. En la parte más anterior alcanzamos a observar una pequeña porción del arco cigomático.

- Tercer corte:

Corte número tres en su vista superior, en sentido posteroanterior encontramos el arco cigomático; medial a él encontramos las fibras del tendón del temporal y encontramos fibras del músculo pterigoideo externo.

Corte número tres en su vista inferior, en el aspecto posterior vale la pena recalcar conducto auditivo externo, tenemos fibras de la zona retrodiscal o colchón retrocondileo; anterior a él, el cóndilo de la mandíbula y en el observamos la

dirección de las fibras y la inserción de esas fibras del pterigoideo externo; lateral a él tenemos arco cigomático, más anterior apófisis coronoides; estas estructuras anatómicas son la inserción tendinosa del temporal y estas estructuras laterales, son las fibras del masetero que viene a insertarse en el arco cigomático, si se desplaza el cóndilo de la mandíbula en el se puede identificar polo superior del cóndilo en su aspecto medial y lateral, su vertiente posterior y su vertiente anterior con una zona de tejido de recubrimiento cartilaginoso fibroso denso de las articulaciones sinoviales; debajo de él queda delimitado en claro todo su contorno del disco articular, el cual si se desplaza de lateral a medial se puede identificar la pared posterior de la cavidad glenoidea; esta zona anterior encontramos la pared anterior de la cavidad glenoidea y el cóndilo del temporal o la raíz transversa del cigoma.

- Cuarto corte:

Tenemos el cuarto corte vista superior estructuras anatómicas importantes: en la zona posterior conducto auditivo, externo pared posterior de la cavidad glenoidea, tejido retrodiscal o zona bilaminar, cóndilo de la mandíbula, en la parte medial tenemos el músculo pterigoideo externo; anteriormente a él tenemos apófisis coronoides con las inserciones tendinosas del músculo temporal, lateralmente tenemos arco cigomático con las fibras musculares del masetero.

En la cara inferior, tenemos el origen del cuello del cóndilo, escotadura sigmoidea y parte inferior de la apófisis coronoides; en ella observamos como van apareciendo las fibras del pterigoideo externo, fibras del pterigoideo interno, apófisis estiloides y en la zona posterior la glándula parótida.

- Quinto Corte:

Corte número cinco, cara superior en la zona posterior apófisis mastoides con las celdillas mastoideas y anterior a ella tenemos toda la glándula parótida, en la parte posterior y medial la rama ascendente de la mandíbula, en la parte lateral tenemos el masetero, estas son inserciones del temporal en la parte alta, media y baja de la apófisis coronoides y la parte posterior e inferior del cuello del cóndilo.

Corte número cinco, vista inferior se observa parte de la rama ascendente de la mandíbula en su zona posterior y en su zona anterior, lateralmente observamos los fascículos la inserción del masetero medialmente acercándose cada vez más a la parte posterior de la rama ascendente de la mandíbula, observamos el pterigoideo interno, posterior a esto observamos parte de la glándula parótida.

Descripción Microscópica

En una vista inferior, podemos observar en la parte central una articulación más o menos íntegra con un poco de aumento del espacio infradiscal en su zona central, pero lo interesante es que a nivel de la zona lateral se observa pérdida de la continuidad de la cavidad glenoidea, con infiltración de tejido conjuntivo debido a esta ruptura.

4. DISCUSION

Con respecto al **Componente Temporal**, que se encuentra formado por una porción posterior cóncava, **Cavidad Glenoidea** y una anterior conveja, **Eminencia Articular**; donde la cavidad glenoidea se encuentra definida como una porción profunda de forma elipsoidal, cuyo eje mayor se dirige de afuera hacia adentro y de atrás hacia delante. (Williams & Warwick, 1985; L.A. Tarjet, 1985; Gallo 1998).

Como se puede apreciar en un corte horizontal a nivel de la ATM donde se pueda desplazar el cóndilo y el disco articular.

Adicional a esto la **Eminencia Articular o Cóndilo del Temporal** formada por la raíz transversa del cigoma, la cual es convexa de adelante hacia atrás, delimitándose claramente en un corte sagital a nivel esta estructura.

Es de aclarar que en un corte frontal no se puede apreciar muy claramente esta estructura. (Sicher , 1951).

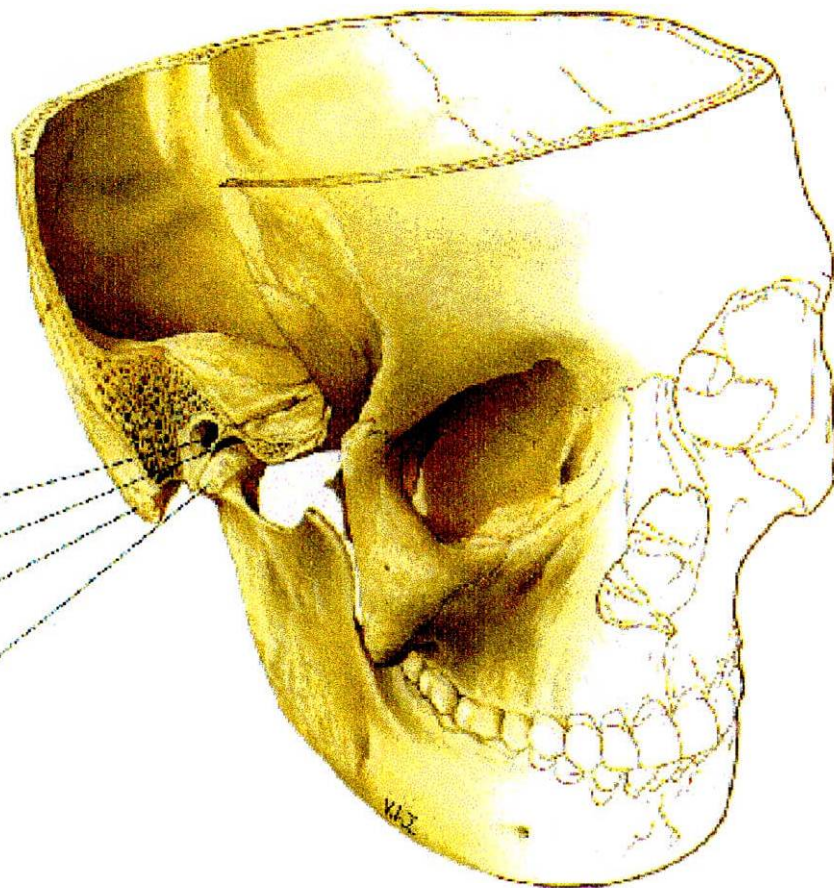
El **Componente Mandibular** constituido por los dos cóndilos del maxilar inferior donde este componente condilar presenta una forma elipsoidal y dos polos uno medial y otro lateral, los cuales se definen claramente en un seccionamiento horizontal donde se aprecia el acondicionamiento entre el

**MEATO AUDITIVO
EXTERNO**

FOSA MANDIBULAR

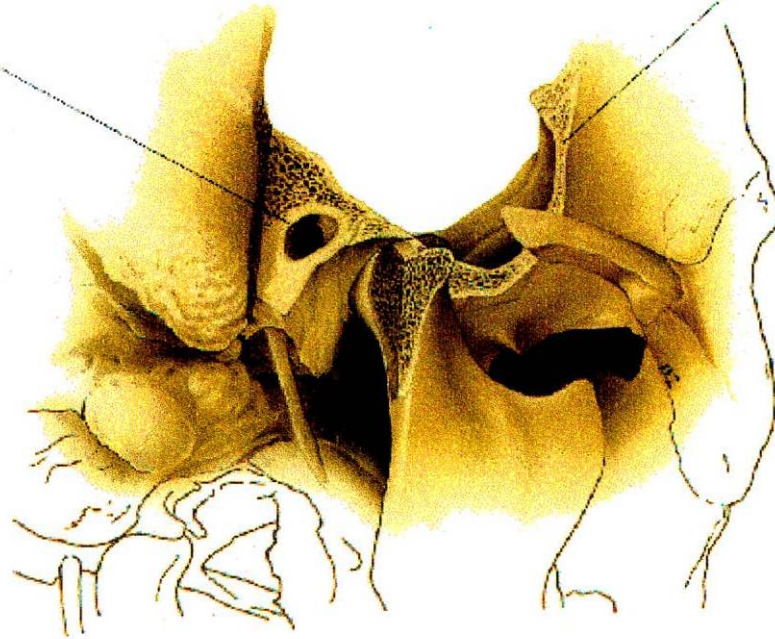
PROCESO MASTOIDEO

**CABEZA DE LA
MANDIBULA**



MEATO AUDITIVO EXTERNO

HUESO TEMPORAL



cóndilo mandibular y la cavidad glenoide. (Williams & Warwick, 1985; L.A. Tarjet, 1985, Gallo 1998) .

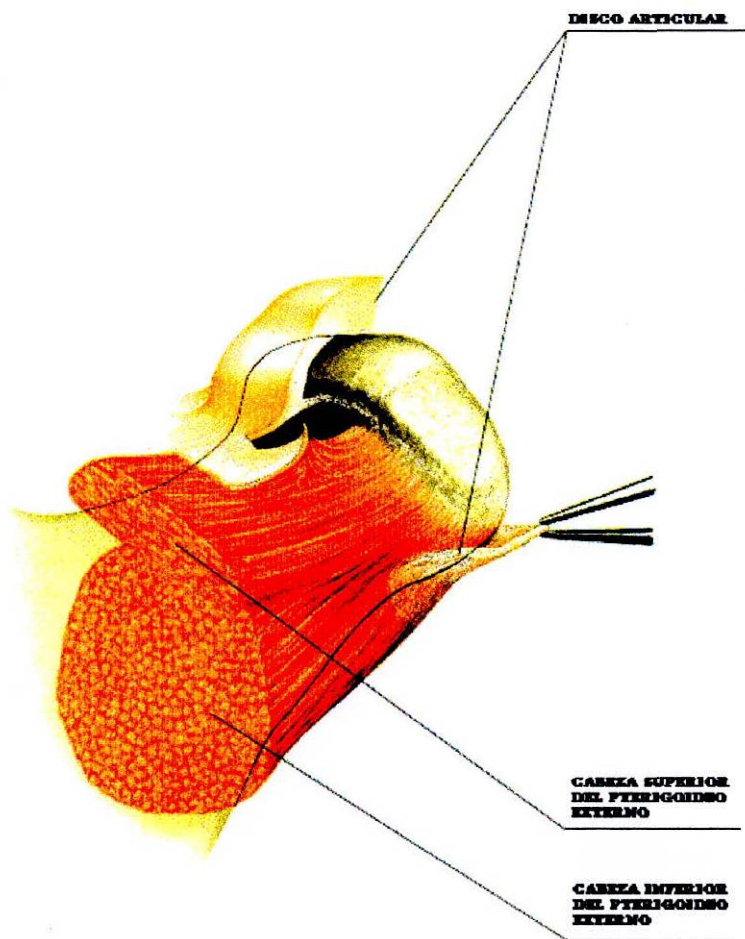
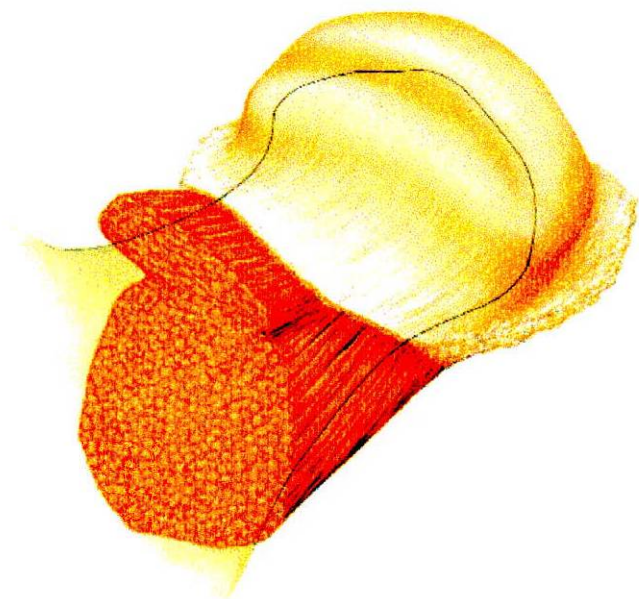
Para apreciar y distinguir los polos lateral y medial se debe recurrir a un seccionamiento sagital.

En un seccionamiento frontal se distingue su borde anterior y borde posterior.

En todos los cortes se puede apreciar su constitución en cuanto a la clase de hueso que en él encontramos hacia su parte interna se distingue hueso de tipo esponjoso y en su periferia hueso de tipo compacto. (Ten Cate, 1985; Bloom, Fawcett, 1987; Genesser, 1986) .

En cuanto al **Componente Discal** encontramos el Disco Articular, el cual es el medio de adaptación entre el cóndilo mandibular y el componente temporal , se describe de forma elíptica con eje paralelo al cóndilo de la mandíbula, en este se diferencian dos caras y cuatro bordes. (Mc Kay, G.S.; Yeminn, S.W.; Cadden, 1992). Además de estar constituido por Tejido Conectivo Fibroso Denso. (Ten Cate, 1985; Bloom, Fawcett, 1987; Genesser, 1986).

La cara superior siendo cóncava conveja donde la parte cóncava se relaciona con el cóndilo del temporal y la parte conveja corresponde a la cavidad glenoidea.



La cara inferior siendo toda cóncava cubre al cóndilo de la mandíbula en su vertiente anterior y su vértice, claramente esta estructura se puede observar en un seccionamiento horizontal y más claramente en un corte sagital.(Williams & Warwick,1985; Gallo, 1998)

En referencia a la **Zona Retrodiscal** también llamada Zona Bilaminar la cual se adosa a la zona posterior del cóndilo mandibular, se observa claramente en un corte sagital o en un seccionamiento frontal en la zona más posterior de la ATM.(Williams & Warwick, 1985; Gallo, 1998).

En la ATM se encuentran estructuras llamadas **Medios de Unión**, entre estos encontramos el **Ligamento Capsular** donde su porción anterior la cual se relaciona directamente con la raíz transversa de la apófisis cigomática, el cual se puede apreciar en un corte frontal. (Williams & Warwick,1985;Gallo,1998).

Su limite externo e interno se observa claramente en un seccionamiento sagital, finalmente el limite inferior lo diferenciamos en un corte horizontal.

Los **Ligamentos Colaterales** tanto el Medial Interno y Lateral o Externo se definen claramente en un corte frontal. (Williams,Warwick,1985; Gallo,1998)

El **Espacio Supradiscal** se define claramente en todos sus cortes al igual que el

Infradiscal. (Williams, Warwick, 1985; Gallo, 1998 ; Furstmann 1979, Symons 1952, Rees 1952)

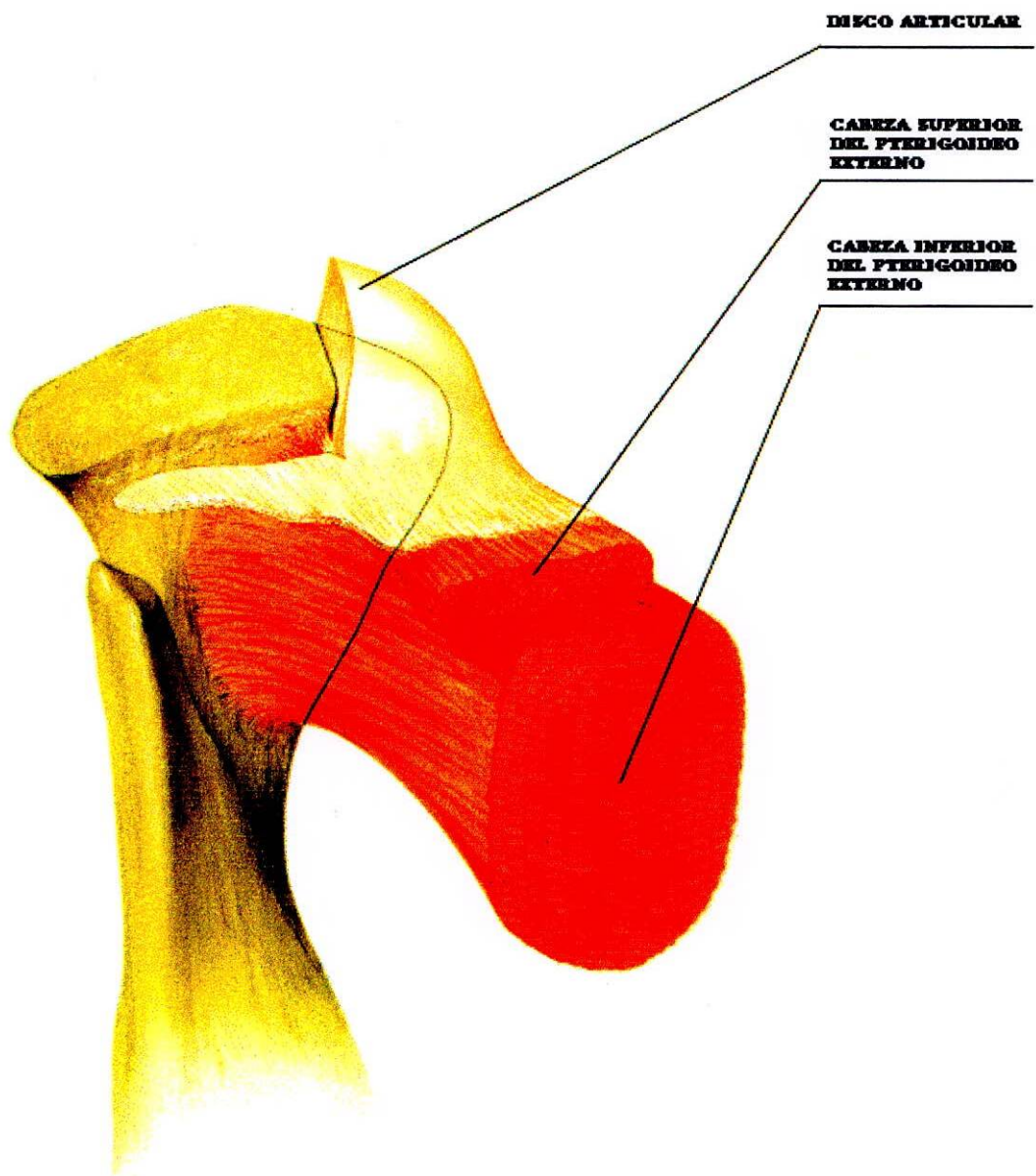
El **Músculo Temporal** el cual viaja en dirección superoinferior se puede delimitar claramente en todos los seccionamientos que se realicen a nivel de la zona lateral de la ATM. (Williams & Warwick 1985, Gallo 1998).

El **Músculo Pterigoideo Externo** el más representativo en relación con el complejo cóndilo-disco, se diferencia claramente en su vía de inserción y en la división de sus dos fascículos, los cuales se observan en todos los cortes realizados en la porción anterior de la ATM. (Williams & Warwick 1985, Gallo 1998). Su inserción, en cuanto al fascículo superior la cual se realiza en la cara anterior de la cápsula articular e indirectamente en la parte anterior del disco, se observa significativamente en un corte sagital de esta zona. (Williams & Warwick 1985, Gallo 1998).

El **Músculo Masetero**, el cual se asocia con el borde anterior y posterior del arco cigomático, el cual viaja en dirección inferior para relacionarse directamente con la cara externa de la rama ascendente de la mandíbula, el cual se observa en un seccionamiento horizontal. (Williams & Warwick 1985, Gallo 1998).

El **Pterigoideo Interno** se observa en su viaje antero posterior para insertarse en la cara interna de la mandíbula, el cual se observa claramente en un seccionamiento horizontal. (Williams & Warwick 1985, Gallo 1998).





DISCO ARTICULAR

**CABEZA SUPERIOR
DEL PTERIGONDEO
EXTERNO**

**CABEZA INFERIOR
DEL PTERIGONDEO
EXTERNO**

5. CONCLUSIONES

Dentro de esta investigación se obtuvo las siguientes conclusiones:

- El Componente Temporal se describe anatómicamente en dos porciones, la Cavidad Glenoidea y la Eminencia Articular o Cóndilo del Temporal.
- La Cavidad Glenoidea en un corte sagital se observa como una superficie cóncava, en un corte frontal se observa cóncava en sentido lateromedial y en un corte horizontal, adicional a su forma cóncava se observa su forma elipsoidal.
- La Eminencia Articular es la porción conveja del Componente Temporal, el cual se aprecia claramente en un seccionamiento sagital.
- El Cóndilo Mandibular se ve claro y definido en sentido anteroposterior en un corte sagital, en un corte frontal lo apreciaremos en sentido lateromedial, observando su forma elipsoidal y horizontalmente en una dirección superoinferior, recalcando su forma característica.
- El Componente Temporal se encuentra formado por hueso de tipo compacto mientras que el Componente Mandibular en su mayoría es esponjoso.

- El Disco Articular se halla interpuesto entre estas dos superficies, adosado al cóndilo mandibular en su cara inferior y en su cara superior en relación directa con la cavidad glenoidea y la eminencia articular.
- En el Disco Articular se puede diferenciar un cambio de grosor en sentido anteroposterior, y de esta forma delimitar la zona anterior, media y posterior del Disco.
- El tejido Retrodiscal se halla en directa relación con la porción posterior del Disco, descansando sobre la pared posterior del cóndilo mandibular.
- La Cápsula Articular se observa claramente en sus porciones anterior y posterior en un seccionamiento sagital, brindándole protección, estabilidad y sostén a la articulación.
- Los Ligamentos Colaterales, el Medial se observa claramente en un seccionamiento frontal donde se define su inserción al borde interno del disco descendiendo a insertarse en la cara posterointerna del cuello del cóndilo.
- El Ligamento Lateral, se define también en un seccionamiento horizontal, observándose su inserción en el borde externo del disco para luego insertarse en

la parte posteroexterna del cuello del cóndilo.

- El Músculo del Temporal se observa claramente en un seccionamiento sagital, y en porciones laterales de los seccionamientos frontal y horizontal.

- El Músculo Masetero se define claramente en un seccionamiento sagital en la zona más lateral y en un seccionamiento horizontal en su porción laterales.

- El Músculo Pterigoideo Externo, en el seccionamiento sagital donde se aprecia claramente su inserción a nivel de la pared anterior de la cápsula articular, en el seccionamiento frontal se ve claramente la inserción del músculo y en los cortes horizontales se observan las fibras más superior del músculo.

- El Pterigoideo Interno se ve muy poco en todos los cortes.

- Los Espacios Supra e infradiscal se definen claramente entre el disco y la cavidad glenoidea e inferior a esto se define la relación que existe entre el disco articular y el cóndilo mandibular. Estos espacios se pueden observar claramente en los tres cortes.

6. RECOMENDACIONES

- Se recomienda la elaboración de otros estudios para correlacionar ATM humana normal con Articulaciones que presenten alguna disfunción o patología y de esta forma realizar un análisis comparativo para complementar nuestro estudio.
- Se sugiere ampliar esta clase de investigaciones con interpretación histológica realizadas por una o varias personas, esto con el fin de impedir la distorsión de los resultados a través de pruebas estadísticas.
- Se recomienda tratar de modificar la técnica de preservación y seccionamiento de los tejidos, esto con el fin de poder obtener cortes más delgados y así observar más y mejor los componentes de la ATM.
- Para complementar los hallazgos histológicos, se propone realizar a las láminas de nuestro estudio, otra clase de análisis o coloración para observar diferentes tipos de tejido.

REFERENCIAS BIBLIOGRAFICAS

Ann-Sofi; Johansson, D.DS, Annika Isberg. DDS, P.D, and Goran Isacsson, DPS
PHD (1990) A Radiographic and histologic study of the topographic Relations in the
Temporomandibular Joint Region. Implications for a Nerve Entrapmen Mechanism.
J. Oral Maxillofac Surg 48: 953 – 961, 1990.

Arstad, T (1954) The capsular ligaments of the temporomandibular joint and
retrusion facet of the dentition in Relation ship to Mandibular Movements,
Akademisk Furlang, Oslo.

Bell, W.F (1982) Clinical Management of Temporomandibular Disordes , year book
Publishers Inc, New York.

Bertilsson, Ove, Dan Ström. A literature Survey of a Hundred Years of Anatomic
and Funcional Lateral Pterigoid Muscle Research. Journal of Orofacial Pain (1995);
9:17-23.

Burch,J.G (1966) The cranial attachment of the sphenomandibular ligament.
Anatomical Reconstruction, 156, 433.

Carpentier Pierre, Richard Marquelles- Bonnet and Jean- Pierre Yung. The Relationships Between the Temporomandibular Joint Disc and Related Masticatory Muscles in Humans. Université Paris VII, Paris; France.

Dijkgraaf, de Bont, Boering, Liem (1996) Structure of the Normal Synovial Membrane of the Temporomandibular Joint. Journal Oral Maxillofac Surg 54:332-338.

Fawcett, D.W (1987) Tratado de Histología. 11 Edición pag 236.

Flygare, Klingeb, Rohlin M, Akermans, y Lanke J (1993). Calcified cartilage zone and its dimensional relationship to the articular cartilage in the Human temporomandibular joint of elderly individuals. Acta odontol scand 1.993.

Furtmann.L. Embriology. In Sarnat BG., Laskin DM; The Temporomandibular Joint. Philadelphia, W.B., Saunders, 3rd Edición pp 52-69, Cap 3. 1979.

Gallo, Miguel. Guía de Oclusión y Articulación Temporomandibular. Colegio Universitario Colombiano. 1998.

Griffin, C.J. and Sharpe, C.J. (1960). Structure of the adult human temporomandibular meniscus. *Australian Dental Journal*, 5, 190.

Heylings David J.A, Ib L. Nielsen, Charles McNell. Lateral Pterygoid Muscle and the Temporomandibular Disc. *Journal of orofacial pain* (1995) 5;9:9-16.

Krogh – Poulson y Molhave (1957). *Tandlaegebladet*, 61,265.

Latarjet. A, Testut. L. *Anatomía Descriptiva*. Salvat Editores.1985.

Leeson, Leeson & Paparo (1990). *Texto atlas de Histología*. Editorial Interamericana.

Mc Devitt, W.E. (1989). *Functional Anatomy of the Masticatory System*. London-England.

Mc Kay G.S.; Yemin S.W.; Cadden S.W. (1992). The Structure and Funtion of the Temporomandibular Joint. *British Dental Journal*. 1992;173:127.

Meyer,H (1865) *Das Kietergelenk*. *Archivs fur Anatomic und Physiks*, 719.

Moffett, B. (1984). Diagnosis of internal Derangement of Temporomandibular Joint. Vol 1. Continuing Dental Education Department, School of Dentistry, University of Washington.

Ress, L.A. (1954). The Structure and Function of the Temporomandibular Joint. British Dental journal, 96, 125.

Sicher, H. (1951) Functional Anatomy of the Temporomandibular Joint. In the Temporomandibular joint, (Ed. B.C. Sarnat), C.C. Thomas y Co., Springfield, Illinois.

Sicher, H (1960) Oral Anatomy, 3rd end, C.V. Mosby & Co., St Louis.

Ten Cate, 1986. Histología oral, Segunda Edición.

Williams Peter, Warwick Roger. (1985) Gray Anatomía. Tomo I. Salvat.

(1.992). Joint Structure and funtion of the temporomandibular Joint. Br Dent F