

1000  
1.2  
910

## EL TRANSPORTE ÓSEO

### COLEGIO UNIVERSITARIO COLOMBIANO COLEGIO ODONTOLÓGICO COLOMBIANO

Barrera N\*, Cano E\*, Gamba L\*, Leal J\*, León E\*, Plazas S\*, Salas L\*, Sánchez E\*, Rengifo S\*, Rozo C\*, Vera A\*,  
Duarte G\*\*,  
González, M.A.\*\*\*.

#### RESUMEN

*El transporte óseo es uno de los métodos ortopédicos y quirúrgicos utilizados actualmente para la Reconstrucción de los defectos óseos segmentarios causados por recesión, trauma o infección. Otra alternativa, aplica el concepto de osteogénesis distraccional basada en el desprendimiento de un fragmento óseo y de uno de sus extremos, seguida por el transporte lento y longitudinal hasta tomar contacto con el extremo.*

*Según estudios realizados por Ilizarov en 1.985 determino que la velocidad y frecuencia en el aumento de hueso seria de un milimetro diario, ya que incrementando dicha medida se obtendria un hueso degenerativo (ILIZAROV 1988).*

*El transporte óseo, se considera como un tratamiento alterno de las pérdidas óseas segmentarias especialmente de orden traumático con o sin proceso infeccioso y/o tumoral, específicamente como alternativa a los manejos tradicionales de problemas ya mencionados de tan difícil resolución.*

*En la tracción de callo de acuerdo con Ilizarov, el hueso es seccionado con un cincel a través de una pequeña incisión, la herida luego es cerrada. Se obtiene la estabilización con un aparato de fijación externa, "distractor", el cual debe brindar tracción controlable (ILIZAROV 1988).*

*Se deja pasar una semana para que el hematoma alrededor de los extremos de los fragmentos pueda comenzar a organizarse, se desarrolla un regeneramiento con un tipo de precursor de callo el cual conecta los dos extremos de la osteotomía (ILIZAROV 1988).*

*Este es levemente traccionado con el aparato de fijación de manera que la tracción longitudinal del callo lleva el estiramiento del hueso. La regeneración del tejido avanza mejor cuando los soportes sanguíneos del hueso y el periostio se preservan, tanto en la operación o después del trauma.*

*Palabras claves: Transporte óseo, Regenerado, Fijación Externa, Precursor de callo, Hueso, Corticotomía, Tracción Controlada, Tracción automática, Pseudoartrosis.*

#### INTRODUCCION

El transporte óseo, es un procedimiento quirúrgico utilizado en ortopedia para la corrección en pacientes que presentan pérdidas óseas en huesos largos por diferentes causas; basandose en la utilización de los procesos normales de cicatrización del hueso, con el fin de

generar nuevo hueso, en donde exista pérdida de sustancias, aplicando fuerzas controladas a través de un distractor o tutor en forma progresiva y así poder llevar el segmento óseo hasta el área deficiente y lograr la rehabilitación del paciente.

Los metodos tradicionalmente utilizados para la reconstrucción de defectos y perdidas óseas mas utilizados son los

\* Investigadores X Semestre

\*\* Asesor Científico Odontólogo, Especialista en Cirugía Oral y Maxilofacial.

\*\*\* Asesor Metodológico, Odontólogo Magister en Administración en Salud

Autoinjertos libres o vascularizados, los Aloiinjertos, técnicas de alargamientos por el método de Wagner y en casos muy severos la amputación de la extremidad comprometida. En la actualidad son varias las técnicas que se utilizan para el tratamiento de estas pérdidas óseas una de las cuales es la osteogénesis por distracción, mediante fijación y transporte óseo se ha constituido en una buena alternativa debido a que es poco invasiva, netamente biológica.

En 1889 Hopkins realiza un alargamiento agudo de las extremidades, a partir desde 1905, Codivilla describe una técnica quirúrgica para elongar un fémur. En 1992 MC. Carthy realiza la primera distracción mandibular humana aplicando un distractor extremo unidireccional. En 1923 A. Bier reportó que había sido capaz de llenar los defectos en los huesos con puentes óseos.

En 1927 Abbott realiza el primer alargamiento de tibia.

En 1988 Ilizarov hace resurgir en interés por esta técnica diseñó un distractor anular para la reconstrucción de las deformidades de miembros.

En 1989, Ilizarov los estudios histológicos han mostrado que los mejores resultados pueden obtenerse usando tracción automática. En 1995 Gahen y Habal aplican un distractor externo para maxilar superior y tercio medio extraoral tanto unidireccional como bidireccional.

En 1996 Chin realiza distracción de mandíbula tercio medio y superior utilizando distractores internos.

En este mismo año Dinner presenta su distractor mandibular intraorales unidireccional.

El hueso es un órgano con múltiples tejidos destacando un tipo particular de células "osteoblastos" insertado en una matriz conectiva fibrosa calcificadora, estructuralmente se conocen 2 tipos óseos, compuesto por un 80% de tejido óseo compacto y un 20% de tejido óseo esponjoso o trabecular.

Dentro del compacto se encuentran finos canales longitudinales (Havers) y transversales de (Volkmann) los cuales transportan los vasos que posibilitan su nutrición y nervios, se forman también las unidades de huesos "osteomas". Este hueso es adecuado para resistir fuerzas de tensión, flexión y compresión, ya está constituido por un 30% de matriz orgánica y un 70% de sales, principalmente el fósforo y el calcio los cuales forman la hidroxiapatita.

La superficie externa de este hueso está cubierta por una capa de tejido conectivo llamado periostio y el endostio, los cuales revisten la cavidad medular y cubren el hueso esponjoso.

Histológicamente el hueso es un tipo especial de tejido conectivo, las células de este son osteoblastos, osteocitos y osteoclastos.

La principal función del hueso es la acción mecánica del músculo, proteger órganos vitales y albergar la médula ósea hematopoyética.

Por otra parte el transporte óseo se encarga de diferir alargamiento de hueso que se ha perdido por trauma o patología, este es un método complejo que consiste en estabilizar los segmentos óseos por medio de clavos y grapas, un sistema hidráulico (tutores) el cual hace una formación nueva de hueso. (Salen, M en 1992). Se requiere de conocimiento para el tratamiento de pacientes que han perdido grandes sextantes de la mandíbula, ya sea por trauma o procesos patológicos que implican un alto costo, se presentan el transporte óseo como una alternativa adecuada para su rehabilitación. Por esta razón cabe preguntarse.

- Para el manejo de pacientes que presentan pérdidas óseas que comprometa su sistema estomatonástico?
- ¿Qué ventajas y desventajas puede proporcionar el transporte óseo a nivel general?

Este es un procedimiento que se encuentra en fase de investigación con el cual se pueden obtener diferentes alternativas de reconstrucción en áreas de hueso deficiente y así los pacientes que presenten pérdida ósea no son expuestos a rechazo por parte del organismo, por ser tejido biológico del mismo, gracias a este método es posible lograr un mayor éxito para la rehabilitación de dichos pacientes.

Con esta investigación se pretende dar a conocer un método para obtener un mejor resultado en pacientes con diferentes anomalías, como son las deficiencias óseas dadas por proceso patológico como traumas, heridas por arma de fuego,

procesos infecciosos, tumorales; los cuales producen grandes deformaciones faciales que incapacitan al paciente desde un punto de vista estético y funcional, conllevando a problemas de tipo psicosocial. Por medio de esta técnica se puede corregir la pérdida de hueso para integrar al paciente a su desenvolvimiento estético, funcional y social.

En la presente investigación El transporte óseo se logra mediante una técnica en la cual el hueso es seccionado con un cincel a través de una pequeña incisión, y la herida luego es cerrada, se obtiene la estabilización con un aparato de fijación externa, se deja pasar una semana para que el hematoma alrededor de los extremos de los fragmentos pueda comenzar a organizarse. Se desarrolla un así llamado, "REGENERADO", con un tipo de precursor de callo, el cual conecta los extremos de la osteotomía para lograr una buena formación de hueso se debe aumentar 1 mm diario de lo contrario si se aumenta más de 1mm se produce pseudoartritis y si es menor de 1mm, se obtiene una osificación temprana y como consecuencia un hueso de deficiente calidad. Para esto se tienen dos técnicas específicas la automática y la controlada en donde la controlada es manejada por el paciente y la automática por el aparato.

## **METODO**

El tipo de estudio fue una Revisión Bibliográfica cuyo objeto es el transporte óseo, como unidad temática se tuvo en cuenta las indicaciones y contraindicaciones, ventajas y desventajas, medios de diagnóstico, aparatología utilizada, complicaciones y

las fuentes de información utilizadas fueron:

- Biblioteca Hospital Militar Central.
- Biblioteca Casa Comercial Instrumentadora S.A.
- Biblioteca Universidad del Bosque
- Internet:
- [www.metacrawler.com](http://www.metacrawler.com)
- [www.altavista.hueso](http://www.altavista.hueso) metabolismo óseo
- [www.estructura](http://www.estructura) y función del hueso normal

Se seleccionaron los siguientes documentos: Libros Histología Lesson, Histología de Ham, Callus Distraction Clinical Applications G. Giebel, Patología Humana de Kumar Cotran y Robins, Histología de Ross, Romrell y Kalle.

*Instrumento (TABLA 1 MATRIZ BIBLIOGRAFICA)*

## **PROCEDIMIENTO**

### *PRIMERA ETAPA:*

Se evalúa la historia clínica del paciente, se realiza el respectivo examen físico.

Se solicitan exámenes de laboratorio complementarios, radiografías; antero posterior y lateral; dependiendo del sitio de la fractura se le informa al paciente sobre los procedimientos y riesgos que conlleva a la cirugía; se comienza a planear la operación.

### *SEGUNDA ETAPA:*

- Análisis Radiografías.
- Anestesia local o general si la requiere.
- Asepsia – anticepsia del campo quirúrgico.

- Se muestra el sector del hueso total en una sola vista de este modo la operación será planeada más eficazmente en relación al sitio de la corticotomía y posición de los tornillos.
- Se debe indicar la posición de los tornillos fijadores sobre la radiografía las cuales deben estar en una escala de 1:1.

### *TERCERA ETAPA*

Se realiza una incisión donde haya una exposición limitada de hueso, para retener mucha de su vascularización, y extendiéndose hacia el mismo, utilizando un cincel agudo el cual debe ser plano para producir el mismo efecto de cuña de modo que los extremos óseos no sean forzados apartarse. El cincel plano debe ser aproximadamente de 6 mm de ancho, con este los cortes medial y lateral se dividen, usando pequeños golpes de martillo.

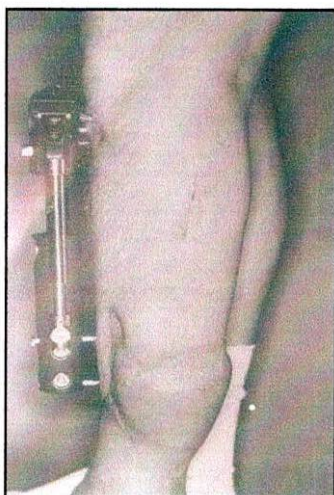
Por un lado es limitado por un diente de metal proyectado, este es presionado continuamente contra el hueso durante el cincelado. A fin que la hoja no dañe los tejidos blandos y nervios, de ninguna manera se debe golpear vigorosamente el martillo, ya que esto puede llevar a una fragmentación extensa del hueso. La corteza dorsal se rompe espontáneamente de no ser así debe ser taladrado desde la cara anterior usando 3 brocas cada una de 2,0 mm de diámetro, y es rota manualmente por flexión de hueso.

La osteotomía se completa deslizando los dos segmentos que son confrontados como resultado del pre – tensionamiento de los sitios, con una unidad de

comprensión – tracción. El periostio luego es suturado. Antes de que la incisión de la corticotomía sea cerrado el cuerpo del fijador se aplica nuevamente. Este aparato (fijador) usualmente se monta dependiendo del tipo de hueso al cual ha sido expuesto a la fractura (anteriormente o lateralmente). Para la mayoría de aplicaciones se usan 3 tornillos en cada broche, estos dan mayor estabilidad en el caso de una infección.

Los tornillos pueden ser removidos sin comprometer la estabilidad en ningún grado notorio.

El fijador debe ser ubicado a una distancia aproximada de 2 mm de la piel para impedir la hinchazón post – operatoria. (Figura 1)



La herida se cierra en todos los casos sin drenaje, esto es importante ya que el drenaje podría aspirar el hematoma, y este impide la formación del regenerado, con capas de tejido blando espeso disponible, se indica una sutura subcutánea profunda de la piel y de los tejidos blandos.

El manejo post operatorio, será extremo cuidado y el período de tracción total se mantendrá con rango de movimiento controlado por medio de la fisioterapia.

Es necesario aclarar al paciente que el dolor a menudo experimentado durante el período de tracción, es normal.

Cuando el trabajo arduo sea inevitable, se debe brindar protección adicional.

## RESULTADOS

Las indicaciones para el alargamiento de miembros deberían ser generalmente discrepancia de longitud-miembros de 2 cm ó más, o un acortamiento bilateral notable. Si hay un defecto óseo de menos de 2 cm, un injerto óseo es lo indicado. En el caso de defectos óseos en el conducto mayor de 2 cm en longitud, la tracción de callo es un procedimiento apropiado. Es más seguro, más rápido y menos costoso que el injerto óseo y mucho menos problemático que la cirugía microvascular (Tabla 2).

Tabla 2 Indicaciones para la Tracción de Callo

- |   |
|---|
| <ul style="list-style-type: none"> <li>- Acortamiento de miembro</li> <li>- Desviación angular</li> <li>- Defectos óseos</li> </ul> |
|---|

Acortamiento de miembro: Simple sin desviación angular o defecto óseo, éste puede ser tratado exitosamente con una tracción de callo única.

El método puede ser aplicado a todos los tipos de acortamiento de miembro, incluyendo la postraumática, idiopática y las variedades adquiridas. La estatura corta es también una indicación apropiada para la tracción de callo, por ejemplo en algunos casos de condrodisplasia (Saleh y Burton, 1991). La formación ósea es

usualmente buena en estos casos y la capa de tejido blando excesiva es ventajosa.

Desviación angular: La hemicallotaxis es apropiada en estas situaciones.

Pérdida ósea: Es importante diferenciar entre pérdida ósea con y sin defectos de tejidos óseos. La pérdida ósea sin acortamiento de miembros y sin un defecto de tejido blando puede estar relacionada con el transporte segmental simple. Sin embargo, si hay un defecto óseo con una corteza intacta, la tracción de callo lateral es posible si el injerto óseo no puede ser realizado. En contraste, si la pérdida ósea está asociada con un gran acompañamiento de defecto de tejido blando y hueso expuesto, la situación es diferente. En este caso es mejor desarrollar resección-debridamiento con acortamiento en el primer miembro, de manera que el defecto de tejido blando puede ser cerrado. Consecuentemente, durante el debridamiento de tejido blando, suficiente hueso es reseccionado para permitir que los tejidos blandos sean cerrados sin tensión. La corticotomía puede ser llevada a cabo en el mismo hueso en una región de buen aporte sanguíneo, preferiblemente en la región epimetáfisial, y el miembro restaurado a su longitud original por tracción de callo. Donde las condiciones locales son particularmente buenas, la corticotomía puede ser llevada a cabo durante la misma operación. En presencia de problemas de tejido blando amplios y notables que afectan la región total de manera que no haya ningún sitio en el que se puede realizar la corticotomía sin riesgo durante la primera operación, un procedimiento de dos etapas debe ser usado. En tales casos, es mejor esperar hasta que los

signos de infección pueden ser localizados o hasta que los tejidos blandos se han recobrado a un grado en el cual permitan que la corticotomía sea realizada.

El transporte segmental también es aconsejable para puentear un defecto extensivo luego de la resección de la unión de la rodilla como resultado de un tumor. En esta situación, corticotomía de fémur y tibia pueden ser llevados a cabo y ambos segmentos transportados simultáneamente para apresurar el cierre del defecto óseo.

Una alternativa para la tracción del callo en el caso de un defecto óseo pequeño (menor de 2 cm) es un injerto de hueso no vascularizado, libre. Con defectos mayores cerca de la unión, un injerto óseo vascularizado, es usualmente indicado si la preservación de la unión es posible. Las prótesis de tumor son indicadas en casos de resección de tumor donde este pueda ser removido de forma incompleta o cuando la retención de la función de unión es absolutamente esencial luego de la resección.

El reversamiento plástico de Broggreve ha perdido ampliamente su atractivo con la introducción de la tracción de callo. (Saleh y Burton en 1991).

Como ventajas esta la expansión gradual y sin limitaciones del propio hueso, así como de las partes blandas vecinas. Posibilidad de realizar variaciones terapéuticas durante el mismo proceso de distracción. Técnicas quirúrgicas invasivas que, en algunos casos se puede realizar de forma ambulatoria. Menor morbilidad post operatoria, mejor tolerancia psicológica por parte del paciente. Drástica reducción de costos. Resultados rápidos. El peligro de lesiones nerviosas


es mínimo. (Codivilla, A. 1.905. Abbott, LC. 1.927. Ilizarov, G.A. 1.988).

Las desventajas son el alto costo, aparatología muy compleja, defecto de gran tamaño, disminución en la vascularización. Se presenta adelgazamiento del hueso y si la distracción se realiza más de 1 mm diario se puede presentar una degeneración de hueso (pseudoartrosis). (Ilizarov, G.A. 1.988).

Los medios de diagnóstico: Historia clínica, anamnesis detallada, estudio radiológico. Radiografías en proyección anteroposterior y lateral, dependiendo del sitio de la fractura.

Hoja de consentimiento firmada.

Aparatología utilizada para el transporte óseo: Es el fijador tipo orthofix para reconstrucción. (Figura 2)



Complicaciones: Tenemos infección de huella (pistas) del alfiler, osteomielitis, fraccionamiento de hueso, daños de vasos y nervios y tensión –dolor. Esto puede evitarse mediante buena higiene por parte del paciente.

El uso de tornillos con un diseño de borde cortante especialmente diseñado el cual divide la piel y los tejidos blandos a su

paso a través de ellos, también probó ser útil en este aspecto.

Raramente la osteomielitis puede desarrollarse desde la infección del rastro (pista, huella) del pin, esta puede también surgir en el área de la corticotomía, aunque esta es muy rara. En casos sépticos, la osteomielitis puede persistir durante el período de tratamiento e incluso después, y los pacientes debe ser conscientes de esto. Fraccionamiento óseo. El fraccionamiento del hueso ocurre algunas veces durante la corticotomía, pero este tiende a tener una influencia positiva en la curación. Únicamente en casos raros donde la fragmentación es tan grande que varios alfileres se aflojan será lo suficiente inestable para requerir una nueva intervención quirúrgica.

Daño de Nervios y Vasos. Durante la tracción, el manto de tejido blando está sujeto a tensiones significativas. Esto puede llevar daño del nervio, especialmente en procedimientos de alargamiento extensivos. Si la proporción de tracción se reduce tan pronto como los primeros signos de problemas aparecen, y si la fisioterapia es intensificada, el daño de nervio permanente es relativamente raro. El daño vascular puede ocurrir la aplicación del aparato. Su frecuencia es significativamente mayor con el anillo fijador que con los marcos monolaterales. Los daños vasculares son poco probables en este último. Un vaso también se puede dañar durante la tracción con el anillo fijador o un aparato de tensión en forma de H, con sangrado de venas o arterias.

Sentir tensión o dolor. El sentir tensión o dolor puede ocurrir durante la tracción. Se le debe informar al paciente que es esencial que informe al cirujano tan pronto los primeros signos aparezcan. La

proporción de tracción puede ser dividida inmediatamente, o interrumpida brevemente en caso de síntomas severos o persistentes. Los síntomas generales desaparecen con los ejercicios de estiramiento intensivo. Una vez que los síntomas mengüen, la distracción puede nuevamente ser reasumido. En casos extremos, en los que ocurre contractura durante el tratamiento, una segunda operación puede ser necesaria para corregirla. Edema de Pierna. Como resultado de la corticotomía y el sangrado local, inflamación transitoria del miembro es común. Un edema muy severo es raro. Mal Alineación Axial. Puede ocurrir una mala alineación axial, y puede ser usualmente corregida durante o al final de la tracción, de tal forma que no resulta en secuelas permanentes.

Pseudoartrosis. La pseudoartrosis usualmente no ocurre en casos de tracción de callo. Esta usualmente responde a comprensión temporal.

## **DISCUSION**

Uno de los objetivos del transporte óseo en la ortopedia es resolver los problemas de pérdida de sustancia ósea a nivel de huesos largos como son los procesos infecciosos, trauma y herida por arma de fuego.

Esta técnica ha arrojado resultados satisfactorios por lo cual concluimos que es una buena alternativa de tratamiento para corregir los defectos óseos del complejo maxilofacial sin la necesidad de utilizar la toma de injertos y cirugías múltiples, ya que es un proceso de regeneración fisiológica y es menor el peligro de una formación inadecuada de hueso. Con esta técnica se puede facilitar

al paciente su recuperación ya que es menor tiempo, es más funcional y sus costos son más económicos.

Para la ejecución del transporte óseo tanto en ortopedia con huesos largos y a nivel de hueso del complejo maxilofacial se han ido utilizando diversos tipos de aparatología. En la zona maxilofacial hay aparatos que pueden ir extra oral e intraoral y su manejo es muy dispendioso tanto para el operador como para el paciente.

## **CONCLUSIONES**

El transporte óseo es una técnica para corregir pérdidas óseas producidas por heridas de armas de fuego. Este proceso también se utiliza para corregir defectos dejados por enfermedades infecciosas, procesos tumorales.

Dicha técnica evita la toma de injertos del mismo cuerpo y por consiguiente el paciente no se someterá a múltiples cirugías, la cual servirá para una mejor recuperación, ya que el hueso neoformado es mucho más fisiológico y la reabsorción es menor como resultados de esta técnica se obtiene una menor morbilidad, una rehabilitación más funcional, y así obtener mejores resultados en la cirugía maxilofacial.

## **RECOMENDACIONES**

El estudio realizado trajo consigo muchas respuestas a diversas inquietudes observadas en la rama de cirugía bucomaxilofacial y traumatología oral; pero a su vez sabemos que el proceso de investigación cada día es mayor por lo cual se recomienda continuar con el

estudio para obtener mayores y nuevos mecanismos de rehabilitación a dichos pacientes con grandes o pequeños defectos óseos.

## **BIBLIOGRAFIA**

**ABBOTT, L.C.** The operative lengthening of the tibia and fibula. *J. Bone Joint Surg.* 9: 128. 1927.

**ALDEGHERI R, G.** De Bastiani, L, Renzi – Brivio Allungamento diafisiario dell'arto inferiore. *La Chirurgia degli Organi di movimento Vol. LXX, 2* (1985) 111 – 119.

**ALDEGHERI R.:** Epiphyseal distraction. *Clin Orthop.* 241 (1989) 128 – 136.

**ALDEGHERI R.** Renzo Brivio, S. Agostini: The callotasis method of Limb lengthening *Clin. Orthop.* 241 (1989) 137 – 145.

**CODIVILLA, A.** On the means of lengthening in the lower limbs, the muscles and tissues which are shortened through deformity. *Amj. Orthop. Surg.* 2:353, 1905.

**CHHEN, S.R.** Distraction osteogenesis in the human craniofacial skeleton: a preliminary report. *J. Craniofac. Surg.* 6:369, 1995.

**CHIN, M.** Distraction osteogenesis in maxillofacial surgery using internet devices: Report of five cases. *J. Oral Maxillof. Surg.* 54: 45, 1996.

**DE BASTIANI, G.R. ALDEGHERI, L,** Renzi – Brivio G. Trivella: Limb Lengthening by callus distracti (callotasis). *J. of pediatric orthopedics* 7 (1989).

**DINER, P.A.** Intraoral distraction for mandibular lengthening: a technical innovation. *J. Craniomaxillofac. Surg* 24:92, 1996.

**GUERRERO, C.** Traverse mandibular deficiency. *Modern practice in Orthognatic and Reconstructive Surgery* 3 **BELL.W.H.** (ed), Philadelphia, Saunders, 1992, p 2383.

**HABAL, M.B.** A future domain distractor for the facial skeleton. *J. Craniofac. Surg.* 4:414, 1995.

**ILIZAROW, G.A.** The principles of the Ilizarov method. *Bull. Hosp. Joint Dis. Orthop. Inst.* 48: 1, 1988.

**KARP, N** Membranous bone lengthening: a serial histologic study. *Ann. Plast. Surg.* 29: 2, 1992.

**LESSON LESSON, PAPARO:** *Histología General* Ed. 8 INTERAMERICANA.

**MCCARTHY, J.G.** Lengthening the human mandible by gradual distraction. *Past. Reconstr. Surg.* 89:1. 1992.

**McCORMATICK, S.U.** Effect on mandibular distraction on the temporomandibular joint: Part 1, canine study *J. Craniofac. Surg.* 6: 538, 1995.

**McCORMICK, S.U. J.** Graniofac. Surg  
6: 364, 1995.

**MOLINA, F.** Mandibular elongation and  
remodeling by distraction: a farewell to  
major osteotomies Plast. Reconstr. Surg.  
96:1995.