

**INSTITUCIÓN UNIVERSITARIA COLEGIOS DE COLOMBIA  
COLEGIO ODONTOLÓGICO  
ÁREA DE EDUCACIÓN AVANZADA Y CONTINUADA  
POSTGRADO DE PERIODONCIA**



**DETERMINACIÓN DE LA POSICIÓN TRIDIMENSIONAL DEL NERVIO  
DENTARIO INFERIOR EN UNA MUESTRA DE UN CENTRO  
RADIOGRÁFICO DE BOGOTÁ, COLOMBIA.**

**AUTORES**

Ximena Cortes Fernández

Andrea Morales Naranjo

Carlos Alberto Noreña Endo

**INSTITUCION UNIVERSITARIA COLEGIOS DE COLOMBIA  
COLEGIO ODONTOLÓGICO  
AREA DE EDUCACION AVANZADA Y CONTINUADA  
POSTGRADO DE PERIODONCIA  
BOGOTA 2013**

**DETERMINACIÓN DE LA POSICIÓN TRIDIMENSIONAL DEL NERVIO  
DENTARIO INFERIOR EN UNA MUESTRA DE UN CENTRO  
RADIOGRÁFICO DE BOGOTÁ, COLOMBIA.**

**ASESOR CIENTÍFICO:**

Dra. JANETH PEDROZA  
Especialista en Periodoncia  
Dr. OSCAR IVAN TOCARRUNCHO  
Especialista en Periodoncia

**ASESOR METODOLÓGICO:**

DRA. PIEDAD MALAVER CALDERÓN.  
Od. Ms. Biología Énfasis Genética Humana

**ASESOR ESTADÍSTICO**

MONICA PACHÓN  
Maestría en Finanzas

**INSTITUCIÓN UNIVERSITARIA COLEGIOS DE COLOMBIA  
COLEGIO ODONTOLÓGICO COLOMBIANO  
ÀREA DE EDUCACION AVANZADA Y CONTINUADA  
POSTGRADO DE PERIODONCIA  
BOGOTA, 2013**

El trabajo de grado “Determinación de la Posición tridimensional del nervio dentario inferior en una muestra de un centro radiográfico de Bogotá, Colombia”, elaborado por Ximena Cortes Fernández, Andrea Morales Naranjo y Carlos Alberto Noreña Endo, como requisito para optar por el título de especialista en Periodoncia.

---

---

**Dra. Janeth Pedroza**  
**Asesor científico**

**Dr. Oscar Iván Tocarruncho**  
**Asesor Científico**

---

---

**Mónica Pachón**  
**Asesora Estadística**

**Dra. Piedad Malaver Calderón**  
**Asesor Metodológico**

**Dra. Carmenza Macías Gutiérrez**

**Directora Centro de Investigaciones**

Bogotá, 2013

### **TRANSFERENCIA DE DERECHOS DE PUBLICACIÓN**

Título del artículo: “Determinación de la Posición tridimensional del nervio dentario inferior en una muestra de un centro radiográfico de Bogotá, Colombia.” **Autores:** Los Dres. Ximena Cortes Fernandez, Andrea Morales Naranjo, Carlos Alberto Noreña Endo, Oscar Ivan Tocarruncho y Janeth Pedroza. Los autores certifican que el artículo arriba mencionado es trabajo original y no ha sido previamente publicado, excepto en forma de resumen. Una vez aceptado para publicación en la revista que la Institución Universitaria Colegios de Colombia estipule, los derechos de autor serán transferidos a la universidad. Así mismo, declaran que no ha sido enviado en forma simultánea para su posible publicación en otra revista. Los autores acceden, dado el caso, a que este artículo sea incluido en los medios electrónicos que los editores de la Institución Universitaria Colegios de Colombia, consideren convenientes.

---

**JANETH PEDROZA**

**C.C 52.351.710**

---

**OSCAR IVAN TOCARRUNCHO**

**C.C. 80.758.571**

---

**XIMENA CORTES FERNANDEZ**

**C.C 1.053.783.815**

---

**ANDREA MORALES NARANJO**

**C.C 1.020.718.463**

---

**CARLOS ALBERTO NOREÑA ENDO**

**C.C 94.232.088**

**INSTITUCIÓN UNIVERSITARIA COLEGIOS DE COLOMBIA**

**CESIÓN DE DERECHOS**

Yo: Ximena Cortes, Andrea Morales, Carlos Alberto Noreña, Oscar Ivan Tocarruncho y Janeth Pedroza. Manifestamos en este documento nuestra voluntad de ceder a la Institución Universitaria Colegios de Colombia los derechos patrimoniales, consagrados en el artículo 72 de la ley 23 de 1982, de la tesis de grado: **“Determinación de la posición tridimensional del nervio dentario inferior en una muestra de un centro radiográfico de Bogotá, Colombia”** Producto de nuestra actividad académica para optar por el título de Especialista en Periodoncia de la Institución Universitaria Colegios de Colombia. La institución tiene los derechos anteriores cedidos en su actividad ordinaria de investigación, docencia y publicación. Con todo, en nuestra condición de autores nos reservamos los derechos morales de la obra antes citada con arreglo al artículo 30 de la ley 23 de 1982. En concordancia, suscribimos este documento en el momento mismo de la ley 23 de entrega del trabajo final a la biblioteca de la Institución Universitaria Colegios de Colombia.

---

**JANETH PEDROZA**

**C.C 52.351.710**

---

**OSCAR IVAN TOCARRUNCHO**

**C.C 80.758.571**

---

**XIMENA CORTES FERNANDEZ**

**C.C 1.053.783.815**

---

**ANDREA MORALES NARANJO**

**C.C 1.020.718.463**

---

**CARLOS ALBERTO NOREÑA**

**C.C 94.232.088**

Bogotá, Noviembre 2013

Señores:

Biblioteca

Institución Universitaria Colegios de Colombia

La Ciudad

Autorizamos a la unidad de investigación de la Institución Universitaria Colegios de Colombia a consultar y reproducir con fines de investigación, parcial o totalmente el contenido del trabajo de grado titulado: “**Determinación de la Posición tridimensional del nervio dentario inferior en una muestra de un centro radiográfico de Bogotá, Colombia.**” presentado a la unidad de investigación como requisito del programa para optar a el título de Periodoncista; siempre que mediante la correspondiente cita bibliográfica se le dé crédito al trabajo de investigación y a sus autores.

---

**JANETH PEDROZA**

**C.C 52.351.710**

---

**OSCAR IVAN TOCARRUNCHO**

**C.C 80.758.571**

---

**XIMENA CORTES FERNANDEZ**

**C.C 1.053.783.815**

---

**ANDREA MORALES NARANJO**

**C.C 1.020.718.463**

---

**CARLOS ALBERTO NOREÑA**

**C.C 94.232.088**

**FICHA TÉCNICA DE INVESTIGACIÓN DE TRABAJO DE GRADO**

**TÍTULO DEL TRABAJO: “Determinación de la Posición tridimensional del nervio dentario inferior en una muestra de un centro radiográfico de Bogotá, Colombia”**

**AUTORES:** Ximena Cortes, Andrea Morales y Carlos Alberto Noreña.

**ASESOR CIENTÍFICO:** Dra. Janeth Pedroza y Dr. Oscar Ivan Tocarruncho.

**ASESOR METODOLÓGICO:** Dra. Piedad Malaver Calderón.

**ASESOR ESTADÍSTICO:** Monica Pachón.

**MATERIAL ANEXO:** 2 CD's, 2 Artículos científicos.

**FACULTAD:** Odontología.

TITULO OBTENIDO: Especialista en Periodoncia

CATEGORÍA: Postgrado.

PALABRAS CLAVE: Dentario inferior, Nervio, Posición tridimensional

## **CONTENIDO**

### **PÁGINA**

<b>1. ASPECTOS TEÒRICO-CIENTÌFICOS</b>	<b>11</b>
1.1 Planteamiento del problema.	11
1.2 Pregunta de investigación.	11
1.3 Justificación.	12-13
1.4 Propósito	
13	

1.5 Marco teórico.	13-19
1.6 Objetivo general.	20
1.6.1 Objetivos específicos.	20
<b>2. ASPECTOS METODOLÓGICOS</b>	<b>21</b>
2.1 Tipo de estudio.	21
2.2 Objeto de estudio.	21
2.3 Material de objeto de estudio	21
2.4 Unidad de Observación	21
2.5 Unidad de Análisis	21
2.6 Población	21
2.7 Muestra	21
2.8 Criterios de inclusión	21
2.9 Variables.	22
3.3.1 Procedimiento.	23-24
3.2 Consideraciones Éticas	24
3.3 Método Estadístico	24
4. RESULTADOS.	25-35
5. DISCUSIÓN.	35-38

6. CONCLUSIONES	38
7. RECOMENDACIONES	38
8. AGRADECIMIENTOS	39
9. REFERENCIAS BIBLIOGRÁFICAS	40-41

## **1. ASPECTOS TEÓRICO CIENTÍFICOS**

### **1.1 PLANTEAMIENTO DEL PROBLEMA**

Cuando se realizan procedimientos quirúrgicos en la mandíbula como: osteotomías, colocación de implantes, exodoncia complejas, biopsias existe gran posibilidad de afectar el paquete vasculo-nervioso donde se encuentra el dentario inferior, el cual es la rama más voluminosa del nervio alveolar

posterior, tercera división del nervio trigémino (V par craneal) y es un nervio sensorial aunque también tiene componentes motores.

En la literatura revisada en bases de datos latinoamericanas como Scielo, Lilacs entre otras, se encontraron pocos artículos en español donde evidenciaron la posición tridimensional y la relación con las estructuras anatómicas adyacentes al nervio dentario inferior medidas con tomografías computarizadas.

Basado en lo anterior se crea la necesidad de investigar

## **1.2 Pregunta de investigación**

Como varia la posición tridimensional del nervio dentario inferior respecto al género y a la edad en 5 cortes tomográficos con intervalos de 5mm empezando 1mm distal al agujero mentonero?

## **1.3 Justificación**

El entendimiento y la aplicación de la anatomía del nervio dentario inferior son de suma importancia para evitar las alteraciones del complejo maxilofacial, se

debe realizar una evaluación, diagnóstico y pronóstico para así ejecutar un adecuado tratamiento.

Da Fontura en el 2002 reporta que los diferentes procedimientos que se realizan en la mandíbula requieren conocimiento detallado de la posición y trayectoria del conducto alveolar inferior, ya que los vagos conocimientos pueden provocar laceraciones, comprimir o estirar el nervio, generando lesiones como la neuropraxia. La asociación americana de radiología oral y maxilofacial reportó que para evitar estas lesiones, se recomienda el uso de estudios tomográficos en los casos de implantes dentales, con fin de mostrar los límites óseos que ayuden a determinar no sólo las dimensiones del implante sino su trayectoria ósea, se puede afirmar que cuando se realizan cirugías próximas al conducto dentario inferior es fundamental el uso de tomografías, ya que existe una alta posibilidad de producir injurias al paquete vásculo-nervioso (1)

Megumi Ueda y cols. en el 2012 realizaron una evaluación de las características clínicas del conducto alveolar inferior con la tomografía computarizada y el análisis en cirugías del tercer molar, en 99 pacientes (145 dientes) mostrando la relación entre el estado cortical, la posición bucolingual, y la forma del dentario en la tomografía, dando como resultado que después de la exodoncia del tercer molar se produjo una lesión en 7 casos (4,8%), estos casos presentaban ausencias de la cortical según el análisis de regresión logística, además se pudo observar que la forma del dentario estuvo estrechamente relacionado con la lesión. Se pudo concluir que dado los

resultados se sugieren que la evaluación previa a la intervención debe realizarse mediante tomografías computarizadas para un correcto tratamiento.

(2)

En el momento de poder relacionar la posición del nervio dentario inferior con el género y los diferentes grupos etareos, Lun-Jou Lo y cols en el 2004 realizaron un estudio por medio de tomografías computarizadas para evaluar la posición del nervio dentario inferior en el ángulo mandibular con un grupo total de 20 mujeres y 22 hombres adultos donde observaron que no existen diferencias significativas en la posición del nervio dentario inferior en el ángulo mandibular entre ambos géneros. (3), en cuanto a los grupos etareos en estudios previos de Megumi Ueda y cols en el 2012 observaron que el conducto mandibular variaba con la edad, manifestando que entre los 10 y 19 años y a partir de los 60 años, el conducto mandibular se hallaba en posición más alta, mientras que entre los 19 y 60 años la posición era más baja y entre los 30 y 39 años no existían variaciones. Pero en cuanto a la posición tridimensional del nervio dentario inferior según el género no se encontraron diferencias significativas (2) Basados en diferentes autores que hablan de procedimientos en el maxilar inferior podemos decir que es importante ubicar la posición tridimensional del dentario inferior, teniendo en cuenta el conocimiento anatómico que circunda con este y la utilización de las tomografías computarizadas en combinación con el estudio, destreza y habilidad del operador son la clave para que el dentario inferior como reparo anatómico pueda ser de fácil manejo en la actividad odontológica.

#### **1.4. Propósito**

Determinar la posición tridimensional del nervio dentario inferior en 5 cortes tomográficos que van 1mm distal al agujero mentonero con intervalos de 5 mm hasta 20mm en una muestra de un centro radiológico de Bogotá conformado en un rango de edad de 22 años en adelante

#### **1.5. Marco Teórico**

El nervio dentario inferior es la rama más voluminosa del nervio mandibular que a su vez, es la tercera rama del nervio trigémino. Se dirige hacia el orificio mandibular encontrándose en este nivel con el ligamento esfenomandibular y la mandíbula. Nace en la fase infratemporal, 4 0 5 mm por debajo del agujero oval. Se dirige hacia abajo pasando por delante de la arteria dentaria, entre la aponeurosis interpterigoidea y el músculo pterigoideo interno, el nervio dentario inferior o alveolar inferior puede dar anastomosis del nervio lingual, el nervio alveolar inferior penetra después en el conducto mandibular acompañado de los correspondientes vasos, así se forma el plexodentario inferior del que surge la inervación para las piezas dentales y encías correspondientes a esta zona (4). En los pacientes dentados el nervio dentario inferior forma dos curvaturas distintas una entre el foramen mandibular y la otra entre el foramen y el ápice de los dientes incisivos, durante su paso a través del cuerpo mandibular desprenden fibras a los dientes individuales y se pudo observar que el haz neuro vascular reduce de tamaño muy marcadamente después de la extracción de los dientes y se encontraron variaciones anatómicas significativas entre los géneros. (5) El nervio penetra en el conducto dentario, donde puede presentar diferentes disposiciones, sigue su recorrido por debajo de los ápices de los

molares y premolares hasta llegar al agujero mentoniano, donde se divide en dos ramas terminales, el nervio mentoniano y el nervio incisivo. (4) El Nervio mentonero sale por el agujero mentonero localizado por debajo de los ápices de los dos premolares .inerva la mucosa vestibular de 4, 3, 2, 1, piel del mentón, mucosa y piel del labio inferior. Dado a la ubicación del nervio mentonero es importante destacar que el agujero mentonero se conoce también con el nombre de foramen mental, su forma es ovalada, tiene un diámetro aproximadamente de 3mm. Al observar la forma del nervio dentario inferior desde el foramen mandibular hacia el frente de la mandíbula mostraba distintas variaciones características. En el foramen mandibular, todos los nervios dentario inferior eran redondos/ovales. En la sección del conducto cerca del tercer molar, 69 de los 145 casos cambiaron a una forma de gota, y 23 de estos 69 casos además cambiaron a forma de campana en la sección más cercana. Los restantes 46 de estos 69 casos mantuvieron su forma de gota en la sección más cercana. (2) Su ubicación es variada y depende de la edad, en los niños se encuentra a nivel de los molares temporales más hacia el primer molar temporal, en los ancianos se encuentra más próximo al borde basal y en los adultos se ubica a nivel del 2 premolar (6) Varios autores como Yosué y cols. Realizaron un estudio radiográfico donde observaron el agujero mentonero y lo clasificaron en cuatro tipos: continuos, difusos, separados del conducto mandibular y no identificado (5), En varios estudios muestran la gran variabilidad de la posición del nervio dentario inferior, Haribhakti V. En 1996 realizó un estudio anatómico de mandíbulas humanas dentadas donde encontró que el nervio dentario inferior se encontraba en una posición hacia

abajo, hacia adelante y lingual en el segmento anterior de la rama, en el área retromolar se encontraba arriba, donde estuvo muy cerca de la raíz del primer molar. Existen inconsecuencias en la localización del nervio dentario inferior en el área del ángulo mandibular, se demuestra por distancias oblicuas con un promedio de 23,7 mm con una desviación estándar de 4,1 mm en mujeres y un promedio de 27, 3 mm con una desviación estándar de 3,4 mm en hombres con caras cuadradas. (6). Greenwood y col. en el 2005 reportaron que al momento de realizar cirugías mandibulares observaron las relaciones anatómicas del conducto dentario inferior en su disposición en la rama mandibular, para terminar en el foramen mandibular. En el presente estudio se determinó que la distancia entre el borde basal hacia el conducto dental asciende gradualmente desde el primer molar 7.5mm hasta el tercer molar 9.5mm (7). Laz y col en 1976 afirman que el dentario inferior tiene una posición a nivel vestibular (8) y Littner y colaboradores en 1986 refutan esta idea con que el conducto alveolar inferior se encuentra más vestibular en los ápices de segundo molar, mientras que es más lingual en los ápices del primer molar, localizándose entre 3,5 y 5,4 mm por debajo de las raíces de estos. (9) mientras que en el 2002 Yilkontiola y cols afirma que el conducto dentario inferior se encuentra más cerca de la tabla ósea lingual y al margen inferior de la mandíbula, demostraron que el conducto dentario inferior, se encuentra 2.5mm y 2.8mm de la tabla lingual a nivel del cuerpo mandibular, con un patrón de distribución homogéneo para los cuatro sectores evaluados mediante el uso de tomografías. (10) Yosuey y col 1989 reporto que se detectan variaciones en el trayecto del nervio dentario inferior, por esto surge la necesidad de

conocer la correcta posición y las posibles variaciones anatómicas del nervio y saber que su posición puede depender de varios factores, entre ellos la edad del paciente, género, anomalías de crecimiento, uso de medicamentos crónicos, problemas sistémicos entre otros. Por esto es de vital importancia conocer adecuadamente la posición tridimensional del nervio dentario inferior en la práctica odontológica debido a que este se utiliza como bloqueo anestésico al momento de realizar procedimientos quirúrgicos y su conocimiento anatómico proporciona al profesional el éxito de diferentes procedimientos. (5)

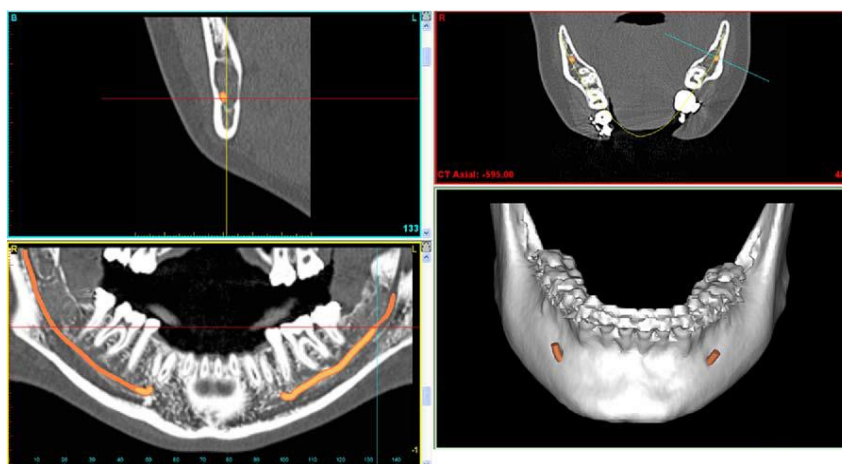
La remoción del tercer molar inferior es una de las operaciones más comunes realizadas por los cirujanos orales y maxilofaciales. La injuria al nervio alveolar inferior ocurre como una complicación de la cirugía del tercer molar mandibular con una frecuencia que varía desde 0.5% al 8%. Anteriores estudios han vinculado la injuria al nervio dentario inferior después de la remoción de 3 molares a factores tales como la edad, el género, el tipo de anestesia, la experiencia del cirujano, y la relación anatómica entre el conducto alveolar inferior y estructuras adyacentes. Algunos de los investigadores han observado la significancia clínica de la evaluación radiográfica (imágenes panorámicas y/o de la tomografía computarizada (TC) de la relación entre el nervio dentario inferior y sus demás estructuras. (2)

Lee y cols en el 1999 (11) y más recientemente Yashar y cols en el 2012 (12) observaron que las radiografías convencionales tienen sus limitaciones para identificar el conducto mandibular, sus relaciones con las otras estructuras, por esto al momento de realizar cirugías próximas al conducto dentario inferior es

fundamental la utilización de tomografías (11) las cuales son pruebas diagnósticas no invasivas que utilizan rayos x para crear imágenes transversales de cuerpo, en forma de cortes. La evaluación preoperatoria precisa de la anatomía y localización del nervio alveolar inferior (IAN) es crítica para evitar la injuria al nervio. Varios procedimientos quirúrgicos que incluyen la colocación de implantes endóseos, injertos autógenos en bloque en la rama, remoción de los terceros molares impactados, reposicionamiento del nervio, osteotomías parciales (divididas) sagitales, y minitornillos ortodónticos involucran el riesgo de trauma a IAN. Para algunos pacientes, el conducto alveolar inferior no puede ser distinguido en las radiografías panorámicas o periapicales. Estas imágenes proporcionan solamente información limitada acerca del curso y localización del conducto alveolar inferior y no evalúan su posición bucolingual. Las imágenes tomográficas computarizadas (CT) permiten la evaluación exacta de la posición del conducto alveolar inferior, no solamente en relación a la cresta alveolar, sino también en una dimensión bucolingual. Esto permite una evaluación exacta preoperatoria de la posición del IAN que puede disminuir el riesgo de trauma quirúrgico dando como resultado déficits neurosensoriales (12) y esta ubicación nos permite disminuir el riesgo de ocasionar daños en el momento quirúrgico.(Figura 1) (13). Antes del 2000, la tomografía computarizada (TC) se realizaba en un hospital o en un centro de radiología privado con un escáner en hélice, esta tecnología no fue ampliamente adoptadas por la comunidad dental debido a los costos y a él difícil acceso a las máquinas en los hospitales, la percepción de relación costo-beneficio cuando la dosis de radiación adicional era muy alta. Mozzo y col en

1998 informó sobre el uso de la primera tomografía volumétrica de haz cónico específicamente para odontología y esta tecnología permitió máquinas menos costosas, más pequeñas y una exposición de radiación más baja para el paciente y por esto fueron aceptadas satisfactoriamente para los procedimientos quirúrgicos odontológicos. (14)

**Figura 1. Nervio dentario inferior en tomografías computarizadas (14)**



Cuando se realizan procedimientos quirúrgicos en la mandíbula como: osteotomías, colocación de implantes, exodoncia complejas, biopsias existe gran posibilidad de afectar el paquete vasculo-nervioso donde se encuentra el nervio dentario inferior. (10) El daño de este paquete puede traer consecuencias como: parestesias, hemorragias e infecciones en la región mandibular además puede alterar la sensibilidad ya que produce un atrapamiento nervioso por medio del tejido cicatrizal, complicando los tratamientos, se ha observado que después de procedimientos quirúrgicos complejos en la zona mandibular el paciente puede presentar entumecimiento de la zona o zonas adyacentes 2 años posterior de realizada la cirugía (11.) La frecuencia de la injuria del nervio dental inferior después de la extracción dental

varía entre el 0.5% y 5%. Varias complicaciones quirúrgicas del tercer molar inferior han sido reportadas como infecciones y daños al nervio lingual. La incidencia de parestesias del nervio dentario inferior es de 0,5% a 8%, la cual puede estar relacionada con factores como la edad, género, tipo de anestesia utilizada, y la experiencia del operador. (12) En otros estudios nos muestra que de 145 casos, 7 tuvieron injuria al nervio dentario inferior (4. 8%), todos los cuales mostraron ausencia de corticación. Un paciente tuvo injuria al nervio en ambos lados (derecho e izquierdo). En 2 de estos casos, el dentario estaba posicionado vestibularmente en relación al tercer molar; en 3 casos, éste estaba posicionado lingualmente; y en 2 casos, éste estaba posicionado bajo las raíces del tercer molar. De acuerdo a la muestra, 4 de los casos de injuria al nervio dentario inferior eran redondos/ovales y 3 tenían forma de campana. Los detalles de los casos de injuria al nervio que comprendieron factores relacionados con los pacientes, factores relacionados con los dientes, y factores relacionados con el tratamiento. Los resultados de este estudio mostraron que los pacientes con conductos con forma de campana estaban en alto riesgo de injuria a IAN. Todos eran redondos/ovales cerca al foramen mandibular, pero algunos conductos cambiaban de forma hacía la parte frontal de la mandíbula. (2) Surge la pregunta de por qué los casos de conductos con forma de gota no tenían injuria a IAN mientras que se observaba injuria en pacientes con conductos con forma redonda/oval y de campana. De acuerdo a la observación morfológica, se consideraba que los conductos con forma de gota tenían un más alto grado de interacción en comparación a los conductos redondos/ovales. En 2 de los casos con el nervio de forma redondo/oval e

injuría al nervio, este se ubicaba bajo el tercer molar, mientras que en los otros 2 casos, se cruzaba por debajo del tercer molar desde el aspecto vestibular hasta el lingual. (2)

Además, en la mayoría de los casos con conductos con forma de campana, IAC se posicionaba lingualmente. Sin embargo, en los casos de conductos con forma de gota, IAC se distribuía igualmente sobre los lados linguales y vestibulares. La forma y posición de IAC podría estar relacionada con el riesgo de injuria a IAN

En cuanto a la posición la literatura nos reporta que existe un alto grado de variabilidad en la medida desde la cresta alveolar hasta el nervio dentario inferior, lo cual concuerda con otros estudios. Un reporte encontró que la trayectoria del IAN en la mandíbula inicialmente era en una posición inferior y luego ligeramente más superior. Estos autores encontraron que la distancia desde el conducto mandibular hasta el borde inferior de la mandíbula aumentaba desde la parte posterior hasta la anterior. De acuerdo a esto, los resultados indican que para la imagen transversal 7 (región retromolar-borde anterior de la rama), el IAN estaba en su posición más inferior y luego se movía superiormente hasta la imagen transversal 5 (región del primer o segundo molar) donde éste mantenía su posición. Existe un alto grado de variabilidad para el volumen óseo que rodea el IAN. (12)

Por estas variabilidades anatómicas reportadas en la literatura, es de mucha importancia saber exactamente la posición del nervio dentario inferior antes de realizar cualquier procedimiento quirúrgico en esta zona. En estudios actuales

de T. Hasegawa y cols, en el 2013 nos reportan que la eliminación de un diente impactado es el procedimiento donde mayor riesgo existe de realizar una injuria del nervio dentario inferior y esta complicación a menudo deja el paciente insatisfecho con la cirugía. Por lo tanto, se debe realizar la predicción de la injuria al nervio dentario inferior antes de la intervención quirúrgica ya sea por medio de radiografías o tomografías computarizadas. Este estudio nos reportó una incidencia de injuria al nervio dentario inferior en un 6.4%, en donde la complicación más frecuente fue la hipoestesia en un 1.8%, pero no se identificaron correlaciones significativas entre la edad y el sexo del paciente, o la antigüedad cirujano, la injuria al nervio dentario inferior fue atribuido a tener una relación más fuerte con factores relacionados con el procedimiento y radiográficos que con los factores demográficos. (13). Algunos investigadores consideran que la lesión al nervio dentario inferior es multifactorial; por ejemplo, Leung y Cheung propusieron que el aumento de la edad, el estatus dental (impactación no erupcionada, profunda), y los signos radiográficos deben considerarse como factores de riesgo para la injuria. Jerjes y colaboradores concluyeron que el principal factor de injuria es la experiencia del cirujano, seguido del estatus dental y la relación anatómica entre el nervio y el tercer molar.(2) Natasha y colaboradores nos reporta que el riesgo de injuria a él IAN parece más alto en mujeres y con el aumento de la edad. Además que los cortes tomográficos deben ser considerados para los procedimientos quirúrgicos en la mandíbula posterior cuando existe un alto riesgo de injuria. (12)

## **1.6 Objetivo general**

Determinar la posición tridimensional del nervio dentario inferior en 5 cortes tomográficos que van 1mm distal al agujero mentonero con intervalos de 5 mm en una muestra de un centro radiológico de Bogotá conformado en un rango de edad de 22 años en adelante.

### **1.6.1 Objetivos específicos**

- Determinar la posición tridimensional del nervio dentario inferior según género.
- Identificar la posición tridimensional del nervio dentario inferior en 3 grupos de edad: (22 a 35), (36 a 46) y (47 en adelante)
- Establecer la posición vestibular del nervio dentario inferior según los 5 cortes tomográficos que van 1mm distal al agujero mentonero con intervalos de 5 mm
- Establecer la posición lingual del nervio dentario inferior según los 5 cortes tomográficos que van 1mm distal al agujero mentonero con intervalos de 5 mm
- Establecer la posición apical del nervio dentario inferior según los 5 cortes tomográficos que van 1mm distal al agujero mentonero con intervalos de 5 mm

- Establecer la posición crestal del nervio dentario inferior según los 5 cortes tomográficos que van 1mm distal al agujero mentonero con intervalos de 5 mm

## **2. Aspectos metodológicos**

**2.1 Tipo de estudio:** Descriptivo transversal retrospectivo

**2.2 Objeto de estudio:** Posición Nervio Dentario inferior

**2.3 Material del objeto de estudio:** Tomografías computarizadas

**2.4 Unidad de observación:** Nervio dentario inferior

**2.5 Unidad de análisis:** Milímetros

**2.6 Población:** Tomografías computarizadas de pacientes que asisten a un centro radiológico de Bogotá en enero del 2013 a agosto del 2013

**2.7 Muestra:** 40 Tomografías computarizadas de pacientes que asisten a un centro radiológico oral de Bogotá

**2.8 Criterios de inclusión:**

- Tomografías de pacientes que asisten a un centro radiológico de Bogotá que presenten todos los dientes posteriores del 34 al 36 o del 44 al 46.
- Tomografías que estén en buenas condiciones
- Pacientes que permitan el uso de la tomografía para el estudio.

- Tomografías de pacientes que se encuentren en rangos de edad de 22 en adelante.

## 2.9 Variables

Variable	Definición	Operacionalización	Nivel de medición	Relación	Escala
Posición lingual	Va del nervio dentario inferior hasta la posición más lingual.	1 – 20 mm	DEPENDIENTE	CUANTITATIVA	Continua
Posición vestibular	Va del nervio dentario inferior hasta la posición vestibular		DEPENDIENTE	CUANTITATIVA	Continua
Posición crestal	Va desde la posición del nervio dentario inferior hasta la cresta osea		DEPENDIENTE	CUANTITATIVA	Continua
Posición apical	Va desde la posición del nervio dentario inferior hasta el apice				
	EDAD	22-60 años	INDEPENDIENTE	CUANTITATIVA	ordinal

	GENERO	<b>Femenino</b> <b>Masculino</b>	<b>INDEPENDIENTE</b>	<b>CUALITATIVAS</b>	Nominal
	Dimensión tridimensional predominante. Variable final	<b>-D. Vestibular</b> <b>-D.lingual</b> <b>-D.apical</b>	<b>DEPENDIENTE</b>	<b>CUALITATIVAS</b>	Nominal
	DIENTES PRESENTES	<b>35,36</b> <b>45,46</b>		<b>CUANTITATIVA</b>	Ordinal
	SECTOR	<b>Derecha</b> <b>Izquierda</b>	<b>INDEPENDIENTE</b>	<b>CUALITATIVAS</b>	Nominal

### 3.1 Procedimiento

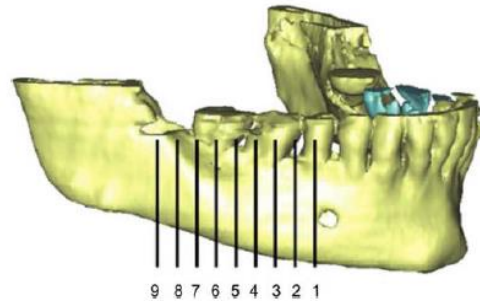
De las 40 tomografías seleccionadas de un centro radiológico de Bogotá con un rango de edad entre 22 años en adelante de la ciudad de Bogotá. Que asistieron para toma de tomografías en el transcurso de enero a agosto del 2013.

Las mediciones se realizan con un software de computador donde los cortes transversales son con intervalos de 1mm, comenzando 1mm posterior al agujero mentonero.

Se realizaron 4 mediciones:

1. De la cortical superior del canal dentario inferior a los ápices de cada uno de los dientes distales al agujero mentonero.
2. De la cortical inferior al borde inferior de la mandíbula
3. De la cortical vestibular del canal dentario inferior a la cortical vestibular de la mandíbula

4. De la cortical lingual del canal dentario inferior a la cortical lingual de la mandíbula.



**Figure 1.**  
Mandible with cross-sectional images at 5-mm increments.

**Figura 2.** Cortes seccionales en una mandibula con intervalos de 5 mm (10)

Cada individuo se analizara utilizando un software de Tomografía computarizada y un solo examinador calibrado con un experto que será quien realice las medidas.

Las imágenes de corte transversal son medidas un 1mm posterior al foramen mental. Se van a evaluar en las regiones de premolares y molares.

Los pacientes se dividirán en tres grupos de edad:

1. Grupo1 (22 a 35años)
2. Grupo2 (36 a 46 años)
3. Grupo3 (47 años en adelante)

[n = 40].

Los pacientes se sub clasificaran teniendo en cuenta la presencia de dientes en la región mandibular posterior. Los datos se analizaran utilizando dos vías de análisis de la varianza, utilizando intervalos de confianza (95%).

### **3.2 Aspectos éticos**

Se realizó un consentimiento informado donde el paciente da su autorización para que su tomografía sea utilizada en el estudio. Según la resolución 8430 de 1993 esta investigación se clasifica como sin riesgo.

### **3.3 Métodos Estadísticos**

Las mediciones se realizaron con un software de computador con programa estadístico SPSS versión 19 donde los cortes transversales fueron con intervalos de 5mm comenzando 1mm distal al foramen mentonero

#### **Estandarización**

Se realizó una calibración con un experto de un centro radiológico de Bogotá el cual fue el parámetro para poder establecer cual operador es apto para llevar a cabo las mediciones.

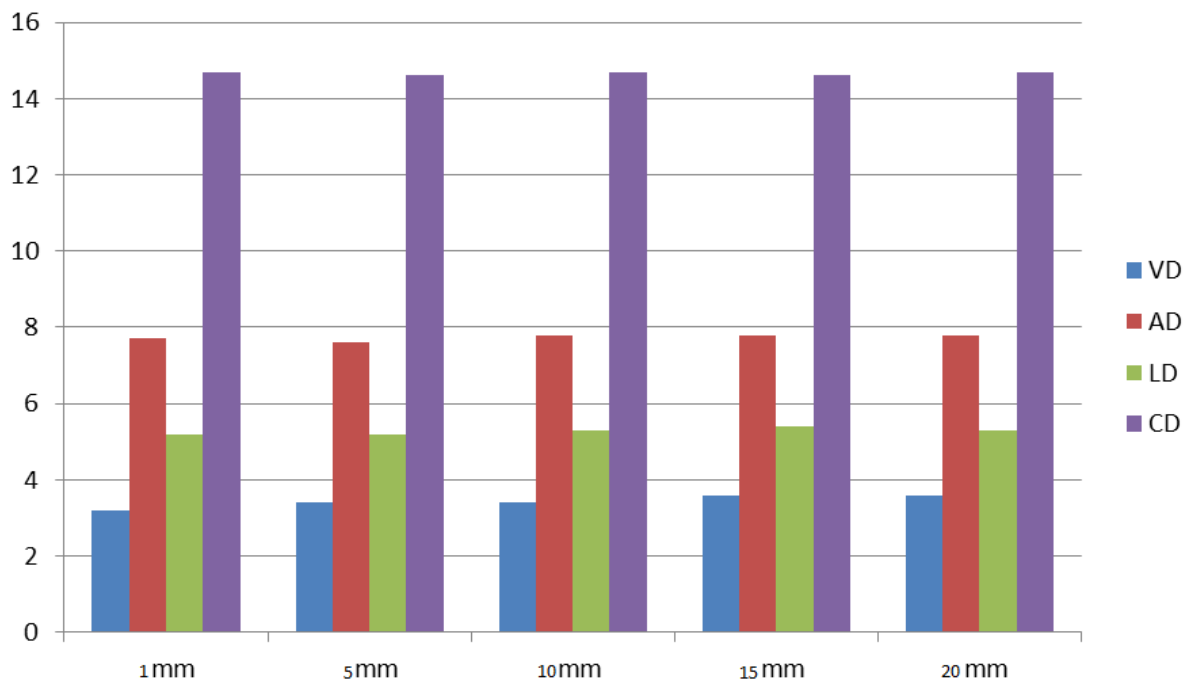
No se encontraron diferencias estadísticamente significativas entre la medida del experto y el operador seleccionado en cada una de las variables. ( $p=0.005$ -prueba T pareada)

#### **Resultados prueba piloto**

Para la calibración en el estudio “Determinación de la Posición tridimensional del nervio dentario inferior en una muestra del centro radiográfico de Bogotá, Colombia.” Se realizaron las medidas en tomografías, posterior a esto un experto y los operadores tomaron esas medidas teniendo en cuenta una calibración, para esto se manejaron variables cuantitativas por lo tanto se utilizó la prueba ANOVA, para dar a conocer la diferencia de la media.

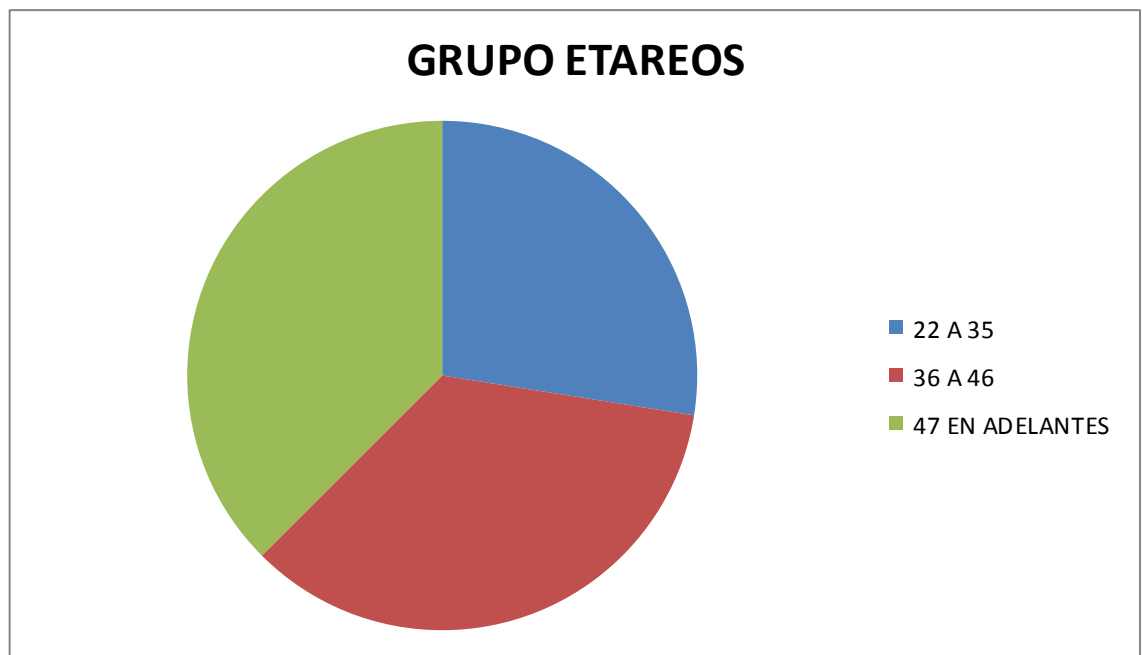### **3. RESULTADOS**

**Figura 3. DIMENSIÓN DE LA POSICIÓN TRIDIMENSIONAL DEL NERVIO DENTARIO INFERIOR.**



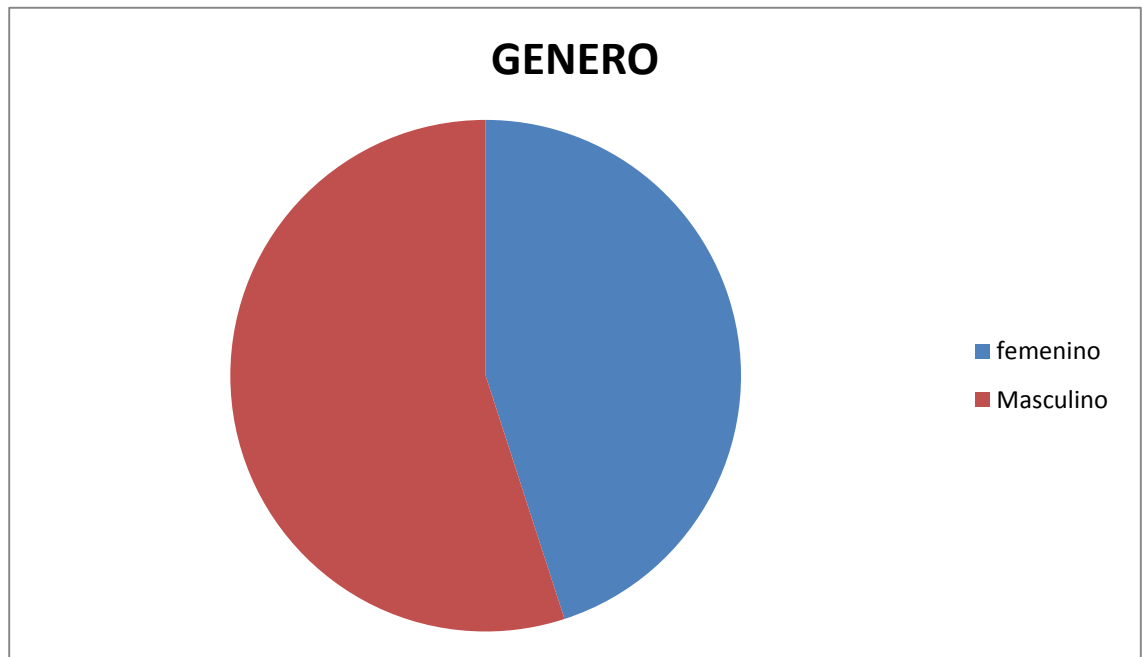
Para encontrar la dimension de la posicion tridimensional del nervio dentario inferior se tuvo en cuenta la posicion vestibulo-dentario, linguo-dentario, crestal-dentario y apico-dentario donde encontramos que la distancia mayor fue la posicion crestal al nervio dentario inferior.

**Figura 4. Distribución de Grupos etareos.**



En los resultados obtenidos podemos observar que los pacientes se encuentran divididos en los grupos etareos, el grupo 1 corresponde a los pacientes que se encuentran en edades comprendidas entre 22 a 35 años, el grupo dos corresponde a los pacientes que se encuentran en edades comprendidas entre 36 a 46 años y el grupo 3 pacientes de 47 años en adelante. Existe mayor predominio de pacientes en el grupo tres

**Figura 4. Distribución de acuerdo al género.**



En el resultado obtenido podemos observar que el genero se encuentra predominantemente el genero masculino con 22 pacientes y en el grupo femenino con 18 pacientes.

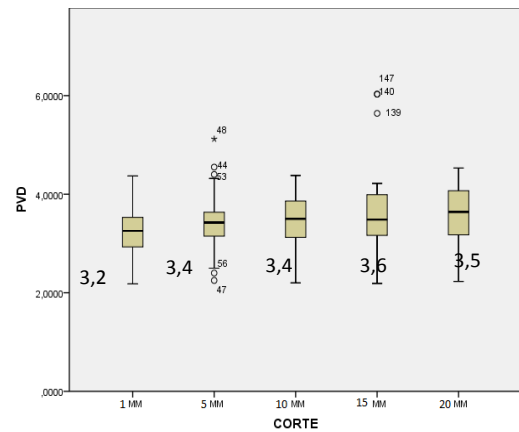
En una muestra total de 40 tomografías, el nervio dentario inferior, fue observado en cinco cortes empezando distal al agujero del nervio mentonero, el cual fue encontrado en la totalidad de las tomografías estudiadas.

Se analizó la posición tridimensional del nervio dentario inferior en cada corte tomográfico.

## POSICIÓN VESTIBULAR AL DENTARIO EN RELACIÓN CON CORTES TOMOGRÁFICOS

**Figura. 5. y Tabla 1.** La media de la posición tridimensional para la posición VD a 1 mm fue de 3,28 + o – 0,547, a 2 mm 3,46 + o – 0,608. (Tabla 1)

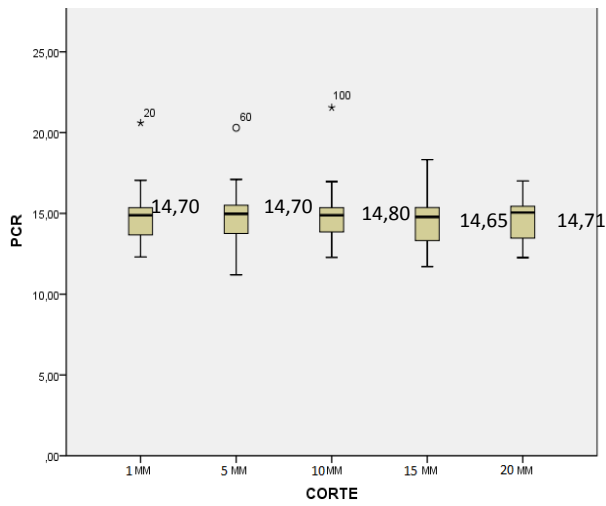
Cortes VD	Media	Desviación Estándar
1mm	3,28425	0,5471037
5mm	3,45975	0,6076372
10mm	3,422	0,5765156
15mm	3,5985	0,8629156
20mm	3,56425	0,6158916



## POSICIÓN CRESTAL AL DENTARIO EN RELACIÓN CON CORTES TOMOGRÁFICOS

**Figura 6 y Tabla2.** La media de la posición tridimensional para la posición CD a 1 mm fue de 14,7 + o – 1,572, a 2 mm 14,7 + o –1,715. (Tabla 2)

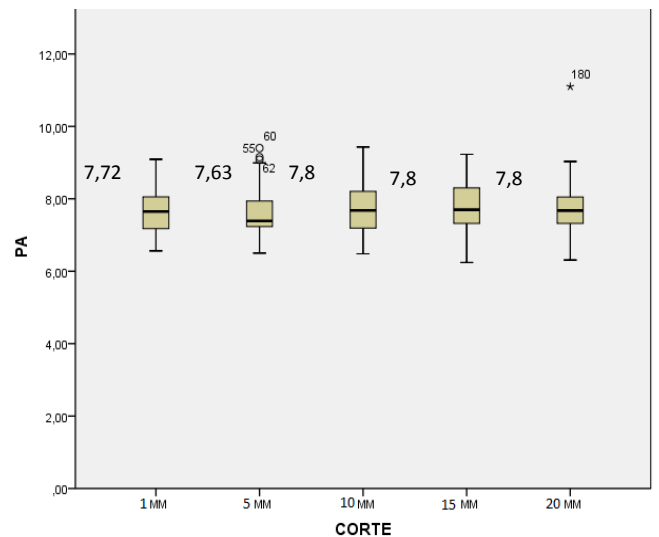
Cortes CD	Media	Desviación Estándar
1mm	14,705	1,57205
5mm	14,6927	1,71475
10mm	14,781	1,62938
15mm	14,648	1,46257
20mm	14,7145	1,22745



### POSICIÓN APICAL AL DENTARIO EN RELACIÓN CON CORTES TOMOGRÁFICOS

**Figura 7 y Tabla 3** La media de la posición tridimensional para la posición AD a 1 mm fue de 7,73 + o – 0,647, a 2 mm 7,63 + o – 0,723 (Tabla 3)

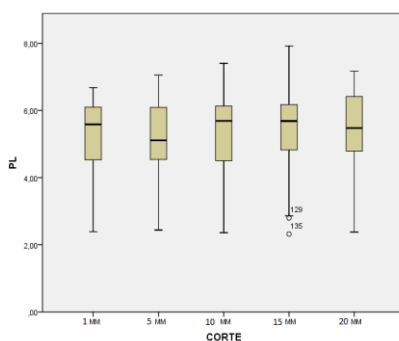
Cortes CD	Media	Desviación Estándar
1mm	7,7253	0,64666
5mm	7,6322	0,72324
10mm	7,7875	0,71663
15mm	7,7943	0,70591
20mm	7,8005	0,84169



## POSICIÓN LINGUAL AL DENTARIO EN RELACIÓN CON CORTES TOMOGRÁFICOS

**Figura 8 y Tabla 4.** La media de la posición tridimensional para la posición LD a 1 mm fue de 5,28 + o - 1,067, a 2 mm 5,21 + o -1,160. (Tabla 4)

Cortes CD	Media	Desviación Estándar
1mm	5,2765	1,06691
5mm	5,2068	1,16009
10mm	5,3488	1,09424
15mm	5,4675	1,21726
20mm	5,3753	1,21759



En la prueba Anova realizada no se encontraron diferencias estadísticamente significativas entre los cortes tomográficos (1 a 5 mm) y la posición vestibular ( $p=0.215$ ), la posición crestal ( $p=0.997$ ), la posición apical ( $p=0.821$ ) y en la posición lingual ( $p=0.881$ ). No existen diferencias estadísticamente significativas entre los grupos etareos y la posición vestibular mientras en la posición C, L y A existen diferencias estadísticamente significativas. (Tabla 5)

**Tabla 5. Posiciones A, C, L con respecto a los grupos etareos**

POSICION	Corte	DE 22 A 35 AÑOS		DE 36 A 46 AÑOS		+47 años	
		Promedio	DS	Promedio	DS	Promedio	DS
Apical	1mm	7,460	0,661	7,940	0,731	7,718	0,504

Crestal	1mm	14,57	1,203	15,44	1,837	14,11	1,336
Lingual	1mm	4,965	1,039	5,173	1,390	5,600	0,635
Apical	2mm	7,256	0,663	7,923	0,877	7,636	0,500
Crestal	2mm	14,71	1,260	15,71	1,682	13,82	1,662
Lingual	2mm	4,81	0,853	5,370	1,680	5,338	0,663
Apical	3mm	7,73	0,789	7,93	0,86	7,750	0,560
Crestal	3mm	14,23	1,277	15, 77	1,945	14,25	1,090
Lingual	3mm	5,07	1,103	5,46	1,39	5,44	0,755
Apical	4mm	7,73	0,73	7,85	0,85	7,78	0,56
Crestal	4mm	14,35	1,527	15,48	1,40	14,07	1,165
Lingual	4mm	4,96	1,35	5,55	1,52	5,74	0,60
Apical	5mm	7,64	0,79	7,97	1,100	7,75	0,58
Crestal	5mm	14,49	1,36	15,34	1,13	14,28	1,01
Lingual	5mm	4,98	1,38	5,58	1,43	5,46	0,81

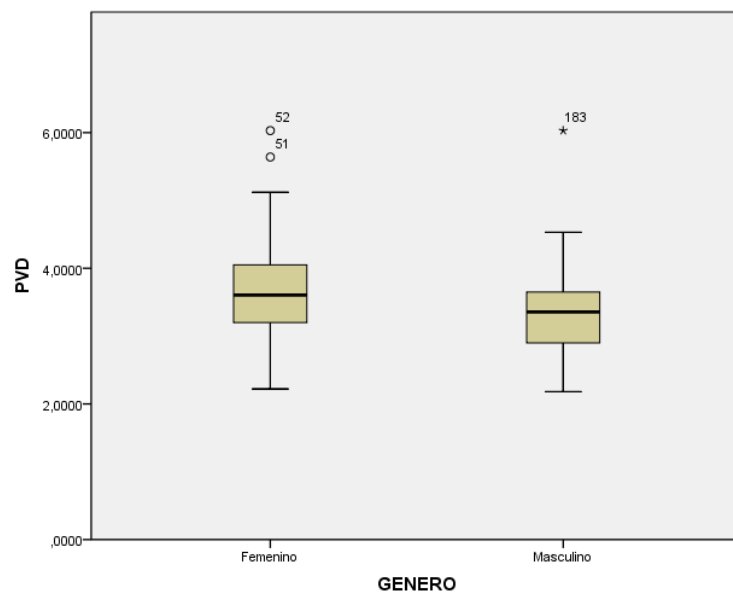
No se encontraron diferencias estadísticamente significativas en cuanto al género y la posición lingual ( $p=0.24$ ), mientras en la posición vestibular ( $p=0.001$ ), la posición crestal ( $p=0.001$ ), la posición apical ( $p=0.027$ ) se encontraron diferencias estadísticamente significativas (Tabla 6)

**Tabla 6. Posiciones V,C,A con respecto al género**

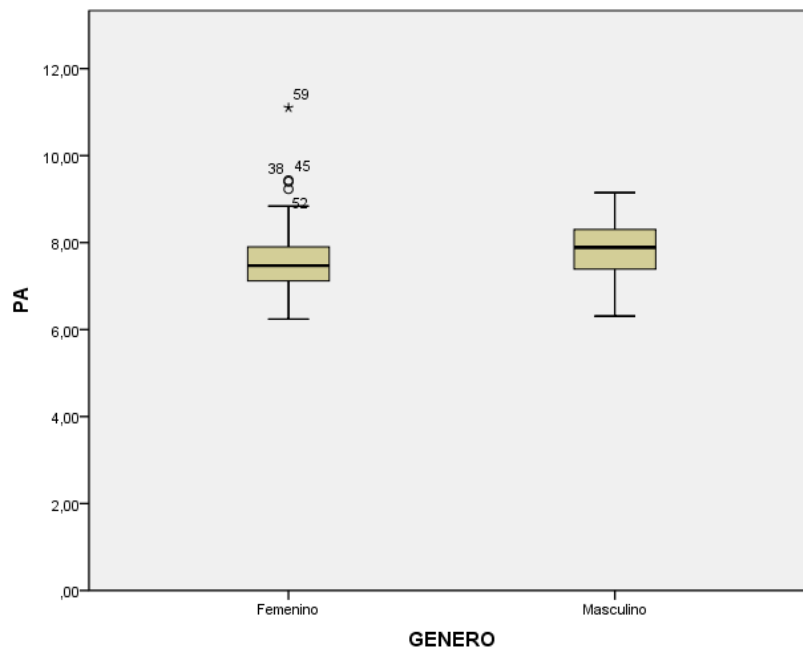
		Femenino		Masculino	
Posición	Corte	Promedio	Ds	Promedio	DS
vestibular	1mm	3,45	0,61	3,14	0,44
crestal	1mm	15,01	1,77	14,45	1,37
apical	1mm	7,47	0,60	7,92	0,62
vestibular	2mm	3,54	0,63	3,39	0,58
Crestal	2mm	15,07	1,80	14,38	1,61
Apical	2mm	7,50	1,66	7,74	0,76
Vestibular	3mm	3,54	0,51	3,32	0,61
crestal	3mm	15,21	1,93	14,42	1,26

<b>Apical</b>	<b>3mm</b>	7,63	0,69	7,91	0,72
<b>Vestibular</b>	<b>4mm</b>	3,87	0,83	3,37	0,83
<b>Crestal</b>	<b>4mm</b>	15,06	1,36	14,30	1,47
<b>Apical</b>	<b>4mm</b>	7,62	0,69	7,93	0,69
<b>Vestibular</b>	<b>5mm</b>	3,76	0,54	3,39	0,63
<b>Crestal</b>	<b>5mm</b>	15,06	1,01	14,42	1,33
<b>Apical</b>	<b>5mm</b>	7,87	1,00	7,73	0,70

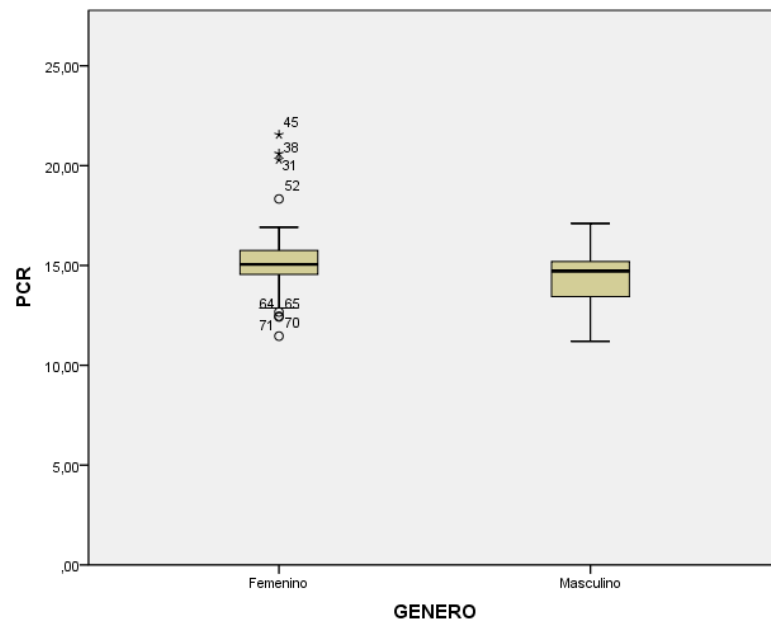
**Figura 9. POSICIÓN VESTIBULAR AL DENTARIO EN RELACIÓN CON EL GÉNERO**



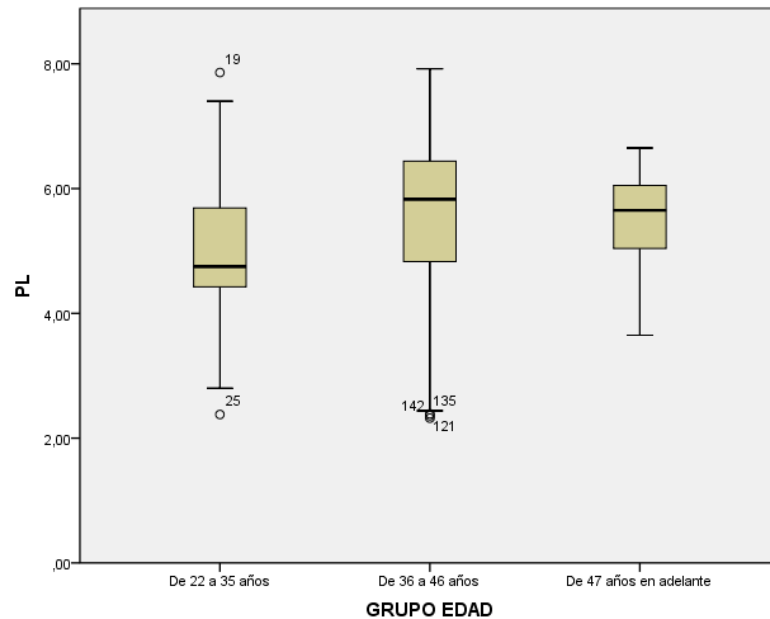
**Figura 10. POSICIÓN APICAL AL DENTARIO EN RELACIÓN CON EL GÉNERO**



**Figura 11. POSICIÓN CRESTAL AL DENTARIO EN RELACIÓN CON EL GENERO**

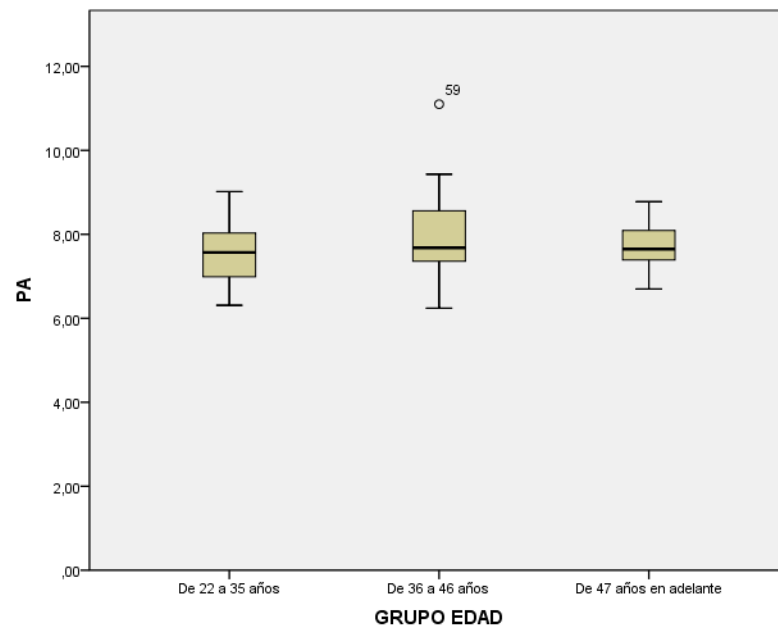


**Figura 12. POSICIÓN LINGUAL AL DENTARIO INFERIOR EN RELACIÓN CON LA EDAD**



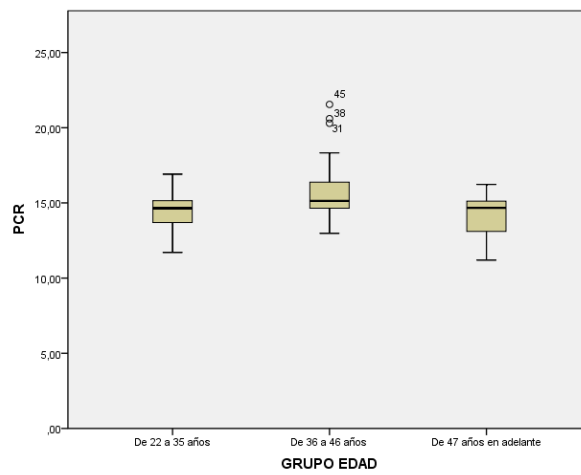
En la muestra obtenida se encontró una distancia menor en sentido lingual al nervio dentario inferior en el grupo 1 (22 a 35 años), y una distancia mayor en el grupo 3 (47 años en adelante) exceptuando en el corte a 5 mm donde la distancia fue mayor en el grupo 2 (36 a 46 años).

**Figura 13. POSICIÓN APICAL AL DENTARIO INFERIOR EN RELACIÓN CON LA EDAD**



En la muestra obtenida se encontró una distancia menor en el grupo 1 (22 a 35 años), y una distancia mayor en el grupo 2 (36 a 46 años) en sentido apical al nervio dentario inferior.

**Figura 14. POSICIÓN CRESTAL AL DENTARIO INFERIOR EN RELACIÓN CON LA EDAD**



En la muestra obtenida se encontró una distancia mayor en todos los cortes para el grupo 2 (36 a 46 años) en sentido crestal al nervio dentario inferior.

#### 4. DISCUSIÓN

La evaluación de la posición tridimensional del nervio dentario inferior fue analizada mediante tomografías, donde se estudiaron 5 cortes tomográficos. Los resultados de este estudio mostraron similitudes en la posición tridimensional del nervio dentario inferior con respecto a la ubicación de los grupos etareos, se encontró una posición más cercana en sentido V, L, A y C en el grupo de pacientes de 22 a 35 años. En estudios previos de Megumi Ueda y cols en el 2012 observó que el conducto mandibular variaba con la edad, manifestando que entre los 10 y 19 años y a partir de los 60 años, el conducto mandibular se hallaba en posición más alta, mientras que entre los 19 y 60 años la posición era más baja y entre los 30 y 39 años no existían variaciones. (2) Pero en cuanto a la posición tridimensional del nervio dentario inferior según el género no se encontraron diferencias significativas, mientras en el presente estudio se observó una distancia mayor en sentido VD, LD y CD en el género femenino sin embargo la distancia AD fue más prominente en el género masculino.

Lun-Jou Lo y cols en el 2004 realizaron un estudio por medio de tomografías computarizadas para evaluar la posición del nervio dentario inferior en el ángulo mandibular con un grupo total de 20 mujeres y 22 hombres adultos donde observaron que no existen diferencias significativas en la posición del nervio dentario inferior en el ángulo mandibular entre ambos géneros. (3)

Se puede observar un acuerdo del presente estudio con los informes anteriores, sin embargo se puede observar que difieren en algunos puntos de manera importante. Los datos confirman el alto grado de variabilidad encontrada en la medición de la cresta alveolar para el nervio alveolar inferior.

Además, se pudo determinar que se halla una mayor distancia de la posición

vestibular a nivel de cortes de 2 mm en hombres; pero a nivel de 4 y 5 mm se vio aumentado en mujeres. Los rangos oscilaron en mujeres entre 3,5 – 3,8mm y en hombres entre 3,25 – 3,7mm. Estos resultados se asemejan en el límite del rango inferior con los encontrados por otros autores que evaluaron la distancia del nervio dentario inferior a la tabla vestibular, la cual tuvo una variación en la media muy amplia de acuerdo con el sector que se evaluó, siempre aumentando de la zona del segundo premolar hacia el segundo molar; en las mujeres estuvo entre 2,5 y 5,1 mm y en los hombres, entre 2,9 y 5,1 mm. (2)

En los resultados obtenidos a nivel de la posición lingual al nervio dentario inferior se observó que en todos los cortes hubo un mayor predominio en el corte a 4 mm en el género femenino, presentando una distancia mayor en sentido lingual. De acuerdo con lo reportado en la literatura la evaluación tomográfica de la distancia a la tabla lingual mostró aumento en las medidas del segundo molar al segundo premolar, con medias que oscilaron entre 1,9 y 4,3 mm para las mujeres y 1,7 y 3,9 mm para los hombres. (1)

En la posición apical al nervio dentario inferior se encontró que en todos los cortes, los pacientes de género masculino tuvieron una distancia mayor con respecto a las pacientes de género femenino, excepto en el corte a 5 mm donde no hay diferencias significativas entre ambos géneros. La distancia al borde apical demostró ser mayor que la distancia a la tabla lingual, con medias que oscilaron entre 7,5mm y 7,9 mm en las mujeres y 7,74mm y 7,92 mm en los hombres, estas medidas y el hecho de la mayor distancia que hacia la tabla lingual concuerda con estudios anteriores.

En los resultados se encontró que en todos los cortes en el género femenino hubo

una distancia mayor en la posición crestral al nervio dentario inferior con respecto al género masculino, oscilando entre 14,3mm y 15,2mm para hombres y mujeres. Otros estudios determinaron que de la superficie externa a la cresta alveolar, la media osciló para hombres y mujeres entre 16,4 y 20,6 mm, siendo este un rango amplio pero acorde a estudios anteriores e donde hallaron rangos entre 17,2 y 20,3 mm con promedio de 17,4 mm, lo cual no se aleja mucho de nuestros resultados.(2)

De acuerdo con lo anterior, se concluye que se han encontrado entre hombres y mujeres, resultados significativamente diferentes para cada una de las distancias evaluadas. Se observaron las mayores diferencias en las posiciones LD y CD, lo cual coincide con la literatura. (12) Estos datos nos evidencian un mayor riesgo de daño o injuria al nervio dentario inferior en el género femenino. Sin embargo en estudios actuales de T. Hasegawa y cols, en el 2013 nos reportan que la eliminación de un diente impactado es el procedimiento donde mayor riesgo existe de realizar una injuria del nervio dentario inferior y esta complicación a menudo deja el paciente insatisfecho con la cirugía. Por lo tanto, se debe realizar la predicción de la injuria al nervio dentario inferior antes de la intervención quirúrgica ya sea por medio de radiografías o tomografías computarizadas. Este estudio reportó una incidencia de injuria al nervio dentario inferior en un 6.4%, en donde la complicación más frecuente fue la hipoestesia en un 1.8%, pero no se identificaron correlaciones significativas entre la edad y el sexo del paciente, o la antigüedad cirujano, la injuria al nervio dentario inferior fue atribuido a tener una relación más fuerte con factores relacionados con el procedimiento y radiográficos que con los factores demográficos. (13)

De acuerdo a los resultados obtenidos en relación a la edad de los tres grupos trabajados, a nivel vestibular no se encontraron diferencias estadísticamente significativas, a nivel lingual se encontró una distancia menor en el grupo I (22 a 35 años), y una distancia mayor en el grupo III (47 años en adelante) exceptuando en el corte a 5 mm donde la distancia fue mayor en el grupo II (36 a 46 años). En sentido apical se encontró una distancia menor en el grupo I (22 a 35 años), y una distancia mayor en el grupo II (36 a 46 años) y por último a nivel crestal se encontró una distancia mayor en todos los cortes para el grupo II (36 a 46 años) y no se hallaron diferencias estadísticamente significativas entre los grupos I y III. De acuerdo con la literatura al evaluar los grupos de edad, no había muchos pacientes en el grupo de jóvenes de 20 a 39 años (n=11), tomando en cuenta principalmente a pacientes con edades entre los 60 años con y sin pérdida de dientes posteriores, pero no tuvieron en cuenta las consecuencias de que dientes específicos faltaban. Cuando se producen extracciones, seguido por reabsorción y remodelación ósea, esto puede alterar la posición relativamente del canal mandibular. Por lo tanto, es necesario disponer de pacientes dentados para mantener puntos de referencia fijos en la evaluación de la posición del nervio dentario inferior (13)

## **5. CONCLUSIONES**

Una comparación en un periodo de tiempo corto en una muestra de 40 tomografías demostró que en el género femenino se observó una distancia mayor de la posición del nervio dentario inferior en sentido vestibular, lingual y crestal mientras que en la posición apical se determinó una distancia más predominante en el género masculino. En cuanto a los grupos etareos la posición del nervio dentario inferior se encontró más cercano en sentido Lingual, Apical y Crestal en el grupo de pacientes de 22 a 35 años. Los pacientes de 36 a 46 años presentaron una mayor distancia en sentido crestal y apical con respecto a los demás grupos. En cuanto al grupo de 47 años en adelante presento una distancia mayor en sentido lingual.

Con esto se pudo concluir que al momento de realizar procedimientos quirúrgicos en la zona posterior inferior va a existir un mayor riesgo de injuria del nervio dentario inferior en los pacientes de género femenino en el grupo de edad de 22 a 35 años.

## **6. RECOMENDACIONES**

Para estudios a futuro se recomienda un análisis a largo plazo con una muestra de tomografías mayor que pueda proporcionar una mejor evidencia.

## **7. AGRADECIMIENTOS**

Por su dedicación y entrega al Dr. Oscar Iván Tocarruncho, Dra. Janeth Pedroza, Dra. Piedad Malaver, Mónica Pachón y al centro radiológico Oral Imax que nos proporcionó las tomografías para poder llevar a cabo este estudio.

## Referencias

1. Da Fontoura R, Vasconcelos E. Morphologic basis for the intraoral vertical ramus osteotomy: anatomic and radiographic localization of the mandibular foramen. *J. Oral Maxillo Fac Surg* 60:660-665, 2002.
2. Megumi Ueda, Kenji Nakamori, Kaori Shiratori, Tomohiro Igarashi, Takanori Sasak, Naoki Anb. Clinical significance of computed tomographic assessment and anatomic features of the inferior alveolar canal as risk factors for injury of the inferior alveolar nerve at third molar surgery; *J Oral Maxilla Fac Surg* .2012 (70):514-520.
1. Lun-Jou Lo, Fen-Hwa Wong, and Yu-Ray Chen. The position of the inferior alveolar nerve at the mandibular angle: an anatomic consideration for aesthetic mandibular angle reduction. *J Ann Plast Surg* .2004 (53): 50–55
2. Velayos J, Anatomía de la cabeza: Para odontólogos, Ed. Medica Panamericana, 4 edicion, Buenos Aires: Madrid. p 241-242
3. Yosuey, Brooks L. The appearance of mental foramina o panorarnic radiographs. I. Evaluations of patients; *Oral Surg Oral Med Oral Path*.1989(68):360-364
4. Haribhakti V. The dentate adult human mandible: An anatomic basis for surgical decision making; *Plast Reconstr Surg*. 1996(97):536–541
5. Greenwood M, Corbet. Observations on the exploration and external neurolysis of injured inferior alveolar nerves; *Int J Oral Maxilla Fac Surg*. 2005 (34): 252-6.
6. Laz b, Sheteyer A, Piamenta M. Radiographic and clinical manifestations of the impacted mandibular third molar; *J Oral Surg*. 1976(5): 153-160.
7. Littner M, Kaffej, Tamse A, Dicapua P. Relationship between the apices of the lower molars and mandibular canal a radiographic study; *Oral Surg Oral Med Oral Pathol*.1982 (62): 595-602.
8. Ylikontiola I. Comparison of three radiographic methods used to locate the mandibular canal in the buccolingual direction before bilateral sagittal split

- osteotomy; *Oral Surg Oral Med Oral Pathol Oral Radiol Endod* 2002; (93): 736-42.
9. Lee Y, Kimjh L. Mandibular Contouring: a surgical technique for the asymmetrical lower face; *J Plast Reconstr Surg.* 1999; 104:1165–1171
  10. Yashar N, Engeland C. Radiographic considerations for the regional anatomy in the posterior mandible, *J Periodontol* 2012; 83: 36-43
  11. Hasegawa T, Ri S, Shigeta T, Kasha M. Risk factors associated with inferior alveolar nerve injury after extraction of the mandibular third molar—a comparative study of preoperative images by panoramic radiography and computed tomography, *Int. J. Oral Maxillofac. Surg.* 2013; 42: 843–851
  12. Orentlicher G, Goldsmith D, Horowitz A. Applications of 3-Dimensional Virtual Computerized Tomography Technology in Oral and Maxillofacial Surgery: Current Therapy, *J Oral Maxillofac Surg* 68:1933-1959, 2010
  13. Nakayama K, Makoto N. Assessment of the Relationship Between Impacted Mandibular Third Molars and Inferior Alveolar Nerve With Dental 3-Dimensional Computed Tomography, *J Oral Maxillofac Surg* 67:2587-2591, 2009
  14. Nakamori K, Fujiwara K. Clinical Assessment of the Relationship Between the Third Molar and the Inferior Alveolar Canal Using Panoramic Images and Computed Tomography, *J Oral Maxillofac Surg* 66:2308-2313, 2008

