

COLEGIO ODONTOLÓGICO
COLOMBIANO

No. Acceso

Reg. Top. M 045 1987

Compra Canje Donación

Editorial

Solicitado por

Fecha

Precio

0045

M
045
1987

TP
00045

APEXOGENESIS Y APEXIFICACION

00045

ALUMNO: ROBERTO A. AMAYA NAVARRO.

" MONOGRAFIA PRESENTADA, COMO
REQUISITO PARCIAL PARA OBTENER EL
TITULO DE ODONTOLOGO "

COLEGIO ODONTOLOGICO COLOMBIANO.

BOGOTA

00045

COLEGIO ODONTOLOGICO COLOMBIANO
BOGOTA

RECTOR: Dr. Jorge Arango Tamayo.

DECANO: Dra. Marisol Arango.

VICEDECANO: Dr. Jairo Forero.

SECRETARIO ACADEMICO: Dr. Luis Felipe Fallas.

DIRECTOR DE CURSO: Dr. Roberto Arciniegas.

DIRECTOR DE MONOGRAFIA: Dr. Patricia Gonzalez.

CONCEPTO DE ACEPTACION DE LA MONOGRAFIA.

Patricia Gonzalez
II-50-84

Dra. Patricia Gonzalez.

AGRADECIMIENTOS

A la Doctora Patricia Gonzales quien me asesoro, a los Doctores Alvaro Amaya y Elsa Amaya, a Adriana Forero y Leonardo Forero, a la bibliotecaria del Colegio Odontologico Colombiano. Que de una u otra manera contribuyeron a la elaboracion de esta monografia.

DEDICATORIA

A mis padres:

Cuyo amor, estímulo, confianza y fidelidad me dieron como ejemplo de superación.

A la Dra. Encie Reyes de C.

A quien considero como mi segunda madre.

TABLA DE CONTENIDO

CAPITULO I. ODONTOGENESIS.

1. FORMACION DE LAS ESTRUCTURAS RADICULARES.
 - 1.2. LONGITUD RADICULAR Y CIERRE APICAL.
 - 1.3. TEJIDO PULPAR APICAL.
 - 1.4. DENTINA APICAL.

CAPITULO II. APEXIFICACION.

2. TERAPIA ENDODONTICA PARA EL APICE DE APERTURA AMPLIA.
 - 2.2. CONSIDERACIONES.
 - 2.3. DESCRIPCION DE LA TECNICA.

CAPITULO III. REPORTE DE CASOS.

3. APEXIFICACION DESPUES DEL CURETAGE PERIAPICAL.
4. CONTINUACION DEL DESARROLLO DE LA RAIZ DESPUES DE LA APEXIFICACION, EN UN DIENTE INMADURO CON IDENT. INVAGINADO.
5. EVALUACION DEL POTENCIAL ANTIMICROBIAL DEL HIDROXIDO DE CALCIO COMO MEDICAMENTO INTRARADICULAR.

- CONCLUSIONES.

- FILMINAS.

CAPITULO I. ODONTOGENESIS.

Se define como el proceso fisiologico normal de formacion y desarrollo de las estructuras que conforman el apice radicular.

1. FORMACION DE LAS ESTRUCTURAS RADICULARES

En el desarrollo del diente, los epitelios internos y externos se funden y forman el ojal cervical, este se invagina dentro del tejido subyacente. Este ojal cervical determina la futura union cementoadamantina; luego comienza a conocerse como la vaina epitelial de Hertwis la porcion invaginada permanece como una capa continua hasta que se forme la dentina de la raiz.

Se sabe que la terminacion de la raiz por la formacion de cemento, tiene lugar luego de la desintegracion de la vaina radicular.

Despues de la aposicion de dentina radicular, la vaina de Hertwis se desintegra en posicion coronaria, siguiendo el crecimiento del tejido conectivo del saco dentario. Cuando la vaina radicular comienza a desintegrarse, las celulas del tejido conectivo se diferencian en cementoblastos y el cemento se deposita sobre la dentina. Los cementoblastos, preparan inicialmente una matriz que es un cementoide o una capa de cemento descalcificado. La mineralizacion de la matriz vieja ocurre cuando es elaborado un nuevo cementoide.

1.2. LONGITUD RADICULAR Y CIERRE APICAL

Esto esta determinado por variantes de acuerdo al sexo y raza, presente estudio fue realizado en USA y corresponde a la fecha

para completar la longitud radicular y el cierre apical (tabla 1) las fechas de los dientes posterosuperiores, no fueron estudiadas por que sus imagenes no podian ser claramente identificadas en las radiografias laterales del maxilar. Es de suponer que la madures de la longitud radicular, se obtiene para todos los dientes permanentes con excepcion de los segundos y terceros molares.

1.3. TEJIDO PULPAR APICAL

El tejido pulpar apical difiere en su estructura del tejido pulpar coronario. El tejido pulpar coronario se compone principalmente de tejido conectivo celular y escasa fibras colagenas; el tejido pulpar apical es mas fibroso y contiene menos celulas. Histoquimicamnte, el tejido pulpar apical presenta grandes concentraciones de glicogeno, condiciones compatibles de un medio anaerobico. Ademas este contiene altas concentraciones de mucopolisacaridos acidos sulfatados en comparacion al tejido pulpar central.

El tejido fibroso de la porcion apical del conducto radicular es identico al del lisamento periodontal. En su integridad, el tejido colaseno apical es de color mas blanquecino.

1.3.1 Aporte sanguineo y nervioso.

La estructura fibrosa del tejido pulpar apical, contiene los vasos sanguineos y los nervios que entran a la pulpa. Estando irrigada por vasos sanguineos que se originan en los espacios medulares del hueso que rodean al apice radicular, penetrando a traves del ligamento periodontal y el foramen como arteria o arteriolas. Los

vasos sanguíneos se ramifican en el tejido pulpar apical casi inmediatamente en arterias. Los vasos sanguíneos, están rodeados por grandes nervios medulares que también se ramifican después de entrar en la pulpa y al lograr el centro de la pulpa comienzan a ensancharse.

1.4. LA DENTINA APICAL

En la región apical, los odontoblastos de la pulpa están ausentes, o son de forma aplanada o cuboide. La dentina que es producida por ellos, no es tan tubular como la dentina coronaria, pero en lugar de esto es amorfa e irregular.

La dentina apical esclerótica se considera menos permeable que la dentina coronaria. Esta permeabilidad reducida, tiene significado por que los tubulos dentinarios desclerosados son menos penetrables o son impenetrables por microorganismos u otros irritantes.



FECHA PARA COMPLETAR LA LONGITUD RADICULAR Y CIERRE APICAL

	FINALIZACION DE LA LONGITUD RADICULAR, EN AÑOS		CIERRE APICAL COMPLETO EN AÑOS	
	HOMBRES	MUJERES	HOMBRES	MUJERES
Primer incisivo superior	10 ³ / ₄	10		
Segundo incisivo superior	12	11 ¹ / ₄		
Primer incisivo inferior	8 ³ / ₄	8 ¹ / ₂	10	9 ¹ / ₂
Segundo incisivo inferior	10	9 ¹ / ₂	11 ¹ / ₂	10 ¹ / ₂
Canino inferior	12 ¹ / ₂	11	18	14
Primer premolar inferior	13	12	16 ¹ / ₂	15
Segundo premolar inferior	14	13	17 ¹ / ₂	16 ³ / ₄
Primer molar inferior				
raiz mesial	7	7	10 ¹ / ₂	9 ³ / ₄
raiz distal	7 ¹ / ₂	7 ¹ / ₂	10 ³ / ₄	11
Segundo molar inferior				
raiz mesial	14	13 ¹ / ₂	17	13
raiz distal	14 ¹ / ₂	13 ³ / ₄	18	17 ³ / ₄
Tercer molar inferior				
raiz mesial	20	20 ³ / ₄	23 ¹ / ₂	24 ¹ / ₂
raiz distal	20 ¹ / ₂	21	24 ¹ / ₂	25 ¹ / ₄



- 10. Apice radicular completado
- 9. Raíz casi completa, ápice abierto
- 8. Dos tercios de raíz completados
- 7. Un tercio de raíz completado
- 6. Corona completada
- 5. Corona casi completa
- 4. Dos tercios de corona completados
- 3. Un tercio de corona completado
- 2. Calcificación inicial
- 1. Presencia de cripta
- 0. Ausencia de cripta

Estadios de Nolla de calcificación dentaria. La radiografía se compara con los dibujos y a cada diente se le ha dado un valor de desarrollo de acuerdo con el dibujo que más se le aproxima. Si el desarrollo de un diente estuviera en dos estadios, Puedan usarse mitad de los valores o más.

CAPITULO II. APEXIFICACION

La apexificacion es una tecnica mediante la cual se trata de estimular el desarrollo del apice radicular, en dientes despulpados con raiz incompletamente desarrollada.

En un diente joven que tiene una raiz incompletamente formada, existe en el apice, una abertura en forma de tunel. Este apice radicular incompletamente formado, contiene tejido conectivo.

La exitosa reparacion de las pulpas dentales inflamadas en dientes con cierre apical incompleto, se compara elevadamente con la de los dientes con una completa formacion radicular, debido quizas al metabolismo irrestricto presente en el grupo formado.

Asi, la proteccion pulpar o la pulpotomia tiene una mejor probabilidad de resolucio exitosa, en dientes con apices abiertos.

Una vez que ha sido formada la terminacion radicular, la terapia endodontica tiene mejor pronostico que la proteccion pulpar o la pulpotomia.

Cuando debe realizarse la terapia endodontica sobre un diente joven con un apice radicular incompletamente formado, no es posible lograr un sellado completo de ese apice radicular abierto sin la exposicio quirurgica y la obturacion por via apical del conducto radicular. Como regla, sin embargo, es innecesario dicho tratamiento quirurgico. Pueden obtenerse buenos resultados, obturando el conducto considerablemente mas corto que el apice radicular desarrollado. En estas circunstancias existe una razonable probabilidad de que el apice continue el desarrollo.

Aun en aquellas circunstancias, en que el tejido pulpar se haya

necrosado y se haya formado un granuloma apical, es preferible la obturación del conducto radicular corto con respecto al ápice radicular desarrollado. La formación de la raíz puede aun continuar.

La impulsión por presión del material de obturación radicular sobre el tejido conectivo remanente, es irritante e innecesaria.

La inducción a estimular el desarrollo del ápice radicular, es denominada apexificación. Un diente despulpado con raíz incompletamente desarrolla, mediante la formación de osteodentina u otra sustancia dura. Su finalidad es lograr el estrechamiento del conducto o el cierre apical para poder realizar una adecuada obturación.

La apexificación se diferencia de la apexogénesis porque esta se refiere al proceso fisiológico normal de formación y desarrollo del ápice radicular. La apexogénesis, evidentemente solo ocurre cuando todavía existe tejido pulpar normal en la porción apical del conducto radicular y la vaina de Hertwig tiene vitalidad.

Aun que la apexificación ha sido ensayada empíricamente en el pasado, fue Frank el que impulsó esta técnica, al describirla en el año de 1956. Posteriormente otros autores procuraron aclararla.

Al estudiar la apicoformación se supone que el tejido pulpar residual no afecta, en caso que exista y la capa odontoblastica vinculada con dicho tejido, reanuda la actividad formadora de matriz con la calcificación subsiguiente que es guiada por la vaina de Hertwig reactivada. El hecho de que la vaina de Hertwig y el tejido pulpar hayan sido dañados anteriormente, puede explicar porque algunas de las formaciones apicales son atípicas.

La presencia del tejido pulpar en la porcion apical del conducto indica la capacidad regeneradora de este tejido y la dificultad para remover quirurgicamente en forma eficaz.

Al parecer, a traves de todos los estudios experimentados publicados, la desinfeccion del conducto es condicion sine qua non para lograr el cierre apical. En presencia de infeccion se fracasara.

El examen histologico de varios dientes sometidos a la tecnica de apexificacion. La barrera apical esta formada por sustancias semejantes al cemento y zonas calcificadas.

El curso de tratamiento para el diente infradesarrollado con su apice de apertura amplia, se vuelve mas complicado mas complejo cuando la pulpa no es vital y se encuentra una discontinuidad del desarrollo de la raiz con la presencia de patologia apical.

La principal direccion de la terapia para el apice divergente habia sido el uso de tecnicas quirurgicas junto con la colocacion en el extremo de la raiz de una mezcla de amalgama de plata y otros materiales de sellado apical.

2. TERAPIA ENDODONTICA PARA EL APICE DE APERTURA AMPLIA

Antes de considerar cualquier direccion de tratamiento es importante determinar la vitalidad e integridad de los contenidos del conducto. Esta bien establecido que el procedimiento de pulpotomia para el apice divergente donde hay un remanente de pulpa vital dentro del conducto, debe ser el mas acertado.

Siguiendo esta remocion parcial de la pulpa y la introduccion de

medicamentos indicados el desarrollo apical puede continuar.

El curso del tratamiento para dientes infradesarrollados con su apice de apertura amplia se vuelve mas complejo cuando la pulpa no es vital y se encuentra una discontinuidad del desarrollo de la raiz y la presencia de patologias apicales.

El fenomeno del desarrollo apical continuo a despertado considerables intereses. Los estudios realizados ofrecen una variedad de procedimientos. En cada uno de estos estudios, se supuso que la seleccion del medicamento fue la clave para obtener un desarrollo y cierre apical.

Despues de haber estudiado cada uno de los procedimientos nombrados, he llegado a la conclusion de que la eficacia de la medicina usada es importante. El primer efecto es la reduccion de los contaminantes dentro del conducto por la instrumentacion biomecanica y medicacion, seguida de un material de llenado temporal. El mejoramiento del canal y del ambiente apical, permite la continuidad del desarrollo apical. Una vez logrado esto e o a aislacion de contaminantes y disminuyendo la sintomatologia se procedera a elegir un cono fijo de gutapercha seguido de conos accesorios y un material cementante para satisfacer la necesidad de llenar el canal de la raiz. Este material debe ser no reabsorbible. la terapia no debe ser considerada adecuada hasta que un desarrollo apical completo halla tomado lugar y un llenado del canal de la raiz con material obturante permanente haya sido colocado.

2.2. DE LA APEXIFICACION SE PUEDE CONSIDERAR COMO COMPLICACIONES

LAS SIQUIENTES:

2.2.1 El apice tenga forma de embudo, con la parte apical mas ancha que el conducto.

2.2.2 Es dificil de secar completamente el conducto antes de la obliteracion.

2.2.3 La obliteracion de la zona apical puede comprimir el material en el tejido periapical.

2.2.4 Las paredes del apice son delgadas y fragiles y se pueden romper durante la preparacion biomecanica.

2.2.5 Los metodos convencionales endodonticos son dificiles en este estadio de desarrollo y puede ser necesario una retroobturacion de amalgama. En algunos casos esto puede alterar adversamente la relacion corono-raiz.

2.3. DESCRIPCION DE LA TECNICA DE APEXIFICACION (7).

Primera cita.

2.3.1. Administre anestecia local.

2.3.2. Aisle los dientes con dique de goma.

2.3.3. Con una fresa en forma de pera o de fisura de alta velocidad elimine toda la dentina cariada. Penetre en la camara pulpar.

2.3.4. Con una fresa redonda esteril de mango largo numero 4 o 6, o un excavador en forma de cuchara elimine el tejido coronario hasta los munones pulpares en los orificios de los conductos (tenga cuidado de no perforar

el tejido coronario hasta los muñones pulpares en los orificios de los conductos (tenga cuidado de no perforar el suelo pulpar en los dientes multirradiculares) e irrigue abundantemente los residuos.

2.3.5. Extienda las paredes de la preparación en los molares hacia la parte mesiobucal para mejor acceso a los conductos radiculares.

2.3.6. Tome radiografías para determinar la longitud (Fig 1) y el número de conductos presentes.

2.3.7. Elimine el tejido pulpar remanente de los conductos. Evite llevar apicalmente el contenido infeccioso, pues se puede forzar hasta la región periapical. Conserve siempre los conductos húmedos e irriguelos ocasionalmente para disolver los residuos de tejido orgánico, elimine las limaduras dentinales y desinfecte los conductos. Use una jeringa hipodérmica llena de hipoclorito. La aguja puede curvarse para facilitar el acceso a los diferentes orificios.

2.3.8. Coloque una apocito de Hidroxido de calcio y Clorofenol Alcanforado e incrustelo en el orificio del conducto, luego selle con óxido de zinc-eugenol (Fig 2).

Segunda cita. Después de dos semanas, si el diente está sin síntomas:

2.3.9. Retire la curación. Un diente con un foramen abierto no puede estar completamente seco.

2.3.10. Irrigue abundantemente con agua destilada en una

polvo de reaccion quimica antimicrobial con el clorofenol alcanforado.

2.3.12. Coloque la pasta en el conducto y use un condensador de endodoncia para meterlo en la region apical. Procure no empujarlo mas alla del apice del diente, pero mantensalo a 2 mm aproximadamente del apice. Es necesario una radiografia para determinar la longitud.

2.3.13. Selle con oxido de zinc eugenol y cubra con cemento temporal de fosfato de cinc (Fig. 3).

Evaluacion

2.3.14. Dite al paciente para una visita de revision a los 6 meses.

2.3.15. Cuando se obtiene una prueba radiografica de cierre de la parte apical, confirmelo retirando la curacion y probando con un instrumento endodontico.

2.3.16. Si ha habido apexificacion, proceda a una obliteracion del conducto radicular por medio de metodos endodonticos convencionales.

2.3.17. Si no hay evidencia de apexificacion repita la tecnica.

La tecnica endodontica escrita aqui, esta basada en el patron fisiologico normal del desarrollo de la raiz. El proposito de este procedimiento es el de efectuar la continuidad de un proceso interrumpido del desarrollo de la raiz. Por medio de esta

inducción al desarrollo un apice de apertura amplia es anatomicamente mejorado para permitir la obliteracion del canal de la raiz con procedimientos endodonticos convencionales.

La bolsa de Hertwig ha sido establecida como una consideracion importante en la formacion de la raiz. Se creia que esta era destruida en la presencia de patologia, las observaciones que demuestran que el desarrollo de la raiz pueden ser reactivado despues de una inactividad debido a infecciones, demuestra el hecho de que la bolsa permanece vital y lista para reasumir sus funciones una vez que el ambiente de la infeccion a sido mejorado. En los casos en los cuales el serramiento apical se desarrolla sin desarrollo aparente de la raiz uno puede asociar los esfuerzos y observar el fenomeno de apocicion de cemento en el apice de la raiz y en la parte desobturada del conducto.

El cierre apical se puede presentar de varias maneras, el apice puede continuar formandose en forma conica o se puede cerrar abruptamente. (Fig. 4)

CAPITULO III. REPORTE DE CASOS.

3. APEXIFICACION DESPUES DEL CURETAJE PERIAPICAL (7).

En este caso el apicocureaje fue realizado para resolver una exacerbacion aguda de una lesion cronica, realizandose un apicocuretaje. La exacerbacion ocurre cinco semanas despues de la colocacion de la pasta hidroxido de calcio mesclado con clorofenol alcanforado. Si no hubo un sobretaponado de pasta, puede ser que haya existido una tolerancia podra en una lesion cronica que tendia a volverse aguda.

El apicocuretaje consiste en remover la lesion periapical y dentina para suavizar los bordes de la apertura. El efecto fue la reduccion del perimetro de la apertura y la salvacion de la mayor cantidad de raiz posible. La cirugia permitio una vision directa del apice, ademas de los secuestros del hueso y de lo adecuado del tapon en el conducto de la raiz, una biopsia identifico la lesion como no-neoplastica.

Al intentar una apexificacion, el sangrado del ligamento periodontal como un factor de control. La contaminacion de la humedad puede causar una expansion irregular de la mezcla, una filtracion marginal y una fractura de la raiz. Comparado con un apicocuretaje, una obturacion apical requiere una cirugia adicional para la preparacion hemostatica de una cavidad, la condensacion, y la remocion de exceso de mezcla.

La formacion apical se observo radiograficamente once meses despues de la cirugia. En ese momento se compara favorablemente.

No se administraron antibioticos durante o despues del procedimiento de apicocuretaje. Uno puede suponer que durante la

cirosis las bacterias contaminarian el conducto de la raiz a traves de la apertura y el llenado de la pasta porosa. Despues de la cirugia el tejido periapical podra reinfectarse desde el conducto de la raiz. La extraccion gradual de la pasta de hidroxido de calcio, crea un espacio en el conducto que podria convertirse en un foco de desarrollo de bacterias. Ninguna de estas consideraciones parece tener un efecto deteriorativo en la sanacion del hueso o en la apexificacion, en este caso, el hidroxido de calcio por si mismo no tiene un efecto bacteriologico discernible. Por otra parte, cuando el hidroxido de calcio es mezclado clorofenol alcanforado, tiene un efecto bacteriocido demostrable. Si esta pudiera durar por meses, tendria un valor significativo en el exito de este caso.

4. CONTINUACION DEL DESARROLLO DE LA RAIZ DESPUES DE LA APEXIFICACION, EN UN DIENTE INMADURO CON IDENT. INVAGINADA (9).

Una barrera de tejido fuerte parece desarrollarse a las seis semanas despues de que es inducido el procedimiento de apexificacion. La apexificacion exitosa requiere usualmente de 6 a 24 meses una radiografia tomada 3 meses despues de la pulpotomia con hidroxido de calcio, sugiere que una barrera apical parcial puede presentarse aun despues de que el procedimiento de apexificacion fue iniciado. Durante la apexogenesis, el tejido seguido al Ca(OH)_2 generalmente es necrotico. Una barrera dentinaria usualmente se forma tras este en lugar de formarse en el apice. La apariciencia de una barrera apicalrajopaca fue, por lo tanto, pocas veces encontrada. Esto puede explicar el corto tiempo requerido para la apexificacion.

Cuando los clinicos se encuentran con un apice de apertura amplia, todo esfuerzo que prosiga para preservar la vitalidad de la pulpa de tal manera que continúe el desarrollo fisiológico normal de la raíz se llamara a esto "maturogenesis" (Anthony y Senia, 94) para destacar la importancia de fomentar el desarrollo de la raíz entera y no solo el apical (apexogenesis). Mantener la máxima cantidad de tejido pulpar resulta en una raíz más fuerte y más larga. El procedimiento de pulpotomía con hidróxido de calcio fue desarrollado para alcanzar este objetivo.

La falla inicial del procedimiento de apexogenesis, se debe a la presencia de tejido granular en el conducto y no en el tejido periapical. Otra explicación posible podrá ser que durante la obturación del diente con gutapercha, el hidróxido de calcio que cubre el conducto principal de la raíz fue reabsorbido y tuvo que ser remplazado. Este suceso puede haber causado una severa inflamación que lleva a la necrosis. Una vez que esto ocurrió, el desarrollo normal de la raíz fue imposible.

Una vez que la decisión clínica fue que una pulpa de función vital no existía, la única alternativa fue mover el tejido inflamado o necrótico e inducir una barrera de tejido fuerte en el apice contra la cual la gutapercha podría ser condensada.

5. EVALUACION DEL POTENCIAL ANTIMICROBIAL DEL HIDROXIDO DE CALCIO COMO MEDICAMENTO INTRARADICULAR (8).

Estudio en el que se utilizaron gatos a los que se inocularon *Streptococo fecales* cultivados en agar BHI al 5% y *Streptococo marcescens*, microorganismo que murió durante la primera semana de inoculación, esto llevo a resultados erróneos. El estudio fue

abandonado por esto.

Se encuentra que la inoculación repetida del conducto de la raíz, fue necesario para asegurar un crecimiento persistente de microorganismos. Los organismos marcescens tienen una tendencia a morir, pero los *S. fecalis* persistieron cuando los conductos fueron reinocualdos dos veces a la semana por tres semanas.

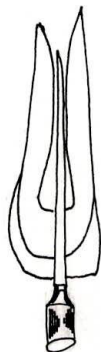La irrigación del conducto de la raíz con agua esteril podría haber incrementado el riesgo de contaminación, debido a que los gatos estaban en una posición bocarriba y la irrigación era hecha contra la gravedad. Sin embargo se tuvo cuidado de identificar los organismos recobrados como iguales a aquellos, los cuales fueron originalmente inoculados en los conductos de la raíz.

Bajo las condiciones utilizadas en este estudio, la solución de hidroxido de calcio fue incapaz de eliminar la infección *S. fecalis* del conducto de la raíz a pesar de su alto pH. Aunque el protector de la pulpa eventualmente elimino la infección *S. fecalis*, se requirieron al menos tres tratamientos para lograr esto. En contraste de CCP (cloro fenol alcanforado) elimino la infección despues de un tratamiento simple. Nuestros descubrimientos en vivo son corroborados por los experimentos invitro, es decir, que el supernatante fue inefectivo en la producción de una zona de inhibición. El hidroxido de calcio y el productor de pulpa produjeron una zona pequeña pero medible de inhibición. Y el cloro fenol alcanforado que fue el más efectivo en vivo, también produjo la más amplia zoa de inhibición invitro.

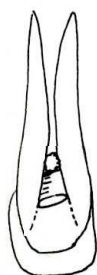
Cuando se utiliza hidroxido de calcio o protector de pulpa en vivo, hubo una deshidraración en el conducto de la raíz y a la punta absorbente a medida que fue removido del conducto para

muestra del cultivo. Puesto que los cultivos fueron obtenidos de los conductos tratados con hidroxido de calcio aparentemente no previnieron el crecimiento bacterial en el medio de cultivo, ademas del efecto antibacterial del cloro fenol alcanforado, dado el contacto directo con los microorganismos, los vapores pueden haber destruido tambien los microorganismos. Ha este respecto el hidroxido de calcio fue limitado en su efecto antimicrobial dado que este no vaporiza. Esto puede explicar, en parte, la mayor efectividad del cloro fenol alcanforado para eliminar la infeccion. Tambien sugiere que los microorganismos puede haberse establecido en los tubulos dentinales evitando a si el contacto directo con el medicamento.

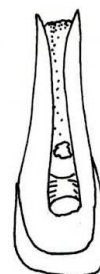
Los experimentos invitro demostraron que, bajo las condiciones en las que la difusion del hidroxido de calcio era maxima, este fue efectivo en la prevencion del crecimiento o la destruccion de los microorganismos en una extension limitada en comparacion con el CMCP. Esto enfatiza la importancia del contacto del hidroxido de calcio con los microorganismos infectados en el conducto, para alcanzar un efecto antimicrobial. La inhabilidad del hidroxido de calcio pra eliminar la infeccion del conducto de la raiz no es sorprendente a la luz de reportes anteriores sobre otras preparaciones de hidroxido de calcio. Reportes indican que el dical suprimia, pero no elimina la poblacion bacterial en una dentina cariiosa. Estas observaciones difieren en otras en que ellos encontraron un efecto antibacterial de una pasta de hidroxido de calcio y agua, o protector de pulpa, contra los organismos streptococos, mientras que nosotros encontramos una cantidad pequena pero medible de inhibicion.



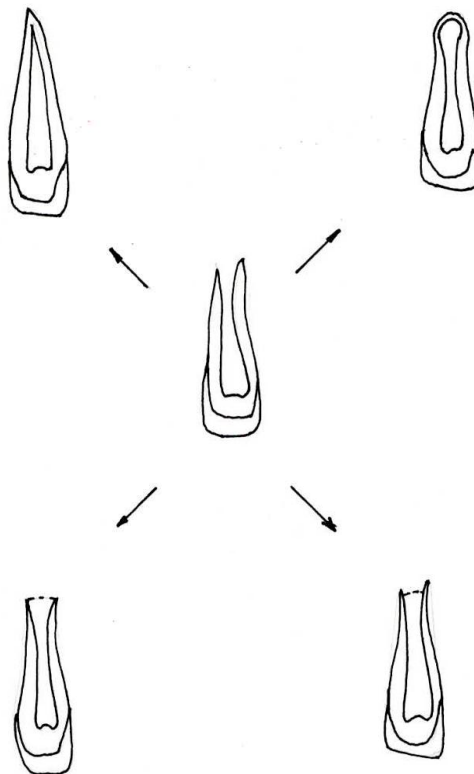
La instrumentación del conducto no debe sobrepasar 2 mm desde el ápice. 1



Torontula de algodón humedecida en cresil acetato (cresafina) colocada en el diente. 2



Conducto obturado con pasta de hidróxido de calcio p-clorofenol alcanforado. Obsérvese que llega aprox. a 2 mm del ápice. 3



El cierre apical se puede presentar de varias maneras, tal como se ilustra. El ápice puede continuar formándose en forma cónica o se puede cerrar abruptamente 4

CONCLUSIONE.

Todo profesional debe interesarse por las estructuras que rodean el apice radicular, los estados de desarrollo y el tipo de tejido presente en cada uno de sus estadios, ya que son el alto significativo para su practica.

Al estar inflamada la pulpa y el tejido periapical, la vaina de Herwis podra reasumir sus funciones si se logra, bajo un tratamiento adecuado retirar estas patologias.

Es de vital importancia reconocer que el hidroxido de calcio requiere de otro medicamento antibacterial, como puede ser el CCP para combatir las agresiones periapicales y lograr un exito.

Se requiere profundizar mas sobre los estudios de apexogenesis para definir, si se presenta "maturogenesis" o es que la vaina de Herwis a reasumido sus funciones.



T.O 0064 1987
Trabajo de Grado
Ejemplar 1



T0069