



COLEGIO ODONTOLÓGICO
COLOMBIANO

No. Acceso _____

No. Exp. M. 167 1987

Compra Canje Donación

Editorial _____

Solicitado por _____

Fecha _____

Precio _____

0183

M
167
1987

COLEGIO ODONTOLÓGICO COLOMBIANO

" RECONSTRUCCION CON HIDROXIAPATITA DE LOS DEFECTOS OSEOS EN LOS MAXILARES "

ANGELA MARIA ALFEREZ RUBIO

Bogotá, Colombia, Noviembre 27 de 1.987

COLEGIO ODONTOLÓGICO COLOMBIANO

Bogotá, Colombia

Reconstrucción con Hidroxiapatita de los defectos óseos en los maxilares

Angela María Alférez Rubio
Código: 831126

Monografía presentada en cumplimiento parcial de los requisitos exigidos para
optar por el título de Odontólogo

Noviembre 27 de 1.987

COLEGIO ODONTOLÓGICO COLOMBIANO

DIRECTIVA

RECTOR	: Jorge Arango Tamayo
DECANA	: Marisol Arango de León
VICEDECANO	: Jairo Forero Morales
SECRETARIO ACADEMICO	: Luis Felipe Falla
COORDINADOR X SEMESTRE	: Roberto Arciniegas

NOTA DE ACEPTACION

Presidente del Jurado

Jurado

Jurado

A G R A D E C I M I E N T O

Quiero expresar mis más sinceros agradecimientos al Doctor JORGE FONRODONA PUYANA, Odontólogo de reconocido prestigio como rehabilitador oral, implantólogo en investigador, quien me brindó una colaboración especialísima al orientar esta monografía, facilitándome importante material científico y la práctica clínica.


ANGELA MARIA ALFEREZ RUBIO

INDICE GENERAL

	pág.
INTRODUCCION	1
CAPITULO I Materiales y Métodos	4
1. <u>OBTENCION POR LOS SISTEMAS DE FOSFATO DE CALCIO</u>	4
1.1. OBTENCION DE LA FORMA POROSA (reabsorbible)	4
1.2. OBTENCION DE LA FORMA DENSA (no reabsorbible)	5
2. <u>PERFIL BIOLOGICO DE LA INTERFASE HIDROXIAPATITA - HUESO (acción)</u>	5
3. <u>INDICACIONES (uso)</u>	6
4. <u>PREPARACION PARA SU USO</u>	7
5. <u>PREPARACION PREOPERATORIA DEL PACIENTE</u>	9
6. <u>PROCEDIMIENTOS QUIRURGICOS PARA LA COLOCACION DE LA HIDROXIAPATITA</u>	9
6.1. AUMENTO DE REBORDES ALVEOLARES	9
6.1.1. Mala colocación	13
6.1.2. Parestesia	13
6.1.3. Relaciones anormales entre los rebordes superior e inferior	13
6.1.4. Pacientes sin dentaduras	14
6.1.5. Tejido flácido o suelto	15
6.1.6. Costos	15
6.2. POST-EXTRACCIONES DE RESIDUOS RADICULARES, PATOLOGIA DE IM - PLANTES	16
6.3. DEFECTOS OSEOS PERIODONTALES	17
6.4. DEFECTOS OSEOS PERIAPICALES	17

	pág.
6.5. REEMPLANTES	17
6.6. NEOFORMACIONES TUMORALES DE LOS MAXILARES (con génesis odontógena o no odontógena)	18
7. <u>RECOMENDACIONES POST-OPERATORIAS</u>	20
8. <u>CONTRAINDICACIONES</u>	20
CAPITULO II Resultados	21
CAPITULO III Discusión y conclusiones	24
APENDICES	28
BIBLIOGRAFIA	

INDICES PARTICULARES

pág.

LISTA DE CUADROS

CUADRO Nº 1	Clasificación de los maxilares con relación al grado de reabsorción óseo y cantidad de hidroxiapatita recomendada para cada caso.	29
-------------	---	----

LISTA DE FIGURAS

FIGURA 1.	Diferencias entre los materiales de relleno óseo ceramizados y no ceramizados.	31
FIGURA 2.	Aparato para ceramizar los sistemas de fosfato de calcio.	31
FIGURA 3.	Osteointegración de un bloque de hidroxiapatita con el hueso de una rata.	31
FIGURA 4.	Introducción de los conos de hidroxiapatita en los alvéolos vacíos.	32
FIGURA 5.	Aspecto microscópico de la hidroxiapatita y el hueso.	32
FIGURA 6.	Aspecto microscópico de los penachos de hidroxiapatita dentro del hueso.	32
FIGURA 7.	Exodoncia practicada a un paciente al cual se le colocó hidroxiapatita en su alvéolo.	33
FIGURA 8.	Aspecto radiográfico del material de relleno dentro del alvéolo.	33

	pág.
FIGURA 9. Aspecto microscópico de los cristales de hidroxiapatita en forma granulada.	33
FIGURA 10. Radiografía que muestra la forma cónica de la hidroxiapatita para aplicar a los alvéolos.	34
FIGURA 11. Mezcla de hidroxiapatita con hueso de Kiel.	34
FIGURA 12. Mezcla de hidroxiapatita con carboximetilcelulosa sódica.	34
FIGURA 13. Aumento de rebordes alveolares superior e inferior con hidroxiapatita.	34
FIGURA 14. Gran lesión periodontal.	35
FIGURA 14.a La lesión periodontal rellena con material de hidroxiapatita.	35
FIGURA 14b. Aspectos radiográficos de la lesión periodontal y su posterior relleno con hidroxiapatita.	35
FIGURA 15. Aspecto radiográfico de una extensa lesión periapical.	36
FIGURA 15a. Aspecto clínico del relleno de la lesión periapical con el material de hidroxiapatita.	36
FIGURA 15b. Aspecto radiográfico de la lesión periapical relleno con hidroxiapatita.	36
FIGURA 16. Quiste grande en el maxilar superior, después de cirugía.	37
FIGURA 16a. Fase inicial de relleno de la cavidad quística con hidroxiapatita.	37
FIGURA 16b. Fase final de relleno de la cavidad quística con hidroxiapatita.	37
FIGURA 17. Pérdida de continuidad ósea en la tabla vestibular por ausencia del 24 y 25.	38
FIGURA 18. Radiografía que muestra una pérdida en el reborde alveolar.	38
FIGURA 19. Fase inicial del procedimiento quirúrgico para la eliminación	

ción del defecto óseo y la colocación de un implante de lámina.

38

FIGURA 20. Relleno del defecto óseo con hidroxiapatita después de haber colocado el implante.

38

FIGURA 21. Radiografía de control del implante de lámina y del material de hidroxiapatita.

38



Doctora

Marisol Arango de León

Decana Facultad de Odontología

COLEGIO ODONTOLOGICO COLOMBIANO


Me complace de manera especial poner a su consideración el tema: " RECONSTRUCCION CON HIDROXIAPATITA DE LOS DEFECTOS OSEOS DE LOS MAXILARES ", que por el estado actual de las investigaciones y por los excelentes resultados obtenidos, es y se perfila como uno de los campos científicos de mayor interés dentro de la Odontología. Ello debido a que la reconstrucción de los defectos óseos se presenta frecuentemente en las diferentes especialidades, evidenciándose muchas ventajas con el uso de la hidroxiapatita y sus preparados, tanto en las técnicas y procedimientos quirúrgicos, como en el hecho de encontrarse generalmente con menos complicaciones post-operatorias.

Los puntos anteriores, entre otros, justifican plenamente el esfuerzo e interés que se ha puesto para presentar este tema en la mayor forma a la Decanatura de la Facultad de Odontología del C.O.C. y a todos aquellos estudiantes, que seguramente encontrarán en este trabajo los conceptos fundamentales a cerca de las propiedades de los compuestos de fosfato de calcio como la hidroxiapatita, su obtención, manejo, ventajas y procedimientos quirúrgicos involucrados.


En esta forma, esperamos haber alcanzado los objetivos inicialmente propuestos cual eran: 1) tratar los aspectos fundamentales de las modernas técnicas para la reconstrucción de defectos óseos y 2) realizar una serie de prácticas clínicas que aportaran la experiencia necesaria para una mejor comprensión

del material científico investigado.

Cordialmente,



DR. JORGE FONRODONA PUYANA



ANGELA MARIA ALFEREZ RUBIO

PLAN DE TEMAS

INTRODUCCION

CAPITULO I Materiales y Métodos

1. OBTENCION POR LOS SISTEMAS DE FOSFATO DE CALCIO
 - 1.1. OBTENCION DE LA FORMA POROSA (reabsorbible)
 - 1.2. OBTENCION DE LA FORMA DENSA (no reabsorbible)
2. PERFIL BIOLOGICO DE LA INTERFASE HIDROXIAPATITA-HUESO (acción)
3. INDICACIONES (uso)
4. PREPARACION PARA SU USO
5. PREPARACION PREOPERATORIA DEL PACIENTE
6. PROCEDIMIENTOS QUIRURGICOS PARA LA COLOCACION DE LA HIDROXIAPATITA
 - 6.1. AUMENTO DE REBORDES ALVEOLARES
 - 6.1.1. Mala colocación
 - 6.1.2. Parestesia
 - 6.1.3. Relaciones anormales entre los rebordes superior e inferior
 - 6.1.4. Pacientes sin dentaduras
 - 6.1.5. Tejido flácido o suelto
 - 6.1.6. Costos
 - 6.2. POST-EXTRACCIONES DE RESIDUOS RADICULARES, PATOLOGIA DE IM - PLANTES
 - 6.3. DEFECTOS OSEOS PERIODONTALES
 - 6.4. DEFECTOS OSEOS PERIAPICALES

6.5. REEMPLANTES

6.6. NEOFORMACIONES TUMORALES DE LOS MAXILARES (congénesis odontógena o no odontógena)

7. RECOMENDACIONES POST-OPERATORIAS

8. CONTRAINDICACIONES

CAPITULO II Resultados

CAPITULO III Discusión y conclusiones

APENDICES

BIBLIOGRAFIA

I N T R O D U C C I O N

Los mecanismos biofisiológico y de compatibilidad con los tejidos vivos de compuestos sintéticos basados en " los sistemas de fosfato de calcio, empezaron a ser investigados en fracturas quirúrgicas de hueso de conejo hacia 1.920 por Albee y Morrinson, demostrando un rápido crecimiento de hueso en ellas ".(1)

En la última década las técnicas quirúrgica y restauradora han tenido maravillosos resultados utilizando dicho compuesto.

Los sistemas de fosfato de calcio en las formas cerámicas (fig. 1) específicamente, son los biomateriales más utilizados en la actualidad, muy estudiados por la nueva escuela de implantología, la escuela cerámica.

Existen en la actualidad muchos compuestos de estos sistemas de fosfato de calcio, que han sido objeto de muchas investigaciones, donde se ha comprobado que la mejor eficacia de los biomateriales sintéticos es en la reparación de defectos óseos, comparativamente cuando se ha intentado lo mismo con técnicas que utilizan injertos de costilla o cresta ilíaca.

Con el propósito de acelerar la osteogénesis, mejorarla y mantenerla, se han sintetizado una serie de productos que ha medida que son estudiados, han sido descartados unos y enfatizados otros.

" se utilizaron compuestos como los pirofosfatos de calcio ($\text{Ca}_2\text{P}_2\text{O}_5$), otros como combinaciones de óxido de calcio, magnesio, alúmina, sílica, hasta llegar hoy día a los sistemas de fosfato tricálcico en su forma alotrópica beta (whitelockite) $\text{Ca}_3(\text{PO}_4)_2$ y la hidroxiapatita ($\text{Ca}_{10}(\text{PO}_4)_6(\text{OH})_2$). Ambos sinte

tizados, para obtener compuestos cerámicos, bien en su presentación densa o bien en su presentación tipo poroso " (1).

" Los sistemas de fosfato de calcio se obtienen en dos formas, densa y porosa, mediante el proceso de sinterización que consiste en fusionar los cristales en su forma simple, aplicando alta temperatura y presión, transformándolos en una cerámica macromolecular " (1).

En síntesis, se puede decir que los sistemas de fosfato de calcio más utilizados en el momento, son los sistemas de beta fosfato tricálcico y la hidroxiapatita. De ambos sistemas se conocen sus formas densas no reabsorbibles y sus formas porosas reabsorbibles, logradas con el proceso de la sinterización.

La reconstrucción de defectos óseos es muy importante en la rehabilitación oral, particularmente cuando intervenimos en el sector anterior de los maxilares. Esta región es la que más se deteriora al practicar exodoncias o cualquier tipo de cirugía, dejando como secuelas irregularidades en el reborde que alteran el resultado estético de las restauraciones, resultando unos dientes más largos que otros, o quedando en caso contrario unos espacios entre los bordes de los p^onticos y la encía.

También podemos reconstruir en las partes posteriores pérdidas óseas por exodoncias, quistes o cualquier patología ganando un reborde óseo en anchura y en altura que podríamos utilizar en implantología o para lograr mejores resultados estéticos en las rehabilitaciones. Cuando los senos maxilares tienen poco hueso hacia los rebordes, también podemos hacer rellenos en esos sitios con el material de hidroxiapatita para aumentarlo y en esta forma poderlos utilizar en maniobras implantológicas. Igualmente es posible utilizar este material para

rellenar defectos óseos, producidos por lesiones periodontales con muy buenos resultados.

El material que utilizamos es la hidroxiapatita ($\text{Ca}_{10}(\text{PO}_4)_6(\text{OH})_2$), particularmente la no reabsorbible o de mayor densidad. Existen también las de tipo reabsorbible de menor densidad que también se pueden usar, pero en nuestro trabajo utilizamos las no reabsorbibles.

Existen otros materiales que son hidroxiapatitas combinadas con polímeros, pero que no dan los mismos resultados que cuando se utilizan puras, pues tratan de crear espacios entre las partículas de hidroxiapatita que no favorecen la reparación ósea.

Cabe anotar finalmente, que cuando se utilizan materiales no reabsorbibles, la osteogénesis es reemplazada por la formación de una verdadera unión química en la interfase del hueso y el implante sintético.



Capítulo I Materiales y Métodos

1. OBTENCION POR LOS SISTEMAS DE FOSFATO DE CALCIO

Como se sabe, el hidróxido de calcio representa el mayor constituyente mineral del hueso, de la dentina y del esmalte; su presencia natural en los tejidos duros vivos demuestra la biocompatibilidad de esta sustancia en las confrontaciones del hueso.

En la naturaleza se puede encontrar en forma mineral, o puede ser obtenida mediante técnicas de crecimiento cristalino por polvo de fosfato de calcio que se encuentra en el comercio. " Este polvo debe tener características de elevada pureza y una relación Ca/P comprendida entre 1.5 y 1.67 " (8).

" La particular técnica de sinterización (fig. 2) demostrada por el doctor H. W. Denissen y perfeccionada por Mangano y Venini " (8), consiste en fusionar los cristales de los sistemas de fosfato de calcio en su forma simple, aplicando alta temperatura y presión, transformándolos en una cerámica macromolecular. Estos compuestos en su forma simple son policristalinos (forma de polvo) y en este estado no son eficaces por ser sus cristales independientes y de un tamaño muy pequeño. Es necesario que exista una amplia superficie de contacto entre el material y el hueso.

1.1. OBTENCION DE LA FORMA POROSA (Reabsorbible)

La forma porosa de ambos sistemas (beta fosfato tricálcico e hidroxipatita) se comportan como compuestos reabsorbibles, es decir son compuestos

de menor densidad ya que tienen porosidades. " Los poros no deben ser menores de un tamaño de 100 micras " (1), porque es el tamaño mínimo comprobado que permite el crecimiento de un nuevo hueso dentro del implante cerámico. La forma porosa de estos sistemas se obtiene practicando la sinterización sobre el sistema policristalino, introduciéndole partículas de naftalina que una vez sinterizado, el producto se elimina por sublimación, dejando las oquedades que corresponden a los poros de acuerdo al tamaño y número de las partículas de naftalina seleccionadas.

1.2 OBTENCION DE LA FORMA DENSA (no reabsorbible)

La hidroxiapatita densa se obtiene en cilindros sólidos con la técnica de sinterización. Dichos cilindros son tratados seguidamente para obtener un polvo granular con partículas de dimensiones establecidas. " El polvo es preesterilizado en seco entre 120 y 150°C por 15 minutos y se deja enfriar a temperatura ambiente " (7.8).

" La elevada densidad del material (98% aprox.) lo torna no reabsorbible por parte del hueso, sin embargo tiene una estructura esencialmente microporosa con un diámetro de los poros inferior a 5 micras " (8).

2. PERFIL BIOLOGICO DE LA INTERFASE HIDROXIAPATITA - HUESO (acción)

" El sistema de hidroxiapatita densa está compuesto basicamente por iones de fosfato y de calcio $\text{Ca}_{10}(\text{PO}_4)_6(\text{OH})_2$ (H.A.) " (1).

El principio biológico de este material sintético, consiste en estimular la secreción de una sustancia que cualitativa y cuantitativamente está constituida por los mismos componentes de la sustancia sementante natural del hueso (fig. 3), es decir, la responsable de la formación del llamado callo óseo

cuando se consolida una fractura.

" Cuando se consolida in-situ un implante de hidroxapatita densa (fig. 4) se ha comprobado con análisis utilizando aparatología muy sofisticada, pruebas microelectrónicas, usando contador de punto, escanógrafos, etc, que se forma una adhesión, es decir una verdadera unión entre el implante y el hueso natural (fig. 5) con ausencia total de reacciones de tipo inflamatorio o rechazo a cuerpo extraño, obviamente, con ausencia de formación de membrana de tejido fibroso " (1).

Esto llega a suceder a las 16 semanas de colocado el implante. En este momento en la interfase se aprecia una banda no fibrosa de un espesor de 3 a 5 micras con apariencia de empalizada, donde se ven cristales en forma de penachos que se insinúan perpendicularmente en forma irregular dentro de la superficie del hueso natural (fig. 6).

" A los 6 meses esta banda se transforma en una película de solo 500 a 200 amstrongs de espesor manteniendo la firme adhesión al hueso y sin producir alteraciones patológicas en los valores bioquímicos de los niveles de fosfato y calcio " (1).

En sí, la hidroxapatita densa, forma un enlace químico con el hueso permitiendo su crecimiento hacia el interior, de esta forma facilita la fijación de las partículas en el lugar quirúrgico con excelente adherencia al hueso adyacente.

3. INDICACIONES (uso)

" Muchas investigaciones se han publicado (Kente, Rabalais, Yuckna, Heller, Boybe, Coksey, y otros), donde se han evaluado todos los resultados obtenidos utilizando estos sistemas de fosfato, bien para reparar defectos óseos de tipo periodontal, defectos óseos producto de apicectomías, o exodoncias o para restituir el hueso perdido en altura o espesor de los maxilares edéntulos comparativamente con resultados obtenidos utilizando injertos óseos extraídos de cresta ilíaca o costilla con la misma finalidad " (1).

Se puede concluir, según estas publicaciones, que los compuestos reabsorbibles, en especial el beta fosfato tricálcico, son materiales que están limitados en su uso. Estos reparan defectos óseos que estén circunscritos por paredes y sean de poca extensión, superando siempre a los resultados obtenidos utilizando injerto de cadera o costilla sobre los mismos defectos.

Los sistemas no reabsorbibles dan mayor esperanza, ya que su uso y aplicación no es tan limitada, precisamente por no ser reabsorbibles pudiéndose aplicar en lesiones circunscritas, en lesiones extensas, como también en la restauración de la altura de los maxilares cuando éstos han permanecido edéntulos por mucho tiempo.

En general la hidroxiapatita densa, puede ser aplicada en varios campos como en periodoncia, cirugía oral y maxilofacial, ortopedia, implantología, reimpalntes y en todos los casos de pérdida de sustancia ósea (fig. 7-9).

4. PREPARACION PARA SU USO

Los estudios con hidroxiapatita se han enfocado hacia las siguientes formas: granuladas (fig. 9), en conos (tipo manguito) (fig. 10) y formas especiales para cirugía maxilofacial.

Las partículas se mezclan normalmente con suero fisiológico, con sangre del paciente, con polímeros como el PMA (poli-metil-metacrilato) y el PHEMA (poli-hidroxil-etil-metacrilato) que no tienen buena compatibilidad celular y son hidrófilos (quitan el agua de las células), con cola de fibrina, con carboximetilcelulosa y con otras sustancias que se estudian actualmente (fig. 11).

Merece especial atención entre otras la cola de fibrina y la carboximetilcelulosa.

" La cola de fibrina en combinación con la hidroxiapatita es utilizada en el tratamiento de las neoformaciones tumorales. Ante tal eventualidad se emplea un método particular que consiste en llenar la cavidad tumoral con cola de fibrina, sobre la cual se deposita lentamente un extracto de hidroxiapatita " (10), capaz de restablecer la continuidad anatómica del tabique óseo externo. El uso de la cola de fibrina favorece la reparación del tejido, permitiendo una curación más rápida y con mínimas complicaciones, siendo un material plasma ble no reabsorbibles bien tolerado por los tejidos.

Otro método de mezcla recientemente investigado, es aquel en el que interviene la carboximetilcelulosa, esta sustancia es altamente compatible con la biología celular, fácilmente eliminada por el organismo, no causa ningún tipo de problema, contribuyendo en alto grado a homogenizar los granos de hidroxiapatita a tal punto de hacer posible su aplicación con espátula en los defectos óseos.

Por las razones anteriores, la manipulación de hidroxiapatita con carboximetilcelulosa se facilita enormemente con muchas ventajas sobre el antiguo método que consistía en mezclarla con suero fisiológico. Esta forma de mezcla dificultaba su aplicación y en la mayoría de los casos las partículas se caían, con la consecuente pérdida de este costoso material (fig. 12).

Existe también un proceso de mezcla con hueso autógeno y médula que aumentan la velocidad y seguridad de que el hueso huésped crezca de nuevo.

Empíricamente se ha establecido como regla general, hacer necesaria la mezcla con hueso autógeno, cuando el aumento de altura es más de dos veces la existente de reborde. " Se sugiere una proporción de mezcla con material autógeno en relación de 1:1 en volumen " (5). Al aumentar la anchura del reborde, no es necesaria la inclusión de hueso autógeno, haciendo la regeneración del hueso sobre distancias cortas, en una área de contacto con el hueso huésped relativamente larga, incluso si el aumento de volumen es grande. Rutinariamente se obtiene el hueso autógeno esponjoso de la cresta ilíaca, y se reduce a pequeños fragmentos con fórceps, cincel, etc, para mezclar en un vidrio estéril apropiado. Esta mezcla se envasa después en una jeringa de vidrio, y se lleva al defecto óseo con una espátula pequeña o un elevador de periosteo.

Una nueva forma de mezcla de hidroxiapatita, actualmente en proceso de investigación (Fonrodona - Velásquez) es utilizando el hueso de Kiel que es un hueso de ternera liofilizado, en la proporción de 50% y 50%, que hasta el presente ha dado muy buenos resultados, pero aún falta tiempo para dar el reporte definitivo.

5. PREPARACION PREOPERATORIA DEL PACIENTE

Debe realizarse un exámen radiográfico, además de la inspección de la cavidad oral, los tejidos tendrán que estar libres de inflamación o enfermedad. El paciente deberá abstenerse de usar su dentadura mínimo por una semana antes de la cirugía. Toda escoriación o úlcera deberá ser sanada. Un enjuagatorio apropiado será realizado a través del periodo preoperatorio. En los procedimientos más extensos se recomienda una protección con antibióticos.

6. PROCEDIMIENTOS QUIRURGICOS PARA LA COLOCACION DE LA HIDROXIAPATITA

6.1. AUMENTO DE REBORDES ALVEOLARES (fig. 13) (Cuadro Nº 1)

La técnica quirúrgica para el aumento del reborde alveolar sea para el maxilar superior o inferior, obedece a un procedimiento sencillo pero de cuidado y precisión en su técnica.

El procedimiento es similar para ambos maxilares. Las líneas directivas que se sugieren para tal procedimiento se presentan a continuación.

La localización, el número de incisiones verticales y túneles subperiostales, dependen de la ubicación y el tamaño del defecto. El túnel mucoperiosteal se realizará a través de la zona que va a ser aumentada, pero no más allá de las áreas que soportan las prótesis. La incisión y perforación deben ser lo suficientemente grandes para acomodar la jeringa de distribución con la hidroxiapatita.

En la deficiencia de altura y anchura del reborde se hará una pequeña incisión vertical en la línea media que se extiende desde la cima del reborde hasta el surco vestibular, será suficiente para aumentar el defecto anterior del maxilar o del reborde mandibular.

Las incisiones bilaterales verticales en las áreas de los dientes caninos, son generalmente usadas para aumentar defectos menores de los rebordes alveolares posteriores y para el aumento total.

Las incisiones individuales y bilaterales han sido usadas para amentar rebordes alveolares.

Algunos cirujanos dicen que con suficiente cautela en las técnicas, los dos lados de aumento total de rebordes, pueden ser ejecutados a través de

una incisión individual en la línea media.

La técnica de la línea media en la mandíbula requiere un cuidado especial en la identificación del nervio mentonero para protegerlo del trauma. En las mandíbulas atrofiadas totalmente, el nervio mentonero debe ser respetado y no tocarlo en su trayecto dehiscente.

Generalmente en la mandíbula, el túnel subperiosteal será creado por medio de incisiones verticales anteriores en la línea media. Las incisiones son seguidas por el levantamiento de la fibromucosa con una legra, haciendo un túnel del tamaño de un lápiz sin llevarlo hacia el contorno lingual ni tampoco demasiado por el lado vestibular, mas bien por todo el reborde tomando algunos milímetros a lado y lado del reborde, hasta crear un túnel, que no deberá romperse; se requiere mucho cuidado para ejecutar la maniobra en forma perfecta. La anestesia para el maxilar superior será en la región escogida, para el maxilar inferior la conductiva y la vestibular.

Las partículas de hidroxiapatita pueden migrar al vestíbulo, si el periosteo es elevado excesivamente. En casos mandibulares, la disección no debería separar el mucoperiosteo lingual, esto puede permitir la colocación indeseable del material sobre la superficie lingual. Se debe tener cuidado de no causar daño al nervio mentonero, en este caso son recomendadas las incisiones verticales por detrás del agujero mentonero, y en la parte anterior por la línea media, se inicia el túnel hasta llegar a medio centímetro aproximadamente de la vecindad del agujero mentonero, evitando así lastimar el nervio y llegar a provocar una parestesia. Se continúa el túnel por detrás del mentonero hasta cerca del triángulo retromolar, así se deja intacta el área mentonera.

La hidroxiapatita es colocada por medio de una jeringa de vidrio especialmente diseñada, que se incerta a través de la incisión, por el extremo abierto del túnel.

Debe tenerse cuidado para no colocar el material en una posición submucosal o suprapariosteal. El túnel debe hacerse con suficiente amplitud para permitir la máxima elongación de la mucosa y periosteo que permita colocar la hidroxiapatita. Estos tejidos no deben ser muy distendidos, ni el material colocado en exceso, porque puede romper la mucosa; en casos de elevada pérdida ósea no es posible ganar mucha altura con el material, porque no hay suficiente tejido blando para recubrir la hidroxiapatita en el reemplazo del defecto óseo. Debe tenerse cuidado para no forzar partículas sobre la parte lingual de la mandíbula, que se protege con el dedo durante la inserción, una vez en su puesto, las tensiones de los tejidos que rodean la hidroxiapatita, tenderán a moldearla. Cuando el cirujano está seguro de que las partículas están en una posición correcta, el cierre de las incisiones verticales puede ser ejecutado por medio de sutura continua o interrumpida a fin de lograr una unión lo más hermética posible para evitar la migración de las partículas.

En caso de que el paquete vasculonervioso del nervio mentonero no tenga suficiente protección de hueso debido a la reabsorción exagerada, es conveniente protegerlo con hidroxiapatita. De esta manera se reducirá la presión que ejerce la prótesis sobre dicho paquete, y facilitará la función masticatoria. Esta maniobra es de mucho cuidado y requiere gran entrenamiento profesional.

Algunos de los problemas asociados con el aumento de reborde alveolar residual utilizando hidroxiapatita. A continuación veremos éstos problemas y

sus soluciones

6.1.1. Mala colocación.

La mala colocación de la hidroxiapatita sobre el reborde alveolar residual, puede ocurrir debido a dos razones: el material puede ser mal colocado o puede migrar hacia una posición no deseable. La migración puede ser causada por presión sobre la hidroxiapatita antes de que ocurra la fibrosis. Este problema puede ser minimizado utilizando férulas para contener el material en la colocación deseada. También existe la posibilidad de moldear el reborde con la dentadura que utilizaba el paciente, desgastando su interior para que sea ocupado por la cantidad de aumento que se hizo en el reborde. Esta dentadura se sostiene con una ligadura circunferencial anterior y dos posteriores en distal del agujero mentonero, aproximadamente del 36 y 46. La dentadura deberá mantenerse en esta situación por 4 semanas hasta que la hidroxiapatita se torne dura. Si esta técnica no es utilizada, el paciente debe tener muchos cuidados en su alimentación.

6.1.2. Parestesia.

Para evitar este tipo de lesiones, se debe permanecer alejado del nervio mentonero como lo describimos anterioremente y no se debe colocar el material de relleno en la posición que presione al nervio, porque también va a resultar una parestesia por presión.

6.1.3. Relaciones anormales entre los rebordes superior e inferior.

Debido a la manera en que los rebordes maxilares y mandibulares se reabsorben, hay una tendencia a colocar la hidroxiapatita sobre los lados bucal y lingual de la mandíbula, este procedimiento agrava la discrepancia relativa entre los espesores de los arcos maxilar y mandibular, dando como re-

sultado un arco mandibular que es más ancho que el arco maxilar. Esto no solamente desiguala la oclusión apropiada de la dentadura artificial, sino también representa un problema de estética facial, dado que el paciente exhibirá un aspecto inferior en su cara mucho más pronunciado, esta llenura se agrava aún más con la colocación de las prótesis.

Estos problemas son más destacados cuando los maxilares están edéntulos como en la clase II (Angle) o en la clase III (Angle); así en la clase II deberá aumentarse en el maxilar inferior y menos en el superior, en la clase III en el maxilar superior y no el inferior porque aumentaría la anormalidad.

6.1.4. Pacientes sin dentaduras.

Cuando se coloca por primera vez la hidroxiapatita es desplazable, a la manera de una bomba de caucho rellena con arena fina que puede ser moldeada por las presiones exteriores. Por lo tanto los tejidos sobrepuestos a la hidroxiapatita deberán ser mantenidos libres de fuerzas distorsionantes, con el fin de evitar el movimiento del material. Este es un problema común en aquellos pacientes que se presentan con rebordes alveolares residuales clase III y clase IV. En los pacientes de clase II representa un problema dado que no se desean fuerzas desplazadoras, se ha hecho una práctica común, el retrasar la fabricación de las dentaduras durante 4 a 6 semanas después de la cirugía. Por lo tanto, el paciente debe estar sin dentadura durante este período y también durante el tiempo requerido para la fabricación de las mismas. Este retraso puede causar serios problemas sociales para algunos pacientes.

Haciendo férulas especiales antes de la cirugía, programando el relleno sobre los modelos de estudio, en cera se fabrican las férulas que

llevan dientes anteriores. Las férulas se colocan mediante ligaduras circunferenciales en los maxilares, quedando fijas durante 45 días, dando como resultado la conformación del reborde y la solución al problema estético.

6.1.5. Tejido flácido o suelto.

Es necesario modificar el procedimiento quirúrgico para aquellos pacientes que exhiben tejidos sueltos, tal como el tejido maxilar anterior hipermóvil. El tejido conectivo excedente localizado entre el epitelio y el periosteo, debe ser retirado hasta donde sea posible sin romper el epitelio para reemplazarlo por la hidroxiapatita; esta maniobra facilita la incorporación de la hidroxiapatita, que por el aumento del volumen tensionará los tejidos de la fibromucosa facilitando la rehabilitación protésica posterior.

Cuando el material queda entre el periosteo y la mucosa, nunca endurecerá ni formará con el hueso su interfase, porque el periosteo lo aísla del hueso. Esto sucede muy a menudo en el maxilar inferior

6.1.6. Costos.

A medida que los nuevos procedimientos se van desarrollando en el campo de la salud, más y más practicantes se dirigen hacia las últimas técnicas, con el fin de asegurar una atención óptima para sus pacientes. Sin embargo estos procedimientos aumentan el costo de la rehabilitación oral del paciente. Es decisiva la pregunta: ¿ Son necesarios los procedimientos seleccionados y tienen una posibilidad razonable de éxito ?. En los casos de aumento de reborde alveolar residual se consideran deseables por los prostodoncistas y quizá más importante por el paciente.

El costo de cualquier servicio debe reflejar el gasto de mate-

riales necesarios, equipo y/o instrumentos.

" Una revisión reciente de los seguimientos a largo plazo de los pacientes que reciben aumento por medio de la hidroxiapatita, indica una estabilidad prolongada del área portadora de la dentadura y no requerirá nuevos rebases tan a menudo, como aquellos pacientes que no reciben este servicio " (4).

Generalmente siguiendo las mejores técnicas, se presenta pérdida de hidroxiapatita hasta del 20% ya sea por fuga, por reabsorción o por otras causas.

6.2. POST-EXTRACCIONES DE RESIDUOS RADICULARES, PATOLOGIA DE IMPLANTES

Posteriormente a la exodoncia de una pieza dentaria o de un implante, se puede utilizar hidroxiapatita como material de relleno, bien sea como implantes preformados o como polvo granular. La hidroxiapatita se utiliza inmediatamente después de la extracción; estableciendo la cantidad de hidroxiapatita a utilizar, se mezcla con pocas gotas de suero fisiológico hasta que asuma el aspecto de arena mojada, o con carboximetilcelulosa para su mejor manipulación. Se procede al relleno del alvéolo con una espátula, elevador periosteal o un obturador para amalgama estéril, presionando con cuidado el material hasta obtener el relleno total a nivel del hueso circundante, este relleno también se puede hacer con material de tipo reabsorbible como el beta-fosfato-tricálcico (Syntograft). Terminada esta maniobra se debe cerrar herméticamente la mucosa y posteriormente se coloca el cemento quirúrgico.

El uso de la hidroxiapatita hace la extracción menos lesiva, ofrece la posibilidad de evitar daños como la reabsorción ósea manteniendo el nivel

de la cresta ósea.

6.3. DEFECTOS OSEOS PERIODONTALES (fig. 14-14a y 14b)

Después de anestésiar, se procede a realizar las incisiones según se requiera y al levantamiento del colgajo mucoperiódstico bucal y/o lingual para lograr una mejor visualización y acceso al defecto; se curetea el defecto expuesto hasta eliminar totalmente el tejido inflamatorio, la placa bacteriana y residuos. Luego se rellena con hidroxiapatita, forma descrita anteriormente y después colocar semento quirúrgico.

6.4. DEFECTOS OSEOS PERIAPICALES (fig. 15-15a y 15b)

La preparación quirúrgica de esta intervención se efectúa siguiendo los procedimientos normales de la anestesia, incisión para el desplazamiento del colgajo, curetaje de la zona de patosis, relleno con hidroxiapatita, reposición del colgajo, sutura y si es necesario cemento quirúrgico. En caso de que la lesión no esté expuesta al levantar el colgajo se procede a la eliminación de hueso con fresas quirúrgicas, se realiza el tratamiento periapical correspondiente retirando el tejido patológico hasta encontrar el hueso sano y se procede a rellenar con hidroxiapatita la cavidad realizada y luego suturar los bordes de la herida.

6.5. REIMPLANTES

Se procede a la preparación del alvéolo artificial en la zona requerida; posteriormente se realiza la extracción del diente a reimplantar. El alvéolo se rellena con hidroxiapatita y también el entorno al diente reimplantado hasta completar la cavidad provocada por la preparación quirúrgica. Luego se sutura la mucosa y si es posible se coloca una fijación para inmovilizarla.

6.6 NEOFORMACIONES TUMORALES DE LOS MAXILARES (congénesis odontógena o no odontógena) (fig. 16-16a y 16b)

En el caso de los tumores maxilares pequeños y medianos es generalmente aceptado por algunos autores el método radical de Partsch II que consiste en la enucleación completa de la pared del quiste. En la cavidad ósea residual viene a formarse un coágulo sanguíneo destinado con el tiempo a volverse hueso neoformado. Tal metodología es ejecutable en cuanto al plano mucoso que está sobre la neoformación del quiste poseyendo adecuado soporte osteoperiosteal que le impide la introflección en la cavidad residual. Esto evita las dehiscencias de las suturas del plano mucoso y todas las complicaciones que ha ésto puede seguir (infecciones post-operatorias, reepitelización de la cavidad). En algunos casos, cuando se presentan quistes pequeños y medianos, conviene utilizar hidroxiapatita con el fin de evitar una pseudoartrosis o la formación de tejido fibroso, que produciría la unión defectuosa o falta de continuidad del tejido óseo, con la consecuente deformación de la mucosa.

El tratamiento quirúrgico de los quistes grandes ha sido siempre un problema para el cirujano, trátase del método radical-clásico (Partsch II) o conservativo (Partsch I) los cuales implican complicaciones y posibilidades de recaída a largo plazo. El principal problema del tratamiento radical se manifiesta en la falta de continuidad en el plano de apoyo del tejido mucoso, produciendo dehiscencias mucosas y permitiendo que el quiste durante su evolución entre en contacto con los ápices radiculares de los dientes contiguos, los cuales pueden ser dañados durante la enucleación radical de la pared. A ésto se le agrega las posibles complicaciones infecciosas debido al voluminoso coágulo sanguíneo que se forma en la cavidad residual.

En el método complementario al Partsch II (canceración o tapón de

la cavidad residual con diversos materiales), la disección de la pared del quiste no difiere del método clásico de Partsch II poniendo particular atención a las estructuras anatómicas próximas a la neoformación. Se valora la respuesta a los estímulos térmicos de cada uno de los elementos dentarios adyacentes a la neoformación. La incisión del plano mucoperiosteo es efectuada no muy cerca de la lesión, procedemos a la enucleación total del quiste, y luego se procede a realizar la técnica de la siguiente manera:

- Una primera fase en la cual la cavidad ósea residual es en sus dos tercios inferiores llenada con cola de fibrina, la cual tiene una rápida solidificación.

- Una segunda fase consiste en el sellamiento de la hidroxiapatita mezclada en la cola de fibrina.

- Sigue entonces una tercera fase que provee la aplicación de un sutil extracto de cola de fibrina con el fin de impermeabilizar y favorecer la adhesión de los rebordes mucosos en el implante. Se procede a suturar el plano mucoperiosteo.

" Con tal método hemos tratado numerosos casos de voluminosas neoformaciones de quistes, obteniendo desde el punto de vista radiológico y clínico óptimos resultados. La técnica lleva una rápida curación y permite tratar con método radical grandes neoformaciones tumorales, reduciendo de tal modo el tiempo de curación y las molestias para el paciente " (10).

Ante el examen radiológico el material es radioopaco, por lo cual es posible notar su presencia y los confines respecto al hueso.

Hemos mencionado tan solo los aspectos fundamentales de la técnica

complementaria al Partsch II, para quistes grandes, que es tema a profundizar por los cirujanos maxilofaciales.

7. RECOMENDACIONES POST-OPERATORIAS

Después de la cirugía debe mantenerse una higiene oral estricta y se recomiendan enjuagues. Una dieta líquida deberá ser observada inicialmente y una dieta suave debe ser mantenida de 4 a 7 semanas después de la operación. No se podrá usar prótesis después de la cirugía durante el mismo tiempo.

8. CONTRAINDICACIONES

La hidroxiapatita es biocompatible y no se ha visto que induzca reacción inflamatoria o inmune; sin embargo las contraindicaciones conocidas en cirugía oral con otros materiales de implante deben ser observadas. Estas incluyen: pacientes que estén utilizando corticosteroides, anticoagulantes o anticonvulsivantes, y aquellos que estén recibiendo radiación u otra terapia inmunosupresiva, mujeres embarazadas o que estén lactando a sus bebés, pacientes con valores de laboratorio anormales, paraglicemia, TPT y TP.



Capítulo II Resultados

Después de 3 o 4 semanas de colocada la hidroxiapatita toma una consistencia similar al hueso, debido a la formación de una sustancia cementante formada en el callo óseo, a veces introduciéndose entre las partículas (interporo 300).

Los controles radiográficos post-operatorios han evidenciado siempre una óptima respuesta del hueso, siendo un material radioopaco al principio. Después de algún tiempo la imagen es bastante similar a lo que se observa en el hueso. Las partículas permanecen en posición con evidente interposición del hueso, la mucosa sobre el material siempre es sana, de coloración normal, estable. Los resultados obtenidos hasta ahora hacen esperar un largo empleo de la hidroxiapatita, como biomaterial ideal.

Las características biológicas del material ofrecen garantías como único posible sustituto de hueso entre todos los materiales conocidos hasta hoy.

" Una encuesta reciente indica que el 65% de todos los cirujanos orales la han usado con éxito para el aumento de rebordes alveolares, mandibulares y/o maxilares, usando microscopio fluorescente, Boyne y Szulz en 1.980 reportaron a cerca de las posibilidades de la hidroxiapatita para mantener el hueso alveolar. En octubre de 1.983 Kent y otros en Lousiana State University publica ron una evaluación prospectiva de 4 años, la cual fue muy exitosa, a cerca de una serie de 56 casos de aumento de reborde alveolar con hidroxiapatita " (6).

" En una evaluación radiográfica separada, resultados de 3 a 8 meses después de la operación, mostraron un mantenimiento del implante de bueno a excelente, adición de hueso e infiltración con un total de 2 a 5% de todos los casos. Una evaluación estadística protésica, incluida retención y estabilidad, mostró resultados con una distribución de 87% entre categorías de bueno a excelente " (6).

Con hidroxiapatita se puede eliminar un procedimiento quirúrgico adicional para obtener hueso de costilla o de cresta ilíaca, minimizando el trauma del paciente y proveyendo restauración estable y durable.

La hidroxiapatita ha sido estudiada y ampliamente experimentada desde hace aproximadamente 13 años en animales y en el hombre, y hace aproximadamente 7 años probada en estudios como implante dentario, como sustituto de hueso o como soporte en el crecimiento óseo, lo cual confirma absolutamente las características excepcionales de este material como reemplazo del hueso humano.

Una nueva combinación se puede obtener mezclando la hidroxiapatita con la carboximetilcelulosa. Desventajas y problemas pueden ser evitados utilizando este preparado, el cual es producido de acuerdo con mezclas cuidadosamente diseñadas; el preparado resultante es un producto altamente viscoso listo para ser aplicado a la hidroxiapatita.

" El preparado fue implantado en 25 pacientes. El propósito era restaurar y preservar el tejido del hueso maxilomandibular después de la extracción de elementos, recesión de ápices, raspados interradiculares, e inserción de implantes de titanio. Resultados hasta de 2 años permiten las siguientes conclusiones: el preparado es una ayuda valiosa en cirugía dental, es biocompatible e inofensivo, puede ser utilizado para restaurar y preservar tejidos de hueso maxilomandibular; además, el preparado puede ser producido en gran escala de acuerdo a normas farmacéuticas, y en condiciones de esterilidad; tiene un tiempo de duración de por lo menos 18 meses cuando es almacenado hasta 25°C " (13).

El caso clínico del cual nos ocupamos durante el desarrollo de este tema, fué el siguiente, como el de mayor interés clínico para mencionarlo:

Paciente de sexo femenino, edad 24 años, que asiste a consulta para ser rehabilitada con implante y prótesis fija en el maxilar superior. Los dientes faltantes eran 24 y 25, la paciente presentaba además pérdida de la continuidad

de la tabla vestibular, con reabsorción alveolar (fig. 17).

El examen radiográfico mostró reabsorción del reborde alveolar y pequeñas zonas radiolúcidas que indicaban falta de cicatrización ósea (fig. 18).

Iniciamos el procedimiento quirúrgico aplicando anestesia local, tallando posteriormente el diente (26) que servirá de pilar para la prótesis fija, continuamos haciendo incisiones, una en la cima del reborde alveolar, partiendo de distal del 23, hacia mesial del 26, con otras incisiones accesorias, del reborde al surco vestibular, para levantar el colgajo mucoperiosteo, y determinar así la zona de trabajo. Dicha zona presentaba además falta de cicatrización ósea con tejido granulomatoso, debido a la falta de curetaje durante las exodoncias (fig. 19).

En consecuencia se hizo el respectivo curetaje, la colocación del implante y se procedió a la colocación de la hidroxiapatita con la carboximetilcelulosa, para aplicarla con espátula sobre los defectos óseos ya mencionados (fig. 20).

Se reposicionó el colgajo, se suturó, se colocó la temporalización y finalmente se siguieron los procedimientos para colocarle a la paciente la prótesis fija definitiva (**fig. 21**)

Las restantes prácticas fueron: exodoncia (fig. 7 y 8); mezcla de hidroxiapatita con hueso de Kiel (fig. 11), con carboximetilcelulosa sódica (fig. 12); en lesiones periodontales (figs. 14, 14a y 14b) y lesiones periapicales (figs. 15, 15a y 15b), todas ellas con muy buenos resultados.

Capítulo III Discusión y conclusiones

La hidroxiapatita ha sido investigada por un largo periodo de tiempo como un posible material para reemplazar hueso. Sin embargo, hay muchas desventajas a cerca de la aplicación de los productos de la hidroxiapatita actualmente comercializados, tales como: los referentes a la aplicación; el clínico debe realizar manipulaciones extras como colección de sangre venosa, mezclándola con partículas de hidroxiapatita y posteriormente la aplicación de la mezcla. Tal combinación no tiene estabilidad de forma en absoluto y, por consiguiente, necesita de equipo auxiliar para su aplicación.

Los polímeros sintéticos utilizados en los compuestos pueden contener productos cardiotóxicos y pueden causar daños a los tejidos circundantes durante las reacciones polimerizadas. Los polímeros de origen natural como el colágeno tienen un tiempo de vida insuficiente y pueden causar reacciones anafilácticas. Los polímeros pueden resultar con problemas debido a que las partículas de apatita son separadas demasiado unas de las otras. Esto lleva a un producto con un área de contacto reducida entre las partículas, la sangre y el hueso. Otro problema puede ser que los vasos sanguíneos no alcancen su desarrollo adecuado por la barrera que los polímeros ofrecen a su peso.

El propósito de la presente investigación fue estudiar la aplicación clínica de la sodio-carboximetilcelulosa mezclada con hidroxiapatita. De los resultados puede ser visto que éste preparado está listo para ser utilizado, pues es estable y fácil de aplicar. " En ningún caso descrito fueron encontrados probleme

mas clínicos que pudiesen ser atribuidos al preparado " (13). Fué mostrado en todos los casos que la integridad y volumen del hueso maxilomandibular fueron conservados o restituidos.

Todos los problemas encontrados fueron de naturaleza quirúrgica o técnica, como expulsión por suturas no continuas, de tal modo que lo siguiente puede ser concluido:

- El preparado es biocompatible y puede ser usado para reemplazar hueso humano y para restauración de defectos de éste.

- La preparación actúa como un estímulo para el crecimiento de defectos óseos. La hidroxiapatita sirve como una matriz de tejidos de hueso nuevo.

- La preparación mostró una viabilidad y fué fácil de aplicar; además tiene un tiempo de vida suficiente.

Las características que debe tener el material de hidroxiapatita no reabsorbible para ser utilizado en implantes como sustituto de hueso son:

- Densidad cerca a 100%, por lo tanto mínima microporosidad para tener mayor estabilidad.

- El material debe ser lo más idéntico posible en su composición a los tejidos minerales duros, para ésto debe tener un título de Ca/P entre 1.5 y 1.67 .

- Elevada pureza y biocompatibilidad.

A estos requisitos responde plenamente la hidroxiapatita densamente sintetizada.

La experiencia nos enseña que los autoinjertos óseos o la curación espontánea llevan a una disminución de la cresta o del nivel óseo después de algún tiempo. Con el uso de la hidroxiapatita se nota una aceleración del proceso de curación del hueso. Las partículas permanecen en el hueso, haciendo las veces de soporte, manifestándose siempre una falta de toxicidad local o sistémica y, una falta de reacción inflamatoria por cuerpo extraño, así como la ausencia de tejido fibroso intermedio.

En el último decenio, el mayor esfuerzo fué afrontado en todo el mundo por numerosos académicos independientes y grupos de investigación comercial con el fin de desarrollar materiales duros para implantes en los tejidos, compuestos de fosfatos ceramizados, y beta fosfatos tricálcicos. Estos últimos materiales son del tipo reabsorbible y deben ser colocados en condiciones muy especiales no siendo objeto de este estudio.

Hasta la fecha el material más importante, por sus características físico-químicas, su gran inocuidad y su compatibilidad biológica, es la hidroxiapatita ($\text{Ca}_{10}\text{PO}_4)_6(\text{OH})_2$). Sobre este material se han obtenido resultados muy positivos, pero aún en la actualidad sigue siendo investigado por numerosos autores. Su futura aplicación se está afinzando más debido a que es un material no carcinógeno y que aproximadamente en el término de 8 a 10 meses forma una verdadera unión química con el hueso.

APENDICES



CUADRO N° 1

CLASIFICACION DE LOS MAXILARES CON RELACION AL GRADO DE REABSORCION OSEA Y
CANTIDAD DE HIDROXIAPATITA RECOMENDADA PARA CADA CASO

CLASE	DESCRIPCION	HIDROXIAPATITA (gramos recomendados)
I	El reborde tiene una altura adecuada pero su anchura es inadecuada y usualmente presenta un socavado.	De 0.5 a 2 gramos para defectos localizados.
	Reparaciones de defectos ó - seos localizados por pérdida de 1 ó 2 dientes.	De 2 a 4 gramos para segmentos anteriores o posteriores.
II	Tanto la altura como la anchura son inadecuadas, presentando un filo de navaja.	De 3 a 5 gramos por segmento u 8 a 10 gramos para caso completo superior o inferior.
III	Pérdida absoluta de hueso alveolar. Solo queda hueso basal. Casos generalizados.	De 10 a 15 gramos por maxilar.
IV	Reabsorción severa de hueso alveolar y basal ha formado una mandíbula o un maxilar tan delgado como un lápiz, o el seno maxilar solo está cubierto por la cortical.	De 15 a 25 gramos por maxilar.

Fotografías y filminas

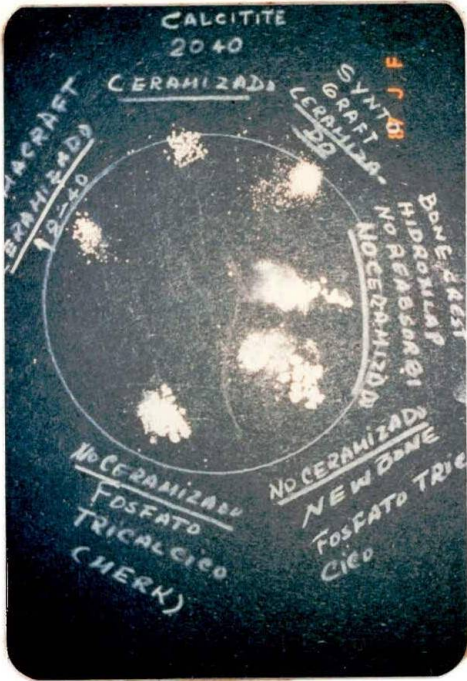


FIGURA 2. Aparato para ceramizar los sistemas de fosfato. Perteneciente a la firma Dispoimplant - de Italia.

FIGURA 1. Observamos los dife - rentes materiales de relleno ó - seo ceramizados y no ceramiza - dos. Tenemos de izquierda a de - recha en la parte superior Pe - riograft 18-40 ceramizado, el - Calcitite 20-40 ceramizado, el Syntograft ceramizado de tipo - reabsorbible, estos materiales puestos sobre cartulina negra 1 al frotarlos no la ensucian, los restantes materiales producidos en el país no son ceramizados y la ensucian (J. Fonrodona - A. Alférez)




FIGURA 3. Sobre una hueso de ra - ta se colocó un bloque de hi - droxiapatita, se dejó por algo más de 6 meses y éste es el resultado final de la osteointe - gración del bloque con el hueso en su aspecto macroscópico y mi - croscópico (Carlo Mangano)

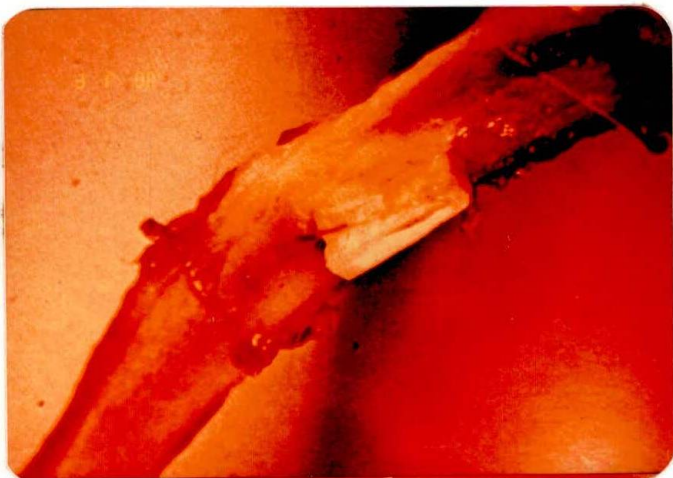

FIGURA 4. Introducción de los conos de hidroxiapatita en los alvéolos vacíos para el manteni - miento de su altura y espesor (Carlo Mangano)

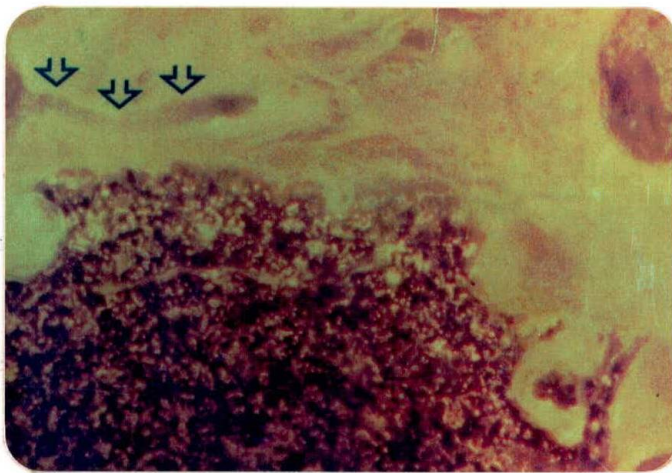
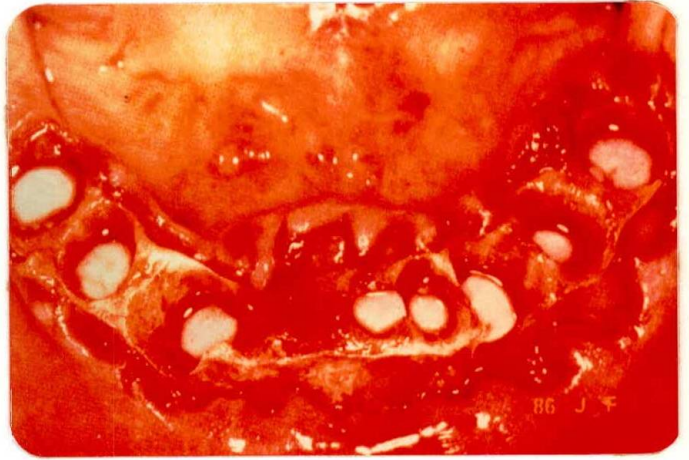

FIGURA 5. Aspecto microscópico donde se observa el límite en - tre la hidroxiapatita y el hueso consistente en una verdadera unión a través de una sustancia cementante, con penetración de hueso entre las partículas (Jo - annes - Friedrich Osborn)

FIGURA 6. Aspecto microscópico - donde se ven los penachos perpen - dicularmente en forma irregular dentro del hueso formando una em - palizada (Joannes-Friedrich Os - born)

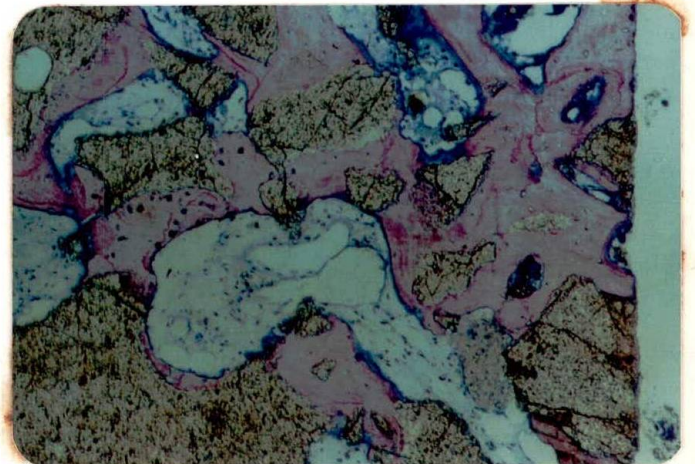

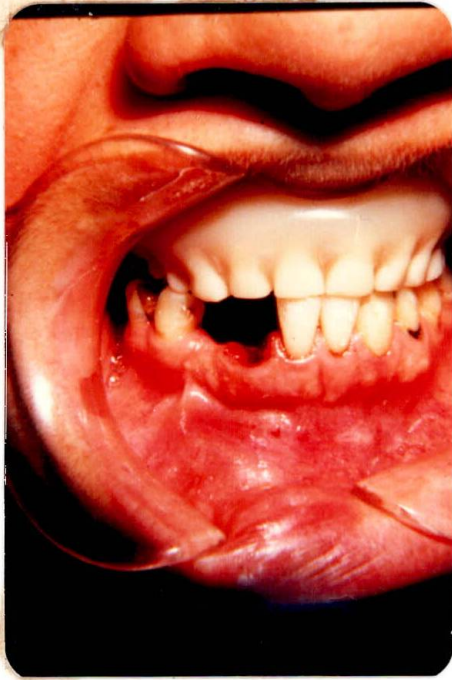


FIGURA 8. Radiografía donde se aprecia el material de relleno - dentro del alvéolo que va a favorecer el mantenimiento de la altura y anchura del reborde (J. Fonrodona - A. Alférez)

FIGURA 7. Exodoncia practicada a un paciente al cual se le colocó hidroxiapatita en su alvéolo después de realizar el curetaje (J. Fonrodona-A. Alférez)

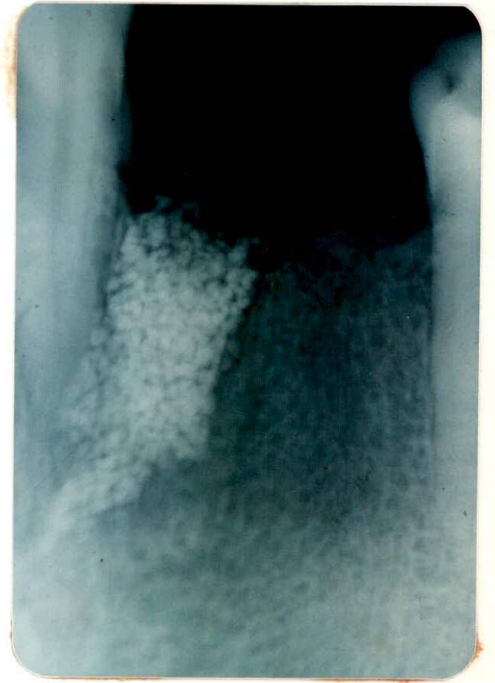

FIGURA 9. Aspecto microscópico de los cristales de hidroxiapatita en forma granulada (J. Fonrodona - A. Alférez)

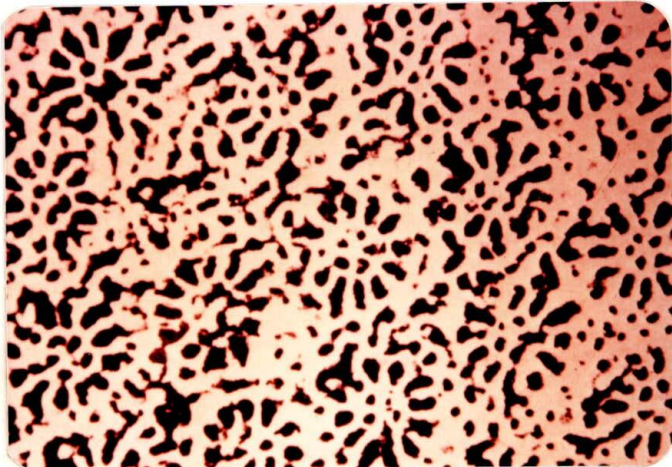


FIGURA 10. Radiografía donde se muestra la forma cónica de la hidroxiapatita para aplicar a los alvéolos después de las exodoncias. Nótese que los conos deben quedar 3 ó 4 mm abajo del reborde para que se incorporen al hueso y no sean expulsados por él.
(Carlo Mangano)

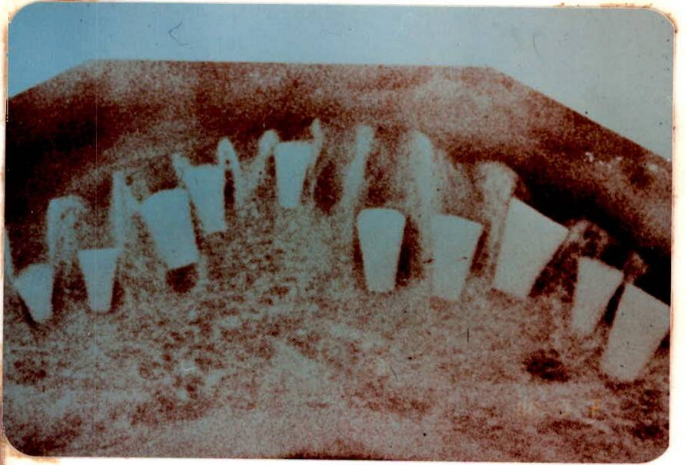

FIGURA 11. Mezcla de hidroxiapatita con hueso de Kiel, para ser usada en el paciente. (J. Fonrodona - A. Alférez)

FIGURA 12. Mezcla de hidroxiapatita con carboximetilcelulosa sódica, que facilita su aplicación sin que se caiga. (J. Fonrodona A. Alférez)

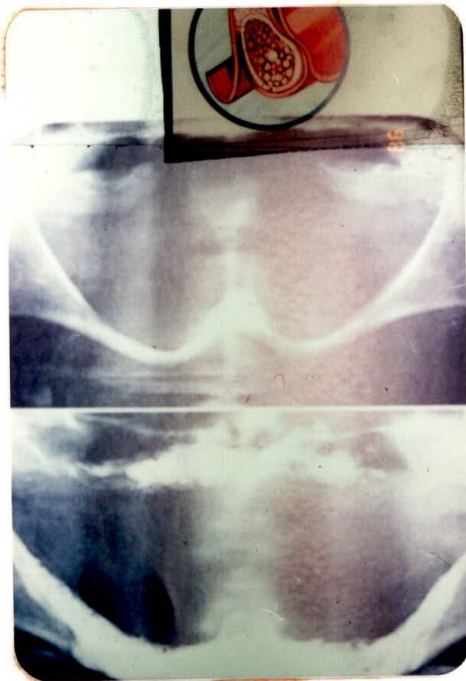


FIGURA 13. Aumento de reborde alveolar en el maxilar superior e inferior. En el recuadro intermedio se observa la radiografía del paciente antes de ser intervenido. En el recuadro superior la forma correcta como se debe hacer el túnel para introducir el material (J. Fonrodona)

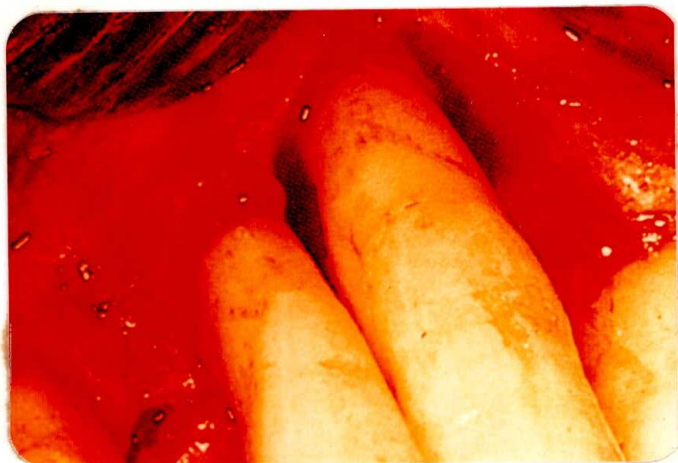

FIGURA 14. Gran lesión periodontal que fue tratada quirúrgicamente (J. Fonrodona-A. Alférez)

FIGURA 14a. La pérdida ósea fue rellenada con el material de hidroxiapatita (J. Fonrodona - A. Alférez)

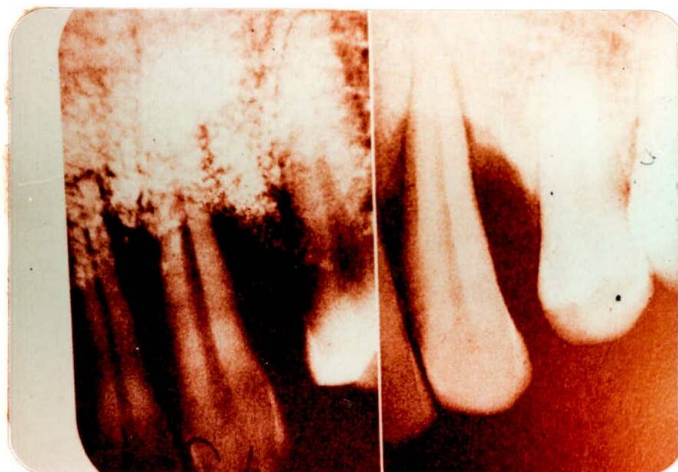
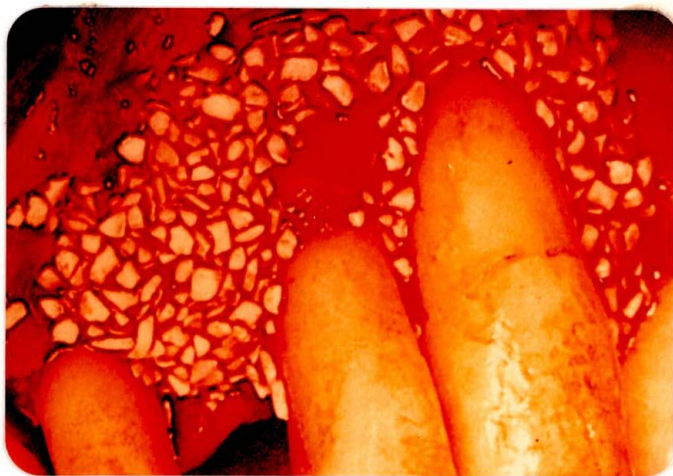

FIGURA 14b. En la radiografía - del lado derecho se observa la lesión periodontal del caso anterior, y del lado izquierdo al ser rellenada con el material (J. Fonrodona - A. Alférez)

FIGURA 15. Gran lesión periapical en el 13 antes de ser intervenida (J. Fonrodona - A. Alférez)

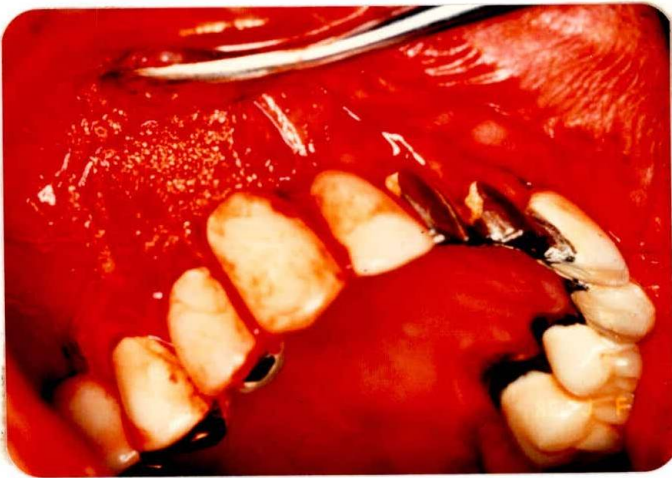


FIGURA 15b. Radiografía que muestra el relleno de la lesión después de la intervención (J. Fonrodona - A. Alférez)

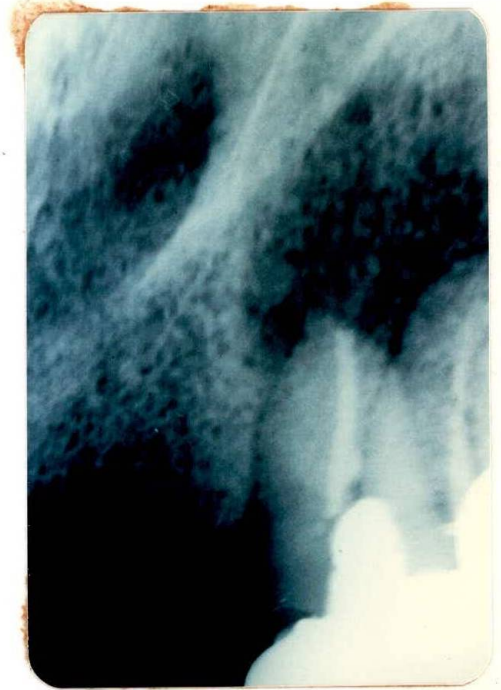


FIGURA 15a. Se hizo la apicectomía, el curetaje de la lesión, y se relleno con el material de hidroxiapatita (J. Fonrodona - A. Alférez)

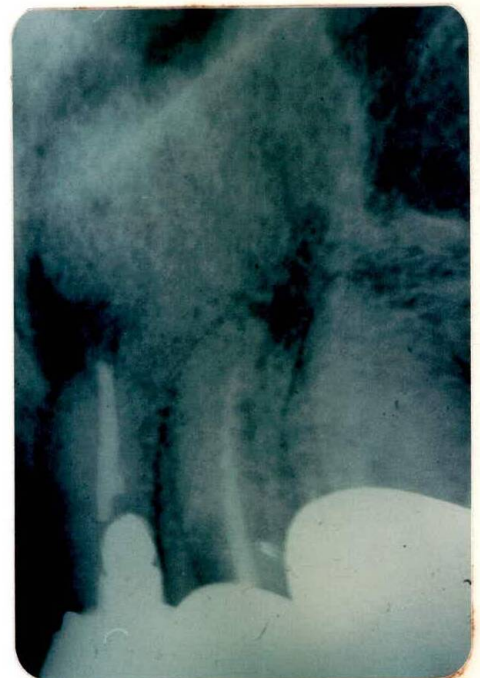

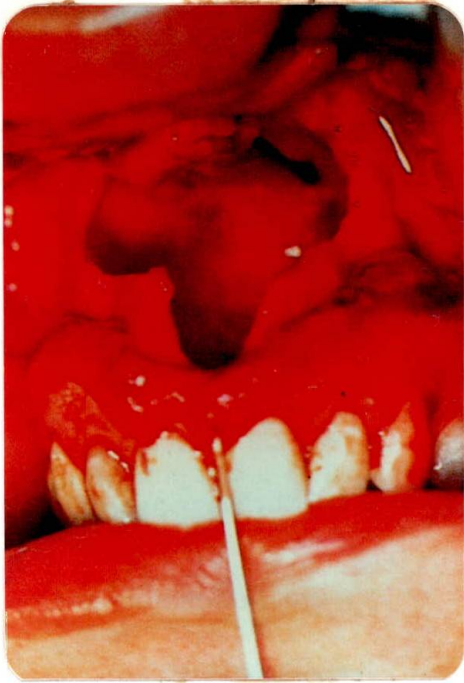


FIGURA 16a. La cavidad quística fue rellena con material de hidroxiapatita mezclado con cola de fibrina (G. Ferrari Parabita -G. Derada Troletti y U. Zanetti)

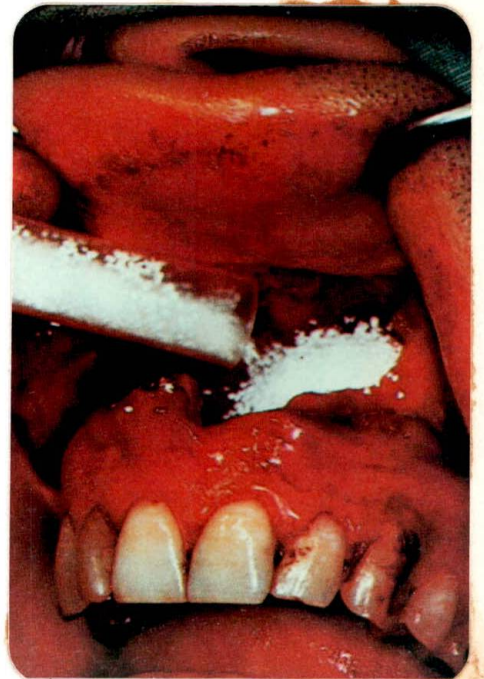


FIGURA 16b. Relleno total de la cavidad quística con el material antes de hacer la sutura (G. Ferrari Parabita-G. Derada Troletti y u Zanetti)

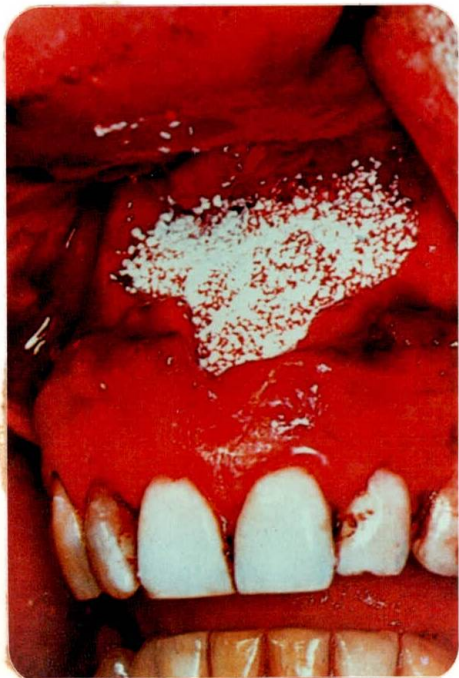

FIGURA 17. Pérdida de continuidad de la tabla vestibular por ausencia del 24 y 25 (J. Fonrodona - A. Alférez)

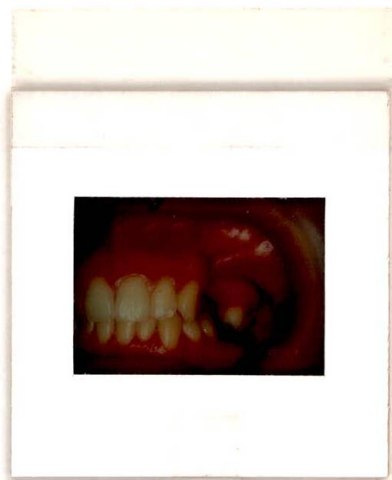



FIGURA 18. La radiografía nos indica una zona radiolúcida que nos muestra una pérdida ósea en el reborde (J. Fonrodona - A. Alférez)

FIGURA 19. Aspecto clínico que presenta el reborde después de levantada la fibromucosa, podemos observar la pérdida de hueso en la tabla vestibular por un tejido granulomatoso (J. Fonrodona - A. Alférez)

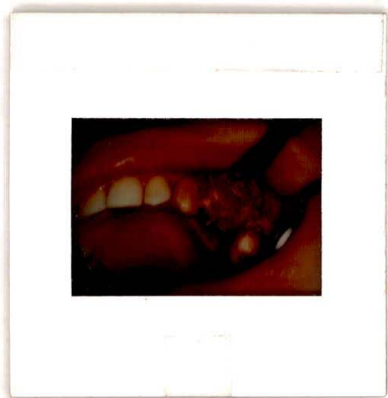
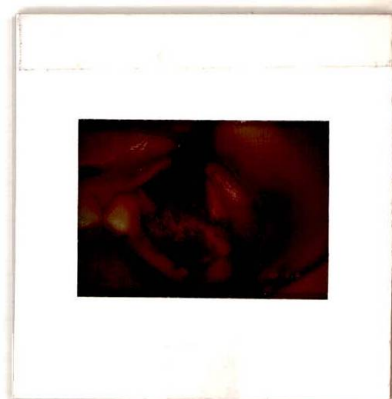
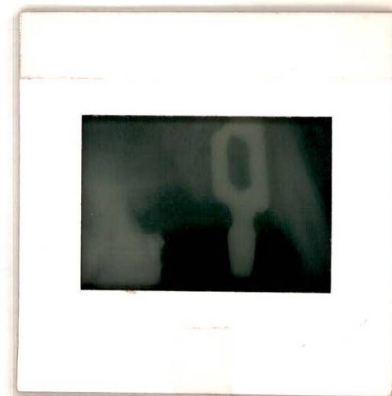

FIGURA 20. Se hizo el curetaje del tejido de granulación, se preparó el hueso para el implante de lámina, se rellenó con material de hidroxapatita y se suturó. (J. Fonrodona - A. Alférez)

FIGURA 21. Radiografía de control del implante y del material (J. Fonrodona - A. Alférez)



B I B L I O G R A F I A

1. BULA, Jorge, " Biomateriales cerámicos ", Gaceta Implantológica - SOCI, Bogotá, año 1, N° 3, agosto, 1.985, págs. 15 a 19.
2. BULA, Jorge, " El implante yuxtaóseo utilizado sobre reborde alveolar aumentado con hidroxiapatita (Calcitite 2040) ", Gaceta Implantológica - SOCI, Bogotá, año III, N° 5, 1.987, págs. 11 a 15.
3. BULA, Jorge, Jorge FONRODONA, " Implante de raíz y muñón dentario con hidroxiapatita post-exodoncia inmediata ", Sociedad Odontológica Colombiana de Implantes - SOCI, Bogotá, julio - agosto, 1.985, págs. 1 a 8.
4. LARSEN, Harold, y otros, " La hidroxiapatita: consideraciones prostodóncicas clínicas ", Educación Continua, art. N° 1, Vol. 1 - N° 10, noviembre - diciembre, 1.985, págs. 5 a 10.
5. MITER INCORPORATED, " A non-resorbable synthetic bone grafting material for augmentation of alveolar ridges ", Permagraft, 1.984.
6. MITER INCORPORATED, " The porous non-resorbable synthetic bone graft material ", Permagraft, 1.984.
7. MANGANO, Carlo, Enzo, VENINI, " L'uso clinico del D.A.C. blu (Dense Apatite Ceramic) come matrice di supporto alla crescita ossea ", Accademia Italiana de gli impianti, Centro Dentistico Venini, P.zza stazione N° 95 - Colico (Como), págs. 23 a 31.
8. MANGANO, Carlo, y otros, " Il dac blu come sostituto dell'oso in chirurgia orale ", Dental Cadmos, 1.984, págs. 97 a 109.
9. MANGANO, A. y otros, " La calcioidrossilapatite (C.H.A.) densamente sinterizzata come supporto alla crescita ossea ", Odontostomatologia e impianti topotesi, Centro Dentistico Venini - Colico (Como) N° 5, 1.983.
10. PARABITA, Ferrari, y otros, " L'impiego della idrossiapatite di calcio in chirurgia oro-maxillofaciale ", minerva stomatologica, edizioni minerva medica, N° 33, 1.984, págs. 1 a 10.
11. MANGANO, Carlo, y otros, " Quando l'estrazione e inevitabile: alternative a disposizione del professionista ", Odontostomatologia e implantoprotesi, N° 7, 1.985.
12. CREMASCOLI, G., " idrossiapatite. Una straordinaria sostanza molto comune ", Calcitite idrossiapatite densa non-riassorbibile.
13. BRINKS, Jan, y otros, " Two year evaluation of a kneadeable hydroxylapatite preparation for the preservation of human maxillomandibular bone ", The journal of oral implantology, Massachusetts, Vol. XIII, N° 2, 1.987, - págs. 186 a 194.
14. JOHNSON and JOHNSON, " A clinically successful synthetic matrix for growth

of new alveolar bone. Predictably resorbed as new bone is regenerated to repair marginal periodontal and periapical osseous defects ", Synthograft, U.S.A., 1.983.

15. KENT, J. N. et al., J. Am. Dent. Assoc., " The ceramic from hydroxyapatite" allotropat 50, N° 105, 1.982, págs. 1 a 8.