



**COLEGIO ODONTOLÓGICO
COLOMBIANO**

**FRECUENCIA DE CIRUGÍAS DE ELEVACIÓN DE PISO DE SENO MAXILAR EN EL
POSGRADO DE PERIODONCIA DE UNICOC DE 2021 AL 2023**

**Valentina Díaz Quiceno
Juan Carlos Pinzón García**

ASESORA CIENTÍFICA: Dra. Martha Sánchez

ASESOR METODOLÓGICO: Dr. Hernán Santiago Garzón


UNICOC

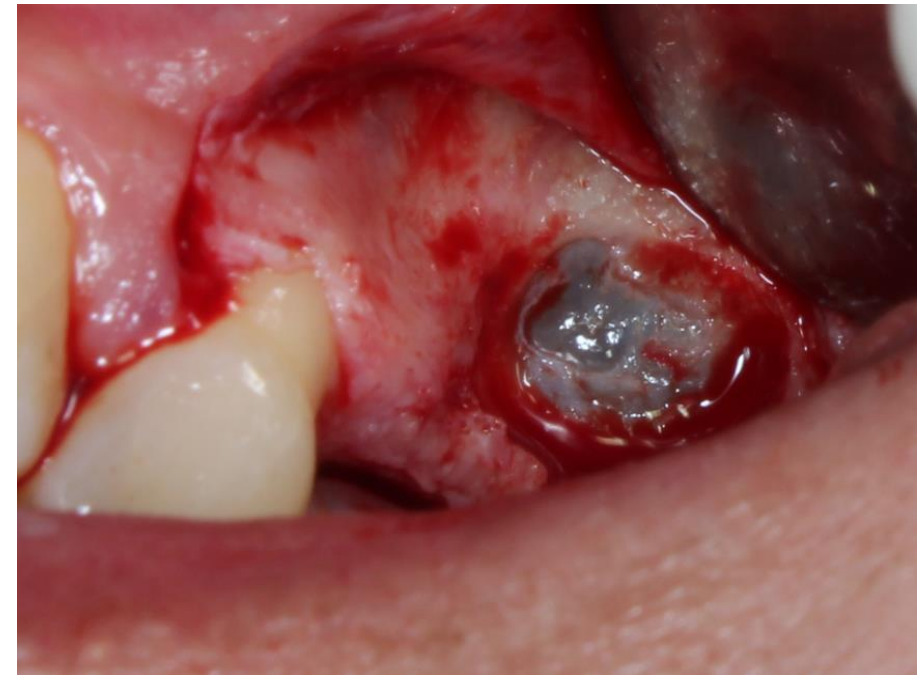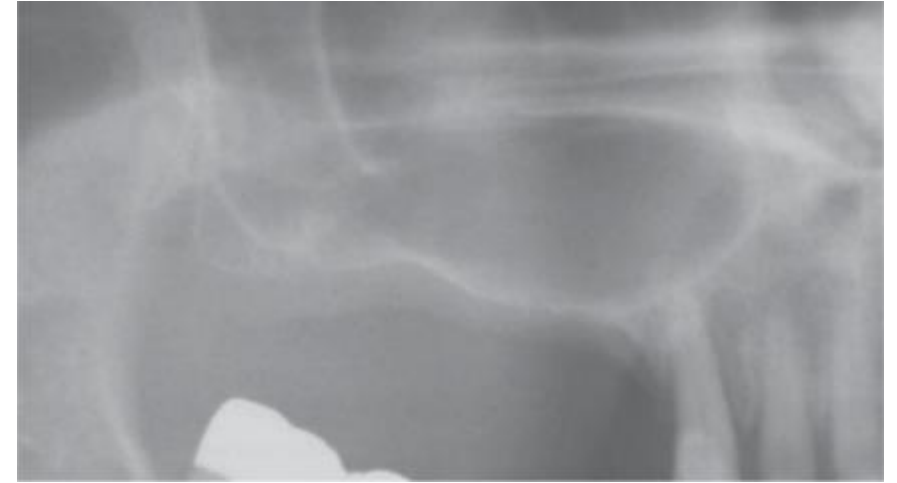COLEGIO ODONTOLÓGICO
COLOMBIANO

INTRODUCCIÓN

Elevación de piso de seno maxilar

La justificación para cualquier tipo de elevación del piso del seno maxilar corresponde a que la altura del hueso residual es insuficiente para asegurar la estabilidad primaria y exitosa a largo plazo de los implantes dentales que soportan prótesis funcionales.

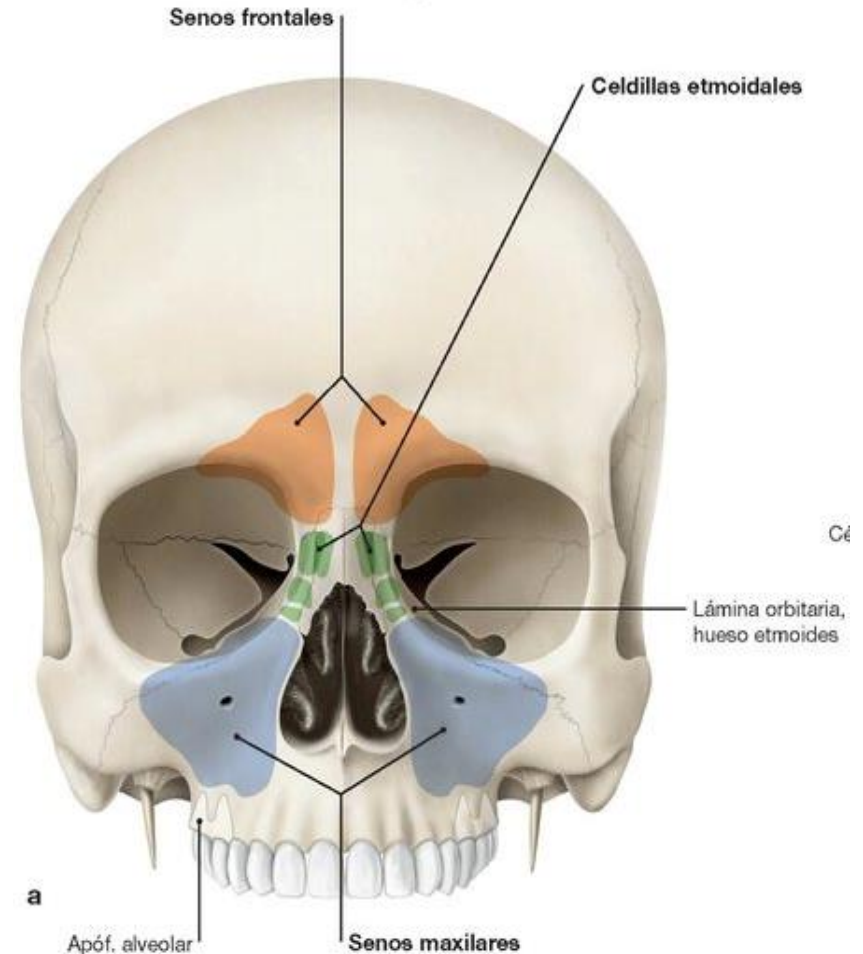
A lo largo de los últimos 40 años, se han publicado diversas modificaciones de las técnicas y los ensayos clínicos han confirmado su predictibilidad y eficacia a largo plazo

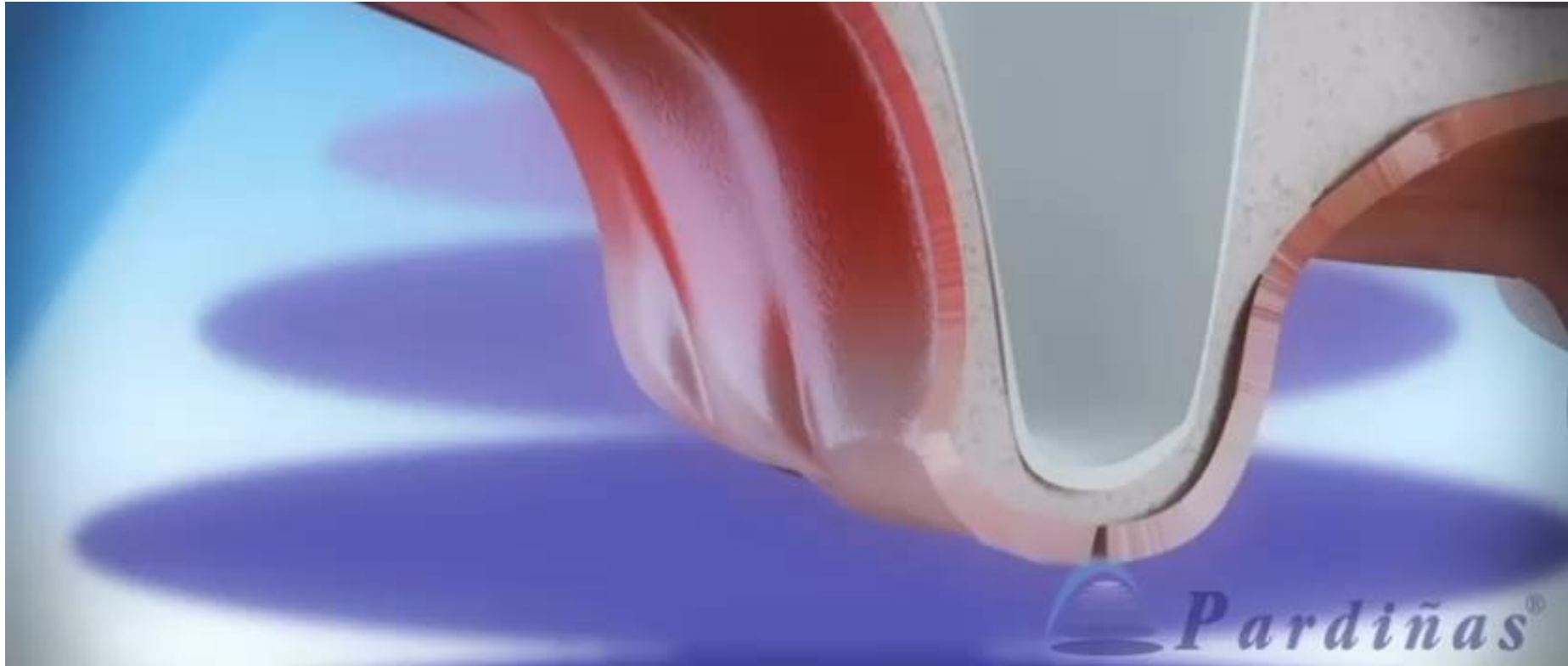


Anatomía del seno maxilar

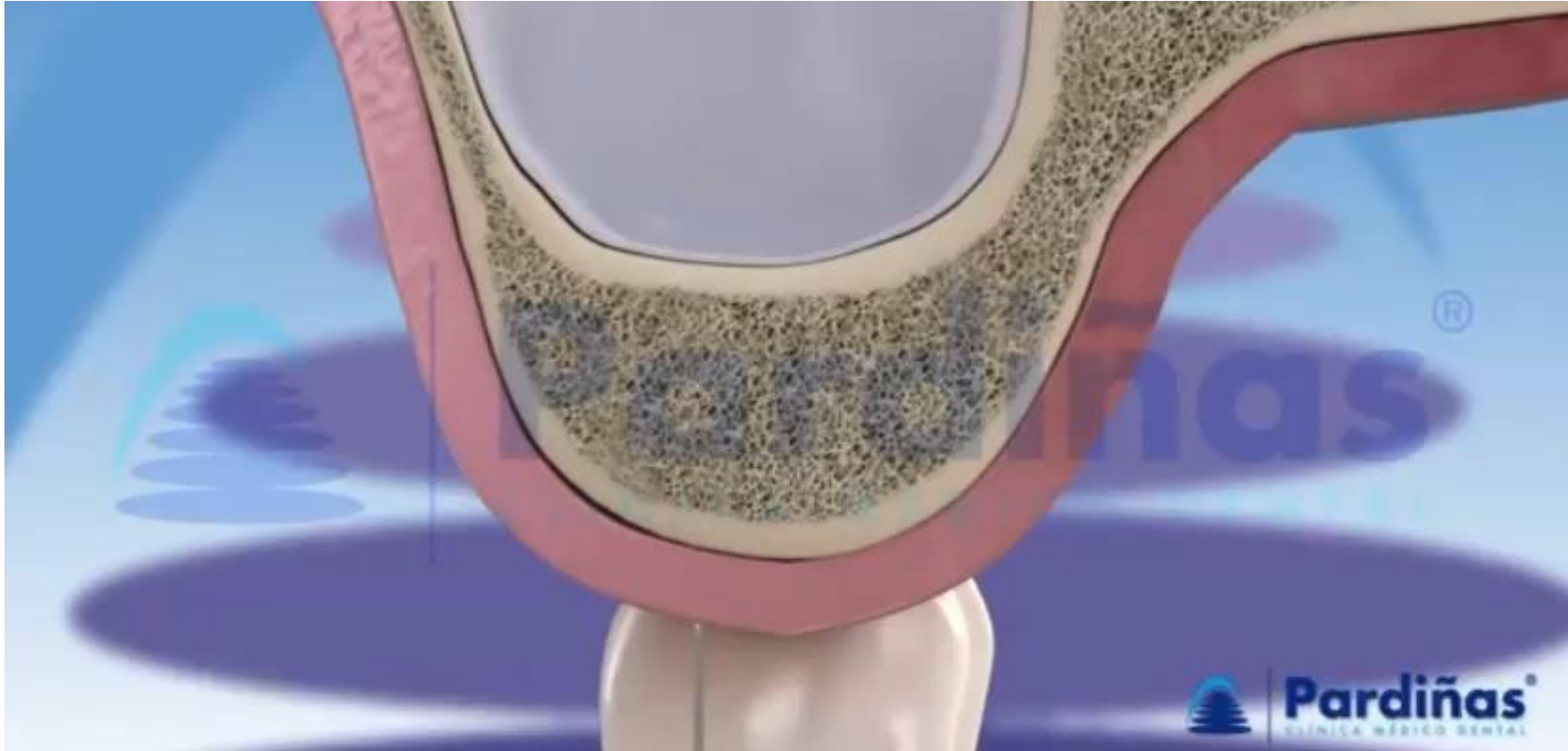
Los senos son espacios o cavidades existentes dentro de algunos huesos de la cabeza. Existen cuatro parejas de senos: frontales, maxilares, esfenoidales y etmoidales, que tienen comunicación con la cavidad nasal y por tanto se conocen como senos paranasales

- Paredes delgadas
- Forma piramidal
- Drena en meato nasal medio





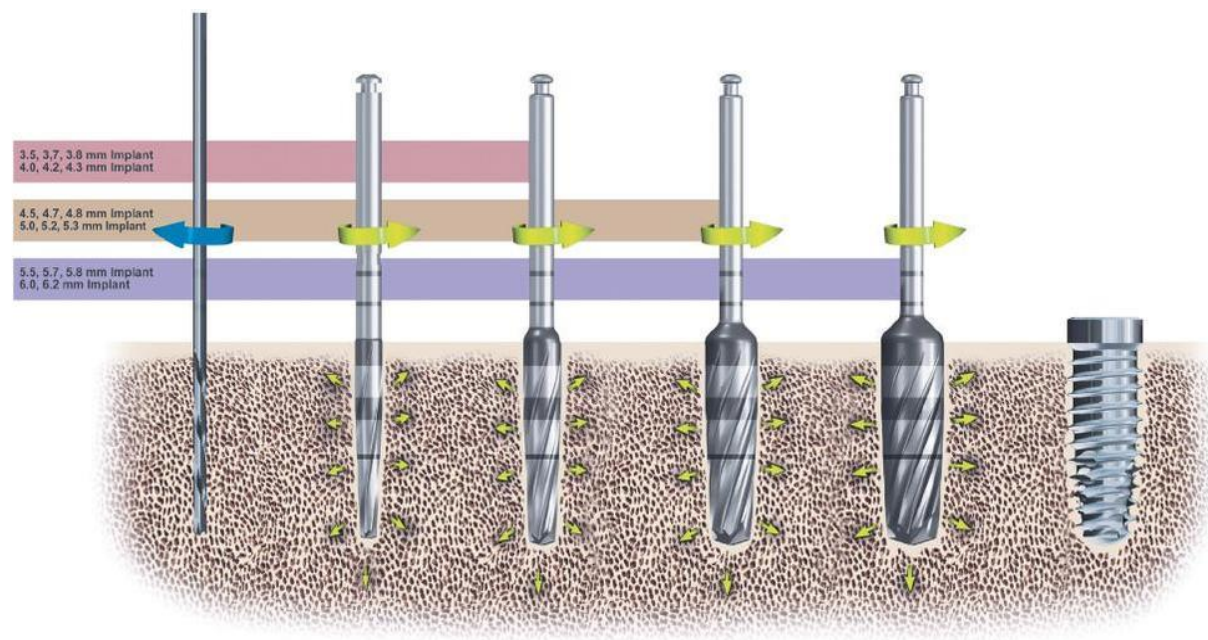
**Ventana lateral
Tatum 1970**



Transalveolar Summers 1994

Esta es una opción establecida para pacientes con una altura de hueso residual de más de 5 mm.

Técnicas



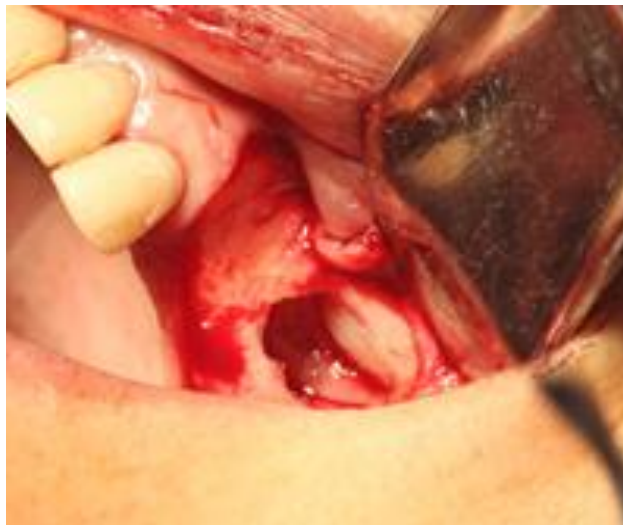Oseodensificación

Se realiza una perforación sin excavación que utiliza fresas especialmente diseñadas con una geometría cónica y canales que están diseñados para expandir progresivamente la osteotomía mientras se compacta el hueso en las paredes y el ápice.

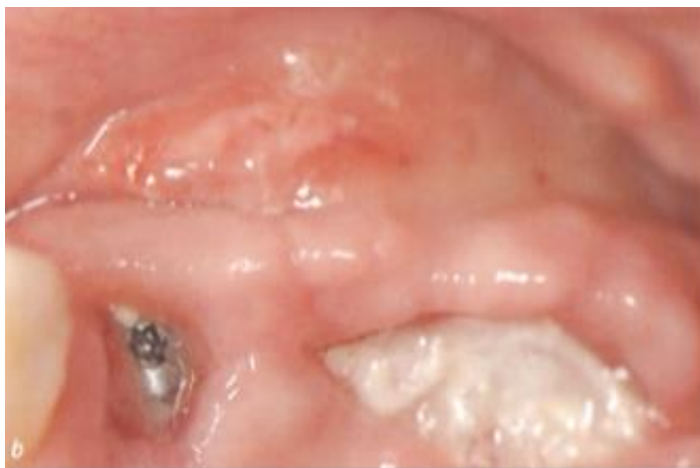Complicaciones

Perforación de la membrana de Schneider

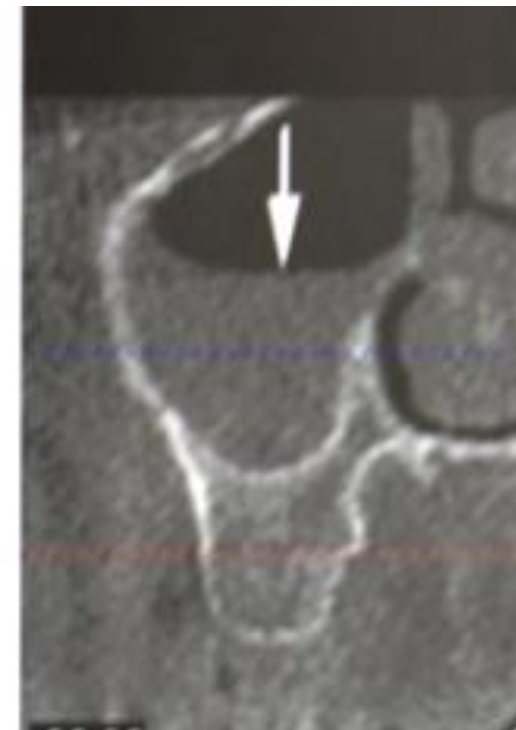La prevalencia media de perforación de la membrana, basada en 20 de los estudios incluidos, fue del 19,5% y osciló entre el 0% y el 58,3%



Hemorragias excesivas



Dehiscencias de la herida

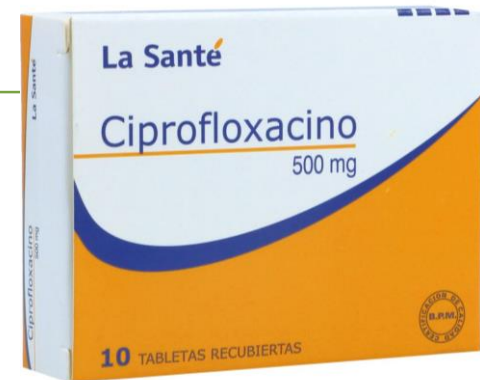
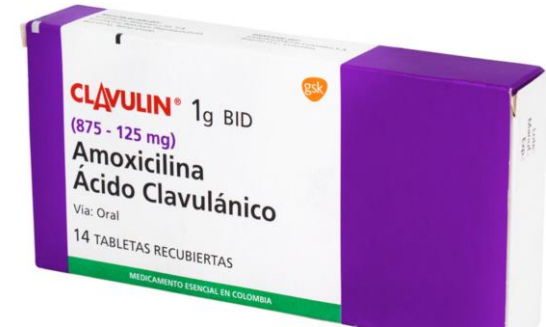
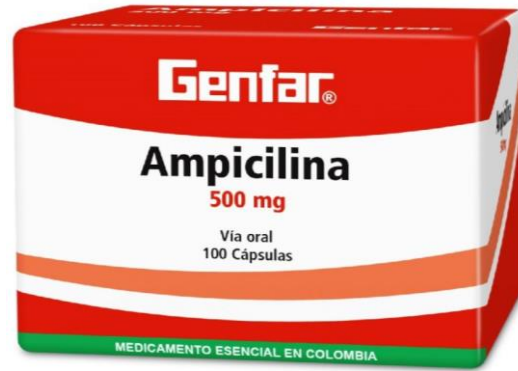Sinusitis

Antibióticos en elevación de seno maxilar

Un antibiograma de la flora bacteriana presente en el seno maxilar proporcionará información específica sobre la que basar un tratamiento antibiótico eficaz.

- Infección del injerto situado debajo del seno elevado
 - Infección del propio seno (relativamente inusual, Testori 2012)



ciones

JUSTIFICACIÓN

Se ha evidenciado una tasa global de supervivencia del 94,8% en estudios de implantes colocados en zona con aumento de senos maxilares injertados con hueso autólogo o biomateriales seguidos entre 12 y 75 meses.



El desconocimiento actual de estas cifras en la institución motiva la realización de esta investigación, con fines de generar un diagnóstico inicial para plantear futuros proyectos que brinden solución a las situaciones presentadas.

OBJETIVO GENERAL



Determinar la frecuencia de procedimientos de elevación de piso de seno maxilar presentados en el posgrado de Periodoncia Unicoc del año 2021 al 2023.

Identificar el tipo de técnica quirúrgica de elevación de piso de seno más utilizada en el posgrado de periodoncia.

Registrar qué tipo de complicación se presenta con mayor frecuencia en la intervención quirúrgica de elevación de piso de seno maxilar.

Identificar el tipo de medicación postquirúrgica formulada para un procedimiento de elevación de seno maxilar.

MATERIALES Y MÉTODOS

METODOLOGÍA



La investigación se constituyó como un estudio descriptivo observacional retrospectivo.



El material objeto de estudio fueron historias clínicas que reportaron procedimiento de “Elevación de piso de seno maxilar” del posgrado de Periodoncia de UNICOC años 2021 al 2023.

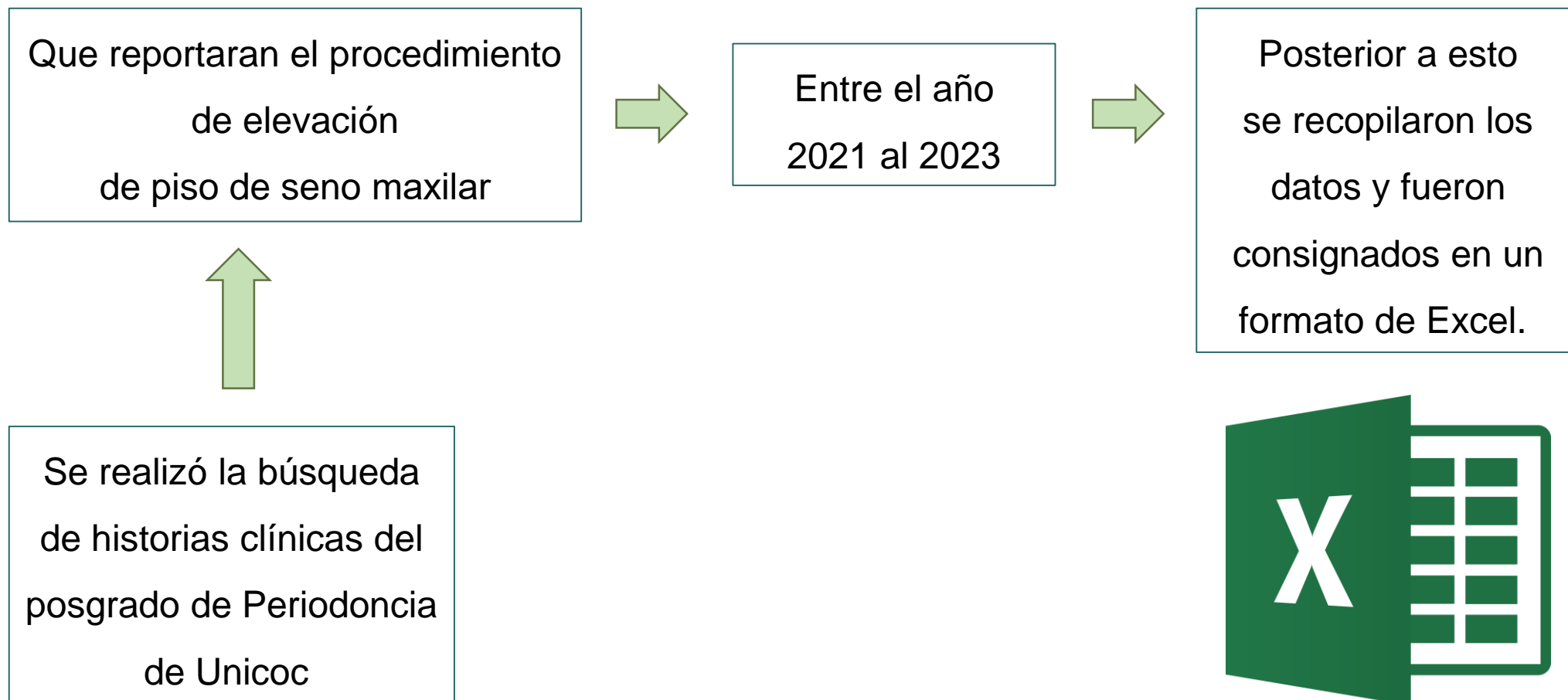
Criterios de inclusión

- Historias clínicas donde se haya registrado procedimiento de “elevación de piso de seno maxilar”.
- Procedimientos realizados desde el año 2021 al 2023.
- Registros con fecha exacta del día del procedimiento y controles posteriores.

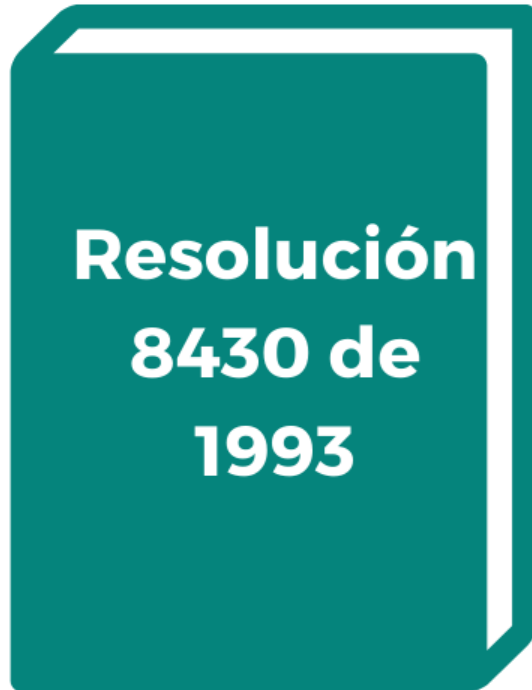
Criterios de exclusión

- Historias clínicas con registros confusos o faltantes.

METODOLOGÍA



ASPECTOS ÉTICOS



Según la resolución número 8430 de 1993 la investigación se considera como riesgo **SIN RIESGO**.

RESULTADOS

RESULTADOS

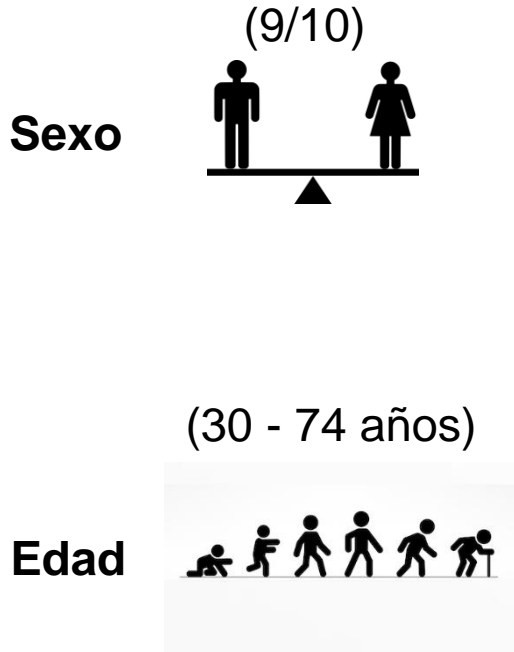


Tabla 1. Aspectos sociodemográficos

SEXO	RANGO DE EDAD			TOTAL	%
	30-45	46-60	61 en adelante		
Masculino	4	1	4	9	47%
Femenino	1	7	2	10	53%
TOTAL				19	100%

Se recopiló la información de **19 pacientes**, 10 de estos fueron mujeres (53%) y 9 fueron hombres (47%). La edad media de los pacientes incluidos en el estudio fue de 53 +/- 2, distribuida en un rango de edades entre los 30 y 74.

De 19 pacientes en total, 7 tenían antecedentes sistémicos importantes como **hipertensión arterial**, representando un **26%**, 1 paciente con **síndrome de Gilbert (5%)**, 1 paciente con **fibromialgia y artrosis (5%)**, el porcentaje restante (63%) no reportaban ningún antecedente sistémico.

Gráfico 2. Antecedentes sistémicos

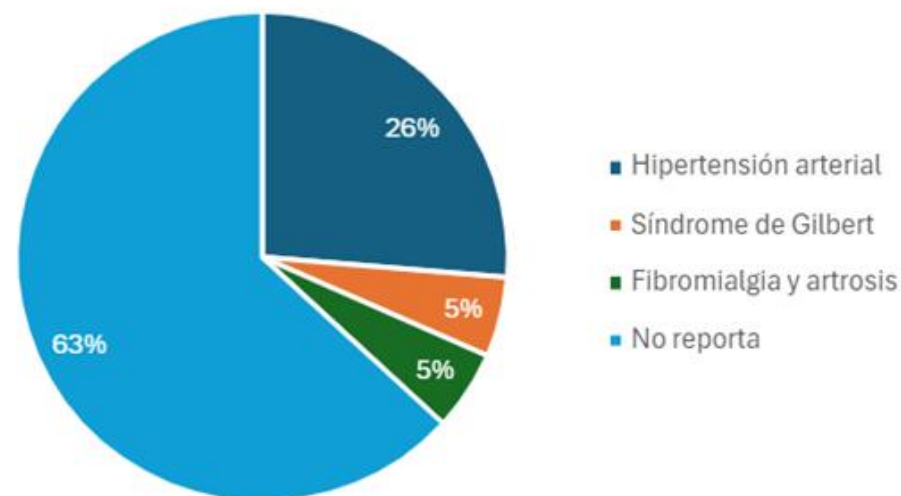


Tabla 3. Técnica quirúrgica realizada		
	n	%
Ventana lateral	12	63%
Transalveolar	7	37%
Total	19	100%

De 19 procedimientos realizados, 12 fueron con técnica **ventana lateral (63%)** y 7 con técnica transalveolar (37%)

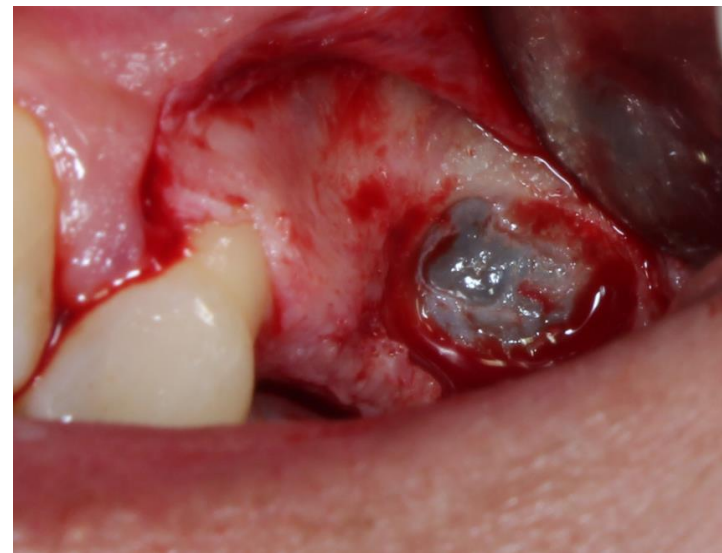

Gráfico 3. Técnica realizada

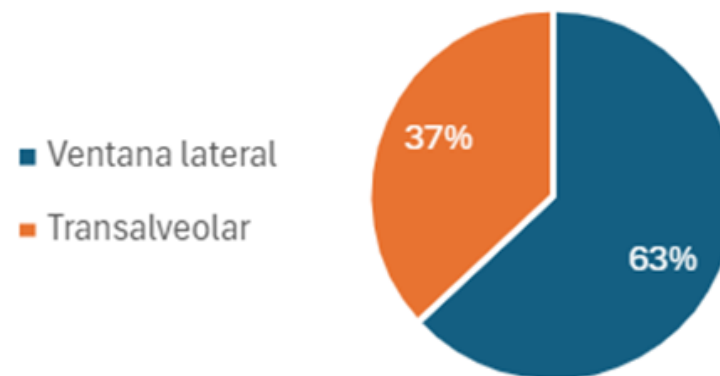
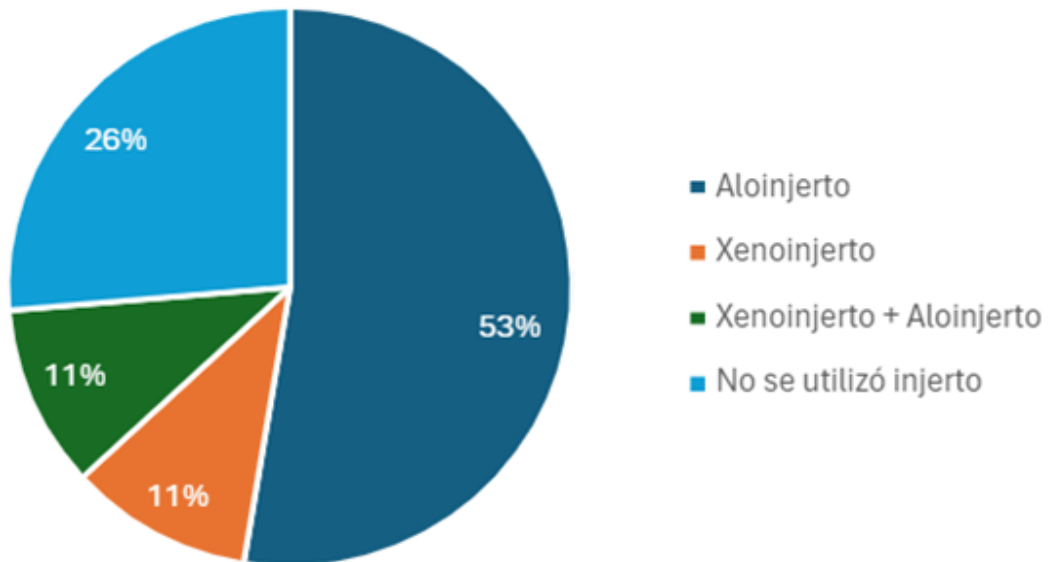


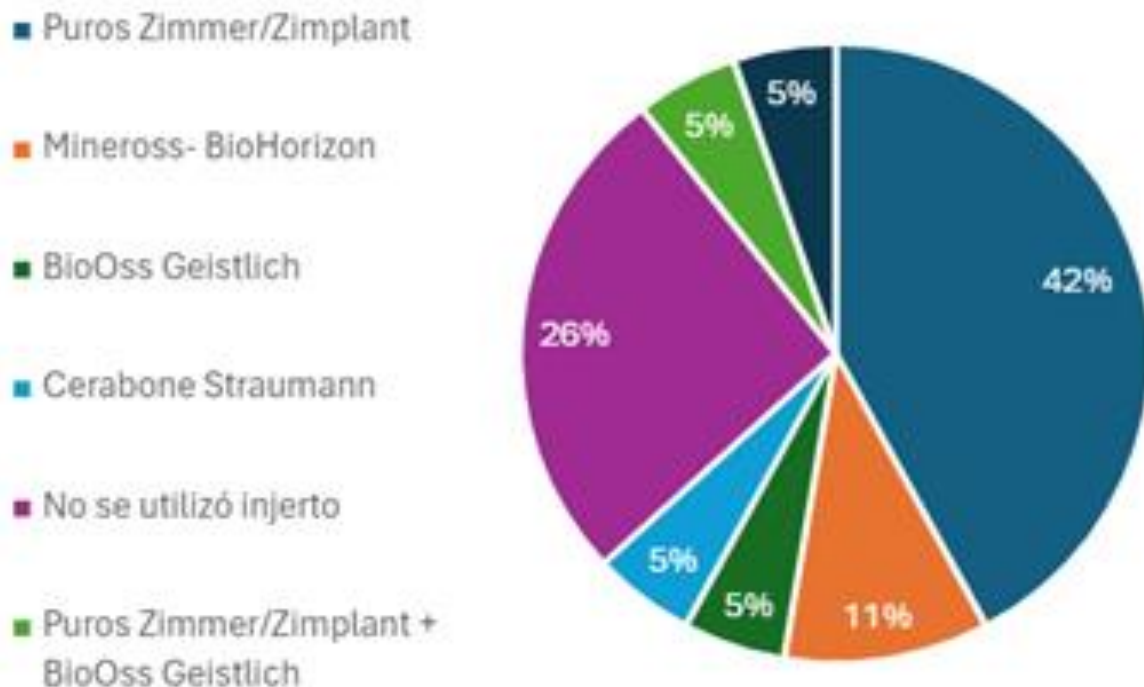
Gráfico 4. Tipo de injerto óseo



Respecto al origen (tipo) del injerto óseo, en los procedimientos se utilizó **aloinjerto en un 53%**, mientras que el xenoinjerto solo reportaba un 11%.

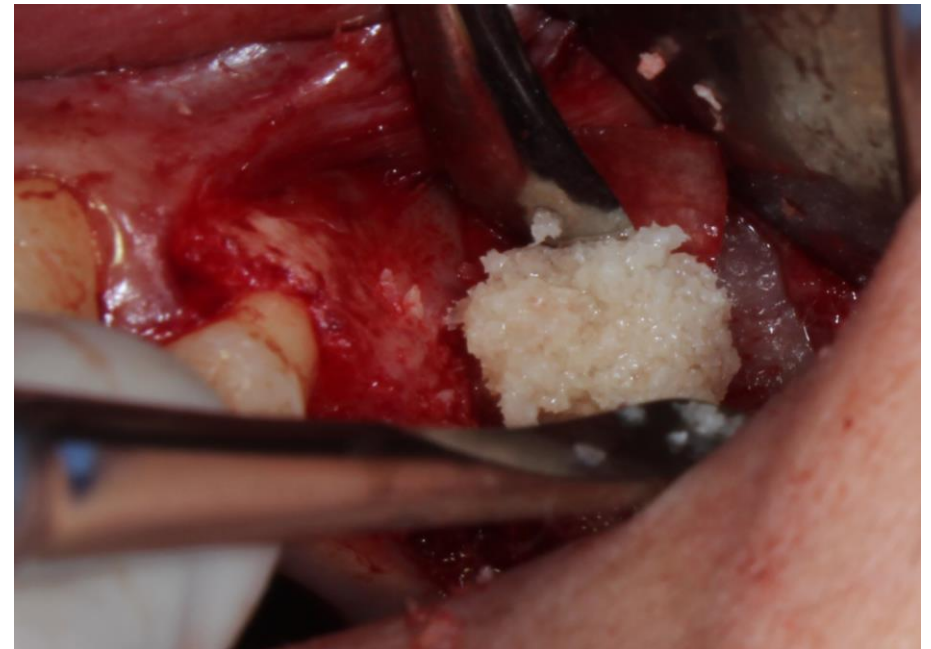

Gráfico 5. Marca comercial injerto óseo



La marca comercial más utilizada en estos procedimientos en el posgrado de Periodoncia, es Zimmer/Zimplant (Puros) con el 42%.



ZIMMER BIOMET



- Aloinjerto

En cuanto al **momento de la colocación de los implantes**, se encontró que el 63% fueron colocados simultáneamente, y el 37% fue posterior al procedimiento quirúrgico.

Gráfica . Momento de la colocación del implante

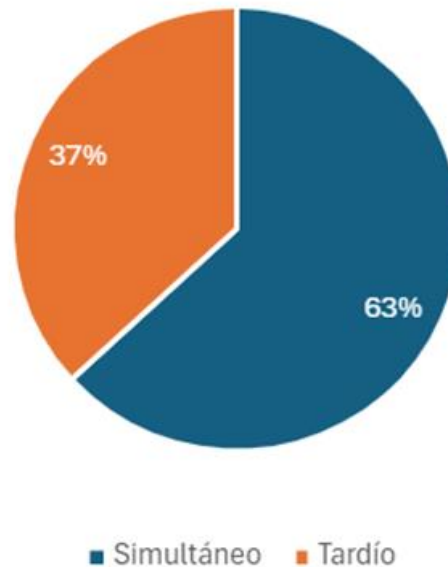
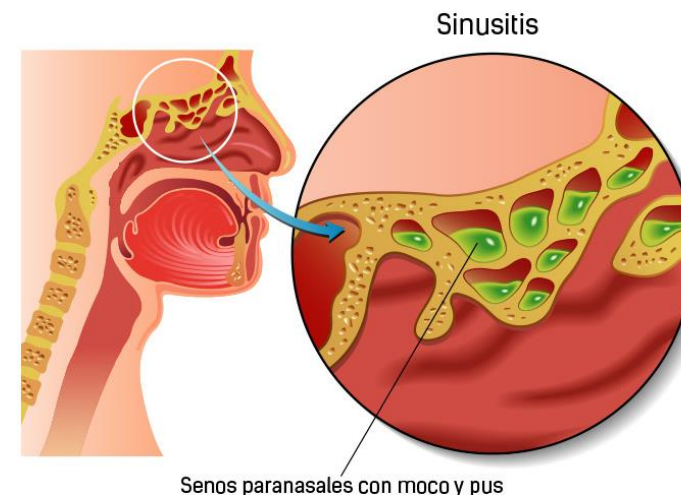
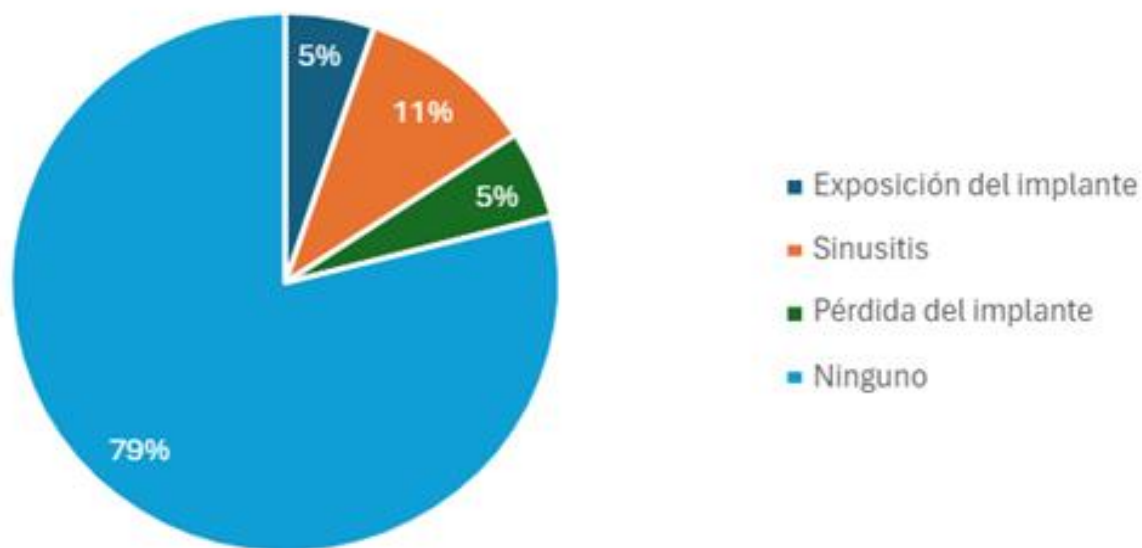


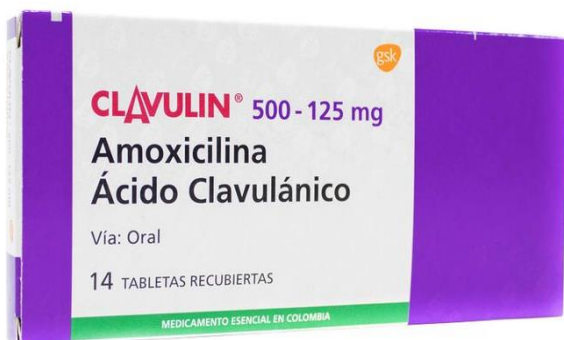Gráfico 7. Complicaciones de los procedimientos



15 intervenciones quirúrgicas no se presentó ninguna complicación (79%). Sin embargo, en 4 procedimientos se presentaron complicaciones (21%), entre estos, exposición del implante (5%), **sinusitis (11%)** y pérdida del implante (5%).

En la evolución de los procedimientos, después de la intervención quirúrgica, respecto al antibiótico, 10 fueron formulados con Amoxicilina (53%), 6 con Clavulin (32%), 2 no les fue administrado (11%), y 1 no se especificó el medicamento (5%).

Gráfico 8. Antibiótico prescrito



- Amoxicilina
- Clavulin
- No se administró antibiótico
- No se especificó

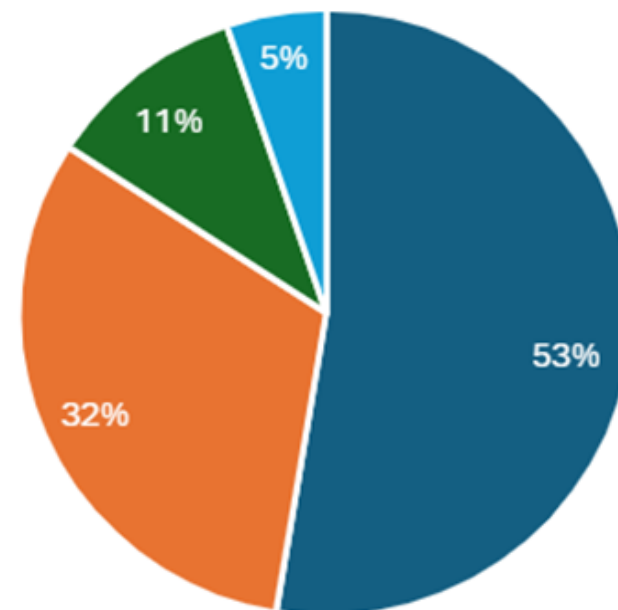


Gráfico 9. Prescripción de antihistamínico

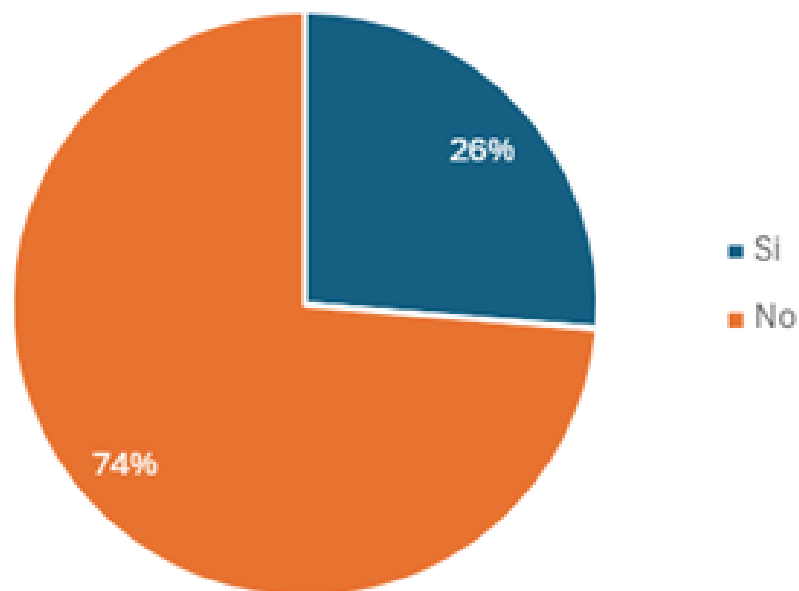



Tabla 9. Prescripción de antihistamínico

	n	%
Si	5	26%
No	14	74%
Total	19	100%

Entre las medicaciones reportadas después de los procedimientos, se evidenció que únicamente **5 formularon antihistamínicos (26%)**.

DISCUSIÓN

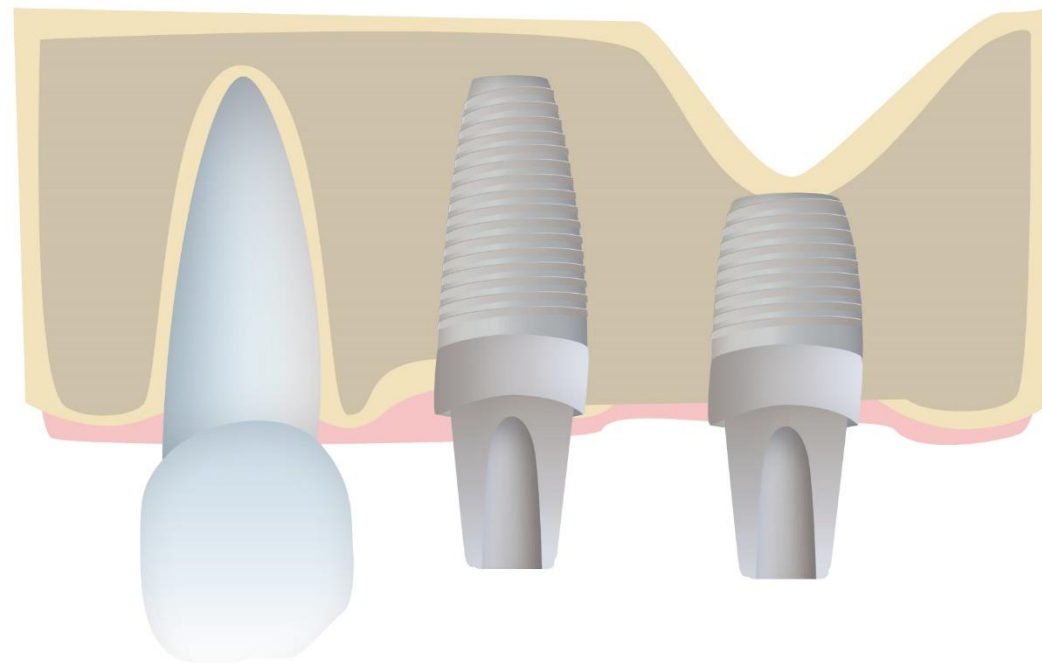
AUTORES	Barrientos, et al., (2021)		Jiménez, et al (2015).	Beaumont, et al. (2005)
RESULTADOS	 <p>Describieron las técnicas de elevación de seno maxilar transalveolar y ventana lateral. Se informó que la ventana lateral se informa que la ventana lateral.</p>		<p>Menciona la utilización de los aloinjertos, los xenoinjertos, los aloinjertos, los xenoinjertos, los aloinjertos, los xenoinjertos.</p>	<p>Reportan que de 45 pacientes evaluados y con indicación de elevación de seno maxilar, 27% reportaron antecedentes de síntomas indicativos de enfermedad de los senos paranasales. A dieciocho sujetos se les diagnosticó enfermedad y/o anomalías de los senos nasales.</p>
	<p>La utilización de las diferentes técnicas depende de la cantidad necesaria de regeneración, y la disponibilidad de espacio para la colocación de los implantes</p>	<p>Dentro de la formulación postquirúrgica, el antibiótico más formulado fue la amoxicilina.</p>	<p>Es por ello las publicaciones respaldan el uso de aloinjertos y xenoinjertos, con una tasa de éxito del 97% al 98%</p>	

Estos hallazgos van en consonancia con los encontrados en UNICOC, con relación a la técnica más utilizada, al tipo de injerto y a la medicación antibiótica postquirúrgica.

AUTORES	Rocha, et al (2024)	Parra, et al. (2018)	Ritter A, et al.(2020)
RESULTADOS	<p>De acuerdo con las complicaciones reportadas para el presente estudio, se presentó sinusitis en dos pacientes (11%) la cual resulta más alta que la reportada el estudio realizado por Rocha, et al.</p>	<p>Los implantes que son colocados simultáneos en técnica ventana lateral sin injerto óseo, la tasa de supervivencia media de los implantes fue del 97% con una formación de hueso nuevo intrasinusal, lo cual ratifica que es una opción terapéutica válida en donde se espera una regeneración ósea a expensas del coágulo formado durante el procedimiento de elevación de seno.</p>	<p>En la presente investigación no se correlacionaron estos posibles hallazgos tomográficos.</p>
	<p>La prevalencia del procedimiento fue del 1,35% (IC 95% 0,34-2,8), la técnica transcrestal de 0,00% (IC 95% 0,00-3,18)</p>		

- Los implantes de menores de 6 mm pueden ser alternativas viables a los implantes mayores a 8 mm en cualquiera de los maxilares en la rehabilitación ósea nativa y de arcada completa
- Los implantes de 6 mm se pueden usar como **alternativa a la elevación de seno maxilar.**

(Andrea Ravidà et al.)



CONCLUSIONES

- El procedimiento de elevación de piso de seno maxilar es poco frecuente en el posgrado de periodoncia UNICOC con una frecuencia de 19 casos del 2021 a 2023.
- La técnica más utilizada es la ventana lateral (63%), el injerto óseo más utilizado es aloinjerto (53%), la complicación más reportada fue la sinusitis posoperatoria y el antibiótico más formulado fue amoxicilina. En el protocolo de atención no siempre se contempla la formulación de antihistamínico.

RECOMENDACIONES

- Es importante incluir en las historias clínicas un apartado para el análisis tomográfico pre quirúrgico que puede ser indicativo de la necesidad de remisión de un paciente al otorrinolaringólogo.
- A pesar de la baja frecuencia de los procedimientos de elevación de piso de seno maxilar, se sugiere establecer guías para estas intervenciones quirúrgicas en el posgrado.



1. Esposito M, Felice P, Worthington HV. (2014). Interventions for replacing missing teeth: augmentation procedures of the maxillary sinus. *Cochrane Database Syst Rev*.
2. Raghoobar GM, Onclin P, Boven GC, Vissink A, Meijer HJA. (2019). Long-term effectiveness of maxillary sinus floor augmentation: A systematic review and meta-analysis. *J Clin Periodontol*.
3. Duan D-H, Fu J-H, Qi W, Du Y, Pan J, Wang H-L. (2017). Graft-Free Maxillary Sinus Floor Elevation: A Systematic Review and Meta-Analysis. *J Periodontol*.
4. Stavropoulos, A., Karring, T., & Kostopoulos, L. (2007). Fully vs. Partially rough implants in maxillary sinus floor augmentation: a randomized-controlled clinical trial. *Clinical oral implants research*.
5. Corbella S, Taschieri S, Del Fabbro M. (2015). Long-term outcomes for the treatment of atrophic posterior maxilla: a systematic review of literature. *Clin Implant Dent Relat Research*.
6. Dedigi M, Daprile G, Piattelli A. (2013). Primary stability determination of implants inserted in sinus augmented sites: 1-step versus 2-step procedure. *Implant Dent*.
7. Lindhe, J., Lang, N. P., & Karring, T. (2013). *Clinical periodontology and implant dentistry* (5th ed.). John Wiley & Sons.
8. Pinares Toledo J., Carrillo Porras T., Guzmán Zuluaga I.C., Ardila Medina C.M., Guzmán Zuluaga C.L.. Variabilidad anatómica de los senos maxilares y de estructuras involucradas en su vía de drenaje.
9. Whyte A, Boeddinghaus R. (2019). The maxillary sinus: physiology, development and imaging anatomy. *Dentomaxillofac Radiol*.
10. Bornstein M, Wasmer J, Sendi P, Buser D, Von Arx T. (2012). Characteristics and dimensions of the Schneiderian membrane and apical bone in maxillary molars referred for apical surgery: A comparative radiographic analysis using limited cone beam computed tomography.
11. Monje, A., Diaz, K. T., Aranda, L., Insua, A., Garcia-Nogales, A., & Wang, H. L. (2016). Schneiderian Membrane Thickness and Clinical Implications for Sinus Augmentation: A Systematic Review and Meta-Regression Analyses. *Journal of periodontology*.
12. Item Type. (n.d.). Anatomía de los senos maxilares: correlación clínica y radiológica. Edu.Pe. Retrieved April 24, 2024, from https://repositorioacademico.upc.edu.pe/bitstream/handle/10757/622584/vargas_an.pdf?sequence=5&isAllowed=y
13. Dibart, S., & Dibart, J.-P. (2013). *Practical osseous surgery in periodontics and implant dentistry*. Wiley-Blackwell.
14. Valenzuela-Fuenzalida JJ, Baez-Flores B, Sepúlveda RÁ, Medina CM, Pérez R, López E, Sanchis J, Orellana Donoso M, Silva JL, Rodriguez MC, Iwanaga J. (2023). Anatomical variations and abnormalities of the maxillary region and clinical implications: A systematic review and metaanalysis. *Medicine (Baltimore)*.
15. Danesh-Sani SA, Loomer PM, Wallace SS. (2016). A comprehensive clinical review of maxillary sinus floor elevation: anatomy, techniques, biomaterials and complications. *Br J Oral Maxillofac Surg*.
16. Huwais S, Mazor Z, Ioannou AL, Gluckman H, Neiva R. (2018). A Multicenter Retrospective Clinical Study with Up-to-5-Year Follow-up Utilizing a Method that Enhances Bone Density and Allows for Transcrestal Sinus Augmentation Through Compaction Grafting. *Int J Oral Maxillofac Implants*.
17. Oliveira PGFP, Bergamo ETP, Neiva R, Bonfante EA, Witek L, Tovar N, Coelho PG. (2018). Osseodensification outperforms conventional implant subtractive instrumentation: A study in sheep. *Mater Sci Eng C Mater Biol*.
18. Carreño Carreño J, Gómez-Moreno G, Aguilar-Salvatierra A, Martínez Corriá R, Menéndez López-Mateos ML, Menéndez-Núñez M. (2018). The antibiotic of choice determined by antibiogram in maxillary sinus elevation surgery: a clinical study. *Clin Oral Implants Res*.
19. Park WB, Han J, Kang P, Momen-Heravi F. (2019). The clinical and radiographic outcomes of Schneiderian membrane perforation without repair in sinus elevation surgery. *Clin Implant Dent Relat Res*.
20. Testori T, Drago L, Wallace SS, Capelli M, Galli F, Zuffetti F, Parenti A, Deflorian M, Fumagalli L, Weinstein RL, Maiorana C, Di Stefano D, Valentini P, Gianni AB, Chiapasco M, Vinci R, Pignataro L, Mantovani M, Torretta S, Pipolo C, Felisati G, Padoan G, Castelnuovo P, Mattina R, Del Fabbro M. (2012). Prevention and treatment of postoperative infections after sinus elevation surgery: clinical consensus and recommendations. *Int J Dent*.
21. Testori T, Wallace S, Del Fabbro M, Taschieri S. (2008). Repair of large sinus membrane perforations using stabilized collagen barrier membranes: surgical techniques with histologic and radiographic evidence of success. *Int J Periodontics Restorative Dent*.
22. Lahens B, Lopez CD, Neiva RF, Bowers MM, Jimbo R, Bonfante EA, Morcos J, Witek L, Tovar N, Coelho PG. (2019). The effect of osseodensification drilling for endosteal implants with different surface treatments: A study in sheep. *J Biomed Mater Res B Appl Biomater*.
23. Elgali I, Omar O, Dahlin C, Thomsen P. (2017). Guided bone regeneration: materials and biological mechanisms revisited. *Eur J Oral Sci*.
24. Sheikh Z, Hamdan N, Ikeda Y, Grynpas M, Ganss B, Glogauer M. (2017). Natural graft tissues and synthetic biomaterials for periodontal and alveolar bone reconstructive applications: a review. *Biomater Res*.
25. Galindo-Moreno P, de Buitrago JG, Padiál-Molina M, Fernández-Barbero JE, Ata-Ali J, O Valle F. (2018). Histopathological comparison of healing after maxillary sinus augmentation using xenograft mixed with autogenous bone versus allograft mixed with autogenous bone. *Clin Oral Implants Res*.
26. Al-Moraissi EA, Alkhatiri AS, Abotaleb B, Altairi NH, Del Fabbro M. (2020). Do osteoconductive bone substitutes result in similar bone regeneration for maxillary sinus augmentation when compared to osteogenic and osteoinductive bone grafts? A systematic review and frequentist network meta-analysis. *Int J Oral Maxillofac Surg*.

GRACIAS

