Evaluación tomográfica de mini-implantes ortodónticos en la región infracigomática

Daniel Velez Martinez[1], Jorge Luis Martinez[1], Carlos Humberto Martinez[2], Julio Cesar Osorio[2], Luis Fernando Díaz[2]

1. Institución Universitaria Colegios de Colombia Colegio Odontológico, Residente Posgrado Ortodoncia – Cali Colombia

2. Institución Universitaria Colegios de Colombia Colegio Odontológico, Docente Posgrado Ortodoncia – Cali - Colombia

TIPOS DE ANCLAJE



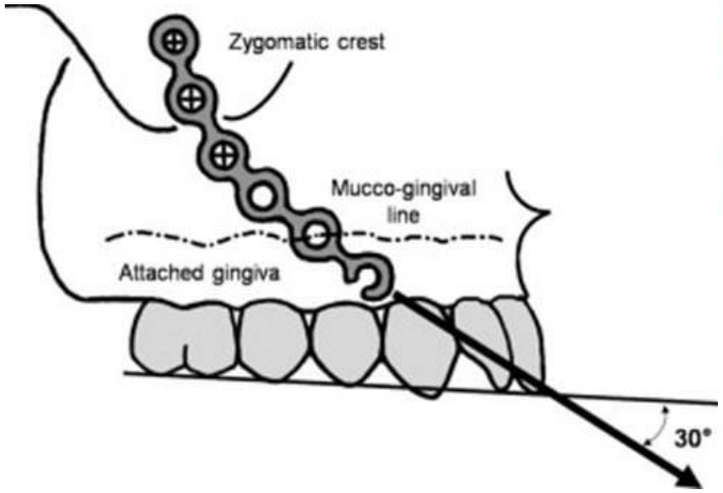

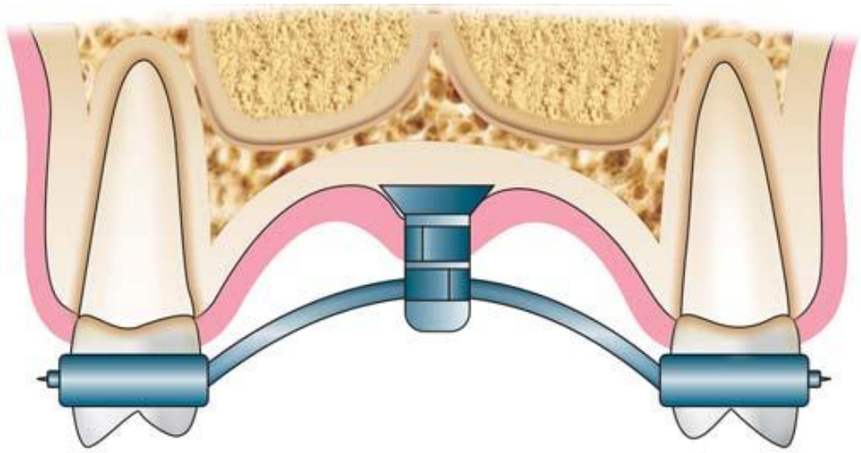







Schätzle M, Männchen R, Zwahlen M, Lang NP. Survival and failure rates of orthodontic temporary anchorage devices: A systematic review. Clin Oral Implants Res. 2009;20(12):1351–9.

Chen Y, Kyung HM, Zhao WT, Yu WJ. Critical factors for the success of orthodontic mini-implants: A systematic review. Am J Orthod Dentofac Orthop. 2009;135(3):284–91.

MINI-IMPLANTES



Schätzle M, Männchen R, Zwahlen M, Lang NP. Survival and failure rates of orthodontic temporary anchorage devices: A systematic review. Clin Oral Implants Res. 2009;20(12):1351–9.

Chen Y, Kyung HM, Zhao WT, Yu WJ. Critical factors for the success of orthodontic mini-implants: A systematic review. Am J Orthod Dentofac Orthop. 2009;135(3):284–91.

MINI-IMPLANTES (MIO)

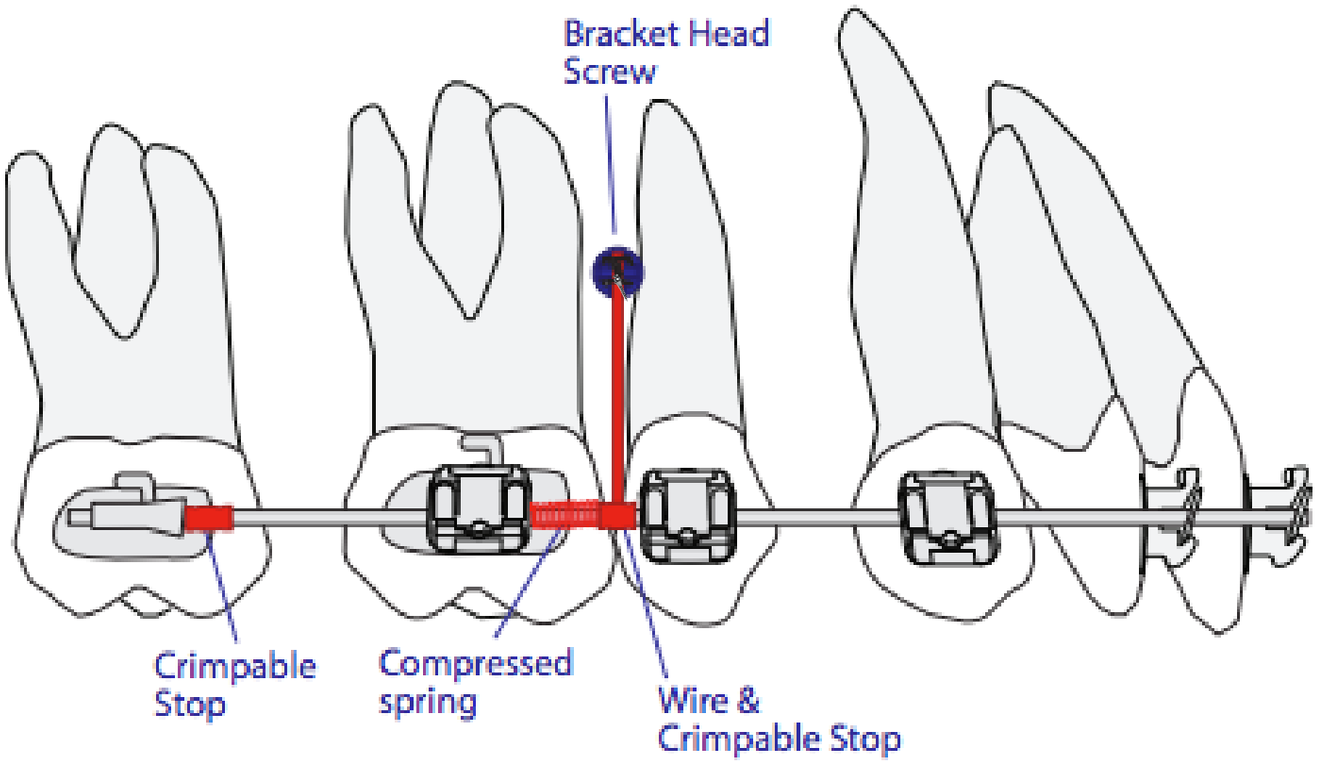

- Versatilidad - Cambiar
- Relación costo - beneficio
- Comodidad
- Anclaje casi absoluto
- Permite mecánicas complejas
- Acortar tiempos de Tto
- Reduce cooperación del Paciente
- Reduce uso de elementos Aux.

http://www.americanortho.com/downloads/aarhus/Aarhus_Application.pdf

Schätzle M, Männchen R, Zwahlen M, Lang NP. Survival and failure rates of orthodontic temporary anchorage devices: A systematic review. Clin Oral Implants Res. 2009;20(12):1351–9.
Chen Y, Kyung HM, Zhao WT, Yu WJ. Critical factors for the success of orthodontic mini-implants: A systematic review. Am J Orthod Dentofac Orthop. 2009;135(3):284–91.

COMPLICACIONES

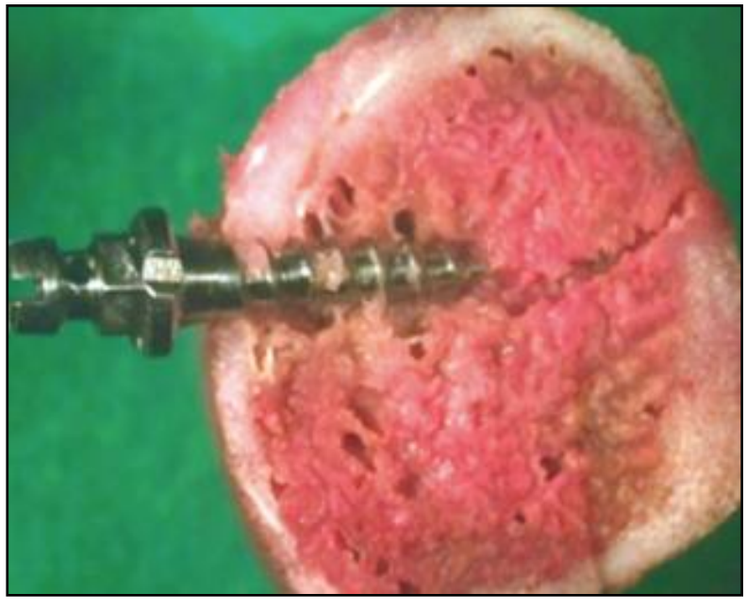



: https://doi.org/10.1590/2177-6709.22.3.047-054.oar

https://www.ortodoncia.ws/publicaciones/2016/art-43/



https://www.eldentistamoderno.com/2013/12/los-minitornillos-ortodoncicos/3/

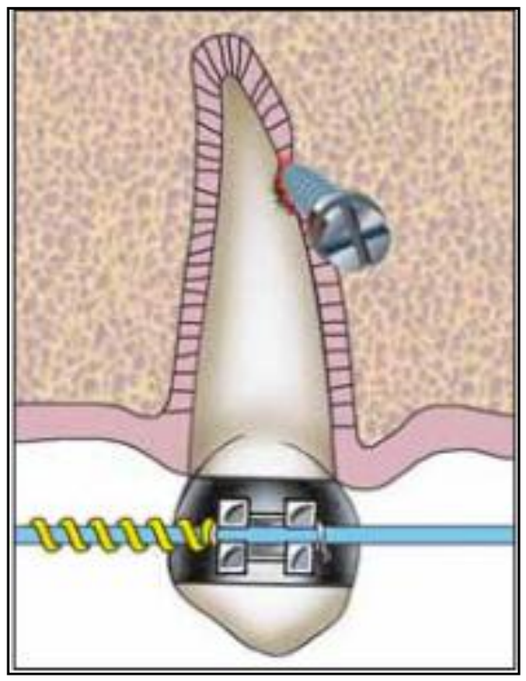

Giuliano B, Weiland

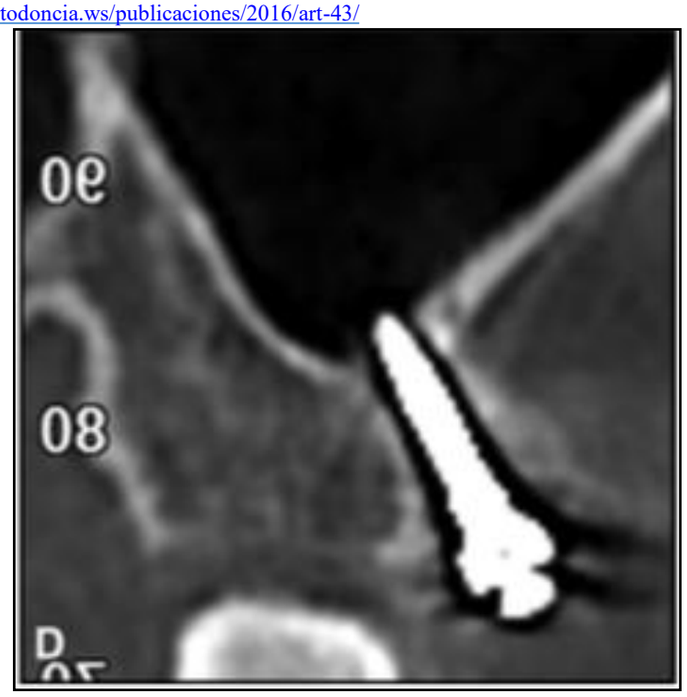

Liou EJW, Chen PH, Wang YC, Lin JCY.

Giuliano B, Weiland F. Root damage and repair after contact with miniscrews. JCO 2007 dicembre; XLI(12):762-6

Liou EJW, Chen PH, Wang YC, Lin JCY. A computed tomographic image study on the thickness of the interzygomatic crest of the maxilla and its clinical implications for miniscrew insertion. Am J Orthod Dentofac Orthop. 2007;131(3):352–6

USO DE IMAGENES DIAGNOSTICAS

RADIOGRAFIA CONVENCIONAL

VENTAJAS

- Costo
- Acceso y disponibilidad
- No-software

DESVENTAJAS

- Bajo detalle
- Magnificación
- Distorsión
- Superposición de imágenes
- Imagen en 2D
- Cooperación del paciente



https://www.maxilofacialeimplantes.com/implantes-dentales-mx/ortodoncia-implantologia-dental/

unicoc

USO DE IMAGENES DIAGNOSTICAS

CBCT

VENTAJAS

- Imagen 3D
- Baja distorsión
- Análisis detallado de tejidos
- No requiere tanta cooperación
- Cortes tomográficos a ≠ escalas
- Planificación del Tto (software)
- Elimina superposición de imágenes
- Reconstrucción a escala 1:1

DESVENTAJAS

- Costo
- Acceso y disponibilidad
- Requiere software especializado
- Tiempo de toma 2 minutos

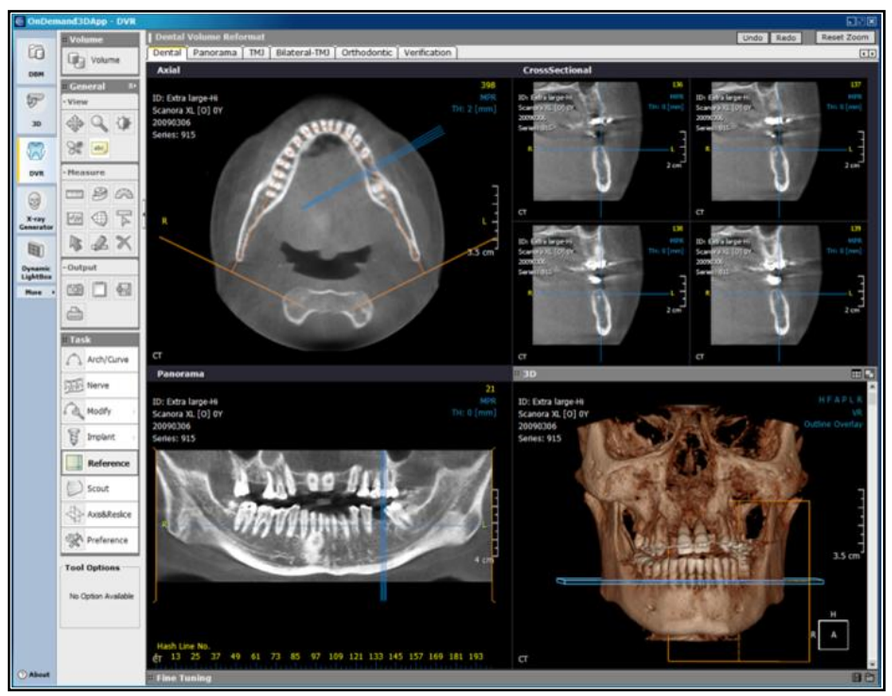

OBJETIVOS

General

- Explorar mediante CBCT las relaciones anatómicas entre los MIO y las estructuras adyacentes de la región infracigomática.

Específicos:

- Determinar si existen contactos entre el MIO y alguna de las raíces dentales del maxilar superior
- Determinar si existe perforación de la córtical interna del Seno Maxilar
- Evaluar la presencia de zonas hipertróficas del Seno Maxilar
- Determinar si la angulación del MIO se relaciona con las variables analizadas
- Describir la distribución de los MIO en los diferentes grupos

unicoc

METODOLOGIA

Tipo de estudio: Descriptivo transversal

Pacientes incluidos: En tratamiento ortodóntico, que presentaban MIO y CBCT.

Periodo de tiempo: Octubre de 2017 a enero 2019.

Este trabajo cuenta con aval del comité de ética

unicoc

Objetivo 1: Contacto entre el MIO y Raíces dentales

Metodología

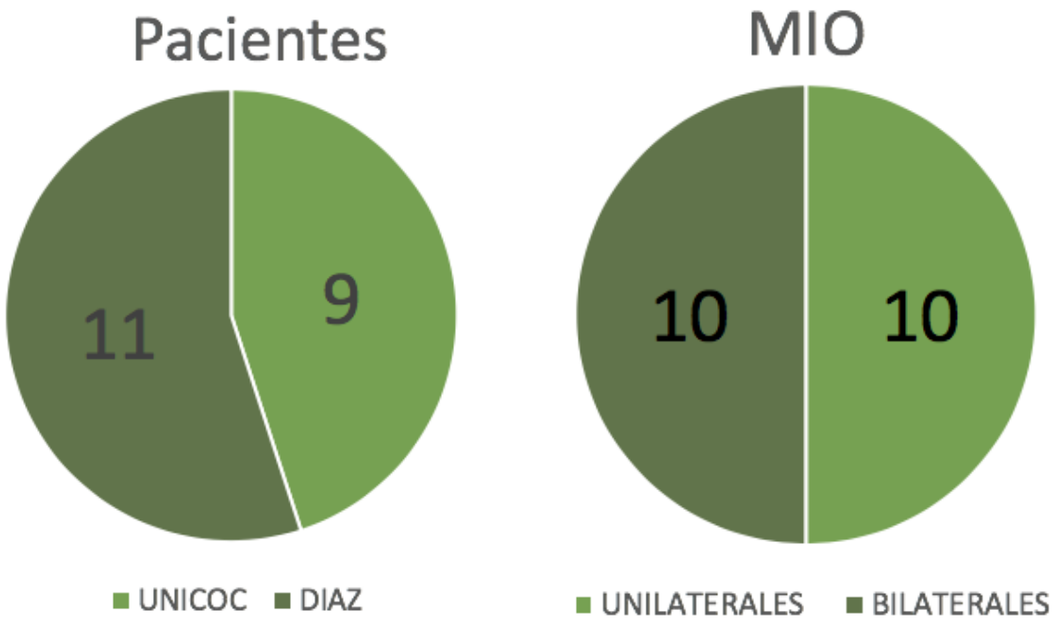

EDADES DE 18 – 43 AÑOS

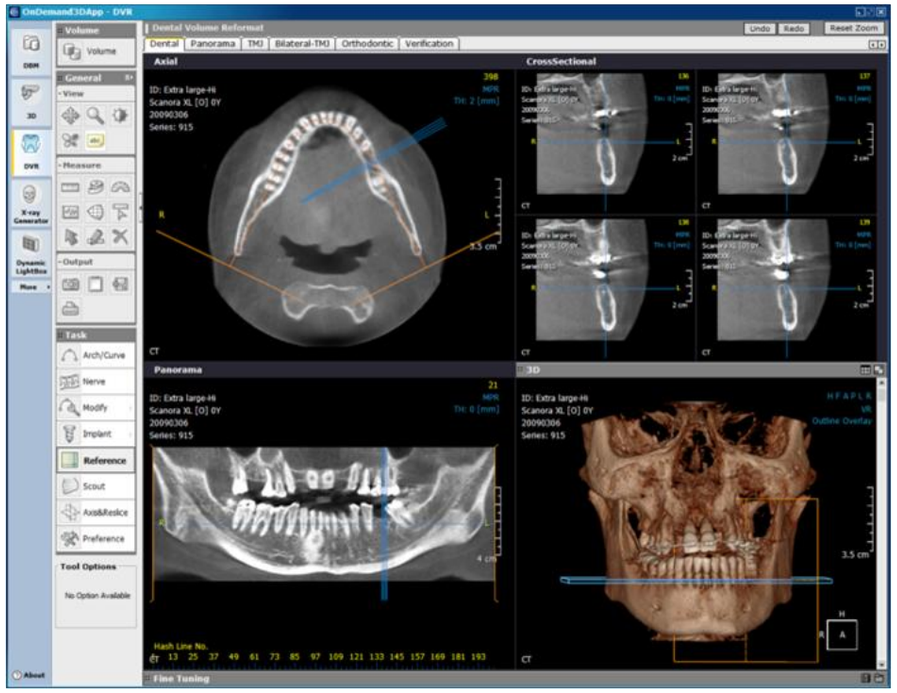

Análisis con software OnDemand 3D



Orthopantomograph® OP300

Objetivo 1: Contacto entre el MIO y Raíces dentales

Metodología

- Se evaluó en las imágenes trasversales y en la reconstrucción volumétrica sí existía contacto entre el MIO y alguna de las raíces dentales del maxilar superior.

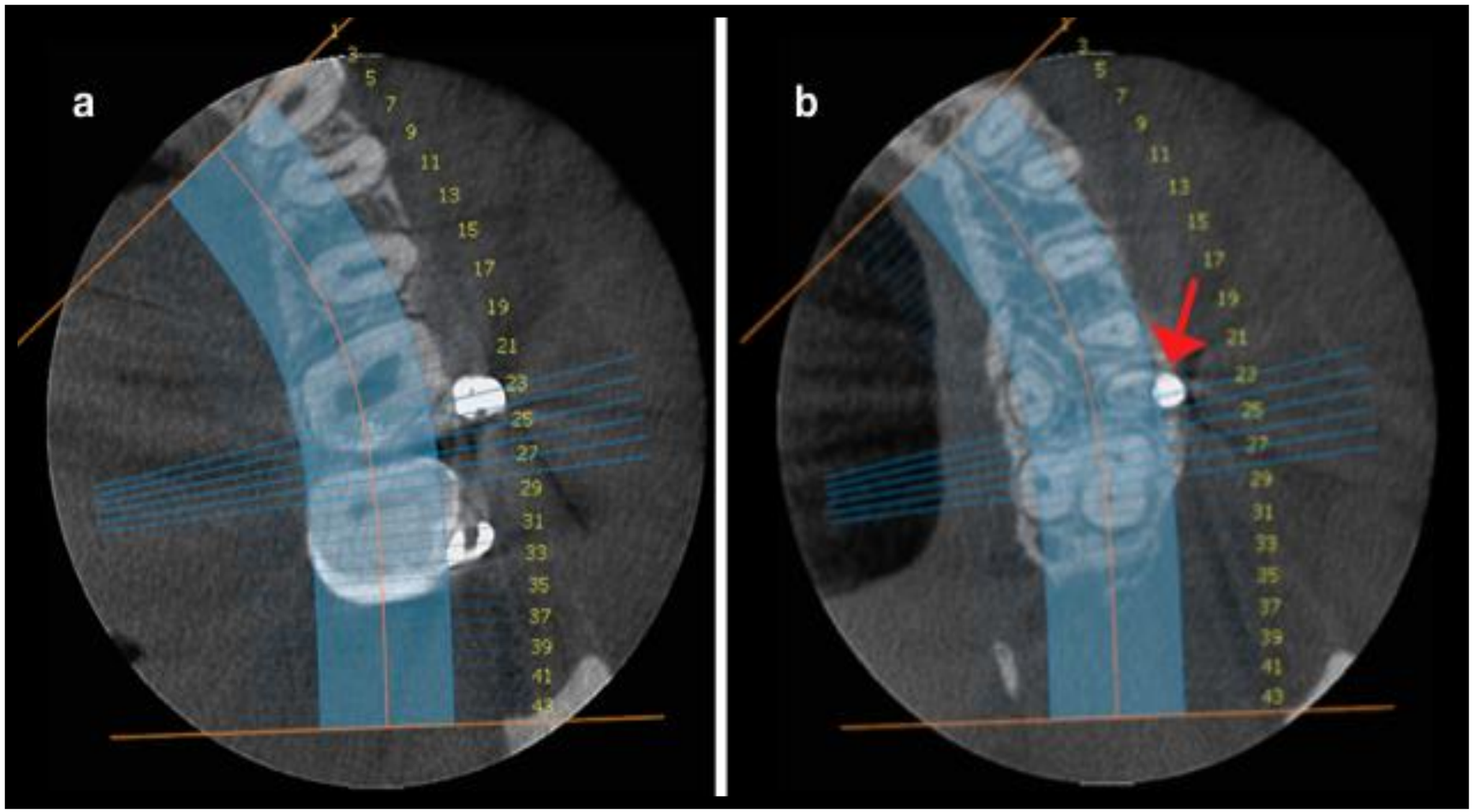

Objetivo 1: Contacto entre el MIO y Raíces dentales

Resultado

Numero de pacientes (n)	Compromiso Dental (%)
Pacientes con MIO unilateral (10)	6 (60)
Paciente con MIO bilateral (10)	7 (70)

Numero de MIO (n)	Compromiso Dental (%)
MIO unilateral (10)	6 (60)
MIO bilateral (20)	10 (50)

unicoc

Objetivo 1: Contacto entre el MIO y Raíces dentales

Discusión

Buschang Cols. reportó que 32.8% de los ortodoncistas se preocupan por el daño potencial de la raíz durante la inserción de los MIO.

En nuestro estudio mas 50% de los MIO presentó este compromiso.

Giuliano y Labaye recomiendan que de encontrarse contacto debe reubicarse o retirarse el MIO inmediatamente, y reportan formación de cemento por completo dentro de los dos meses del retiro del MIO.

Buschang P, Carrillo R, Ozenbaugh B, Rossouw P. 2008 survey of AAO members on miniscrew usage. J Clin Orthod. 2008;42(9):513-8.

Giuliano B, Weiland F, Root damage and repair after contact with miniscrews. JCO 2007 diciem- bre; XLI(12):762-6.

Objetivo 2: Perforación del Seno Maxilar

Metodología

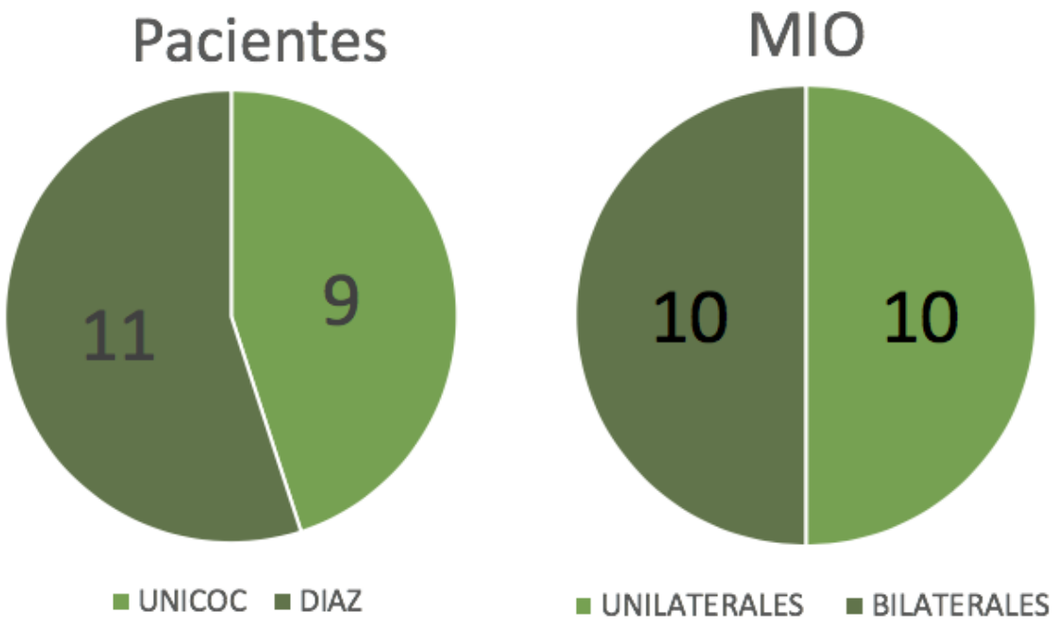

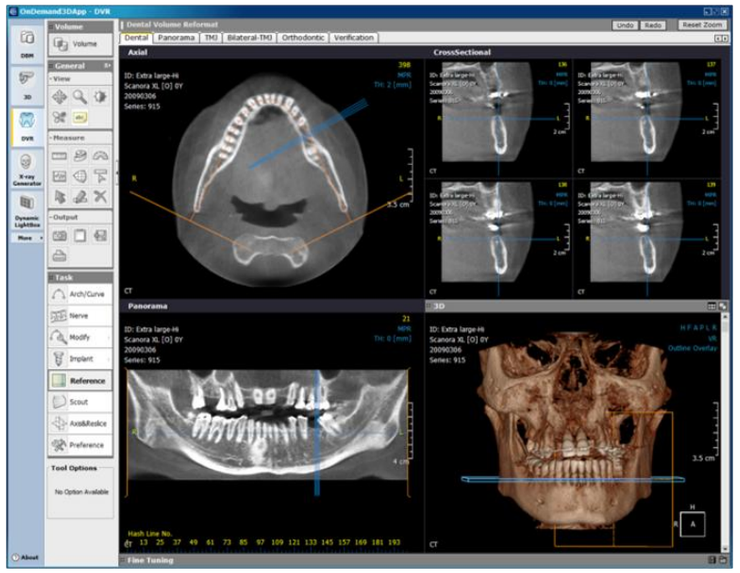

Análisis con software OnDemand 3D

EDADES DE 18 – 43 AÑOS

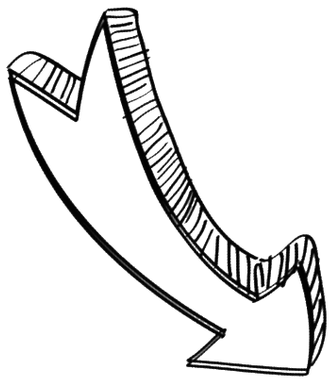



Orthopantomograph® OP300

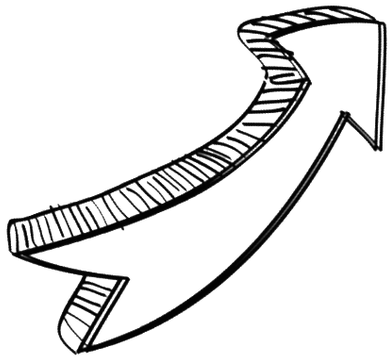

Objetivo 2: Perforación del Seno Maxilar

Metodología

Se evaluó en las imágenes sagitales si el MIO perforaba la córtical interna del seno maxilar.

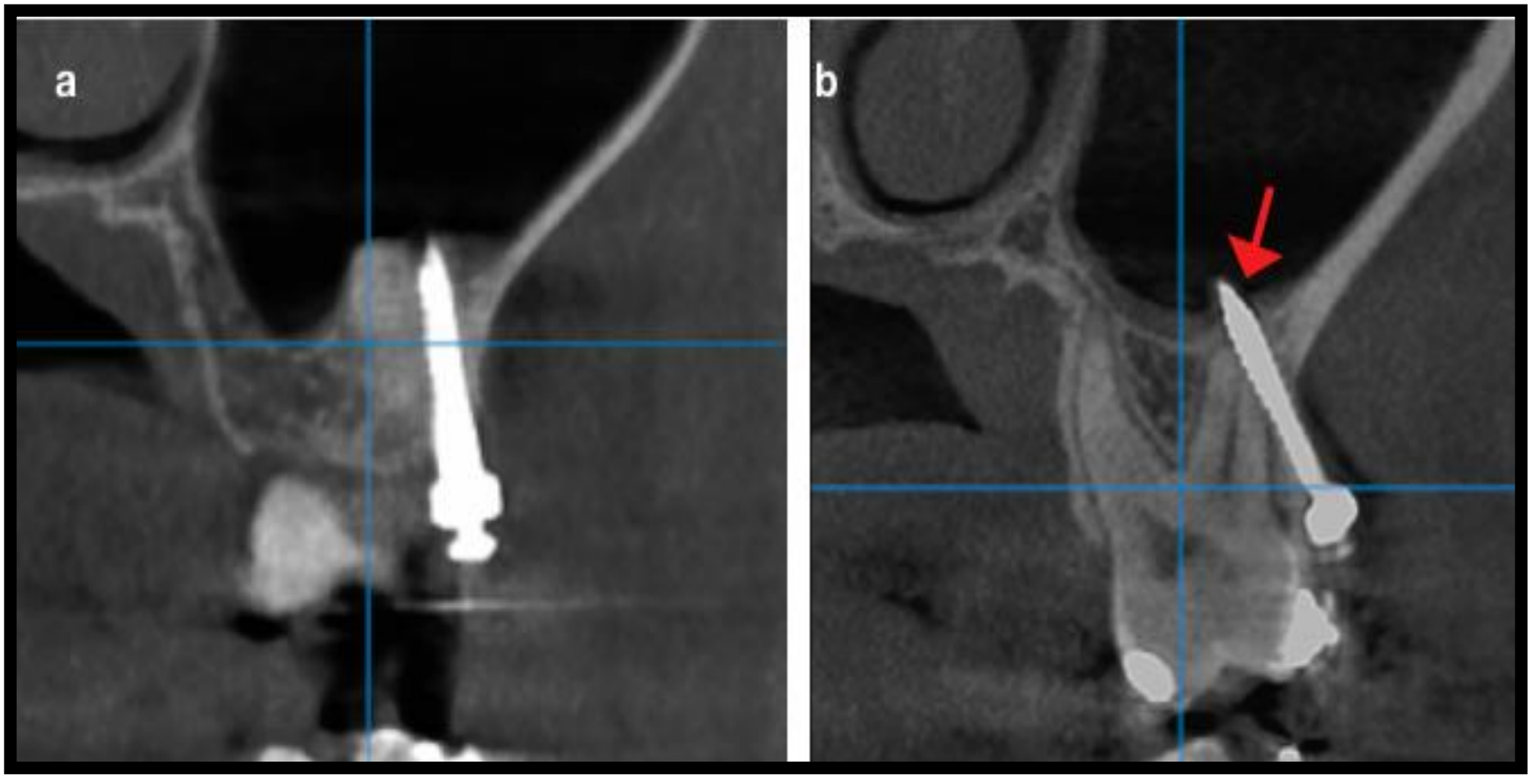

Objetivo 2: Perforación del Seno Maxilar

Resultado

Numero de pacientes (n)	Compromiso Seno Maxilar (%)
Pacientes con MIO unilateral (10)	6 (60)
Paciente con MIO bilateral (10)	6 (60)

Numero de MIO (n)	Compromiso Seno Maxilar (%)
MIO unilateral (10)	6 (60)
MIO bilateral (20)	12 (60)

unicoc

Objetivo 2: Perforación del Seno Maxilar

Discusión

En concordancia con el estudio realizado por Jia y Cols. reportaron una tasa de penetración superior al 78%, la tasa de éxito de los MIO puede ser menor de lo que se reporta.

La ruptura de la membrana ha sido documentada por Kravitz y Cols. donde perforaciones <2 mm se resuelven por si solas sin ninguna intervención.

Jia X, Chen X, Huang X. Influence of orthodontic mini-implant penetration of the maxillary sinus in the infrazygomatic crest region. Am J Orthod Dentofac Orthop [Internet]. 2018;153(5):656–61..

Kravitz ND, Kusnoto B. Risks and complications of orthodontic miniscrews. Am J Orthod Dentofac Orthop. 2007;131(4 SUPPL.):43–51.

Objetivo 3: Zonas hipertróficas

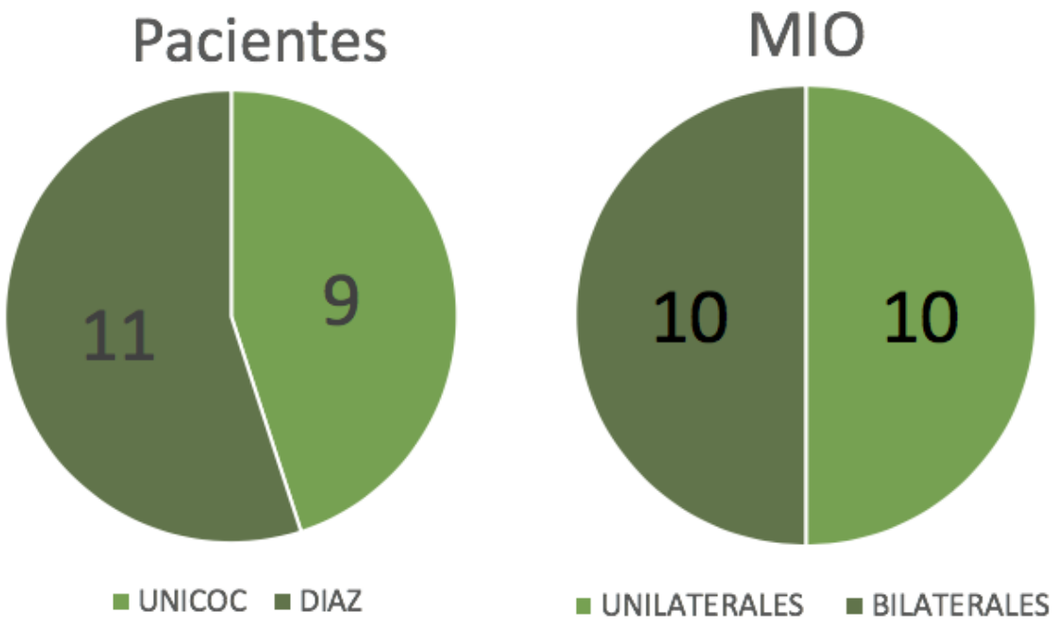

EDADES DE 18 – 43 AÑOS

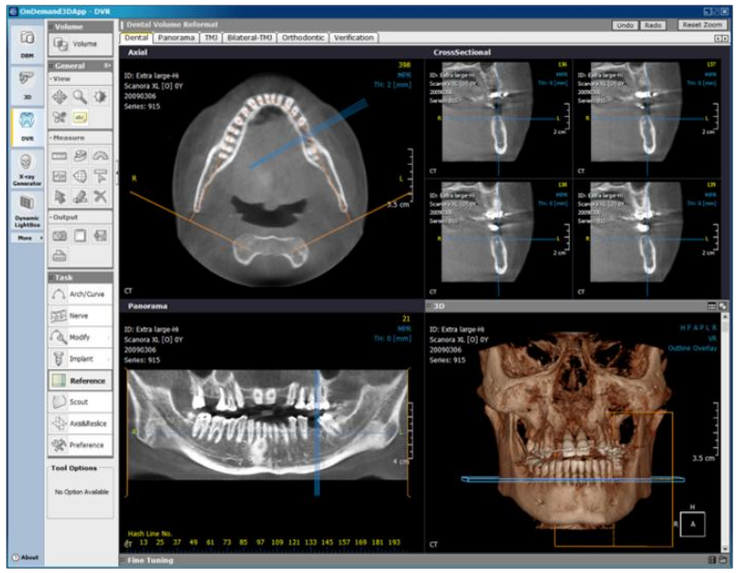

Análisis con software OnDemand 3D

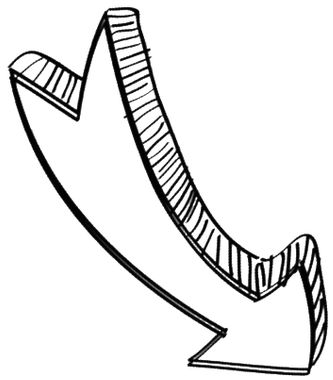



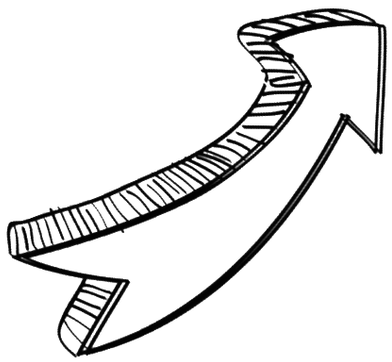

Orthopantomograph® OP300

Objetivo 3: Zonas hipertróficas

Metodología

Se evaluó en las imágenes sagitales y panorámicas si había presencia o ausencia de zonas hipertróficas en la membrana de Schneider en el seno maxilar.

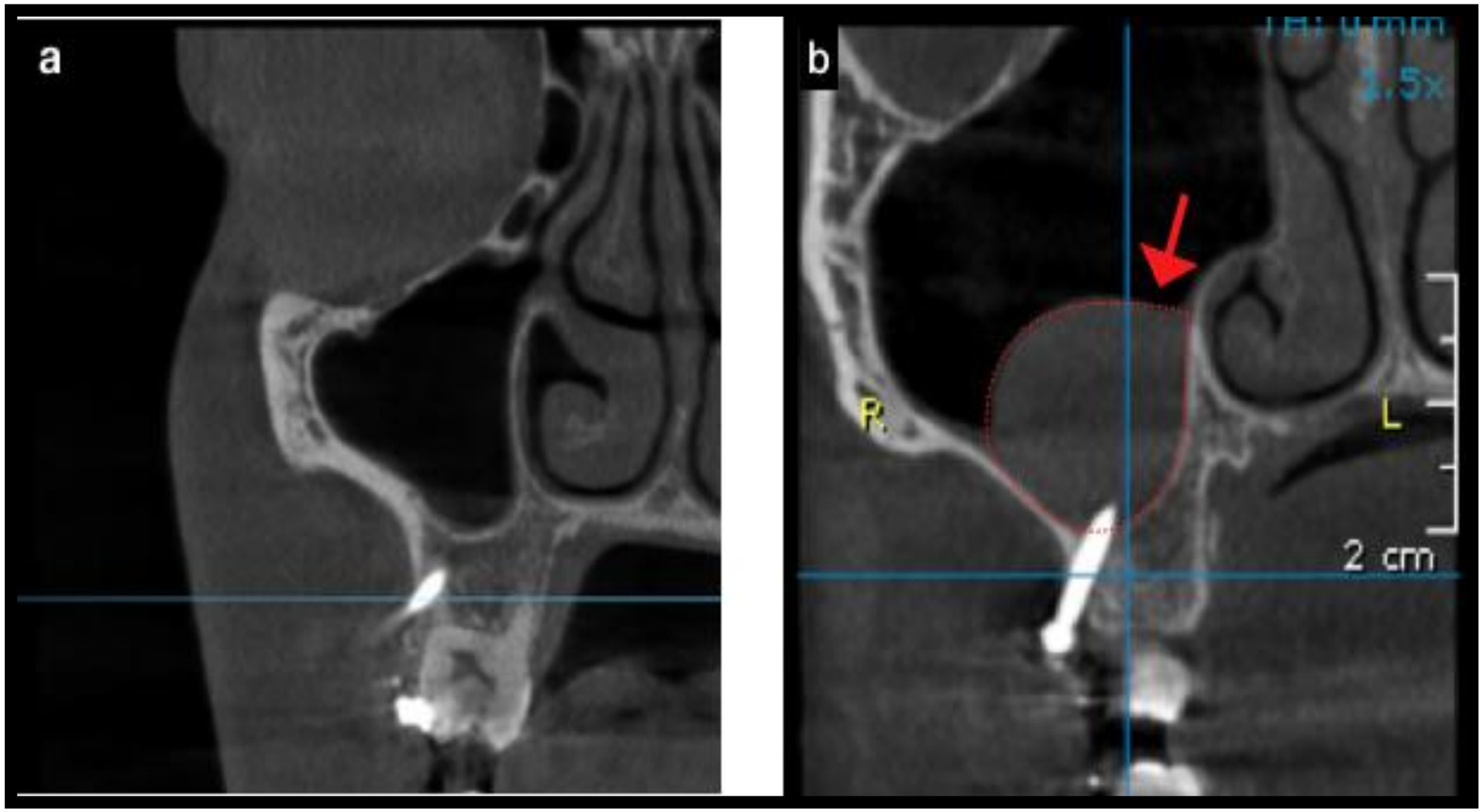

Objetivo 3: Zonas hipertróficas

Resultado

Numero de pacientes (n)	Zonas hipertroficas (%)
Pacientes con MIO unilateral (10)	2 (20)
Paciente con MIO bilateral (10)	1 (10)

Numero de MIO (n)	Zonas hipertroficas (%)
MIO unilateral (10)	2 (20)
MIO bilateral (20)	2 (10)

unicoc

Objetivo 3: Zonas hipertróficas

Discusión

Wang H. Cols. informó que la prevalencia del engrosamiento de la mucosa del seno maxilar fue del 41,5%.

Es mayor a lo encontrado en este estudio, donde el 20% fue en MIO unilaterales y 10% para MIO bilaterales.

De acuerdo con Ren S. si la mucosa del seno maxilar excede un engrosamiento mayor de 2 mm, se considera como una condición patológica

Wang H, Zhang L, Huang D, Lu Y, Zhou X, Liu Z, et al. Associations between Maxillary Sinus Mucosal Thickening and Apical Periodontitis Using Cone-Beam Computed Tomography Scanning: A Retrospective Study. J Endod [Internet]. 2012;38(8):1069–74.
Ren S, Zhao H, Liu J, Wang Q, Pan Y. Significance of maxillary sinus mucosal thickening in patients with periodontal disease. Int Dent J. 2015;65(6):303–10.

Objetivo 4: Angulación

Metodología

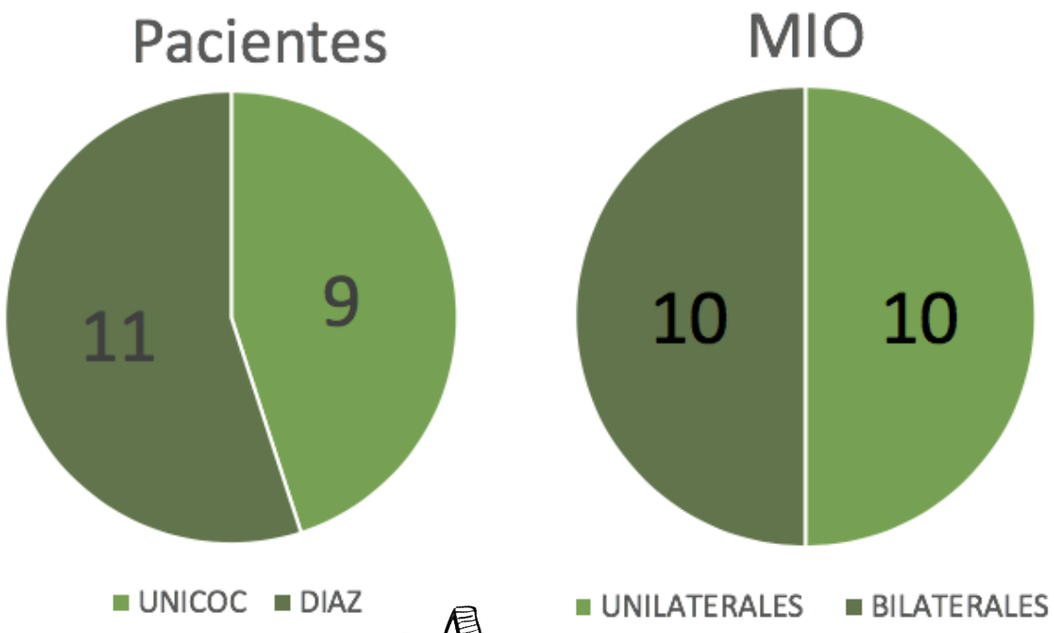

EDADES DE 18 – 43 AÑOS

Se formaron 4 Grupos:

G1: Sin compromiso
G2: Mio con Raiz dental
G3: Mio con Seno
G4: G2 + G3



Orthopantomograph® OP300

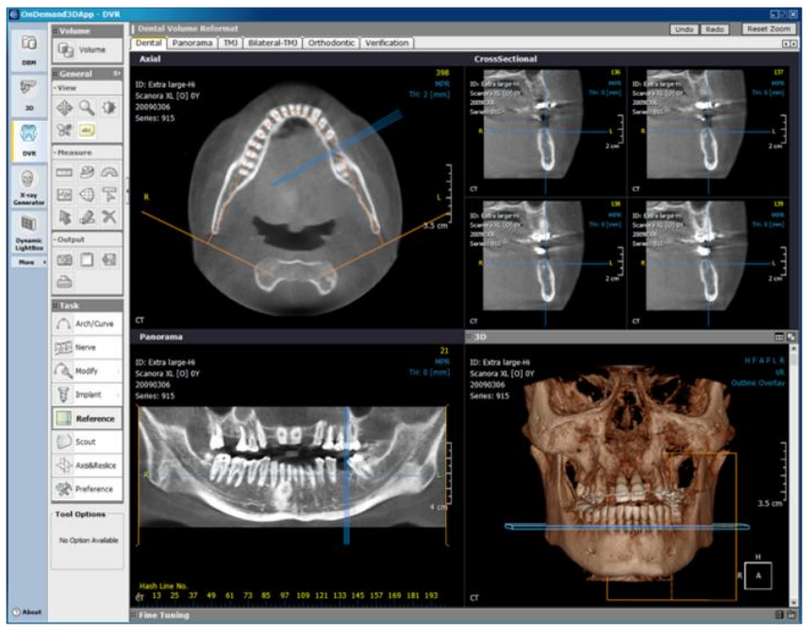

Análisis con software OnDemand 3D

Objetivo 4: Angulación

Metodología

Se evaluó a través de reconstrucción 3D, el ángulo formado por el plano oclusal y el MIO

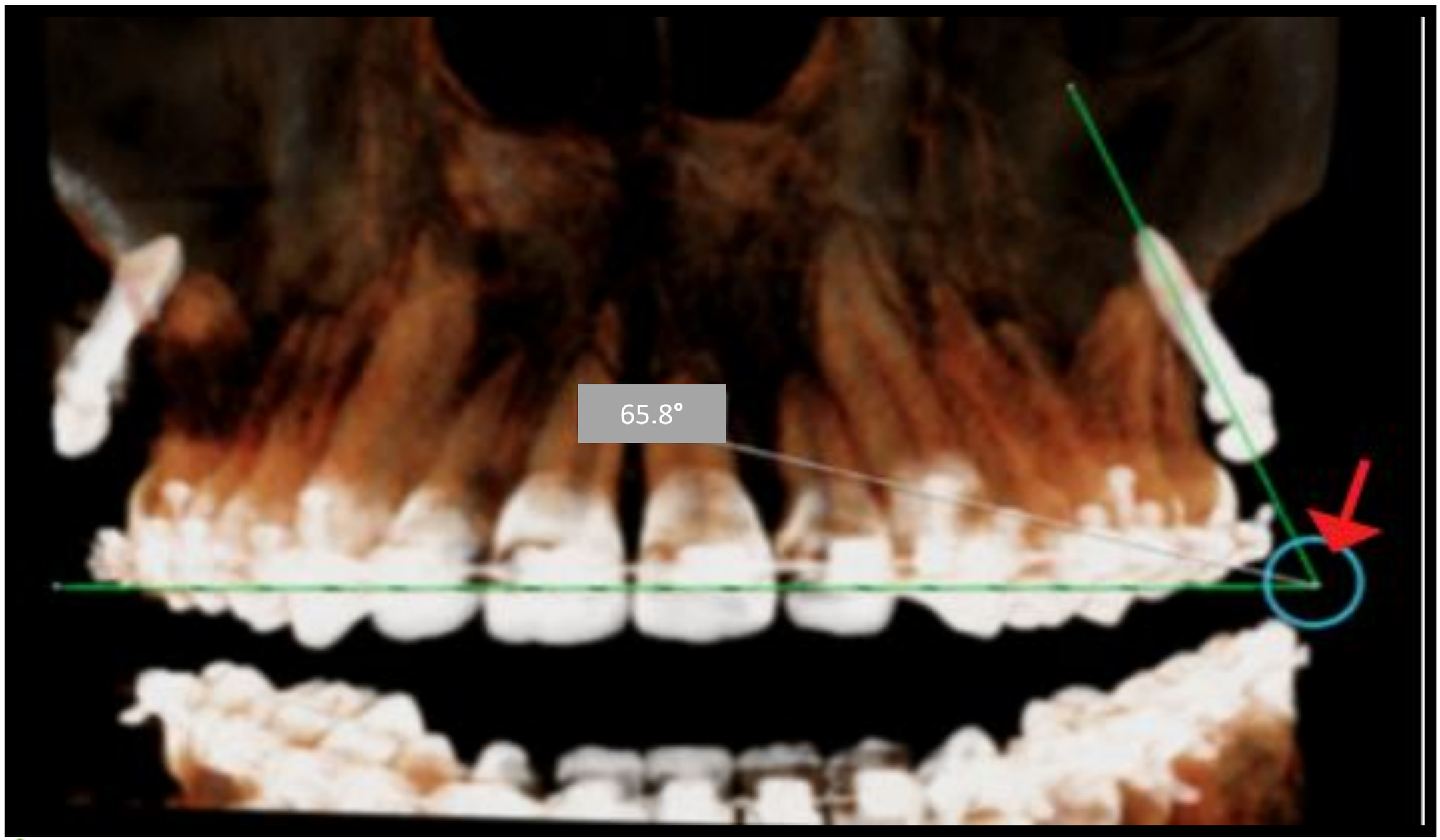

unicoc

Objetivo 4: Angulación

Resultado

	Suma de cuadrados	gl	Media cuadrática	F	Sig.
Entre grupos	273,86	3	91,287	0,825	0,492
Dentro de grupos	2875,814	26	110,608		
Total	3149,674	29			

No se encontraron diferencias estadísticamente significativas entre los grupos evaluados

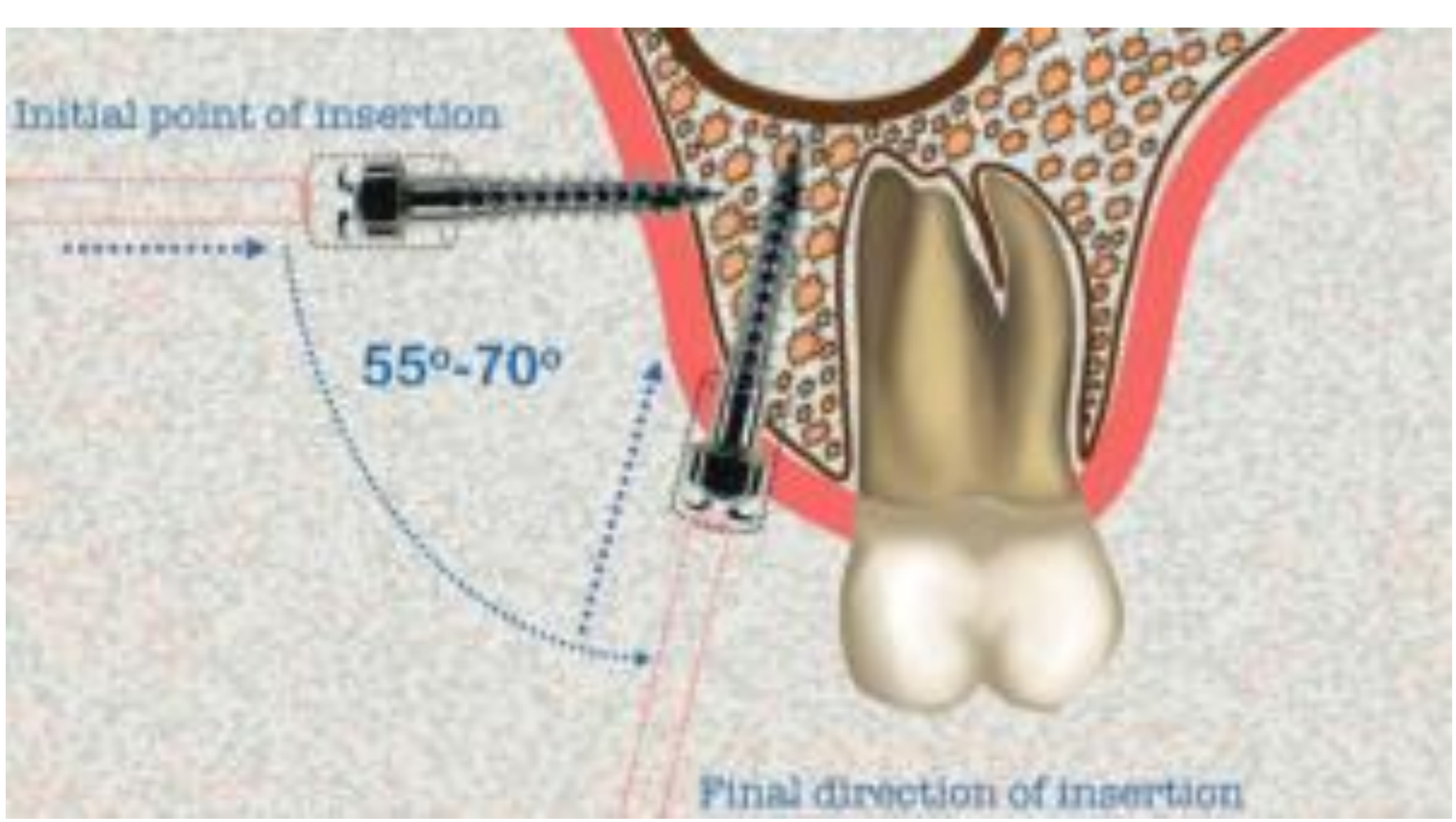

Fuente: orthohacker.com-perspectivas-clinicas-en-mini-implantes-en-la-cresta-infracigomatica-y-en-el-shelf-mandibular%2F&psig=AOvVaw2Si14y_I3N7W36

Objetivo 4: Angulación

Discusión

Liou E. Cols. recomienda un ángulo de inserción del MIO entre 55° a 70°

Los resultados no mostraron diferencias estadísticas al comparar la angulación en los 4 grupos.

Los MIO evaluados presentaron angulaciones promedio de **60°** sin diferencias en la distribución de los grupos.

Liou EJW, Chen PH, Wang YC, Lin JCY. A computed tomographic image study on the thickness of the infrazygomatic crest of the maxilla and its clinical implications for miniscrew insertion. Am J Orthod Dentofac Orthop. 2007;131(3):352–6.

Objetivo 5: Descripción de la distribución

Metodología

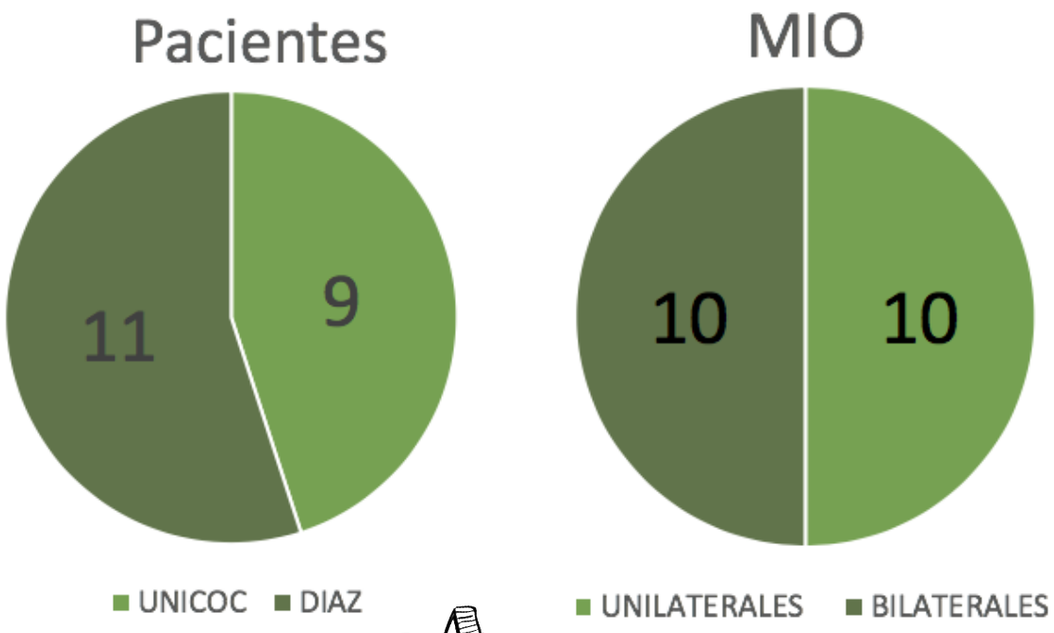

EDADES DE 18 – 43 AÑOS

Se formaron 4 Grupos:

G1: Sin compromiso
G2: Mio con Raiz dental
G3: Mio con Seno
G4: G2 + G3



Orthopantomograph® OP300

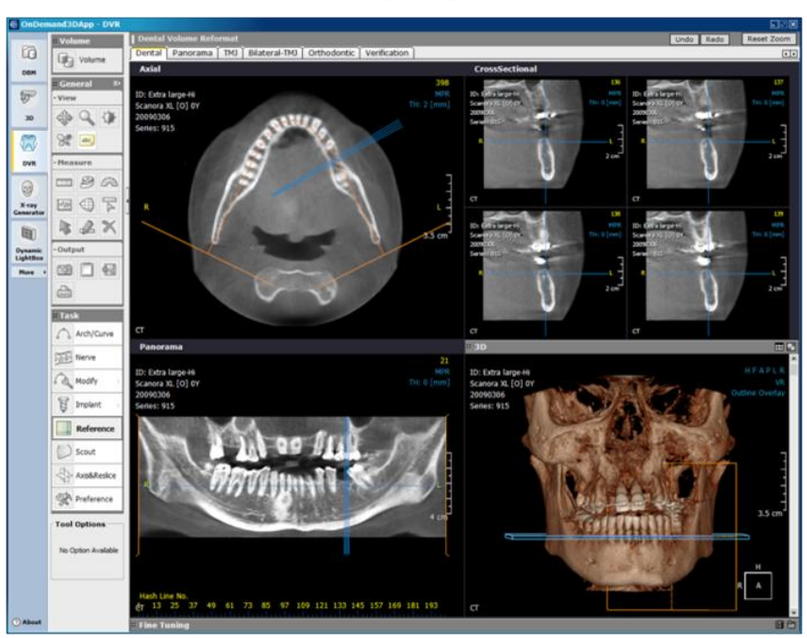

Análisis con software OnDemand 3D

Objetivo 5: Descripción de la distribución

Resultado

Característica	No. MIO (%)
Sin compromiso	4 (13)
Compromiso Dental	9 (30)
Compromiso del Seno	9 (30)
Compromiso S + D	8 (27)

unicoc

CONCLUSIONES

- Los riesgos de la colocación de MIO en cresta infracigomática en su mayoría pasan desapercibidos y solo pueden ser detectados a través de un estudio 3D, como lo es la CBCT

- Se recomienda una CBCT previo a la inserción y una posterior que permita determinar el estado real de los MIO de manera inmediata.

unicoc

CONCLUSIONES

- Se recomienda realizar mas estudios relacionados donde se incluyan otras variables como lo son, la longitud, material y el diámetro del MIO, mediciones cuantitativas, análisis de las zonas seguras.

- Los MIO son una valiosa herramienta que debe ser usada con cuidado y evitando al máximo causar daños en los pacientes.

unicoc

AGRADECIMIENTOS

unicoc
Institución Universitaria Colegios de Colombia

