

COLEGIO ODONTOLÓGICO  
COLOMBIANO

No. Acceso .....

-s. Top. M. 285 1988 .....

Compra       Canje       Donación

.....

Editorial .....

Solicitado por .....

Fecha .....

Precio .....

T.O.  
285 M  
285  
1988

00315

COLEGIO ODONTOLOGICO COLOMBIANO  
Facultad de Odontología

MANUAL DE PROCEDIMIENTOS EN ENDODONCIA CLINICA

CLAUDIA LILIANA PABON GUTIERREZ

Monografía presentada en cumplimiento parcial de los requisitos exigidos para optar por el título de Odontólogo

21 de Mayo de 1988, Bogotá Colombia

COLEGIO ODONTOLÓGICO COLOMBIANO  
DIRECTIVAS

Dr. Jorge Arango Tamayo  
Rector

Dra. Marisol Arango  
Decano

Dr. Jairo Forero Morales  
Vive-decano

Dr. Felipe Falla  
Secretario académico

Dr. Ricardo Caycedo  
Director de Monografía

Dr. Roberto Arciniegas  
Coordinador X semestre

Dra. Elsa Sarmiento  
Coordinadora clínica Adsc. No. 2

Bogotá, Mayo 21 de 1988

Doctora  
MARISOL ARANGO  
Decano  
Comite de Evaluación de Monografía  
Colegio Odontológico Colombiano

El presente documento contiene la elaboración y desarrollo de la propuesta de grado presentada como requisito parcial para optar por el título de Odontólogo cuyo tema es "MANUAL DE PROCEDIMIENTOS EN ENDODONCIA CLINICA".

Se basa en la reglamentación establecidas para trabajos de grado por la universidad Colegio Odontológico Colombiano. Facultad de Odontología.

Atentamente,



CLAUDIA LILIANA FABÓN

NOTA DE APROBACIÓN

La monografía de grado titulada "MANUAL DE PROCEDIMIENTOS EN ENDODONCIA CLINICA", presentada por CLAUDIA LILIANA PABON GUTIERREZ, como cumplimiento parcial de los requisitos exigidos para optar por el título de Odontólogo, fue aprobada por el Director de trabajo.



Dr. RICARDO CAYCEDO.

## AGRADECIMIENTOS

Expreso mis agradecimientos al Dr. RICARDO CAYCEDO por su colaboración y asesoría.

Y aquellas personas que en una u otra forma contibuyeron a la realización del presente trabajo.

## DEDICATORIA

A mis Madre, mis tías y hermano, que con su amor, confianza y dedicación, hicieron posible que alcanzara este triunfo, tanto para ellos como para mí.

A mi esposo e hijo por su amor y apoyo  
en el transcurso de mi carrera.

## INDICE GENERAL

INTRODUCCION	2
I. ORGANO DENTINO PULPAR	3
1.1 PULPA DENTAL	3
1.2 APLICACION CLINICA DE LA ESTRUCTURA	6
II FACTORES ETIOLOGICOS MAS COMUNES DE LA ENFERMEDAD PULPAR	8
2.1 CARIES DENTAL	8
2.2 ALTA VELOCIDAD	8
2.3 MEDICAMENTOS TOXICOS	8
2.4 OXIDO DE ZINC Y EUGENOL	9
2.5 CEMENTO DE OXIFOSFATO	9
2.6 CEMENTOS DE SILICATO	9
2.7 RESINA	9
2.8 FACTURAS	9
2.9 CIRCUNSTANCIAS PERIODONTALES	10
2.10 OCLUSION TRAUMATICA	10
III METEDOS DE DIAGNOSTICO CLINICO	11
3.1 HISTORIA MEDICA Y DENTAL	12
3.2 TEST PARA EL DIAGNOSTICO CLINICO	13
IV CLASIFICACION HISTOLOGICA DE LAS ENFERMEDADES PULPARES	22
4.1 CLASIFICACION	22
VI ALTERACIONES PULPARES, SEMIOLOGIA, DIANGNOSTICO CLINICO E INDICACIONES DE TRATAMIENTO	29
5.1 HIPEREMIA PULPAR	29

5.2	HERIDA PULPAR	30
5.3	PULPITIS AGUDA SEROSA	30
5.4	PULPITIS AGUDA PUVULENTA	31
5.5	PULPITIS CRONICA	33
5.6	DEGENERACION PULPAR	34
5.7	NECROSIS PULPAR	34
5.8	GANGRENA PULPAR	35
VI	ENFERMEDADES DE LOS TEJIDOS PERIAPICALES	37
6.1	PERIODONTITIS APICAL AGUDA	38
6.2	ABSCESO ALVEOLAR AGUDO	40
6.3	ABSCESO ALVEOLAR CRONICO	47
6.4	GRANULOMA	47
6.5	QUISTE RADICULAR	50
VII	TERAPIA PULPAR	54
7.1	RECUBRIMIENTO PULPAR INDIRECTO	54
7.2	RECUBRIMIENTO PULPAR DIRECTO	56
7.3	PULPOTOMIA	63
7.4	BIOPULPECTOMIA	70
7.5	NECROPULPECTOMIA	74
VIII	OBTURACION DEL CONDUCTO	78
8.1	MATERIALES DE OBTURACION	78
8.2	CUANDO OBTURAR EL CONDUCTO RADICULAR	80
8.3	CONOS DE GUTAPERCHA	80
8.4	METODOS DE OBTURACION CON GUTAPERCHA	81
8.5	CEMENTOS PARA CONDUCTOS	87
8.6	TECNICA DE LA INYECCION PARA OBTURACION DE CONDUCTOS	90
8.7	CONOS DE PLATA	90
8.8	RESINAS EPOXICAS	93

III

8.9	OBTURACION COMBINADAS	94
8.10	REACCION A LOS MATERIALES DE OBTURACION	95
8.11	RESUMEN DE LA OBTURACION RADICLAR	97
8.12	REMOCION DE OBTURACION RADICULARES	99
8.13	REPARACION DESPUES DEL TRATAMIENTO ENDODONTICO	100
8.14	RESTAURACION DEL DIENTE DESPUES DE LA OBTURACION RADICULAR	102
8.15	EXITO Y FRACASO EN ENDODONCIA	103
IX	BLANQUEAMIENTO DE DIENTES DESPULPADOS CON ALTERACIONES DE COLOR	105
9.1	AGENTES BLANQUEADORES	107
9.2	TECNICA	
9.3	TRANSLUCIDEZ DE LA CORONA	112
9.4	BLANQUEAMIENTO DE DIENTES CON VITALIDAD	113
X	INSTRUMENTAL Y MATERIALES	115
10.1	RADIOGRAFIAS APICALES	115
10.2	INSTRUMENTAL CORTANTE ROTATORIO UTILIZADO EN LA APERTURA CAMERAL	115
10.3	INSTRUMENTAL NECESARIO PARA EL AISLAMIENTO DEL CAMPO OPERATORIO	116
10.4	INSTRUMENTAL PARA LA MEDICION DEL CONDUCTO O CONDUCTOMETRIA	116
10.5	INSTRUMENTAL Y MATERIALES PARA LA INSTRUMENTACION BIOMECANICA	117
10.6	MATERIALES PARA OBTURAR EL CONDUCTO	122
	CONCLUSIONES	
	BIBLIOGRAFIA	
	APENDICES	

## PLAN DE TEMAS

### I. ORGANOS DENTINO PULPAR

#### OBJETIVOS

Conocer su estructura, su origen y función están correlacionados, es indispensable tratar de mencionar sus componentes para comprender mejor su función.

#### 1.1 PULPA DENTAL

#### 1.2 APLICACION CLINICA DE LA ESTRUCTURA

### II. FACTORES ETIOLOGICOS MAS COMUNES DE LA ENFERMEDAD PULPAR

#### OBJETIVOS

Los diferentes factores que de una u otra manera al formarse en la superficie del diente o al ser utilizados son causantes de un daño pulpar.

#### 2.1 CARIES DENTAL

#### 2.2 ALTA VELOCIDAD

#### 2.3 MEDICAMENTOS TOXICOS

#### 2.4 OXIDO DE ZINC Y EUGENOL

#### 2.5 CEMENTO DE OXIFOSFATO

#### 2.6 CEMENTO DE SILICATO

#### 2.7 RESINAS

#### 2.8 FRACTURAS

#### 2.9 CIRCUNSTANCIAS PERIODONTALES

## 2.10 OCLUSION TRAUMATICA

### III. METODOS DE DIAGNOSTICO CLINICO

#### OBJETIVOS

Hacer una recolección de información para orientar y facilitar el diagnóstico pulpar específico para lograr un tratamiento adecuado.

#### 3.1 HISTORIA MEDICA Y DENTAL

#### 3.2 TEST PARA EL DIAGNOSTICO CLINICO

### IV CLASIFICACION HISTOLOGICA DE LAS ENFERMEDADES PULPARES

#### OBJETIVOS

Conocer las variantes que se presentan en los diferentes estados pulpares, y como se clasifican según los signos de inflamación que presentan.

#### 4.1 CLASIFICACION

### V ALTERACIONES PULPARES, SEMIOLOGIA, DIAGNOSTICO CLINICO E INDICACIONES DE TRATAMIENTO

#### OBJETIVO

Preservación de la integridad del complejo dentino pulpar. Buscando la correlación de las sintomatología dolorosa con los aspectos clínicos, para lograr una terapéutica ideal.

#### 5.1 HIPEREMIA PULPAR

#### 5.2 HERIDA PULPAR

#### 5.3 PULPITIS AGUDA SEROSA

#### 5.4 PULPITIS CRONICA

#### 5.5 PULPITIS PULPAR

#### 5.6 DEGENERACION PULPAR

5.7 NECROSIS PULPAR

5.8 GANGRENA PULPAR

## VI ENFERMEDAD DE LOS TEJIDOS PERIAPICALES

6.1 PERIODONTITIS APICAL AGUDA

6.2 ABSCESO ALVEOLAR AGUDO

6.3 ABSCESO ALVEOLAR CRONICO

6.4 GRANULOMA

6.5 QUISTE RADICUAL

## VII TERAPIA PULPAR

### OBJETIVO

Preservación de la vitalidad del muñon pulpar, durante el tratamiento de conductos, para la reparación de tejido inflamado apical y periapical.

7.1 RECUBRIMIENTO PULPAR INDIRECTO

7.2 RECUBRIMIENTO PULPAR DIRECTO

7.3 PULPOTOMIA

7.4 BIOPULPECTOMIA

7.5 NECROPULPECTOMIA

## VIII OBTURACION DEL CONDUCTO

### OBJETIVO

Lograr una obturación lo más hermética posible de los conductos radiculares; no interfiriendo y en lo posible estimulando, para un proceso de reparación apical y periapical y así lograr buenos resultados en el tratamiento endodóntico.

## VII

- 8.1 MATERIALES DE OBTURACION
- 8.2 CUANDO OBTURAR EL CONDUCTO RADICULAR
- 8.3 CONOS DE GUTAPERCHA
- 8.4 METODOS DE OBTURACION CON GUTAPERCHA
- 8.5 CEMENTOS PARA CONDUCTOS
- 8.6 TECNICA DE LA INYECCION PARA OBTURACION DE CONDUCTOS
- 8.7 CONOS DE PLATA
- 8.8 RESINAS EPOXICAS
- 8.9 OBTURACIONES COMBINADAS
- 8.10 REACCION A LOS MATERIALES DE OBTURACION
- 8.11 RESUMEN DE LA OBTURACION RADICULAR
- 8.12 REMOCION DE OBTURACIONES RADICULARES
- 8.13 REPARACION DESPUES DEL TRATAMIENTO ENDODONTICO
- 8.14 RESTAURACION DEL DIENTE DESPUES DE LA OBTURACION RADICULAR
- 8.15 EXITO Y FRACASO EN ENDODONCIA

## IX BLANQUEAMIENTO DE DIENTES DESPULPADOS CON ALTERACIONES DE DOLOR OBJETIVO

Tratar de devolver el color natural de los dientes, que se ha perdido debido a una técnica incorrecta del odontólogo o por otras múltiples causas, que ocasionan un cambio de pigmentación en el diente.

- 9.1 AGENTES BLANQUEADORES
- 9.2 TECNICA
- 9.3 TRANSLUCIDEZ DE LA CORONA
- 9.4 BLANQUEAMIENTO DE DIENTES CON VITALIDAD

X INSTRUMENTAL Y MATERIALES

OBJETIVO

Conocer el variado número de instrumentos y materiales, utilizados por el odontólogo, necesarias para la intervención endodòntica.

10.1 RADIOGRAFIAS APICALES

10.2 INSTRUMENTAL CORTANTE ROTATORIO UTILIZADO EN LA APERTURA CAMERAL

10.3 INSTRUMENTAL NECESARIO PARA EL AISLAMIENTO DEL CAMPO OPERATORIO

10.4 INSTRUMENTAL PARA LA MEDICION DEL CONDUCTO O CONDUTOMETRIA

10.5 INSTRUMENTAL Y MATERIALES PARA LA INSTRUMENTACION BIOMECANICA

10.6 MATERIALES PARA OBTURAR EL CONDUCTO

## INDICE PARTICULAR

Anexo No. 1	tabla No. 1	
Anexo No. 2	tabla No. 2	
Anexo No. 3	diapositivas	
Diapositiva No. 1	Caries activa	8
Diapositiva No. 2	errores que producen perforaciones	8
Diapositiva No. 3	Fractura vertical por condensación excesiva	10
Diapositiva No. 4	Presencia de núcleo sin material de relleno	10
Diapositiva No. 5	Problema endodóntico que limita una anomalía apico periodontal	10
Diapositiva No. 6	Oclusión traumática	10
Diapositiva No. 7	Radiografía como medio de diagnóstico	12
Diapositiva No. 8	Periodontitis apical aguda	37
Diapositiva No. 9	Obturación alta con reabsorción externa	37
Diapositiva No.10	Ilustración esquemática del absceso alveolar agudo	40
Diapositiva No.11	Absceso alveolar crónico con reabsorción interna	45
Diapositiva No.12	Ilustración esquemática absceso alveolar crónico	46
Diapositiva No.13	Ilustración esquemática del granuloma	48
Diapositiva No.14	Ilustración esquemática de un quiste radicular	51

Diapositiva No.15 Recubrimiento pulpar indirecto y directo	55
Diapositiva No.16 Pulpotomía con hidroxido de Calcio	66
Diapositiva No.17 Pulpotomía con formocresol	70
Diapositiva No.18 Esquema de la preparación biomecánica	71
Diapositiva No.19 Límite del campo del endodoncista	73
Diapositiva No.20 Regularización de los bordes para una conductometría	74
Diapositiva No.21 Sobreinstrumentación	75
Diapositiva No.22 Límites en la instrumentación	76
Diapositiva No.23 Obturación con conos de gutapercha	81
Diapositiva No.24 Obturación con cono único	82
Diapositiva No.25 Condensación lateral	82
Diapositiva No.26 Métodos de condensación vertical	84
Diapositiva No.27 Método del cono invertido	85
Diapositiva No.28 Técnica seccional	87
Diapositiva No.29 Obturado con cemento para conductos donde se observa una sobreobturación	87
Diapositiva No.30 Conos de plata	90
Diapositiva No.31 Obturación defectuosa con pasta	95
Diapositiva No.32 Sobreobturación	96
Diapositiva No.33 Obturación corta	96
Diapositiva No.34 Restauración del diente después de obturados los conductos	103
Diapositiva No.35 Obturación defectuosa que lleva al fracaso del tratamiento	104
Diapositiva No.36 Técnica del blanqueamiento	110
Diapositiva No.37 Antes y después del blanqueamiento	111
Diapositiva No.38 Instrumental necesario para el aislamiento	

del campo operatorio	116
Diapositiva No.39 Instrumental cortante rotatorio	120
diapositiva No.40 Espaciadores	125

## INTRODUCCION

La puesta en práctica de los conceptos modernos de atención total del paciente requiere más que nunca que el odontólogo posea una profunda comprensión y dominio de los principios y técnicas de la endodoncia.

Se debe comprender a fondo el efecto que sobre la pulpa dental tiene los procedimientos modernos de restauración generalmente empleados.

Y partiendo del punto de vista de que la endodoncia es una especialidad, estrictamente dicho, sino por el contrario, un conocimiento obligado y necesario para quien realiza el ejercicio odontológico con un enfoque integral de su paciente, presento en forma metódica y simplificada todos los procedimientos necesarios para llevar a cabo de una manera ordenada y exitosa un tratamiento de conductos.

Por este motivo debemos tratar de obtener un diagnóstico lo más "adecuado" posible, analizando todos los elementos de juicio y luego poder sacar las conclusiones para así poder lograr un buen tratamiento endodóntico.

Por lo general la sesión de exámenes y diagnóstico, es el primer

contacto entre el odontólogo y el paciente, por lo tanto se debe llevar en las mejores condiciones, debe tomarse el tiempo necesario para no omitir datos que llevan al diagnóstico correcto, debe llevarse en orden sistémico, logrando así un tratamiento exitoso.

## CAPITULO I

### 1. ORGANO DENTINO - PULPAR

#### 1.1 PULPA DENTAL

Contiene un 25% de sustancias orgánicas y un 75% de agua distribuidos en un elemento celular fibroso, para conformar un tejido conectivo laxo especializado que se caracteriza por poseer células muy diferenciadas, como son en efecto los odontoblastos.

##### 1.1.1 Odontoblastos

Son células diferenciadas de origen mesodérmico cuya función principal consiste en producir dentina. Se hallan localizados en la periferia del tejido pulpal. Están dispuestos en capas de 3 a 4 hileras en la parte coronaria, que van disminuyendo de espesor en forma progresiva a medida que se dirigen hacia la porción apical del diente. Son de forma columnar y su citoplasma se encuentra en el interior de los túbulos dentarios.

##### 1.1.2 Zona de Weil

También conocida como zona libre de células. Localizada en forma de abanico inmediatamente por debajo de la placa de odontoblastos. Está constituida por terminaciones nerviosas amielínicas cuyos extremos, con frecuencia, pueden sobrepasar las capas de odontoblastos y penetrar ligeramente en la predentina.

### 1.1.3 Zona rica en células

A continuación de la capa de Weil viene una amplia zona que posee numerosos grupos celulares y abundante irrigación e inervación. En personas jóvenes hay un predominio celular sobre el fibroso pero este se invierte a medida que aumenta la edad, disminuyendo de esta manera la capacidad regenerativa del tejido pulpar.

Entre este grupo se encuentran fibroblastos, células mesenquimales indiferenciadas, macrófagos, algunas células sanguíneas, vasos y nervios. Dentro del elemento fibroso predominan las fibras colágenas sobre las fibras elásticas y reticulares. Todo este conjunto celular y fibroso se encuentra en medio de una sustancia intersticial compuesta por glico-proteínas y mucopolisacáridos ácidos.

### 1.1.4 Nódulos pulpares

También llamados piedras pulpares o denticulos. Están formados por sustancia calificada en el interior de un tejido blando como lo es la pulpa dental. Pueden encontrarse en la pulpa normal, pero son más comunes en alteraciones patológicas del tejido pulpar.

### 1.1.5 Inervación

Estos dos tejidos, la dentina y la pulpa están íntimamente relacionados y poseen un alto grado de sensibilidad. Esta sensibilidad en la porción dentinaria no ha podido ser explicada. Se cree que las prolongaciones odontoblásticas que avanzan hasta el límite con el esmalte, puede actuar como dendritas para recibir estímulos, que a su vez, son transmitidos a las terminaciones nerviosas presentes en la zona de Weil.

Hasta la fecha ha sido posible describir terminaciones nerviosas libres a nivel del espacio periodontoblástico en la predentina

pero en ningún momento su visualización ha sido descrita en capas más profundas de la dentina.

#### 1.1.6 Irrigación

Una arteriola entra por el foramen apical volviendo luego a la sangre por una o más venulas.

En muchos casos se encuentran dientes en los cuales no se entra solo una arteria sino dos o más. Es curioso agregar que debido a la pequeña luz que tienen estos capilares, en oportunidades los elementos de la sangre deben pasar de uno en uno favoreciendo de esta forma los colapsos de la pulpa, siendo una de las razones de la gran frecuencia de necrosis pulpar.

#### 1.1.7 Funciones de la pulpa

**Función Formativa:** La función primaria y principal de la pulpa dentaria es la Producción de dentina.

**Función Nutritiva:** La pulpa proporciona alimentación a la dentina por medio de las prolongaciones odontoblásticas.

**Función Sensitiva:** La pulpa como ya digimos contiene nervios

**Función Defensiva:** La pulpa se encuentra protegida contra las irrigaciones externas mientras esta rodeada por una pared intacta dentina. Puede responder con una reacción muy intensa si se halla expuesta a una irrigación, sea esta de naturaleza mecánica, térmica, química o bacteriana. La reacción defensiva puede expresarse como formación de dentina irregular si la irrigación es moderada, o como inflamación en casos de irrigación más grave. Durante la inflamación de la pulpa, la hiperemia y el exudado provocan un aumento de presión, el cual, al ocluir los vasos sanguíneos, puede conducir a la necrosis por autcestrangulación de la pulpa.

## 1.2 APLICACION CLINICA DE LA ESTRUCTURA DENTINO-PULPAR

### 1.2.1 Edad pulpar

En un principio la pulpa es más celular que fibrosa. Esto permite una mayor capacidad de regeneración del tejido ante distintos irritantes, bien sean bacterianos, físicos o químicos. Por consiguiente, la edad pulpar no coincide con la edad del paciente, pues todo depende de la cantidad de trauma que se haya ejercido sobre ella.

En síntesis, puede decirse que existen pulpas biológicamente viejas en individuos cronológicamente jóvenes.

### 1.2.2 Reacción de defensa

Los diferentes irritantes pulpares ( bacterianos, físicos y químicos) provocan una reacción de defensa en el tejido pulpar, conocida como "dentina reparativa", la cual deforma el contorno de la cámara pulpar y a su vez afecta el tejido pulpar, que disminuye su contenido celular y se hace más fibroso, perdiendo así capacidad regenerativa.

Es necesario distinguir el dolor dentinal del dolor pulpar. El primero es provocado por diferentes estímulos, es agudo y de duración corta, ya que desaparece al retirar el estímulo; el segundo puede ser espontáneo, pulsátil y de larga duración, indicativo de cambio vasculares en el tejido pulpar.

### 1.2.3 Repercusión pulpar

La dentina posee prolongaciones citoplasmáticas de células (odontoblastos) localizadas en la periferia del tejido pulpar, y por consiguiente, cualquier acción ejecutada sobre la dentina tiene necesariamente repercusión directa sobre el tejido pulpar, favoreciendo el crecimiento fibroso a expensas del elemento

celular.

#### 1.2.4 Cambios con la edad

En forma progresiva y a medida que aumenta la edad del paciente se observan los siguientes cambios: reducción del número de células en la parte central de la pulpa; aumento de colágeno; degeneración de vasos (después de los 40 años); degeneración del sistema nervioso (después de los 40 años); reemplazo por colágeno de las partes degeneradas y luego calcificación del mismo e incremento del número de nódulos pulpares.

#### 1.2.5 Pérdida del tejido pulpar

Cuando un diente pierde su tejido pulpar la dentina disminuye su elasticidad y su resistencia, debido al desecamiento y otros cambios físicos-químicos que tienen lugar en su estructura, situación que se acentúa con el tiempo. Por consiguiente, la restauración coronaria, después del tratamiento endodóntico, debe devolver al diente por medio de recursos mecánicos, la resistencia perdida como consecuencia de los cambios biológicos causados por la falta de la pulpa.



## CAPITULO II

### 2. FACTORES ETIOLOGICOS MAS COMUNES DE LA ENFERMEDAD PULPAR

#### 2.1 CARIES DENTAL

La caries dental no tratada a tiempo, constituye el factor que con más frecuencia origina la pérdida de la vitalidad pulpar y en muchos casos lleva al establecimiento de lesiones que afectan el periodonto. (diap. No. 1)

#### 2.2 ALTA VELOCIDAD

El uso de alta velocidad sin refrigerar adecuadamente y aplicada sobre un espesor de dentina inferior a 1.5 mm., durante periodos superiores a 25 segundos, provoca reacciones pulpares que pueden ser de carácter irreversible, y además, como se ha visto antes puede inducir cambios degenerativos en el tejido pulpar provocando la aparición de reabsorciones dentinarias internas o de calcificaciones. (diap. No. 2)

#### 2.3 MEDICAMENTOS TOXICOS

La utilización de medicamentos tóxicos como nitrato de plata, fenol, creosota, timol, alcohol, cuya acción bactericida y desensibilizante está muy cuestionada, puede más bien provocar daño en la pulpa y aumentar la permeabilidad dentinaria. Puede decirse sin temor a equivocación, que su uso está totalmente abolido en la práctica odontológica del presente.

## 2.4 OXIDO DE CINC Y EUGENOL

La aplicación de óxido de cinc y eugenol en cavidades muy profundas, puede también desarrollar inflamaciones no severas pero de larga duración, que a la postre pueden comprometer la salud pulpar por el efecto acumulativo de los irritantes.

## 2.5 CEMENTO DE OXIFOSFATO

El uso de cemento de oxifosfato de cinc en consistencias muy delgadas como el utilizado en la cementación de prótesis fija.

Para evitar esta irrigación es aconsejable esperar entre 15 y 20 días, mientras los odontoblastos son capaces de producir dentina reparativa. Puede también utilizarse un barniz a base de copal para buscar la mayor obliteración posible de túbulos dentinarios.

## 2.6 CEMENTO DE SILICATO

Uso de cementos de silicato sin fondo adecuado, produce irritación pulpar de carácter químico con efectos acumulativos, la cual finalmente logra necrosar la pulpa y aún establecer lesiones periapicales.

## 2.7 RESINAS

Lo mismo podría decirse acerca de las resinas compuestas, tan de moda en la práctica odontológica del presente, a veces mal utilizadas al proyectarse su aplicación para obturar cavidades de clase II, para las cuales nunca han sido recomendadas. Cuando no se protegen adecuadamente producen los mismos efectos descritos para los silicatos.

## 2.8 FRACTURAS

También las fracturas accidentales hacen parte, y cada vez con mayor frecuencia, de los factores etiológicos de la enfermedad pulpa. A veces, es posible conservar la vitalidad pulpar, y en otras ocasiones es necesario proceder a extirpar la pulpa y obturar

el conducto. (diap. No. 3)

Cuando las circunstancias lo permitan el tratamiento ideal es intentar conservar vital el tejido pulpar, ayudándonos de la inmovilización, pues conservando la pulpa, dejamos el diente en condiciones más fisiológicas.

## 2.9 CIRCUNSTANCIAS PERIODONTALES

Circunstancias periodontales como bolsas infraóseas, técnicas quirúrgicas, trauma oclusal, compromisos de bifurcación, etc., son de gran importancia e incidencia en la salud pulpar. (diap. No.4-5)

## 2.10 OCLUSION TRAUMATICA

La oclusión traumática potencia o aumenta la acción irritante o dañana de cualquier procedimiento operativo o de cualquier material de obturación. En la parte A, el trauma oclusal (ensanchamiento periodontal) hace mas grave el daño pulpar causado por el tratamiento (incrustación profunda en oro); mientras que la parte B, muestra el tratamiento correcto (endodoncia, restauración clave IV con resina reforzada por medio de un pin y alivio de oclusión), el cual lógicamente permite la recuperación de su salud al periodonto. (diap.No. 6)

Como se puede observar, muchos factores etiológicos de la enfermedad pulpar se pueden originar a través de técnicas o tratamientos dados por nosotros mismos.

Así, conociendo bien el poder biológico de los materiales y técnicas utilizadas para restaurar dientes, serán muchas las pulpas que podrán salvarse de llevar algún día a perder su vitalidad.

## CAPITULO III

### 3. METODOS DE DIAGNOSTICO CLINICO

El diagnóstico clínico puede incluir ciertos medios de examen, como ser la inspección, palpación, percusión, etc., ejecutados únicamente con los sentidos o con ayuda de recursos mecánicos simples. El diagnóstico de laboratorio puede incluir la biopsia y los tests bioquímicos. El diagnóstico diferencial, consiste en identificar una enfermedad comparando síntomas similares de dos o más enfermedades. El diagnóstico por exclusión, consiste en reconocer una enfermedad eliminando otras con síntomas semejantes. El diagnóstico toma en consideración la historia clínica subjetiva, obtenida del paciente y el examen clínico objetivo efectuado por el dentista. El examen clínico de un diente con pulpa afectada o de un diente despulpado, debe incluir varios tests de utilidad para llegar a un diagnóstico, tales como:

1. Inspección visual
2. Percusión
3. Palpitación
4. Test de movilidad
5. Radiografía
6. Test pulpar eléctrico
7. Test térmico
8. Test de la cavidad
9. Test anestésico

Si bien muy rara vez es necesario emplear la totalidad de los tests mencionados en un mismo caso, siempre es aconsejable combinar varios para establecer un diagnóstico correcto. Quien se limite a un método único de diagnóstico correrá el riesgo de cometer muchos errores. (diap.No. 7)

### 3.1 HISTORIA MEDICA Y DENTAL

El dentista debe estar capacitado para hacer una breve historia médica y un examen objetivo del paciente. Aunque los datos sean superficiales e incompleto, con frecuencia a través de ellos puede lograrse información suficiente para reconocer enfermedades de orden general y decidir la conveniencia de realizar un tratamiento de conductos. Además del servicio puramente dental puede prestarse un servicio mucho mayor al paciente, mediante el reconocimiento precoz de ciertas enfermedades generales. Debe practicarse la observación cuidadosa del paciente como un todo y no limitarse a la observación exclusiva de la boca.

El paciente debe ser interrogado respecto de antecedentes de problemas cardiacos, fiebres reumática, diabetes, úlcera gástrica o duodenal, hipertensión o hipotensión, hepatitis u otras afecciones. También se determinará si es alérgico a alimentos, al polen, al suero de caballo, o a otras sustancias, pues este tipo de pacientes con frecuencia son alérgicos a los antibióticos y reaccionan a los corticosteroides.

A continuación, se realizará un estudio del estado higiénico general de la boca, incluyendo el estado periodontal y se registrará el número de dientes despulpados. En ciertos casos, la consulta con un médico será aconsejable y aun necesaria.

Quando existe dolor, se determinará su localización y

características. La naturaleza del dolor descrito por el paciente, es decir, si es agudo, sordo, pulsátil o lancinante, y la duración del mismo, si es continuo, intermitente, frecuente, o espaciado, tiene un gran valor para el diagnóstico. El estado de un diente debe observarse como un todo; es decir, si presenta pérdida de la translucidez original o alteraciones de color; si tiene dolor, sensibilidad, movilidad o extrusión. El examen directo y la inspección del diente pueden revelar una cavidad de caries, una pulpa expuesta, una pulpa hiperplástica o un conjunto radicular casi vacío. Cuando la pulpa está expuesta, se observará el color, consistencia y olor de la misma. Cuando se presume la existencia una fisula, se investigará su presencia. Si bien una tumefacción extraoral puede apreciarse a simple vista, en algunos casos, para determinar la existencia de una tumefacción intraoral, puede ser necesaria la palpación de la mucosa. Una vez completado examen visual, se determinará mediante los tests para diagnóstico, si la pulpa mantiene su vitalidad; si el grado de afección pulpar permite una terapéutica conservadora; si los tejidos apicales están involucrados; si la extensión de la lesión justifica un tratamiento de conductos radiculares o una apicectomia; o si el diente no tiene salvación. Para determinar el estado de la pulpa o de los tejidos periapicales y ayudar a establecer un diagnóstico correcto, existe varios test clínicos.

### 3.2 TEST PARA EL DIAGNOSTICO CLINICO

#### 3.2.1 Examen visual

Es importante examinar los dientes y tejidos blandos en las mejores condiciones posibles, es decir, con buena luz, y secando la zona por examinar, en caso necesario. El examen visual incluirá los

tejidos adyacentes al diente afectado para investigar una tumefacción u otras lesiones. Se examinará la corona dentaria para determinar si podrá ser reconstruida satisfactoriamente, una vez realizado el tratamiento endodóntico. Finalmente, se realizará un estudio rápido de toda la boca, incluso el estado periodontal, para determinar si el diente que necesita tratamiento, es de fundamental importancia.

La infección, percusión, palpación y movilidad constituyen cuatro tests que pueden realizarse sin equipo especial, en un tiempo mínimo.

### 3.2.2 Percusión

La percusión es un método de diagnóstico dental que consiste en dar un golpe rápido y suave sobre la corona de un diente, con la pauta del dedo medio o con un instrumento. Se determina así si el diente está sensible, es decir, si tiene periodontitis. La periodontitis en general, es consecuencia de una mortificación pulpar; pero no debemos olvidar que puede presentarse en algunos casos, en dientes con pulpa viva. La percusión, en el mejor de los casos, es una prueba grosera que puede emplearse para confirmar algún otro medio de diagnóstico. Sin embargo, es de gran utilidad para determinar la existencia de una periodontitis. Es conveniente percutir primero, los dientes normales adyacentes, para que el paciente pueda percibir la diferencia de intensidad del dolor o las molestias.

Un mejor procedimiento, consiste en presionar ligeramente el diente con el dedo, antes de proceder a la percusión: si no hubiera sensibilidad, podrá efectuarse la percusión sin riesgo.

### 3.2.3 Palpación

La palpación consiste en determinar la consistencia de los tejidos mediante el tacto o una ligera presión de los dedos. Se emplea para averiguar la existencia de una tumefacción, si el tejido afectado se presenta duro o blando, áspero o liso, etc. La palpación se utiliza, generalmente, cuando se sospecha la presencia de un absceso, ejerciendo una ligera presión con la punta del dedo sobre la encía o mucosa a nivel del diente afectado observando si existe una tumefacción, o los tejidos blandos responden con dolor a la presión.

### 3.2.4 Test de movilidad

Consiste en mover un diente con los dedos o con un bajalengua, para determinar su firmeza en el alvéolo. Se denomina movilidad de primer grado, cuando el diente tiene un movimiento apenas perceptible en el alvéolo; de segundo grado, cuando el movimiento alcanza hasta 1 mm de extensión; y tercer grado, cuando presenta un movimiento mayor de 1 mm o, cuando el diente puede ser movido verticalmente. Un tratamiento endodóntico no debe realizarse en dientes con movilidad de tercer grado, a menos que pueda ser tratados con éxito para reducir la misma.

El test de movilidad debe emplearse únicamente como medio complementario de diagnóstico.

### 3.2.5 Radiografía

Ella constituye un aporte de inestimable valor, al dotar al hombre de un sexto sentido que le permite penetrar en las fronteras de lo desconocido.

En dolencia, la radiografía es de utilidad para revelar: la

presencia de una caries que puede comprometer o amenazar la integridad pulpar; el número, dirección, forma, longitud y amplitud de los conductos; la presencia de calificaciones o de cuerpos extraños en la cámara pulpar o en el conducto radicular; la reabsorción de la dentina adyacente a la cavidad pulpar; la obliteración de la cavidad pulpar; el espesamiento de ligamento periodontal o la reabsorción del cemento apical; la naturaleza y extensión de la destrucción ósea periapical, etc. La radiografía es útil para establecer un diagnóstico y formular un pronóstico.

La diferenciación radiológica entre un absceso crónico, un granuloma y un quiste no es muy precisa y puede producir errores. Únicamente un examen microscópico puede confirmar el diagnóstico correcto.

Bender y Seltzer han mostrado que una lesión en la estructura esponjosa del hueso no puede detectarse radiográficamente. Por ejemplo, una tumefacción resultante de un absceso agudo, si está limitada al hueso esponjoso, no mostrará cambios radiográficos.

La radiografía, pese a su enorme valor para el diagnóstico clínico, tiene sus limitaciones. No siempre señala con exactitud la existencia de estados normales o patológicos en la raíces de los dientes despulpados. Sugiere, pero no es exacta.

Una zona de rarefacción observada en la radiografía no indica necesariamente la presencia de una infección, pudiendo significar que existió una infección. Una zona radiolúcida periapical también suele deberse a traumatismos mecánicos, a variaciones anatómicas, a agentes autolíticos o a la médula ósea roja. La lámina dura a veces se presenta intacta, pese a la presencia de infección, mientras en otros casos, puede aparecer alterada a un cuando el

diente sea normal. En verdad, podríamos decir: "No confundir la sobra con el objeto que la produce".

No debemos disminuir el valor diagnóstico de la radiografía, ni subestimar su utilidad; sólo queremos señalar que la radiografía per se no siempre conduce a una interpretación correcta. No obstante, ella ha contribuido más que cualquier otro medio de diagnóstico para lograr una práctica odontológica mejor y más científica.

### 3.2.6 Test pulpar eléctrico

Uno de los instrumentos más útiles de diagnóstico en endodoncia es el probador pulpar eléctrico y resulta difícil comprender como algunos odontólogos trabajan sin su auxilio.

Su precisión depende de la precisión del aparato, así como del estado anímico del paciente, del umbral individual de respuesta y del uso de medicaciones, como tranquilizantes o sedantes, administrados inmediatamente antes del test. No obstante, el test pulpar electrónico puede realizarse con un grado razonable de exactitud.

El test pulpar electrónico es especialmente importante como medio de diagnóstico para diferenciar entre una enfermedad de origen periodontal o periapical y para diferenciar puntos de referencia anatómicos, por ejemplo, el agujero palatino anterior o el agujero mentoniano, de zonas de patosis periapical.

Uno de los usos más valiosos de test pulpar eléctrico en endodoncia es determinar si un diente está completamente anestesiado después de una inyección un anestésico local, especialmente en los molares inferiores.

Los probadores pulpares eléctricos para uso dental, pueden emplear uno de los cuatro tipos de corriente: (1) alta frecuencia; (2)

baja frecuencia; (3) farádica; (4) galvánica. El valor de la corriente de impedancia eléctrica aun no ha sido determinado con exactitud.

#### Técnica

La zona por examinar debe aislarse mediante rollos de algodón y secarse con el aire comprimido. El paciente debe ser tranquilizado de antemano explicándole que sentirá sólo una sensación de hormigueo o de calor en el diente y que debe levantar la mano, para señalar al operador, cuando ello ocurra; al actuar de esta manera, no sentirá ningún dolor real. Un diente con vitalidad, preferentemente homólogo o también un diente adyacente del mismo tipo, se probará primero, como diente control.

El electrodo dentario se aplica sobre el tercio incisal u oclusal del diente, en la cara labial o vestibular, evitando el contacto con obturaciones metálicas o dentina expuesta pues ellas conducen la corriente eléctrica más rápidamente el electrodo no debe aplicarse sobre un obturación de silicato o de acrílico pues estos materiales no conducen la corriente tan fácilmente.

La corriente se aumenta en forma gradual - Número por número- y cuando el paciente responde con la primera sensación de corriente, se anota el número en la escala. El paciente sospechado o afectado, se prueba de igual manera y compara el número de la escala en que ocurrió la respuesta con el obtenido para el diente normal.

En general, cuando más posterior es un diente en la boca, mas corriente requiere. Sin embargo, esta regla no es válida en todos los casos. Los incisivos requieren menor intensidad de corriente que los caninos; y los premolares, menor intensidad que los

molares.

### Interpretación

Una pulpa hiperémica responde a una intensidad de corriente ligeramente menor que un diente con pulpa normal, y una pulpa con inflamación aguda, responde aún menor intensidad de corriente, excepto cuando parte del tejido pulpar ya ha sido destruido. Una pulpa necrótica no responde a la corriente. En general, puede decirse que los casos de hiperemia y pulpitis aguda, requieren menos corriente que los casos normales. Una pulpitis crónica y una necrosis parcial de la pulpa, exigen más corriente. En casos de absceso alveolar, granuloma o quiste, no habrá respuesta a la corriente eléctrica.

### 3.2.7 Test térmico

El test térmico, es decir, la aplicación de calor o frío, es muy útil como test diferencial cuando se lo emplea en combinación con el test electrónico. El calor puede aplicarse al diente en forma de aire caliente, un brófidor caliente, o un trozo de gutapercha caliente. El frío se aplica en forma de corriente de aire frío, hielo, spray de cloruro de etilo, algodón embebido en cloruro de etilo o nieve carbónica.

El calor, en general se aplica mediante gutapercha reblandecida sobre la llama de alcohol o un pico de Bunsen, hasta que se ablande o "produzca humo". Es preciso cuidar que la gutapercha no esté demasiado caliente, pues el calor excesivo causaría una hiperemia pulpar.

El test por el calor es útil para diagnosticar casos de pulpitis aguda o absceso alveolar agudo pues, en estos casos, provoca una rápida respuesta dolorosa.

La forma más simple de aplicar frío a un diente es con hielo. Consiste en envolver un trozo de hielo, de tamaño aproximado a un tercio de la longitud de un cubito corriente, en un cuadrado de gasa húmeda. Si la respuesta es normal, es decir, si el paciente siente sensibilidad o dolor, se probará con hielo el diente sospechado. Los dientes con vitalidad normal, reaccionan dentro de un período determinado de tiempo; los dientes con pulpa hiperémica o con pulpitis aguda, responden en un lapso mucho más corto, a menudo en forma inmediata, súbita y dolorosa; en cambio, los dientes con pulpitis crónica dan una respuesta tardía; los dientes sin vitalidad, no dan respuesta.

El test térmico como el test eléctrico, pues el criterio para determinar la reacción es el período de tiempo evaluado por el operador y no medido cuantitativamente.

### 3.2.8 Tests de cavidad

En casos de formación excesiva de dentina secundaria, o cuando la pulpa está en proceso de mortificación, pero aún no se ha mortificado. En tales casos, una perforación hasta el límite esmalte-dentinario o sobrepasándolo ligeramente, sin refrigeración con agua, rara vez dejará de provocar una respuesta dolorosa, si la pulpa tiene vitalidad. En los dientes anteriores, la cavidad se hará en la fosita lingual; en los posteriores, en la superficie oclusal. Cuando el diente ya presenta una obturación, en lugar de hacer una nueva cavidad, ella puede ser removida y renovada. Si la pulpa está, al remover la obturación, generalmente hará sensibilidad.

### 3.2.9 Test de anestesia

El diagnóstico por eliminación puede resultar de utilidad en

ocasiones, por ejemplo, cuando el dolor es difuso, y se sospecha que uno o dos dientes adyacentes están involucrados o cuando el dolor se irradia de un diente superior o inferior en el mismo lado del maxilar, a fin de determinar el diente responsable. En tales casos, se hace una anestesia local en la vecindad de un diente, para descartar el otro. Por ejemplo, un paciente puede quejarse de dolor en el lado izquierdo de clara y presentar obturaciones grandes, tanto en los molares superiores como en los inferiores.



## CAPITULO IV

### CLASIFICACION HISTOLOGICA DE LAS ENFERMEDADES PULPARES

#### 4.1 CLASIFICACION

Hay amplias variantes en el aspecto histológico de las "pulpas normales". En verdad, son tantas las variantes existentes que la clasificación "normal" no refleja con precisión el estado pulpar. Las pulpas que no muestran signos de inflamación pueden ser clasificadas, "sin inflamación" o "atróficas", según la presencia o ausencia de células inflamatorias y la abundancia relativa y presencia de fibroblastos, fibras colágenas, calcificaciones distróficas y dentina reparativa. En muchas pulpas no inflamadas, es posible discernir alteraciones atróficas, algunas veces no relacionadas pero, a menudo, sí vinculadas con una interferencia operatoria o caries dental. Existen calcificaciones distróficas en muchas pulpas sin inflamación y en la mayoría de los dientes con lesión periodontal o que sufrieron tratamientos de operatoria.

Existen células inflamatorias en las pulpas de casi todos los dientes con caries moderadamente profunda y en casi absolutamente todos los que tienen caries profundas. La cantidad de esas células parece estar correlacionada con la profundidad de la lesión. En dientes tratados por operatoria, es relativamente común la

presencia de células inflamatorias.

Se considerarán las siguientes clases de estados pulpares:

1. Pulpa intacta, sin inflamación
2. Pulpa atrófica
3. Pulpitis aguda
4. Pulpa intacta con algunas células inflamatorias crónicas (etapa de transición)
5. Pulpitis parcial crónica
  - A. Con necrosis parcial por liquefracción
  - B. Con necrosis parcial por coagulación
6. Pulpitis crónica total
  - A. Con necrosis parcial por liquefracción
7. Necrosis pulpar total

#### 4.1.1 Pulpa intacta, sin inflamación

Las pulpas en las cuales las células parecen no estar alteradas se las clasifica como intactas, sin inflamación. Posee una capa odontoblástica normal, en forma de empalizada. Los fibroblastos tienen sus núcleos encerrados por una nítida membrana nuclear, y el citoplasma es estructuralmente distinguible. La cromatina se tinte de un azul intenso y está dispersa en forma de red. Las fibras colágenas están ausentes o son pocas. Los vasos muestran un calibre normal; pero muchas veces se encuentran vasos dilatados que no parecen estar relacionados con un proceso patológico.

#### 4.1.2 Pulpa Atrófica

Las pulpas que pueden ser clasificadas como atróficas parecen ser menores que lo habitual. En algunas instancias, la pulpa se ha encogido a una fracción de su volumen original. En Tales casos, se encuentra una gran cantidad de dentina de reparación que llena el

espacio que originalmente contenía tejido pulpar. En los dientes anteriores, las cámaras pulpares contienen cantidades variables de dentina de reparación. En algunos, la posición coronaria pulpar desde el borde incisal hasta la raíz está llena de dentina de reparación y la luz de conducto radicular está estrechada. En los dientes posteriores, hay recesión de los cuernos pulpares y han sido reemplazados por dentina de reparación. Los conductos radiculares están estrechados por el depósito adicional de dentina. Parece haber una disminución de tamaño de las células, así como una reducción de su número. Además, en la mayoría de estas pulpas, hay un aumento de la cantidad y distribución de fibras colágenas. Esto parece ocurrir especialmente en los dientes anteriores, en los cuales las fibras colágenas aumentan sobre todo en el conducto radicular. Con la cantidad incrementada de fibras colágenas, los vasos sanguíneos parecen mayores y más anchos. La capa odontoblástica en estas pulpas está reducida de espesor, aplanada, cuboide, en vez de cilíndrico, como es típico en las pulpas sanas. En especial en los casos en que fueron elaboradas grandes cantidades de dentina de reparación, las células de la pulpa parecen haber sufrido una atrofia por inanición.

#### 4.1.3 Pulpa intacta con algunas células inflamatorias crónicas (etapa de transición)

Las pulpas en las cuales se descubren células inflamatorias crónicas, aunque no en cantidad suficiente para considerarlas un exudado inflamatorio, se las clasifica en una etapa de transición. En las pulpas de la mayoría de los con conexiones cariosas profundas, se encuentran células inflamatorias crónicas.

Dispersas por toda la pulpa debajo de los túbulos dentinarios

afectados. Los vasos de la región están dilatados.

No constituye un exudado inflamatorio típico, en el cual abundan las células inflamatorias, con el edema comitante y la dilatación de los vasos sanguíneos. Su presencia en la pulpa parece ser debida a una irritación persistente, de bajo grado, tal como la que podría ser causada por caries dental o enfermedad periodontal o ambas.

#### 4.1.4 Pulpitis aguda

Pulpitis aguda de diversas regiones del tejido pulpar coronario y radicular pueden producirse por exposición de los conductos laterales en la enfermedad periodontal y, asimismo, por tartrectomía profunda y cureteado en que el cemento o la dentina radiculares, o ambos resultanten traumatizados.

Después de los procedimientos operatorios, la extensión de las pulpitis suele ser parcial, es decir, sólo la porción de la pulpa subyacente a los túbulos dentinarios afectados resulta inflamada. La extensión de lo abarcado puede ser algo mayor en las exposiciones mecánicas graves, en las cuales resultó dañada gran cantidad de tejido pulpar. Después de las pulpotomías, la porción radicular de la pulpa está agudamente inflamada. A veces, la inflamación se extiende al tejido periapical y periodontal.

Es preciso hacer una diferencia entre síntomas agudos e inflamación aguda. La mayoría de las inflamaciones pulpares que causan dolor son de carácter crónico. La pulpa ha estado inflamada por un largo periodo. Cuando se generan los síntomas agudos, tales como dolor y tumefacción, la inflamación tiene un carácter fundamentalmente crónico, pero, como en toda inflamación crónica, la respuesta inflamatoria aguda está sobreagregada al proceso patológico

preexistente. Un paciente que se queja de dolor agudo suele tener pulpitis crónica. La pulpitis aguda (histológica) rara vez causa dolor. De tal modo, cuando se produce una exposición pulpar por caries, hace tiempo que existe una inflamación crónica en la pulpa. La falta de síntomas en muchas de estas afecciones no es indicio necesario de la gravedad de la respuesta inflamatoria subyacente.

Se encuentran inflamaciones agudas y crónicas. con frecuencia, la generación de síntomas agudos está relacionada con el bloqueo de orificio en la corona por el cual drena el exudado. Así se genera el dolor, por una exacerbación aguda de la inflamación crónica.

Se puede encontrar inflamación aguda después de la manipulación operatorias más recientes en dientes que ya habían sido tallados y obturados. En tales casos, la inflamación pulpar crónica persistió por largos periodos debajo de la restauración.

Cuando se ejecuta un nuevo procedimiento operatorio en tal diente. La inflamación aguda es de breve duración y desaparece poco después o se torna crónica

Junto con la respuesta inflamatoria se elabora dentina de reparación. La cantidad y calidad de la dentina de reparación está relacionada con la severidad de la lesión

#### 4.1.5 Pulpitis crónica

Se produce pulpitis crónica como consecuencia de la caries dental profunda, procedimientos operatorios, lesiones periodontales profundas y movimientos ortodónticos excesivos

Cuando no se trata una caries profunda adquiere gradualmente una inflamación está confirmada en la porción coronaria de la pulpa, en un comienzo ó es decir, una pulpitis parcial crónica). Eventualmente, empero, toda la pulpa y los tejidos

periapicales-periodontales resultan afectados (es decir, pulpitis crónica total). En las personas más jóvenes, en quienes el aporte vascular a la pulpa es máximo, el tejido pulpar expuesto y con inflamación crónica puede ser irritado por los bordes ásperos de la cavidad y tejido granulomatoso proliferante puede protruir de la cámara pulpar. El tejido granulomatoso se asemeja entonces al tejido gingival (pulpitis crónica hiperplástica). En las personas mayores, no se produce una hiperplasia consecutiva a la exposición pulpar. La pulpitis crónica en estos adultos es conocida como pulpitis ulcerosa, porque el recubrimiento de la pulpa (la dentina) En dientes con restauraciones se puede encontrar la pulpitis crónica que se desarrolla después de las manipulaciones operarias o como resultado de lesiones periodontales o movimientos ortodónticos o por suma.

Las pulpitis crónica de etiología operaria, periodóntica pueden ser parciales o totales, según la extensión de la lesión pulpar.

La inflamación puede extenderse desde esa zona de lesión inicial hacia los tejidos pulpares profundos en cierta medida.

No es necesario que existan síntomas dolorosos, pero pueden producirse al suceder esto. Pero, con frecuencia, la inflamación abarca el tejido pulpar radicular (es decir, pulpitis crónica total). Invariablemente, se encuentran regiones de necrosis por liquefacción en las pulpas totalmente inflamadas (es decir, pulpitis crónica total con necrosis parcial por liquefacción). Suelen existir síntomas dolorosos asociados a esta etapa de pulpitis.

#### 4.1.5.1 Pulpitis crónica parcial

Las pulpas que contienen tejido, exudado o células inflamatorias

característicos de una respuesta inflamatoria crónica se las clasifica bajo el encabezamiento de pulpitis crónica. En tales pulpas se encuentra tejido de granulación, típico de los estados inflamatorios crónicos. Hay una profusa cantidad de capilares nuevos, así como un mayor número de fibroblastos y fibras. Se hallan presentes las células de la serie inflamatoria crónica. En la mayoría de las ocasiones la lesión está delimitada por haces densos de fibras colágenas. Pero las células inflamatorias a menudo se las encuentra en regiones distantes del asiento de la lesión.

#### 4.1.6 Pulpitis crónica total

Cuando la pulpa íntegra, incluidas las porciones coronaria y radicular, está inflamada, se le clasifica como pulpitis crónica total. En dichos dientes, la inflamación se ha extendido al ligamento periodontal. En la corona, se puede discernir siempre un área de necrosis por liquefacción o por coagulación. El resto de la pulpa así como los tejidos periapicales, contiene tejido granulomatoso.

#### 4.1.7 Pulpa necrótica

Las pulpas de los dientes en cuales las células pulpales murieron como resultado de coagulación o liquefacción se clasifican como necróticas. En la necrosis por coagulación, la protoplasma de la célula ha quedado fijado y opaco. Histológicamente, es posible reconocer aún una masa de célula coagulada pero ha desaparecido el detalle intracelular. En la necrosis por liquefacción desaparece el contorno íntegro de la célula, y entorno de la zona licuada hay una zona densa de leucocitos polimorfonucleares, muertos y vivos junto con células de la serie inflamatoria crónica.

## CAPITULO V

### 5. ALTERACIONES PULPALES, SEMIOLOGIA, DIAGNOSTICO CLINICO E INDICACIONES DE TRATAMIENTO

#### 5.1 HIPEREMIA PULPAR

Es considerado como un síntoma, una congestión sanguínea, un estado preinflamatorio reaccional debido a el avance de la lesión cariosa por la sumatoria de los agentes irritantes a los que se han unido los físicos y los químicos en razón de mayor exposición de dentina y dependiendo de las condiciones intrínsecos de resistencia y defensa del órgano pulpar.

##### 5.1.1 Diagnóstico clínico

Se caracteriza por un dolor provocado jamás espontáneo. La pulpa hiperémica responde a los estímulos mecánicos, térmicos y eléctricos, con un dolor agudo de corta duración. Una vez eliminada la causa desencadenante del dolor, este desaparece.

Radiográficamente.: Región periopical se presenta normal, sólo se evidencia presencia de caries. Tabla No. 1

##### 5.1.2 TRATAMIENTO

Considerando el avance de la lesión, la cavidad preparada para recibir el material restaurador deberá presentarse relativamente profunda. Por lo cual se deberá colocar una sustancia protectora como el hidróxido de calcio o el cemento de óxido de zinc y eugenol, eliminando el exceso de eugenol que es el responsable de

la acción irritante del producto.

## 5.2 HERIDA PULPAR

Es la exposición accidental de la pulpa, produciendo una laceración del tejido seguida de hemorragia.

Tiene varias posibilidades de reparación teniendo en cuenta las condiciones de contaminación, del tiempo de exposición, de la intensidad de la agresión, etc.

### 5.2.1 Diagnóstico clínico

Se determina por la hemorragia, a nivel de la exposición. La sintomatología dolorosa es relativa, ya que en estos casos el diente se encuentra anestesiado.

### 5.2.2 Tratamiento

El indicado es la protección pulpar directa, representada por las intrervenciones conservadoras de la pulpa.

-Anamnesis: A través del cual se toma conocimiento de la naturaleza del dolor: espontáneo, provocado o ausencia del dolor.

-Examen radiográfico: Relación entre la caries profunda y la pulpa.

-Anestesia

-Presencia del dique de goma: Evita una contaminación de la herida pulpar.

Para la protección de la herida pulpar se recomienda el empleo del hidróxido de calcio.

El pronóstico es en un 90% exitoso.

## 5.3 PULPITIS AGUDA SEROSA

La persistencia de la caries dental, la sumatoria de los agentes irritantes y las condiciones intrínsecas de defensa y resistencia de la pulpa determinarán una reacción inflamatoria con mayor aflujo sanguíneo, aumento del volumen de los vasos, seguido de mayor

permeabilidad vascular y exudación.

Tiene un exudado seroso (albúmina), presentando neutrófilos en la región perivascular, es decir, próximo a la zona de diapédesis.

### 5.3.1 Diagnóstico clínico

Ofrece vitalidad pulpar y dolor. Este puede ser: agudo, espontáneo, localizado o difuso, pulsátil reflejo, intermitente o continuo, exacerbado por el frío

Las dificultades para el diagnóstico surge cuando el dolor es gudo, espontáneo y de naturaleza difusa, refleja e intermitente, o ambas cosas.

En la pulpitis aguda serosa, en la fase de intermitencia del dolor, caracterizando una inflamación serosa incipiente, la sintomatología es estimulada por un factor desencadenante. La posición decúbito, podrá ser el factor desencadenante para el aumento de la presión intrapulpar, teniendo la posibilidad de exacerbaciones dolorosas nocturnas y que difícilmente ceden por la acción de los analgésicos comunes.

### 5.3.2 Tratamiento

La biopulpectomía es el tratamiento adecuado para los casos de dientes con rizogénesis incompleta, está indicada la pulpectomía parcial, observados los aspectos macroscópicos de la pulpa vital.

La pulpectomía parcial es el acto operatorio por el cual eliminamos la pulpa radicular que queda recubierta con una sustancia protectora indicada. Tabla No. 2

## 5.4 PULPITIS AGUDA PURULENTO

Cuando una pulpitis aguda serosa, evoluciona rápidamente dando un cuadro agudo purulento, dependiendo de la resistencia y de la defensa del órgano pulpar, así como también del grado de virulencia

bacteriana o de la irritación de agente patógeno.

Los leucocitos neutrófilos polimorfonucleares que invaden los espacios extravasculares en la situación anterior, abarcan los microorganismos e inician la digestión intracelular. El exudado con los neutrófilos en desintegración, así como los elementos celulares orgánicos, originan en consecuencia los microabscesos pulpaes, inicialmente superficiales, caracterizando histopatológicamente una inflamación aguda supurada.

#### 5.4.1 Diagnóstico clínico

Clinicamente, la pulpitis aguda supurada se caracteriza por ofrecer vitalidad pulpar y dolor.

Este puede ser agudo, espontáneo, pulsátil, continuo, exacerbado por el calor, aliviado por el frío. Aparece cuando se realiza percusión en sentido vertical sobre el diente.

El diagnóstico clínico es relativamente fácil, asumiendo sin embargo, una importancia fundamental para los fines terapéuticos, el aspecto macroscópico de la pulpa.

#### ASPECTO RADIOGRAFICO

Aumento del espacio periodontal

#### 5.4.2 Tratamiento

Se recomienda la biopulpectomía y en dientes con rizogénesis incompleta se indica la pulpectomía parcial siempre que la pulpa se presente macroscópicamente vital, es decir que debe ser de color rosa-rojo tener consistencia (cuerpo) y hemorragia abundante con sangre de coloración roja brillante. Si se presenta lo contrario de esto sangre muy oscura o muy clara, pastosa y licuefacta y ausencia de hemorragia se indica la necropulpectomía.

Se recomienda en la pulpectomía colocar un apósito intermedio con

corticosteroide y furacín en la cámara pulpar por 48 horas. Colocando después hidróxido de calcio, protegiendo el remanente pulpar.

## 5.5 PULPITIS CRONICA

Cuando evoluciona lentamente lleva a una pulpitis crónica. Generalmente es observada en pacientes jóvenes, como resultado de un irritación de baja intensidad y de larga duración sobre una pulpa capaz de resistir esta acción irritante.

Clinicamente se observan dos tipos de pulpitis crónica: la ulcerada y la hiperplásica.

### 5.5.1 Pulpitis crónicas ulcerada

Se caracteriza por presentar una úlcera en la superficie expuesta de la pulpa, y aislando el remanente pulpar por medio de una tenue barrera de tejido de granulación y por células de defensa de tipo linfoplasmocitario, infiltradas en la región.

#### 5.5.1.1 Diagnóstico clínico

El dolor se manifiesta simplemente por la compresión de los alimentos en una cavidad de caries o en una restauración defectuosa. Considerando que en estos casos existe una degeneración de las fibras nerviosas superficiales el dolor no es intenso.

El examen radiográfico puede revelar la presencia de una exposición pulpar bajo restauraciones defectuosas.

#### 5.5.1.2 Tratamiento

Se puede recomendar la pulpectomía parcial, principalmente en caso de dientes con rizogénesis incompleta. En pacientes adultos se aconseja la biopulpectomía, ya que generalmente está asociada con procesos degenerativos, el pronóstico es dudoso.

### 5.5.2 Pulpitis crónica hiperplásica

Se caracteriza por el desarrollo de un tejido de granulación a nivel de la exposición pulpar, denominado "palpo-pulpar". Es típico de las pulpas con alto potencial defensivo (principalmente en jóvenes) con evolución de cuadros ulcerados, donde la barrera de tejido de granulación, estimulada por traumatismos seguidos, prolifera llenando la cavidad existente (pulpar y de caries), llegando a articularse con el diente antagonista. De esta forma, el pólipo presenta 3 partes: la raíz, el pedículo y la cabeza coronaria.

#### 5.5.2.1 Diagnóstico clínico

Como la presencia de un pólipo pulpar es clínicamente característica, se torna relativamente fácil su diagnóstico.

Radiográficamente se ve una comunicación directa de la cámara pulpar con la cavidad de caries.

#### 5.5.2.2 Tratamiento

La biopulpectomía es la técnica de tratamiento más indicada, en los casos de dientes con rizogénesis incompleta, podemos recomendar la pulpectomía coronaria, debiendo tenerse gran cuidado, mientras tanto, en la remoción de la masa de granulación, dado que aunque la misma se presente congruente con el remanente pulpar, no lo es con la estructura dentinaria.

### 5.6 DEGENERACION PULPAR

Son asintomáticas, traduciendo perturbaciones metabólicas localizadas, y pudiendo influir decisivamente en la evolución de los tratamientos conservadores de otras alteraciones pulpares.

### 5.7 NECROSIS PULPAR

Dependiendo de los estados intrínsecos de la pulpa y de la intensidad del agente agresor, podrán avanzar lenta o rápidamente

hacia la muerte de la pulpa, significando esto la cesación de los procesos metabólicos de este órgano, con una consiguiente pérdida de su vitalidad, de su estructura y de sus defensas naturales.

Esta alteración generalmente es aséptica.

#### 5.7.1 Diagnóstico clínico

Es asintomático, siendo al alteración de color de la corona dentaria la indicación de la pérdida de vitalidad de la pulpa.

Radiográficamente hay evidencia de una cavidad de caries o una restauración sin la debida protección del complejo dentinopulpar.

A veces hay aumento del espacio periodontal, denotando que jamás debemos considera una alteración pulpar como estanca.

La prueba del tallado de la cavidad (medio mecánica) será de gran valor en los casos de dudas de diagnóstico.

#### 5.7.2 Tratamiento

Indicada la necropulpectomía, incluyéndose en el grupo de la técnica de tratamiento de dientes despulpados, sin lesión periapical visible radiográficamente.

### 5.8 GANGRENA PULPAR

Tejido en descomposición y desintegración permitirá el libre acceso de las bacterias, caracterizando a la gangrena pulpar, que es la muerte de la pulpa seguida por la invasión bacteriana. Olor fétido emanado después de la apertura coronaria.

#### 5.8.1 Diagnóstico clínico

Las mismas observaciones que en la necrosis pulpar.

#### 5.8.2 Tratamiento

Necropulpectomía incluyéndose en la técnica del tratamiento de los dientes despulpados y/o infectados, sin lesión periapical evidenciable radiográficamente. El conducto se transforma en un

tubo de cultivo microbiano.



## CAPITULO VI

### 6. ENFERMEDADES DE LOS TEJIDOS PERIAPICALES

#### 6.1 PERIODONTITIS APICAL AGUDA

##### 6.1.1 Definición

Es una inflamación aguda del ligamento periodontal apical, resultante de una irritación procedente del conducto radicular, o de un traumatismo. (diap. No. 8)

##### 6.1.2 Etiología

###### 6.1.2.1 Mecánica

- Golpe sobre un diente
- Una obturación alta (diap. No. 9)
- Un cuerpo extraño enclavado en el ligamento periodontal
- Cono de gutapercha que sobrepasa en foramen apical y comprime los tejidos periapicales.
- Perforación lateral de la raíz.

###### 6.1.2.2 Químico

- Valores de medicamentos altamente irritantes (como el formocresol)
- Pasaje de medicamentos a través del foramen apical, durante la preparación biomecánica del conducto.

###### 6.1.2.3 Microbiano

Los microorganismos forzados inadvertidamente a través del foramen apical durante la preparación biomecánica del conducto

### 6.1.3 Sintomatología

Se manifiestan por dolor y sensibilidad del diente. Puede presentarse un síntoma de dolor cuando se le presiona en una dirección determinada, o doler con bastante intensidad, hasta dificultar la oclusión. La periodontitis apical a veces se manifiesta después del tratamiento de un diente despulpado. El alivio de la oclusión en estos casos, generalmente elimina las molestias.

### 6.1.4 Diagnóstico

Se hace basándose en los antecedentes del diente afectado ya que esta llega a originarse por la instrumentación en el conducto durante el tratamiento inicial de un diente despulpado e infectado. El diente se encuentra sensible a la persecución o a la presión suave, mientras que la mucosa que recubre el ápice radicular puede o no estar sensible a la palpación.

### 6.1.5 Diagnóstico diferencial

Debe establecerse entre la periodontitis apical aguda y el absceso alveolar agudo. Un absceso representa un estado de evolución más avanzado, con desintegración de los tejidos periapicales, y no una simple inflamación del ligamento periodontal. Los antecedentes, la sintomatología y los test clínicos ayudarán a diferenciar estas afecciones.

### 6.1.6 Microbiología

La pulpa de los tejidos periapicales estarían estériles, se la periodontitis es causada por un golpe o un traumatismo oclusal u obedece a una irritación mecánica o química ocurrida durante el tratamiento del conducto. En el caso de conductos infectados, los microorganismos o sus productos tóxicos pueden ser forzados, o

difundirse a través del foramen apical e irritar la zona periapical.

#### 6.1.7 Histopatología

Existe una reacción inflamatoria del ligamento periodontal apical. Los vasos sanguíneos están dilatados, aparecen los leucocitos polimorfonucleares y una acumulación de exudado seroso distiende el periodonto y extruye ligeramente el diente. Si la irritación es intensa y continua, los osteoclastos pueden entrar en actividad y destruir el hueso periapical produciendo la etapa evolutiva siguiente, es decir, un absceso alveolar.

#### 6.1.8 Pronóstico

El pronóstico del diente, generalmente es favorable

#### 6.1.9 Tratamiento

Determinar la causa, verificando especialmente si la periodontitis apical está relacionada con un diente vivo o despulpado. Cuando la causa es un tratamiento oclusal, el diente debe ser liberado de la oclusión. Si es debida a un traumatismo biomecánico y/o una irritación bacteriana. Se inunda el conducto con esencia de clavo o eugenol, se elimina el exceso con puntas absorbentes y se evapora el resto con aire caliente, para lo cual se emplea una jeringa de aire. Luego se coloca un taponcillo de algodón estéril en la cámara pulpar ligeramente impregnado con un anodino, como ser, el eugenol, y sellando a continuación el diente. Cuando es por medicación o que la irritación se debe al medicamento empleado para esterilizar el conducto, el tratamiento será el mismo pero se prescindirá de la aplicación de esencia de clavo o eugenol. En casos de periodontitis apical subsiguiente a una obturación del conducto, puede utilizarse decadron-eritromicina para controlar la

inflamación.

El diente debe liberarse de la oclusión y prescribirse un analgésico hasta aliviar el dolor.

## 6.2 ABSCESO ALVEDLAR AGUDO

### 6.2.1 Definición

El absceso alveolar a nivel de ápice radicular de un diente, resultante de la muerte de la pulpa, con propagación de la infección a los tejidos periapicales a través del foramen apical.

(diap. No. 10)

### 6.2.2 Definición

Generalmente su causa inmediata es la invasión bacteriana del tejido pulpar mortificado. A veces no existe cavidad ni obturación en el diente, pero sí antecedentes de un traumatismo. Como la pulpa está encerrada entre paredes inextensibles, no hay posibilidad de drenaje, y la infección se propaga en la dirección de menor resistencia, es decir, a través del foramen apical, comprometiendo así al ligamento periodontal y al hueso periapical.

### 6.2.3 Sintomatología

El primer síntoma puede ser una ligera sensibilidad del diente. Y a veces encuentra que una presión leve y continuar sobre el diente en extrusión, empujándolo hacia el alvéolo, le proporciona alivio. Más tarde el dolor se hace interno y pulsátil, apareciendo una tumefacción de los tejidos blandos que recubren la zona apical. A medida que la infección progresa, la tumefacción se hace más pronunciada, y se extiende cierta distancia de la zona de origen. El diente se torna más doloroso, alargado y flojo, pudiendo estar dañados los dientes adyacentes de manera semejante. Algunas veces, el dolor puede disminuir o calmarse totalmente, a pesar del edema y

la movilidad del diente. La infección puede avanzar produciendo una osteítis, celulitis u osteomielitis. Esta liquefacción es consecuencia de la actividad de enzimas proteolíticas (tripsina, catepsina, etc.) El pus puede drenar a través de una abertura muy pequeña, que aumenta de tamaño con el tiempo, o por dos o más orificios. El trayecto fistuloso así formado cicatriza finalmente con tejido de granulación, a medida que se elimina la infección del conducto radicular.

El punto de salida del pus en la boca depende del espesor del hueso alveolar y de los tejidos blandos que lo recubren. El pus aprisionado seguirá el camino de menor resistencia. El maxilar superior, el drenaje se hace a través de la tabla ósea vestibular, que es más delgada que la palatina.

Las fistulas vinculadas con los dientes anteroinferiores, muchas veces se abren en la piel cerca de la sínfisis mentoniana; las causadas por dientes posteriores, en especial el primer molar, generalmente drenan a lo largo del borde inferior del maxilar inferior, en la región del diente afectado.

El paciente debido al dolor y a la falta de sueño, también a la absorción de productos sépticos se mostraría pálido, irritable y debilitado. En los casos benignos, puede haber sólo un ligero ascenso de temperatura (37,2 a 37,7°C), mientras que en los casos graves, la temperatura superaría en varios grados la normal (38,8 a 39,4°C). También se presenta estasis intestinal que se manifiesta en la boca, con lengua saburral y mal aliento. El paciente puede quejarse de dolores de cabeza y malestar general.

#### 6.2.4 Diagnóstico

El diagnóstico no es difícil una vez realizado el examen clínico y

valorados los síntomas subjetivos del diente relatados por el paciente. La radiografía puede ayudar a determinar el diente afectado, mostrando una cavidad, una obturación defectuosa, el ligamento periodontal espesado o muestra de destrucción ósea en la región del ápice radicular. El diagnóstico correcto puede confirmarse posteriormente con el test pulpar eléctrico y térmico. El diente afectado no responderá a la corriente eléctrica ni al frío, pero podrá dar una respuesta al calor.

Cuando existe una fisula, podría seguirse su recorrido hasta el ápice del diente responsable, insertando con cono de gutapercha en la boca de la fisula. Y tomamos luego una radiografía de la zona afectada. El diente se presenta sensible a la percusión o el paciente puede manifestar haber experimentado sensibilidad. La mucosa apical está sensible a la palpación y el diente llega a presentar gran movilidad.

#### 6.2.5 Diagnóstico diferencial

El absceso alveolar agudo no debe confundirse con la pulpitis aguda o con el absceso periodontal. El absceso periodontal es una acumulación de pus a lo largo de una raíz y tiene su origen en la infección de las estructuras de soporte del diente; está asociado de una bolsa periodontal y se manifiesta con tumefacción y dolor ligero. La tumefacción se presenta generalmente a nivel del tercio medio de la raíz y en el borde gingival y no en la zona apical o periapical. En la mayoría de los casos el absceso periodontal aparece en dientes con vitalidad. Por otra parte, los enjuagatorios calientes con frecuencia alivian el dolor, si es causado por un absceso periodontal, pero pueden intensificarlo; si se trata de un absceso alveolar agudo.

#### 6.2.6 Microbiología

En la mayoría de los casos se observan estreptococos y estafilococos. Si el material purulento se colecciona a medida que drena del conducto, puede encontrarse estéril, pues el pus está formado principalmente por leucocitos y microorganismos muertos.

#### Histopatología

La marcada infiltración de leucocitos polimorfonucleares y la rápida acumulación de exudado inflamatorio en respuesta a la infección activa, originan la distensión del ligamento periodontal. Si el proceso continúa, se producirá la separación de las fibras periodontales, lo que explica la movilidad del diente. Las células inflamatorias más numerosas son los polimorfonucleares, si bien se pueden encontrar algunas mononucleares.

#### 6.2.7 Pronóstico

El pronóstico del diente generalmente es favorable dependiendo del grado en que estén comprometidos y destruidos los tejidos localmente. En la mayoría de los casos se puede conservar el diente con un tratamiento endodóntico sin que la gravedad de los síntomas guarde relación con la facilidad o dificultad del tratamiento.

Cuando el material purulento ha drenado por el surco gingival y el periodoncio ha sido muy destruido, el pronóstico es desfavorable. Un tratamiento combinado endodóntico y periodontal reintegrará al diente a su función normal.

#### 6.2.8 Tratamiento

Consiste en establecer un drenaje inmediato. Dependerá de cada caso particular que el drenaje se haga a través del conducto radicular, por una incisión, o por ambas vías. Una vez obtenido

el acceso al conducto se removerán todos los restos de tejido pulpar con un extirpanervios. El conducto radicular debe dejarse abierto durante unos días para permitir un amplio drenaje. Muchas veces, una presión leve y cuidadosa de la zona edematizada facilitará la salida del pus a través del conducto. Dentro de éste no se colocará ninguna curación; únicamente una bolilla de algodón muy floja en la cámara pulpar para evitar el atascamiento y la obstrucción del conducto con restos alimenticios. En caso de extrusión del diente, debe desgastarse el antagonista para liberarlo de la oclusión. Debe hacerse aplicaciones frías por vía externa, alternas con aplicaciones calientes intraorales para que el absceso se abra en la cavidad bucal y no en la cara.

Cuando el conducto es estrecho y desfavorable para el drenaje, o existe un edema grande o una periodontitis intensa, como sucede en las últimas etapas de un absceso agudo, debe hacerse una desición profunda en el punto más prominente de la tumefacción. La incisión se hará únicamente si los tejidos están blandos y fluctuantes.

Para hacer la incisión, deberá practicarse bajo anestesia o analgesia con protóxido de azoe o con anestesia local con cloruro de etilo. Antes de aplicar el cloruro de etilo, se secarán con aire comprimido los tejidos blandos que serán anestesiados. Cuando los tejidos quedan bien cubiertos por una capa blanca de "nieve", con un bisturí afilado se hará una incisión rápida hasta el hueso para permitir un amplio drenaje. En caso necesario puede dejarse un drenaje de gasa o de goma para dique, insertado en la línea durante 2 a 3 días, para impedir el cierre de la herida.

Una vez establecido el drenaje, los síntomas agudos ceden rápidamente. El tratamiento, en caso necesario, consistirá en

prescribir analgésicos en casos de dolor intenso, enjuagatorios suaves, purgante salino para ayudar a eliminar, dieta líquida o liviana, y una prescripción para conciliar el sueño y facilitar el reposo. En casos severos debe prescribirse un antibiótico durante 2 a 3 días, como la fenoximetilpenicilina, 250 mg 3 veces por día; eritromicina, 250 mg 4 veces por día. Una vez aliviados los síntomas agudos, el diente será tratado endodónticamente por medios conservadores.

### 6.3 ABSCESO ALVEOLAR CRÓNICO

#### 6.3.1 Definición

Un absceso alveolar crónico es una infección de escasa virulencia y larga duración, del hueso alveolar periapical. La fuente de la inflamación está localizada en el conducto radicular.

#### 6.3.2 Etiología

El absceso alveolar crónico es una etapa evolutiva natural de una mortificación pulpar, con extensión del proceso infeccioso hasta el periápice. Puede también provenir de un absceso agudo preexistente, o ser consecuencia de un tratamiento de conductos mal realizado. (diap. No. 11)

#### 6.3.3 Sintomatología

Generalmente es asintomático; su descubrimiento se hará unas veces, durante el examen radiográfico de rutina y otras, por la presencia de una fistula. Es rara la tumefacción de los tejidos. Puede o no presentarse una fistula. La descarga del pus está precedida por la tumefacción de la zona, debido al cierre de la abertura fistulosa. Cuando el diente presenta una cavidad abierta, el drenaje se realiza a través del conducto radicular. Cuando no existe una fistula y los productos tóxicos son absorbidos por los

vasos sanguíneos y linfáticos, el absceso crónico suele designarse "absceso ciego".

#### 6.3.4 Diagnóstico

Un absceso crónico puede ser indoloro o ligeramente doloroso. El primer indicio de destrucción ósea se descubre por el examen radiográfico de rutina de la boca, o por la alteración del color del diente. La radiografía revelará una zona de rarefacción óseadifusa y el espesamiento del ligamento periodontal.

Cuando se investigan las causas posibles del absceso, el paciente recuerda un dolor repentino y agudo que pasó sin que lo volviese a incomodar, o un traumatismo de larga data. El examen clínico puede revelar la presencia de una cavidad, una obturación de composite, acrílico o metálico, o bien una corona de oro o de porcelana bajo la cual se habría mortificado la pulpa sin dar sintomatología. En otros casos, el paciente suele quejarse por lo general, de ligero dolor y sensibilidad, particularmente durante la masticación. El diente puede estar apenas móvil o sensible a percusión.

A la palpación, los tejidos blandos de la zona apical pueden encontrarse ligeramente tumefactos y sensibles. (diap. No.12)

#### Diagnóstico diferencial

Mediante el examen radiográfico es posible diferenciar un absceso alveolar crónico de un granuloma pues en el primero la zona de rarefacción es difusa, mientras que en el segundo es mucho más delimitada o circunscrita. Se diferencia de un quiste en que éste tiene una zona de rarefacción con límites aún más limitados, rodeado por una línea ininterrumpida de hueso compacto.

#### 6.3.5 Microbiología

Los microorganismos que se encuentran más comúnmente son los

estreptococos alfa de baja virulencia. Sin embargo, se emplean medios especiales de cultivo, en general se encuentran anaerobios estrictos.

#### 6.3.6 Histopatología

A medida que el proceso infeccioso se extiende se produce la desinserción o pérdida de algunas fibras periodontales en el ápice radicular, seguida por la destrucción del ligamento periodontal apical. El cemento apical también puede ser afectado. En la periferia de la zona abscedada por lo común se encuentran linfocitos y plasmocitos, y en la zona central aparece un número variable de leucocitos polimorfonucleares, mononucleares. En la periferia es posible observar fibroblastos que comienzan a formar una cápsula.

#### 6.3.7 Pronóstico

El pronóstico del diente suele variar desde dudoso hasta favorable. En casos de destrucción ósea acentuada, además del tratamiento del conducto será necesaria la apicectomia.

#### 6.3.8 Tratamiento

Consiste en eliminar la infección del conducto radicular. Una vez controlada la infección y obturado el conducto, generalmente se produce la reparación de los tejidos periapicales. Una vez limpio el conducto y sellado con un antiséptico para disminuir la flora bacteriana, se observa la cicatrización de fistula, aun cuando no se haya logrado su total esterilidad, atestiguada por el cultivo.

### 6.4 GRANULOMA

#### 6.4.1 Definición

Es una proliferación de tejido de granulación en continuidad con el ligamento periodontal, resultante de la muerte de la pulpa con

difusión de los productos tóxicos o los productos autolíticos, desde el conducto radicular a través del foramen apical. La denominación es incorrecta, pues es principalmente tejido inflamatorio crónico y no un tumor. Contiene tejido de granulación pero también presenta tejido inflamatorio crónico. (diap. No. 13)

El granuloma puede considerarse como una reacción crónica defensiva de escasa intensidad del hueso alveolar en respuesta a una irritación proveniente del conducto radicular. Para que se desarrolle un granuloma, debe existir una irritación leve y continua que no sea suficientemente severa como para producir un absceso. Está formado por una cápsula fibrosa externa que se continúa con el ligamento periodontal y una porción central o interna, compuesta por tejido conjuntivo laxo y vasos sanguíneos, mononucleares y algunos leucocitos polimorfonucleares, en número variable.

#### 6.4.2 Etiología

La causa de un granuloma es la muerte de la pulpa, seguida de una infección o irritación suave de los tejidos periapicales, que estimula una reacción celular proliferativa. El granuloma se desarrolla sólo un tiempo después que haya tenido lugar la mortificación pulpar.

#### 6.4.3 Sintomatología

Un granuloma habitualmente es asintomático y no provoca ninguna reacción subjetiva, excepto en los casos poco frecuentes en que se desintegra y supura.

#### 6.4.4 Diagnóstico

Generalmente se descubre por la radiografía, a través de la cual se hace el diagnóstico. La zona de rarefacción es bien definida. Sin

embargo, sólo puede hacerse un diagnóstico exacto mediante el examen histológico. En la mayoría de los casos, el diente afectado no es sensible a la percusión ni presenta movilidad. Los tejidos blandos en la región apical pueden o no ser sensibles a la palpación, lo que depende, a veces, de la presencia o ausencia de una fistula. El diente no responde al test térmico o eléctrico.

#### 6.4.5 Diagnóstico diferencial

La zona de rarefacción de un granuloma es bien definida, mientras que la de un absceso crónico generalmente es difusa. En el quiste, la zona de rarefacción está delimitada por una línea fina, blanca y continua. No siempre es posible diferenciar un quiste de un granuloma mediante la radiografía solamente. Un elemento adicional de diferenciación es que el quiste comúnmente alcanza un tamaño mayor que el granuloma y puede causar la separación de las raíces de los dientes adyacentes, debido a la presión del líquido quístico acumulado.

#### 6.4.6 Microbiología

Los tejidos pariapicales están estériles, aun cuando se encuentren microorganismos en el conducto radicular.

#### 6.4.7 Histopatología

Abundante cantidad de microorganismos dentro del conducto radicular, mientras que el tejido de granulación y los quistes adheridos a los ápices de estos dientes, muchas veces no presentaban microorganismos. Un granuloma no es una zona donde los microorganismos viven y si una zona donde ellos son destruidos.

El tejido granulomatoso periapical consiste en una rica red de capilares, fibroblastos derivados del ligamento periodontal, linfocitos y plasmocitos. También pueden encontrarse macrófagos y

células gigantes de cuerpo extraño. A medida que la reacción inflamatoria continúa, debido a la irritación provocada por los microorganismos o sus productos, el exudado se acumula a expensas del hueso alveolar circundante. La superficie exterior de esta pared de tejido de granulación, se continúa con el ligamento periodontal

#### 6.4.8 Pronóstico

El pronóstico del diente depende de la extensión del hueso destruido, de la existencia o ausencia de reabsorción apical, etc., como también de la resistencia y la salud del paciente. En caso de destrucción extensa de hueso, está indicada la cirugía endodóntica.

#### 6.4.9 Tratamiento

En casos de granulomas pequeños, el tratamiento del conducto radicular puede ser suficiente. En la mayoría de los casos, después del tratamiento, se observa la reabsorción del tejido de granulación y cicatrización con formación de hueso bien trabeculado. Cuando se observa una zona grande de rarefacción, está indicada la apicectomía o el curetaje periapical, pues la cantidad de hueso destruido puede ser tan grande que sobrepase la cantidad de reparación del organismo para llegar a la reparación

### 6.5 QUISTE RADICULAR

#### 6.5.1 Definición

Un quiste es una bolsa circunscripta cuyo centro está ocupado con material líquido o semisólido tapizada en su interior por epitelio y en su exterior por tejido fibroso. Los quistes odontogénicos pueden ser radiculares o foliculares. Los quistes de fisura pueden ser incisivos o globulomaxilares. Un quiste radicular o apical es una bolsa epitelial de crecimiento lento, que tapiza una cavidad

patológica ósea localizada en el ápice de un diente. Puede contener un líquido viscoso caracterizado por la presencia de cristales de colesterol. (diap. No. 14)

#### 6.5.2 Etiología

El quiste radicular presupone la existencia de una irritación física, química o bacteriana que ha causado la muerte de la pulpa, seguida de estimulación de los restos epiteriales de Malassez, que normalmente se encuentran en el ligamento periodontal.

#### 6.5.3 Sintomatología

El quiste no presenta síntomas vinculados con su desarrollo, excepto los que incidentalmente aparecen en una infección crónica del conducto radicular.

La presión del quiste podría alcanzar a provocar el desplazamiento de los dientes afectados, debido a la acumulación de líquido quístico. También puede presentarse movilidad en los dientes.

#### 6.5.4 Diagnóstico

No reacciona a los estímulos eléctricos o térmicos y el diente responde negativamente a los otros test clínicos, exceptuando la radiografía. El examen radiográfico muestra una zona de rarefacción bien definida, limitada por una línea radiopaca continua, que indica la existencia de hueso esclerótico. Ni el tamaño ni la forma de la zona de rarefacción constituyen una indicación terminante de la presencia de un quiste.

#### 6.5.5 Diagnóstico diferencial

No siempre es posible diferenciar a través de la imagen radiográfica un quiste radicular pequeño de un quiste es más definido y está rodeado por un borde blanco y fino que indica la presencia del hueso esclerosado. Se presenta un nuevo elemento de

diferenciación para el diagnóstico cuando se observa la separación de los ápices radiculares, causada por la presión del líquido quístico. Es preciso tener siempre presente la posibilidad de confundir un quiste radicular con una cavidad ósea normal. Citemos como ejemplo el agujero palatino anterior. Un quiste radicular también debe diferenciarse de un quiste óseo traumático, de un quiste hemorrágico o de extravasación que es hueco y no está revestido por epitelio, sino por tejido conectivo fibroso. El diagnóstico puede hacerse únicamente en el momento de la intervención

#### 6.5.6 Microbiología

El quiste puede estar o no infectado. A semejanza con el granuloma representa una reacción defensiva del tejido frente a una irritación suave.

#### 6.5.7 Histopatología

El quiste deriva de los restos epiteliales de Malasser, los cuales se encuentran normalmente en la porción apical del ligamento periodontal. Estos restos epiteliales pueden proliferar como resultado de una irritación continua, mecánica o microbiana de larga data y producir finalmente una degeneración quística.

Al examen histológico se observa un epitelio pavimentoso estratificado que tapiza la superficie interna de la pared quística. Además, los casos en que había colesterol, puede verse hendiduras aciculares contenidas en toda la zona central del quiste, dentro de la pared (colestomatoma).

#### 6.5.8 Pronóstico

El pronóstico dependerá del diente afectado, la extensión de hueso destruido, la accesibilidad para el tratamiento, etc.

#### 6.5.9 Tratamiento

Un tratamiento más seguro consiste en combinar la terapèutica endodòntica con la apicectomía y el curetaje del tejido blando.

Si el quiste fuera grande y su remoción mediante un apicectomía pudiera poner el peligro la vitalidad del diente o dientes adyacentes debido a la sección de los vasos sanguíneos durante el curetaje, deberá efectuarse el tratamiento de conductos del diente afectado y la evacuación del contenido quístico. esta operación se realiza retrayendo el quiste, es decir, colocando un drenaje de gasa o de goma para dique durante varias semanas y renovándolo semanalmente. Una vez lograda la reducción del tamaño del quiste, se realiza la apicectomía de la manera habitual, sin poner en peligro los dientes adyacentes. Este procedimiento se menciona algunas veces, como marzupialización de la lesión.



## CAPITULO VII

### 7. TERAPIA PULPAR

Al proponer, y luego establecer, un plan de tratamiento debe partirse del punto fundamental descrito en el capítulo anterior: método de diagnóstico clínico.

Tan sólo cuando este se obtiene, es posible instaurar un tratamiento que logre estar acorde con las características observadas durante el procedimiento de diagnóstico.

A continuación se describe el tratamiento que debe efectuarse según cada diagnóstico pulpar posible:

#### 7.1 RECUBRIMIENTO PULPAR INDIRECTO

Se entiende por recubrimiento pulpar indirecto la aplicación sobre la superficie dentinaria de medicamentos o sustancias que tengan como fin primordial la protección de la pulpa dental. Pueden presentarse dos variedades, a saber:

A - El que se hace como base o fondo de una cavidad y cuyo objetivo es el de prevenir la acción tóxica o irritantes de otros materiales de obturación. Así p.e., se utiliza la aplicación, sobre la dentina sana del fondo de una cavidad, de una base de hidróxido de calcio para prevenir la acción tóxica de materiales tales como silicatos, resina, acrílicos, etc. En otras oportunidades, la base o fondo de la cavidad puede evitar el choque térmico y disminuir la

presión de condensación, como sucede cuando se obturan cavidades con amalgama. En un sentido general, su acción principal consiste en proteger la pulpa.

B - El que se hace sobre dentina afectada (conserva la matriz o componente orgánico libre de microorganismos), pero no infectada, en ausencia de exposición pulpar clínica.

Su objetivo es el de buscar la remineralización dentina y/o la producción de dentina reparativa para conservar la vitalidad pulpar y, en consecuencia, la integridad del diente comprometido, sea este decíduo o permanente. (diap. No 15)

El diente debe aparecer normal en cuanto a percusión y movilidad y no puede presentar cambios radiográficos patológicos a nivel peripical. El dolor que relata el paciente debe ser provocado (nunca espontáneo), localizado, agudo y de corta duración y debe desaparecer al suprimir el estímulo (dolor dentina).

La técnica para efectuar un recubrimiento pulpar indirecto tipo A es la convencional que se describe en los procedimientos de operatoria dental, por lo cual se incluye aquí.

La técnica para realizar un recubrimiento pulpar indirecto, cuya finalidad sea la de buscar la remineralización de la dentina afectada, (recubrimiento tipo B) es la siguiente:

#### 7.1.1 Anestesia

En algunos casos no se hace necesaria, de acuerdo con las variantes normales del umbral del dolor.

#### 7.1.2 Buen aislamiento del campo operatorio.

7.1.3 Limpieza superficial de la cavidad con cucharilla y/o fresas redondas de corte liso o baja velocidad.

7.1.4 Colocación, sobre la dentina afectada, de cualquiera de los medicamentos siguientes:

- a) Cemento de óxido de cinc-eugenol (excepto en cavidades demasiado profundas).
- b) Hidróxido de calcio .
- c) Fluoruro de estaño al 10% en aplicación tópicca durante cinco minutos y luego cemento de óxido de cinc-eugenol.

7.1.5 Obturación con "eugenato reforzado". (Adición de polímero de acrílico al cemento de óxido de cinc-eugenol).

7.1.6 Obturación definitiva.

El tratamiento anterior no está indicado en los siguientes casos:

- a) 2/3 ó más de reabsorción radicular (en dientes deciduos)
- b) Reabsorción interna ó externa.
- c) Compromiso de difurcación (en dientes deciduos).

## 7.2 RECUBRIMIENTO PULPAR DIRECTO.

En la literatura dental al recubrimiento pulpar directo se le conoce también con el nombre de "pulp capping" que, fundamentalmente, consiste en colocar un medicamento sobre el tejido pulpar expuesto con el fin primordial de lograr su cicatrización, buscando a su vez la neoformación de dentina reparativa, la cual va a constituir un "puente dentinario".

Cuales han de ser el medicamento y la técnica que deben utilizarse en un recubrimiento pulpar directo, es algo muy discutivo. Aunque varios tratamientos han sido probados con éxito, el mejor es aquel en el cual el odontólogo llega a adquirir un mayor dominio. A pesar de los muchos medicamentos existentes, tales como los antibióticos, el hidróxido de calcio, el formocresol, los corticosteroides, el yodoformo, etc. nos limitaremos a describir

tan sólo dos técnicas: la del hidróxido de calcio y la del formocresol, las cuales, creemos, son las más populares y demás frecuente aplicación en la práctica odontológica.

A- "Puente dentinario" completo.

B- Formación incompleta del puente.

C- Mayor aumento de la sección mostrada en B y donde continúa la formación del puente dentinario.

#### 7.2.1 Recubrimiento pulpar directo con Hidróxido de calcio

Con base en los criterios establecidos en el capítulo III - Diagnóstico pulpar, el hidróxido de calcio está indicado cuando se llega a la conclusión de que se trata de una PULPA VITAL EN ESTADO PATOLOGICO REVERSIBLE. La técnica de aplicación varía de acuerdo con el tamaño de la exposición pulpar y se contemplan dos casos:

##### 7.2.1.1 Primero

Cuando la exposición es pequeña debe controlarse la hemorragia pulpar por medio de torundas secas sin aplicar ningún tipo de presión, para proceder luego a aplicar el hidróxido de calcio hasta lograr cubrir por completo la zona en la cual se expuso la pulpa. Posteriormente puede aplicarse una base que puede ser óxido de cinc y eugenol. Otros prefieren colocar cemento de policarboxilato y encima de éste la obturación definitiva.

Es necesario comprender que lo importante es lograr un campo absolutamente seco, para que el hidróxido de calcio pueda efectuar una acción reparadora sobre el tejido pulpar y pueda decirse que cualquiera de éstos dos materiales, el óxido de cinc-eugenol ó el policarboxilato, controlan bien la filtración marginal, evitando que la saliva penetre al lugar de la exposición e interfiera con el proceso de cicatrización.

Idealmente el orden de los pasos en un recubrimiento pulpar directo con hidróxido de calcio es el siguiente:

- 1- Anestesia, cuando sea necesario.
- 2- Buen aislamiento del campo operatorio.
- 3- Remoción de caries y preparación de la cavidad.
- 4- Visualización de la exposición pulpar.
- 5- Aplicación de torundas secas para controlar la hemorragia.
- 6- Colocación del hidróxido de calcio.
- 7- Cemento de óxido de cinc-eugenol ó de cemento de policarboxilato.
- 8- Obturación definitiva de la cavidad.

Como en cualquier otra obturación debe efectuarse el control de la oclusión tanto en céntrica como en las posiciones de excursión de la mandíbula. Generalmente el post-operatorio es asintomático y cuando se efectúa siguiendo el derrotero descrito, da un alto porcentaje de éxito.

No hay diferencias en cuanto al hidróxido de calcio que se utilice, y todo depende de la popularidad de los distintos productos comerciales. En Colombia es más común el Dycal, mientras que en otros países el material de elección es el Pulpdent, o el Hydrex, o el Calxil, o simplemente el Hidróxido de calcio puro disuelto en agua destilada.

El hidróxido de calcio es una base insoluble que cuando entra en contacto directo con el tejido pulpar produce en la zona de contacto de necrosis de superficie debido a su acción cáustica. Preferiblemente debe aplicarse después de haber logrado la formación de un coágulo, pues su acción cáustica sobre éste sirve de matriz para estimular la neoformación de dentina reparativa a

fin de lograr el "puente dentinario". Esta sustancia no posee efecto bactericida, como tampoco acción volátil, actúa a nivel superficial y su efecto biológico se debe en gran parte a su pH altamente alcalino (aproximadamente 12), el cual favorece el depósito de sales de calcio a su alrededor. El calcio necesario para la formación del "puente dentinario" no proviene de los iones cálcicos presentes en el hidróxido de calcio, sino que es un aporte directo de la sangre que nutre la pulpa. Algunos investigadores reportan que después de la aplicación de este medicamento han podido observar formación de nódulos pulpares.

#### 7.2.1.2 Segundo

Cuando la exposición pulpar es amplia se procede, en lugar de hacer un recubrimiento pulpar directo (pulpcapping), a realizar una técnica conocida como "pulpotomía", que consiste en cortar o amputar la porción coronaria o cameral del tejido pulpar. La parte de la pulpa que queda en el interior del conducto radicular se denomina muñón pulpar y sobre éste se aplica el hidróxido de calcio, para buscar la acción de los odontoblastos en la posterior construcción del "puente dentinario", constituido por dentina reparativa.

Los siguientes son los pasos necesarios para realizar la pulpotomía:

- 1- Anestesia.
- 2- Aislamiento del campo operatorio, preferiblemente con dique o tela de caucho.
- 3- Preparación de la cavidad.
- 4- Remoción del techo de la cámara pulpar.
- 5- Amputación pulpar en su parte coronaria, bien sea por medio de

una fresa redonda grande ó de una cucharilla bien afilada.

- 6- Control de la hemorragia con torundas de algodón.
- 7- Aplicación de hidróxido de calcio.
- 8- Colocación de óxido de cinc-eugenol ó cemento de polycarboxilato
- 9- Obturación definitiva.

Con algunas frecuencias el post-operatorio de esta técnica es algo doloroso y debe recurrirse entonces a la prescripción de analgésicos durante los tres ó cuatro primeros días. El porcentaje de éxito es alto, siempre y cuando el procedimiento se haga con base en un diagnóstico correcto y ciñéndose a la técnica descrita.

En realidad, son pocas las contraindicaciones que existe para el recubrimiento directo o para la pulpotomía; entre las principales pueden mencionarse la presencia de reabsorción radicular extensa con los dientes deciduos, las reabsorciones internas ó externas en los dientes deciduos ó permanentes y el compromiso de las bifurcaciones ó trifurcaciones en dientes deciduos.

#### 7.2.2 Recubrimiento pulpar directo con formocresol

Al igual que con la técnica de hidróxido de calcio es necesario tener un diagnóstico de PULPA VITAL - ESTADO REVERSIBLE, para proceder a aplicar la técnica de formocresol. Radiográficamente puede observarse caries profunda con exposición pulpar. Al examen clínico debe visualizarse la exposición pulpar y comprobar que la pulpa sangra cuando se corta por medio de una fresa redonda grande. A través de la literatura se han conocido diversos procedimientos para aplicar el formocresol. Unos los preconizan en dos citas y otros en una sola; igualmente, luego de aplicar el formocresol, unos colocan óxido de cinc-eugenol y otros prefieren mezclar el

óxido de cinc-eugenol con una gota de formocresol. Con el fin de lograr una mejor orientación del lector y evitarle confusión a través de las muchas técnicas sugeridas, vamos a presentar en forma concisa lo que debe hacerse en el caso de un recubrimiento pulpar directo con formocresol, técnica de una cita.

- 1- Anestesia.
- 2- Aislamiento del campo operatorio.
- 3- Preparación de la cavidad.
- 4- Visualización de la exposición pulpar y comprobación de que la pulpa sangra al ser cortada.
- 5- Control de la hemorragia por medio de torundas de algodón.
- 6- Aplicación de una solución diluida de formocresol por un periodo aproximado de cinco minutos (el color del tejido pulpar cambiará de rojo a café oscuro).
- 7- Comprobación del cambio del color y colocación de una base directamente sobre el tejido pulpar. La más común es la de óxido de cinc-eugenol acompañados de un acetato de cinc.
- 8- Obturación definitiva de la cavidad.

Como en cualquier otro tipo de obturación, debe revisarse la oclusión, tanto en céntrica como en las posiciones de excursión de la mandíbula.

El postoperatorio es prácticamente asintomático y el porcentaje de éxito es francamente alentador, pudiéndose catalogar como desconcertante, pues el obtener resultados positivos en presencia de lesiones tan extensas como las demostradas en las figuras 41 a 45, da una clara evidencia del poder reparador de una solución diluida de formocresol. Lo más significativo de estos resultados es la conservación de la vitalidad pulpar y el mantenimiento del

diente en condiciones fisiológicas normales.

Para hacer énfasis en la bondad y beneficio de ésta técnica, se destaca muy especialmente dos casos clínicos bastante comunes en la práctica odontológica.

El formocresol es una droga que tiene acción coagulante de las proteínas, evitando así que estas se descompongan. Además tiene acción bactericida, no sólo localmente, sino a distancia, pues su volatilidad le permite llevar su acción a lugares distantes del punto en el cual se aplica. Su acción citostática puede reducirse a un simple efecto local si se pone, sólo por unos minutos, en contacto con la pulpa, previniendo de esta manera el daño a las capas más profundas.

Por muchos años este medicamento ha sido tema de discusión en el campo de la terapia pulpar y durante este tiempo su forma de aplicarse ha variado sustancialmente desde 1904, cuando empezó a ser preconizado por Buckley, llegando a ser popularizado en su uso clínico a través de la técnica del Dr. Sweet en 1936. A medida que hubo mayores facilidades de investigación fueron mostrándose poco a poco los efectos nocivos de esta droga, especialmente su acción citostática sobre la como puede ser leído en la tesis de grado de Mansukhani en 1959. Sin embargo otros investigadores continuaron haciendo experimentos con ella, variando el tiempo de acción o de contacto con la pulpa y modificando la concentración inicial presentada por el Dr. Buckley. Es así, como de nuevo se ha abierto una intensa investigación para conocer con procedimientos más exactos, lo que verdaderamente ocurre en la pulpa con su aplicación y cuales son las consecuencias a largo

plazo. Entonces, en esta nueva era del formocresol hay que mencionar a Berger en 1963, a Laos en 1971, a Escobar en 1972, a Loos en 1973, a Tobón en 1973, a Morawa en 1975, a Ranly en 1976 y, finalmente, a Tobón en 1976, quienes han experimentado con formocresol y han demostrado que, modificando su concentración y disminuyendo a cinco minutos el tiempo de aplicación, puede lograrse una acción reparadora de la pulpa.

En cuanto a las contraindicaciones, ellas son las mismas mencionadas para el hidróxido de calcio, es decir excesiva reabsorción radicular, compromiso de bifurcación o de trifurcación en dientes deciduos y presencia de reabsorción interna o externa en deciduos o permanentes.

En síntesis, la investigación actual ha demostrado que el uso tópico de formocreso durante cinco minutos (técnica de una cita), utilizada en dientes con un diagnóstico de pulpa vital en estado reversible, es un tratamiento adecuado, que no causa efecto citostático permanente y que favorece la cicatrización del tejido pulpar. El término "momificación pulpar", ha quedado totalmente abolido.

### 7.3 PULPOTOMIA

#### 7.3.1 Definición

La pulpotomía (pulpa + tome = corte de la pulpa) consiste en la extirpación de la porción coronaria de una pulpa viva expuesta. Cuando la intervención se realiza con éxito, la porción radicular de la pulpa permanece con vitalidad y la superficie amputada se recubre nuevamente con odontoblastos, que forman una capa o "puente" de dentina secundaria que protege la pulpa.

### 7.3.2 Ventajas

Las ventajas reconocidas a la pulpotomía son: (1) No hay necesidad de penetrar en el conducto radicular, lo cual es particularmente ventajoso cuando se trata de dientes de niños con el foramen bien amplio o de dientes de adultos con conductos estrechos. (2) Las remificaciones apicales, cuya limpieza mecánica y obturación es difícil, queda con una obturación natural de tejido pulpar vivo. (3) No existen riesgos de accidentes, tales como rotura de instrumentos, o perforaciones en el conducto. (4) No hay peligro de dañar los tejidos periapicales con medicamentos o instrumentos. (5) Se evitan las obturaciones incompletas o las sobreobturaciones, pues el conducto está obturado con un medio natural muy apropiado, la pulpa. (6) Si la pulpotomía fracasara después de un tiempo de realizada la intervención, todavía podría hacerse el tratamiento de conductos. Durante este lapso, los dientes cuyo ápice no se hubiera formado completamente, habrán tenido oportunidad de completar su desarrollo. (7) La pulpotomía puede realizarse en una sola sesión.

### 7.3.3 Indicaciones

La pulpotomía está indicada: (1) en dientes de niños, cuando el extremo apical aún no ha terminado su formación. En ese caso, tanto la extirpación pulpar como la obturación ofrecen dificultades debido a la amplitud del foramen apical, y la extracción no estaría justificada, por sus consecuencias sobre la erupción de los dientes vecinos y el desarrollo de los arcos dentarios. (2) En exposiciones pulpares de dientes anteriores causadas por la fractura coronaria de los ángulos mesial o distal después de accidentes deportivos, automovilísticos, etc. La dificultad reside

en estos casos en la restauración posterior de la corona, pues al realizar una pulpotomía, generalmente no se tiene el soporte necesario para una retención intracoronaria. (3) Cuando la remoción completa de la caries expondría la pulpa. (4) En dientes posteriores, en que la extirpación pulpar completa sea difícil. Durante el desarrollo de la raíz antes de la calcificación completa de los ápices, no deben escaltimarse esfuerzos para conservar la vitalidad de la porción apical de la pulpa. Aunque sólo permanezcan con vitalidad 3 ó 4 mm de tejido pulpar apical, la raíz continuará formándose hasta su completo desarrollo (apicogénesis). La pulpotomía debe realizarse únicamente en casos de pulpa sanas, con hiperemias persistentes, o pulpas ligeramente inflamadas. Las contraindicaciones tanto para el recubrimiento pulpar como para la pulpotomía, son las siguientes: (1) sensibilidad al calor y frío, o presencia de una odontalgia; (2) sensibilidad a la percusión o palpación; (3) alteraciones radiográficas periapicales; (4) constricción acentuada de la cámara pulpar o del conducto radicular.

En la pulpotomía, como en cualquier intervención endodóntica, es indispensable trabajar en un campo estéril aislado con dique, con instrumentos esterilizados, y observar todos los principios de la asepsia.

#### 7.3.4 TECNICA

Debe formarse una radiografía para determinar el acceso a la cámara pulpar, la formación y el tamaño de los conductos radiculares, el estado de los tejidos peripicales y otros aspectos pertinentes al caso por tratar. Se prueba la vitalidad del diente y se anota el

número en que se obtiene respuestas. Se anestesia el diente con un anestésico local, empleando anestesia regional o infiltrativa. Se coloca el dique, y se esteriliza el campo operativo con un antiséptico adecuado. Con excavadores o fresas se remueve la mayor cantidad posible de dentina cariada, teniendo cuidado de no contaminar la pulpa, con una exposición inmediata. Cuando se emplea una fresa, se la accionará a bajar velocidad y se la mantendrá sobre el diente sólo unos instantes cada vez, para evitar el sobrecalentamiento de la pulpa; si trabajara a gran velocidad, podría generar calor suficiente para causar un daño irreparable a la pulpa a menos que se emplee el atomizador de agua. Debe tenerse gran cuidado fresar un diente bajo anestesia local, pues la vasoconstricción causada por la epinefrina de la solución anestésica perturba temporalmente el metabolismo normal. Además, deben tomarse precauciones pues no se debe olvidar que un paciente anesteciado no puede avisarnos que está sintiendo dolor en el diente por el recalentamiento. Descuidar este principio, es buscar el fracaso desde el comienzo. (diap. No 16)

Una vez removido el tejido cariado, se esteriliza la cavidad con cresantina u otro antiséptico. Luego, se obtiene acceso a la cámara pulpar a través de líneas rectas, para lo cual se comienza por el punto de exposición y se remueve todo el techo de la cámara con una fresa estéril. Cuando se presenta hemorragia, puede detenerse con una bolilla de algodón estéril seca o impregnada en una solución de epinefrina. Se extirpa la porción coronaria de pulpa con excavador grande estéril en forma de cucharilla, o con una cureta para periodoncia. Para la remoción del tejido pulpar, es preferible una cucharilla de cuello largo a la fresa, pues

permite un corte más preciso entre la porción coronaria y la radicular del tejido pulpar. No obstante, en los dientes anteriores en los cuales la cámara pulpar es pequeña y se continúa con el conducto sin límites precisos, puede necesitarse una fresa para extirpar la pulpa coronaria. En los dientes posteriores, se debe remover toda la porción pulpa contenida en la cámara, hasta la entrada de los conductos; en los anteriores, se extirpará hasta el tercio medio del conducto, sin extenderse más. Muchas veces se requieren excavadores de cuello extra largos para alcanzar el piso de la cámara y eliminar los restos adheridos al mismo.

Se lava la cámara pulpar abundantemente con agua estéril, con agua oxigenada. Cuando se emplea el agua oxigenada, al ponerse en contacto con la sangre proveniente del muñón pulpar, se forma abundante cantidad de espuma. Se seca luego la cámara pulpar con algodón estéril y se examina si han quedado restos de tejido pulpar. La hemorragia puede controlarse con bolillas grandes de algodón estéril, dejadas en contacto con el muñón pulpar durante dos o tres minutos o bien impregnadas de epinefrina. Se aplica luego el hidróxido de calcio sobre la pulpa amputada, en forma de polvo o de pasta. Ambos métodos son eficaces para estimular la formación de una barrera dentinaria.

El hidróxido de calcio puede aplicarse llevándolo en el extremo estéril de un portaamalgama y proyectando el polvo comprimido dentro de la cámara pulpar en contacto directo con la superficie de la pulpa amputada.

La cámara pulpar se llenará hasta una profundidad por lo menos de 1 a 2 mm. A continuación se le colocará una base de cemento de óxido de zinc-eugenol o de fosfato de zinc. No se requiere ningún

intermediario, pues la acidez del fosfato de zinc es neutralizada por el hidróxido de calcio.

El cemento de fosfato de zinc se colocará directamente sobre el hidróxido de calcio, siempre que éste tenga un espesor mínimo de 1 mm. Se retira el dique y se controla la oclusión. Se tomará una radiografía inmediatamente después de la intervención para comparar con otras futuras de control. Transcurrido un mes, si el test pulpar eléctrico responde dentro de los límites normales y el diente no ha presentado molestias, se puede preparar una cavidad removiendo algo del cemento y colocar luego una obturación definitiva.

Veamos un esquema de la técnica de la pulpotomía:

1. Probar la vitalidad del diente y registrar el índice numérico de respuestas en la ficha del paciente. Se da por sentado, que se ha tomado una radiografía preoperatoria.
2. Anestésiar el diente con anestesia por infiltración o regional.
3. Colocar el dique y esterilizar el campo operatorio.
4. Remover el tejido cariado, con fresas o excavadores reesterilizados y limpiar la cavidad abundantemente con cresatina. Secar.
5. Obtener acceso a la cámara pulpar a lo largo de líneas rectas y remover el techo.
6. Remover la porción coronaria de la pulpa, confinada en la cámara pulpar con un excavador estéril grande. En dientes anteriores, si no pudiera alcanzarse todo el tejido pulpar con excavadores, emplear fresas con rotación lenta. No perturbar el tejido pulpar alojado en el conducto.
7. Limpiar la sangre y restos existentes en la cámara pulpar e

irrigar con una jeringa que contenga una solución salina estéril o anestésica.

8. Cohibir la hemorragia con una bolilla de algodón estéril, dejándola tres minutos. En caso necesario, emplear solución de epinefrina al 1 : 100.

9. Secar la cavidad y la cámara pulpar. Aplicar hidróxido de calcio en polvo con un portaamalgama, o en pasta.

10. Poner el hidróxido de calcio en contacto íntimo con la pulpa amputada taponando muy suavemente con una bolilla de algodón estéril. Remover el exceso con un escavador.

11. Obturar el resto de la cámara pulpar y la cavidad con cemento de fosfato de zinc, sin ejercer presión.

12. Transcurrido un mes, en ausencia de síntomas clínicos, probar la vitalidad pulpar. Para obtener una respuesta puede requerirse un poco más de corriente. Si el diente no respondiera al test térmico o eléctrico, la intervención deberá considerarse fracasada; se removerá la pulpa radicular y se tratará el diente tal como se describe en el capítulo de Pulpectomía. Si respondiera dentro de los límites normales, podrá colocarse la obturación permanente. Se verificará la vitalidad pulpar cada seis meses, durante un periodo de dos o tres años y se tomarán radiografías en forma periódica.

#### 7.3.5 PULPOTOMIA CON FORMOCRESOL

Consiste, esencialmente, en extirpar la porción coronaria de la pulpa hasta la entrada de los conductos, cohibir la hemorragia, y aplicar luego una bolilla, de algodón humedecida en formocresol durante cinco minutos por lo menos. Luego se recubre la pulpa amputada con cemento cremoso y espeso, preparado con una mezcla de óxido de zinc y partes iguales de formocresol y eugenol. Como

base, se coloca un cemento de fraguado rápido, y a continuación se efectúa una obturación de amalgama. Una variante de esta técnica consiste en: (1) dejar un algodoncito humedecido con formocresol durante tres o cuatro días como máximo, y (2) emplear el cemento corriente de óxido de zinc-eugenol en contacto con el tejido pulpar, en lugar del cemento de formocresol. (diap. No17)

La pulpotomía con formocresol, también denominada pulpotomía terapéutica, proporciona según estimaciones diversas, entre un 71 a 97 por ciento de éxitos; para aplicar este método es necesario seleccionar los dientes y ajustarse a las siguientes condiciones: (1) vitalidad pulpar; (2) campo aséptico; (3) posibilidad de preparar una cavidad suficientemente amplia para visualizar claramente la entrada de los conductos; (4) medicación altamente bactericida; y (5) que estimule la cicatrización pulpar. Este tipo de intervención no debe realizarse en dientes con antecedentes de dolor espontáneo, que hayan presentado sensibilidad a la percusión, con lesiones periapicales, o reabsorción radicular extensa.

El efecto del formocresol consistiría en la destrucción y fijación de las células tisulares y de los microorganismos, en caso que los haya, con necrosis por coagulación en la zona inmediata a su aplicación y consecuencias menos serias en los tejidos adyacentes. El tejido removido en una zona más distante del lugar de la aplicación, no sufre alteraciones o es afectada ligeramente.

#### 7.4 BIOPULPECTOMIA

La pulpectomía o extirpación de la pulpa, consiste en la remoción completa de una pulpa viva normal o patológica, de la cavidad pulpar de un diente. La pulpa dental se inflama, es respuesta

frente a un agente agresor que puede o no estar localizado en la superficie pudiendo o no estar representado por microorganismos. Patógenos. La pulpa se inflama pero no se infecta en su interior. Estas situaciones se observan clínicamente cuando abrimos la cámara pulpar y vemos el aspecto macroscópico vital del tejido, de consistencia normal, congestionado y que presenta un sangrado abundante y rutilante. (diap. No 18)

#### 7.4.1 Indicaciones

Las indicaciones de la biopulpectomía son: (1) pulpitis; (2) exposición pulpar por caries, atrición, erosión, abrasión o traumatismo; (3) extirpación pulpar intencional para colocar una corona o un puente.

La biopulpectomía requiere un conocimiento especial de la anatomía de los conductos y una gran dilitación, para trabajar con instrumentos delicados en una zona tan pequeña como es el conducto radicular. Quizá no se tenga bien presente que al extirpar una pulpa se provoca un desgarramiento dejando una herida lacerada. Como reacción se produce una hemorragia, inflamación y reparación. Que el dolor se presente con tan poca frecuencia después de una biopulpectomía se debe, más a la bondad de la naturaleza, que a la habilidad del dentista.

Durante la biopulpectomía debe hacerse todo lo posible para evitar la infiltración de sangre en los conductillos dentinarios, pues ésta es una de las principales causas de coloración del diente. El lavado frecuente del conducto radicular y de la cámara pulpar con agua oxigenada, ayudará a evitar la difusión de sangre en los conductillos dentinarios donde, probablemente, se coagulará y originará después el oscurecimiento posterior de la corona.

Como la extirpación de una pulpa viva es una intervención muy temida por algunos pacientes, debe hacerse todo lo posible para que resulte indolora.

Cuando una pulpa queda expuesta en virtud de un proceso de caries, su superficie generalmente ya está infectada. Aún en el caso de tener ya pequeños abscesos localizados, las bacterias ya están comúnmente confinadas a los tejidos infectados y a la parte de la pulpa localizada en los conductos radiculares mientras que los tejidos del periapice a pesar de esta se mantiene estériles, aunque estén reaccionalmente inflamados.

Si el tejido está infectado deberá ser removido. Si el tejido está afectado por los productos bacterianos de la colonia microbiana de su superficie y no invadido por un gran número de elementos patógenos, la terapéutica deberá dirigirse hacia la remoción de la colonia superficial que es la fuente de tóxicas y no a la destrucción de tejidos subyacente, que es el capaz de un proceso de reparación.

Combatida está infección superficial, las bacterias eventualmente llevadas al conducto radicular tendrán poca importancia, por otra parte, el uso indebido de soluciones bacteridas y por lo tanto citotóxicas, podrá representar el fracaso en la reparación apical y periapical, por injuria química.

La reparación del tejido inflamado apical y periapical, se produce cuando se preserva la vitalidad del muñon pulpar, Sustancias irrigadoras como el hipoclorito de Na al 4-6%, durante 48 horas en el interior del conducto, el muñon pulpar es destruido y se produce un marcado infiltrado inflamatorio en el periodontal apical.

En estudios hechos, el único medicamento, capaz de preservar el

muñon pulpar, es la asociación de corticoesteroide antibiótico, ya que preservó la vitalidad de dicho tejido.

Una vez combatido la infección superficial de la pulpa, y obtenida, en consecuencia una penetración aséptica del conducto radicular, no se justifica el empleo de sustancias bactericidas, y por lo tanto, citotóxicas durante el tratamiento endodóntico de los dientes con vitalidad pulpar, ni como soluciones irrigadoras, ni mucho menos como apósito.

De este modo estarían indicadas las siguientes soluciones irrigadas:

Detergente amiótico (tergento)

Agua de cal

Suero fisiológico.

Se debe también utilizar una instrumentación atraumática, una técnica de obturación que respete el muñon pulpar y un material obturador no irritante preservándose, la vitalidad, y estimulando y permitiendo la aparición de la neoformación cementaria, constituyéndose la llamada "obturación biológica" del conducto radicular, conclusión ideal de un tratamiento endodóntico.

Con relación a la instrumentación, ésta deberá estar limitada "al campo de acción del endodoncista", es decir, al conducto dentinario situado radiográficamente 0 1 o 2 mm del foramen apical, para no traumatizar el muñon pulpar. (diap. No 19)

La obturación del conducto radicular, biológica y preferentemente, deber, realizarse en la misma sesión del tratamiento.

Uno de los corticoesteroides/ antibiótico usado como apósito, es el otosporin /we/ come S.A) para ser empleado en las bropulpectomías por no ser irritante, por preservar la vitalidad del muñon pulpar y

para los tejidos periapicales, en mayor o menor medida.

Al igual que el hidróxido de calcio a mostrado excelentes propiedades biológicas. Y se toma este material como uno de los más indicados para ser llevado a la profundidad del conducto radicular para entrar en contacto con el muñon pulpar, ya que esta sustancia preserva la vitalidad de este tejido, estimula y adelanta la neoformación cementaria apical.

#### 7.5 NECROPULPECTOMIA

La necrosis es la muerte de la pulpa, significando esto la cesación de los procesos metabólicos de este órgano, con la consiguiente pérdida de su estructura, así como de sus defensas naturales.

Una vez vencidas las defensas naturales de la pulpa, los microorganismo se multiplican rápidamente, desarrollandose un intensa actividad química con liberación de enzimas, tales como las colágenosas, que destruyen las fibras, la hialuronidasa, que destruyen las nucleasa, que desorganizan y destruyen la sustancia fundamental del los tejidos e impiden los intercambios metabólicos. Al mismo tiempo los microorganismos atacan además por liberación de tóxicos, que destruyen el tejido pulpar y como resultado se tiene una pulpa necrosada, en descomposición, en desintegración e infectada. (diap. No 20)

La finalidad del tratamiento endodóntico, en estos casos, es neutralizar los productos tóxicos, así como también combatir el número y la virulencia de los microorganismos situados en el conducto radicular. Este objetivo es alcanzado por medio de agentes bactericidas utilizados como coayudante de la preparación biomecánica (soluciones irrigadoras) y aplicaciones tópicas (antisépticos) durante la llamada fase de desinfección.

### 7.5.1 Preparación biomecánica

Aspectos bacteriológicos relacionados con las soluciones irrigadoras

Las soluciones bactericidas empleadas para la irrigación de los conductos radiculares de los dientes despulpados, infectados o ambas cosas, son los compuesto halogenado.

En pruebas bacteriológicas obtenidas después de una preparación biomecánica completada con la irrigación con soda clorada y agua oxigenada, daban resultados negativos, es decir, no había presencia de bacterias. Esto concluye que una buena preparación biomecánica desempeña un importante papel en la desinfección pero no pone al conducto radicular en condiciones de ser obturado. Reduce parcial y temporalmente la cantidad de microorganismos, debiendo ser, coadyudado por los agentes antimicrobianos empleados en la llamada "fase de desinfección, justamente para que estos agentes puedan actuar sobre las bacterias que escaparon de la acción de aquella preparación, ya que estaban en zonas inaccesibles a su acción. Por eso la necesidad de la aplicación tópica de un medicamento entre las sesiones del tratamiento. (diap. No 21)

Las grandes investigaciones han considerado las propiedades de los detergentes amióticos y del hipoclorito de sodio al 4-6% de cloro liberable por 100 ml conteniendo un porcentaje del 93.7% de resultados negativos.

También se usa una asociación de RC- Pre constituida por EDTA (ácido etilendiaminotetra acético, que es un agente quelante), peróxido de úrea (agente bactericida) y una base "carbowax " (vehículo). Fue usado juntamente con una soda clorado doblemente concentrada. Las pruebas bacteriológicas realizadas demostraron que

un 94% era negativa. (diap. No 22)

### 7.5.2 Preparación biomecánica

#### Aspectos biológicos relacionados con las soluciones irrigadoras

Las más variadas sustancias y soluciones irrigadoras han sido utilizadas durante la preparación biomecánica de los conductos radiculares de un modo genral, en la actualidad, grupo más utilizado por la gran mayoría de los clínicos para este fin es el de los antisépticos, más específicamente el de los halógenos.

Los antisépticos en general carecen de propiedades selectivas, que viene a ser la propiedad que una sustancia tiene de agredir a un microorganismos dado; preservando así las células del huésped, es de esperar que a medida que una solución se toma más antibacteriana, tanto más irritante se volverá para los tejidos orgánicos del huésped, teniendo en vista su potencial agresivo inespecífico.

La reparación de la herida periapical depende siempre del estado de salud de los tejidos, razón por la cual es uso abusivo de la medicación antiséptica, que no es raro, perjudica ese proceso dado que el problema se transfiere a los tejidos periapicales, por difusión de los agentes utilizados en esa zona.

Una solución capaz de disolver la pulpa puede igualmente disolver el ligamento periodontal, dado que ambos tejidos estudiados el, líquido de Dakin se mostró con el mejor compartimiento biológico, probablemente debido a su pequeña cantidad de cloro liberable en 100 ml de solución (0,5%). La soda clorada, por liberar una cantidad mayor de cloro en este mismo volumen de solución (15%), se presenta con un alto potencial de irritación en los tejidos

orgánicos.

Es indiscutible la necesidad del uso de soluciones bactericidas en las necropulpectomías, pero también es fundamental la observación de los principios biológicos que deben regir el tratamiento endodóntico, o sea, la observación de un respeto, absoluto en relación a los tejidos vivos periapicales.

Tratándose, sin embargo, de procesos crónicos con alteraciones periapicales de larga duración, como en el caso de los granulomas, los abscesos crónicos y los quistes, en que ya hubo tiempo para la proliferación y la propagación bacteriana, con intensa infiltración de microorganismos en los conductillos dentarios y la ramificaciones del conducto radicular, estarían indicadas las soluciones bactericidas enérgicas, que por orden de opción son:

- RC-Prep con soda clorada doblemente concentrada
- Endo PTC Con líquido de Darkin
- Soda clorada/ agua oxigenada a lo v/ soda clorada.
- Soda clorada/ aspiración.

Se recomienda la aplicación tópica de aposito entre sesiones, en el tratamiento de los conductos radiculares de los dientes despulpados e infectados, principalmente en los casos que presentan una reacción periapical crónica.

Con relación a la obturación del conducto radicular, seguimos la misma orientación observada en los biopulpectomías.

## CAPITULO VIII

### 8. OBTURACION DEL CONDUCTO

Finalidad de la obturación radicular es obliterar el conducto y descartar toda puerta de acceso a los tejidos periapicales. Por qué es necesaria la obturación completa del conducto? Tres son las razones de esa necesidad: 1) Para impedir que cualquier microorganismo que pudiera alcanzar los tejidos periapicales durante una bacteriemia transitoria se aloje en la porción no obturada del conducto, donde podría instalarse e irritar el tejido epitelial. 2) Si el conducto estuviera completamente obturado apical y lateralemente, los microorganismos, en el caso que hubiera alguno, quedarán encerrados en los canalículos dentinarios entre el cemento y la obturación, donde no podrían sobrevivir. Una tercera razón podría darse en esta época de vuelos a grandes alturas: la erodotalgia, resultante de la presión de aire o de los gases retenidos en el conducto radicular.

#### 8.1 MATERIALES DE OBTURACION

Las pastas pueden ser de dos tipos: blandas o duras. En general están compuestas por una mezcla de varias sustancias químicas a las que se agrega glicerina, Por lo común, son fáciles de introducir en el conducto, pero pueden sobrepasar el foramen apical con mucha facilidad y son porosas. La base de la mayor parte de las patas para obturación de conductos es el óxido de zinc con el agregado de

glicerina o de un aceite esencial. Algunas patas se colocan con el deliberado propósito de sobrepasar el foramen apical, donde se dice que ejercen una acción estimulante sobre los tejidos periapicales, acelerando la reparación.

La finalidad de la obturación es reemplazar la pulpa destruida o extirpada por una sustancia inerte, capaz de lograr un cierre hermético, para evitar una infección posterior, a través de la corriente sanguínea o de la corona del diente. Un material ideal de obturación para conductos debe satisfacer los siguientes requisitos: 1) ser fácil de introducir en el conducto; 2) obliterar el conducto tanto en diámetro como en longitud; 3) no sufrir contracción después de colocado; 4) ser impermeable a la humedad; 5) ser bacteriostático o, por lo menos, no favorecer el crecimiento bacteriano; 6) ser radiopaco; 7) no colorear el diente; 8) no irritar el tejido periapical; 9) ser estéril o de fácil y rápida esterilización inmediatamente antes de colocarlo; 10) ser fácil de remover del conducto en caso de necesidad.

La gutapercha, no siempre se la introduce fácilmente en el conducto radicular, ni siempre cierra lateralmente el conducto aunque logre el cierre apical, a menos que se la emplee conjuntamente con un cemento. Por otra parte, es un material de obturación satisfactorio, por cuanto no sufre contracción una vez colocada, a menos que se la use con un solvente; es impermeable a la humedad; no favorecer el desarrollo bacteriano; no irrita el tejido periapical, excepto cuando se la somete a presión; es radiopaca; no mancha la estructura dentaria; puede mantenerse estéril por inmersión en una solución antiséptica; y puede ser fácilmente retirada del conducto, en caso necesario. La obturación de

conductos radiculares con conos de plata, presenta dos inconvenientes:

- 1) El extremo grueso del cono, una vez probado y ajustado en el conducto, debe recortarse a nivel del piso de la cámara pulpar antes de cementar el cono en el conducto.
- 2) Es difícil retirar del conducto con cono de plata, si eso llegara a ser necesario.

### 8.2 CUANDO OBTURAR EL CONDUCTO RADICULAR

Si el diente no presenta ningún síntoma y no hubo periodontitis desde la última curación; si el exudado periapical que drena en el conducto no es excesivo; si hubo con anterioridad una fisula que ha cerrado completamente; y si el cultivo obtenidos dieron resultado negativo, el conducto radicular puede ser obturado. Está totalmente contraindicado oturar un conducto, si el diente est, sensible (indicando la presencia de una periodontitis) o no se ha obtenido un cultivo negativo.

### 8.3 CONOS DE GUATAPERCHA

La gutapercha es una exudación lechosa coagulada y refinada de ciertos árboles indígenas del archipiélago malayo. Por su composición química y algunas características físicas se asemeja al caucho. La cantidad de la gutapercha que se ofrece en el comercio dental, depende del proceso de refinación y de las sustancias mezcladas a ella, tales como el óxido de zinc. Es flexible a temperatura ambiente y se torna plástica sólo al alcanzar los 60°C. Por esta razón, no es plástica cuando está condensada en el conducto radicular. El agregado de un aceite esencial, como el eucalipto, en el que la gutapercha es ligeramente soluble, torna plástica su superficie. La gutapercha es muy soluble en

cloroformo, éter y xilol. Estos solventes se emplean conjuntamente con ella, sea durante el proceso de la obturación o para retirar una obturación de gutapercha del conducto. (diap. No. 23)

Los conos de gutapercha se componen esencialmente de óxido de zinc (60 a 70 por ciento), gutapercha refinada pura (20 a 25 por ciento), una sal metálica pesada aumentar la radiopacidad, y una pequeña cantidad de cera o resina.

#### 8.4 METODOS DE OBTURACION CON GUTAPERCHA

Hay varios métodos para la obturación del conducto radicular. Algunos emplean elemento, soluciones o pastas juntamente con un cono único de gutapercha, mientras otros emplean varios conos (condensación lateral, o secciones de conos de gutapercha (seccional).

##### 8.4.1 Método de cono único

La técnica para obturar un conducto con un cono único de gutapercha y cemento para conductos, es básicamente la siguiente: se observa en la radiografía la longitud, el recorrido y el diámetro del conducto preparado mecánicamente y se lecciona un cono de gutapercha estandarizado que corresponda el tamaño después de un ensanchado. Se corta la extremidad gruesa del cono según la longitud conocida del diente. Se coloca el cono en el conducto y si su extremidad gruesa queda al mismo nivel que la superficie incisal u oclusal del diente, la punta del cono debe llegar hasta la altura del ápice. Se toma una radiografía para verificar la adaptación lateral y apical del cono. Si sobrepasa el foramen apical, se corta el excedente. Si no llega, a él, se ensancha el conducto hasta que el instrumento del mismo número penetre holgadamente. Si inserta el cono de gutapercha en el conducto, y

su extremo grueso quedará entonces levemente por encima del nivel de la superficie incisiva u oclusal. Una vez adaptado, se mezcla el cemento de conductos hasta lograr una consistencia homogénea, espesa y filamentososa, usando una espátula y una loseta estéril.

Con un atacador flexible para conductos, una punta absorbente o un escariador, se aplica el cemento a las paredes del conducto. Se repite la operación hasta que el conducto quede bien revisado con cemento. A continuación se pasa el cono sobre el cemento, hasta que su mitad apical quede cubierta, y se lo lleva al conducto con una pinza para algodón hasta que el extremo grueso quede a la altura de la superficie incisiva u oclusal del diente. (diap. No. 24)

#### 8.4.2 Método de condensación lateral

Cuando el conducto es amplio o se ensancha en dirección apical y no puede ser obturado con un cono único de gutapercha, como ocurre en algunos dientes anteroposteriores de personas jóvenes, o cuando tiene forma oval, como sucede en los caninos y premolares superiores, se emplean varios conos de gutapercha, comprimiéndolos unos contra otros y contra las paredes del conducto, por el método de condensación lateral. La pared del conducto y el cono primario se cubre con cemento, pero no los conos secundarios adicionales insertados en el conducto. (diap. No. 25)

El método de condensación lateral para obturar los conductos radiculares, no sólo oblitera los espacios existentes entre paredes del conducto y el cono de gutapercha, sino que debido a la presión ejercida, tiende también a cerrar los conductos accesorios en los tercios apical y medio de la raíz. Esta técnica es preferible a la del cono único.

La técnica de condensación lateral para obturar un conducto es la

siguiente: seleccionar un cono de gutapercha estandarizado que haga un buen ajuste apical, y proceder como el método del cono único.

Corta la extremidad gruesa del cono a la longitud adecuada y colocarlo en el conducto. Tomar una radiografía para verificar la adaptación del cono y hacer las correcciones necesarias respecto de la longitud. Es conveniente que la punta del cono llegue sólo hasta 1 mm antes del ápice, pues la presión utilizada para condensar los conos secundarios podría empujar ligeramente el cono principal a través del foramen apical. Colocar el cono de gutapercha en alcohol para mantenerlo estéril.

Cubrir la pared del conducto con cemento. Retirar el cono del alcohol y dejarlo secar al aire, Cubrirlo con cemento e introducirlo en el conducto hasta que su extremo grueso quede a la altura de la superficie incisal u oclusal del diente, Con un espaciados Star D11, se condensa el cono contra las paredes del conducto. Mientras se retira el espaciador con un movimiento en arco hacia uno y otro lado, se coloca un cono por el espaciador. Es aconsejable retirar el espaciados con la mano izquierda e insertar el cono con la derecha, siguiendo la misma dirección en que estaba puesto el espaciador. Cortar el extremo grueso de los conos con un instrumento caliente y retirar el exceso de guta y de cemento de la cámara pulpar. Finalmente tomar una radiografía de la obturación terminada.

#### 8.4.3 Método de condensación vertical

Este método, denominado también "método de la gutapercha caliente", fue introducido por Schilder con el objeto de obturar los conductos accesorios, accesorios, además del conducto principal. En la

condensación vertical la gutapercha es ablandar por el calor y la presión se aplica en dirección vertical, a fin de obturar toda la luz del conducto mientras la gutapercha se mantiene en estado plástico. Esta plasticidad permite la obturación de los conductos accesorios con guta o con cemento. Este método de obturación requiere una amplia entrada al conducto y una conicidad gradual del mismo, para que la presión pueda aplicarse sin correr el riesgo de forzar la gutapercha apicalmente. (diap.No.26)

La técnica para la limpieza y la preparación del conducto para la recepción de la gutapercha caliente y su condensación final han sido descritas por Schilder. Son requisitos esenciales: 1) que haya conicidad gradual desde la entrada del conducto hasta el ápice radicular 2) su preparación se hará de manera que mantenga la forma del conducto original; 3) no debe alterarse ni la forma ni la posición del foramen apical; 4) el foramen apical debe ser pequeño para que el exceso de gutapercha no sea forzado a través de él durante el proceso de la condensación vertical.

Esencialmente, los pasos de la técnica son los siguientes; 1) adaptar un cono en el conducto de la manera habitual; 2) recubrir las paredes del conducto con una capa fina de cemento para conductos; 3) cementar el cono; 4) cortar el extremo coronario del cono con un instrumento caliente; 5) calentar al rojo un "portador de calor", como un espaciador, y presionarlo inmediatamente dentro del tercio coronario de la gutapercha; 6) al retirar el espaciador del conducto, se remueve parte de la gutapercha; 7) aplicar presión vertical con un atacador, empujando el material plástico en dirección apical; 8) la aplicación alternada del espaciador caliente en la gutapercha seguida de la

presión ejercida por los atacadores fríos, producirá una condensación "en forma de onda" de la gutapercha caliente por delante del atacador que: a) sellará los conductos accesorios, y b) cerrará la luz del conducto en las tres dimensiones, a medida que se aproxima al tercio apical; 9) el remanente del conducto se obturará con secciones de gutapercha caliente, condensado cada una, pero evitando que el espaciador caliente arrastre la guta.

#### 8.4.4 Método del cono invertido

Cuando el ápice del diente no ha terminado su formación y el foramen apical es muy amplio, como sucede en los dientes anterosuperiores de personas jóvenes, se puede usar el método del cono invertido. Se coloca un cono de gutapercha con su extremo grueso dirigido hacia el ápice y se condensan luego conos adicionales a su alrededor, de la manera habitual. Se cubre con cemento las paredes del conducto y la superficie del cono y se inserta éste hasta la altura correcta. A continuación se ponen conos adicionales alrededor del cono invertido como se describió en el método de condensación lateral, hasta obturar la totalidad del conducto. (diap. No. 27)

#### 8.4.5 Técnica del cono enrollado

Cuando el conducto radicular es amplio, pero las paredes son más bien paralelas, la forma cónica de los conos de gutapercha que se expenden en el comercio no permite su ajuste adecuado en el conducto.

En estos casos, es necesario enrollar 3 o más conos sobre una loseta de vidrio entibiada, a fin de obtener un cono de gutapercha grueso de diámetro uniforme. Otro método consiste en enrollar los conos de gutapercha sobre una loseta fría con un espátula ancha

previamente calentada.

Si no resulta suficientemente rígido para probarlo en el conducto, se lo puede enfriar con un chorro de cloruro de etilo. El cono terminado debe esterilizarse en alcohol, que también ayuda a enfriarlo y a darle mayor rigidez; entonces está listo, para ser probado en el conducto. El cono debe adaptarse en un conducto húmedo; es decir, inmediatamente después de haberlo irrigado para evitar que se adhiera a sus paredes, dificultando su retiro. Si el cono fuera muy grueso para alcanzar el ápice, puede ser necesario enrollarlo más hacerlo más delgado. Si no tuviera suficiente grosor, se agrega un cono delgado de gutapercha y se lo enrolla según la técnica descrita.

#### 8.4.6 Técnica seccional

La técnica seccional puede emplearse para obturar el conducto en su totalidad o sólo parcialmente, cuando se planea emplear el diente para un anclaje intrarradicular, por ejemplo, un muflon de oro para una "jacket crown" o una corona Richmond. Mediante este método, el conducto se obtura con una o con varias secciones de un cono de gutapercha. Seleccionando primero un atacador para conductos que pueda introducirse hasta 3 ó 4 mm de ápice se coloca en él un tope de goma. Se desliza entonces el tope de goma, de manera que el atacador con el trocito de gutapercha adherido, se corresponda con la longitud del diente. Es llevado hasta el ápice el fragmento de gutapercha, previa inmersión en eucaliptol. Se gira el atacador en arco con un movimiento de vaivén hasta despegarlo del cono. Mediante una radiografía hay que verificar el ajuste del cono; si es satisfactorio, pueden agregarse nuevos trocitos de gutapercha hasta obturar totalmente el conducto, condensando cada sección

sobre la anterior. Si hubiera que colocar un anclaje intrarradicular, se empleará sólo la primera sección, es decir, la sección apical del cono de guta. (diap. No. 28)

#### 4.4.7 Técnica de la cloropercha

La cloropercha es una pasta que se prepara disolviendo gutapercha en cloroformo. Se la emplea junto con un cono de gutapercha. Los partidarios de este método sostienen que logran una mejor adaptación de la guta contra la pared de conducto y que frecuentemente se obturan también los conductos laterales.

Si se la emplea en exceso, sobreposaría el foramen apical e irritaría los tejidos periapicales. La cloropercha se prepara disolviendo en cloroformo suficiente cantidad de gutapercha en láminas, hasta obtener una solución cremosa. Cuando la superficie del cono se ha ablandado, se lo lleva al conducto; la cloropercha formada en su superficie se emplea para cubrir las paredes del conducto. Retirar este cono de gutapercha, descartarlo y emplear otro nuevo para hacer la obturación. Este método es apropiado únicamente para obturar conductos relativamente amplios.

#### 8.5 CEMENTOS PARA CONDUCTOS

Para la obturación radicular debe usarse un cemento adecuado para conductos, juntamente con el cono de gutapercha o del plata. En cierto modo, la obturación del conducto con el cono de gutapercha o de plata se asemeja a la incrustación que obtura una cavidad, en la que el cemento sirve para retener la obturación y compensar el pequeño espacio existente entre ella y la pared del conducto. El cemento o sellador constituye una parte importante de la obturación. (diap. No. 29)

Los requisitos para un buen cemento para conductos son los

siguientes: 1) el cemento deberá ser pegajoso cuando se mezcle, a fin de procurar buena adhesión a las paredes del conducto una vez fraguado; 2) deberá proporcionar un sellado hermético; 3) deberá ser radiopaco par que pueda verse en la radiografía; 4) las partículas del polvo deben ser muy finas para que puedan mezclarse fácilmente con el líquido; 5) no se contraerá durante el fraguado; 6) no alterará el color del diente; 7) será bacteriostático, o por lo menos, se favorecerá el desarrollo bacteriano; 8) fraguará lentamente; 9) sera insoluble en los líquidos histicos; 10) deberá ser tolerado por los tejidos, es decir, que no irrite los tejidos periapicales; 11) deberá ser soluble en los desolventes, en caso de que sea necesario remover la obturación del conducto.

#### 8.5.1 Cemento de óxido de zinc-resina

Las características del fraguado del cemento varían de acuerdo con los ingredientes usados, la humedad presente en el polvo de óxido de zinc, y hasta con el grado de humedad ambiental en el momento de preparar el polvo o de mezclar el cemento, pues cuanto más humedad contenga, más rápidamente fragurá el cemento.

Una vez mezclado el cemento se lo llevará al conducto en una sonda lisa de punta roma y estéril, en una punta absorbente, o en un escariador, con un movimiento de rotación invertido. Primero se cubren las paredes con un movimiento lateral de rotación llevando el material despacio hacia el ápice. Después, con un movimiento lento de bombeo se procura obturar completamente la porción apical, y al mismo tiempo desalojar el aire que pudiera haber quedado retenido en el cemento.

Es preferible introducir una cantidad muy pequeña cada vez, a lo largo de la pared del conducto y repetir la maniobra 2 ó 3 veces y

después de revestida la pared, se cubre también el cono de guta o de plata con una capa delgada de cemento hasta su mitad apical y se lo introduce en el conducto hasta la altura previamente establecida.

#### 8.5.2 AH 26

El AH 26 es una resina apòxica que contiene un endurecedor atòxico. El òxido de bismuto le confiere radiopacidad. Posee buenas propiedades adhesivas y se contrae muy poco durante el fraguado. El AH 26 endurece lentamente a temperatura del cuerpo, en un lapso de 36 a 48 horas, de modo que la restauraciòn no debe colocarse antes de este tiempo, a menos que se ponga antes en la l mina pulpar una base de cemento de fosfato de zinc.

#### 8.5.3 Diaket

Una resina polivinilica, el Diaket, introducida en Europa por Scheufele en 1952. Diaket es un ceto-complejo en el cual los agentes org nicos relacionan con las sales b sicas u  xidos met lico b sicos. Consiste en un polvo fino, blanco puro, y un l quido viscoso color de miel. Por lo com n se emplean dos gotas de l quido para una medida de polvo. De acuerdo con las indicaciones dadas para su empleo, si la cantidad de polvo usada ha sido muy peque a, el material no endurece lo suficiente y la radiopacidad ser  menor. El diaket endurece r pidamente y fragua en unos 6 minutos en la loseta de vidrio, a n m s r pido en el conducto radicular.

El Diket mostr  una tendencia mayor a la escapsulaci n fibrosa, mientras que el AH 26 tendria a desintegrarse en gr nulos finos, que eran fagocitados.

#### 8.5.4 N 2

El N 2 y sus sustitutos RC2B son medicamentos y cementos para el conducto que contienen cantidades variables de plomo y de paraformol, aun en dosis muy pequeñas y el paraformol es muy irritante y destructor de los tejidos. El porcentaje de plomo contenido en el N 2 se ha comprobado que llega hasta un 26 por ciento, y el contenido en paraformol ha variado entre 4,7 y 5,5 por ciento. El N 2 es muy irritante, observaron tejidos necróticos y "destrucción total de su estructura" en el conducto causada por el N 2, cuando se lo empleó en conductos de dientes de perros.

#### 8.6 TECNICA DE LA INYECCION PARA OBTURACION DE CONDUCTOS

Un nuevo método para la obturación de conductos en el cual se emplea una jeringa a presión, para introducir el cemento en el conducto. El conducto puede obturarse totalmente con cemento, sin emplear conos, o bien se obturan los 2 mm apicales con cemento y luego se insertan los conos para completar la obturación.

La técnica consiste fundamentalmente en llenar el intermediario de la aguja con cemento y colocarlo en la jeringa, introducir la aguja en el conducto radicular hasta 2 mm antes del foramen apical, siguiendo la aplicación del tope previamente colocado.

#### 8.7 CONOS DE PLATA

La obturación del conducto con conos de plata no es por cierto una técnica nueva. En el comienzo de este signo se usaron los conos de plomo y de plata. En los casos que sea necesario rehacer un tratamiento, la gutapercha se remueve fácilmente con un solvente, pero es difícil y a veces imposible remover los conos de plata, siendo necesario recurrir a un procedimiento quirúrgico para realizar la obturación por vía retrógrada. (diap. No. 30)

En casos de tratamientos fracasados, en que se había usado conos de plata, Seltzer et al. observaron mediante el microscopio de barrido electrónico que los conos habían sufrido corrosión con formación de sulfuro, sulfato y carbonato de plata, resultante del contacto con los líquidos tisulares. No hay pruebas de que en un conducto con un cono de plata bien adaptado y bien cementados se produzca corrosión. Se ha demostrado por medio de un marcador radioactivo que los conductos obturados son conos de plata presentaban frecuentemente mucha más filtración que los obturados con gutapercha.

#### 8.7.1 Técnica

Se selecciona un cono de plata del mismo tamaño que el instrumento de mayor calibre usado en el conducto. Cortado a la longitud correcta, se lo esteriliza sobre la llama o el esterilizadro "de sal caliente" y se lo introduce hasta encontrar resistencia. Se toma una radiografía para determinar el ajuste del cono. Otro método es esterilizar el cono de plata, colocarlo en el conducto hasta lograr un buen ajuste y después cortar el extremo grueso a nivel de la superficie incisal u oclusal. Es muy importante lograr un buen ajuste. Otra radiografía verifica la adaptación del cono tanto en diámetro como en longitud.

Si sobrepasa el ápice, se corta el excedente con una tijera y se alisa el extremo con un disco de papel de lija fina. Una vez esterilizado el cono, introducirlo nuevamente en el conducto y tomar una radiografía. Si no llega al ápice, hay que ensanchar ligeramente el conducto hasta que el cono lo obture adecuadamente según indique la radiografía. Una vez elegido el cono apropiado, se corta su extremo grueso de modo que sobresalga 3 ó 4 mm en la

cámara pulpar a fin de poder retirarlo en el futuro, si fuera necesario. En los dientes anteriores, se recorta el cono de plata a nivel del cuello del diente.

Recubierto el conducto con cemento, es esterilizado el cono de plata pasándolo por la llama, cuidando de no fundir su extremo. Manteniendo fijo con una pinza para algodón, se lo deja enfriar haciéndolo rodar en la masa de cemento hasta recubrirlo completamente. Se lo introduce entonces en el conducto hasta que quede bien ajustado.

En ese momento una nueva radiografía sin retirar el dique, a fin de verificar si la obturación llega hasta el ápice. De no ser así, con una pequeña presión en dirección apical se logrará el efecto deseado. Si el cono de plata sobrepasó el ápice, se lo retira un poco con un excavador aplicado sobre un costado, ejerciendo un efecto de tracción. Se retira entonces el cono cortando el exceso, se lo forma y cementa nuevamente.

#### 8.7.2 Método de los conos seccionados o partidos

La técnica del cono de plata seccionado, llamada también técnica del cono partido, ha sido ideal para los casos en que se preve la colocación de una corona con perno inmediatamente después del tratamiento endodóntico, o bien con posterioridad, por ejemplo, cuando la corona se ha debilitado o fracturado, y es necesario reemplazarla por una corona artificial. La técnica consiste en adaptar un cono de plata, que quede bien ajustado, a modo de cuña, en la porción apical del conducto. Con un disco se talla una ranura alrededor del cono a unos 5 mm de su punta, a cuyo nivel el extremo apical debe ser separado del resto del cono. Cementa el cono de la manera, habitual; enseguida, ejerciendo presión, se

quiebra la porción enclavada en la zona apical del conducto. El resto del conducto puede ser obturado con gutapercha o, en el caso que haya de colocarse una corona con perno, éste se adaptará tan pronto como el cemento haya endurecido.

#### 8.7.3 Método del cono apical

En el comercio se expenden conos de plata de 3 y de 5 mm de longitud. En uno de sus extremos el cono tiene una rosca macho que permite enroscarlo a un mandril de 40 mm de longitud; éste, a su vez posee una rosca hembra, que recibirá la sección apical del cono. Una vez ajustado y cementado el cono, se desenrosca el mandril, dejando la sección del cono acufado en la zona apical. Estos conos son particularmente útiles para obturación de conductos cuando se restaura la corona inmediatamente con una corona artificial de perno.

#### 8.7.4 Limas de acero inoxidable

Sampeck recomendó el uso del acero inoxidable, juntamente con un sellador para conductos. Este método nunca llegó a generalizarse a causa de la dificultad para remover el mango de la lima una vez cementada.

#### 8.8 Resina epòxicas

Estas resinas son polímeros sintéticos de fraguado térmico y que se adhieren a metales, vidrio, plástico, cerámica y otras sustancias, cuando se les agrega un agente polimerizador, como una amina, diamina, poliamina, anhídrido o fluoruro inorgánico. Las resinas epòxicas, generalmente, son líquidas, pero pueden alcanzar estado sólido mediante la polimerización. Una vez curadas, forman un material duro, no fusible, insoluble, no fácilmente afectable por los agentes químicos, los solventes o el calor. La polimerización

provoca una ligera contracción que puede reducirse a 0,5 por ciento menos, mediante el agregado de un material inerte. La absorción de agua es pequeña, del orden de 0,7 al 0,2 por ciento. Tal como se las usa en la industria, las resinas epóxicas para la polimerización, son irritantes y sensibilizantes para algunas personas, provocando una dermatitis por contacto. La resina epóxica, una vez endurecida, carece de toda acción irritante. La resina curada es relativamente atóxica e inerte.

### 8.9 OBTURACIONES COMBINADAS

Podría hablarse de obturaciones combinadas, cuando se emplean 2 o más sustancias sólidas en un mismo conducto, o en distintos conductos del mismo diente. Por ejemplo, un cono de gutapercha en el mismo conducto, o conos de plata en los conductos mesiales de un molar inferior y cono de gutapercha en el conducto distal.

La condensación lateral se realiza, algunos veces, cementado un cono de plata en el conducto y condensando a su alrededor conos de gutapercha.

#### 8.9.1 Pastas

La técnica de obturación de conductos con una pasta reabsorbible-no reabsorbible también puede considerarse como una obturación combinada, pues se emplean dos tipos diferentes de materiales.

La pasta reabsorbible, casi siempre, es proyectada a través del foramen apical con el objeto de influir favorablemente sobre la reparación de los tejidos periapicales dañados, mientras que la pasta no reabsorbible se emplea para obturar la mayor porción del conducto. La pasta reabsorbible, en general, está compuesta de clorofenol, alcanfor, mentol y yodoformo; el componente no reabsorbible está constituido principalmente por óxido de zinc y

eugenol. Hermann recomendó una pasta de hidróxido de calcio, cloruro de calcio, cluro de potasico cloruro sodio y carbonato de sodio. (diap. No.31)

En reemplazo de hidróxido de calcio, recomendó una pasta de óxido de calcio anhidro, el cual se supone, que al acombinearse con el agua de los conductillos dentarios, se convierte en hidróxido de calcio. Maito precomiso una pasta reabsorsible no reabsorsible.

Las objeciones formuladas a este método de obturación son: 1) no es un método preciso, o sea, no hay control acerca del lugar en que termina el material de obturación en relación con el foramen apical, y 2) en realidad, se produce la reabsorción del así llamada cemento no reabsorsible en el interior del conducto.

#### 8.10 REACCION A LOS MATERIALES DE OBTURACION

ningún cemento o material utilizado como medio de obturación radicular, estotalmente icocuo. todo los irritantes en mayor o menor grado, y depende del método de estudio; del tejido en contacto con el implante, el animal utilizado y el lapso durante el cual el cemento o el material de obturación permanezca en contacto con el tejido. Los cementos del tipo de óxido de zinc-eugenol son irritantes, probablemente debido a la presencia del eugenol.

Spangberg estudió el efecto citotóxico de los materiales de obturación radicular empleando células Hela y comprobó que la respiración celular era alterada por los siguientes materiales, enumerados por orden de intencidad creciente: planta, cemento de fosfato de zinc, de gutapercha hidróxido de calcio, AH 26, Tubli-Seal, cloropercha y Deaket. El efecto de las sobreobturaciones en conductos de ratas y observaron que si el material de obturación es duro y compacto, se encapsula; de no ser

tan compacto, se dispersa entre las fibras del ligamento periodontal y se reabsorbe más rápidamente.

En la célula ósea el material de obturación se reabsorbe o encapsula más lentamente que cuando esta en contacto con el ligamento periodontal. El material reabsorbible produce una intensa infiltración de leucocitos polimorfonucleares y es rápidamente reabsorbido, en tanto que el óxido de zinc-eugenol origina una reacción ligera y se reabsorbe lentamente.

#### 8.10.1 Sobreobturación y obturación corta

Se ha señalado que una obturación ligeramente corta es preferible a una obturación hasta el ápice. (diap. No. 33)

Se comprobó que los conductos obturados hasta una distancia de 1 mm o más del ápice, tenía mayor proporción de éxitos que aquellos en que la obturación llegaba hasta el ápice. En los casos de sobreobtunicaciones de 2 o más mm hubo un 9 por ciento más de fracasos que en los obturados hasta el ápice o sobreobturados solo 1 mm. Observó también un porcentaje mayor de éxitos cuando los conductos habían sido sellados correctamente en comparación con aquellos en que la obturación era defectuosa o sea había producido contracción del material empleado. (diap.No. 32)

La reacción sobreobtunicaciones y las obturaciones cortas se observó que la reacción dependía en parte de las propiedades físicas del cemento, por ejemplo, si el material era duro y poco soluble se encapsulaba, pero si no se endurecía, como en el caso de una pasta, se desintegraba y provocaba una reacción hística intensa. También en contraron que " los conductos con obturaciones cortas o hasta el ápice, mostraban menor reacción periapical que los conductos sobreobturados". La obturación radicular debe llegar hasta el

ápice o quedar un poquito corta en los casos de pelpectomía, para no traumatizar el tejido blando apical. Además, el límite cementodentinario-donde termina el tejido pulpar o donde comienza el tejido periapical está - está situado en el interior del conducto radicular 1 mm aproximadamente antes de ápice. No obstante, en dientes con zonas de rarefacción, es preferible que la obturación se extienda hasta el foramen apical, a que queda corta, pues en este caso no hay tejido vital que pueda ser lesionado y es importante conseguir un sellado hermético del foramen apical. Aunque sedán muchos casos en que se produjo una ligera sobreobturación del conducto y se obtuvieron resultados satisfactorios, la sobreobturación debe evitarse siempre que sea posible.

#### 8.11 RESUMEN DE LA OBTURACION RADICULAR

La obturación de conductos radiculares con conos de gutapercha puede resumir de la siguiente manera:

Cono de gutapercha(para otros métodos consúltese el texto).

1. Colocar el dique y esterilizar el campo operatorio. Secar bien el conducto de las puntas absorbentes.
2. Estudiar la radiografía y seleccionar un cono de gutapercha estandarizado del mismo número que el último escariador o lima utilizando el conducto. Cortarlo a la longitud del diente. Esterilizarlo en solución de hipoclorico de sodio, por lo menos durante 1 minuto y lavarlor después en alcohol.
3. Insertar el cono en el conducto. su extremidad gruesa debe quedar a la altura de la superfice inicial uclusal del diente. Tomar una radiografía para verificar si el cono obtura satisfactoriamente en el conducto, tanto en longitud como en

diámetro.

4. Retirar el cono y colocar en alcohol. Secar el conducto e insertar en él una punta estéril hasta el momento de la obturación.

5. Examinar la radiografía y el ajuste del cono no es satisfactorio, hacer los ajustes necesarios o bien seleccionar otro cono y tomar una nueva radiografía.

6. Mezclar con un espátula estéril el cemento para obturación de conducto en una loseta recién esterilizada. Porbar la consistencia adecuada. Retirar la punta absorbente. Con un atacador flexible para gutapercha, un punta absorbente o un escariador, recoger una pequeña cantidad de cemento y cubrir con él la superficie del conducto. Repetir la maniobra 2 o 3 veces.

7. Secar el cono de gutapercha al aire y cubrir bien su mitad apical con cemento. Llevar el cono al conducto hasta la altura correcta.

8. Tomar una radiografía. Si el cono no ajusta en el ápice, empujarlo con un atacador de conductos. Con un instrumento D11, verificar, si hay huecos lateralmente. En caso afirmativo, obturarlos con puntas adicionales de gutapercha (condensación lateral) .

9. Cortar el extremo grueso del cono con un instrumento caliente y tirar de la cámara pulpar el exceso con una bolilla de algodón ligeramente humedecida en cloroformo, completar la limpieza. Cerrar la cámara pulpar y la cavidad con el cemento de fosfato de zinc.

## 8.12 REMOCION DE OBTURACIONES RADICULARES

Gutapercha. La remoción de una obturación de gutapercha del conducto es una operación relativamente simple. Con una fresa redonda se retira con cuidado de la cámara pulpar y de la entrada del conducto, la mayor cantidad posible de la obturación. Con una jeringa provista de una aguja de punta roma que contenga unos 0,5cm<sup>3</sup> de cloroformo o xilol, se depositan unas gotas en la cámara pulpar para ablandar la gutapercha. Enseguida se emplea un escariador estéril de tamaño mediano para remover poco la gutapercha rebladencida, limpiando frecuentemente el instrumento en un rollo de algodón. Nuevamente se colocan en el conducto y en la cámara pulpar algunas gotas del solvente y se repite el proceso. Durante todo el tiempo, la cámara pulpar debe estar inundada con cloroformo a fin de ablandar y disolver la gutapercha durante la instrumentación. Se continúa así hasta aproximarse al foramen apical, combinando el escariador por uno de tamaño menor cuando sea necesario. A medida que se aproxima el ápice se iriga el conducto de vez en cuando, con unos 0,3 cm<sup>3</sup> de solvente, reduciendo al mínimo la instrumentación mecánica para no correr el riesgo de forzar algún fragmento de guta a través del foramen apical. Se absorbe el exceso de solvente con punta absorbentes. Por último, se toma una radiografía para verificar si la gutapercha se eliminó por completo. En ciertos casos, cuando la gutapercha no obtura lateralmente el conducto, se puede conseguir insinuar un instrumento fino entre la obturación y la pared del conducto y removerla in todo, después de ablandarla con cloroformo o con xilol. Para este fin, es preferible utilizar la lima una vez del escariador, pues debido a que ella posee un mayor número de

espiras, engancha una superficie mayor del cono, facilitando así su retiro. En la mayoría de los casos, sin embargo, el cono de gutapercha se remueve trocito a trocito. Pastas. Rara vez se encuentran en la actualidad conductos o obturados con pastas, pero cuando se presenta, casi todas son solubles en cloroformo o en xilol. El empleo de un escariado o de una lima facilitará la remoción de la pasta.

Cemento. El cemento de oxiclórico o de fosfato de zinc rara vez se emplea para la obturación de conductos radiculares. Estas obturaciones no pueden ser removidas, pues cualquier solvente adecuado disolvería también la dentina. Las tentativas de remover las obturaciones de cemento con una fresa u otro instrumento accionado a torno, frecuentemente presenta el riesgo de haber perforación.

### 8.13 REPARACION DESPUES DEL TRATAMIENTO ENDODONTICO

Los tejidos periapicales de un diente despulpado sin zona de rarefacción antes del tratamiento deben permanecer normales después de él.

La radiografía puede, a veces, mostrar inmediatamente después del tratamiento una ligera destrucción de tejido óseo, como respuesta a una irritación de la zona de rarefacción periapical se considera por lo común.

Las etapas de la reparación pueden describirse en forma simplificada de la siguiente manera: después de la organización del coágulo sanguíneo hay formación de tejido de granulación. Durante esta etapa, las ansas endoteliales se ahuecan probablemente a causa de la presión de la sangre y se abren nuevas vías para la circulación. Dichas ansas se anastomosan y forman un rico plexo de

pequeños vasos sanguíneos.

Cuando existe una zona de rarefacción, casi siempre se ha alcanzado esta etapa.

En los tejidos blandos, la etapa siguiente es el desarrollo de tejido cicatrizal. Los fibroblastos proliferan a lo largo de los filamentos de fibrina y ayudan a formar la matriz proteica por diferenciación de fibras colágenas. Tanto los fibroblastos como los capilares disminuyen en número y se forma un tejido fibroso avascular o un tejido de cicatrización.

En el tejido óseo el proceso no diferente sustancialmente, pero es más complicado, pues el tejido blando tiene que transformarse en duro. El tejido óseo está formado por una matriz proteica con precipitados de sales cálcicas, probablemente fosfato de calcio y carbonato de calcio.

La matriz proteica está formada por los osteoblastos, que son células fibroblásticas diferenciadas. Bañando la matriz, hay un plasma intersticial casi saturado de sales cálcicas. Los osteoblastos producen una enzima, la fosfatasa alcalina, que separa el fósforo inorgánico de los compuestos orgánicos fosforados. El aumento de los iones fosfato forma una solución saturada de fosfato de calcio, que precipita en la matriz.

Estas zonas o islotes en las cuales precipita el fosfato de calcio, se unen para formar las trabéculas de hueso esponjoso.

La actividad osteoblástica es estimulada por las presiones y las tracciones; por ejemplo, el ejercicio en los huesos largo, la masticación en los maxilares etc. Si un diente despulpado está totalmente fuera de oclusión, la capacidad de reparación de los tejidos periapicales está disminuida. También debe tenerse

presente que la administración prolongada de corticosteroides como sucede en la artritis, inhibe la actividad fibroblástica durante la reparación de los tejidos y demora el desarrollo del tejido de granulación, retardado o impidiendo la reparación completa.

Se observa corrientemente una reacción inflamatoria crónica del tejido periapical cuando el conducto radicular está infectado. Poco después de haber esterilizado el conducto, la reacción inflamatoria disminuye y hay predominio de fibroblastos y osteoblastos. Aparecen pequeñas zonas de neoformación ósea, que con el tiempo ya reemplazado al hueso alveolar destruido. Aunque algunas fibras del ligamento periodontal se hayan desinsertado, una vez eliminada la fuente de infección, ocurre su reinserción. Entretanto, si hubo zonas de reabsorción en la superficie radicular vecina al hueso destruido, los cementoblastos se encargan de repararlas y esas zonas se transforman en puntos de inserción para nuevas fibras periodontales orientadas en el sentido del hueso neoformado. La reabsorción y la neoformación puede ocurrir simultáneamente. En realidad, puede depositarse hueso nuevo aun sobre hueso viejo, según lo muestra el entrecruzamiento de laminillas antiguas. La reparación puede hacerse con tejido conectivo en vez de óseo, y siempre se cumple desde la periferia hacia el centro. Se forma tejido de granulación y proliferan fibras laxas de tejido conectivo, que proporcionan la matriz para la formación de hueso. En algunos casos, el tejido conectivo, al madurar, se transforma en tejido fibroso denso, y no en tejido óseo. Cuando así ocurre, no se forma hueso trabeculado.

#### 8.14 RESTAURACION DEL DIENTE DESPUES DE LA OBTURACION RADICULAR

Muchas veces se plantea la pregunta respecto del tiempo que debe

esperarse después de la obturación del conducto para restauración permanente de la corona, y si el diente podrá ser empleado como apoyo de puente. No hay una regla fija, pero es prudente esperar una semana como mínimo antes de hacer la obturación permanente. Si bien el paciente puede acusar ocasionalmente ligeras molestias durante algunas horas después de la obturación del conducto (en 1 a 2 por ciento de los casos), no debe haber una reacción violenta o "exacerbación". En caso de haber una reacción en general se presentara durante las 24 horas después de la obturación. El diente posteriores con zona de rarefacción que servirá de apoyo para puentes fijos o removibles, sera conveniente esperar 6 semanas o más, hasta tener alguna evidencia radiográfica de que el tamaño de la zona radiolúcida va reduciéndose. (diap. No 34)

Entretanto, la corona debe ser obturada para evitar la fractura de las cúspides. Sin embargo, cuando el hueso periapical es normal, como en los casos de pulpectomia, no sería necesario ningún periodo de observación para hacer la restauración. Conviene recordar que cuando se emplean dientes despulpados como apoyo para diente de superficie oclusal debe cubrirse preferiblemente con un metal, como por ejemplo, una incrustación o una corona de oro, para evitar la fractura de las cúspides. Esta precaución es necesaria a causa de la escasa humedad que hay en los conductillos dentinarios, del debilitamiento de la corona por la pérdida de la dentina que recubre el techo de la cámara pulpar y del esanchamiento de la cavidad pulpar para obtener un acceso directo.

#### 8.15 EXITO Y FRACASO EN ENDODONCIA

Cuando un tratamiento de conductos ha fracasado, se suele culpar a

la técnica antiséptica, al material de obturación, a la interpretación radiográfica, al diente y hasta el paciente. En realidad, procuramos culpar a todos y a todo, menos a nosotros mismos. La mayor parte de las veces la culpa es nuestra por falta de criterio al aceptar un diente como tratable; por descuido en la limpieza preparatoria del conducto; por la inadecuada instrumentación de él; por falta de cuidado en la cadena de asepsia; por no verificar si el conducto estaba estéril antes de la obturación; por realizar una obturación deficiente; por falta de criterio al decidir si el tratamiento debía complementarse o no, con la aplicectomía. El tratamiento de los dientes despulpados con áreas de rarefacción no siempre tiene éxito aunque en más de 90 por ciento de los casos pueden esperarse buenos resultados si el tratamiento endodóntico se ha realizado correctamente. (diap. No 35)



## CAPITULO IX

### 9. BLANQUEAMIENTO DE DIENTES DESPULPADOS CON ALTERACIONES DE DOLOR

Pérdida del color después de la extirpación pulpar. Esto se debe a la translucidez. Las principales causas de alteraciones de color de los dientes son: 1) descomposición del tejido pulpar; 2) hemorragia intensa después de la extirpación pulpar; 3) traumatismos; 4) medicamentos; 5) materiales para obturación. Así mismo, las pigmentaciones pueden deberse a causas sistémicas, por ejemplo, coloración rojiza o purpúrea, como en la porfiria congénica, violácea. Entre los antibióticos, el grupo de la tetracilina, causa una coloración irreversible de la estructura dentaria por formación de un complejo ligado a la dentina que mancha el diente con tonalidades van desde el amarillo al castaño. El blanqueamiento de los dientes despulpados con alteraciones de color ofrece posibilidades de éxito cuando la coloración ha sido producida por los productos de descomposición. Cuando la pigmentación es originada por sales metálicas, el blanqueamiento es más difícil o aun imposible.

Un traumatismo dentario puede causar la ruptura de los vasos sanguíneos de la pulpa, con difusión de sangre en los conductillos dentarios. Estos dientes presentan una tonalidad rosada oscura, casi insignificante del accidente, que se vuelve pardusca unos días después. La coloración persistirá aún después de extirpada la

pulpa.

Los traumatismos, particularmente en los jóvenes, pueden ocasionar una hemorragia difusa de la pulpa con extravasación en la dentina. En tales casos, a veces, la pulpa se restablece, pero la pigmentación provocada por la desintegración de los eritrocitos en los conductillos dentarios persistirá con alteraciones de color en la corona.

La pigmentación del diente puede ocurrir después de la extirpación de la pulpa cuando la hemorragia es abundante. La coloración de la corona dentinaria a partir de la cámara pulpar, después de la hemorragia intensa de la pulpa, no es rara. La persistencia de la hemorragia, usualmente indica que todavía existen restos pulpares en el conducto radicular que han escapado a la remoción. La cámara pulpar y los conductos radiculares deben irrigarse luego abundantemente para evitar la difusión de la sangre en los conductillos dentarios.

Ciertos medicamentos empleados en los conductos causarían alteraciones de color. Algunos son colorantes per se, mientras que otros colocaran el diente sólo cuando se descomponen o combinan con otro agente empleado en el tratamiento de conductos, como los aceites esenciales, que forman sustancias resinosas capaces de colorar la estructura dentaria. Los medicamentos empleados en el conducto, que se sabe causan alteraciones de color en los dientes son: la esencia de canela, los ioduros, el iodoformo, el nitrato de plata, el cloruro mercurado y otras sales metálicas. La esencia de la canela produce manchas oleosas. El iodoformo libera iodo, que puede combinarse con otros medicamentos o con los productos de descomposición pulpar, produciendo pigmentaciones, que varían entre

el gris pizarra y el castaño. Las de amalgama van desde el gris pizarra al gris oscuro; la amalgama de cobre, provoca una coloración entre el negro azulado y el negro; mientras que el oro, que rara vez produce coloraciones, puede combinarse con los productos de la caries, derivando en una pigmentación castaño oscura.

La coloración de la corona de un diente, después de la extirpación o necrosis de la pulpa, ocurre con mayor frecuencia en los dientes jóvenes, en particular si la pulpa permaneció necrosada algún tiempo antes de su extirpación. Cuanto más amplios sean los conductillos dentinarios y más abundante sea la hemorragia después de una extirpación o una necrosis pulpar, mayor será la probabilidad de coloración.

El blanqueamiento tiene por objeto devolver el color normal al diente, decolorando la pigmentación con un agente oxidante o un reductor poederoso. El agente oxidante más usado es el Superoxol. El Pirozono, que es una solución de peróxido de hidrógeno al 25 por ciento en éter, es igualmente eficaz.

#### 9.1 AGENTES BLANQUEADORES

El Superoxol (Perhydrol) es una solución de peróxido de hidrógeno al 30 por ciento en peso, y al 100 por ciento en volumen, en agua destilada pura ( pueden obtenerse concentraciones más elevadas en la industria textil). Es un líquido transparente, incoloro e inodoro, que se expende en frascos de vidrio de color ámbar y la prueba de luz. El Superoxol retiene superficie potencia, durante un periodo de 3 a 4 meses, si se mantiene refrigerado y fuera del contacto con la materia orgánica. Debe estar alejado del calor, en presencia del cual puede explotar fácilmente. La cantidad necesaria

para una sesión de blanqueamiento (1 a 2 cc aproximadamente) se colocará en un vaso dappen limpio desechando el sobrante. Las soluciones de Superoxol se descomponen rápidamente una vez abierto el frasco. Durante su empleo es preciso tomar precauciones para evitar quemaduras en los tejidos.

Además de Superoxol, puede emplearse una pasta hecha con perborato de sodio. Esta técnica se menciona algunas veces como "blanqueamiento" porque su actividad continúa, una vez que ha sido sellada en la cámara pulpar. Este método fue popularizado por Nutting y Poe.

## 9.2 TECNICA

El diente deber, aislarse con dique de goma, manteniendo firmemente en su lugar con un clamp. Nunca se intentará un blanqueamiento sin una protección adecuada de los tejidos blandos de la boca con el dique. se limpirá la superficie de la cámara pulpar y se removerá con fresa todas las manchas superficiales visibles. Cualquier obturación radicular que es extienda hasta la cámara pulpar, deberá moverse más allá del nivel que corresponda al margen gingival. En realidad, es aconsejable remover la porción coronaria de la obturación radicular, hasta 2 ó 3 mm dentro del conducto, para asegurar el blanqueamiento en la parte de la cavidad pulpar opuesta al cuello del diente, especialmente cuando existe retracción gingival.

La cavidad y la cámara pulpar se frotan a fondo con cloroformo o xylol, para disolver cualquier sustancia grasa que pudier actuar como barrera en la penetración del Superoxol en los conductillos dentinarios. También puede prepararse una mezcla de 10 partes de Superoxol y 1 partes de cloroformo, agitándola bien, antes de

cargarla en la jeringa. Es preciso tener cuidado al colocar la jeringa en el diente, pues la mezcla tiende a fluir libremente por la aguja.

Se colocan algunas fibras de algodón en la cámara pulpar, (no una bolilla), para retener la solución blanqueadora e impedir que corra fuera del diente. Se depositan en la cámara una o dos gotas de Superoxol con una jeringa provista de una aguja de acero inoxidable. La cara labial del diente se recubre también con unas hilachas de algodón saturado con solución blanqueadora. Con la mano izquierda se sostiene un rollo de algodón, listo para absorber cualquier gota que pudiera escurrirse del dique de goma y ponerse en contacto con la cara del paciente o con sus ropas, pues la solución es irritante.

Colcada la solución blanqueadora en la cámara pulpar, se expondrá el diente a la acción de una luz poderosa para facilitar su descomposición. Para este fin resulta satisfactoria una lámpara para fotografía en un reflector (photoflood No. 1) la que proporciona luz brillante e intensa, como también algo de calor, que ayuda a descomponer y activar el agente blanqueador. Los ojos del paciente se protegerán del esplendor intenso de la luz con anteojos oscuros bien adaptados, como los empleados para las aplicaciones de luz ultravioleta, y los del odontólogo con anteojos color ámbar claro.

Después de someter al diente a varios blanqueamientos usualmente seis- de cinco minutos de duración, se deja en la cámara pulpar una bolilla de algodón humedecida con Superoxol y se sella la cavidad internamente con gutapercha, y externamente, con cemento de fosfato de zinc.

La Técnica de blanqueamiento con Superoxol, puede resumirse así:

1. Limpiar con una fresa la superficie de la cámara pulpar, removiendo todas las muchas visibles, sin debilitar la resistencia del diente. (diap. No 36)
2. Colocar el dique únicamente en el diente por blanquear.
3. Colocar en la cámara pulpar la solución de Superoxol en unas pocas fibras de algodón, formando una matriz que retenga la solución de Superoxol.
4. Aplicar el Superoxol mediante una jeringa con aguja de acero inoxidable. La solución se descargará lenta y cuidadosamente en la cámara pulpar sobre la superficie labial del diente impregnando las fibras del algodón, para evita que gotee fuera del diente.
5. Exponer el diente a la luz de la lámpara para fotografía durante cinco minutos, concentrando los rayos sobre su superficie. Como la lámpara irradia un color intenso, se la mantendrá a 60 cm de la cara del paciente. Cada tanto, se agregará 1 ó 2 gotas de Superoxol sobre la superficie del diente desde donde será llevado a la cámara pulpar por atracción capilar, a través de las fibras de algodón. Para activar la solución blanqueadora, también se usará el calor proveniente del cauterio u otra fuente calórica. Debe procederse con cuidado al aplicar el calor, pues su exceso puede causar molestias o aun dolor periodontal.
6. Transcurridos los cinco primeros minutos, se retira el algodón y se seca la cámara pulpar, antes de colocar nuevas fibras de algodón. Repetir la técnica descrita en los párrafos 4 y 5 durante los sucesivos periodos de cinco minutos. Secar muy bien la cámara pulpar con una bolilla de algodón al finalizar cada periodo y hacer una nueva aplicación de Superoxol hasta completar de 4 a 6

periodos de 5 minutos cada uno, totalizando una sesión de 20 a 30 minutos.

7. Secar el conducto completamente y colocar una bombilla de algodón humedecida en Superoxol en la cámara pulpar; obturar con una capa de cemento de fosfato de zinc. Debe tenerse gran cuidado al llenar el agente blanqueador, pues el oxígeno se desprende en forma continua y tiende a desprender el cemento de la cavidad. Por esto, se lo mantendrá a presión contra las paredes de la cavidad hasta que frague totalmente. Se colocará un pequeño trozo de dique de goma entre la superficie lingual del diente y el dedo que mantiene la presión. Una vez fraguado el cemento, se examinará su superficie para ver si existe alguna filtración, pues a veces se presentan aberturas minúsculas, debidas a la liberación del oxígeno. La colocación de una capa interna de gurapercha muchas veces resulta de utilidad, para asegurar un sellado extremo hermético del cemento de fosfato de zinc.

Es preciso advertir al operador sobre los cuidados que deben tener con el Superoxol, pues aun una gota que pudiera ponerse en contacto con la piel o las mucosas del paciente, producirá un dolor intenso. Para evitar que el exceso de solución gotee desde la goma, se la absorberá sobre un rollo de algodón, el que se desechará enseguida. El operador también debe cuidarse del contacto accidental con el Superoxol. En caso de tocarlo con las manos o los dedos, se las deberá lavar inmediatamente, secar y cubrir con el emoliente o una pomada. El contacto del Superoxol con el tejido blando subungueal o alrededor del lecho de la uña, puede ocasionar un dolor desagradable, aunque de corta duración. (diap. No 37)

El máximo efecto blanqueador se obtiene alrededor de 24 horas después

de efectuado el tratamiento. El diente podrá presentarse entonces algo más claro que lo deseado, pero al cabo de 1 a 2 días, se aproximará a su totalidad natural; por eso, se advertirá al paciente de antemano sobre esta posibilidad. A su regreso, una vez transcurrida una semana desde la primera sesión de blanqueamiento, se decidirá sobre la conveniencia de repetirla. En general, para obtener el efecto deseado, se requieren dos tratamientos con intervalo de una semana, si bien en algunas ocasiones es suficiente uno sólo. En los casos reberlides, se sellará en la cámara pulpar, una bolilla de algodón embebida en una solución saturada de ácido oxálico o sulfoxilato de sodio, la que ayudará eliminar las manchas causadas por las sales de hierro, como en el caso de la hemoglobina.

### 9.3 TRASLUCIDEZ DE LA CORONA

Se coloca en la cámara pulpar una bombilla de algodón, impregnada en silicona líquida (de 15 a 30 centistokes) procurando torzar el líquido dentro de los conductillos dentinarios. Esto puede lograrse con un instrumento de superficie plana o un trocito de gutapercha caliente, ejerciendo presión contra la bolilla de algodón. La silicona fluida es preferible a la solución de hidrato de cloral sugerida por Renstrom o al monómetro del acrílico sugerido por Pearson. Ambos agentes se secan al evaporarse el solvente y la sustancia seca se torna inactiva para restaurar la translucidez. La silicona fluida, en cambio, no se evapora, tiene baja tensión superficial y queda en forma permanente sobre la dentina, o en el interior de la misma. Tiene un índice de refracción muy aproximado al del esmalte según Cape y Kichin es de 1,62.

Después de frotar a fondo la cámara pulpar con la silicona líquida, se secan ésta y la cavidad con aire caliente y luego se realiza la obturación permanente con un acrílico autopolimerizable o una resina compuesta. Si se pensara hacer algún tipo de restauración, se colocará primeramente una base de cemento blanco.

Debe evitarse la contaminación de la cámara pulpar con saliva al remover el cemento de fosfato de zinc de colocar la obturación permanente, para lo cual se protegerá el diente con rollos de algodón o, mejor aún, con el dique, en caso contrario, la corona del diente que daría expuesta a agentes que podrían colorearla nuevamente.

#### 9.4 BLANQUEAMIENTO DE DIENTES CON VITALIDAD

Las alteraciones de color de los dientes provocadas por la ingestión de aguas de bebida naturales con un tenor de fluoruros relativamente alto (por ejemplo, 2 p.p.m), o de tetracilina, el tratamiento de la fibrosis quística o de otras infecciones durante el periodo formativo del diente, no responden bien a los métodos corrientes de blanqueamiento son Superoxol y otros agentes blanqueadores. En caso de esmalte veteado (fluorosis endémica) se emplea por lo general un ácido, seguido del pulido del diente con disco de papel de lija o de gibia, como pasos previos para la decoloración con el Superoxol. El blanqueamiento puede realizarse con el auxilio de una fuente de calor puesta en contacto con el diente, o también cubriendo inicialmente la superficie del diente con un rollo de algodón ligeramente humedecido en Superoxol, aplicando luego el dispositivo generador de calor.

Ames y Younger fueron los primeros en recomendar este método modificando posteriormente por Bailey y Christen. según la

modificación de estos últimos, se agregará 0,1 parte de éter a partes iguales de ácido clorhídrico (al 36 por ciento) y de peróxido de hidrógeno (al 30 por ciento) (Superoxol), para facilitar la penetración de los agentes químicos. La fórmula debe prepararse en el momento de su empleo debido a su inestabilidad. La solución se aplica durante 1 a 2 minutos por vez y los dientes se pulen con discos de papel de gibia. El procedimiento se repite hasta obtener la tonalidad deseada.

Los dientes coloreados por tetracilina también pueden blanquearse en cierta medida con Superoxol, pero en general, los resultados dejan bastante que desear no sólo en lo referente al color, sino también a la permanencia, pues el agente químico no puede alcanzar la causa real de la coloración- la tetracilina- incorporada en la dentina. Cohen y Parkins, y Arens et al. han descrito el empleo de Superoxol y de una fuente calórica para el blanqueamiento de los dientes pigmentados por la tetracilina. La decoloración, sin embargo, es sólo superficial y no afecta la dentina pigmentada.

El autor obtuvo éxito en el blanqueamiento de grietas en el esmalte, pigmentadas por acción de los alimentos, el cigarrillo, el lápiz labial u otras causas. Sin embargo, ellas volvieron a colorearse después de un tiempo, y los dientes luego de un año requirieron un nuevo blanqueamiento. Si se produce cuidadosamente, la estructura dentinaria no se daña ni los dientes presentan sensibilidad después del blanqueamiento.

## CAPITULO X

### 10. INSTRUMENTAL Y MATERIALES

#### 10.1 RADIOGRAFIAS APICALES

Antes de iniciar el tratamiento de conductos debe disponerse de radiografías periapicales, las cuales sirven no sólo para ayudar en el diagnóstico, sino como medio de control en el tratamiento que se va a ejecutar. En ellas se pueden observar:

- A- Forma y tamaño de los conductos
- B- Forma y tamaño de la cámara pulpar
- C- Número de conductos
- D- Apice
- F- Curvaturas
- G- Conductometría
- H- Conometría
- I- Condensación lateral
- J- Obturación final

#### 10.2 INSTRUMENTAL CORTANTE ROTATORIO UTILIZADO EN LA APERTURA CAMERAL

Una vez determinado el sitio de la apertura cameral se utilizan dos fresas, a saber:

##### 10.2.1 Punta de diamante tronco-cónica

Montada en pieza de mano de alta velocidad, siver para hacer la

apertura, hasta romper el techo de la cámara pulpar.

#### 10.2.2 Fresa redonda

Utilizada para eliminar ángulos muertos o retenciones. Debe usarse a baja velocidad.

#### 10.2.3 Fresa tronco-cónica No. 702 ó 703

Esta pieza en baja velocidad para el terminado final y para conseguir las distintas formas de comodidad de la apertura cameral. Existe una fresa con diseño especial, con una punta roma que permite evitar daños ó perforaciones a nivel del piso de la cámara; se le conoce como fresa de Bastt.

### 10.3 INSTRUMENTAL NECESARIO PARA EL AISLAMIENTO DEL CAMPO OPERATORIO

Como se dijo en el capítulo V, la sequedad del campo operatorio en endodoncia debe ser rigurosa, tanto por razones de asepsia como de comodidad. El aislamiento del campo operatorio puede lograrse por cualquiera de los siguientes métodos:

#### 10.3.1 Dique o tela de caucho

Son necesarios los siguientes elementos:

Arco de Young

Tela de caucho

Grapas (anteriores, premolares, molares)

Pinzas perforadas

Pinzas portagrapas

Seda o hilo dental. (diap. No 38)

#### 10.3.1 Automatones

Cualquiera de las dos Técnicas descritas debe acompañarse del uso de un eyector para poder conseguir la sequedad del campo operario.

### 10.4 INSTRUMENTAL PARA LA MEDICION DEL CONDUCTO O CONDUCTOMETRIA

Como ya se dijo, consiste en medir la distancia que hay del borde inicial u oclusal a la constricción o estrechamiento del conducto localizada en  $1/2$  ò 1 mm. Antes del ápice. Se obtiene una medición tentativa sobre la radiografía de diagnóstico y esta se traslada a una lima delgada (proporcional al diámetro apical del conducto), para lo cual se utiliza una regla metálica milimetrada y un tope de cucho.

Por medio de una radiografía se controla la medición definitiva del conducto.

## 10.5 INSTRUMENTAL Y MATERIALES PARA LA INSTRUMENTACION BIOMECANICA

Para lograrla se dispone de los siguientes elementos:

### 10.5.1 Ensanchadores y limas

En ensanchador se fabrica a partir de un lingote pequeño de acero inoxidable de sección triangular, el cual se tuerce sobre su propio eje hasta lograr una serie determinada de espirales, cuyos bordes externos constituyen la parte activa o debajo del instrumento.

Las limas, por el contrario, se mantienen de un lingote pequeño y cuadrado de acero inoxidable, el cual al ser torcido sobre su propio eje, dará un número mayor de estrias por unidad de longitud que las obtenidas cuando se torsona el lingote triangular necesario para la fabricación de los ensanchadores.

La lima se utiliza después del ensanchador y su acción se limita, como su nombre lo indica, a limpiar por medio de un movimiento de entrada y salida. Sin embargo, la lima también puede utilizarse como el ensanchador, introduciéndola, rotándola un cuarto de vuelta a la derecha y luego retirándola.

#### 10.5.1.1 Consideraciones generales sobre ensanchadores y limas

10.5.1.1.1 La lima tiene un mayor número de estrias por unidad de

longitud.

10.5.1.1.2 Al tener mayor número de estrias, tiene mayor capacidad de trabajo por unidad de longitud.

10.5.1.1.3 Como el ensanchador se fabrica de lingote triangular y sus estrias son más separadas, tiene menos cantidad de material (acero) que las limas, pero esto necesariamente no quiere decir que sea más delgado y que al girar (trabajar), no efectúe una perforación de igual diámetro a la que efectúa la lima equivalente en numeración.

10.5.1.1.4 Las limas, al tener mayor capacidad de trabajo realizan mayor esfuerzo; esto, unido a su mayor rigidez dada por la mayor cantidad de acero por unidad de longitud, las más susceptibles de fracturarse.

10.5.1.1.5 Teniendo en cuenta que la lima puede suplir la acción del ensanchador, los autores han eliminado totalmente de su práctica el uso de estos, ahorrando de esta manera tiempo y material y a la vez logrando agilización del tratamiento.

10.5.1.1.5 Tanto las limas como los elementos ensanchadores se fabrican de acuerdo con las especificaciones presentadas en la Segunda Conferencia Internacional de Endodoncia celebrada en Filadelfia en el año de 1958, donde los Dres. Ingle y Levine, presentaron su ponencia sobre la necesidad de estabilizar los instrumentos y los materiales en endodoncia.

Las especificaciones más importantes pueden resumirse así:

1. Se le da el nombre de la parte activa a la porción del instrumento que presenta estrias.
2. La longitud de la parte activa será siempre de 16 mm.  
(distancia entre el Diámetro A y el Diámetro B)

3. Se le da el nombre de "Diámetro A" al diámetro más delgado de la parte activa del instrumento.
4. El diámetro de la parte más gruesa de la porción activa se denomina "Diámetro B".
5. Los diámetros A y B siempre se expresarán en centésimas de milímetro.
6. El tamaño del diámetro A es expresado en centésimas de milímetro para la enumeración del instrumento; p.e 15-20-25, etc., quiere decir que éstos instrumentos en el extremo de su parte activa tienen respectivamente un diámetro de 0.15, 0.20, 0.25, etc.
7. El Diámetro B siempre será mayor que el Diámetro A en 0.30 mm. en todos los instrumentos. De ahí que todos ellos tengan un aumento en su conicidad (grosor) calculado y gradual, para evitar al máximo el riesgo de fracturas.
8. El aumento del diámetro entre un instrumento dado y el que le sigue en numeración será siempre de 0,5 mm. en los instrumentos más delgados ( 10-15-20--25-30-35-40-45-50-55-60), y de 0.1 mm. en los más gruesos ( 70-80-90-100-110-120-130-140).
9. La numeración de los instrumentos se hace desde el 08 hasta el 140 y para estos números siempre se dará una equivalencia en colores, la cual debe ser respetada por todas las casas comerciales.
10. La longitud de los instrumentos puede variar entre 25, 28 y 31 mm siendo de gran utilidad las más cortas para los molares y las más largas para los caninos.

#### 10.5.2 Limas de Hedstroem o escofinas Limas "cola de ratón"

Además de las limas y ensanchadores estandarizados y descritos, es común en las limas de Hedstroem o escofinas y las de púas o "cola de ratón.

En el mes de Noviembre de 1975 la ADA aprobó la especificación No. 28 para la fabricación de ensanchadores y limas.

Su contenido aparece publicado en JADA, vol. 93"813-17, Octubre 1976.

### 10.5.3 Tiranervios

También se fabrican los tiranervios o sondas barbadas para eliminar el tejido pulpar ó los restos necróticos residuales.

### 10.5.4 Fresas ó taladros de Gates

Para facilitar ó dar una ampliación de forma cónica a la entrada de los conductos, se han fabricado los llamados taladros de Gates, los cuales se presentan en diversos tamaños.

### 10.5.5 Taladros de Peeso

También existen los taladros de Peeso, muy útiles en la rectificación cónica de la entrada de los conductos, como también en la eliminación de ángulos que dificulten el acceso a los conductos con curvaturas. (diap. No 39)

### 10.5.6 Sustancias irrigadoras

#### 10.5.6.1 Hipoclorito de sodio

Aunque existen muchas sustancias irrigadoras ( suero fisiológico, agua oxigenada, agua destilada, etc.), cada una de con sus ventajas y desventajas propias, la más común y exitosamente utilizada es el hipoclorito de sodio al 4 por ciento.

El hipoclorito de sodio cumple a cabaliddd con los requisitos de un buen irrigante a saber:

A- Acción de lavado, por barrido mecánico que se encuentra dentro

del conducto.

- B- Acción disolvente del material orgánico que se encuentra dentro del conducto.
- C- Acción blanqueante por la liberación del oxígeno.
- D- acción desinfectante por la liberación de cloro.

La utilización alterna de hipoclorito de sodio y agua oxigenada, ha sido bastante predicada y utilizada, pero ante los buenos resultados obtenidos con la irrigación de hipoclorito de sodio sólo, se considera suficiente y se evita la duplicación de material, instrumental y técnica.

El hipoclorito de sodio debe aplicarse con una jeringa hipodérmica que tenga una aguja sin bisel número 22 ó 23. La eliminación del bisel busca:

- A- Comodidad para el paciente y el operador. Se elimina el riesgo de lastimar tejidos blandos.
- B- Permitir el flujo del hipoclorito hacia el conducto y retonar con facilidad.
- C- Evitar el desplazamiento de hipoclorito hacia los tejidos periapicales, al colocar el bisel en forma apretada sobre la entrada del conducto.

Recientemente se ha ideado un nuevo método de irrigación utilizando una aguja que tiene perforaciones laterales y es cerrada o "ciega" en su extremo final.

Esta, tiene una longitud de 31 mm. y sus perforaciones se inician a 2 mm. del extremo ciego. Posee 10 orificios presentes en una extensión de 12 mm. contando a partir de su primera perforación.

Los orificios o perforaciones está fabricados de tal manera que cuando se acciona el émbolo de la jeringa, la solución irrigadora

sale de muchas direcciones a través de sus diferentes orificios. Considerando que su extremo final es cerrado o "ciego", la solución no avanza hasta los tejidos periapicales.

La aguja es fabricada en distintos tamaños para que pueda ser colocada en el interior del conducto, 1 a 2 mm. del ápice. Con este método se mejora la irrigación y se disminuyen las posibilidades de bombeo transapical.

#### 10.5.6.2 Sustancias quelantes

El uso de sustancias quelantes debe rutinizarse en la técnica de tratamiento de conductos con el fin de facilitar el manejo del instrumental y evitar y evitar la fractura de las llimas en el interior de los conductos.

La sustancia quelante más conocida en endodoncia es la sal disódica del ácido etilen-diamino tetra-acético (EDTA), introducida a la práctica por el profesor Nygaard Ostby (Oslo).

Los nombres comerciales más comunes en nuestro medio, de productos que contienen EDTA son:

LARGAL ULTRA - SEPTODONT EDTAC-PROCO-SOL RC-PREP-PREMIER

De las anteriores marcar, el RC-PREP, es el más funcional.

Presenta las siguientes ventajas:

- A- Desarrolla una acción quelante sobre la dentina, haciéndola por consiguiente más blanda favoreciendo así la instrumentación.
- B- Reacciona con el hipoclorito de sodio, por el peróxido de urea incorporado, y libera oxígeno formando una espuma que ayuda a remover todos los restos necróticos.
- C- Actúa como sustancia lubricante disminuyendo radicalmente la incidencia de fractura de instrumentos durante la preparación

biomècanica.

El proceso de la instrumentación biomècanica debe ser progresivo e iniciarse con la primera lima utilizada para medir el conducto; éste debe estar siempre húmedo y lubricado por medio del producto quelante. Cada dos ó tres instrumentos debe irrigarse abundantemente y repetir con cada instrumento la lubricación con la sustancia quelante. La instrumentación debe ser en riguroso orden progresivo y avanzar hasta que se obtengan partículas limpias de dentina (aproximadamente cinco ó seis instrumentos posteriores al utilizado para medir el conducto). El orden progresivo de instrumental evita la formación de escalones, disminuye las fracturas y permite obtener la instrumentación total, total, en longitud y amplitud, del conducto radicular.

#### 10.5.8 Conos de papel

Aunque los conos o puntas de papel se han recomendado generalmente para el secado final del conducto, los autores creen que el uso cada vez va siendo menor, pues los dos últimos instrumentos o limas utilizados para preparar el conducto deben trabajarse en "seco", sin la ayuda de sustancias irrigadoras o quelantes, estableciendo un secado mecánico absoluto y mejor que el proporcionado por las puntas del papel.

### 10.6 MATERIALES PARA OBTURAR EL CONDUCTO

#### 10.6.1 Puntas de gutapercha

Fabricadas en forma estandarizada y siguiendo los mismos delineamientos descritos para limas y ensanchadores. Como observación general conviene anotar que las puntas delgadas (15-20-25 y 30), se consumen en mayor volumen que las puntas gruesas (40-45-50, etc.), pues mientras de las últimas sólo se usa

una para obtener el cono principal, de las primeras se usan muchas para lograr la condensación lateral.

#### 10.6.2 Puntas de plata

También se obtienen en forma estandarizada. Los autores prácticamente han descartado el uso de puntas de plata, pues no encuentran justificación para su uso. Por el contrario, han podido observar infinidad de tratamientos fracasados como consecuencia de la poca o deficiente adaptación apical de este material. Lamentablemente la facilidad para introducir estas puntas en el conducto, muchas veces sin lograr ninguna adaptación apical, han llevado a muchos profesionales a realizar una práctica errónea de la endodoncia. Además, en dientes anteriores no se justifica su uso, pues en caso de necesitar un perno, será necesario remover la punta de plata y reemplazarla por una de gutapercha, lo cual puede hacerse desde el comienzo..

#### 10.6.3 Pastas ó cementos

Se han descrito infinidad de cementos para conductos. Es muy Lasala en su libro Endodoncia, 1971 en el cual los clasifica en: cementos con base plástica (cloropercha); cementos a base de paraformaldehído y pastas reabsorbibles.

En nuestros medio ha sido común el uso de cementos con base en óxido de cinc y eugenol y los más utilizados son:

##### 10.6.3.1 Pastas de Roy

5 partes de óxido de cinc

1 parte de biyoduro de ditimol

Eugenol - cantidad suficiente para una mezcla cremosa

##### 10.6.3.2 Pasta yodoformada

5 partes de óxido de cinc

5 partes de yodoformo

2 gotas de glicerina

Eugenol - cantidad suficiente para una mezcla cremosa

#### 10.6.4 Espaciadores y condensadores

Son elementos metálicos, de punta aguda los espaciadores y de punta roma los condensadores, destinados a condensar lateral y verticalmente los materiales para lograr la obturación en longitud y diámetro (volumen) del conducto radicular. (diap. No 40)

También hay espaciadores de mango corto que facilitan una mayor presión. Son de mucho uso a nivel de molares.

#### 10.6.5 Lentulos

utilizados para llevar pasta al interior del conducto

## CONCLUSIONES

Considero de gran importancia el haber podido recopilar y presentar en forma ordenada, en este trabajo, toda variedad conjunta de los temas que abarcan la vasta especialidad de la endodoncia tanto en su aspecto clínico como teórico.

Por medio de las investigaciones hechas, pude extractar de los autores presentados en la bibliografía, una comparación específica de cada escuela tanto en su filosofía teórica como en sus técnicas clínicas.

Espero que este manual sirva de guía y de medio de consulta, para toda persona que esté interesada, en el estudio de esta especialidad y que logre despejarle algunas de las dudas que presente.

## BIBLIOGRAFIA

1. GROSSMAN, Louis I. Práctica Endodòntica. Buenos Aires:  
Editorial Mundi. 9a. Ediciòn 1981.
2. GROSSMAN, Louis I. Práctica Endodòntica. Buenos Aires:  
Editorial Mundi. 3a. Ediciòn 1973.
3. SELTZER, Samuel. Endodoncia: Consideraciones biològicas en los  
procemientos Endodònticos. Buenos Aires: Editorial Mundi.  
1979
4. INGLE, John I. Endodoncia. Lee y Febiger. Filadelfia 1965
5. SELTZER, Samuel. La Pulpa Dental. Lippincott Company 2a.  
Ediciòn. 1975
6. TOBON CAMBAS, Gabriel. Endodoncia Simplificada. 2a. Ediciòn,  
Revisada. Washington Organizaciòn Panamericana de la Salud.  
1981.
7. MAISTO, Oscar A. Endodoncia. 3a. Ediciòn. Buenos Aires:  
Editorial Mundi. 1975.

8. LASALA, Angel. Endodoncia. 3a. Edición. Venezuela. 1979.
9. LUKS, Samuel. Endodoncia. Nueva Editorial Interamericana.  
Impreso en México. 1978.
10. HARTY, F.J. Endodoncia en la práctica clínica. Editorial el  
Manual Moderno. México. 1979.
11. LEONARDO, Mario Roberto. Endodoncia. Editorial Médica  
Panamericana. 3a. Edición. Buenos Aires. 1983
12. JOHNSON, Robert H. Pulpal Hyperemia a correlation of clinical  
an histologic data from 706 teeth . JADA, Vol. 81. July  
1970.
13. MORSE, Donald R. Endodontic Classification. JADA, vol 94 April  
1977.
14. LALONDE, Ernest R. The frequency and distribution of periapical  
cysts and granulomas endodontics. I.B. Bender, Editor.  
Vol. 25, Number 6. June 1968
15. BAHN, Arthur N. Microbiología e inmunología de las infecciones  
pulpaes y periapicales. Artículo No. 6 de Educación  
continua, Vol, 1 No. 10. Diciembre 1985.

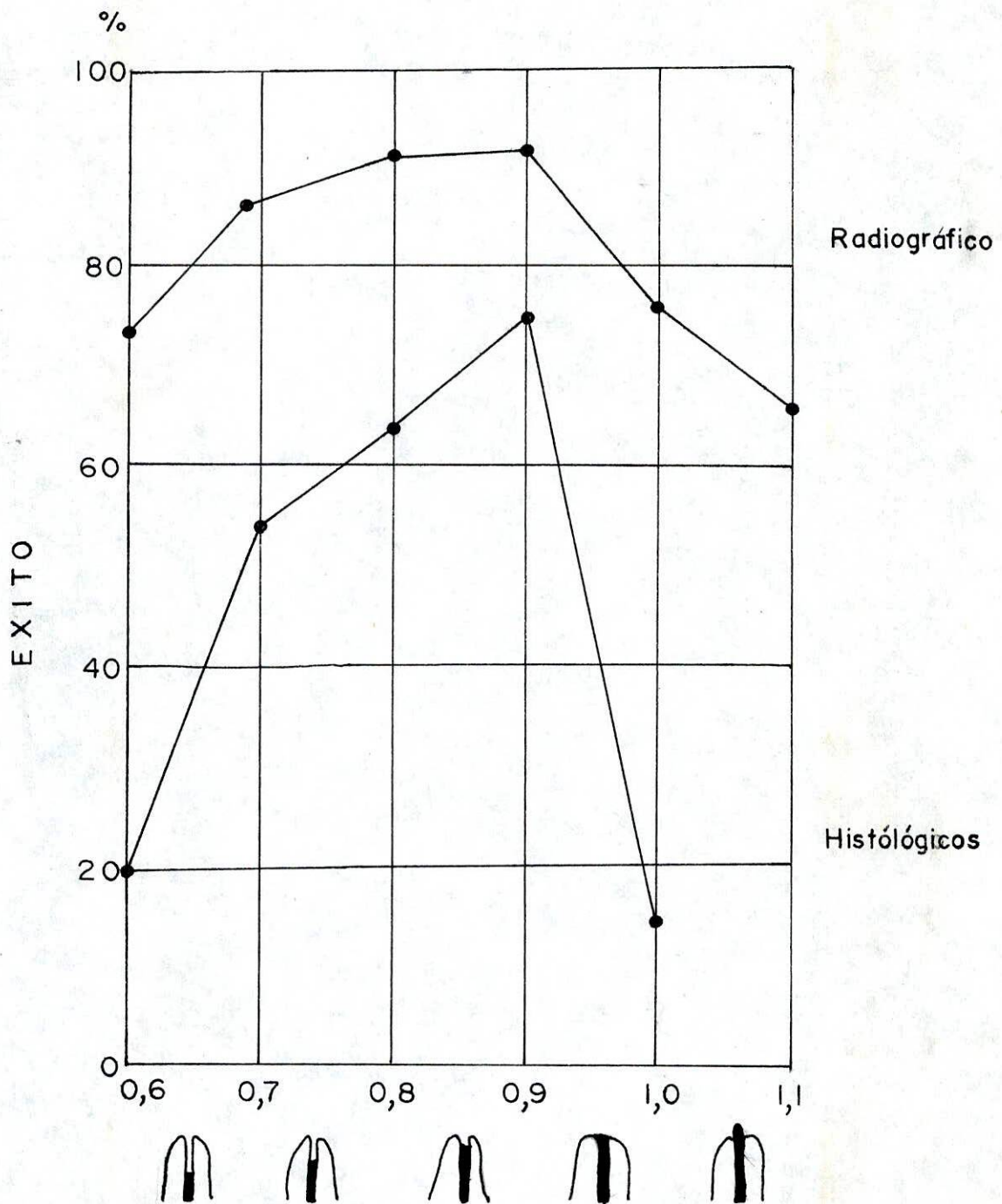
16. TAYLOR, Gary N. Técnicas avanzadas para la preparación y obturación intraradicular en la terapéutica endodóntica sistémica.
17. KANAS, Robert J. Inverted heart-shaped, interradicular radiolucent area of the anterior maxilla. JADA, Vol. 115. Dic. 1987
18. SISKIN, Milton. Immunologic aspects of pulpal- periapical diseases. college of dentistry. Vol. 43. Number 3 Marzo 1977.
19. BAUME, Louis J. Diagnosis of diseases of the pulp. Department of dental medicine, of Geneva. Vol. 29. Number 1 January 1970.
20. ESLAVA, Maria Cristina de . Inflamación Pulpar. Universitas Odontológica, 3(6) Pág. 29 1984.

ANEXO 1 TABLA 1  
SINTOMAS SUBJETIVOS Y DATOS OBJETIVOS RELACIONADOS CON LA  
PROBABLE CATEGORIA DE TRATAMIENTO

Categoría de tratamiento	Presencia o carácter	Síntomas y datos	Presencia o carácter	Categoría de tratamiento
		Dolor	----->	
A	No	História previa	Si	B
	No	Episodios	Frecuentes	
	Si (infrecuentes)			
	No	Intensidad	Moderada a grave	
	Si (de leve a moderada)			
	Breve	Duración	Prolongada	
	No	Percusión	Si	
	No	Pulpación	Si	
	No	Reflejo	Si	
			Resultados de prueba	
Procedimientos conservadores destinados a preservar la vitalidad pulpar	Normal	Respuesta a y calor	Anormal	Endodoncia o exodoncia
	Similar al control	Respuesta al probador	Diferente del control	
		Patología		
	Superficial a moderada	Caries dental	Profunda (con dolor)	
	Profunda (sin dolor)			
	No	Exposición pulpar	Si	
	No	Restauraciones externas	Si (con dolor)	
	Si (sin dolor)			
	Normal	Color dental	Anormal	
No	Enfermedad periodontal	Si (con dolor)		
Si (sin dolor)				
No	Tumefacción	Si		
No	Fístula	Si		
No	Fractura	Si (con dolor y movilidad)		
Si (sin dolor ni movilidad)				
No	Reabsorción (extensa)	Si		
No	Rarefacción (en las radiografías)	Si		
		----->		

Las flechas indican el grado progresivo de probabilidad en la elección o el éxito del resultado de la terapéutica.

ANEXO 2-TABLA 2



RESULTADOS RADIOGRAFICOS E HISTOLOGICOS  
DESPUES DE LA OBTURACION