

**DETERMINACIÓN DE LA POSICIÓN TRIDIMENSIONAL DEL NERVIO  
DENTARIO INFERIOR EN UNA MUESTRA DE UN CENTRO RADIOGRÁFICO  
DE BOGOTÁ, COLOMBIA.**

Janeth Pedroza Borrás<sup>1</sup>, Oscar Ivan Tocarruncho<sup>2</sup>, Ximena Cortes Fernández<sup>3</sup>,  
Andrea Morales Naranjo<sup>3</sup>, Carlos Alberto NoreñaEndo<sup>3</sup>.

1. Odontóloga. Especialista en Periodoncia. Jefe del Posgrado de Periodoncia  
UNICOC Bogotá
2. Odontólogo. Especialista en Periodoncia.
3. Estudiantes IV semestre Posgrado de Periodoncia UNICOC Bogotá

Autor responsable de correspondencia: Janeth Pedroza Borrás

Correo electrónico: [jpedroza@gmail.com](mailto:jpedroza@gmail.com)

Pedroza J, Cortes X, Morales A, Noreña C. Determinación de la Posición tridimensional del nervio dentario inferior en una muestra de un centro radiográfico de Bogotá, Colombia. JourOdont Col, 2013

**RESUMEN**

**Objetivo:** Determinar la posición tridimensional del nervio dentario inferior en 5 cortes tomográficos que van 1mm distal al agujero mentonero con intervalos de 5 mm hasta 20mm en una muestra de un centro radiológico de Bogotá conformado

en un rango de edad de 22 años en adelante. **Métodos:** Una muestra de 40 tomografías de pacientes que asistieron a un centro radiológico en la ciudad de Bogotá en el periodo de enero a agosto de 2013. La muestra fue dividida en tres grupos etareos: grupo I De 22 a 35 años, grupo II de 36 a 46 años y grupo III de 47 en adelante, en los cuales estuvieran presentes los premolares y el primer molar, tanto unilateral como bilateral. Las mediciones se realizaron con un software de computador donde los cortes transversales fueron con intervalos de 5mm comenzando 1mm distal al foramen mentonero. Se realizaron cuatro mediciones: **A)** De la cresta ósea al agujero del nervio dentario inferior (CD) **B)** De la tabla vestibular al agujero del nervio dentario inferior (VD) **C)** De la tabla lingual al agujero del nervio dentario inferior (LD) **D)** Del agujero del nervio dentario inferior a apical al nervio. **Resultados:** Este estudio mostro una distancia mayor en sentido VD, LD y CD en el género femenino sin embargo la distancia AD fue más prominente en el género masculino, en cuanto a la edad se evidencio la posición del nervio dentario inferior más cercano en la posición lingual, apical y crestal en el grupo de pacientes de 22 a 35 años. En cuanto a la posición vestibular no se encontraron diferencias significativas entre los tres grupos etareos.**Conclusión:** Un mayor riesgo de injurias al momento de realizar procedimientos quirúrgicos en pacientes de género femenino en el grupo de edad de 22 a 35 años.

**Palabras Clave:** Dentario inferior, Nervio, Posición tridimensional

## **ABSTRACT**

**Purpose:** Determine the three-dimensional position of the inferior alveolar nerve in 5 CT Scans to the 1mm distal mental foramen with intervals of 5mm to 20mm in a sample from radiology center of Bogota. **Methods:** A sample of 40 CT scans of patients who attended radiology center in the city of Bogotá in the period from January to August 2013. The sample was divided into three age groups: group I, 22 to 35 years, group II 36-46 years, and group III of 47 onwards, which presented the premolars and first molar, either unilateral or bilaterally. The measurements were performed with a computer software where the cross sections were 5 mm intervals beginning 1 mm distal to the mental foramen. Four measurements were performed: **A)** from the bone crest to the inferior alveolar nerve hole (CD) **B)** From the buccal bone plate to the foramen of the inferior alveolar nerve (VD) **C)** From the lingual bone plate to foramen of the mandibular nerve (LD) **D)** from the foramen of the mandibular nerve apical to the nerve. **Results:** This study showed a greater distance in VD, LD and CD in females but the distance AD was more prominent in males, in terms of age it is evidenced that the inferior alveolar nerve is closest in the lingual, apical and crestal position in the group of patients from 22 to 35 years. As for the vestibular position no significant differences were found between the three age groups. **Conclusion:** A higher risk of injuries while performing surgical procedures on female patients in the age group of 22-35 years.

**Key words:** Inferior dental nerve, Nerve, Dimensional position

## **INTRODUCCIÓN**

El nervio dentario inferior es la rama más voluminosa del nervio mandibular que a su vez, es la tercera rama del nervio trigémino. Se dirige hacia el orificio mandibular encontrándose en este nivel con el ligamento esfenomandibular y la mandíbula. Nace en la fase infratemporal, 4 o 5 mm por debajo del agujero oval. Se dirige hacia abajo pasando por delante de la arteria dentaria, entre la aponeurosis interptéridoidea y el músculo pterigoideo interno, el nervio dentario inferior o alveolar inferior puede dar anastomosis del nervio lingual, el nervio alveolar inferior penetra después en el conducto mandibular acompañado de los correspondientes vasos, así se forma el plexo dentario inferior del que surge la inervación para las piezas dentales y encías correspondientes a esta zona. El nervio penetra en el conducto dentario, donde puede presentar diferentes disposiciones, sigue su recorrido por debajo de los ápices de los molares y premolares hasta llegar al agujero mentoniano, donde se divide en dos ramas terminales, el nervio mentoniano y el nervio incisivo. (1) El conducto mandibular puede presentar cambios con la edad, entre los 10 a 19 años y a partir de los 60

años, se encontró una posición más alta, mientras entre los 19 y 60 años presentó una ubicación más baja. (2)

Se ha reportado que los diferentes procedimientos que se realizan en la mandíbula requieren conocimiento detallado de la posición y trayectoria del conducto alveolar inferior, ya que los vagos conocimientos pueden provocar laceraciones, comprimir o estirar el nervio, generando lesiones como la neuropraxia, (3). Estudios recientes reportaron una incidencia de injuria al nervio dentario inferior en un 6.4%, en donde la complicación más frecuente fue la hipoestesia en un 1.8%, pero no se identificaron correlaciones significativas entre la edad y el sexo del paciente, o la antigüedad cirujano, la injuria al nervio dentario inferior fue atribuido a tener una relación más fuerte con factores relacionados con el procedimiento y a fallas en el diagnóstico radiográfico. (4) Durante las cirugías implantológicas pueden existir una serie de complicaciones intraoperatorias, las cuales ocurren con mayor frecuencia en la región del agujero mentonero debido a su vascularización. Se presentan daños como la transposición o lateralización del nervio dentario inferior, intrusión excesiva del implante en el canal mandibular, hemorragias, alteraciones neurosensitivas, fracturas mandibulares secundarias a la colocación del implante y además se reportó que en la falta de paralelismo de los implantes se puede causar daños en los dientes adyacentes al implante. (5)

Yashar y cols en el 2012 sugirieron el uso de las tomografías computarizadas (6) las cuales son pruebas diagnósticas no invasivas que utilizan rayos x para crear imágenes transversales del cuerpo, en forma de cortes. Dan imágenes en tercera dimensión las cuales son procesadas por un ordenador (7) estas imágenes

permiten tener un acceso más detallado de la posición del canal del nervio alveolar inferior, no solo en relación con la cresta alveolar sino con la dimensión bucolingual y esta ubicación nos permite disminuir el riesgo de ocasionar daños en el momento quirúrgico.(6) En la literatura revisada en bases de datos latinoamericanas como Scielo, Lilacs entre otras, se encontraron pocos artículos en español donde evidenciaron la posición tridimensional y la relación con las estructuras anatómicas adyacentes al nervio dentario inferior medidas con tomografías computarizadas

El objetivo de este estudio fue Determinar la posición tridimensional del nervio dentario inferior en 5 cortes tomográficos que van 1mm distal al agujero mentonero con intervalos de 5 mm en una muestra de un centro radiológico de Bogotá conformado en un rango de edad de 22 años en adelante

## **METODOS**

Estudio descriptivo transversal retrospectivo cuya muestra se obtuvo de pacientes que asistieron al centro radiológico en la ciudad de Bogotá en el periodo de enero a agosto de 2013 con una muestra de 40 tomografías. Los criterios de selección para las tomografías fueron: pacientes con rango de edad entre 22 y 60 años, en los cuales estuvieran presentes los premolares y el primer molar, tanto unilateral como bilateral. La muestra fue dividida en tres grupos etareos: grupo I De 22 a 35 años, grupo II de 36 a 46 años y grupo III de 47 en adelante. Se realizó una estandarización de los investigadores mediante la prueba de Anova frente a un experto seleccionando quedando así los tres investigadores aptos para

realizar las mediciones. Según la resolución 8430 de 1993 esta investigación se clasifica como sin riesgo. Las mediciones se realizaron con un software de computador con programa estadístico SPSS versión 19 donde los cortes transversales fueron con intervalos de 5mm comenzando 1mm distal al foramen mentonero. Se realizaron cuatro mediciones: **A)** De la cresta ósea al agujero del nervio dentario inferior (CD) **B)** De la tabla vestibular al agujero del nervio dentario inferior (VD) **C)** De la tabla lingual al agujero del nervio dentario inferior (LD) **D)** Del agujero del nervio dentario inferior a apical al nervio. (Figura 1)

## RESULTADOS

En una muestra total de 40 tomografías, el nervio dentario inferior, fue observado en 5 cortes empezando 1mm distal al agujero del nervio mentonero, el cual fue encontrado en la totalidad de las tomografías estudiadas de un centro radiológico con un rango de edad de 22 años en adelante de la ciudad de Bogotá. En el periodo comprendido de enero a agosto del 2013. No se encontraron diferencias estadísticamente significativas entre los cortes tomográficos (1 a 20 mm) y la posición vestibular ( $p=0.215$ ). La media de la posición tridimensional para la posición VD a 1 mm fue de  $3,28 \pm 0,547$ , a 5 mm  $3,46 \pm 0,608$ . (Tabla 1 y Figura 1)

Figura y Tabla 1. No se encontraron diferencias significativas entre los cortes tomográficos y la posición crestal. ( $p = 0.997$ ) (Tabla y Figura 2)

Figura y Tabla 2. No se encontraron diferencias estadísticamente significativas entre los cortes tomográficos (1 a 20 mm) y la posición apical ( $p=0.821$ ). La media de la posición tridimensional para la posición AD a 1 mm fue de  $7,73 \pm 0,647$ , y AD a 5 mm fue de  $7,63 \pm 0,723$  (Figura 3 y Tabla 3).

Figura y Tabla 3. No se encontraron diferencias estadísticamente significativas entre los cortes tomográficos (1 a 20 mm) y la posición lingual ( $p=0.881$ ). La media de la posición tridimensional para la posición LD a 1 mm fue de  $5,28 \pm 1,067$ , a 5 mm  $5,21 \pm 1,160$ . (Tabla 4 y figura 4)

## DISCUSIÓN

En los pacientes dentados el nervio dentario inferior forma dos curvaturas distintas una entre el foramen mandibular y la otra entre el foramen y el ápice de los dientes incisivos, durante su paso a través del cuerpo mandibular desprenden fibras a los dientes individuales y se pudo observar que el haz neuro-vascular reduce de tamaño muy marcadamente después de la extracción de los dientes y se encontraron variaciones anatómicas significativas entre los géneros. (7) Su ubicación es variada y depende de la edad, en los niños se encuentra a nivel de los molares temporales más hacia el primer molar temporal, en los ancianos se encuentra más próximo al borde basal y en los adultos se ubica a nivel del 2 premolar, en este estudio anatómico de mandíbulas humanas dentadas se encontró que el nervio dentario inferior se localizó en una posición hacia abajo, hacia adelante y lingual en el segmento anterior de la rama, en el área retromolar se encontraba arriba, donde estuvo muy cerca de la raíz del primer molar. Existen inconsecuencias en la localización del nervio dentario inferior en el área del ángulo mandibular, y se demostró por distancias oblicuas con un promedio de 23,7 mm con una desviación estándar de 4,1 mm en mujeres y un promedio de 27,3 mm con una desviación estándar de 3,4 mm en hombres con caras cuadradas (8) Lee y cols en el 1999 (9) y más recientemente Yashar y cols en el 2012 (6) observaron que las radiografías convencionales tienen sus limitaciones para identificar el conducto mandibular y sus relaciones con las otras estructuras, por esto al momento de realizar cirugías próximas al conducto dentario inferior es fundamental la utilización de tomografías. Así mismo para el presente estudio se realizó la evaluación de la posición tridimensional del nervio dentario inferior

mediante tomografías computarizadas para detectar la posición más exacta del nervio, donde se estudiaron 5 cortes tomográficos. Los resultados de este estudio mostraron similitudes en la posición tridimensional del nervio dentario inferior con respecto a la ubicación de los grupos etáreos, se encontró una posición más cercana en sentido V, L, A y C en el grupo de pacientes de 22 a 35 años. En estudios previos de Megumi Ueda y cols en el 2012 observó que el conducto mandibular variaba con la edad, manifestando que entre los 10 y 19 años y a partir de los 60 años, el conducto mandibular se hallaba en posición más alta, mientras que entre los 19 y 60 años la posición era más baja y entre los 30 y 39 años no existían variaciones. (2) Pero en cuanto a la posición tridimensional del nervio dentario inferior según el género no se encontraron diferencias significativas, mientras en el presente estudio se observó una distancia mayor en sentido VD, LD y CD en el género femenino sin embargo la distancia AD fue más prominente en el género masculino.

Lun-Jou Lo y cols en el 2004 realizaron un estudio por medio de tomografías computarizadas para evaluar la posición del nervio dentario inferior en el ángulo mandibular con un grupo total de 20 mujeres y 22 hombres adultos donde observaron que no existen diferencias significativas en la posición del nervio dentario inferior en el ángulo mandibular entre ambos géneros. (10) Se puede observar un acuerdo del presente estudio con los informes anteriores, sin embargo se puede observar que difieren en algunos puntos de manera importante. Los datos confirman el alto grado de variabilidad encontrada en la medición de la cresta alveolar para el nervio alveolar inferior.

Además, se pudo determinar que se halla una mayor distancia de la posición vestibular a nivel del corte a 20 mm en hombres; pero a nivel de 15 y 20 mm se vio aumentado en mujeres. Los rangos oscilaron en mujeres entre 3,5 – 3,8mm y en hombres entre 3,25 – 3,7mm. Estos resultados se asemejan en el límite del rango inferior con los encontrados por otros autores que evaluaron la distancia del nervio dentario inferior a la tabla vestibular, la cual tuvo una variación en la media muy amplia de acuerdo con el sector que se evaluó, siempre aumentando de la zona del segundo premolar hacia el segundo molar; en las mujeres estuvo entre 2,5 y 5,1 mm y en los hombres, entre 2,9 y 5,1 mm. (2)

En los resultados obtenidos a nivel de la posición lingual al nervio dentario inferior se observó que en todos los cortes hubo un mayor predominio en el corte a 15 mm en el género femenino, presentando una distancia mayor en sentido lingual. De acuerdo con lo reportado en la literatura la evaluación tomográfica de la distancia a la tabla lingual mostró aumento en las medidas del segundo molar al segundo premolar, con medias que oscilaron entre 1,9 y 4,3 mm para las mujeres y 1,7 y 3,9 mm para los hombres. (3)

En la posición apical al nervio dentario inferior se encontró que en todos los cortes, los pacientes de género masculino tuvieron una distancia mayor con respecto a las pacientes de género femenino, excepto en el corte a 20 mm donde no hay diferencias significativas entre ambos géneros. La distancia al borde apical demostró ser mayor que la distancia a la tabla lingual, con medias que oscilaron entre 7,5mm y 7,9 mm en las mujeres y 7,74mm y 7,92 mm en los hombres, estas

medidas y el hecho de la mayor distancia que hacia la tabla lingual concuerda con estudios anteriores.

En los resultados se encontro que en todos los cortes en el género femenino hubo una distancia mayor en la posicion crestal al nervio dentario inferior con respecto al género masculino, oscilando entre 14,3mm y 15,2mm para hombres y mujeres. Otros estudios determinaron que de la superficie externa a la cresta alveolar, la media osciló para hombres y mujeres entre 16,4 y 20,6 mm, siendo este un rango amplio pero acorde al estudio de Levine y colaboradores, quienes hallaron rangos entre 17,2 y 20,3 mm con promedio de 17,4 mm, lo cual no se aleja mucho de nuestros resultados. (11)

De acuerdo con lo anterior, se concluye que se han encontrado entre hombres y mujeres, resultados significativamente diferentes para cada una de las distancias evaluadas. Se observaron las mayores diferencias en las posiciones LD y CD, lo cual coincide con la literatura. (4) Estos datos nos evidencian un mayor riesgo de daño o injuria al nervio dentario inferior en el género masculino. Sin embargo en estudios actuales de T. Hasegawa y cols, en el 2013 nos reportan que la eliminación de un diente impactado es el procedimiento donde mayor riesgo existe de realizar una injuria del nervio dentario inferior y esta complicación a menudo deja el paciente insatisfecho con la cirugía. Por lo tanto, se debe realizar la predicción de la injuria al nervio dentario inferior antes de la intervención quirúrgica ya sea por medio de radiografías o tomografías computarizadas. Este estudio nos reportó una incidencia de injuria al nervio dentario inferior en un 6.4%, en donde la complicación más frecuente fue la hipoestesia en un 1.8%, pero no se identificaron

correlaciones significativas entre la edad y el sexo del paciente, o la antigüedad cirujano, la injuria al nervio dentario inferior fue atribuido a tener una relación más fuerte con factores relacionados con el procedimiento y radiográficos que con los factores demográficos. (4). En cuanto a las cirugías implantológicas pueden existir una serie de complicaciones intraoperatorias, las cuales ocurren con mayor frecuencia en la región del agujero mentonero debido a su vascularización. Se pueden presentar daños como la transposición o lateralización del nervio alveolar inferior, intrusión excesiva del implante en el canal mandibular, hemorragias, alteraciones neurosensitivas, fracturas mandibulares secundarias a la colocación del implante y además la falta de paralelismo entre los implantes puede causar daños en los dientes adyacentes. En las cirugías implantológicas las complicaciones más frecuentes ocurren durante la cirugía, las cuales resultan por una planeación inadecuada, contaminación del implante, manipulación incorrecta y/o inadecuada orientación del implante. (5)

De acuerdo a los resultados obtenidos en relación a la edad de los tres grupos trabajados, a nivel vestibular no se encontraron diferencias estadísticamente significativas, a nivel lingual se encontró una distancia menor en el grupo I (22 a 35 años), y una distancia mayor en el grupo III (47 años en adelante) exceptuando en el corte a 20 mm donde la distancia fue mayor en el grupo II (36 a 46 años). En sentido apical se encontró una distancia menor en el grupo I (22 a 35 años), y una distancia mayor en el grupo II (36 a 46 años) y por último a nivel crestal se encontró una distancia mayor en todos los cortes para el grupo II (36 a 46 años) y no se hallaron diferencias estadísticamente significativas entre los grupos I y III.

De acuerdo con la literatura al evaluar los grupos de edad, no había muchos pacientes en el grupo de jóvenes de 20 a 39 años (n=11), tomando en cuenta principalmente a pacientes con edades entre los 60 años con y sin pérdida de dientes posteriores, pero no tuvieron en cuenta las consecuencias de que dientes específicos faltaban. Cuando se producen extracciones, seguido por reabsorción y remodelación ósea, esto puede alterar la posición relativamente del canal mandibular. Por lo tanto, es necesario disponer de pacientes dentados para mantener puntos de referencia fijos en la evaluación de la posición del nervio dentario inferior (4)

## **CONCLUSIONES**

Una comparación en un periodo de tiempo corto en una muestra de 40 tomografías demostró que en el género femenino se observó una distancia mayor de la posición del nervio dentario inferior en sentido vestibular, lingual y crestal mientras que en la posición apical se determinó una distancia más predominante en el género masculino. En cuanto a los grupos etareos la posición del nervio dentario inferior se encontró más cercano en sentido Lingual, Apical y Crestal en el grupo de pacientes de 22 a 35 años. Los pacientes de 36 a 46 años presentaron una mayor distancia en sentido crestal y apical con respecto a los demás grupos. En cuanto al grupo de 47 años en adelante presento una distancia mayor en sentido lingual.

Con esto se pudo concluir que al momento de realizar procedimientos quirúrgicos en la zona posterior inferior va a existir un mayor riesgo de injuria del nervio dentario inferior en los pacientes de género masculino en el grupo de edad de 22 a 35 años.

Para futuros estudios se recomienda un análisis a largo plazo con una muestra tomográfica más amplia que pueda proporcionar una mejor evidencia.

### **AGRADECIMIENTOS**

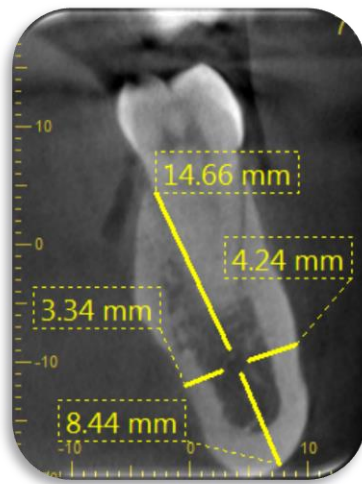
Por su dedicación, colaboración y entrega al Dr. Oscar Iván Tocarruncho, Dra. Janeth Pedroza, Dra. Piedad Malaver y Mónica Pachón.

## REFERENCIAS

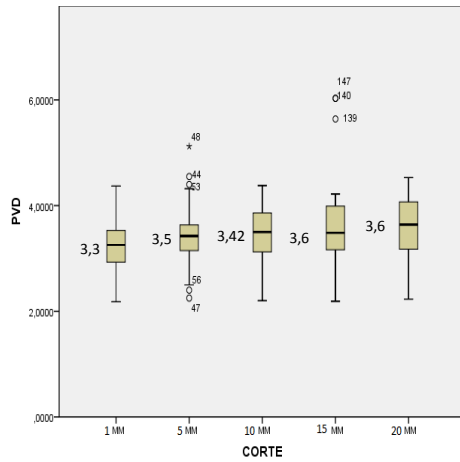
1. Velayos J, Anatomía de la cabeza: Para odontólogos, Ed. Medica Panamericana, 4 edición, Buenos Aires: Madrid, p. 241-242
2. Megumi Ueda, Kenji Nakamori, Kaori Shiratori, Tomohiro Igarashi, Takanori Sasak, Naoki Anb. Clinical significance of computed tomographic assessment and anatomic features of the inferior alveolar canal as risk factors for injury of the inferior alveolar nerve at third molar surgery; J Oral Maxilla FacSurg .2012 (70):514-520
3. Da Fontoura R, Vasconcelos E. Morphologic basis for the intraoral vertical ramus osteotomy: anatomic and radiographic localization of the mandibular foramen. J. Oral MaxilloFacSurg 60:660-665, 2002.
4. Hasegawa T, Ri S, Shigeta T, Kasha M. Risk factors associated with inferior alveolar nerve injury after extraction of the mandibular third molar—a comparative study of preoperative images by panoramic radiography and computed tomography, Int. J. Oral Maxillofac. Surg. 2013; 42: 843–851
5. Lamas J, Peñarrocha M, Bowen E. Intraoperative complications during oral implantology; Med Oral Patol Oral Cir Bucal. 2008 Apr1; 13 (4) 239-43.
6. Yashar N, Engeland C. Radiographic considerations for the regional anatomy in the posterior mandible, J Periodontol 2012; 83: 36-43
7. Yosuey, Brooks L. The appearance of mental foramina o panorarnic radiographs. I. Evaluations of patients; Oral Surg Oral Med Oral Path. 1989(68): 360-364
8. Haribhakti V. The dentate adult human mandible: An anatomic basis for surgical decision making; PlastReconstr Surg. 1996(97):536–541
9. Lee Y, Kimjh L. Mandibular Contouring: a surgical technique for the asymmetrical lower face; J PlastReconstr Surg. 1999; 104:1165–1171

10. Lun-Jou Lo, Fen-Hwa Wong, and Yu-Ray Chen. The position of the inferior alveolar nerve at the mandibular angle: an anatomic consideration for aesthetic mandibular angle reduction. *J Ann Plast Surg* .2004 (53): 50–55
  
11. Levine M, Goddard A, Dodson T. Inferior alveolar nerve canal position: Inferior alveolar nerve canal position: a clinical and radiographic study. *J Oral Maxillofac Surg* 2007; 65(3): 470-474.

**Figura 1.** Cortes tomográficos. VD-AD-LD-CD

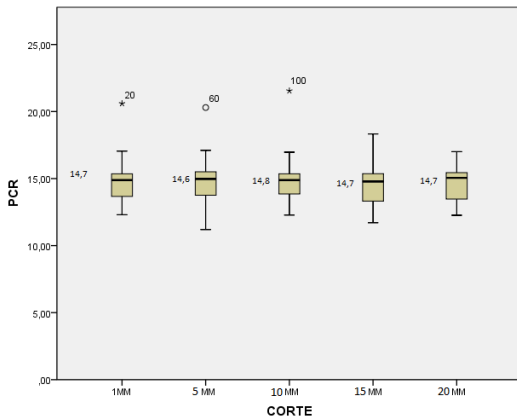


**Figura 1 y Tabla 1. Promedio de posición vestibular al dentario según cortes.**



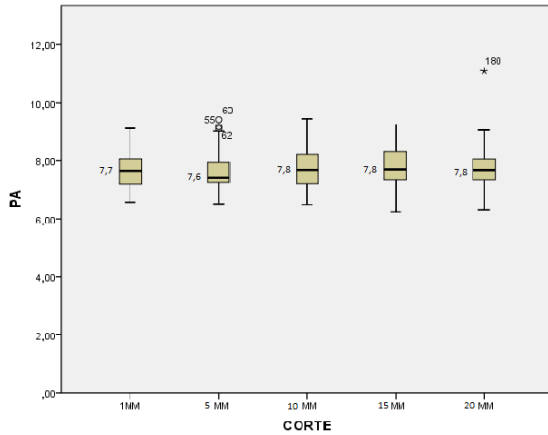
Cortes VD	Media	Desviación Estándar
1mm	3.3	0.557
5mm	3.5	0.61
10mm	3.4	0.58
15mm	3.6	0.86
20mm	3.6	0.62

**Tabla y Figura 2. Promedio de posición crestal al dentario según cortes**



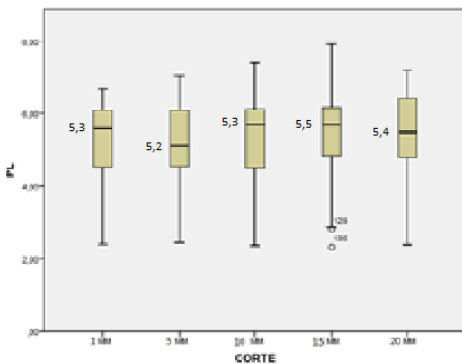
Cortes CD	Media	Desviación Estándar
1mm	14,70	1,572
5mm	14,69	1,714
10mm	14,80	1,629
15mm	14,65	1,462
20mm	14,71	1,227

**Figura 3 y Tabla 3. Promedio posición apical al dentario según cortes.**



Cortes AD	Media	Desviación Estándar
1mm	7,72	0,646
5mm	7,63	0,723
10mm	7,78	0,716
15mm	7,79	0,705
20mm	7,80	0,841

**Figura 4 y Tabla 4. Promedio de posición lingual al dentario según cortes**



Cortes LD	Media	Desviación Estándar
1mm	5,28	1,066
5mm	5,20	1,160
10mm	5,35	1,094
15mm	5,47	1,217
20mm	5,38	1,217

**Tabla 5. Promedio de posición lingual, apical crestal al dentario según grupos etáreos.**

POSICION	DE 22 A 35 AÑOS		DE 36 A 46 AÑOS		DE 47 AÑOS EN ADELANTE	
	Promedio	DS	Promedio	DS	Promedio	DS
Lingual	5.0	1.12	5.4	1.45	5.5	0.69
Apical	7.5	0.72	7.9	0.86	7.7	0.53
Crestal	14.5	1.29	15.5	1.59	14,1	1.25

**Tabla 6. Promedio de posición vestibular, apical y crestal al dentario según género.**

POSICIÓN	FEMENINO		MASCULINO	
	Promedio	DS	Promedio	DS
vestibular	3.64	0.64	3.33	0.63
apical	7.62	0.74	7.85	0.69
crestal	15.09	1.58	14.40	1.39