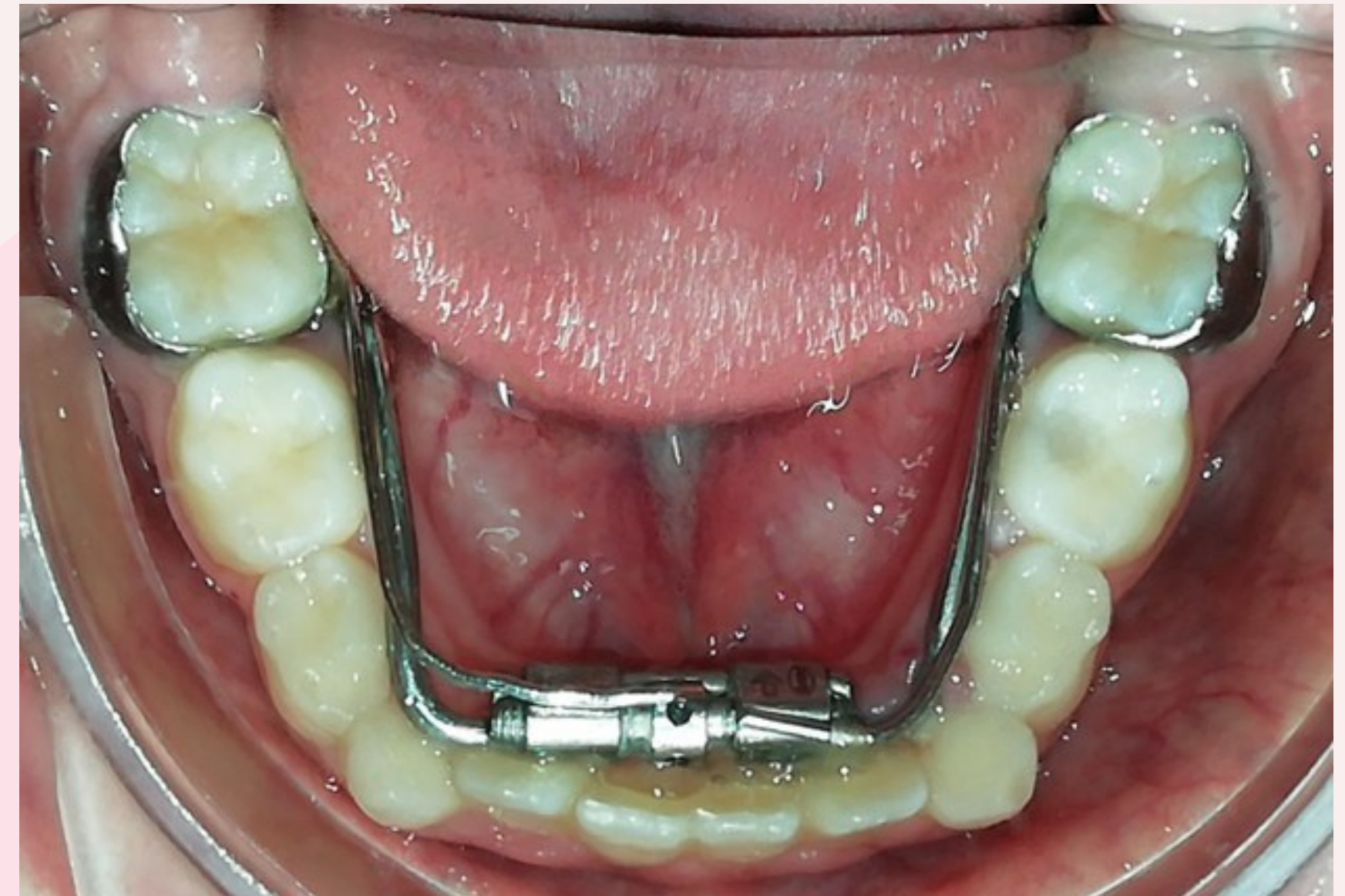


**\* EFECTIVIDAD DEL EXPANSOR DE WILLIAMS EN EL TRATAMIENTO DE MICROGNATISMO MODERADO A SEVERO DEL MAXILAR INFERIOR.**

**LAURA PAOLA DUARTE PALENCIA.  
FANNY BRIGETH LOPEZ CASTRO.  
NICOLE NORATO JAIMES.**

**Residentes De Ortodoncia y Ortopedia Maxilar.**




- ✓ **ASESOR CIENTÍFICO: Dra. CAROLINA PEDRAZA MORENO.**
- ✓ **ASESOR METODOLÓGICO: Dra. LUZ ANDREA VELANDIA PALACIO.**

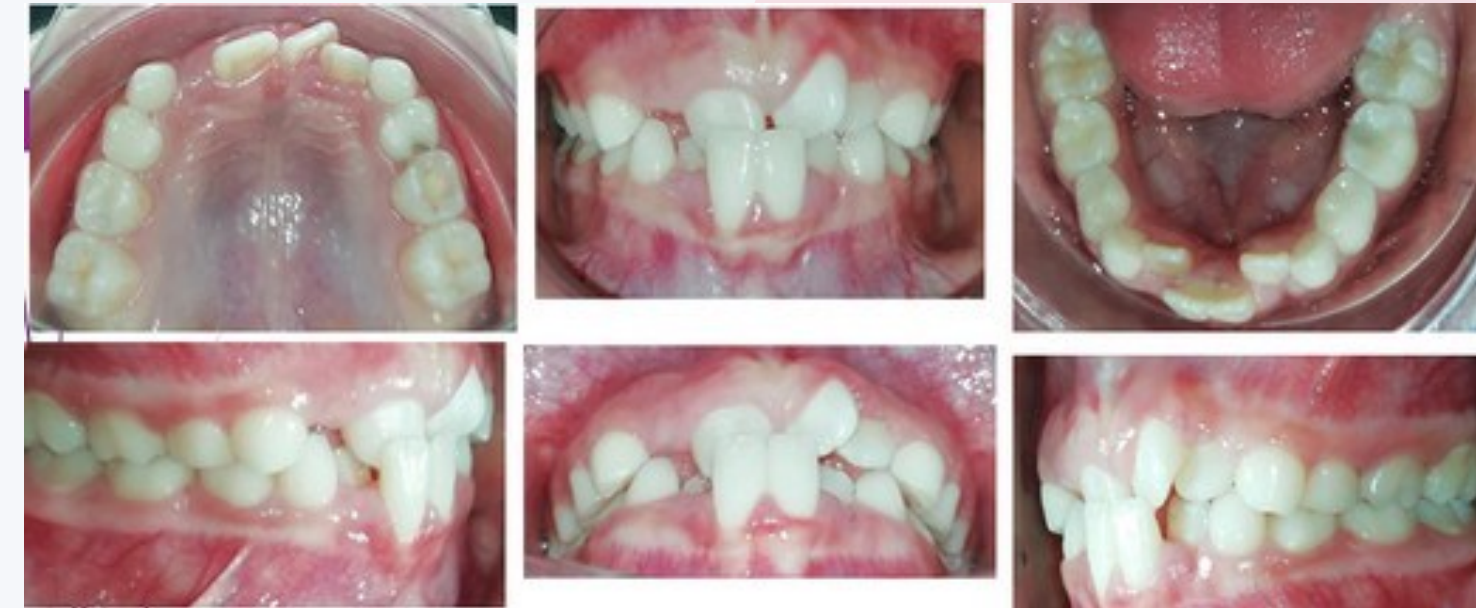

# INTRODUCCIÓN.

Apiñamiento



Micrognatismo en sentido transversal del maxilar superior y/o del maxilar inferior.



En la literatura existen diferentes abordajes dirigidos a la corrección de esta patología a través de técnicas de expansión con aparatologías



Permiten un incremento de las medidas transversales tanto del maxilar superior como del maxilar inferior.



# INTRODUCCIÓN.

La falta de desarrollo de los maxilares en sentido sagital o transversal.

La malposición de los dientes puede generar maloclusiones

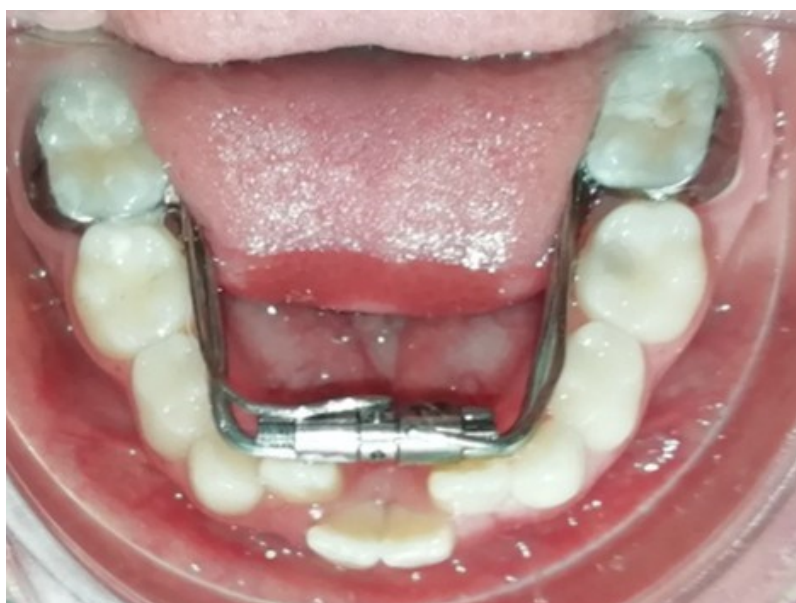El maxilar tiene una sutura media palatina pero la mandíbula no.



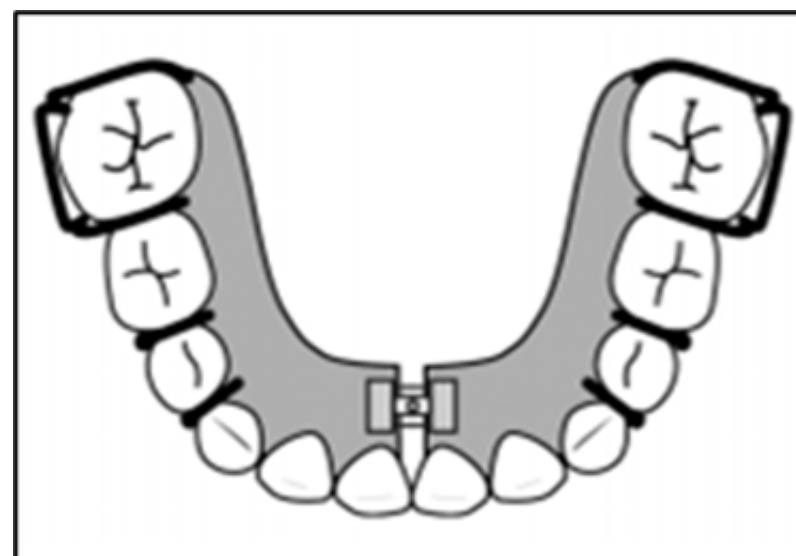
Por lo tanto, se cree que el efecto de la expansión mandibular se localiza en el proceso alveolar y genera principalmente la inclinación del segmento vestibular.



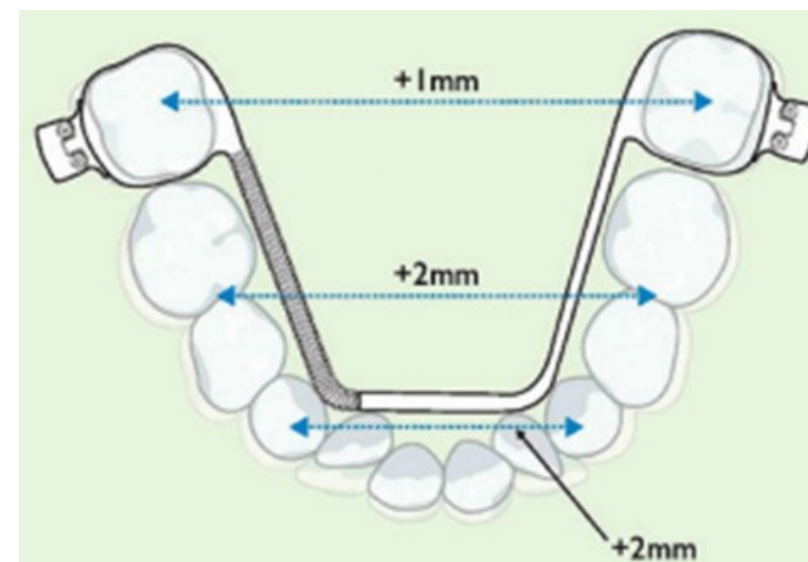
# INTRODUCCIÓN.



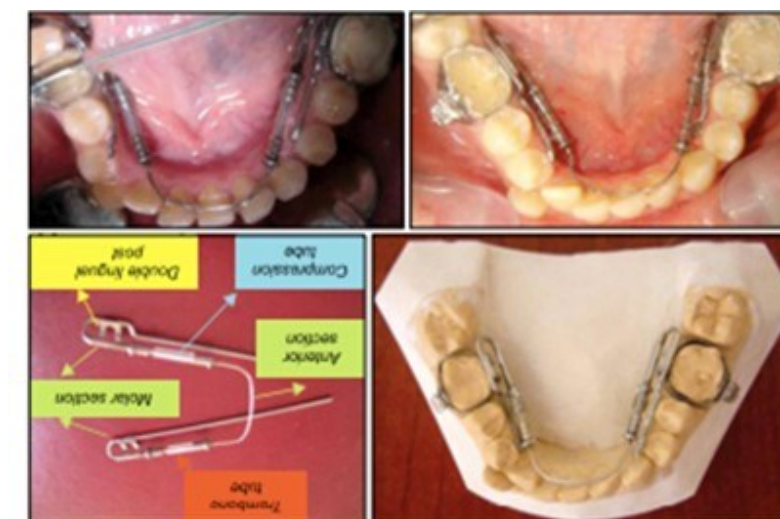
Aparato de expansión de Williams



Expansión mandibular de Schwarz



Expansor mandibular de Arnold.

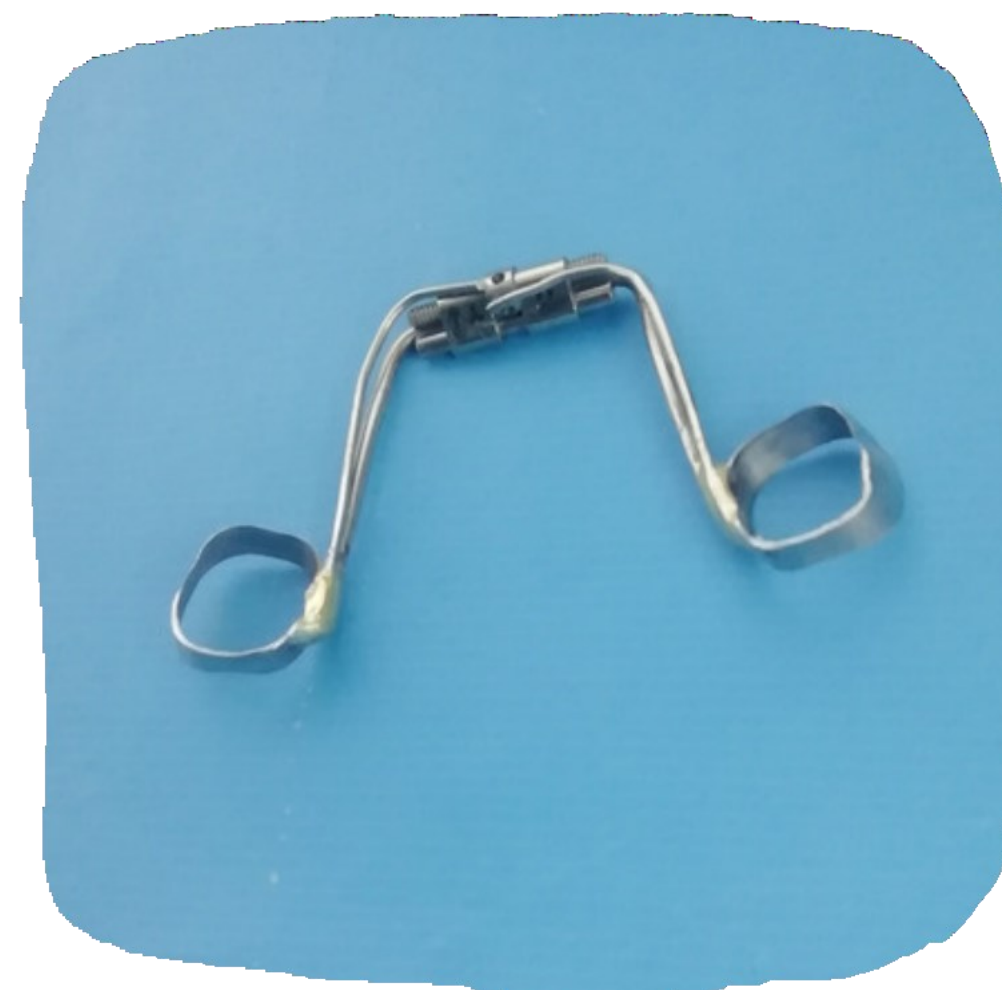

Aparato de Trombone



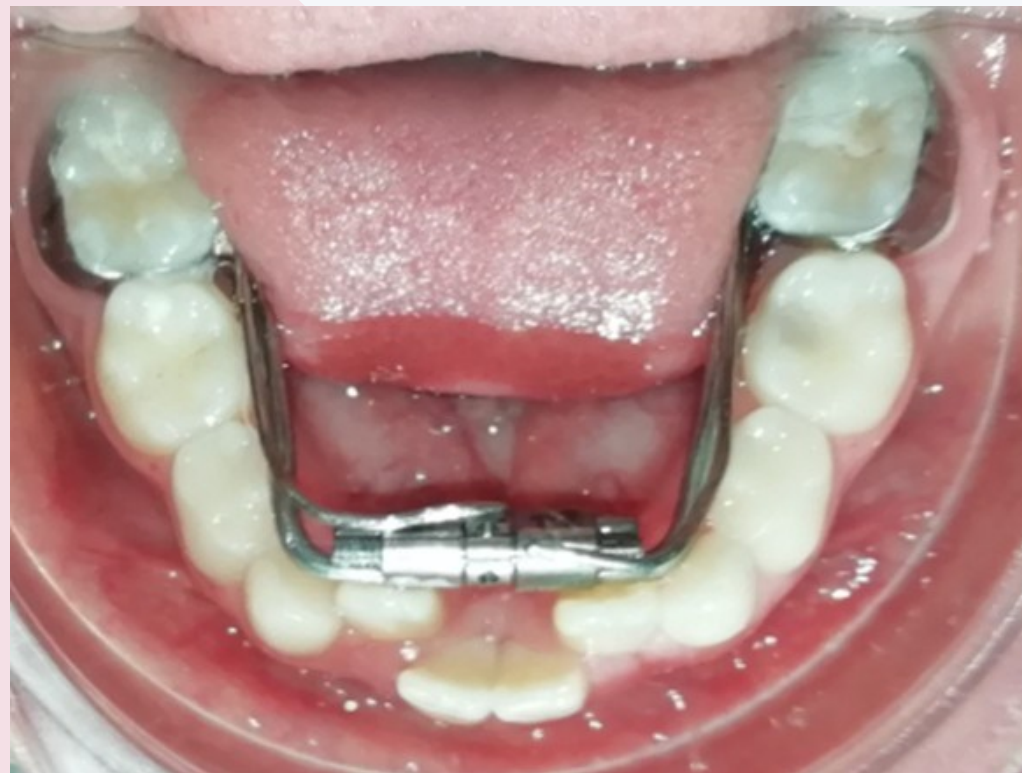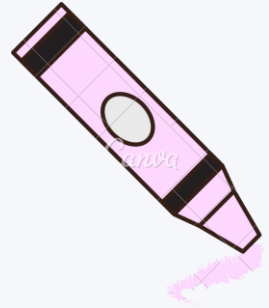
# INTRODUCCIÓN.

El expansor de Williams se ha propuesto como una posibilidad de ganar espacio en diagnóstico de apiñamiento moderado a severo en el maxilar inferior en edades tempranas de dentición mixta evitando la necesidad de extracción posteriormente.

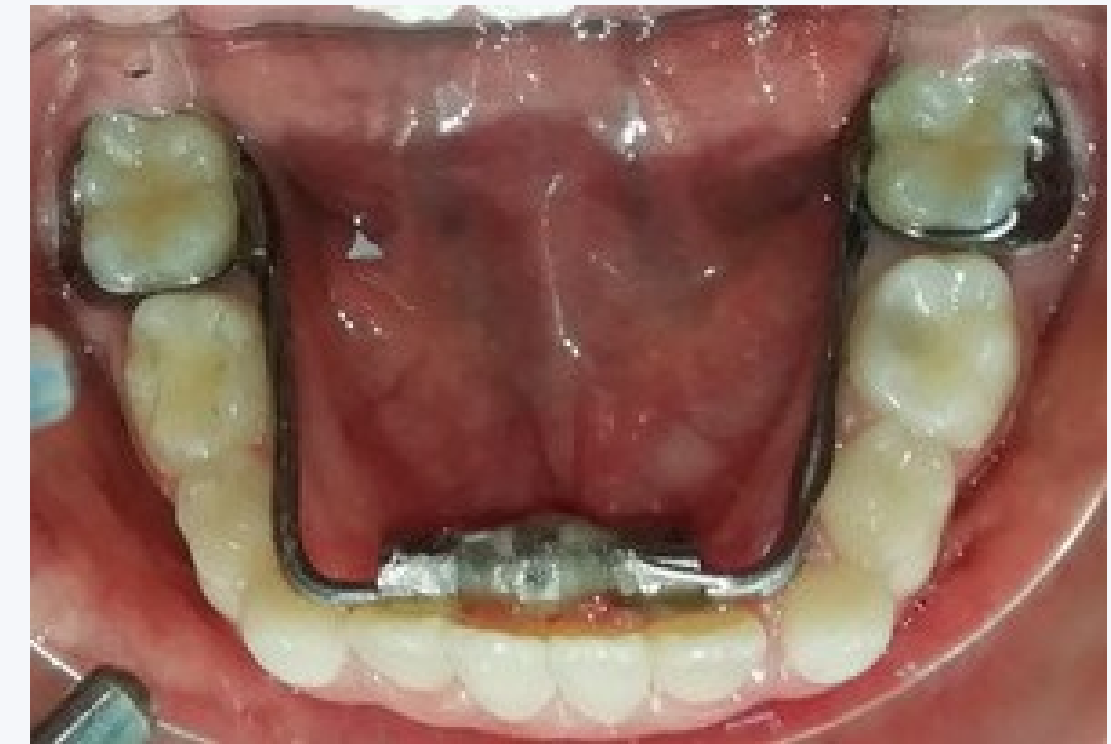

# INTRODUCCIÓN.

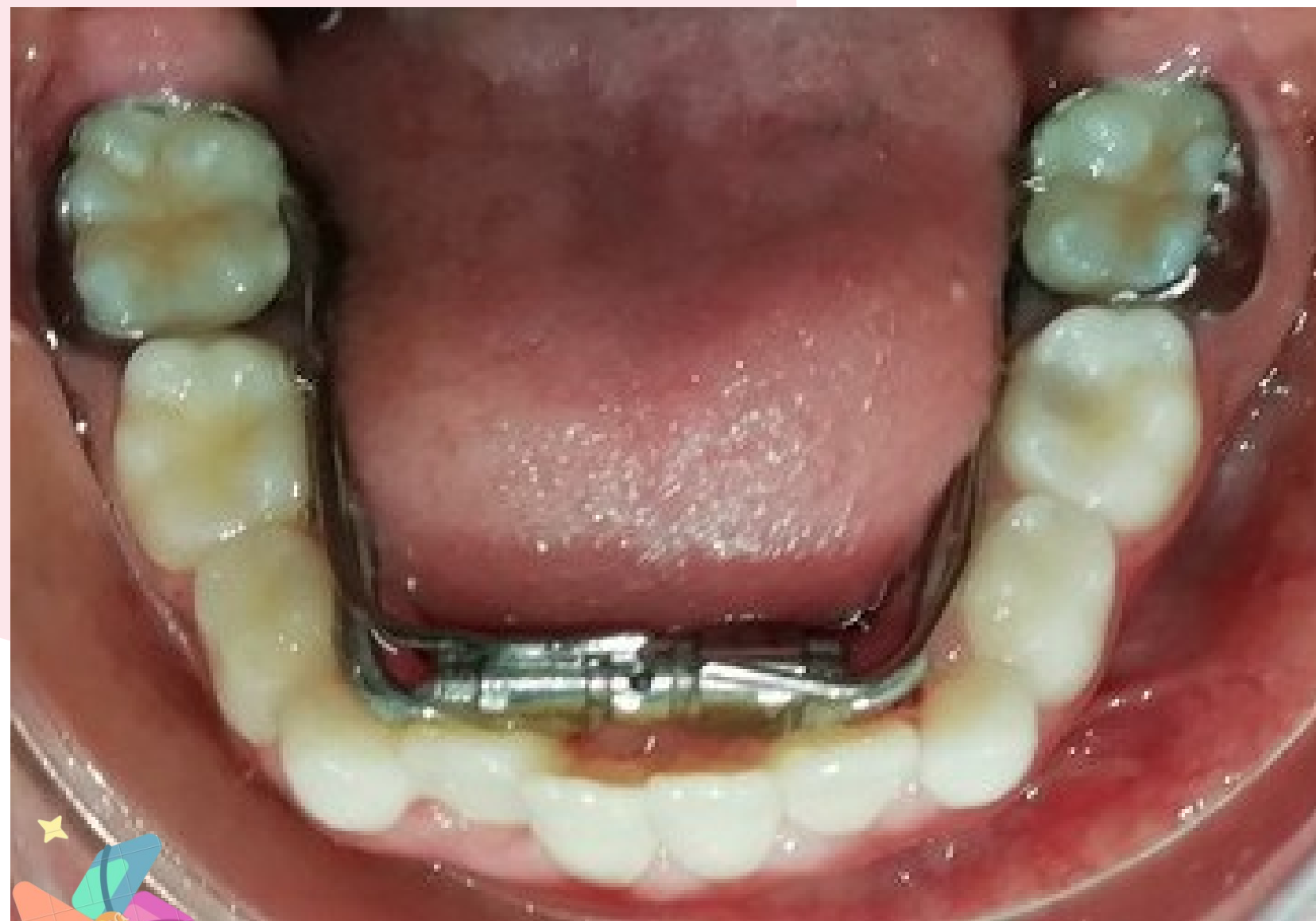---



Sin embargo no se encuentra suficiente literatura que evalúe la efectividad de esta aparatología y es importante contar con información cuantitativa que permita tomar la decisión clínica de su uso basado en evidencia científica.



# PREGUNTA DE INVESTIGACIÓN.



—  
—

¿Cuál es la cantidad de expansión transversal lograda en el reborde alveolar, con el aparato de Williams en pacientes de 6 a 12 años con micrognatismo moderado a severo del maxilar inferior?



# OBJETIVOS



## GENERAL

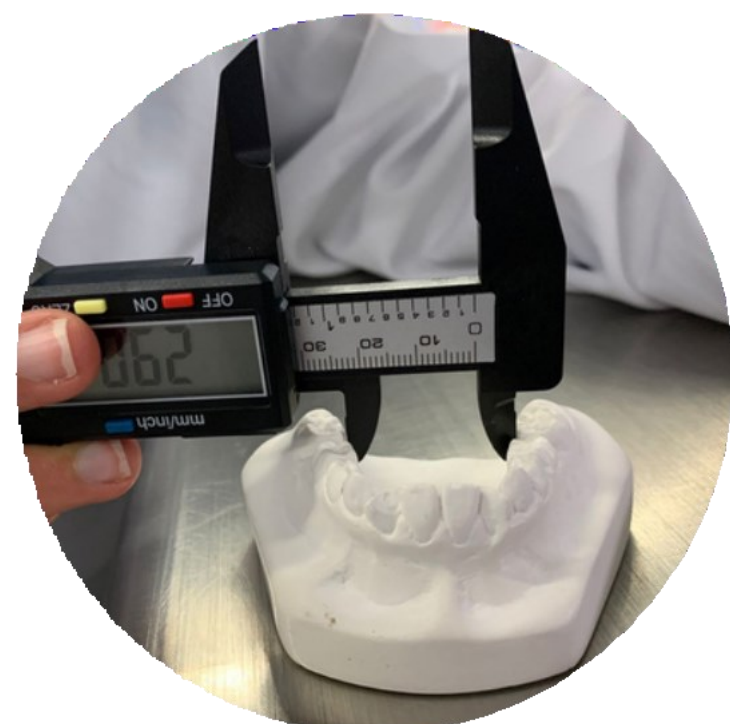
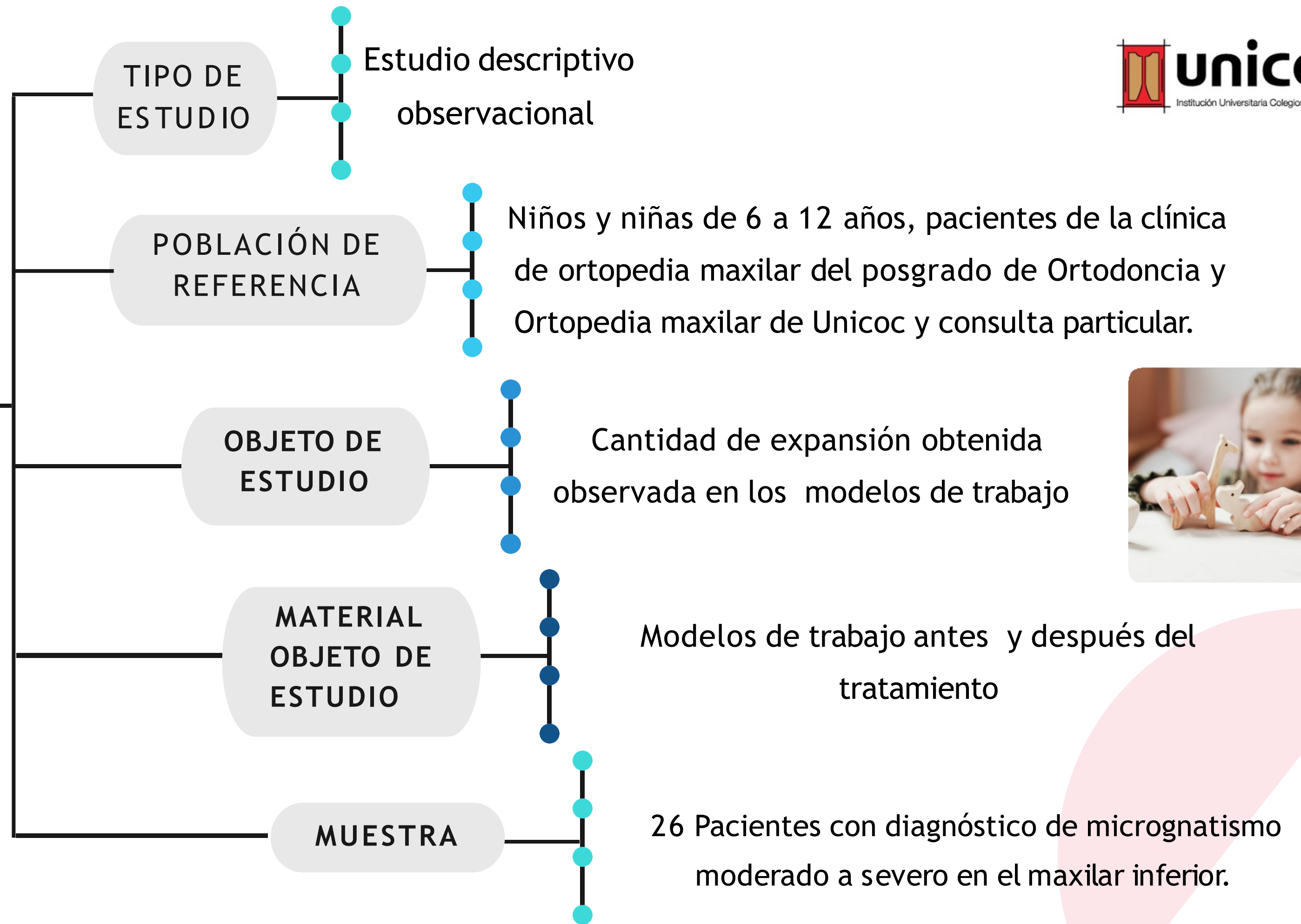
Evaluar sobre modelos de estudio la cantidad de expansión transversal lograda con el aparato de Williams, en pacientes de 6 a 12 años de edad con micrognatismo moderado a severo del maxilar inferior, en la clínica de Ortodoncia y Ortopedia maxilar de UNICOC y consultas particulares.



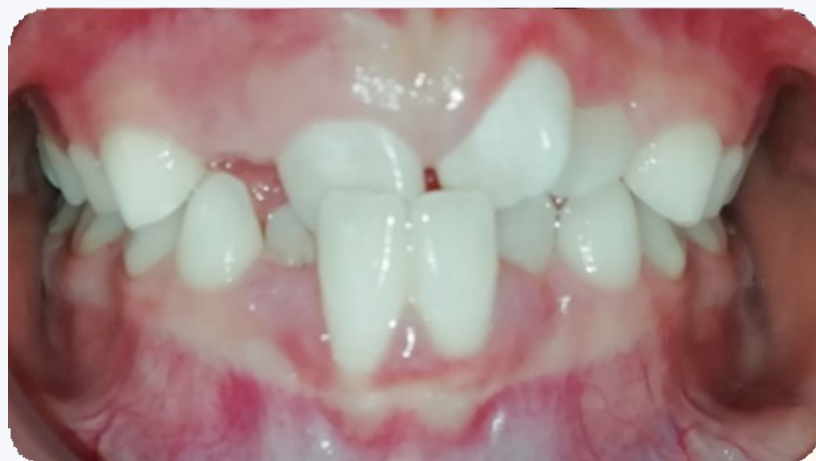## ESPECÍFICOS

- Comparar la expansión que se logra en el reborde alveolar del maxilar inferior según grupos de edades de 6 - 9 años y de 10 - 12 años.
- Comparar la expansión que se logra en el reborde alveolar del maxilar inferior en pacientes de 6 a 12 años según grupos de género masculino y femenino.

# MATERIALES Y MÉTODOS.



# MATERIALES Y MÉTODOS.



## ***CRITERIOS DE INCLUSIÓN***

- Pacientes de 6 a 12 años de edad
- Diagnóstico de micrognatismo moderado a severo en el maxilar inferior según el índice de Pont Korkhaus
- Pacientes con expansión realizada con el aparato de Williams
- Pacientes con buena higiene oral
- Pacientes que tengan una historia clínica Odontológica en Unicoc y consulta particular.



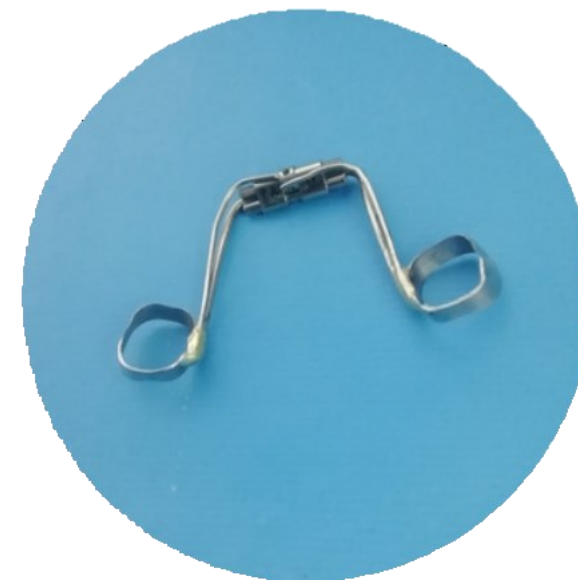## ***CRITERIOS DE EXCLUSIÓN***

- Diagnóstico de micrognatismo leve en el maxilar inferior.
- Pacientes que presentan torus lingual
- Pacientes con higiene oral deficiente
- Pacientes con patología como asimetría facial



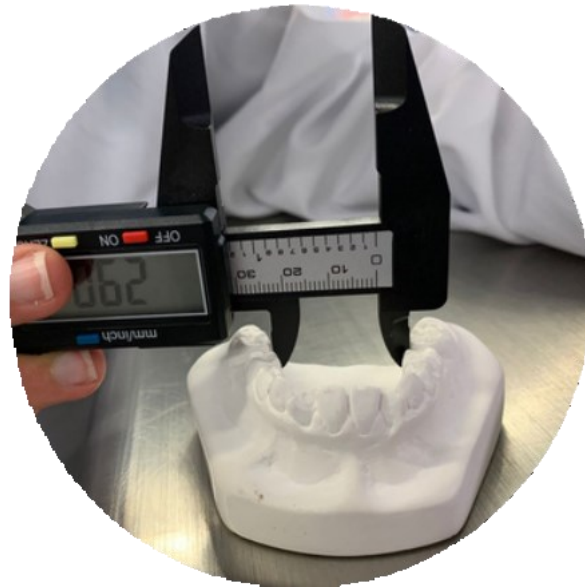Expansión  
Mandibular

Variable  
Dependiente



Aparato  
De Williams

Variable  
Independiente



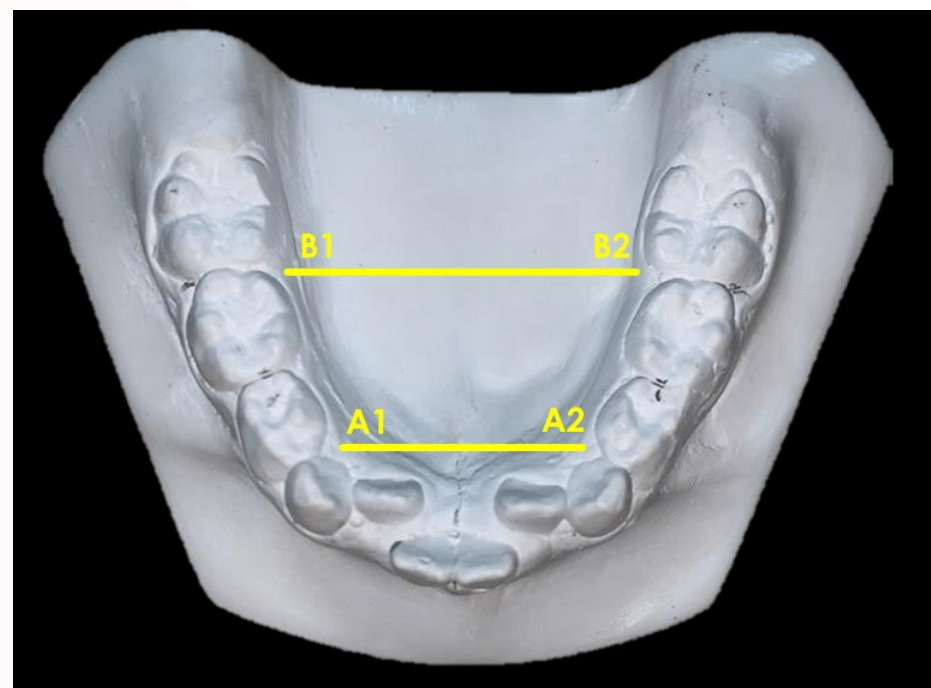
MATERIALES Y MÉTODOS.  
VARIABLES.



<https://www.google.com/search?q=ni%C3%B>

Variables  
De Confusión

- Género
- Edad
- Protocolo de activación.



# OPERACIONALIZACIÓN DE LAS VARIABLES

VARIABLE	DEFINICIÓN	NATURALEZA	TIPO DE VARIABLE	OPERACIONALIZACIÓN	ESCALA DE MEDICIÓN	INSTRUMENTO DE RECOLECCIÓN
Expansión mandibular	Proceso de crecimiento transversal en el maxilar inferior	Cuantitativa	Dependiente	Cantidad de expansión antes y después del tratamiento.	Intervalo continua	Modelos de estudio
Aparato de Williams	Expansor fijo utilizado en el maxilar inferior	Cualitativa	Independiente	Presencia o ausencia	Nominal	Historia clínica
Género	Conjunto de características diferenciadas que cada sociedad asigna a Hombre o mujer. (1)	Cualitativa	Confusión	Masculino o femenino	Nominal	Historia clínica
Edad	Tiempo que ha vivido una persona u otro ser vivo contando desde su nacimiento.(2)	Cuantitativa	Confusión	Entre 6 - 12 años	De razón	Historia clínica
Protocolo de activación	Numero de vueltas del tornillo de expansión durante un periodo determinado	Cuantitativa	Confusión	4/4 de vueltas del tornillo al mes o 15 días	Intervalo continua	Historia clínica

1

Solicitud al Director de clínica de Unicoc y Doctores de consultorios particulares para revisión de historias clínicas

2

Selección de la muestra y revisión de H.C para aplicar criterios de inclusión y exclusión.

3

Recolección de modelos de estudio.

4

Tabulación de Datos.

5

Medición en los modelos de estudio antes y después del tratamiento.

6

Determinar la expansión generada.

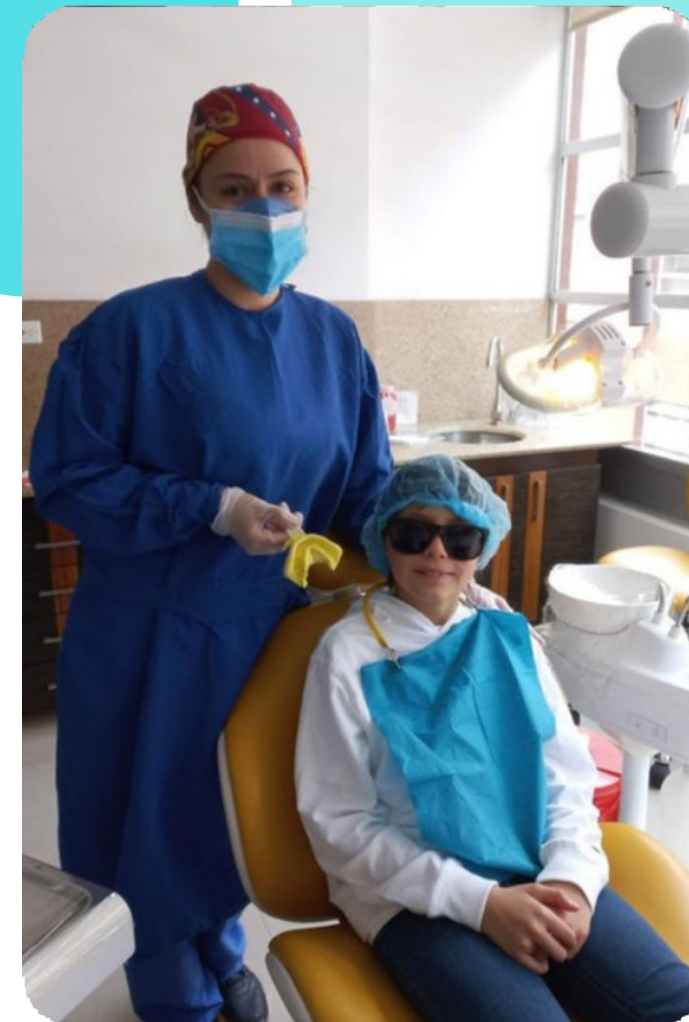
7

Análisis de resultados.

8

Conclusiones

## PROCEDIMIENTO.



# PROCEDIMIENTO.



52 MODELOS  
INICIALES Y  
FINALES

**Grupo 1**  
n=15

De 6 a 9 años

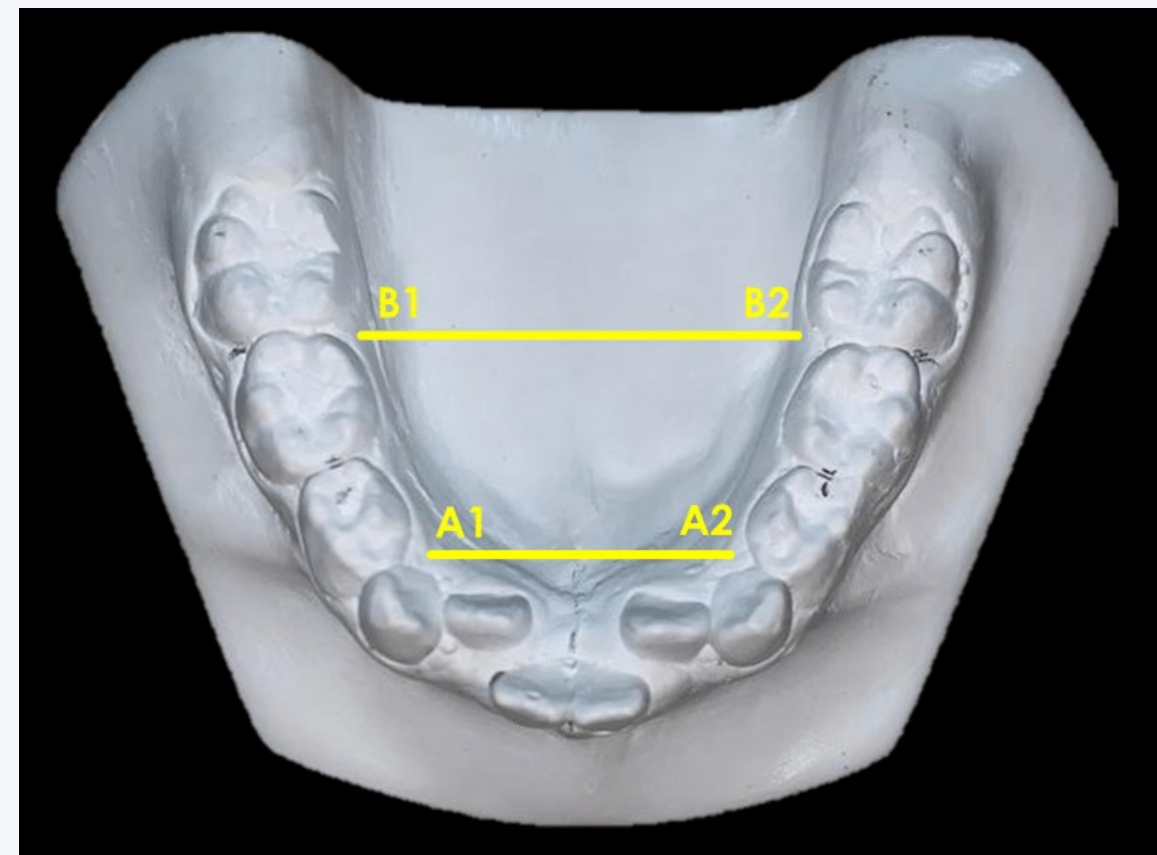
- 8 mujeres, 7 hombres
- Micrognatismo moderado 7
- Micrognatismo severo 8

**Grupo 2**  
n=11

De 10 a 12 años

- 8 mujeres, 3 hombres
- Micrognatismo moderado 5
- Micrognatismo severo 6

MATERIALES



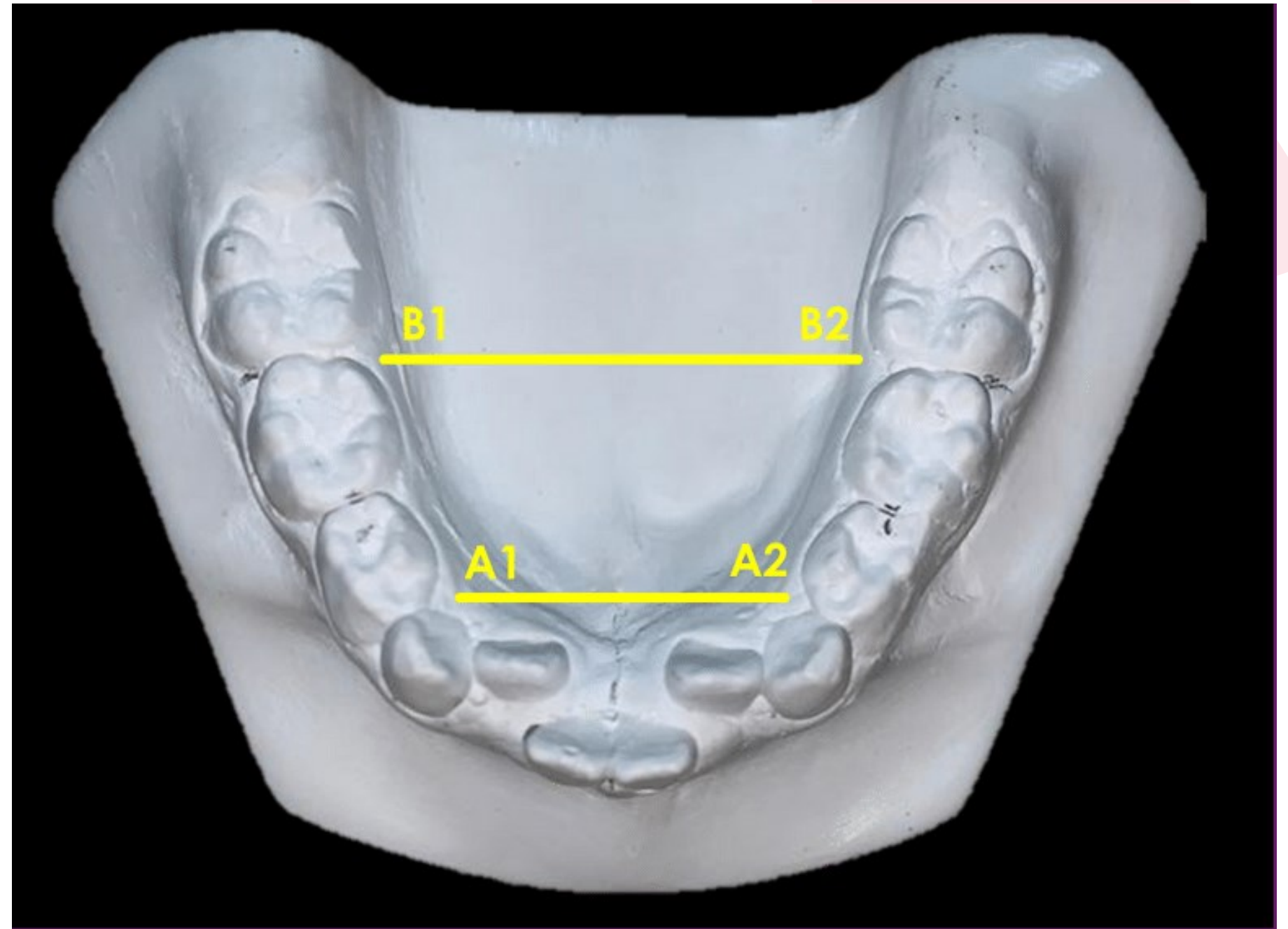
# PROCEDIMIENTO.



**A1-A2:** Corresponde al punto ubicado 2 mm por debajo de la papila distal a nivel del canino derecho e izquierdo del modelo en la zona lingual



**B1-B2:** Corresponde al punto ubicado 2mm por debajo de la papila mesial del primer molar permanente o distal del segundo molar temporal derecho e izquierdo del modelo en la zona lingual



ASPECTOS  
ESTADISTICOS


Los datos fueron analizados con el software Real Statistics v.8.1 que es el mismo R para Excel y el SPSS v.26 para las variables discretas

Chi2 para determinar si el diagnóstico y la activación estaban asociados al sexo y la edad

Prueba z de proporciones para determinar si la muestra era homogénea

Shapiro Wilk para determinar si las medidas presentaban una distribución normal

Prueba D`Agostino para determinar si las diferencias anteriores y posteriores respectivamente, edad y sexo presentaban distribución normal



# CONSIDERACIONES ÉTICAS.



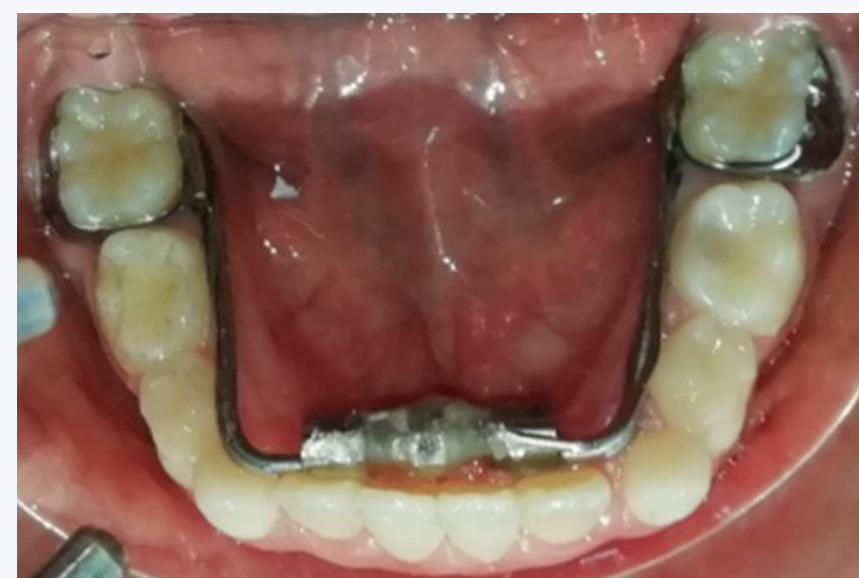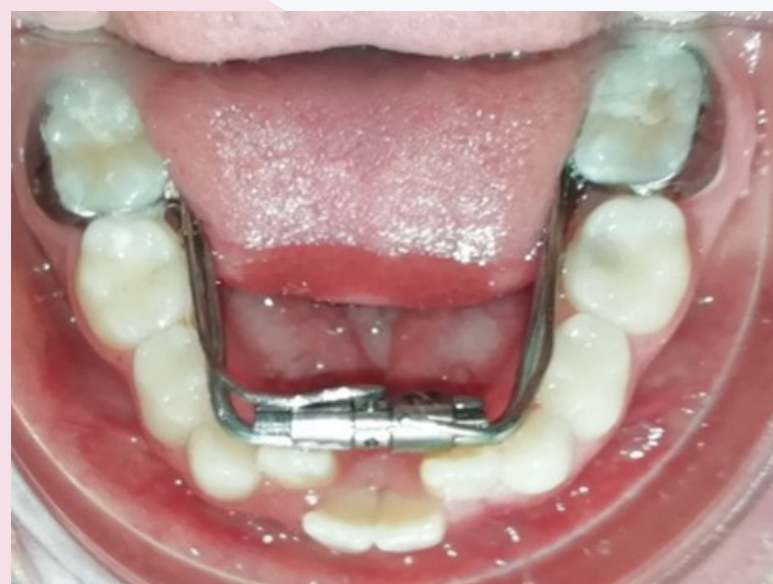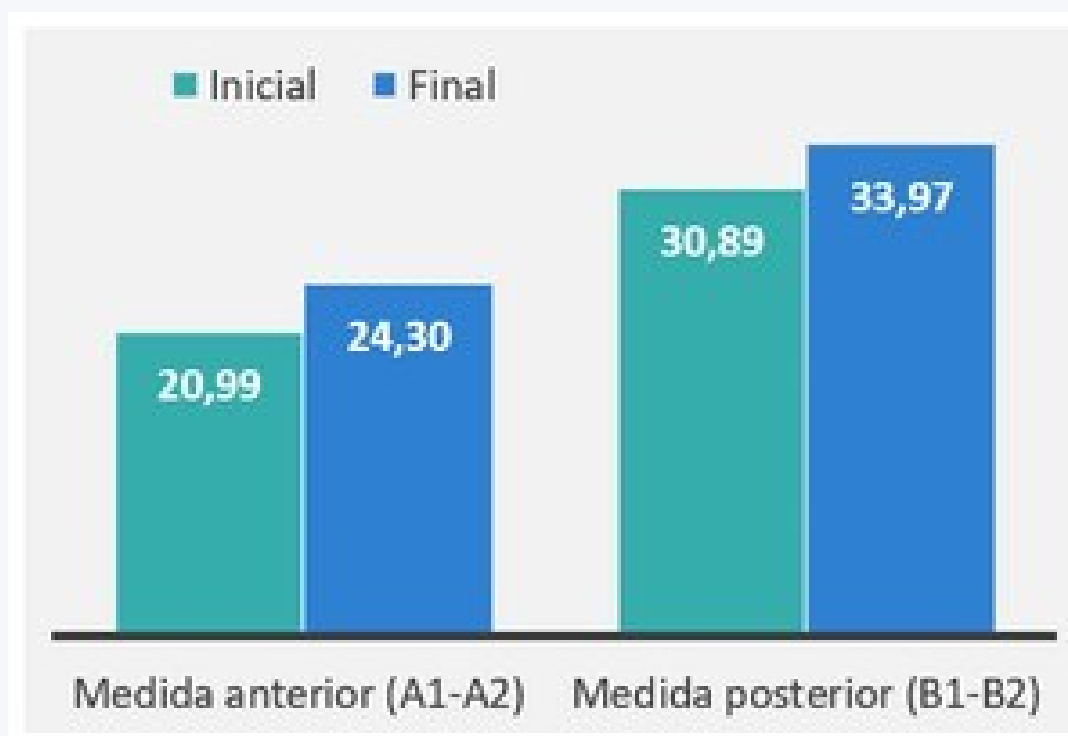
Resolución N° 008430 de  
1993 (4 de octubre de  
1993)

En dónde se clasifica  
dentro de la categoría  
de riesgo **mínimo**  
como lo indica el  
artículo 11.


Siguiendo los  
principios de la  
Declaración de  
Helsinki.

Siguiendo principios  
bioéticos tales como:  
beneficencia,  
autonomía, justicia y  
respeto.

# RESULTADOS.



Medidas del reborde alveolar		Prom (mm)	Desv. Est.	Diferencia (mm)	p
Anterior Inicial	(A1-A2)	20,99	0,34	3,30	<0,0001
Anterior (A1-A2) Final		24,30	0,39		
Posterior Inicial	(B1-B2)	30,89	0,44	3,08	<0,0001
Posterior Final	(B1-B2)	33,97	0,40		



# RESULTADOS.

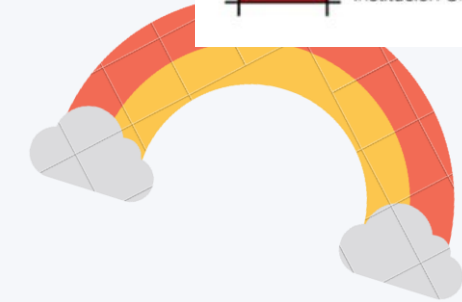


PROMEDIO DE  
EXPANSIÓN SEGUN EL  
SEXO

Medida	Sexo	Diferencia (Fin-Ini). Prom. (mm)	Desv. Est.	p
Anterior	Masculino	3,07	0,61	0,556
	Femenino	3,45	0,33	
Posterior	Masculino	3,34	0,71	0,591
	Femenino	2,91	0,45	

✿ Sin diferencias estadísticas significativas en ambos casos






# RESULTADOS.

Medida	Edad	Diferencia (Fin-Ini). Prom. (mm)	Desv. Est.	p
Anterior	6 a 9 años	3,42	0,42	0,667
	10 a 12 años	3,15	0,45	
Posterior	6 a 9 años	3,16	0,58	0,806
	10 a 12 años	2,96	0,47	

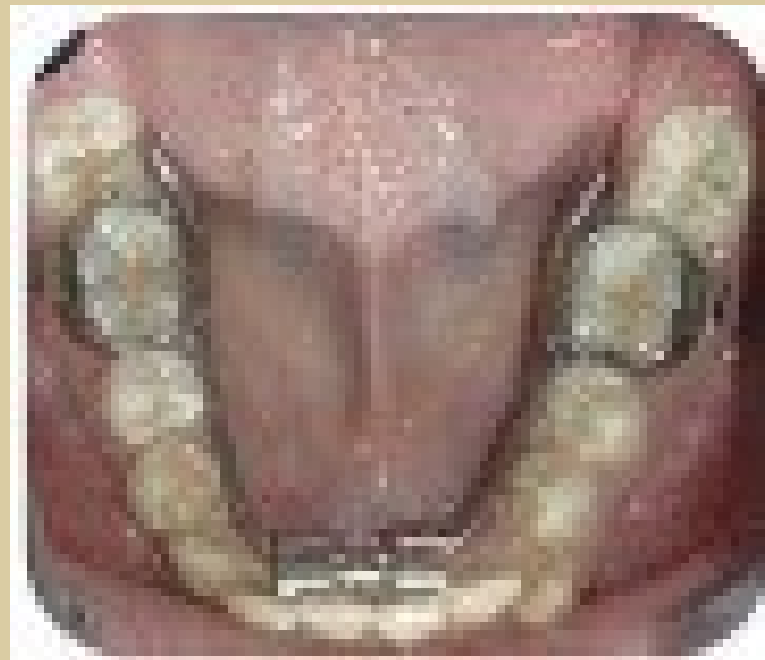
SEGÚN GRUPO DE EDAD.



✿ Sin diferencias estadísticas significativas en ambos casos.

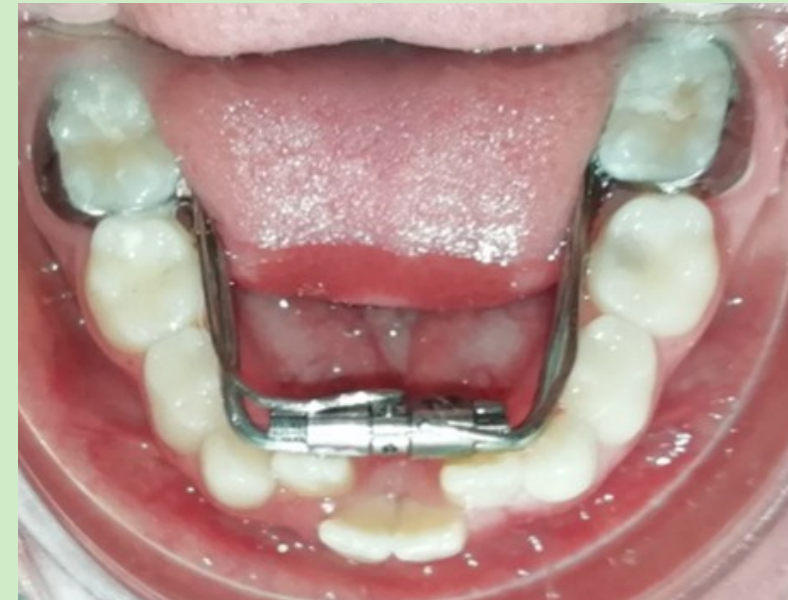

# DISCUSIÓN



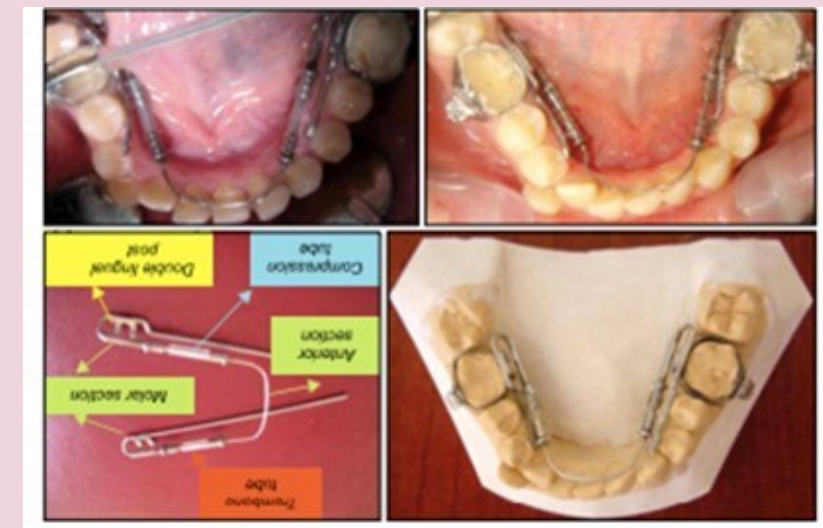
## Milad y cols

Con las dos aparatologías se generó una expansión de 0.5 mm por semana durante un período de 3 meses



## Duarte y Cols

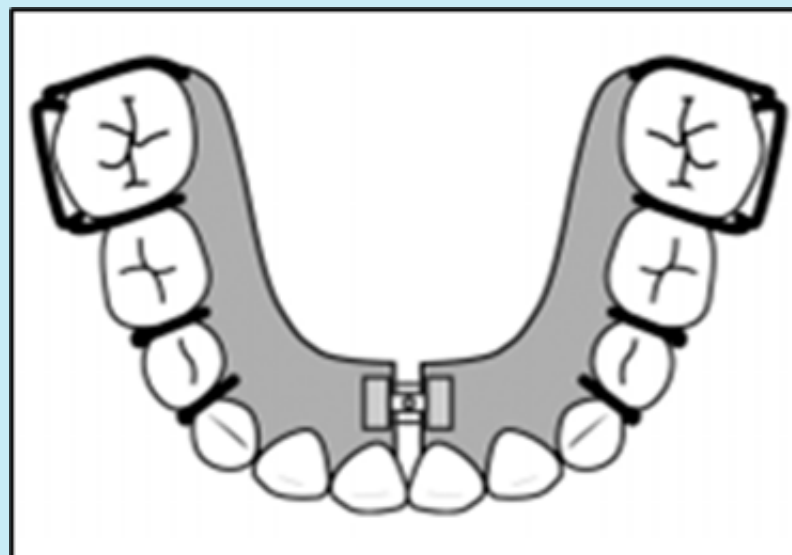
Expansión promedio anterior y posterior supero los 3mm. Los valores máximos de expansión en la zona anterior fue de 6.83 y en posterior es de 7.5 mm, en un tiempo aproximado de 5 a 6 meses



## Sabuncuoglu Y Cols

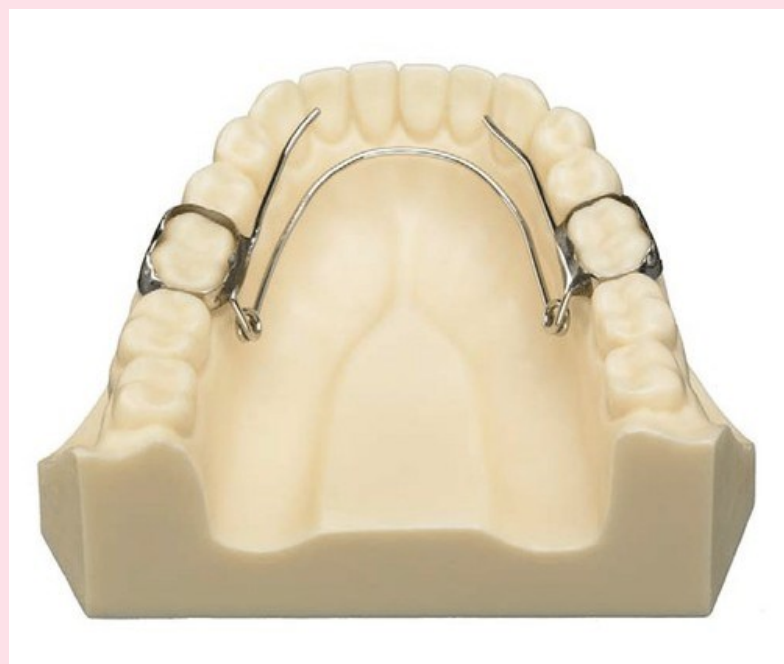
Trombone: La expansión mandibular mayor fue de con un máximo de 3,9 mm, en un tiempo aproximado de 12 meses.

# DISCUSIÓN



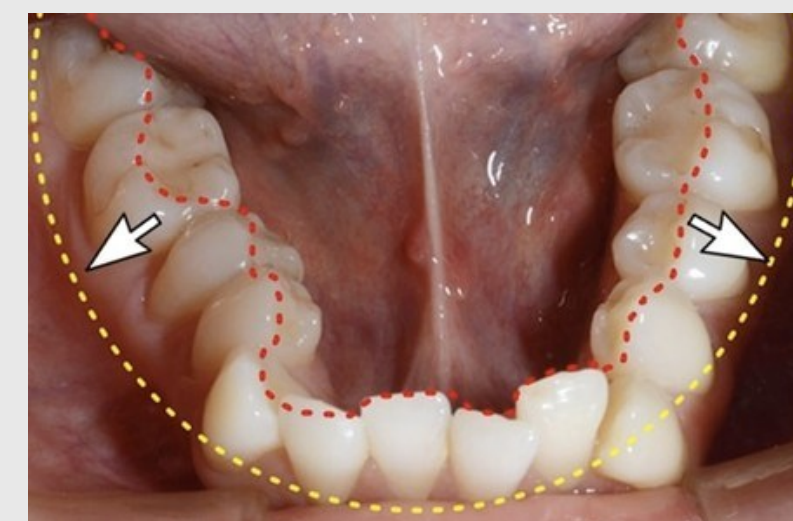
## O'Grady PW y Cols

Schwarz: expansión de 3,8 y 3,7 mm (anterior y posterior), tras una activación durante aproximadamente 5 meses, 1 mm por mes



## Maki K y Cols

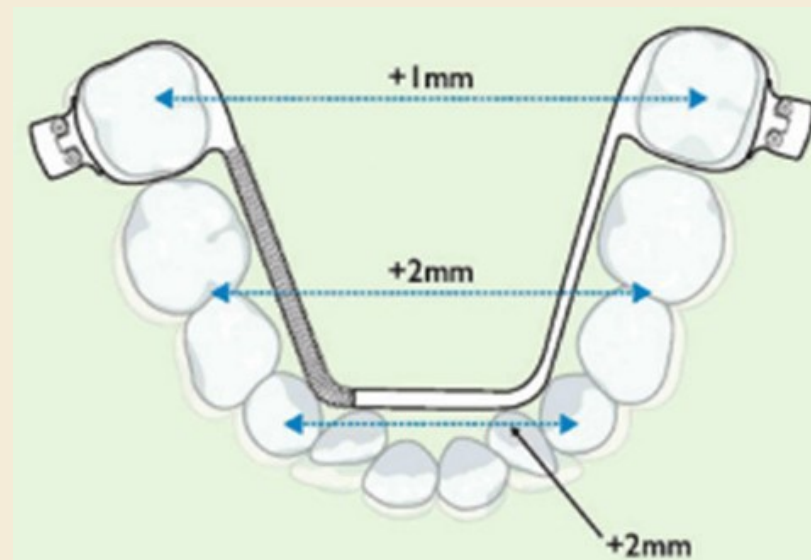
Bihelix Logró que la mandíbula se expandiera 2,0 mm cada 3 meses.



## Motoyoshi M y Cols

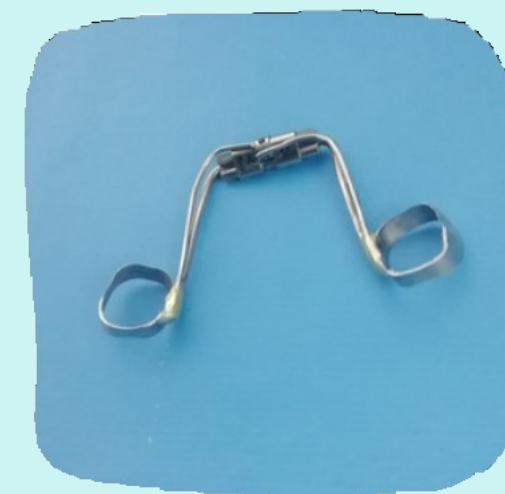Por cada 1mm de expansión se producen 5 grados de inclinación lateral molar

# DISCUSIÓN



## Kravitz ND y Cols

Arnold: La interconexión en la región premolar canina disminuye en cerca de un 50% en ausencia de retención fija



## Duarte y Cols

Con respecto a las activaciones y meses. en el cual Al girar el tornillo de este aparato un cuarto de vuelta se obtienen 0.25 mm; si se realiza dos activaciones de 4 cuartos de vuelta cada dos semanas, se obtiene 2 mm de expansión por mes

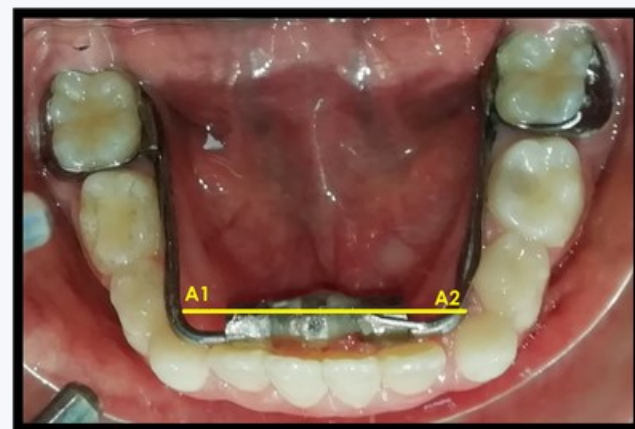
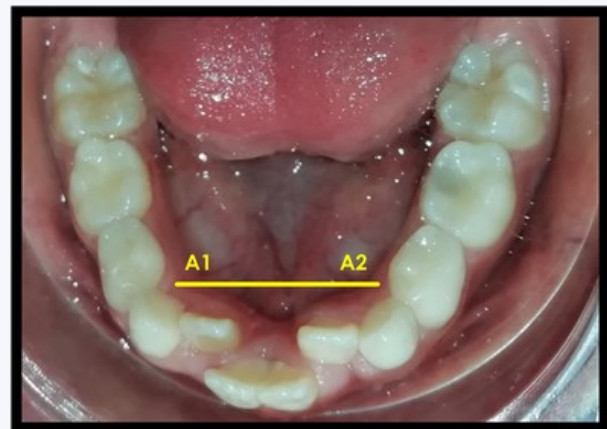


# CONCLUSIONES

Se encontró mayor expansión total para la medida anterior del reborde alveolar con respecto a la zona posterior.

En el sexo femenino se obtuvo mayor expansión en la zona anterior, mientras que en el sexo masculino la mayor expansión fue en la zona posterior

En la edad de 6 a 9 años se reportó mayor expansión en la zona anterior y posterior, comparado con la edad de 10 a 12 años




# RECOMENDACIONES

Se recomienda evaluar a largo plazo la recidiva en un período de tiempo aproximadamente de 6 meses a 1 año. Así como tener en cuenta el perímetro del arco, ya que en el presente estudio solo se evaluó la expansión transversal.

Tener en cuenta un protocolo de tiempo según la activación ya sea cada 15 días o 1 vez al mes.

Se sugiere realizar más estudios comparativos sobre la efectividad entre el aparato de Williams frente a otros expansores





# BIBLIOGRAFIA



1. Alves ACM, Maranhão OBV, Janson G, Garib DG. Mandibular dental arch short and long-term spontaneous dentoalveolar changes after slow or rapid maxillary expansion: a systematic review. *Dental Press JOrthod.* 2017; 22(3): 55-63. Doi: 10.1590/2177-6709.22.3.055-063.oar
2. Ugolini A, Cerruto C, DiVece L, Ghislanzoni LH, Sforza C, Doldo T, Caprioglio A. Dental arch response to Haas-type rapid maxillary expansion anchored to deciduous vs permanent molars: A multicentric randomized controlled trial. *Angle Orthod.* 2015; 85(4): 570-576. Doi: 10.2319/041114-269.1
3. Palencia LPD, López FB, Norato N, Pedraza C, Palacio LAV, Sigua EA, Aguilera S. Expansor de Williams en el tratamiento de micrognatia transversal inferior moderado a severo: revisión narrativa. *Rev Cient Visión Dental.* 2021; 24(1): e004-e004.
4. Ugolini A, Doldo T, Ghislanzoni LTH, Mapelli A, Giorgetti R, Sforza C. Rapid palatal expansion effects on mandibular transverse dimensions in unilateral posterior crossbite patients: a three-dimensional digital imaging study. *Prog Orthod.* 2016; 17(1). Doi: 10.1186/s40510-015-0114-9
5. Pradhan T, Gowda AR, Jayade V, Gopalkrishnan K, Patil AK. Treatment effect of combined surgical maxillary expansion and mandibular setback in skeletal class III. *Contemp Clin Dent.* 2021; 12(2): 169-73.
6. Milad SAA, Hussein FA, Mohammed AD, Hashem MI. Three-dimensional assessment of transverse dentoskeletal mandibular dimensions after utilizing two designs of fixed mandibular expansion appliance: A prospective clinical investigation. *Saudi Journal of Biological Sciences.* 2020; 27(2): 727-735.
7. Shen T, Zhao B, Wang C, Xiao Y, Han Y, Zhao G, Ke J. Efficacy of different designs of mandibular expanders: A 3-dimensional finite element study. *American Journal of Orthodontics and Dentofacial Orthopedics.* 2020; 157(5): 641-650.
8. Ileri Z, Basciftci FA. Asymmetric rapid maxillary expansion in true unilateral crossbite malocclusion: A prospective controlled clinical study. *Angle Orthod.* 2015; 85(2): 245-252. doi:10.2319/011214-40
9. Shin H, Hwang CJ, Lee KJ, Choi YJ, Han SS, Yu HS. Predictors of midpalatal suture expansion by miniscrew-assisted rapid palatal expansion (MARPE) in young adults: A preliminary study. *Korean JOrthod* 2019; 49: 360-371.
10. Ventura V, Botelho J, Machado V, Mascarenhas P, Pereira FD, Mendes JJ, Delgado AS, Pereira PM. Miniscrew-Assisted Rapid Palatal Expansion (MARPE): An Umbrella Review. *J.Clin. Med.* 2022; 11(1287): 1-9. Doi: <https://doi.org/10.3390/jcm11051287>
11. Christovam IO, Lisboa CO, Vilani GNL, Brandão RCB, Visconti MAPG, Mattos CT, Ruellas ACO. Tomographic analysis of midpalatal suture prior to rapid maxillary expansion. *Dental Press JOrthod.* 2021; 26(3): e2119300.
12. Carvalho L, González LA, Moreira AC, Barbosa E. Stresses and Strains Analysis Using Different Palatal Expander Appliances in Upper Jaw and Midpalatal Suture. *Artificial Organs.* 2016; 41(6): E41-E51. Doi: 10.1111/aor.12817
13. Chun JH, de Castro ACR, Oh S. et al. Skeletal and alveolar changes in conventional rapid palatal expansion (RPE) and miniscrew-assisted RPE (MARPE): a prospective randomized clinical trial using low-dose CBCT. *BMC Oral Health.* 2022; 22(114). Doi: <https://doi.org/10.1186/s12903-022-02138-w>
14. O'Grady PW, McNamara JA, Baccetti T, Franchi L. A long-term evaluation of the mandibular Schwarz appliance and the acrylic splint expander in early mixed dentition patients. *American Journal of Orthodontics and Dentofacial Orthopedics.* 2006; 130(2): 202-213.
15. Quinzi V, Mummolo S, Bertolazzi F, Campanella V, Marzo G, Marchetti E. Comparison of Mandibular Arch Expansion by the Schwartz Appliance Using Two Activation Protocols: A Preliminary Retrospective Clinical Study. *J. Funct. Morphol. Kinesiol.* 2020; 5(61): 1-12. doi:10.3390/jfmk5030061
16. Tai K, Hotokezaka H, Park JH, Tai H, Miyajima K, Choi M, Mishima K. Preliminary cone-beam computed tomography study evaluating dental and skeletal changes after treatment with a mandibular Schwarz appliance. *American Journal of Orthodontics and Dentofacial Orthopedics.* 2010; 138(3): 262.e1-262.e11. Doi: 10.1016/j.ajodo.2010.02.023
17. Sabuncuoglu FA, Karaçay Ş, Ölmez H. Expansion of the mandibular arch using a trombone appliance. *Korean Journal of Orthodontics.* 2011; 41(3): 211-218.
18. Maki K, Sorada Y, Ansai T, Nishioka T, Braham R, Konoo T. Expansion of the mandibular arch in children during the mixed dentition period—a clinical study. *Journal of Clinical Pediatric Dentistry.* 2006; 30(4): 329-332.
19. Kravitz ND. Treatment with the mandibular Arnold expander. *Journal of clinical orthodontics-JCO.* 2014; 48(11): 689.
20. Grassia V, d'Apuzzo F, Jamilian A, Femiano F, Favero L, Perillo L. Comparison between rapid and mixed maxillary expansion through an assessment of arch changes on dental casts. *Prog Orthod.* 2015; 16(1). Doi: 10.1186/s40510-015-0089-6
21. Yu TT, Li J, Liu DW. Seven-year follow-up of the nonsurgical expansion of maxillary and mandibular arches in a young adult: A case report. *World J Clin Cases.* 2020; 8(21): 5371-5379.
22. Ordoubazary M, Zafarmand AH, Madani A, Ordoubazary A. Comparison of Pont's and Korkhaus indices at different populations. *Hellenic Orthod Rev.* 2007; 10: 67-74.
23. Mapare S, Mundada R, Karra A, Agrawal S, Bhagwan S, Tadawalkar A. Extraction or Nonextraction in Orthodontic Cases: A Review. *JPharm Bioallied Sci.* 2021; 13(1): S2-S5.
24. Motoyoshi M, Shirai S, Yano S, Nakanishi K, Shimizu N. Permissible limit for mandibular expansion. *European Journal of Orthodontics.* 2005; 27(2): 115–120. doi:10.1093/ejo/cjh092