

M
013
1986

PREVENCION, DIAGNOSTICO Y TRATAMIENTO ENDODONTICO

SERGIO FERNANDO CAMARGO RIVERA

GLORIA INES GOYES

Trabajo de grado presentado
como requisito parcial para
optar el título de Odontólogos

DIRECTOR : GLORIA TELLEZ.

Endodóncista

COLEGIO ODONTOLOGICO COLOMBIANO.

BOGOTA 1986

Nota de Aceptación : DIRECTORA

Jurados :

BOGOTA, DICIEMBRE DE 1986.

DEDICATORIA :

Este trabajo, es fruto de esfuerzo y dedicación durante un periodo de 3 meses pero con base a cinco años de estudio.

Es el resultado de una larga revisión bibliografica, documentada con base a traducciones del ingles y apoyada en la experiencia clínica durante la carrera.

Hecha toda por sus autores, desde la planeación, hasta la escritura en maquina. Este trabajo lo dedico a mis padres Fernando Camargo Sosa Y Miriam Rivera de Camargo quienes hicieron posible que hoy culminara mis estudios. La dedico también a Margarita Camargo de Ramón alguien muy especial , quien siempre me apoyo. A mi abuelita Ana de Camargo, con gran afecto.

AGRADECIMIENTOS

Los autores expresan sus agradecimientos

- A. GLORIA TELLEZ , Docente y directora de trabajo de tesis.
- B. ARMANDO ESPITIA , Jefe departamento de endodoncia Colegio Odontologico Colombiano.

Y a todas aquellas personas que en una u otra forma colaborarán con la realización de este trabajo.

Agradesco al cuerpo docente del Colegio Odontologico Colombiano.

INTRODUCCION

El tema principal del trabajo es Endodóncia, comienza con la definición e historia de la endodóncia. Luego hablamos de prevención, que sería el ideal, que todos lograríamos prevenir la enfermedad pulpar, Como : enseñando a los niños y adultos las tecnicas de cepillado, el habito de higiene oral, haciendo odontologia preventiva y controlando la caries, etc.

Son muchas las causas de enfermedad pulpar desde el enanismo hereditario, hasta los accidentes automovilisticos. Clasificamos así, la etiologia: Etiología bacteriana, etiología traumática , etiologia Iatrogena y por ultimo hablamos de la Idiopática .

Lo primero que hacemos al recibir un paciente es hacerle la historia clinica, aqui hablamos de historia en endodóncia; Anamnesis, fisiologia, radiografias, pruebas de vitalidad, el dolor y su control. Diagnostico en endodoncia y tratamiento de la pulpa en los diferentes estadios. Explicamos la conformación de la pulpa histologica y

fisiologicamente, en estado normal y en estado alterado.

Y por ultimo narramos el procedimiento de un tratamiento endodóntico sencillo con los pasos hechos por nosotros en clinicas.

Todo lo anterior actualizado con 40 articulos de la Journal endodontic de los dos ultimos años, traducidos del ingles y presentando solo sus conclusiones, además con filminas de casos clínicos hechos por los autores del - trabajo.

INDICE :

INTRODUCCION	6
CAPITULO I.	8
Endodoncia, definición, Etimología, Historia.....	8
CAPITULO 2	
ENDODONCIA Y PREVENCIÓN.....	11
Profundidad y ancho de la preparación cavitaria.....	14
Lesión y desecación por calor durante la preparación, de la cavidad.....	15
Lesión química por medio de los medicamentos aplica- dos sobre la dentina.....	16
Barnices y Bases cavitarias tóxicas.....	16
Materiales de obturación tóxicos.....	18
Control de caries.....	19
CAPITULO 3	
ETIOLOGIA DE LA ENFERMEDAD PULPAR.....	21
Clasificación.....	21
Etiología Bacteriana.....	24
Etiología Traumática.....	31
Etiología Iatrogénica	35
Etiología Química	44

Etiologia Ideopatica..... 48

CAPITULO 4

HISTORIA CLINICA

Anamnesis	51
Fisiologia.....	55
Examen de presión sanguínea y pulso.....	58
Radiografías.....	59
Pruebas de Vitalidad	61
Prueba eléctrica.....	62
Pruebas térmicas.....	64
Percusión.....	66
Prueba de la cavidad	67
Prueba de la mordida	68
Pruebas neurológicas	68
Otras ayudas de diagnostico.....	68
Diagnostico.....	70
Definición de dolor, y el dolor.....	72
Alivio del dolor.....	77
Clasificación de la enfermedad pulpar	80
Hiperemia.....	81
Herida pulpar.....	82
Pulpitis aguda serosa.....	84
Pulpitis aguda purulenta.....	87
Pulpitis crónica ulcerosa.....	89
Pulpitis crónica hiperplásica.....	89

Estado degenerativo.....	90
Necrosis pulpar	91
Gangrena pulpar.....	93
Reabsorción interna idiopática.....	94
Reabsorción externa idiopática.....	95
CAPITULO 5	
ORGANO DENTINO PULPAR.....	96
Dentina.....	96
Pulpa dental.....	98
CAPITULO 6	
TRATAMIENTO ENDODONTICO.....	100
Instrumental	102
Asepsia y antisepsia.....	119
Medicamentos	127
Anestesia.....	134
Aislamiento del campo operatorio.....	139
Apertura.....	140
Biopulpectomia.....	152
Conductometria.....	153
Preparación biomecanica.....	153
Conometria.....	156
Obturación definitiva	157
CAPITULO 7	
FILMINAS.....	161

ENDODONCIA

DEFINICION : Parte de la odontologia que se ocupa de la etiologia, diagnostico , prevención y tratamiento de enfermedades de la pulpa y el periapice con sus complicaciones.

ETIMOLOGIA : Griego Endo significa dentro, Odóus Odon~~t~~os significa diente, terminación ia que significa accion, cualidad, condición.

Fué reconocida como practica dental por la ADA en 1963.

HISTORIA : Los primeros tratamientos locales aplicados fueron : la aplicación de paliativos, trepanación del diente enfermo, cauterización de la pulpa inflamada o su mortificación por medios químicos y la extracción de la pieza dental afectada.

Fouchard ¹en 1976 en la segunda edición de su libro proporciono detalles del tratamiento endodontico con la punta, de una aguja perforaba el piso de la caries para penetrar en la cavidad pulpar. Dando salida a los humores retenidos

para aliviar el dolor, destemplaba previamente la aguja a la llama para aumentar su flexibilidad, para seguir mejor la dirección del canal del diente. Enhebraba la aguja para evitar que el paciente tragara la aguja. El diente quedaba abierto y durante algunos meses y se colocaba periódicamente en la cavidad un algodón con aceite de canela o clavo. Si ya no ocasionaba más dolor, se terminaba el tratamiento aplicándole plomo en la cavidad.

Durante generaciones, el progreso de la terapéutica endodóntica fue pospuesta por no disponer de rayos X. Como disciplina " ciega " , el tratamiento de conductos era sumamente inexacto. Lamentablemente , junto con el descubrimiento de los rayos X nació la teoría de la infección focal. Esta teoría, aceptada como un hecho, reinó como suprema por generaciones, condenando los dientes despulpados a la extracción, y retrasó la terapéutica endodóntica unos 25 años.

No fue sino en la época posterior de la segunda Guerra Mundial que el tratamiento endodóntico comenzó a ganar cierta confianza de los odontólogos. Probablemente por la aparición de los antibióticos . Los tres adelantos más importantes en el campo endodóntico están vinculados con los adelantos generales logrados en todas las disciplinas de

las ciencias de la salud: los antibióticos para combatir infecciones graves, la anestesia profunda para inhibir el dolor y el replanteamiento de la teoría de la infección focal en un perspectiva más apropiada.

Los avances directos de la práctica de la terapéutica endodóntica se centran en torno a la aplicación de prácticas de tiempo y movimiento al tratamiento; la estandarización de la preparación del conducto y las técnicas de apexificación, implantes endodónticos así como la cirugía endodóntica y las sobredentaduras; el uso de instrumentos cortantes a velocidades altas; la racionalización de las tareas de los auxiliares; los equipos preparados y preesterilizados y el revelado rápido de las radiografías. Hoy la endodóncia sigue avanzando , de aquí la importancia de que el profesional se interese por la investigación y la actualización científica.

2. ENDODONCIA Y PREVENCIÓN

La muerte pulpar parece ir en aumento, o quizá sólo en aumento aparente debido a la importancia dada al diente despulrado tratado.

Mediante el examen sistemático y tratamiento temprano, así como enfoque prudente de todos los procedimientos de restauración y empleo sensato de los materiales de obturación, el odontólogo puede muy bien prevenir gran parte de las mortificaciones pulpaes que se producen en la actualidad.

Sin duda la caries se debe prevenir, desde temprana edad, educando y motivando los niños, para evitar males futuros ya que la caries es la causa mayor. Los golpes traumáticos son causa de otro gran número, y otra causa de la cual nadie habla es la Iatrogenia, que ocasiona una elevada frecuencia de lesiones.

Cuando se habla de prevención lesiones pulpaes, inmediatamente se nos ocurren ciertos pasos obvios que podrían haberse dado: Fluoración de las aguas potables comunales,

programas de control de placa bacteriana, reducción de azucar en la dieta, el ajuste de cinturones de seguridad, el uso de protectores bucales en deportes violentos . Lista bastante limitada. Sin embargo si fevisamos la lista con sentido crítico, nos damos cuenta de la gran parte de las medidas preventivas se encuentran el campo educacional o en el civil, es decir son medidad que pueden ser tomadas por la comunidad, através de las intituciones educacionales o por los municipios. La mayor parte de estas medidas exige una modificación de las leyes o del estilo de vida, y para lograrlo la gente debe actuar en conjunto o individualmente.

Con toda seguridad en la infancia de cada persona está el origen de la salud bucal. El control personal de la placa, los hábitos de alimentación adecuados y la prevención de los traumatismos debe ser preocupación personal del ciudadano. Motivar a la gente que lo haga no es cosa fácil, como muchos odontologos han aprendido a base de su desaliento.

El odontologo y su auxiliar puede hacer para motivar a sus pacientes o prevenir directamente las enfermedades bucales. Aquí está el control de la placa y la fluorización, pero es ta vez sobre una base ordenada : programa de control de la placa en el consultorio, orientación nutricional, limpieza

Aplicación de fluoruro, obturación profiláctica de fisuras oclusales y confección de protectores bucales o protectores nocturnos individuales para deportes violentos y bruxismo respectivamente. No se aplicara sellante, una vez comenzada la caries, o se retirara previamente segun el calibrado de la profundidad de la caries. Hemos de recordar que las bacterias ya han comenzado a penetrar hasta los extremos perisféricos de los túbulos dentinales, y si son anaerobios facultativos, la caries puede avanzar debajo del sellante.

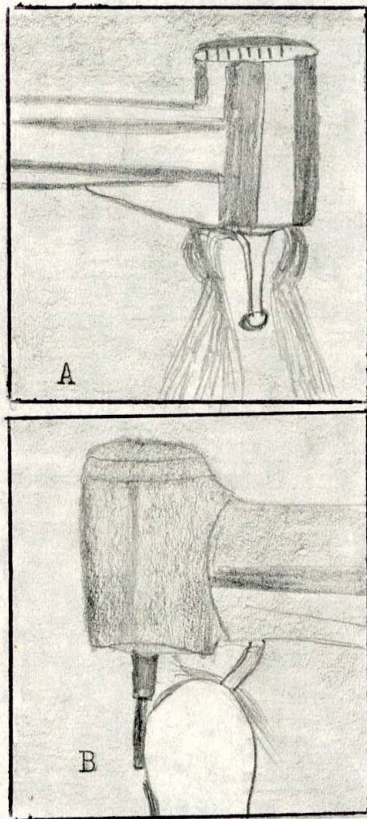
Más aún, el odontólogo puede esforzarse en no acrecentar personalmente la legión de irritantes para llegar a la pulpa. Esto significa que debe realizar con cuidado cada operación en el diente y en torno a su aporte sanguíneo, por ejemplo durante el raspado periodontal profundo; el operador debe tener gran cuidado con el paquete vasculonervioso de la pulpa. Como también en la extracción de dientes comunes o retenidos o en la enucleación de quistes se evitará lesionar dientes vecinos. El movimiento ortodóntico debe ser hecho con suma precaución y como resultado de un estudio del sistema estomatognático y la oclusión del paciente.

Hay que prevenir durante las maniobras operatorias con :
Profundidad de la cavidad, y la preparación coronaria ,

El ancho y la extensión de la cavidad y preparación coronaria, lesión y desecación por calor durante preparaciones cavitarias, lesión Química por medio de medicamentos, barnices y bases tóxica para cavidades, materiales de obturación tóxicos.

PROFUNDIDAD Y ANCHO DE LA PREPARACION CAVITARIA : Se produce un traumatismo pulpar intenso cuando nos acercamos demasiado a la pulpa o eliminamos excesivamente la dentina. Debe recordarse que las preparaciones para coronas completas seccionan uno por uno los odontoblastos coronarios. Antes de decidir desaprensivamente que hemos de colocar una corona completa en un diente, cuando existe la posibilidad de hacer una restauración menos extensa, es preferible recurrir a esta última teniendo en cuenta así la pauta preventiva. Cuando podemos elegir las preparaciones menos profundas son siempre preferibles a las muy profundas. La integridad de la pulpa es afectada a medida que los instrumentos rotatorios se acercan a la predentina, no sólo debido a la lesión inmediata de la pulpa sino también en razón de la proximidad de los materiales de obturación tóxicos. El ancho de la cavidad puede ser tan importante como la profundidad. En realidad un corte en la dentina expone la pulpa a una variedad de irritantes exógenos.

LESION Y DESECACION POR CALOR DURANTE LA PREPARACION DE LA CAVIDAD : La preparaci3n obvia es usar refrigeraci3n con agua, pero incluso si el operador lo hace, puede engañarse por fallas en su equipo.



· Figura 2 .

En la figura 2 podemos ver dos tipos de refrigeraci3n con agua en turbinas impulsada por aire. . A, El chorro de aire hace desviar el agua B. La salida del agua est3 demasiado lejos del eje de la fresa. La cuspide impide totalmente que el agua llegue a la interfase, fresa diente.

Adem3s la desecaci3n de la dentina y los odontoblastos ,

puede ser causada por la corriente de aspiración.

LESION QUIMICA POR MEDIO DE LOS MEDICAMENTOS APLICADOS SOBRE LA DENTINA : Podríamos decir que la mejor manera de prevenir la lesión pulpar ocasionada por los irritantes químicos es no aplicar sustancias químicas a la dentina. Esta prohibición se extiende al nitrato de plata , fenol, alcohol, éter, acetona, timol, fluoruros, cianocri lato, o ácido cítrico, para nombrar solo alguno de los irritantes. Los corticoesteroides pueden ser la excepción se ha hablado mucho de las propiedades de la pregnizona para suprimir alteraciones vasculares inflamatorias que pueden evitar el colapso venoso inducido por la presión, debajo de preparaciones cavitarias profundas. Pero se comprobó últimamente que la inflamación continua pese a la aplicación de la cortisona. Sin embargo reduce el dolor, lo que nos puede inducir a una falsa seguridad.

BARNICES Y BASES TOXICOS PARA CAVIDADES : Los mismos productos destinados a proteger la pulpa puede ser toxinas - que ocasionen su desvitalización. Se ha comprobado que los barnices más comunmente usados son más citotóxicos que los materiales de obturación y es razonable pensar que la irritación inicial es causada por el solvente del Barniz que se dispersa pronto por evaporación. En vista de esto no se

puede recomendar como medida preventiva.

Las bases de cemento, pueden prevenir las lesiones tóxicas otérmicas, o las dos, generadas por los materiales de obturación. Las bases más comunes usadas son el cemento de oxifosfato de zinc, el cemento de policarboxilato y el óxido de zinc y eugenol. Se comprueba que los tres son irritantes leves de la pulpa y son capaces de prevenir lesiones graves de la pulpa causada por obturaciones más tóxicas. La colocación de una base de cemento puede darnos una falsa seguridad. Lo usual es proteger el piso de una cavidad, pero es fácil olvidar que todos los túbulos dentinales abiertos, aun los de las paredes, están conectadas con la pulpa y sirven de vía de entrada a las tóxicos.

Una base de hidroxido de calcio protege mejor, si se coloca un refuerzo de cemento. Ya que está sola no tiene una buena adaptación después de la polimerización. Por microfiltración puede atravesar y difundir alrededor de las bases de hidroxido de calcio y llegar a túbulos dentinales abiertos. En cavidades poco profundas y con materiales no muy tóxicos se puede usar solo hidroxido de calcio.

Las bases de cemento tienen otra ventaja, y es que bloquean los túbulos abiertos e impiden la entrada de bacterias

y sus productos nocivos. Se han comprobado casos de necrosis pulpar avanzada debajo de un material de restauración compuesto únicamente cuando se había formado placa bacteriana en el piso de la cavidad. En estos casos la entrada de bacterias es por microfiltración marginal o se debía a una contaminación de la cavidad anterior a la obturación por esto hay que tener especial cuidado en la esterilización del instrumental.

Lamentablemente se ha comprobado que las bases de cemento de poliacrilato, de las cuales se dice que son adhesivas, permiten la formación de placa bacteriana sobre el piso de la cavidad debajo de materiales compuestos.

MATERIALES DE OBTURACION TOXICOS: Qué más se puede decir, solo que se debe usar una base protectora apropiada, la que cubra , toda la superficie dentinal expuesta de la cavidad. También hay que secar la dentina antes colocar la base intermedia. Si antes de la introducción de una base desecamos la dentina, los componentes irritantes reemplazaran los líquidos hísticos y las reacciones pulpares serán más intensas que cuando se pone cuidado en secar la superficie.

CONTROL DE CARIES : El odontólogo puede evitar las lesiones Yatrógenas sino se extiende a la pulpa. Aun frente a

a una caries profunda, hay que conservar una capa de dentina si las bacterias no han penetrado hasta la pulpa. A través de los años han habido muchas versiones sobre la caries profunda, y la dentina cariada sobre la pulpa talvés lo mejor es retirar el máximo de dentina cariada posible sin exponer y recurrir al recubrimiento pulpar indirecto y esperar unos días a que la pulpa reaccione formando dentina esclerótica o reparativa. En gran medida el éxito de este tratamiento está o dependerá del género de bacterias que haya en la dentina restante.

La técnica se realiza de la siguiente manera:

1. Se coloca el dique de caucho.
2. Se elimina la dentina cariada reblandecida de las paredes de la cavidad hasta la mayor profundidad posible sin ejercer presión sobre la pulpa.
3. Sellava la cavidad con agua y se seca con cuidado sin desecarla.
4. Se coloca hidróxido de calcio, aprovechando así sus propiedades, luego una base de óxido de zinc-eugenol.

"Ultimamente se está colocando solo óxido de Zinc-Eugenol para producir una leve irritación a la pulpa y esta se defiende produciendo dentina reparativa"¹

Decía Fernando Golderbeng² en el segundo congreso nacional de endodóncia y aconsejaría el hidróxido de calcio por sus propiedades inductivas, su pH y por que res

mejor evitar mayores injurias al tejido pulpar ya afectado, si queremos tener mejores resultados.

5. Luego se coloca una obturación provisional protectora.
6. Al cabo de ~~cabo~~ de tres meses aproximadamente; la base de oxido de zinc Eugenol y se excava cuidadosamente la dentina reblandecida.
7. Si se halla que la pulpa esta recubierta de tejido duro, se colocan nuevas bases y se restaura definitivamente.
8. Si se encuentra una exposición producida por la caries o por los instrumentos y persiste debajo de las bases se procede hacer el tto endodontico apropiado basado en el estado de la pulpa y el cierre del foramen apical.

Es bueno anotar que en pulpas de dientes adultos que fueron expuestas aun microscopicamente, casi siempre presentan sintomatología. Mientras pulpas de dientes jovenes pueden reaccionar favorablemente al recubrimiento pulpar directo. Sin embargo hay que controlar la vitalidad y radiograficamente ese diente. Para prevenir posibles distrofias de la pulpa. 2.

3. ETIOLOGIA DE LA ENFERMEDAD PULPAR

Los estímulos nocivos que originan la inflamación, la mortificación y la distrofia de la pulpa son muchos desde la invasión bacteriana hasta el enanismo hereditario. Sin duda la invasión bacteriana proveniente de la caries es la causa más frecuente de inflamación pulpar. Paradojicamente una cantidad alarmante de lesiones pulpares son originadas justamente por el tratamiento dental destinado a reparar la caries. El aumento de accidentes automovilísticos y de deportes ha incrementado la mortificación pulpar debida a traumatismos.

CLASIFICACION :

1. BACTERIANA :

1.1. Ingreso Coronario.

1.1.1. Caries

1.1.2. Fractura

1.1.2.1. Completa.

1.1.2.2. Incompleta.

1.1.3. Vía anómala.

1.1.3.1. Dens in dente.

1.1.3.2. Invaginación Dentaria.

CLASIFICACION :

1.1.3.3. Evaginación dentaria.

1.2. Ingreso Radicular

1.2.1. Caries.

1.2.2. Infección por vía apical.

1.2.2.1. Bolsa periodontal.

1.2.2.2. Absceso periodontal.

1.2.3. Infección Hematógena.

2. TRAUMATICA :

2.1. Aguda.

2.1.1. Fractura coronaria.

2.1.2. Fractura radicular.

2.1.3. Extasis Vascular.

2.1.4. Luxación.

2.1.5. Avulsión.

2.2. Cronica.

2.2.1. Bruxismo de adolescentes del sexo femenino.

2.2.2. Atrición o abrasión.

2.2.3. Erosión.

3. IATROGENA :

3.1. Preparación de cavidades.

3.1.1. Calor de la preparación.

3.1.2. Profundidad de la preparación.

3.1.3. Deshidratación.

3.1.4. Hemorragia pulpar.

CLASIFICACION :

- 3.1.5. Exposición pulpar.
- 3.1.6. Inserción de espigas.
- 3.1.7. Toma de impresiones.
- 3.2. Restauración.
 - 3.2.1. Inserción.
 - 3.2.2. Fractura.
 - 3.2.2.1. Completa.
 - 3.2.2.2. Incompleta.
 - 3.2.3. Fuerza de Cementación.
 - 3.2.4. Calor del Pulido.
- 3.3. Extirpación intencional.
- 3.4. Movimiento ortodóntico.
- 3.5. Raspado periodontal.
- 3.6. Raspado periapical.
- 3.7. Rinoplastia.
- 3.8. Intubación.
- 4. QUIMICAS :
 - 4.1. Materiales.
 - 4.1.1. Cemento.
 - 4.1.2. Plásticos.
 - 4.1.3. Protectores de Cavidades.
 - 4.2. Desinfectantes.
 - 4.2.1. Nitrato de plata.
 - 4.2.2. Fenol.

CLASIFICACION :

4.2.3. Floruro de sodio.

4.3. Desecantes.

4.3.1. Alcohol.

4.3.2. Eter.

5. IDIOPATICAS :

5.1. Envejecimiento.

5.2. Reabsorción interna .

5.3. Reabsorción externa.

5.4. Hipofosfatasía.



1. BACTERIANA :

1.1. Ingreso Coronario :

1.1.1. Caries : La caries coronaria es con mucho la vía más común de entrada de bacterias infectadas o sus tóxicas o ambas a la pulpa dentaria. Mucho antes que las bacterias propiamente dichas lleguen a la pulpa para infectarla realmente, la pulpa se halla inflamada debido a la irritación originada por las tóxicas bacterianas.

³ Langeland publicó un trabajo sobre reacciones pulpares, observadas con seguridad cuando clínicamente sólo había caries de fisura superficial.

Seltzer y Bender ⁴ han descrito estos cambios pulpares desde la formación de dentina reparativa en la caries incipiente, pasando por la presencia de macrófagos y linfocitos

dispersos en la caries moderada, hasta el exudado crónico definido bajo lesiones de caries profunda.

Eliminar toda la dentina cariada y poner en peligro la vitalidad de la pulpa sin antecedentes o reacciones negativas adversas parecería ser un método cuestionable y que nos complicaría innecesariamente el tratamiento.

Esto mismo los sostienen Muntz, Dorfman y Stephan y Seltzer y Bender⁵ quienes predicen la posibilidad de que haya recuperación pulpar si su capacidad para producir dentina reparativa se adelanta al proceso de la caries.

1.1.2. Corona fracturada :

1.1.2.1. Completa : La fractura coronaria accidental que llega hasta la pulpa raras veces la desvitaliza en ese momento. Sin embargo, la mortificación pulpar inevitable en dientes con fractura coronaria no tratada suele deberse a la infección por las bacterias bucales que penetran rápidamente hasta el tejido pulpar. Lo que importa es la magnitud de la fractura, sino que la pulpa queda expuesta a la agresión bacteriana.

1.1.2.2. Incompleta : La fractura incompleta suele permitir la entrada de bacterias a la pulpa.

Ritchey y Orban⁶ dieron a conocer 22 casos de dolor dentario y mortificación pulpar relacionadas con fracturas incompletas de molares. La infección pulpar y la inflamación correspondiente depende de la extensión de la fractura, esto es, de si la fractura es completa y llega hasta la cámara pulpar o si es solo adamantina. "En el primer caso seguro habra pulpitis y en el segundo solo ligera hipersensibilidad al frío y ala masticación " 3 .

1.1.3. Vía anómala : La causa de la enfermedad pulpar es la invasión bacteriana. En cada caso " Dens in dente" "Invaginación dentaria" y " Evaginación dentaria". La falla anomala que crea una vía anomala es via de penetración bacteriana, la falla puede extenderse desde el esmalte a la pulpa.

Casí todas estas vías aparecen en incisivos superiores o laterales y varían de una fosa lingual pequeña a un trayecto anomalo obvio.

Parece obvio que aunque la invaginación es universal y aparece fundamentalmente en los incisivos laterales superiores, el tuberculo evaginado de los premolares inferiores es una anomalia de orientales y hasta de mongoloides. La evaginación dentaria es la antítesis de la invaginación

dentaria o dens in dente. Este es causada por la plegadura de una parte del epitelio dentario interno del esmalte hacia el retículo estrellado. El epitelio del esmalte evaginado y las células subyacentes de la papila dentaria forman un tubérculo adamantino con un núcleo de dentina que tiene un conducto central conectado con la pulpa. El tuberculo da al diente un aspecto de Volcán.

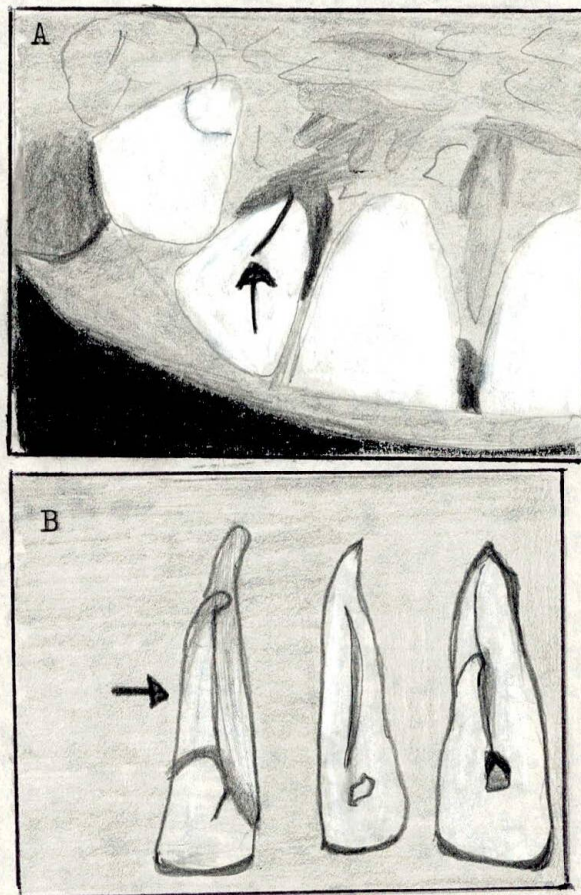


Figura 3.

En la figura 3 vemos anomalías de desarrollo de incisivos superiores. A. aspecto clínico de la invaginación dentaria, la bolsa periodontal palatina se extiende hasta el ápice. B. Tres ejemplos de anomalías linguales.

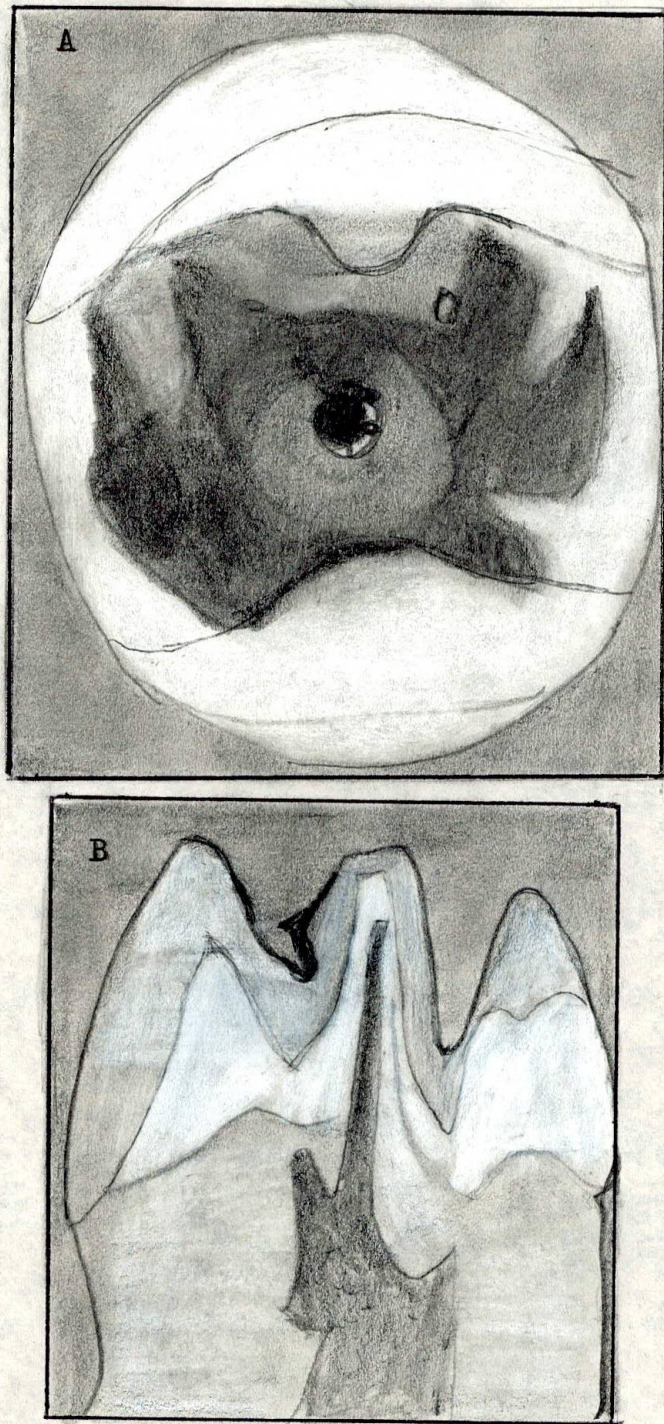


figura 4.

Figura 4 A. Muestra Aspecto de volcan de cuspidе supernumeraria.

Figura 4. B. Extensión de la pulpa en el interior del defecto evaginado.

1.2. Ingreso Radicular :

1.2.1. Caries : Menos frecuente que la coronaria. La caries radicular cervical, particularmente en Vestibulogingival, es una secuela común de la recesión gingival. La caries radicular interproximal suele aparecer después de procedimientos periodontales si no se mantiene una higiene bucal impecable.

La caries de la zona de bifurcación también puede ser consecuencia de lesiones periodontales en este sector.

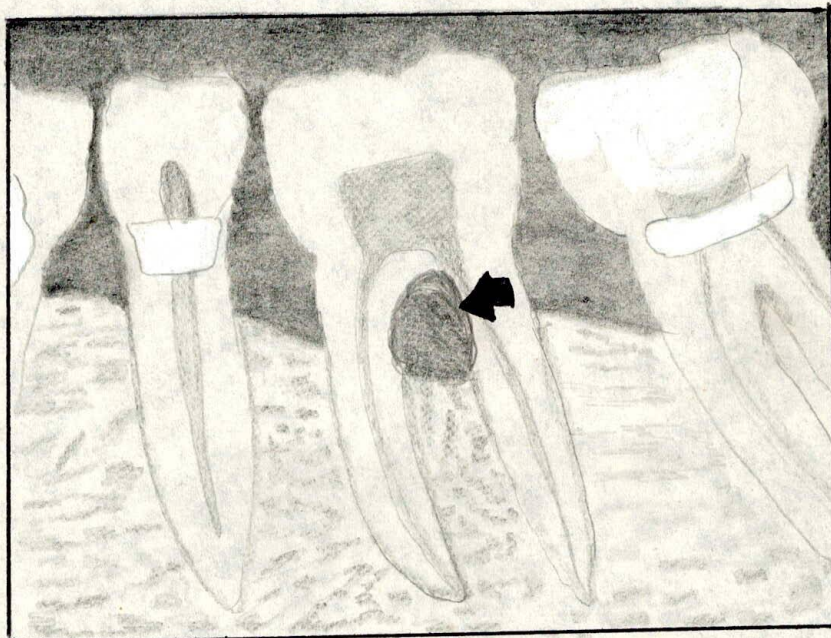


Figura 5.

Figura 5. Invasión de la caries hasta la pulpa en la bifurcación de un diente con lesión periodontal

1.2.2. Infección por vía apical :

1.2.2.1. Bolsa periodontal : La pulpa no se infecta frecuente verla asociada con atrofías y calcificaciones pulpares.

Langeland ⁷ y colaboradores observaron que se producían cambios patológicos en el tejido pulpar cuando había enfermedad periodontal, pero que la pulpa no sucumbía mientras el conducto principal la principal vía de circulación no este afectado.

Los conductos laterales afectados o la caries radicular - lesionaran la pulpa, dicen ellos pero la desintegración, total ocurre únicamente cuando todos los forámenes apicales principales están afectados por la placa Bacteriana.

1.2.2.2. Absceso periodontal : Es causa infrecuente de infección pulpar. Solo en casos cronicos podria llegar a afectarse .

1.2.3. Infección Hematogena : La entrada de bacterias a la pulpa através de los conductos vasculares es muy posible, la atracción anacorética de las bacterias hacia una lesión se aplica también al tejido pulpar lesionado. La anacoresis de las bacterias provenientes de los vasos

2. TRAUMATICA :

2.1. Aguda:

2.1.1. Fractura coronaria : La mayor parte de las muertes pulpares consecutivas a fracturas coronarias son originadas por invasión bacteriana.

2.1.2. Fractura radicular : La fractura accidental de la raíz interrumpe el aporte vascular de tal manera que la pulpa lesionada raras veces conserva la vitalidad. La rotura de los vasos suele dar " golpe de gracia " al tejido pulpar coronario restante, aunque el tejido del fragmento radicular conserve su vitalidad.

No hay que suponer que la pulpa muere poco después de producirse el accidente. Se conocen casos de reparación completa de la fractura por medio de la formación de un callo de cemento. Más aún la nutrición sanguínea puede subsistir a través de los vasos apicales o por proliferación de nuevos vasos apicales o por proliferación de nuevos vasos en la zona de la fractura. Han visto casos en que paradójicamente el fragmento coronario permanece vital y hubo reparación de la fractura radicular. El aporte coronario de flujo sanguíneo evidentemente fué restablecido a través de la fractura, mientras la porción apical de la pulpa se necrosó. Finalmente, la pulpa coronaria quedó completamente ocu

de los vasos del surco gingival o de una Bacteriemia tran-
sitoria generalizada, también sirve para explicar el nume-
ro inusitado de conductos pulpaes infectados, después de
lesión por impacto, sin fractura de 46 dientes intactos -
observados por MacDonald y Hare⁸.

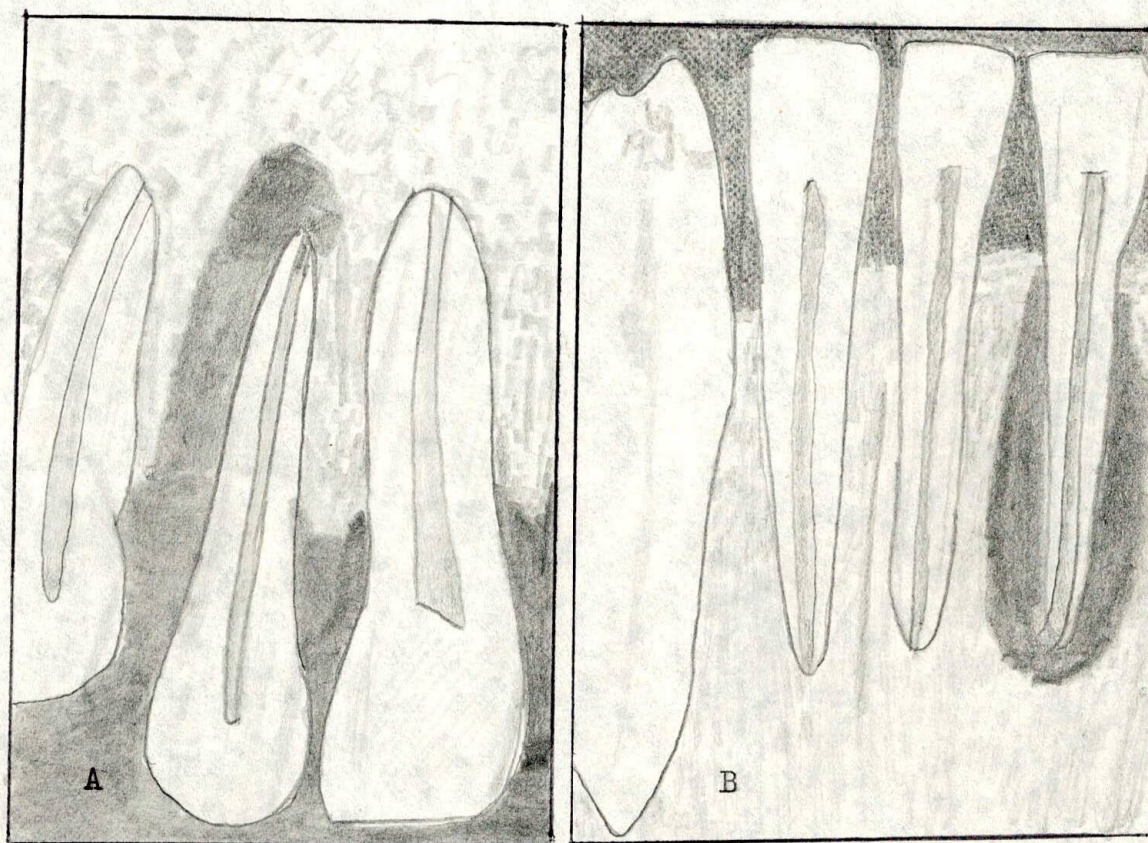


Figura 5.

A. La pulpa del incisivo lateral está infectada y necrótica, aparentemente relacionada con la bolsa distolingual que se extiende hasta el ápice. B. Imagen radiográficamente erróneamente como periodontitis apical crónica, vitalidad†

Ocupada por dentina reparativa. Evitese este peligro, por el difícil acceso coronario, obliga a obturación por vía retrograda .

Como sucede en otras lesiones que afectan la pulpa, cuanto más joven es el paciente, mejor es el pronóstico de vitalidad pulpar. El abundante aporte sanguíneo que hay a través del extremo radicular incompletamente formado proporciona una oportunidad mayor de reparación o la raíz fracturada.

2.1.3. Extásis Vascular : El diente que recibe un golpe fuerte, aunque no este dislocado o fracturado, es más propenso a perder de inmediato la vitalidad pulpar que un diente que se fractura, ya que en este caso es evidente que los vasos de la pulpa son seccionados o aplastados en el foramen apical.

La calcificación del conducto por la dentina reparativa va a ser otra reacción de la pulpa ante el traumatismo. Así la pulpa puede morir inmediatamente por causa del traumatismo o eliminarse activamente por medio de la formación de dentina.

El diente en desarrollo con apice abierto, tiene capacidad

para permanecer vivo o recuperar su vitalidad. En pacientes mayores el pronóstico de vitalidad es reservado.

2.1.4. Luxación: La avulsión parcial o la luxación intrusiva casi siempre generan la mortificación pulpar. Siempre hay que pensar que el diente no ha perdido la vitalidad aunque la prueba revele lo contrario. Es debido al mismo traumatismo. " Hay que esperar unos días y repetir la prueba " ⁴ . Sin embargo sorprende que a veces un diente joven muy luxado conserve su vitalidad pulpar.

2.1.5. Avulsión: Se sobreentiende que la necrosis pulpar es la consecuencia obvia de la avulsión total de un diente. Sin embargo se puede hacer la reimplantación del diente.

2.2. Traumatismo crónico :

2.2.1. Bruxismo en adolescentes del sexo femenino :
⁹
 Ingle y Natkin han observado un síndrome raro de osteoporosis y mortificación pulpar en incisivos inferiores en adolescentes de sexo femenino que frotaban convulsivamente sus dientes en excursiones protrusivas. Por supuesto el trauma es tan intenso y continuo que finalmente provoca la necrosis pulpar.

2.2.2. Atricción o Abrasión : la mortificación o inflam.

de la pulpa relacionada con el desgaste incisal o la erosión gingival es una rareza. Es más frecuente que atrición incisal en dientes que ocluyen con antagonistas de porcelana.

" Por esto es tan importante los conocimientos sobre el diseño de las restauraciones en porcelana " 5

3. IATROGENA :

3.1. Preparación de cavidades :

3.1.2. Calor de la preparación : El calor generado por los procedimientos de tallado de la estructura dentaria - es la principal causa comprobada de lesión pulpar durante la preparación de cavidades. Si no queremos que el uso de estos instrumentos hoy este destinado a preparar la cosecha del endodoncista mañana, es esencial que la elaboración de estas piezas de mano de alta velocidad vaya acompañada también por la de mecanismos de refrigeración adecuada. La inevitable inflamación consecutiva a la preparación cavitaria, que abarca desde alteraciones reversibles a lesiones irreversibles.

Los instrumentos rotatorios que causan la elevación de la temperatura en la pulpa. Por orden de importancia son :

1. Fuerza ejercida por el operador.
2. Tamaño, forma y estado del instrumento cortante.
3. Revoluciones por minuto.

4. Duración del tiempo de corte real.

Podríamos suponer que los instrumentos de ultravelocidad actualmente utilizados son más traumáticos que los instrumentos de baja velocidad del pasado, pero no es así cuando se usa la refrigeración adecuada con aire y agua.

Stanley u Swerdlow¹⁰ afirmaron que el grado de desplazamiento celular de los núcleos odontoblasticos hacia los tubulos dentinales cortados es el mejor indicio de la autenticidad de la inflamación pulpar. Parece que el aumento de la presión intrapulpar por la reacción inflamatoria; que el edema, la hiperemia y el exudado que hay en la cercanía de la pared pulpar literalmente forzarán los eritrocitos y los odontoblastos hacia los tubulos dentinales.

3.1.2. Profundidad de la preparación : Se puede afirmar categóricamente que cuanto más profunda sea la cavidad, - tanto más intensa será la inflamación. Se ha observado que el grado de reacción pulpar es inversamente proporcional al espesor de la dentina remanente. Es importante aumentar la refrigeración con agua y aire a medida que disminuye el espesor de dentina y nos acercamos a la pulpa.

Seltzer y Bender¹¹ observaron grandes cantidades de dentina

reparativa debajo de las restauraciones mucho más que debajo de la caries. También notaron que la dentina que se encuentra debajo de las restauraciones era más amorfa e irregular y que los núcleos de odontoblastos correspondientes presentaban una estructura sumamente alterada.

3.1.3. Deshidratación : Brännström ¹² ha investigado los efectos lesivos sobre la pulpa de la deshidratación de la dentina expuesta. El secamiento constante y el desprendimiento de astillas con aire tibio durante la preparación cavitaria con dique de caucho bien puede contribuir a la inflamación pulpar y posible necrosis, que, a veces, aparece luego de procedimientos dentales de restauración.

Langeland ¹³ demostró la primera fase de la inflamación, cuando la dentina del piso de la cavidad es eliminada con aire, aun si la preparación ha sido preparada bajo un chorro de aire y agua.

3.1.4. Hemorragia pulpar : A veces se ve, durante la preparación de cavidad y especialmente al hacer el tallado, para coronas completas de dientes anteriores, que la dentina enrojece súbitamente. Acaba de producirse una hemorragia pulpar, posiblemente debido a un aumento de la presión intrapulpar de tal intensidad que rompió un vaso sanguíneo y proyectó eritrocitos más allá de los odontoblastos

hacia los tubulos dentinales. Algo similar ocurre al hacer cavidades clase V.

Las pulpas que han sufrido una hemorragia total en la dentina difilmente pueden ser consideradas a la longevidad, aunque se ha visto desaparecer el " enrojecimiento " con el tiempo bajo oxido de zinc y eugenol.

" Probablemente la microhemorragía son comunes durante el tallado cavitario. Afortunadamente la recuperación de estas pequeñas hemorragías es la regla y no la excepción." ⁶

3.1.5. Exposición pulpar : Todos los odontólogos saben que la frecuencia de la necrosis pulpar aumenta luego de una exposición de la pulpa. Siempre que sea posible se dejará una capa de dentina sobre la pulpa.

" A veces, la exposición pulpar pasa inadvertida para el odontologo porque no hay hemorragía y el primer indicio del problema es que el paciente se queja de pulpagia cuando la anestesia desaparece." ⁶

Quando existen dudas sobre una posible exposición pulpar la radiografía sera de gran ayuda, revelando la exposición y que el cemento o base penetra en la pulpa.

3.1.6. Inserción de espigas : Desde el advenimiento de la colocación de espigas en la dentina como soporte de la restauración de amalgama o como armazón para reconstruir dientes muy destruidos y colocar coronas completas, se observó un aumento de inflamación y mortificación pulpar. Indudablemente en algunos casos, el traumatismo derivado de la preparación de inserción de las espigas sean colocadas inad^uvertidamente en la pulpa o tan cerca que actúan hallarón necrosis pulpares únicamente en aquellas piezas experimentales en la cual las espigas fueron colocadas sin hidróxido de calcio. En algunos casos, cuando la preparación y la colocación de las espigas se encontraban muy cerca de la pulpa, se producían fracturas dentinales con la resultante inflamación pulpar justo debajo de ellas.

3.1.7. Toma de impresión : Mortificaciones pulpares pueden originarse por la toma de impresiones bajo presión. En algunos casos, las bacterias colocadas en una cavidad recién preparada fueron llevadas a la pulpa. Bien se podría extrapolar estos hallazgos experimentales y aplicarlos a las impresiones tomadas con fuerza en cavidades profundas o talladas para coronas completas.

Más aún, la presión negativa creada al retirar una impresión también puede causar la aspiración de odontoblastos.

3.2. Restauración :

3.2.1. Inserción : Luego de la inserción de orificaciones y amalgamas de plata se han observado, hipersensibilidades y pulpagías intensas, sintomáticas de una inflamación pulpar subyacente y la posterior necrosis.

El oro en hojas es el más irritante de ocho materiales de obturación, aún más que el silicato.

Aunque no se conoce la causa exacta, se supone que la fuerza y la dirección del golpe del martilleo sobre el oro puede ser traumático para el aporte vascular a nivel del foramen apical.

A veces, los pacientes presentan pulpagía o hipersensibilidad, tardía después de la inserción de restauraciones de amalgama de plata. Aquí también, habría que relacionarlo con la fuerza de inserción o posiblemente con la expansión de la amalgama después de su inserción.

3.2.2, Fractura completa : No hay duda que hay lesión pulpar cuando se produce una fractura completa como resultado de la colocación o retiro de una incrustación o de una corona tres cuartos. Además de la típica fractura vertical, también se han visto fracturas horizontales que comienzan

en gingival siguiendo una línea de clivaje establecida al colocarse una orificación de clase V.

3.2.3. Fractura Incompleta : Puede ser secuela de una restauración de oro o de plata. A veces los pacientes se quejan de hipersensibilidad o pulpágia durante meses después de la colocación de una orificación, una incrustación o una amalgama, que solo se alivía cuando se fractura una cúspide o se produce la fractura horizontal de la corona. La fractura coronaria se complica todavía más por la invasión bacteriana através de una línea de fractura microscópica.

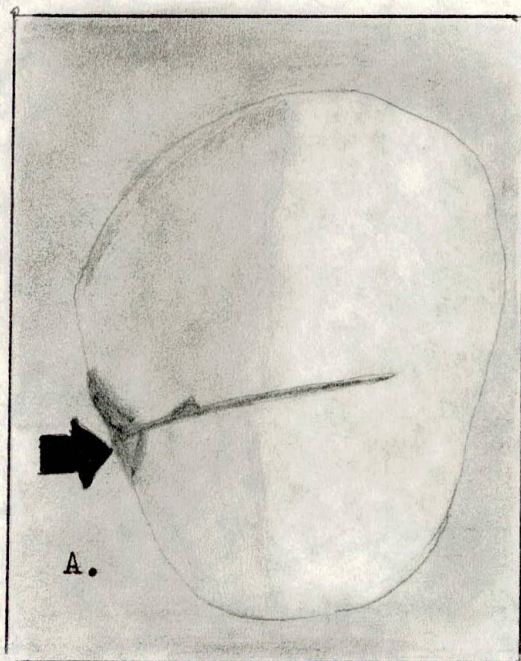


Figura 6.

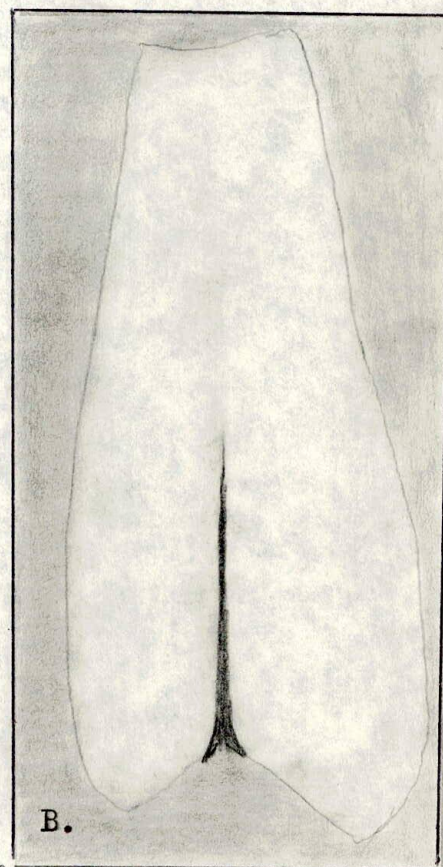


Figura 6. Fractura no detectada en un premolar por lo de más sano. A. El yodo precipitado revela la fractura (flecha) (La fractura vestibulolingual fue causada por pinzas para extracciones). B. Vista mesial. La fractura se extiende hasta la pulpa, que está infectada por las bacterias invasoras.

3.2.4. Fuerza de Cementación : Pacientes que no son anestesiados invariablemente se quejan de dolor pulpar cuando se cementa una incrustación o una corona en forma definitiva con cemento de oxifosfato de zinc. A veces el dolor no desaparece y el odontólogo se da cuenta que la cementación definitiva fue el "golpe de gracia" de una pulpa enferma. Es indudable que la irritación química del líquido del cemento es un factor, que interviene, pero además la fuerza hidráulica ejercida durante la cementación no puede sino impulsar el líquido hacia la pulpa. La presión ejercida al tomar una impresión para una corona completa. "Aquí si los barnices cavitarios son muy recomendables" 7

3.2.4. Calor del pulido : Esta lesión puede ser infligida cuando se pule con polvos secos mientras el diente está anestesiado. La lesión se debe al aumento de temperatura. Hay que suprimir el pulido interproximal de orificaciones, silicatos o plásticos con tiras de pulir de 45 cm

sin refrigeración constante con aire.

3.3. Extirpación Intencional : Hay varias situaciones que se presentan en la odontología restauradora particularmente la protesis periodontal, donde esta indicada la extirpación intencional de la pulpa. La amputación radicular total o la hemisección de raices con enfermedad periodontal requiere la extirpación intencional de pulpas remanentes. Hay varias situaciones entre ellas : Reorientación del plano oclusal de dientes incluidos, migrados o extruidos, reducción de la relación corona raíz cuando hay pérdida de soporte oseo; el establecimiento de paralelismo entre coronas clínicas cuando se va hacer una prótesis fija. A estos se le suma la necesidad de utilizar el conducto radicular para el perno de retención de una corona. Además un diente muy incluído a vestibular que se va a restaurar con una corona funda para dar posición más estética.

3.4. Movimiento Ortodóncico : En ocasiones se presentan hemorragias, e incluso necrosis pulpar a causa de la fuerza del tratamiento ortodoncico.

3.5. Raspado Periodontal : La vitalidad pulpar aveces se ve afectada al hacer el raspado de una lesión periodontal que involucra el ápice; claro que es un precio bajo si se

3.6. Raspado periapical : No es raro que durante una cirugía periapical se desvitalicen las pulpas de dientes vecinos vitales al hacer el raspado de una lesión osea extensa.

3.7. Rinoplastía : La cirugía plastica nasal puede ser la causa de muerte pulpar.

3.8. Intubación : Un accidente relativamente en la sala de operaciones, la luxación de los incisivos inferiores, puede ser causada por la presión ejercida sobre estos dientes con un tubo endocraneal recto, rígido. Se ha visto casos en que son luxados los 4 incisivos inferiores, después de una tonsilectomía.

4. QUIMICAS :

4.1. Materiales de Obturación :

4.1.1. Cementos :

4.1.1.1. Cemento de Silicato : Es considerado irritante pulpar.

Efectos sobre la pulpa :

1. La formación de dentina irregular o una capa ancha de dentina primaria tiende a reducir esta irritación.

2. Pulpas jóvenes son más propensas a reaccionar .
3. Extensión por prevención debe hacerse en un mínimo - sobre dentina.
4. Debajo del silicato hay que colocar una base no irritante, como óxido de zinc eugenol.
- 4.1.1.2. Cemento fosfato de Zinc : Particularmente ácido, colocado sin base intermedia y su efecto se aumenta con el aumento con el desecado de la cavidad donde se coloca.

4.1.1.3. Óxido de Zinc Eugenol : Es el material de obturación temporal más eficaz cuando la prevención es lo importante.

4.1.1.4. Cemento de policarboxilato : Es una mezcla de resina y cemento de fosfato de zinc. Buena adherencia al esmalte e inicialmente también a la dentina. Hay que usarlo con bases intermedias.

4.1.2. Plásticos :

4.1.2.1. Amalgama : Material poco tóxico, aunque la inserción física de la amalgama que origina reacciones más intensas que las propiedades tóxicas, químicas o térmicas del material de obturación propiamente dicho.

4.1.2.2. Resinas : Efectos irritantes sobre la pulpa ,

se necesita especial manejo. Las resinas endurecen al cabo de cuatro horas y deja de actuar como agente tóxico. Sin embargo este choque tóxico inicial es tan tóxico que puede producir inflamación y necrosis pulpar.

4.1.2.3. Barnices cavitarios : Se ha comprobado citotoxicidad de los barnices, algunos autores dicen que son más tóxicos que los materiales ha aislar. La unica excepción fué el 3M que produjo lisis celular relativamente pequeña, mientras que el compuesto 3M addent 35 resulto ser el más tóxico .

Los barnices no forman una película continua y parece no haber fundamento para ser usada como protección de la pulpa.

4.1.2.4. Gutapercha : La gutapercha y los materiales de obturación temporales también resultan ser irritantes pulpares intensos.

La gutapercha colocada caliente es dos veces más irritante que la gutapercha colocada con eucaliptol y ocho veces más irritante que el oxido de zinc eugenol. Se puede usar la gutapercha sobre una gruesa capa de oxido de zinc eugenol.

No se ha observado reparación del tejido pulpar después de la colocación de gutapercha.

4.2. Desinfectantes :

" Por muchos años se ha cuestionado el hábito empírico, - consagrado por el tiempo, de intentar la esterilización de las cavidades talladas antes de colocar una restauración" 8.

Black ¹⁴ no aconseja el uso de antibacterianos en la cavidad aunque sus contemporaneos empleaban fármacos cáusticos.

En experimentos hechos en monos observaron que el nitrato de plata era " devastador " para la pulpa aún en cavidades poco profundas. El uso de Fluoruro de Sodio, o de otros fluoruros en la superficie interna del diente, después de un tallado, penetra totalmente en la pulpa.

4.3. Desecantes :

Los desecantes consagrados por el tiempo, como el alcohol etílico, el éter o el cloroformo, probablemente no lesionan la pulpa por su acción química sino por trastornos del equilibrio fisiológico del líquido intersticial del diente.

5. TRASTORNOS IDEOPATICOS :

5.1. Envejecimiento :

" El cambio de la pulpa con la edad, ocurre como en cualquier tejido. Y sobra decir que se escapa de nuestras manos su prevención " 9 .

Uno de los trastornos que ocurren con la edad es la disminución del número de células, lo mismo que su tamaño y el aumento del contenido de fibra colágena. La constante retracción y calcificación de la pulpa normal y su producción de dentina secundaria y reparativa es un hecho tan seguro como la muerte y el pago de impuestos.

El envejecimiento de la pulpa trae en ella una " Atrofia por agotamiento" y parece que esta tiene menos defensas que una pulpa joven " Viril".

5.2. Resorción Interna : Aunque la resorción interna es un hallazgo microscópico constante en la inflamación pulpar crónica, también se produce como alteración distrófica idiopática. El traumatismo bajo la forma de un golpe accidental o la preparación traumática de cavidades puede ser el mecanismo desencadenante. En este caso puede ser que se origine una zona metaplásica de la pulpa a partir de una hemorragia localizada. A continuación se produce

la destrucción de la dentina . La pulpa metaplásica coexis
tente raras veces se necrosa, sino que se infecta más
tarde cuando la dentina queda completamente perforada através de
la corona o el surco, y los microorganismos bucales pene-
tran por esa vía.

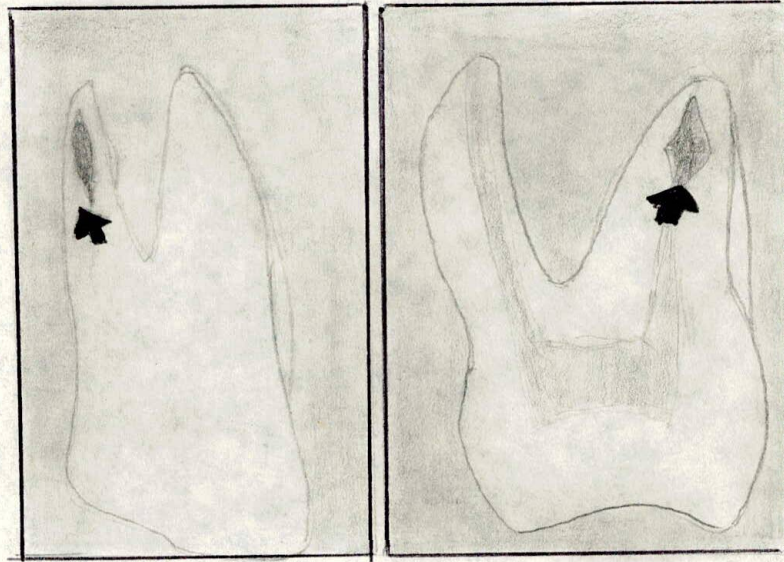


Figura 7.

Figura 7. La resorción interna idiopática (flecha)

5.3. Resorción Externa : No se puede tomar como distrofia
pulpar, ya que se origina en el tejido del ligamento perio-
dontal.

Probablemente se origine en el tejido inflamatorio crónico que se desarrolla en las bolsas periodontales. Si por alguna razón el revestimiento epitelial protector del surco desaparece y el tejido inflamatorio crónico entra en contacto con el cemento bien calcificado de la raíz, el tejido calcificado se descalcifica.

Cuando la resorción externa destruye la suficiente dentina como para llegar a la pulpa, esta comienza a presentar alteraciones inflamatorias la reabsorción continuara salvo que se interrumpa el proceso mediante la estimulación ya sea con un material biológicamente como el hidróxido de calcio introducido en el conducto, o por medio de una intervención quirúrgica y obturación por vía apical.

5.4. Hipofosfatasa hereditaria : Una causa rara la hipofosfatasa hereditaria de distrofia pulpar. Esta enfermedad que produce enanismo y deformidades óseas, que eran denominadas raquitismo resistente a la vitamina D. Desde el punto de vista dental se caracteriza por pulpas muy grandes y calcificación incompleta de la Dentina.

Las pulpas de los dientes de estos enanos son frágiles y sucumben a lo que normalmente serían estímulos irritantes menores.

4. HISTORIA CLINICA

4.1. Anamnesis : Es el primer paso para el diagnostico.

Definición : Es el relato de la molestia inmediata del paciente, de sus afecciones pasadas relacionadas con las actuales y, finalmente de su salud general.

La extensión de la historia odontologica y medica varía según el caso. El paciente que viene con una molestia nueva, pero que ya fué atendido por el mismo odontologo, sin duda tendra anotada su historia clinica completa en el expediente. En este caso el interrogatorio no va más alla de la molestia principal y un comentario sobre la enfermedad actual. Al contrario sobre la enfermedad de un paciente con dolor , que acude por primera vez al despacho puede - llevar horas.

La molestía principal del paciente nuevo o enviado por otro colega, se establece al preguntar " cual es su problema ". El paciente con trastorno relacionado con un diente despulpado habrá tenido dolor o tumefacción o un accidente traumático, o habrá notado algo diferente, como una fístula que drena o un diente más obscuro, o bien, pudo ser-

enviado por otro odontólogo que nos informa del problema.

La molestia principal o motivo de consulta se anotara en las palabras del paciente. Luego se pregunta hace cuánto tiempo que tiene esa lesión o problema o dolor, es la frecuencia de la molestia principal. También interesa la duración de dicha molestia o lesión, hay que descubrir, el agente desencadenante. La manera más rápida de establecer una pulpágia es averiguar el efecto de los extremos térmicos. ; Duele el diente cuando come o bebe algo caliente ; la respuesta afirmativa sugiere la vitalidad pulpar con pulpitis, mientras que las negativas significan pulpa sin vitalidad con periodontitis apical incipiente particularmente si el diente duele al masticar.

Las respuestas a la pregunta cuando duele el diente? suele establecer el diagnóstico. Respuestas como " cuando estoy costado de noche " (pulpágia aguda moderada) " cuando salgo al aire frío " (pulpágia aguda moderada). " solo cuando raspo el diente cerca de la encía (Hipersensibilidad) " Me empecé a doler intensamente cuando tomé café caliente (Pulpágia avanzada) o " cada vez apenas me toco con la lengua " (Periodontitis apical aguda)

Preguntas lógicas como "duele el diente al morder? " siente hinchada la zona ? " puede orientar hacia un absceso -

agudo incipiente. La tumefacción incipiente puede ser sentida por el paciente, pero no observada por examen casual.

La molestia urgente del paciente establecida por el interrogatorio o su comportamiento, determina rápidamente el paso siguiente del examen. Si el paciente sufre obviamente hay que posponer la toma de la historia clínica y comenzar un examen rápido para determinar cuál es el diente afectado.

Con el interrogatorio y un examen breve se puede establecer un diagnóstico exacto y brindar un alivio inmediato al paciente, mediante anestesia local. En ningún caso se dara anestesia si el odontologo no está seguro del diagnóstico, ya que el examen ulterior se vera afectado por la anestesia.

Nunca anestesiar abcesos solo drenarlos.

Si el paciente no está muy dolorido mientras se lo interroga, se sigue haciendo la historia. Enfermedad pasada-tuvo está molestia o lesión o dolor antes. A veces revela que la molestia principal es recurrente, una molestia que ha estado superando por años .

A continuación se tomarán los datos sobre las enfermedades pasadas para determinar el estado de salud general. Las preguntas típicas son :

¿ Como está de salud ?

¿ Hubo algún cambio en su salud durante el ultimo año ?

¿ Hubo algún cambio en su peso ?

¿ Se halla en tratamiento medico ?

Sí es así porqué afección.

¿ Cuando fué su ultimo examen médico ?

¿ Estuvo hospitalizado algunavez ?

¿ Tuvo accidentes graves ?

¿ Alguna alteración cardiaca, usa marcapaso ?

¿ Tuvo o tiene diabetes, fiebre reumática, artritis reumatoide, hepatitis infecciosa, dolores de cabeza, hepatitis sérica, afecciones renales, Sinositís, dolores de cabeza, cardiopatías, problemas por presión arterial, soplo cardiaco, asma, alergias, o fiebre del heno ?

¿ Tomo alguna vez penicilina u otro antibiotico ?

¿ Si es alergico o no alguno de ellos ?

¿ Esta tomando algún medicamento (anticoagulantes, antidepresivos, tranquilizantes, corticoesteroides, dilantina)?

¿ Algún medicamento lo hace enfermar ?

¿ Tuvo alguna vez una reacción adversa a anéstésicos dentales inyectados ?

¿ Coagula bien la sangre después de un corte o una herida?

- ¿ Cicatrizan pronto sus heridas ?
- ¿ Tiene dificultades para dormir ?
- ¿ Orina con frecuencia ?
- ¿ Está aveces nervioso o tenso ?
- ¿ Como se manifiesta esta tensión ? ¿ En qué parte del cuerpo siente la tensión ?

A las mujeres se le formularan preguntas sobre el parto, la menstruación o trastornos menopáusicos .

Se valoran las respuestas positivas a estas preguntas para sopesar el riesgo de hacer el tratamiento, contra el riesgo de no hacerlo. Las respuestas positivas de naturaleza grave exigen la revisión del sistema afectado: Cardíaco, respiratorio, y así sucesivamente. Hay que consultar al medico del paciente si quedara sin revelar algún antecedente importante.

Durante la entrevista, la relación entre paciente y odontologo tiende a cristalizar. La relación queda establecida, sera muy importante para el futuro.

4.2. Fisiología :

" Se puede decir que el tratamiento endodontico es preferible a la exodoncia en la mayoria de la enfermedades " 10

El tratamiento endodóntico no está contraindicado en pacientes gravemente enfermos, en etapas terminales de una enfermedad o en la embarazada .

Reumatismo poliarticular agudo y cardiopatía reumática :
en los pacientes con reumatismo poliarticular agudo, la extracción está contraindicada, han comprobado la intensa bacteriemia que sigue a la extracción, una lluvia de bacterias que muy bien puede convertir la estenosis mitral en endocarditis bacteriana. Esto coloca el tratamiento de contos en la primera elección. Tanto para la extracción como para el tratamiento endodóntico, se recomienda la protección profiláctica con antibioticos.

Si un paciente grave con fiebre reumática presenta dolor dentario, el odontólogo se limitará a eliminar la caries o la restauración y colocar una obturación calmante de óxido de zinc y eugenol. Hasta que el paciente se recupere y pueda ser tratado como paciente normal de consultorio. Hay que advertir que en pacientes graves como reumatismo poliarticular agudo suelen tener irradiado dolor en los dientes;

Otras cardiopatías : Es mucho menos traumático el tratamiento endodóntico que la extracción.

Diabetes : La diabetes sacarina o insípida no es contraindicación, ya que el tratamiento endodóntico es menos traumático. Los diabéticos son con frecuencia tratados por enfermedad periodontal avanzada y aunque la cicatrización es retrasada, responden bien al tratamiento mientras la enfermedad este bien controlada.

Leucemia crónica y cáncer terminal : Es siempre preferible hacer el tratamiento endodóntico y no la extracción en víctimas de cancer o leucemia crónica. Desde un punto de vista práctico es cierto que el paciente no vivirá lo suficiente como para amortizar la inversión. Sin embargo, podrá vivir sus últimos meses sin molestias bucales en lugar de correr el riesgo de presentar, casi con seguridad, una zona de necrosis después de la extracción. Los pacientes con hemofilia o púrpura hemorrágica están en la misma categoría que los leucémicos. En estos pacientes, es mucho mejor hacer un tratamiento conservador de conductos antes de exponerse a una hemorragia mortal como consecuencia de la extracción. Obviamente, la cirugía periapical está contraindicada para estos pacientes.

Necrosis por radiación : El tratamiento endodóntico está indicado para pacientes que han recibido cantidades elevadas de radiación en los maxilares, así como también para -

pacientes con leucemia crónica. Nuevamente, es el cirujano bucal quien suele mandar a estos pacientes al endodóncista, por conocer los lamentables resultados que le siguen a la extracción.

Tuberculosis y sífilis : La tuberculosis ha sido prácticamente eliminada y la mayor parte de los tuberculosos son casos de las recidivas. Lamentablemente la mayoría de las teincidentes de los sanatorios se han abandonado, dejando que su cavidad bucal se deteriore en igual grado que el resto de su organismo y su mente. Aunque merece atención odontológica, no siempre apreciarán un trabajo odontológico tan delicado como el tto de conductos.

Embarazo : La mayoría de los tocólogos prefieren el tratamiento endodóntico a la extracción para las embarazadas. Por otra parte, es mejor postergar el tratamiento endodóntico electivo hasta el segundo trimestre del embarazo.

EXAMEN DE PRESION SANGUINEA Y PULSO :

Antes de emprender el examen directo de la cara, cuello y cavidad bucal, hay que tomar y apuntar la presión sanguínea y el pulso del paciente. El uso sistemático del esfigmometro revela a veces casos insospechados de hipertensión

en pacientes que concurren regularmente al consultorio odontológico pero no al médico. La información acerca de la hipertensión no sólo afecta materialmente los procedimientos del tratamiento en el consultorio, sino que el odontólogo tiene la obligación legal de informar al paciente sobre los valores de su presión arterial cuando busca su consentimiento para efectuar el trabajo.

" También es bueno tener el habito de tomar la temperatura al paciente " 10 .

4.3. Radiografías : Ningún otro adelanto científico ha contribuido tanto al mejoramiento de la salud oral como el descubrimiento de las notables propiedades de los rayos catódicos por el profesor Wilhelm Konrad Roentgen en noviembre de 1895. Las posibilidades de su aplicación a la odontología fueron entrevistas catorce días después del anuncio de Roentgen cuando el Dr Otto Walkoff tomó la primera radiografía dental de su propia boca. Cinco meses después en U.S.A. el Dr William James descubrió el aparato de Roentgen y mostró varias radiografías. Tres meses más tarde el Dr Edmund Kells impartió las primeras enseñanzas sobre el uso de aparatos de rayos X con aplicación odontológica. Y así la técnica apareció y ha evolucionado atraves de los años.

Basta decir que la radiografía es absolutamente necesaria para el tratamiento endodóntico y se usan en endodóncia para :

1. Un mejor diagnóstico de las alteraciones de los tejidos duros de los dientes y estructuras perirradiculares.
2. Establecer el número, localización, forma, tamaño y dirección de las raíces y los conductos radiculares.
3. Estimar y confiar la longitud de los conductos radiculares antes de la instrumentación.
4. Localizar conductos difíciles de encontrar o describir conductos pulpares insospechados mediante el examen de la posición de un instrumento en el interior de la raíz.
5. Ayudar a localizar una pulpa muy calcificada o muy retraída, o ambas cosas.
6. Establecer la posición relativa de las estructuras en la dimensión vestibulolingual.
7. Confirmar la posición relativa de las estructuras en la dimensión vestibulolingual.
8. Ayudar a evaluar la obturación definitiva del conducto.
9. Completar el examen de labios, carrillos, y lengua para localizar fragmentos dentarios fracturados u otros extraños después de lesiones traumáticas.
10. Localizar un ápice difícil de encontrar durante la cirugía periapical usando como referencia un objeto opaco colocado al lado del ápice.

11. Confirmar, antes de suturar, que se han quitado todos los fragmentos dentarios y todo exceso de material de obturación de la zona periapical y del colgano al concluir una intervención quirúrgica periradicular.
12. Evaluar, en radiografías el control o distancia el éxito o fracaso del tratamiento endodóntico.

4.4. Pruebas de Vitalidad : Aunque sabemos que la radiografía es una excelente herramienta diagnóstica, hemos de reconocer que puede inducir a equivocaciones. También puede hacerlo el relato del paciente. Por lo tanto, es imprescindible confirmar estos hallazgos mediante la prueba de vitalidad pulpar.

Los resultados de la entrevista y la historia clínica son hallazgos subjetivos mientras que la reacción del paciente a los procedimientos de prueba son subjetivos.

Requisitos para la prueba : en todo procedimiento de prueba se necesitan testigos adecuados. Si está en duda la vitalidad de un canino superior, por ejemplo, el mejor testigo sería el canino normal del lado opuesto. En razón de las diferencias de volumen, espesor del esmalte y tamaño de la pulpa, un incisivo lateral superior no sería un testigo adecuado para un canino superior. Tampoco un premolar nos sería buen testigo para un molar. Siempre, el mejor diente

testigo es el diente contralateral normal. A falta de este, es razonable aconsejar como testigo un diente semejante en el arco opuesto. El número mínimo de dientes aceptables para interpretar la respuesta de la prueba de vitalidad debe ser :

1. El diente en cuestión.
2. El diente normal contralateral o del maxilar opuesto,
3. Los dientes vecinos.

Toda estimulación de prueba debe ser estandarizada en términos de cantidad de estímulo, tiempo de aplicación y calidad del estímulo.

4.4.1. Prueba eléctrica de vitalidad pulpar : Pulpas sin vitalidad, no observan cambios en la reacción cutánea galvánica, de esto puede decirse que el probador pulpar estimulaba solamente el tejido pulpar con vitalidad y no el tejido de soporte por medio de los nervios sensitivos del ligamento periodontal. Sin embargo, es equivocado pensar que quien determina la vitalidad es la reacción sensitiva de la pulpa. La vitalidad pulpar no depende de la inervación sino de la "IRRIGACION SANGUINEA" .

Con frecuencia, un diente recientemente erupcionado reacciona como no vital a las pruebas aunque en su vida tendrá mayor

vitalidad que ahora.

Precauciones para usar el probador pulpar : El empleo esta contraindicado si el paciente usa marcapasos, una corriente de 5 a 20 miliamperios son suficientes para modificar la función normal de los marcapasos.

Técnica de la prueba pulpar eléctrica : Hay que secar el diente con aire y aislarlo con rayos de algodón. Se cubre la punta del electrodo que va sobre el diente con pasta dental para hacer un buen contacto eléctrico. El electrodo que va sobre el diente se coloca sobre la superficie adamantina seca en la zona del tercio gingival con cuidado de no tocar restauraciones o el tejido gingival. Con el electrodo o la pasta para evitar resultados falsos. Lenta y continuamente se va elevando la intensidad del reóstato del probador y se pide al paciente que indique en qué momento experimenta la primera sensación. Es conveniente que el paciente levante la mano o emita un sonido para indicarlo. A continuación se anotan los valores registrados para cada diente sometido a la prueba. Si alguno de los molares reacciona con síntomas caprichosos; hay que probarlo en varias zonas.

Si es imprescindible examinar con el probador pulpar eléctrico un diente que lleva una corona completa de oro o porcelana

se recurre a la siguiente técnica: Se talla una cavidad perforando el material de restauración hasta llegar a la dentina. Al perforar una corona de porcelana con punta de diamante se tendrá cuidado para no fracturar la corona. A veces, la acción de la fresa provoca una reacción positiva y entonces no precisa el probador pulpar. Si es necesario hacer la prueba, se introduce en la cavidad un instrumento pequeño con una capa delgada de pasta apoyándolo sobre la dentina. Se tendrá cuidado de no tocar la restauración metálica. El instrumento se sostiene con un trozo aislante de dique de caucho. A continuación, se toca el instrumento con el electrodo.

La respuesta de una pulpa con vitalidad aparece casi inmediatamente cuando se está en contacto con la dentina, no con el esmalte que es lo habitual.

4.4.2. Pruebas térmicas : El frío se aplica mediante rociamiento de cloruro de etilo sobre una bolita grande de algodón que luego se coloca sobre la superficie vestibular del diente con pinzas algodonerías. El frío aplicado con cloruro de etilo es poco usado en la práctica clínica.

El frío aplicado con barritas de hielo, obtenidas congelando agua en cartuchos de anestesia usados, es mejor aún que el cloruro de etilo.

El calor aplicado con gutapercha caliente, humeante sobre la superficie húmeda del diente, también da una respuesta positiva, particularmente si la pulpa está hipersensible o inflamada. La gutapercha caliente debe ser retirada en cuanto se percibe un estímulo molesto para no originar daño pulpar.

Los estímulos térmicos son especialmente eficaces para saber si hay inflamación pulpar, o sea, para establecer cuál es diente con pulpitis aguda. La pulpa con pulpitis moderada es hipersensible al frío, esto es, el frío desencadena el dolor pulpar. Un enjuague tibio suele aliviar el dolor. Esta misma pulpa puede reaccionar exageradamente a la aplicación de calor, pero no es tan probable que se origine una sensación molesta.

El calor aplicado a un diente con pulpitis aguda avanzada desencadena un dolor intenso instantáneo. Por el contrario el frío alivia este dolor y el odontólogo que examina al paciente con pulpitis aguda debe tener agua helada a mano para suprimir el dolor exquisito producido por el calor.

El frío es totalmente negativo como estímulo en la pulpitis crónica o en la necrosis. El calor rara vez produce una respuesta en una pulpa necrótica, pero puede ocasionar,

una sensación leve en pulpas con lesión crónica.

4.4.3. Percusión : Se hara con un instrumento relativamente grande que tenga un extremo romo. Ejemplo mango de un espejo. Hay que hacer la misma fuerza y el examen se hace en un diente que se considera sano y en el enfermo.

Para medir los resultados de la percusión se utilizan dos parámetros :

1. Lo que el paciente dice sobre el dolor o su ausencia.
2. El sonido que el odontologo percibe al hacer la percusión de un diente.

Los dientes sanos en oclusión adecuada no presenta dolor al hacerse una percusión moderada. Deben emitir un sonido bastante nítido y agudo.

Los dientes cuyo ligamento periodontal esta inflamado suelen reaccionar con dolor y suelen producir un sonido apagado. Las zonas inflamadas de las porciones laterales del ligamento periodontal pueden no doler cuando se golpea el diente en sentido vertical, pero sí al recibir fuerzas laterales. Por lo tanto, habrá que hacer la percusión no solo en el sentido del eje mayor del diente, sino contra la superficie vestibular y cuando es posible, también sobre

la superficie lingual.

4.4.4. Cavidad de prueba : Como último recurso, se puede preparar una cavidad para establecer la presencia o ausencia de vitalidad pulpar. Esto ocurre especialmente en dientes con calcificaciones y retracción pulpar avanzadas, que no reaccionan a ninguna otra prueba.

No se debe administrar anestesia. Cuando se llega a la dentina, el paciente experimenta la típica sensación de que se está trabajando en el diente. Debido al empleo tan difundido de la anestesia, muchos pacientes jamás experimentan la sensación de una fresa que trabaja sobre la dentina y no acertarán a comprender lo que dice el odontólogo. A medida que la fresa redonda penetra en la dentina el paciente debe sentir dolor. Pocas son las pulpas con vitalidad en las cuales se puede penetrar sin que advierta el acercamiento del dolor.

4.4.5. Prueba por Anestesia : " Último Recurso " Una vez agotados todos los procedimientos de prueba, el examinador puede no haber llegado a saber cuál es el diente que duele en realidad, ya que el dolor puede irradiarse a una zona extensa. En este caso, se anestesia primero el diente que se cree es la fuente más lógica del dolor.

Si la suposición resulta correcta, el dolor, tanto primario como irradiado, se aliviará. Si anestesiemos primera la zona de dolor referido, sólo se aliviará esta zona y el dolor primario continuará o será estimulado.

4.4.6. Prueba de la mordida : La prueba de la mordida se hace cuando se sospecha que hay una fractura. Entre la cúspide del diente sospechoso colocamos una munición de plomo blando (o un palillo de madera o de naranja o de lápiz) envuelta en una cinta adhesiva de celofán sobre la cual el paciente debe ejercer presión moderada.

Se valoran dos cosas :

1. El desencadenamiento del dolor,
2. La separación visual de las cuspides , o ambas.

4.4.7. Pruebas Neurológicas : Una manera simple de medir la función neurológica es aplicar un trozo de algodón y hacer una punción con una aguja hipodérmica estéril. Esto se empleará cuando se sospecha de que hay anestesia permanente, parestesia o trastornos neurológicos que afectan la distribución sensitiva del nervio trigémino .

OTRAS AYUDAS DE DIAGNOSTICO :

Biopsia : Debe ser el elemento de diagnostico más importante

cuando el diagnostico diferencial incluye una neoplasia.

Analisis de Laboratorio : Estos análisis pueden incluir - pruebas cutáneas de sensibilidad a la anestesia ante el relato del paciente de haber tenido reacciones cutaneas a anestésicos locales.

" Aunque conosco estudios farmacologicos, que han demostrado que son muy escasos los casos de hipersensibilidad a la anestesia local, más no ala anestesia general " 11.

En cambio si es muy importante hacer prueba cutánea de sensibilidad a los antibiologicos si se piensa administrar estos medicamentos. Para evitarle problemas al paciente y evitarnos nosotros mismos, ya que hay pacientes que relatan haber tomado cierta clase de antibioticos sin ningun antecedente, pero de un momento a otro pudo surgir la hipersensibilidad a determinado grupo de antibiotico. Por eso debemos recordar aqui ese viejo adagio popular que deice que prevenir es mejor que curar. 12.

Además cuando el tratamiento operatorio corriente y la medicación no consigue eliminar la infeccion del conducto y la periapical se harán pruebas de sensibilidad bacteriana al antibiotico mediante el cultivo de muestras tomadas del conducto o del exudado o de la fistula o de la sustancia , que drene en una incisión.

5. Diagnóstico : Un odontólogo capacitado puede brindar al paciente muchos servicios, servicios que deparan una profunda satisfacción personal. El más destacado de todos es el diagnóstico y el alivio del dolor.

" Estoy seguro que la capacidad de un profesional de la salud, tanto como su éxito se puede medir en la veracidad de sus diagnósticos; Únicamente los capaces consiguen diagnosticar los casos realmente difíciles." 13 .

" El diagnóstico dental y Oral está en constante evolución y avance, yo diría que hoy está en el punto que estuvo el diagnóstico médico en el pasado. " 14 .

Hay una serie de requisitos que debemos poseer para ser buenos diagnosticadores :

1. Conocimientos (Fundamentalmente) esto incluye estar familiarizado con todas las causas locales de dolor bucal, así como las causas generalizadas, neurógenas y psicógenas. Así mismo, el Odontólogo debe conocer los numerosos efectos físicos y mentales originados por un dolor intenso y prolongado.

2. Interés : El odontólogo debe tener y mostrar interés en el paciente y su problema. Si esta actitud no es natural, es mejor hacerle el favor a la profesión y al -

paciente sometiendo todas las dificultades del diagnóstico a un colega interesado y competente.

3. Intuición : o sexto sentido, desarrollando una percepción por los casos raros o insolitos. Maliciando aquí y a lla en el diagnóstico.

4. Curiosidad : Por ahondar más a fondo, examinar más , pre guntar por lo poco frecuente.

5. Paciencia : Muchas veces el diagnóstico de un dolor insolito puede llevar horas. Este tiempo puede ser repartido en sesiones. Recuérdese que algunos pacientes que se quejan de un dolor raro pueden haberlo sufrido durante años, de modo que no es posible hacer un diagnóstico inmediato en minutos.

A veces es bueno consultar con otros colegas. Hago un comentario antes de hablar de dolor, para algunos es perder tiempo en aprender las diferencias de matices de dolor de la pulpagia. ¿ cual es la diferencia?. Otros diran para que se estudia si de todas maneras se elimina la pulpa: para una enfermedad solo hay un tratamiento. Uno podría preguntar " cual es la diferencia " la respuesta esta en " LA NECESIDAD DE CONOCIMIENTOS" Debemos conocer lo normal antes de poder individualizar lo anormal; lo común antes de lo excepcional. Por ello estudiamos histología antes que patología. Por ello debemos conocer muy bien todos los signos y síntomas de los síndromes más frecuentes antes de emprender el estudio de los síndromes más complicados y raros. 15.

Definición de Dolor : Aunque por ser subjetivo es difícil definirlo; del dolor podríamos decir : Es una sensación de sagradable creada por un estímulo nocivo transmitido por - vías nerviosas específicas hasta el sistema nervioso central, donde es interpretado como tal.

Los estímulos nocivos que causan lesión de los tejidos actúan sobre un sistema ampliamente distribuido de fibras aferentes, los receptores del dolor.

El dolor tiene 2 aspectos la percepción del dolor y la reacción al dolor. La percepción es relativamente constante en todas las personas, mientras que la reacción al dolor es bastante variable en todas las personas. Y en la misma persona en diferentes momentos.

Además del extracto psíquico, una serie de estudios han comprobado que diferencias raciales y culturales influyen y culturales influyen en la reacción al dolor. Esta diferencia es importante porque el que diagnostica cuenta, por lo común, con la respuesta verbal del paciente para determinar el grado del dolor, su ubicación y para saber si es localizado o Generalizado.

Neuronas y Sinapsis : El elemento básico del sistema nervioso es la neurona. La neurona se compone de un cuerpo celular y sus prolongaciones, el axón y las dendritas. En el interior del cuerpo celular de la neurona está el núcleo y diversas estructuras citoplásmicas, a saber, el neroplasma, los cuerpos de Nissi, las mitocondrias, las nerofibrillas, el aparato de golgi, el reticulo endoplásmico los lisosomas y las inclusiones pigmentarias.



Hay gran variedad de formas y tamaños de neuronas pese a su enorme diversidad todas presentan tres propiedades características :

1. Tiene capacidad especializada para reaccionar a los estímulos .
2. Son capaces de transmitir sus excitaciones (potencial de acción) a todas las porciones de la célula.
3. Tiene la particular capacidad de excitar células receptoras, sean éstas otras neuronas, o bien, células musculares o glandulares.

Fisiología neurónica básica : Una fibra nerviosa conduce impulsos nerviosos a saber, potenciales de acción. Este fenómeno fácilmente observable esta íntimamente relacionado con las propiedades físico químicas de la membrana celular de la neurona (neurilema). Se puede definir que un impulso es una carga físico química transmitida por la fibra nerviosa.

Lo más importante para la conducción de un impulso nervioso es el establecimiento de un potencial através de la - membrana celular de permeabilidad selectiva, mediante un proceso metabólico conocido como " Bomba de sodio ". Este mecanismo establece diferencias de concentración entre - ciertos iones positivos y negativos a ambos lados de la

Membrana. Esta separación selectiva de cargas iónicas es lo que constituye el potencial de Reposo.

El potencial de Acción puede ser generado por una variedad de estímulos externos, como presión, calor, luz, fuerza mecánica, o estímulos eléctricos. El impulso nervioso es generado por la entrada de Iones de sodio en el axón.

Receptores de dolor y vías nerviosas aferentes : El dolor facial y bucofaríngeo es producto de la estimulación apropiada de los receptores o de las terminaciones nerviosas libres que son terminaciones desnudas (no encapsuladas) que se encuentran practicamente en todas las partes del organismo.

El dolor nace a partir de los receptores del dolor estimulados por cualquier agente nocivo no específico que causa lesiones destructivas en las células o los tejidos que rodean a dichos receptores. Así el dolor no es producido por la estimulación directa de una fibra nerviosa, sino por un trastorno de los tejidos que lleva a la generación de un potencial de acción en la vecindad del extremo terminal de la fibra. Las terminaciones nerviosas que transmiten el dolor son quimiorreceptores especializados sensibles a sustancias químicas liberadas por los tejidos en respuesta a

estímulos nocivos.

Los impulsos dolorosos originados en la cara y la boca se transmiten al sistema nervioso central por fibras aferentes que viajan por las raíces posteriores de los nervios craneales trigemino (V), Facial (VII), Glossofaríngeo (IX); y el primero y segundo y tercer nervios espino-cervicales y también por la vía de las fibras aferentes simpáticas descendentes por las raíces posteriores de los nervios espino-torácicos superiores.

Proyección : Si una fibra del dolor es estimulada en un punto central con relación a su extremo, la sensación se percibe como si viniera de la periferia.

Así por ejemplo, parte del dolor experimentado cuando se golpea el nervio cubital parece venir de los dedos. la explicación de este fenómeno es que el sistema nervioso central ha aprendido que generalmente los impulsos originan en los órganos terminales (dedos) propiamente dichos, y no a lo largo del tronco nervioso, y así es la forma como interpreta los impulsos.

Dolor Referido : La sensación es interpretada como si proviniera de una zona aunque en realidad se origina en otra

así, el dolor de la angina de pecho suele ser sentido en el brazo izquierdo.

Dolor central : Lesiones de tálamo o de la vía espino-talámica.

ALIVIO DEL DOLOR : Los factores psicologicos pueden producir o intensificar el dolor, entonces también se los puede emplear para modificar y reducir la percepción del dolor y la reacción al dolor. Es posible reducir la ansiedad informando y preparandolos.

Como preparar un paciente endodóntico atemorizado : especialmente el que sera sometido quirurgicamente :

1. Información : que esperar antes, durante y después de la operación.
2. Tranquilización : Brindada por una figura con autoridad ' En este caso el odontólogo '.
3. Instrucciones : Especificas sobre cómo aliviar el dolor
4. Contacto interpersonal : Una llamada telefónica la noche anterior al tratamiento y otra el día siguiente entra a alludar al estado psiquico del paciente.

Una serie de mecanismos podriamos aplicar para controlar el dolor : esto incluye :

1. Distracción o desviación de la atención de la amenaza

generalmente mediante la conversación con el paciente en un momento de dasliento.

2. Pedir al paciente que exprese sus verdaderos sentimientos y aliviar así su tensión.
3. Trasferencia del control a una figura autoritaria .
4. Conducta de afiliación o adopción, esto es, la Afiliación a una figura autoritaria, o relación estrecha o confiada con el odontólogo, la asistente, el amigo, o hasta otro paciente, que hace que la persona en cuestión no siente que enfrenta sola la situación.

Otras técnicas empleadas para reducir la ansiedas y el miedo, y por lo tanto el dolor, son: aprendizaje de relajación hipnosis, placebos, desensibilización psicológica, biorretroalimentación, audioanalgesia y acupuntura.

Journal ¹⁵ Efecto de una inyección intramuscular de esteroide para el dolor endodontico postratamiento: cincuenta pacientes participaron en este estudio controlado a doble ciego. Los resultados demostraron que, comparada con un placebo la inyección de un esteroide (Dexametasona 4 mg) redujo en forma significativa tanto la parición o presencia del dolor como su severidad a las cuatro horas de realizado el tratamiento y redujo el dolor a las 24 horas postratamiento. Otros factores propios del paciente y de las -

condiciones del tratamiento tales como edad, sexo, tipo de dientes, estado pulpar y periapical, numero de sensaciones no tuvieron importancia en el dolor post tratamiento. Sin embargo, éste si estuvo relacionado con la presencia del dolor antes del tratamiento, tanto en incidencia como en intensidad,

Journal ¹⁶ Alivio del dolor por manipulación en la dieta y suplemento con Triptufano : Noventa y seis pacientes con dolor maxilo facial crónico fueron tratados con una dieta terapéutica conteniendo aproximadamente 80 % hiaratos de carbono 10 % proteínas y 10 % de grasas más 3 y de suplemento de triptufano diarios. Comunicaciones al respecto del estado del dolor fueron revisadas en intervalos que varían de una semana a 18 meses. En términos generales el tratamiento fue efectivo en el 62 % de los casos evaluados ya sea por eliminación del dolor o disminución de un 50 % en su intensidad. La reducción del dolor, medida por una escala de puntos, aumentó linealmente con el trascurso del tiempo. Estos resultados parecen confirmar que las manipulaciones de la dieta son capaces de alterar el estado de dolor central. Sin embargo los efectos sistemicos de la terapia a largo plazo deben investigarse.

CLASIFICACION DE LA ENFERMEDAD PULPAR :

5.1. Estado Preinflamatorio : hiperemia.

5.2. Estado Inflamatorio:

5.2.1. Agudo :

5.2.1.1. Herida pulpar.

5.2.1.2. Pulpitis aguda serosa.

5.2.1.3. Pulpitis aguda purulenta.

5.2.2. Cronico :

5.2.2.1. Pulpitis crónica ulcerosa.

5.2.2.2. Pulpitis crónica hiperplásica.

5.3. Estado degenerativo:

5.3.1. Degeneración Vascolar.

5.3.2. Degeneración Adiposa.

5.3.3. Degeneración Hialina.

5.3.3. Degeneración Cálctica.

5.4. Muerte Pulpar.

5.5. Reabsorciones Idiopáticas.

" Presentamos esta clasificación aunque se pueden encontrar muchas más en los diferentes textos. Está nos parece más clara y didáctica " 16 .

5.1. Hiperemia : No es una entidad nosológica es decir no es en sí una enfermedad de la pulpa, sino más bien un síntoma, una congestión sanguínea, un estado preinflamatorio reaccional muchas veces como un estadio inicial inflamatorio, representando una señal de alerta, un síntoma indicado de que la resistencia normal de la pulpa está alcanzando el límite máximo de tolerancia fisiológica.

Diagnostico clinico : Clínicamente la hiperemia pulpar se caracteriza clínicamente por un dolor provocado, jamás espontáneo. De este modo, la pulpa hiperémica responde a los estímulos mecánicos, térmicos y eléctricos, con un dolor agudo de corta duración, no excede al minuto de tiempo. Una vez eliminada la causa desencadenante del dolor, el mismo desaparece rápidamente.

Tratamiento : Considerado el avance de la lesión, la cavidad preparada para recibir el material restaurador deberá presentarse relativamente profunda. En estos casos, donde el compromiso de tejidos es mayor, los cuidados deberán también ser mayores.

De entre las sustancias protectoras existentes, el cemento de óxido de zinc y eugenol o los cementos a base de hidróxido de calcio son los más comúnmente indicados. Cabe recordar la capacidad inductora del hidróxido de calcio. Además en razón de las posibles microexposiciones pulpares que no son visibles al ojo humano.

5.2. Estado Inflamatorio:

5.2.1. Agudo :

5.2.1.1. Herida pulpar : Este cuadro se caracteriza por la exposición accidental de la pulpa, produciéndose una laceración del tejido seguida de hemorragia.

Una vez el tejido es agredido, ocurre allí la inflamación aunque puede ser reparado el tejido, dependiendo, de las condiciones de contaminación, del tiempo de exposición, de la intensidad de la agresión etc.

Diagnostico clinico : Siempre que la pulpa haya sido expuesta accidentalmente, por el profesional, el diagnostico clínico se determina por la hemorragia, anivel de la exposición. La sintomatología dolorosa es relativa, porque normalmente, en estos casos, el diente se encuentra anestesiado.

Tratamiento : Recubrimiento pulpar directo : Para la protección de la herida de la pulpa se recomienda el hidróxido de calcio y sobre el otra base, se debe controlar radiográficamente.

" Es de anotar la importancia del dique de goma en caries profunda para evitar contaminaciones " 17.

Journal ¹⁷ Evaluación del puente dentinario despues de la pulpotomia y recubrimientos con hidroxido de calcio : Fuerón evaluados con el uso del SEM y azul de metileno como colorante las características del puente de tejido duro formado despues de pulpotomias y recubrimiento de la herida pulpar con pasta a base de hidróxido de calcio paramonoclorofenol en 13 premolares juvenes. La superficie coronaria del puente mostró la presencia de cristales de variadas formas y tamaños. La superficie pulpar del puente por la coalescencia de calcosferitas, mostrando la existencia de numerosos orificios circulares u ovales de 20 a 250 micrones de diámetro aproximadamente. La permeabilidad del puente fue evaluada con el uso de colorante azul de metileno al 2 % mostrando una filtración intensa del colorante a través de los orificios antes mencionados.

Journal ¹⁸ Recubrimiento pulpar en monos con reolit (Viva dent) y life, dos bases de hidroxido de calcio con pH diferente: Se supone que las bases con contenido de hidróxido de calcio de endurecimiento rápido promueven la formación de un puente calcificado cuando se los aplica a la pulpa expuesta. Sin embargo después de la colocación el pH de la base a diferencia de la pasta, puede descender rápidamente y el período de liberación de iones de calcio - puede ser corto. Como la formación de un puente parece -

descender del pH, se comparandos bases disponibles en el mercado : Life (Sybron) que tiene un pH entre 10 y 11 en el momento del endurecimiento, y Reolit (Vivadent) que tiene un pH casi neutro. A 15 molares y premolares sanos de dos monos *vervet* jóvenes, se les realizó la exposición pulpar bajo dique de goma, y se los recubrió con alguno de los dos materiales. La base se protegió con amalgama. Los animales se sacrificaron 10 semanas después, y los mandíbulas se separaron en bloques para su procesamiento histológico. Se observaron puentes de dentina en la mayoría de los especimenes tratados con Life. La utilización de reolit dio como resultado la formación incompleta de puentes y se observo inflamación pulpar con extensión del material hacía la pulpa acompañados a veces de calcificaciones irregulares. El fracaso del Reolit en la inducción de formación de puentes puede deberse a los diferentes pH, pero como los productos difieren en su composición el resultado puede deberse a la irritación provocada por uno de los componentes. Los resultados de esta investigación indican que el Reolit no debe usarse para el recubrimiento directo de la pulpa.

5.2.2. Pulpitis aguda serosa : La persistencia de la caries dental, la sumatoria de los agentes irritantes y además, las condiciones intrínsecas de defensa y resistencia

de la pulpa, determinarán una reacción inflamatoria con mayor aflujo sanguíneo, seguida de mayor permeabilidad vascular y exudación. Como consecuencia de este trasvasamiento de los líquidos plasmáticos, tendremos un aumento de viscosidad de la corriente circulatoria.

De este modo, la presión hidrostática disminuye, los leucocitos neutrófilos polimorfonucleares, que son los elementos desde la primera línea de defensa orgánica, se dirige hacia la periferia de los vasos, donde el flujo es más lento, caracterizado el fenómeno de marginación leucocitaria. A continuación a través de la diapédesis y por movimientos ameboides, los neutrófilos atraviesan las paredes de los vasos sanguíneos e invaden los espacios extravasculares. Esta migración es estimulada por sustancia del exudado inflamatorio previamente extravasado (Quimiotaxia).

Estos líquidos plasmáticos que preceden a la invasión leucocitaria, produciendo una disociación de las fibras y por consiguiente, una separación de los tejidos, abren espacio para los neutrófilos que se dirigen hacia el agente lesivo.

Aquí el exudado es de tipo seroso (Albúmina) .

Diagnostico Clínico : Clínicamente presentan vitalidad ,

pulpar y dolor; este puede ser agudo, espontáneo, localizado o difuso, pulsátil, reflejo, intermitente o continuo exacerbado por el frío. La posición de decúbito, puede ser el factor desencadenante para el aumento de la presión intrapulpar, teniendo, en consecuencia, la posibilidad de exacerbaciones dolorosas nocturnas y que difícilmente ceden por la acción de los analgésicos comunes.

La prueba termica (calor frío) constituye la prueba más favorable para localizar el diente responsable, debido al carácter difuso de esta patología. Es muy común que el paciente insista en el dolor de un diente, mientras que este es solo el reflejo, de otro que es el que en realidad presenta la pulpitis.

Las pulpitis agudas serosas en dientes anterosuperiores, podrá referirse también a los ojos; tratándose de molares inferiores el dolor se podrá referir al oído, tanto que que el paciente llega a pensar en que el dolor es originado en el oído y visita muchas veces al otorrinolaringólogo.

Tratamiento : La biopulpectomia es lo indicado y el posterior tratamiento convencional de conductos.

Journal ¹⁹ Determinación por Radioinmunoensayo de las concentraciones de prostaglandinas E2 y F2 en pulpas dentales humanas sintomáticas y asintomáticas : El propósito de este estudio fué determinar las concentraciones de PGE2 y - PGF2 en pulpas humanas sintomáticas y asintomáticas. Las pulpas fueron obtenidas de tres grupos de dientes sintomáticos con diagnóstico clínico de pulpitis irreversible. Las pulpas fueron desecadas y colocadas en nitrógeno líquido, luego homogeneizadas en etanol al 40 % y se realizó la extracción del solvente lipídico. Los niveles de prostaglandinas fueron medidos usando radioinmunoensayo. Las pulpas que demostraron tener inflamación tuvieron significativamente más alta la concentración de PGE que las pulpas sin inflamación (P menor 0.05) . Las pulpas sintomáticas tuvieron un nivel mucho más alto de ambas PGEe y PGF2 que las pulpas asintomáticas. (P menor 0.01) .

5.2.3. Pulpitis Aguda Purulenta : La pulpitis aguda serosa podrá evolucionar rápidamente dando un cuadro agudo purulento, dependiendo de la resistencia y de la defensa del órgano, así como también el grado de virulencia bacteriana o de la irritación del agente patógeno.

Los leucocitos neutrófilos polimorgonucleares que invaden los espacios extravasculares, abarcan los microorganismos

e inician la digestión intracelular. Luego, el pH de la zona inflamada se vuelve más ácido y las proteasas celulares inducen la lisis de los leucocitos. Estos elementos de defensa popular presentan sus citoplasmas ricos en lisosomas, verdaderas bolsas, en contacto con el agente lesivo, se rompen y sus enzimas, como la fosfatasa, la ribonucleasa, la glucoxidasa, la hidrolasa etc, son descargadas en el citoplasma (degranulación de los fagocitos). Estas enzimas al ser liberadas van a digerir las bacterias. El exudado con los neutrófilos en desintegración, así como los elementos celulares orgánicos, originan en consecuencia los microabscesos pulpaes, inicialmente superficiales, caracterizando histopatológicamente una inflamación aguda supurada.

Diagnostico clínico : Clínicamente se caracteriza por tener vitalidad pulpar y dolor. Este puede ser agudo, espontáneo, intolerable, localizado generalmente, pulsátil continuo, exacerbado por el calor, aliviado por el frío. aparece cuando se realiza percusión en sentido vertical sobre un diente.

Tratamiento : Bio-pulpectomía y tratamiento convencional de conductos.

5.2.2. Cronico :

5.2.2.1. Pulpitis crónica ulcerosa : Se caracteriza por presentar una úlcera en la superficie expuesta, de la pulpa; aislando el remanente pulpar por medio de una tenue barreira de tejido de granulación y por células de defensa de tipo linfoplasmocitario, infiltradas en la región.

Diagnostico Clínico : Dolor se manifiesta simplemente por la compresión de los alimentos en una cavidad de caries o en una restauración defectuosa. Y por la degeneración que hay en las fibras el dolor no es muy fuerte.

Para el diagnostico diferencial una radiografía nos sera de alluda, ya que mostrara exposición pulpar.

Tratamiento : Biopulpectomía y tratamiento convencional de conductos.

5.2.2.2. Pulpitis crónica hiperplasica : se caracteriza por el desarrollo de un tejido de granulación a nivel de la exposición pulpar, denominado pólipo pulpar. Típica en pulpas jóvenes debido a la alta capacidad defensiva, habiendo evolucionado de cuadros ulcerados, donde la barrera del tejido de granulación, estimulada por traumatismos seguidos, prolifera, llenando la cavidad existente (pulpar y de caries), llegando a erticularse con el diente antagonista

De esta forma, el pólipo presenta 3 partes : La raíz, el pedículo y la cabeza coronaria. A veces este estado no existe, faltando el pedículo, y la raíz es simplemente la región donde comienza y la cabeza es toda la masa de tejido de granulación proliferado. Esta estructura se caracteriza por estar ricamente vascularizada y celularizada, con poca resistencia. Esta condición patológica es posible de experimentar exacerbaciones agudas.

Diagnostico Clínico : Como la presencia de un pólipo pulpar es clínicamente característica, se torna relativamente fácil su diagnóstico. Es responsable del dolor la masticación y de una posible hemorragia debido a la rica vascularización.

El examen radiográfico podrá revelar una comunicación directa de la cámara pulpar con la cavidad de caries.

"A menudo la confunden con la hiperplasia gingival, para el diagnóstico diferencial es útil el explorador, para levantar y ver de donde proviene la base.

Tratamiento : Extirpación del polipo, biopulpectomía y tratamiento convencional de conductos.

5.3. Estado degenerativo :

Generalmente son asintómaticas, traduciendo perturbaciones metabólicas localizadas y pudiendo influir decisivamente en la evolución de los tratamientos conservadores de otras alteraciones pulpares.

5.4. Necrosis pulpar : Las pulpitis agudas, así como los estados intrínsecos de la pulpa y de la intensidad del agente agresor, podrán avanzar, lenta o rápidamente, hacia la muerte de la pulpa, significando esto la cesación de los procesos metabólicos de este órgano, con una consiguiente pérdida de su vitalidad, de su estructura y también de sus defensas naturales.

Esta alteración generalmente es aséptica :

Diagnóstico clínico : Generalmente es asintomático, siendo la alteración de color de la corona dentaria la indicación de la pérdida de la vitalidad pulpar.

En algunos casos notaremos en la radiografía un espacio periodontal aumentado.

Vitalidad negativa será nuestra mejor arma para diagnosticar . En caso de dudas, la prueba mecánica de tallado de la cavidad será de gran ayuda.

Tratamiento : Necrotomía, y tratamiento convencional de conductos.

Journal ²⁰ Biopsias pulpares tomadas en dientes con radiolucides periapical: Generalmente se cree que en dientes permanentes cariados, los cambios inflamatorios en los tejidos periapicales aparecen sólo después que la pulpa esta completamente inflamada o necrotica. Sin embargo ha sido demostrado por algunos investigadores que la radiolucidez periapical y los cambios inflamatorios pueden ser observadas antes que ocurra la total inflamación o necrosis de la pulpa. La dinámica de los procesos inflamatorios que involucran el complejo de tejidos pulpares y periapicales no está por lo tanto completamente entendida.

La relación entre los hallazgos clínicos y el examen histopatológico de dientes que tienen lesiones inflamatorias periapicales no ha sido bien determinada en la literatura. Se concluyo que la radiolucides periapical esta relacionada con la extensión de la invasión bacteriana y la degeneración del tejido del canal radicular. El diente asociado al tamaño de la radiolucides periapical puede estar asociada con la no respuesta al examen pulpar. La adicción directa de microorganismos, el metabolismo con producción de toxinas, enzimas y productos de la desintegración tisular en la pulpa y el tejido periapical esta directamente

relacionada con la llegada de antígenos y respuesta inmune con depósito de células humorales y de defensa en la patogenesis de la enfermedad pulpar y periapical.

Gangrena pulpar : El tejido en descomposición y desintegración, ante una pulpa expuesta muerta permitirá el libre acceso de las bacterias, caracterizada así, la gangrena pulpar seguida de la invasión bacteriana. En estos casos, los productos intermedios de la descomposición pulpar son los responsables de los olores fetidos emanados después de la apertura coronaria.

Diagnóstico Clínico : Prueba de vitalidad negativa y hay alteración de color coronario. Caries en comunicación directa con el canal radicular.

Tratamiento : Necropulpectomía, por lo expuesto, se deduce que el conducto radicular en los casos de gangrena pulpar pasa a funcionar como un verdadero tubo de cultivo-microbiano, ofreciendo condiciones óptimas de sustrato orgánico, humedad, temperaturas, etc. Hasta hoy no reproducidos en laboratorios.

Esta situación, altamente propicia para la multiplicación y la proliferación bacterianas, favorece la propagación de los microorganismos y de sus productos tóxicos a la -

región periapical, originándose así las primeras reacciones periapicales de etiología bacteriológica .

5.5. Reabsorciones Idiopáticas.

5.5.1. Reabsorción interna : Es una distrofia que acaba en la destrucción de los tejidos duros del diente. El proceso comienza en la pulpa y se extiende de lateralmente a través de la dentina.

Hasta hace pocos años parece que los casos se detectaban cuando la reabsorción había perforado la superficie externa del diente. Sin estudios y hoy se está alertando para detectar la patología en etapas tempranas, Ahora se piensa que la reabsorción de dentina sobre la pared pulpar suele estar relacionada con la pulpitis existente. Aunque aun no se sabe si toda la resorción interna comienza con un acompañamiento impredecible de la inflamación pulpar.

En algunos casos hay antecedentes de traumatismos en el diente afectado, pero nunca ha quedado en claro cuál es la causa precisa del trastorno pulpar que lleva a la reabsorción interna.

Es muy probable que la resorción interna, al igual que otras resorciones de tejidos duros, sea obra de los macrófagos

y las células gigantes multinucleadas. Estas últimas se encuentran en estrecha aposición sobre la superficie de la dentina, frecuentemente dentro de " Bahías " elaboradas por ellas mismas. Son indistinguibles de otras células osteoclásticas que reabsorben hueso. La dentina que se pierde es reemplazada por tejido inflamatorio crónico.

Como el proceso de resorción interna es intermitente podemos ver en un sitio puede haber reparación después de la reabsorción.

Diagnostico clínico : la radiografía es la mejor arma de diagnostico ya que generalmente evoluciona asintómicamente, hasta sus ultimos estadios .

Tratamiento : Tratamiento convencional de Conductos.

5.5.2. Reabsorción externa : Esta reabsorción comienza en el cemento, destruyendo dentina y aveces llegando hasta la pulpa.

Diagnostico clínico : Radiografico, asintómico.

Tratamiento : Tratamiento convencional de conductos.

5. ORGANO DENTINO PULPAR

La dentina y la pulpa constituyen la mayor parte del diente y a su vez están íntimamente relacionados.

La dentina es un tejido mineralizado (70 %) y avascular mientras que la pulpa está constituida toda por elementos orgánicos y presentan amplia irrigación e inervación. Ambos tejidos se originan del mesenquima a través de la evolución progresiva de una estructura conocida como la papila dental.

5.1. Dentina : después del esmalte, la dentina es el tejido dentario más calcificado pero su grado de calcificación es variable en forma progresiva, de acuerdo con la edad del diente.

Su parte inorgánica está representada por cristales de hidroxiapatita, cuya fórmula no vale la pena formular. Además encontramos fosfatos y carbonatos cálcicos. Los grupos OH de la hidroxiapatita pueden ser reemplazados por el ión flúor para formar una fluoroapatita, la cual tiene gran significado clínico ya que es menos soluble que la

hidroxiapatita, disminuyendo de esta manera la incidencia de caries dental.

La parte orgánica está representada principalmente por colágeno y en cantidad mucho menor por muco polisacáridos lípidos y ácido cítrico. Estructuralmente la dentina está constituida así :

Odontoblastos : Son células especializadas que ocupan la parte perisférica del tejido pulpar y son de origen mesodérmico. Poseen largas prolongaciones citoplasmáticas, las cuales se introducen por el interior de los túbulos dentinarios avanzando hasta su terminación al hacer contacto con el esmalte; Son altamente diferenciadas por lo tanto no sufren mitosis. Su función principal es la producción de dentina .

Tubulos dentinarios : Avanzan desde la pulpa hasta el esmalte y en su interior llevan las prolongaciones citoplasmáticas de los odontoblastos. Sudiametro varía con la edad.

Espacio periodontoblástico: Está localizado entre la pared del túbulo dentinario y la prolongación odontoblástica. Contiene fluido intersticial y sustancias orgánicas.

Dentina peritubular : Rodea los túbulos dentinarios y se caracteriza por poseer mayor cantidad de sustancia inorgánica.

Dentina intertubular: Se encuentra entre túbulo y túbulo y posee menor cantidad de sales cálcicas.

Pre dentina: Constituida únicamente por sustancia orgánica y localizada en íntimo contacto con el tejido pulpar, se forma durante toda la vida y progresivamente va calcificándose para constituir la dentina.

Pulpa dental : Contiene un 25 % de sustancias orgánicas y un 75 % de agua distribuidos en un elemento celular fibroso, para conformar un tejido conectivo laxo especializado que se caracteriza por poseer células muy diferenciadas, - como son en efecto los odontoblastos. Posee la siguiente estructura.

Odontoblastos : Son células diferenciadas de origen mesodérmico cuya función principal consiste en producir dentina.

Zona de Weil : También conocida como zona libre de células
Localizada en forma de abanico inmediatamente por debajo

de la capa de odontoblastos. Está constituida por terminaciones nerviosas amielínicas cuyos extremos con frecuencia pueden sobrepasar las capas de odontoblastos y penetrar ligeramente en la predentina.

Zona rica en células : Acontinuación de la capa de weil viene una amplia zona que posee numerosos grupos celulares y abundante irrigación e inervación. En personas jóvenes hay un predominio celular sobre el fibroso pero este se invierte a medida que aumenta la edad, disminuyendo de esta manera la capacidad regenerativa del tejido pulpar. Entre este grupo se encuentran fibroblastos, células mesenquimatosas indiferenciadas, macrófagos, algunas células sanguíneas, vasos y nervios. Dentro del elemento fibroso predominan las fibras colágenas, sobre las fibras elásticas y reticulares. Todo este conjunto celular y fibroso se encuentra en medio de una sustancia intersticial compuesta por glico-proteínas y mucopolisacáridos ácidos.

Inervación : Estos dos tejidos, la dentina y la pulpa, están intimamente relacionados poseen un alto grado de sensibilidad. Esta sensibilidad en la porción dentinaria no ha podido ser explicada. Se cree que las prolongaciones odontoblásticas que avanzan hasta el límite con el esmalte

pueden actuar como dendritas para recibir estímulos , que a su vez, son transmitidas a las terminaciones nerviosas presentes en la zona de weil.

Hasta la fecha ha sido posible describir terminaciones - nerviosas libres a nivel del espacio periodontoblástico en la predentina pero en ningún momento su visualización ha sido descrita en capas más profundas de la dentina.

Funciones dentino pulpares :

1. Producción de dentina primaria.
2. Producción de dentina secundaria.
- 3, Producción de dentina reparativa.
4. Producción de dentina esclerótica.
5. Función sensitiva.

6. TRATAMIENTO ENDODONTICO

Journal ²¹ Estudio del cultivo en una sola sesión endodóntica : El cultivo como criterio para la obturación ha declinado, y se enseña apenas en la mitad de las escuelas de odontología como parte del curso de enseñanza endodóntica y sólo es practicada por unos pocos clínicos. La remoción pulpar vital es practicada en más de la mitad de las escuelas en una sola sesión endodóntica, pero sólo alrededor de un tercio realiza el tratamiento en dientes con pulpas necroticas en una sola sesión. Cuando se presentó una lesión periapical, cerca de dos tercios de los demandados usarón sesiones múltiples. Un conducto seco y sin dolor fueron los dos criterios que generalmente determinaron cuando un conducto (s) estaba en condiciones para la obturación. El unico informe comparando la proporción del éxito de una sesión unica frente a multiples sesiones endodonticas con cultivos por el mismo operador, mostró una disminución del 4% en la proporción de éxitos.

" Lo anterior para comentar que los parametros para obturar y tratar endodónticamente un diente ha evolucionado en los ultimos años" ¹⁸.

6.1. Instrumental : Es muy grande y variado el número del instrumental que se necesitan en endodóncia, de este modo se hara una clasificación para mejor comprensión del tema:

6.1.1. Instrumental y material auxiliar.

6.1.1.1. Instrumental clínico.

6.1.1.2. Instrumental y aparatos para el diagnóstico.

6.1.1.3. Instrumental para anestesia.

6.1.1.4. Instrumental y material para el aislamiento del campo operatorio.

6.1.2. Instrumental endodóncico.

6.1.2.1. Instrumental y aparatos para la apertura coronaria, desgaste compensatorio y localización de la entrada de los conductos radiculares.

6.1.2.2. Instrumental para la preparación de los conductos radiculares.

6.1.2.3. Instrumental y materiales para la obturación de los conductos radiculares.

6.1.3. Instrumental y material complementario del tratamiento endodóncico.

6.1.1. Instrumental y material auxiliar :

6.1.1.1. Instrumental clínico : Común a todas las areas : espejos, pinzas algodonerías de punta fina, cucharillas dobles de varios tamaños, atacadores para amalgama de diversos

diámetros, sondas periodontales, exploradores, tijeras de punta fina, espátula de cemento y loseta de vidrio.

6.1.1.2. Instrumental y aparatos para diagnóstico : es imprescindible el correcto diagnóstico:

Inspección: espejo, exploradores con un campo seco y bien iluminado.

Percusión : Vertical y horizontal, realizadas con el mango del espejo.

Examen radiografico : Con el aparato de rayos X y las películas radiográficas periapicales, interproximales y oclusales.

Pruebas de vitalidad pulpar : Las pruebas de vitalidad mecánicas se realizan con el auxilio de fresas montadas en contraángulos, sondas exploradoras o excavadores. Las pruebas térmicas se efectúan con lámpara de alcohol, espátula de acero o varilla de vidrio, varilla de hielo, pequeño aparato que cuando es accionado libera un chorro congelante. Las pruebas eléctricas (probador pulpar) se realizan mediante pequeños aparatos eléctricos transistorizados, que emiten una corriente eléctrica de intensidad controlada.

6.1.13. Instrumental para Anestesia : Anestésico, en tópic^o, aerosol o pomada, Jeringa Luer o luer-locj de 3 cm³, con agujas 30/5, para anestesis tronculares (agujas descartables). Jeringa carpule con agujas descartables 30G, para anestesis infiltrativas.

6.1.1.4. Instrumental y material para aislamiento del campo operatorio: Perforador de tela de caucho , pinza porta grapas, arco de young o de ostby(este último más adecuado para la endodóncia por ser de material plástico radiolúcido) Goma para dique , graficas, Clamps(grapas)para dique de goma usadas asi :

Para dientes anteriores superiores e inferiores: 210,211, 212.

para premolares 206 y 208. Para molares 206 y 205.

Especiales (Ivory) Utilizadas en los siguientes casos:
Dientes con coronas clínicas pequeñas, Expulsivas, con fracturas, y destrucciones coronarias, diámetros cervicales pequeños, etc.

En dientes anteriores (superiores e inferiores) 00,1,1A y 2.

En premolares (superiores e inferiores) 1,1,1A y 2.

En molares (superiores e inferiores) 14 y 14A,
tijeras, hilo dental, pomada de xilocaína (para lubricar la goma) en el sitio de la perforación de la tela y facilitar su inserción en el diente, Cavit o durelón para colocar sobre los pliegues del dique, donde la adaptación de la goma no es perfecta, puntas de aspirar de preferencia descartables.

6.1.2. Instrumental Endodóntico:

6.1.2.1. Instrumental y aparatos para la apertura coronaria, desgaste compensatorio y localización de la entrada de los conductos radiculares : Necesitamos : Torno de alta velocidad, torno convencional o micromotor, contra ángulos, Fresas para alta velocidad(de carburo) esféricas (2 y 4), piedras de diamante para alta velocidad, fresas esféricas para baja velocidad(2 y 4), Piedra de diamante cilíndrica, troncocónica, para baja velocidad.

Para el desgaste compensatorio y la preparación de las entradas, los cortes de las obturaciones para el núcleo de los conductos, contamos con el auxilio de fresas especiales a saber: Fresas esféricas de tallo largo N 2 y 4 de bush con 28 mm de largo. Fresas de peso de maillefer de 28 mm de longitud, cónicas. Los números son 4 y 6 los útiles.

Observación : todos estos instrumentos son de gran utilidad para los desgastes compensatorios, el ensanchamiento de la entrada de los conductos, la remoción de saliencias de techos y cámaras pulpares muy profundas, y principalmente para el corte de obturaciones radiculares, cuando se requiere una preparación para la colocación de un perno. Sin embargo conviene recordar que estas fresas, aunque de gran utilidad son extremadamente peligrosas en manos inexpertas

dado que puede producir trepanaciones o escalones que pueden llevar al fracaso del caso. La fresa especial menos peligrosa y por lo tanto más aconsejable es la de Batt.

6.1.2.2. Instrumental para la preparación de los conductos intraradiculares: Dividido en tres grupos especiales: Tiranervios ; Escariadores y limas.

Tiranervios : Son pequeñas varillas metálicas, cilíndricas provistas de un mango plástico coloreado y que se caracterizan por presentar su parte activa con barbas y lenguetas levantadas desde la misma varilla y dispuestas circularmente, formando un ángulo agudo con el eje largo del instrumento en relación al mango.

Los tiranervios deben ser utilizados sólo para la remoción de las pulpas en conductos relativamente amplios y rectos. Pueden también ser utilizados en la remoción de apósitos, conos de gutapercha o detritos sueltos en el interior de los conductos radiculares.

Por las características de su parte activa, fueron construidos para ser utilizados con movimientos de introducción, de rotación de una o dos vueltas. (siempre que no encuentre resistencia) y tracción.

Los tiranervios no deben, bajo ninguna circunstancia, ser utilizados en conductos atrésicos, porque por la disposición de las barbas pueden penetrar con cierta facilidad, ya que estas se cierran contra la varilla, en los nichos de donde se originarán.

Los tiranervios se aconseja utilizarlos solamente hasta los dos tercios del conducto y condenan su empleo en los conductos curvos. Los tiranervios más útiles son los estandarizados No 20, 25 y 30 .

Escariadores : O ensanchadores : Son instrumentos de uso endodóntico que pueden ser definidos como pequeñas varillas metálicas provistas de un mango plástico, que se

caracterizan por presentar su parte activa bajo la forma de un espiral de paso largo.

Por las características de su parte activa, estos instrumentos se destinan, esencialmente, a ensanchar los conductos radiculares de manera uniforme y progresiva.

Debido a la poca flexibilidad de los escariadores, no aconsejamos su uso en conductos curvos.

Limas : Son instrumentos destinados especialmente a la aislación y la rectificación de las curvaturas e irregularidades

III

Por su características las limas tipo kerr son eficientes cuando se las utiliza con los siguientes movimientos: Movimiento de introducción, movimiento de rotación de un cuarto de giro y de media vuelta y movimiento de tracción con presión lateral contra las paredes del conducto.

" particularmente pienso que los instrumentos solo deben llevar movimientos de intrusión y extrusión en el conducto, se debe evitar al maximo las rotaciones para evitar hacer escalones en la longitud del conducto "18.

Como podemos observar, las limas tipo kerr son instrumentos de gran utilidad en la preparación de los conductos radiculares, dado que no sólo funcionan como ensanchadores abriendo espacios cuando son impulsados en sentido apical con discreta rotación, sino que también liman las paredes al ser traccionadas bajo presión contra ellas. Son útiles también para realizar la exploración de los conductos, con movimientos de cateterismo, osea, penetración y oscilación.

Son instrumentos de gran resistencia y buena flexibilidad siendo por esto los más indicados para la preparación de los conductos atrésicos y curvos.

Limas tipo Hedströen : Son instrumentos cuya parte activa se caracteriza por una espiral bajo la forma de pequeños

conos superpuestos y ligeramente inclinados, de manera que la parte cortante de este tipo de lima queda en la base de los conos.

Por las características de su parte activa deben ser utilizadas con movimientos de penetración y tracción, con presión lateral contra las paredes .

Las limas Hedströen poseen una excelente capacidad de corte y son sumamente útiles para la regulación de las paredes de los conductos y la remoción de los residuos.

"Por su escasa flexibilidad aconsejo no utilizarlas sino después de haber ampliado el conducto con una lima Kerr," 19

Numeración, Colores y Diámetros de los Instrumentos Endo-
dóncicos :

Número	Diámetro	Color	Serie
06	0.06	Rosa	
08	0.08	Gris	Espacial.
10	0.1	Violeta	
15	0.15	Blanco	
20	0.20	Amarillo	
25	0.25	Roja	1a
30	0.30	Azul	
35	0.35	Verde	
40	0.40.	Negra	
45	0.45	Blanco	
50	0.50	Amarillo	
55	0.55	Rojo	2a
60 ✓	0.60	Azul	
70	0.70	Verde	
80	0.80	Negro	

Número	Diámetro	Color	Serie
90	0.90	Blanco	
100	1.0	Amarillo	
110	1.10	Rojo	3a
120	1.20	Azul	
130	1.30	Verde	
140	1.40	Negro.	

Journal²² Una investigación de siete marcas de limas endodónticas, sobre la propiedades que observaran a la curvatura y a la torsión : Utilizando métodos de experimentación basadas en la especificación n° 28 de la ADA fueron determinadas para cinco marcas de limas K tradicionales, tanto la respuesta (comportamiento) a la torsión en el sentido de las agujas del reloj y en el contrario, así como de las propiedades en relación con la resistencia a curvarse. Las medidas experimentadas fuerón un diagrama completo sobre los , momentos de torsión o curvatura funcionales y también sobre la desviación angular, que fue obtenida curvando hasta 90° y torciendolos hasta que ocurriera la fractura. En general las marcas últimamente presentadas demostraron la mayor flexibilidad elástica y la menor resistencia a la de formación permanente. Con

sólo una excepción todos los grupos de instrumentos o alcanzaron o estaban relativamente cerca de los límites de la prueba que establecen las condiciones actuales de la especificación No 28 de la ADA. La amplia variación de propiedades mecánicas observadas para esas marcas, indican que la selección del instrumental, por parte del endodóncista, debería ser hecha de acuerdo a la técnica individual que éste observe en su clínica.

6.1.2.3. Instrumentos para irrigación y aspiración de los conductos radiculares:

" Para la irrigación del conducto aconsejo cargar una jeringa desechable con suero fisiológico o la solución que se desee utilizar, luego tomamos carpulas vacías de anestesia y las cargamos con la solución, luego la colocamos en la carpula e irrigamos " 20.

Una cánula para aspiración puede fácilmente ser construida a partir de un puntero metálico de una jeringa Luer Lock retirando de la misma y cementando en la extremidad más larga del tubo anestésico vacío, libre de gomas y protección metálica. Es interesante que se haga un despulido donde se va cementar la punta metálica haciendo pequeñas ranuras. Se acopla una aguja 30/12 al conjunto y tenemos una excelente cánula para la aspiración de las soluciones irrigadoras y de los residuos por ellas arrastrados durante la

instrumentación de los conductos.

6.1.2.4. Instrumental para la obturación de los conductos radiculares : Regla metálica de Gnantus, Maillefer o Kerr (Dentímetro), Jeringa para hidróxido de calcio preconizada por la cátedra de Endodoncia de la facultad de Odontología de Araraquara (profesor Mário Roberto Leonardo) Se trata de una jeringa tipo carpule, de émbolo roscable para llevar hidróxido de calcio a la porción apical de los conductos radiculares de manera suave y precisa.

Además agujas descartables para la jeringa de hidroxido de calcio, Espaciadores laterales (Spreanders) Son instrumentos que presentatn su parte activa bajo una forma cilíndrica Cónica y están provistos de un mango largo.

El espaciador es de gran utilidad durante la obturación de los conductos, pues estando a cono principal en posición abre un espacio para la colocación de los conos secundarios y permite, de este modo, un buen llenado del conducto radicular. Nuestra preferencia debe recaer sobre los D11 y D12.

Espaciadores Digitales (Finger pluggers) son instrumentos metálicos de forma cilíndrica cónica de punta roma, que tienen un pequeño mango digital. Son también extremadamente útiles para la obturación de los conductos radiculares a semejanza de los condensadores laterales. Los más fáciles de encontrar son los maillefer. (Finger pluggers) que vienen en una pequeña caja con un juego de 4 instrumentos con los diámetros A, B, C, D y en longitudes de 21 y 25 mm.

Condensadores verticales : (Pluggers) son instrumentos cuya parte activa se presenta bajo forma cilíndrica y punta cortada, de modo de formar un plano perpendicular en relación al eje largo de la parte activa, presentan un cabo largo, palmar.

Este tipo de instrumento es de gran utilidad para realizar una condensación vertical en la obturación de los conductos, y después del corte de los excesos de los conos de gutapercha. Los más indicados son : El No 12 de Kerr y el No 11 de Starlige.

6.1.3. Instrumental y material complementario para el tratamiento endodóncico : Explorador recto, pinza de depilar adaptada para la colocación de los toques de goma en los instrumentos para la preparación de los conductos radiculares . Esta adaptación es sumamente simple y generalmente se hace con auxilio de un disco de Carborundum con el que se realiza una desgaste en forma de V en las puntas de la pinza . Gancho pequeño para revelar, lupa para observar con más detalle la radiografía y también la parte activa de los escariadores y limas, después de su empleo lámpara de alcohol, Un frasco con boca ancha y tapa plástica para hacer un esponjero, para limpieza mecánica de los escariadores y limas durante la preparación de los conductos, Caja para endodoncia, Cápsula de Petri con divisiones para hacer la desinfección de los conos de gutapercha, Material descartable: puntas de papel, eyectores, toques de caucho, papel Yes blanco, que convenientemente doblado y cortado en pequeños trozos, servirá para el secado de la cámara pulpar, para detener pequeñas hemorragias en las pulpotomías.

6.2. Asepsia y Antiseptia :

Asepsia : es un conjunto de procedimientos que tienen por objeto impedir la penetración de gérmenes en el sitio que no los contenga.

Antiseptia: Es la destrucción de los Gérmenes, por medio del empleo de antisépticos.

Los medios de que disponemos para la aplicación de los principios de estos dos procedimientos descritos, se consigue através de la esterilización y la desinfección del ambiente de trabajo(Consultorio y su equipo), del instrumento utilizado, así como del campo operatorio.

El buen uso de los cultivos para conocer la flora microbiana presente en un conducto ha sido altamente cuestionado, no debe menospreciarse la importancia de obtener el mejor control microbiológico durante toda la técnica del tratamiento de conductos, con el fin de lograr una mejor asepsia contribuyendo de esta manera el buen pronóstico del caso tratado.

Microorganismos más comunes en el conducto radicular : La mayoría de los microorganismos contaminan el conducto ---

radicular a través de la cavidad oral. Si bien estos mismos microorganismos no son patógenos en ésta, sí desarrollan una actividad patógena cuando alcanzan el conducto siendo responsables de la inflamación y posterior necrosis pulpar.

Según estudios reportados por Slack, Shay, Grossman, Winkler y Leavitt²³, los estreptococos constituyen los microorganismos más abundantes en conductos radiculares infectados y entre ellos la variedad Alfa hemolítico o Viridans es la más frecuente las variedades Salivarius y Mitis. En orden de frecuencia siguen los estreptococos no hemolíticos (Gamma) y los indiferentes como los enterococos, siendo estos últimos el S. Fecalis el más abundante; éste es patógeno de baja virulencia, pero desarrolla fácilmente resistencia a la acción de los antibióticos. Por ello a veces es difícil de erradicar.

Otras variedades de estreptococos como el Beta hemolítico y los anaerobios del género Peptoestreptococcus, han sido reportados en pequeño número. Estos tienen mucha actividad proteolítica pudiendo proliferar en conductos sellados con muy poca disponibilidad de oxígeno o en conductos con pulpas necróticas.

Los estafilococos también están presentes con frecuencia en el interior de los conductos, y entre ellos, la variedad Estafilococo dorado es altamente resistente a las soluciones desinfectantes y drogas utilizadas en endodoncia.

En general predominan los microorganismos Gran Positivos, aunque algunos Gran Negativos pueden estar presentes ocasionalmente en el interior de los conductos radiculares. Entre éstos pueden mencionarse la Neisseria, El Escherichia coli y las Pseudomonas.

Respecto a la técnica del cultivo en endodoncia es importante anotar :

- a. Con frecuencia se encuentran un cultivo mixto.
- b. Existe la posibilidad de que muchos microorganismos anaerobios o de difícil cultivo que están presentes en el conducto no se pueden aislar o cultivar. Es el caso de los fusiformes, los Bacteroides, los Vibrios y espiroquetas que no son aislados a pesar de que la observación microscópica del extendido directo indique su presencia.

A pesar de la importancia del papel microbiano en la inflamación y necrosis del tejido pulpar, honestamente tenemos que situarnos entre aquellos que no practican ni recomiendan el uso rutinario del cultivo microbiano como -

requisito previo a la obturación definitiva.

Algunas de las razones para sustentar lo antes expresado son :

1. Los microorganismos de la muestra no son representativos de la cantidad real de bacterias presentes en un conducto.
2. La imposibilidad de cultivar todas las especies presentes.
3. La dificultad para llegar al sitio en el cual se halle localizada la bacteria (pueden existir microorganismos en conductos accesorios).

Finalmente se debe concluir que los microorganismos juegan un papel importante en el pronóstico y resultado final de la endodoncia. Su control se logra mediante el uso de técnicas asépticas, acompañadas de una buena instrumentación biomecánica, abundante irrigación y una obturación completa del conducto. (Longitud y amplitud).

Journal ²⁵ Localización de bacterias de origen sanguíneo en conductos instrumentados sin obturar y en conductos sobreinstrumentados : El objetivo de este estudio fue determinar si bacterias de origen sanguíneo pueden ser atraídas y localizadas dentro de conductos completamente ins-

pero sin obturar. A pesar de repetidas inyecciones endovenosas semanales de suspensiones salinas de s.sanguis f43 durante más de dos meses, ninguno de los conductos no obturados presentó microorganismos del torrente circulatorio. La infección de los conductos no obturados se hizo evidente solamente cuando los tejidos periapicales - fueron intencionalmente traumatizados con una lima de ca sos de bacteremia y se provocó la aparición de sangre d del conducto.

Journal ²⁵ Actinomicosis periapical : A pesar de que la actinomicosis israelí, agente etiológico principal de la actinomicosis humana, es un saprófito común de la cavidad oral, la actinomicosis periapical se considera extremada mente rara. Un estudio reciente de la literatura reveló solamente 20 casos registrados. El propósito de esta comu nicación es documentar dos casos más y descubrirlos usan do microscopio común y de transmisión electrónica. De 45 - lesiones periapicales espontáneas humanas examinadas, dos revelarán presencia actinomicótica. En ambos casos se pu do observar típicas colonias de " hongos radiados " con - filamentos perisféricos radiales. Sin embargo, es un caso las colônias estaban presentes, solamente en la parte o tercio apical del conducto, mientras que en el otro se pu do observar una roseta actinomicótica típica dentro de la

masa del granuloma apical. Unas pocas capas de leucocitos polimorfonucleares (PMN) rodeaban las colonias muchos de ellos conteniendo bacterias fagocitadas . Ambos granulomas presentaban un infiltrado mixto de leucocitos mono y polimorfonucleares.

Journal ²⁶ Permeabilidad de la capa de barro dentinario por una capa de proteus Vulgaris : se utilizó el proteus vulgaris, organismo de alta motilidad para determinar si la capa de barro dentinario de la superficie de la dentina, durante la preparación de la cavidad es una barrera - para el pasaje de estos organismos através de los túbulos dentinarios. Se utilizarón dientes extraídos no cariados en este sistema modelo. En las condiciones in vitro de este estudio, la capa de barro dentinario retrasa el pasaje de los microorganismos através de los túbulos dentinarios pero no los bloquea.

Esterilización y desinfección del Instrumental:

Esterilización: Se entiende por proceso mediante el cual los microorganismos pierden toda capacidad de reproducción se destruyen con él tanto las formas vegetativas como las esporas.

Desinfección : se entiende la inhibición o destrucción de

organismos patógenos. Se destruyen con él las formas vegetativas pero no siempre se eliminan las esporas.

Metodos de Esterilización:

Calor seco : Logra la destrucción de las proteínas, convirtiéndose así en un agente de esterilizador. Deben con seguirse 160°C y mantenerse esta temperatura durante 60 minutos como mínimo para asegurar la destrucción de las esporas. Su principal ventaja consiste en que, a diferencia del autoclave, no afecta el filo del instrumental.

Autoclave: Por medio del calor húmedo, logra la destrucción de los microorganismos al efectuar la degradación de sus componente protéicos. La esterilización se logra cuando se obtienen 121°C durante 30 minutos, a presión de 15 libras. Aunque diez minutos serían suficientes para destruir todas los microorganismos, se prefiere mantener estas condiciones durante veinte o treinta minutos, para que el calor logre penetrar a través de los paquetes o bolsas en los cuales se haya empacado el instrumental. Entre sus desventajas se mencionan:

1. El daño que causa al filo del instrumental.
2. La oxidación del instrumental, en especial el fabricado con acero oxidable.

Esterilizador de bolas de cristal: Basicamente consiste en un recipiente que contiene pequeñas bolas de cristal y que dá una temperatura de 232° C. En reemplazo de las bolas de cristal puede ser utilizada la sal de cocina, la cual debe renovarse cada dos semanas. Con la introducción durante cinco segundos se logra su esterilización. Su uso en endodoncia es muy recomendable debido a la rapidez con que se efectua el proceso.

Metodos de Desinfección:

Agentes químicos : Diferentes sustancias químicas, entre ellas el mercurio, el yodo, los compuestos cuaternarios - del amonio(Cloruro de Benzalconio), los compuestos fenólicos y los alcoholes isopropílico y etílico, han sido comúnmente utilizados en Odontología para lograr la desinfección del instrumental; estas sustancias actúan como venenos protoplasmáticos que destruyen el proceso metabólico de los microorganismos.

El sonacide (nombre comercial) por sus características mediante un uso prolongado, llega a realizar una acción de esterilización semejante a la del autoclave. Además, no tiene efectos desfavorables sobre los plásticos, no pigmenta, no pigmenta, no destruye el filo del instrumental

y es activo a temperatura ambiente por un período 18 meses

Agua en ebullición: aunque es superior a algunos agentes químicos, su uso no se recomienda para instrumental cortante ni para agujas.

Considerando que la contaminación del instrumental puede ser cruzada (Saliva, manos sucias etc) se recomienda utilizar sustancias desinfectantes para la pieza de mano, ángulos y fresas, así como el lavado de las manos con un jabón antiséptico.

6.3. Medicamentos :

6.3.1. Irrigantes :

6.3.1.1. Antisépticos :

6.3.1.1.1. Hipoclorito de sodio: En concentración 1 al 4%. buen irrigante antiséptico, se usa en dientes no vitales, para evitar periodontitis no usar en dientes vitales.

" Nunca usar en dientes con apice abierto porque puede destruir los tejidos periodontales " 21.

6.3.1.1.2. Agua Oxigenada : Buen antiséptico, tiene poder blanqueador, pero puede producir periodontitis ,
" Se recomienda usarlo alternado con el hipoclorito de Na, o con otro irrigante no antiséptico " 22

Journal ²⁷ La efectividad del Gly oxide y del hipoclorito de sodio en prevenir la formación de barro dentinario : Veinte conductos radiculares de diente humanos extraídos fueron instrumentados, la mitad usando hipoclorito de sodio y la otra mitad usando conjuntamente hipoclorito de sodio y gly oxide. La efectividad de las dos soluciones irrigantes fué examinada usando el microscopio electrónico de barrido para evaluar la formación de barro dentinario. El análisis estadístico no mostró diferencia significativa entre los dos grupos.

Journal ²⁸ El efecto citotoxico del hipoclorito de sodio en el tejido vital: Se evaluó la citotoxicidad de varias diluciones de hipoclorito de sodio usando tres modelos biológicos independientes. Diluciones tan bajas como 1: 1.000 causas hemolisis completa de los glóbulos rojos in vitro. Sin dilución y dilución 1:10 producen moderada o severa irritación en el ojo del conejo ; la cual cicatrizo despues de 24-18 horas. Inyecciones intradermicas de soluciones sin diluir : 1:1; 1:2; 1:4 de hipoclorito de sodio, producen alteraciones en la piel luego de aplicadas. Aunque el uso del hipoclorito de sodio al 5 % para la preparación biomecánica de los conductos es aceptable clínicamente y es procedimiento altamente efectivo, debe ser usado juiciosamente y con gran precaución para prevenir que llegue al periápice (prevenir inflamación grave).

6.3.1.1.3. Benzal : En concentraciones por debajo del 1% a 1 x 1000 puede usarse como irrigante antiséptico, con cuidado para no lesionar el periodonto. Para desinfectar instrumental 1 x 100 .

6.3.1.2. No antisépticos :

6.3.1.2.1 Suero fisiológico : Irrigante más usado por su inocuidad para los tejidos periodontales. Se usa en dientes vitales, y puede usarse alternado con un antiséptico en los no vitales.

6.3.1.2.2. Agua destilada : -Buen irrigante.

6.3.1.2.3. Anestesia ; Buen anestésico, pero costoso, " Uso indicado cuando un diente vital se le va hacer la pulpectomia , y continua doliendo apesar de la anestesia conductiva, O cuando hay molestia durante la preparación biomecánica después de hecha la pulpectomia " ²³

6.3.2. Apositos :

6.3.2.1. Paramonoclorofenol : Antiséptico fuerte, es poco estable, su acción no dura más de 3 o 4 días.

6.3.2.2. Timol : Mejores antisépticos, cristales que se disuelven en eugenol. Actúa también varnizando las paredes del conducto y sellando el conducto.

6.3.2.3. Formocresol : Propiedades antisépticas, también propiedades de desvitalizar por el formaldehído los tejidos

Se usa como antiséptico, colocar en pulpas vitales cuando se quiere desvitalizar y fijar la pulpa. Para no hacer tratamiento de conductos dejar la pulpa dentro del conducto fijado o momificada, pero solo por corto tiempo, o unicamente cuando no es posible hacer el tratamiento de conductos. ejemplo por topografía de conductos muy curvos o largos. El exceso de formocresol lesiona el ligamento.

" En realidad el uso del formocresol en dientes adultos, ha perdido mucha importancia en los últimos años, realmente se ha limitado a odontopediatría" ²⁴

" Estudios recientes han demostrado que el formocresol por su difícil desinfección puede ser peligroso, en estudios han encontrado formocresol a distancia Ejemplo pulmón, riñón, de animales experimentados " ²⁵

6.3.2.4. Yodoformo : Magnífico antiséptico, pero su principal desventaja está en el cambio de color en la corona ocasionado por el yodoformo, y dicho cambio es irreversible.

6.3.2.5. Eugenol : Propiedades antisépticas, se usa como aposito de una cita para la otra en la entrada del conducto.

6.3.3. Desensibilizante dentinal :

6.3.3.1. Dentopraxil : más usado tiene paramonodeorofenol, alcanfor y prednisolona (corticoesteroide) se usa de una cita para otra, y como desensibilizante de cuellos expuestos.

6.3.4. Quelantes :

6.3.4.1. Acido etilendiamino tetracético EDTAC

6.3.4.2. Largal

6.3.4.3. Reprep Ideal para ampliar conductos estrechos, o disolver nodulos pulpares.

6.3.5. Derriten la gutapercha :

6.3.5.1. Eucaliptol

6.3.5.2. Xilol.

Otras Sustancias :

Hidróxido de Calcio : El examen microscópico de los dientes extraídos que presentarán los conductos radiculares bien obturados y sin infección, prueba de que la naturaleza cuida de los conductos laterales y de las ramificaciones, no obturados. Después de la remoción de la pulpa todos estos conductos menores contienen tejido vivo, formador de cemento y que puede cerrar enteramente los conductos laterales.

De este modo, el empleo de sustancias que preserven la vitalidad de los remanentes pulpares, con los cuales contamos para la reparación después del tratamiento, sería el ideal.

Una de las sustancias indicadas y que realmente preserva la vitalidad de los restos tisulares, es la asociación de corticoesteroide y antibiótico. Este producto estaría indicado en los casos donde su permanencia, en el interior del conducto radicular, no se diera por períodos de tiempo prolongados, pues el uso prolongado y en exceso del mismo, podrá inhibir la mineralización de estos tejidos. En estas condiciones estaría indicado el hidróxido de calcio, podrá permanecer por mayor tiempo en el conducto radicular, desempeñando sus excelentes propiedades biológicas.

Técnica del empleo del hidróxido de calcio como apósito entre sesiones : El hidróxido de calcio, en forma de pasta y acondicionado en un tubo de anestésico vacío, es llevado al interior del conducto radicular por medio de una jeringa especial.

" El hidroxido de calcio es magnifico aposito en dientes con absceso cronico, ya que nos alcaliniza el pH y nos -

permite cambiar el antiguo concepto de que diente con absceso no se podía obturar."²⁶.

" Además aprovechando las propiedades inductoras del hidróxido de calcio y para mantener el pH alcalino en cualquier endodoncia lo aconsejo como medio cementante" ²⁷

Journal ²⁹ Comparación del efecto microbiano del hidróxido de calcio y del Ioduro de potasio lodado: El propósito de este estudio fué comparar el efecto antimicrobiano los cultivos se tomarón del conducto de raices humanas des pues de completar la preparación del conducto y antes de la obturación, se incubaron y se leyeron periódicamente. Fuerón analizados estadísticamente con el resultado de los cultivos, los efectos del hidróxido de calcio o del ioduro de potasio iodado, usados como agentes para el interior - del conducto de uso rotario en endodoncia. Se concluyo que el hidroxido de calcio puede ser utilizado de rutina en el tratamiento endodóntico con buenos resultados.

Journal ³⁰ Capacidad de un material de obturación nuevo de hidroxido de calcio para inducir la formación de tejido duro : Fuerón obturados los conductos de dientes de perros y monos con Sealapex, Hidroxidode Calcio o Sellador Kerr, como control algunos conductos fuerón dejados vacíos. Los

animales se sacrificarón seis meses después, se removieron los especímenes y se prepararon para el análisis histológico. No hubo diferencia significativa entre las reacciones observadas con los dientes de perros comparados con los de los monos. Los resultados mostrarón que el Sea lo pe x e hidróxido de Calcio indujeron el cierre apical con depósito de cemento. El cierre fué observado más frecuentemente en casos de pulpectomía parcial que en los casos de pulpectomía total.

6.4. Anestesia : Anestesia pulpar profunda significa un grado de anestesia local de profundidad desusada. Es preciso que se consiga la anestesia pulpar profunda si se desea extirpar el tejido pulpar vital sin dolor. Afortunadamente, en la actualidad se cuenta con varios anestésicos profundos. La lidocaina tiene grandes ventajas sobre la procaína.

Es más difícil obtener la anestesia completa del tejido pulpar si la pulpa está inflamada. Es decir, las inyecciones anestésicas comunes que anestesian el tejido pulpar normalno anestesiarán realmente la pulpa inflamada. Hay que recurrir la técnica de inyección complementarias, además de las inyecciones comunes, para lograr una anestesia local de profundidad adecuada para la extirpación del

tejido pulpar inflamado.

Anestesia relajante o superficial para dientes despulpados : Cuando se comprueba que el diente presenta pulpa desvitalizada, el odontólogo puede decidir realizar el procedimiento endodóntico sin anestesia local. Por otro lado muchos dentistas hallan que los pacientes están más relajados y se muestran más colaboradores si se les inyecta sistemáticamente una cantidad mínima de anestesia local. La anestesia del tejido gingival elimina la molestia que produce la presión del dique de caucho. Además, esta inyección superficial puede anestesiar las fibras pulpares sorpresivamente sensibles que no han dado señales de vitalidad; es decir, sino hasta penetrar en el conducto.

También se usan inyecciones iniciales las diversas anestésias regionales : Mandibular, mentoniana o bucal larga en el maxilar inferior y cigomática suborbitaria palatina posterior y nasopalatina en el maxilar superior. Aunque después de las inyecciones regionales la anestesia es más profunda, no es total y puede ser necesario reforzarla con inyecciones complementarias.

Si se ha formado un absceso agudo en la zona apical de un

diente despulpado, la inyección superficial no surte efecto. La cámara pulpar de esos dientes puede ser abierta, para permitir el drenaje, sin anestesia local y sin dolor utilizando una pieza de mano de super alta velocidad (de turbina) mientras se sostiene el diente con presión ligera de la propia pieza de mano. En realidad, la turbina es en estos casos, una gran suerte tanto para el odontólogo como para el paciente.

Cuándo dar anestesia complementaria : Si se ha de extirpar una pulpa vital sin dolor, es preciso dar anestesia profunda. Ello requiere inyecciones complementarias después de la anestesia regional o por infiltración. Toda vez que se extirpe tejido pulpar hay que dar inyecciones complementarias antes de penetrar profundamente en la pulpa. Hay tres tipos de inyecciones complementarias que pueden administrarse para cualquier diente y que son la inyección subperióstica, la inyección intraseptal, o como último recurso, la inyección intrapulpar.

Infiltración Subperióstica : La aguja se inserta en el tejido previamente anestesiado, Algo por debajo de la unión mucogingival. Se empuja la punta de la aguja a través de la mucosa hasta ponerla en contacto con el tejido perióstico fibroso que recubre el hueso en la zona del ápice radicular.

Las fibras del periodonto forzarán la solución anestésica a través de la tabla cortical porosa y hacia el hueso esponjoso subyacente hasta que entre en contacto con las fibras nerviosas que inervan la pulpa dentaria.

Infiltración palatina (inyección del nervio palatino Anterior) Cuando se ha de anestesiar profundamente un premolar o un molar superior, es necesario poner una inyección complementaria palatina. Con ella se anestesia el nervio palatino anterior, que inerva la mitad posterior del paladar. También refuerza el nivel de anestesia obtenido mediante las inyecciones supraperiósticas y subperiósticas en las zonas vestibular y cigomática.

Infiltración lingual : Cuando se desea anestesiar profundamente premolares y molares inferiores , junto con la anestesia del bucal largo se hace la infiltración lingual para anestesiar las posibles fibras anastomóticas del plexo cervical. Los anatomistas han discutido durante largo tiempo acerca de la existencia de esta inervación cruzada, pero la realidad clínica es que sin las inyecciones linguales y vestibulares, la anestesia pulpar profunda de premolares y molares es impredecible.

Infiltración intraseptal : la inyección intraseptal es -

realmente una inyección intraósea. La punta de la aguja atraviesa la papila gingival previamente anestesiada, así como la delgada cortical subyacente y finalmente penetra en el hueso esponjoso del tabique o septum interdentario. En este punto se depositan, bajo presión, unas gotas de anestesia. Por lo general, se hacen dos inyecciones intra-septales por diente, es decir una por mesial del tabique óseo interdentario y otra por distal del mismo. En el caso de que no sea posible penetrar en el hueso con la aguja, se aconseja perforar la tabla alveolar con un espaciador número tres de Busch accionado con torno. Por esta entrada, la aguja penetra hasta el hueso esponjoso y para anestesiar casos particularmente rebeldes, se deposita anestesia a presión.

Inyección intrapulpar: Está inyección se usa como último recurso. A veces aún después de haber colocado las anestésias anteriores, en el momento de exponer la pulpa el paciente experimenta dolor en la zona anestesiada adecuadamente en este momento es cuando es útil la inyección intrapulpar profunda.

Anestesia por presión directa : "Cuando todo lo demás falle, intente la presión directa", la forma más antigua de anestesia pulpar, que se obtiene presionando una -

solución anestésica directamente sobre el tejido pulpar.

6.5. Aislamiento del campo : En endodoncia, el aislamiento del campo operatorio es requisito indispensable y directamente ligado al éxito del caso.

Aunque existan aun medios químicos para disminuir la secreción salival (Atropina, sus derivados y similares) y técnicas del aislamiento relativo (rollos de algodón, elementos absorbentes y sus respectivos elementos de fijación), el esfuerzo del profesional debe estar siempre dirigido a conseguir el aislamiento absoluto a través del dique de goma.

El hecho es que la única manera de obtener un campo seco fácil de desinfectar, con mejor visión, proteger a los tejidos gingivales contra la acción cáustica de las sustancias químicas empleadas en la preparación de los conductos, impedir la posibilidad de la caída de algún instrumento en las vías respiratorias o digestivas, o aun de disminuir la preocupación del profesional con respecto a la posibilidad de contaminación del campo operatorio, volviendo así más cómodo y más rápido su trabajo, es la aislación absoluta, sólo posible con el dique de goma.

Journal³¹ Aspiración de un instrumento endodóntico : La

aspiración de un cuerpo extraño es una complicación grave que puede producirse durante la instrumentación en la cavidad oral. Esto puede dar como resultado serias complicaciones que afectan el sistema respiratorio. Se enfatizan los principios básicos de prevención, diagnóstico y tratamiento precoz a efectos de reducir el riesgo que resulta de la aspiración de un cuerpo extraño.

La técnica para la colocación del dique es fácil y se realiza en pocos segundos, aun en manos de principiantes. En endodoncia, de preferencia se aísla solamente el diente tratado, lo que además de simplificar las técnicas - contribuye a eliminar la posibilidad de contaminación - del campo operatorio .

El material y el instrumental necesarios para este tipo de aislación son muy conocidos y ya han sido anteriormente descritos.

6.6. Apertura :- La apertura coronaria es la fase quirúrgica inicial del tratamiento endodóncico, comprende la apertura de la cámara pulpar con la consiguiente remoción de todo su techo, así como la realización de desgastes compensatorios, a fin de que nos permita un acceso directo, amplio y sin obstáculos a la zona apical del conducto

radicular.

Esta fase es de primordial importancia, dado que bien realizada, nos proporciona la posibilidad de una ejecución correcta de las demás fases del tratamiento. Sólo para reforzar este punto de vista, basta mencionar que una apertura incorrecta conlleva a una preparación biomecánica incorrecta y así sucesivamente.

Podemos destacar la necesidad de un perfecto conocimiento de la morfología de la cámara pulpar, número y ubicación de los conductos radiculares, así como de las posibles alteraciones que la cámara y los conductos pueden sufrir a causa de los más variados agentes. Podríamos mencionar por ejemplo : La calcificación consiguiente al avance de la edad, las pérdidas de sustancias tales como: erosión, fracturas, abrasiones y caries que siempre provocan alteraciones en la morfología normal de esa cavidad.

Principios de la apertura coronaria :

Toda apertura coronaria deberá ser hecha de manera tal que nos ofrezca el acceso directo al conducto radicular por medio de una línea recta.

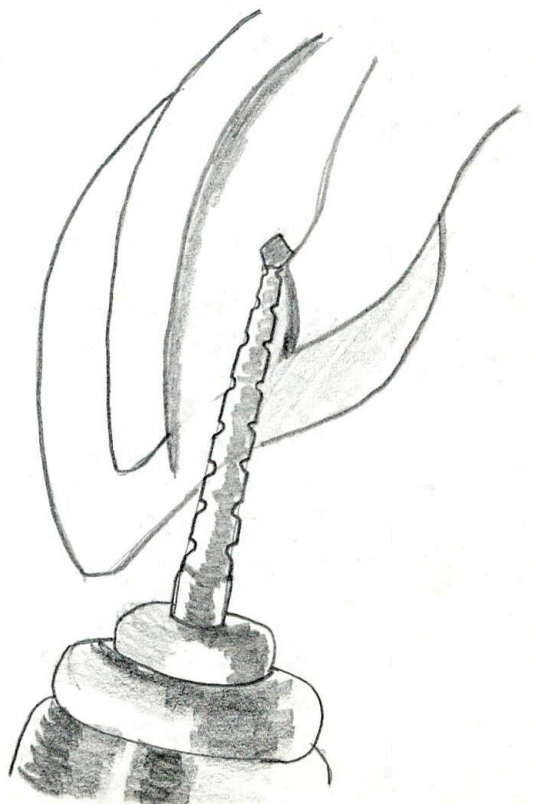
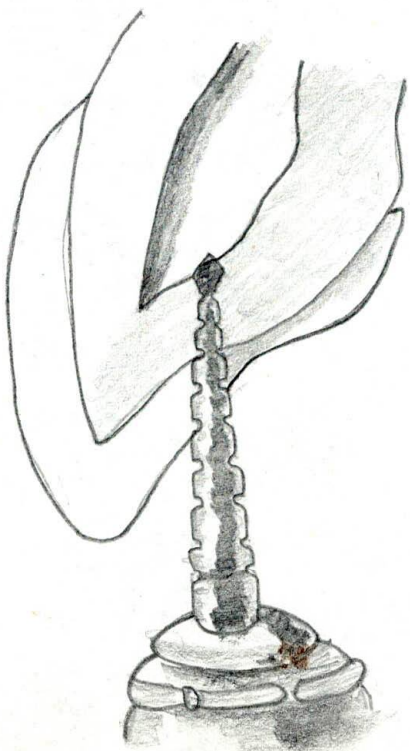
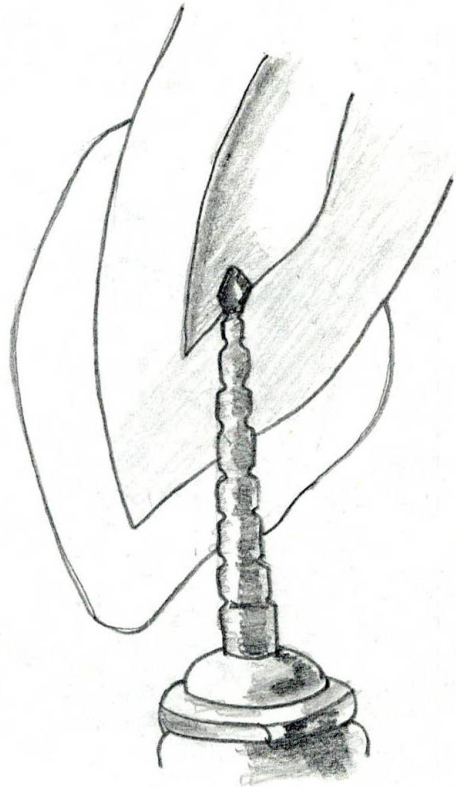
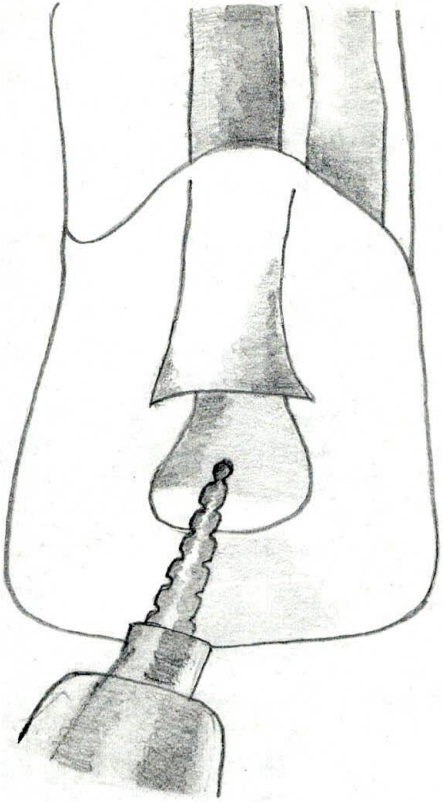
El límite de la apertura coronaria deberá ser de manera que incluya en su interior todos los cuernos pulpares.

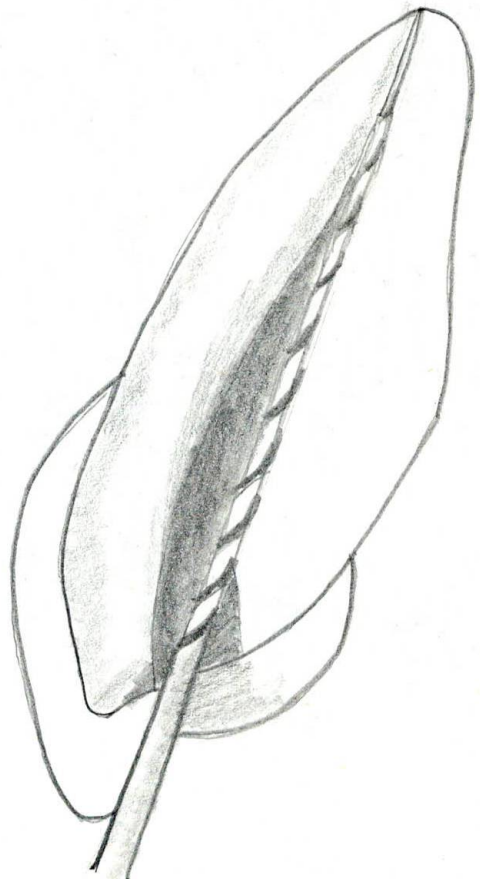
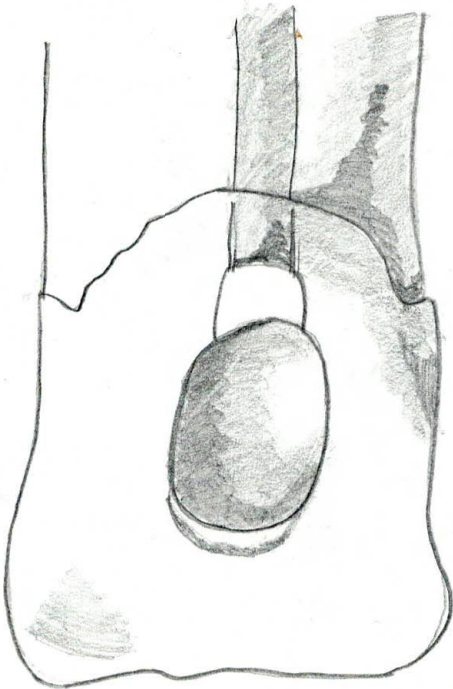
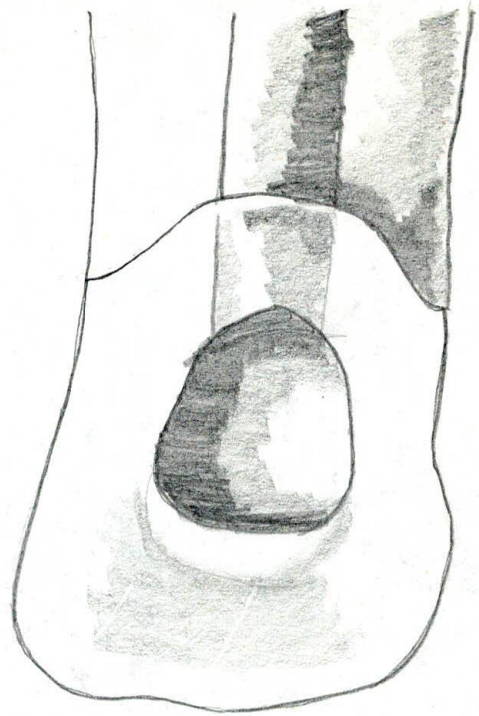
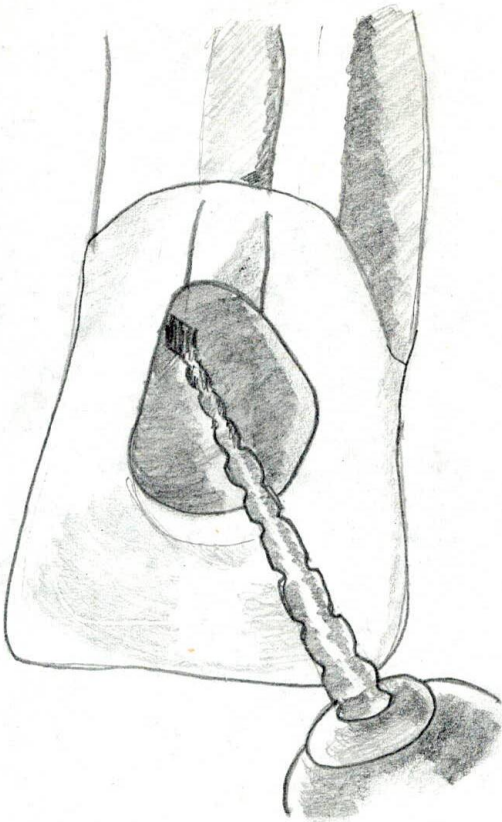
Todas las salientes del techo o la pared oclusal o la pared incisal de la cámara pulpar deberán ser eliminadas pues estas saliencias podrán determinar también el oscurecimiento del diente.

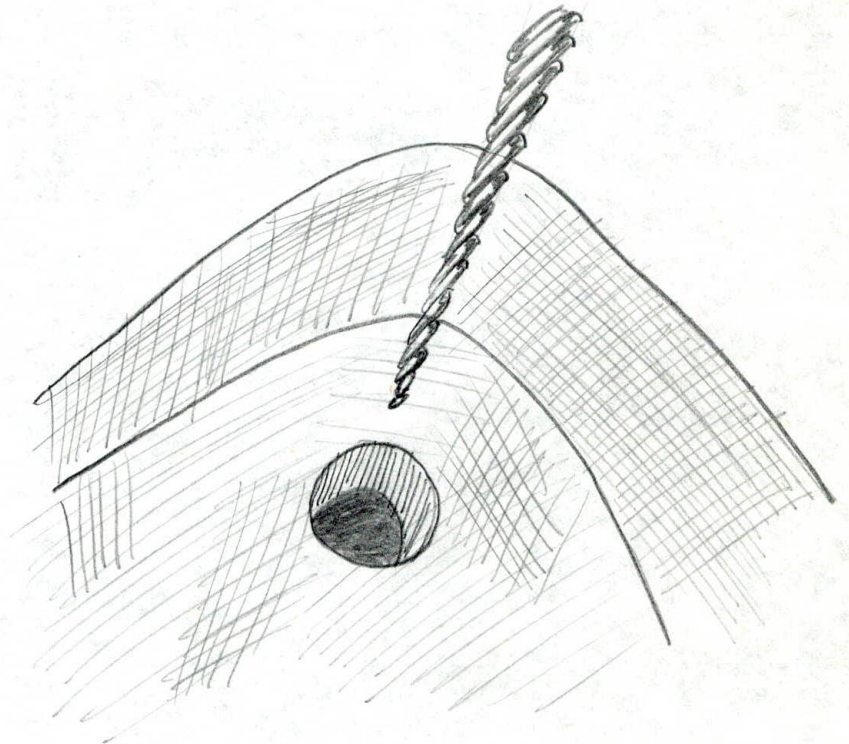
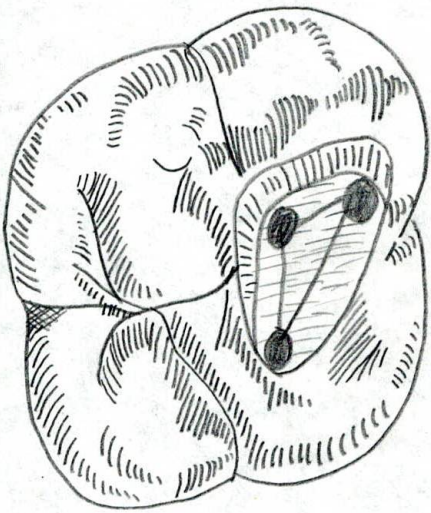
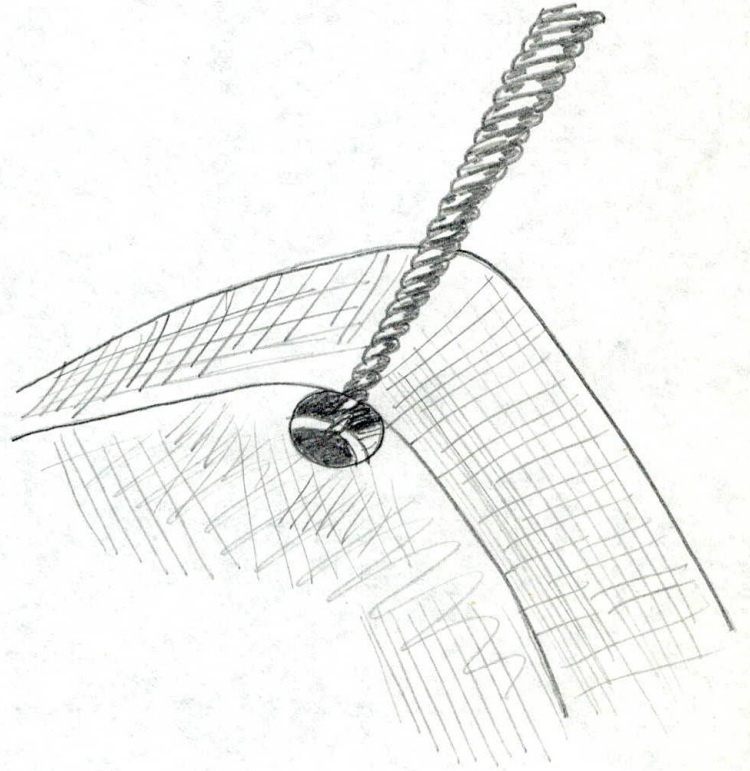
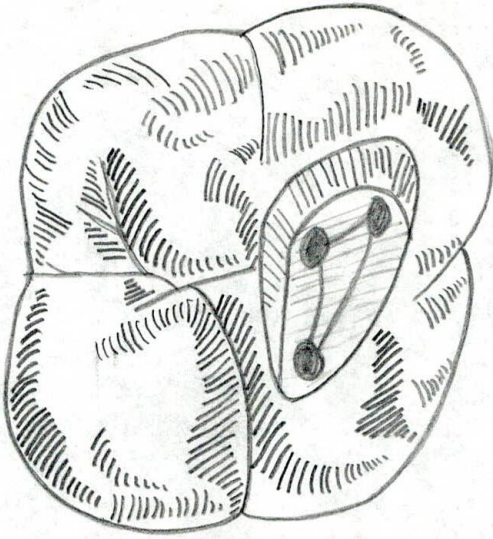
Nunca deberá deformarse la pared cervical o el piso de la cámara pulpar deberán ser eliminadas, pues estas saliencias podrán determinar también el oscurecimiento del diente.

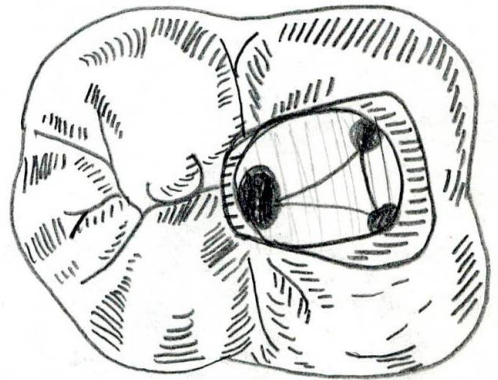
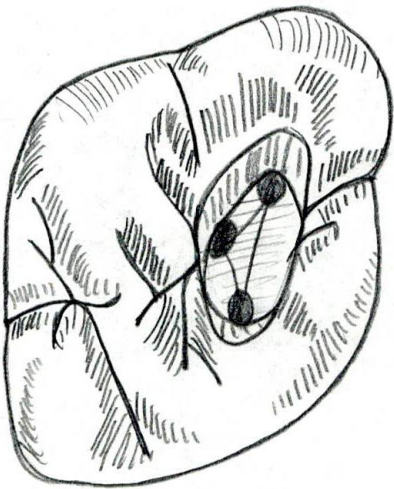
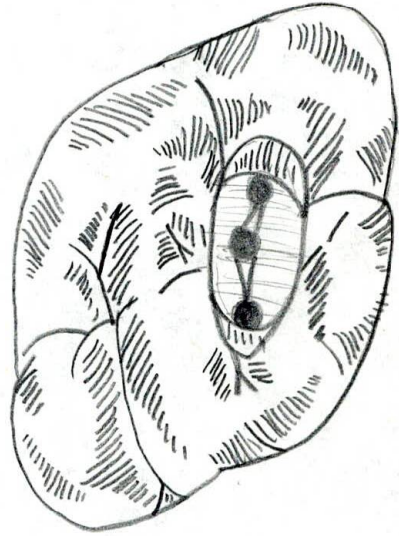
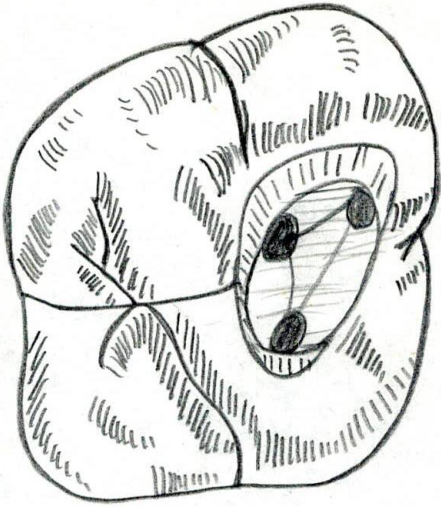
Nunca deberá deformarse la pared cervical o el piso de la cámara pulpar, dado que la entrada del conducto radicular de forma infundiliforme, lisa y pulida, ayudará en mucho a su localización.

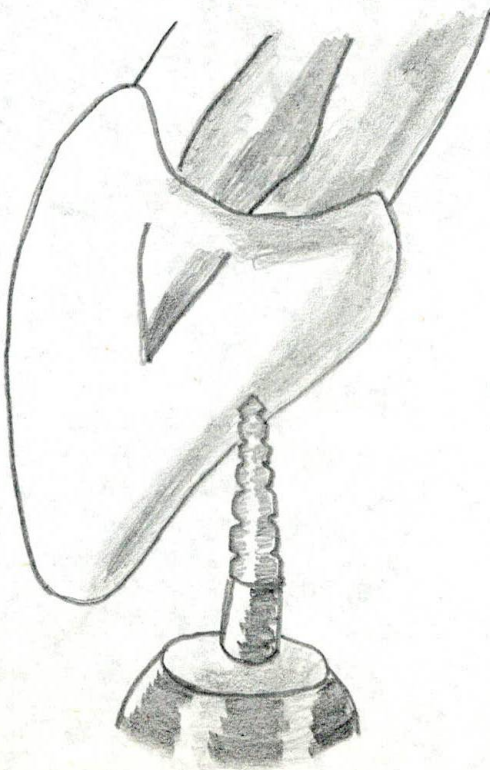
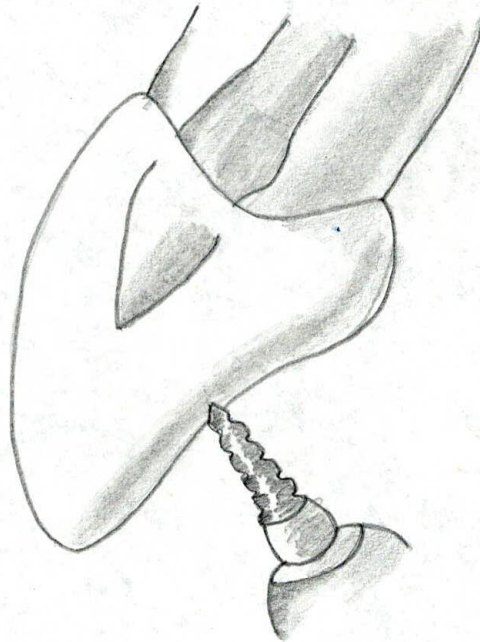
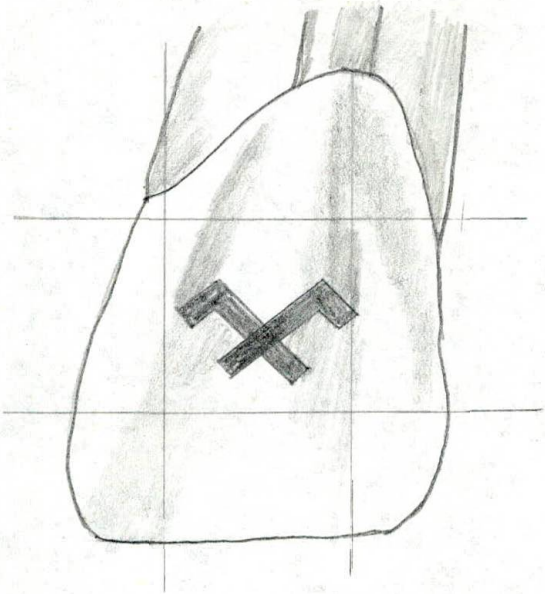
Tamaño y forma de la apertura coronaria : Es nada más que una proyección mecánica de la anatomía interna de la cámara pulpar sobre la superficie del diente . Que sera indicada por el examen clínico extratético y el examen radiográfico quien indica la anatomia de la camara y el conducto, que sera la pauta para la apertura coronaria así :


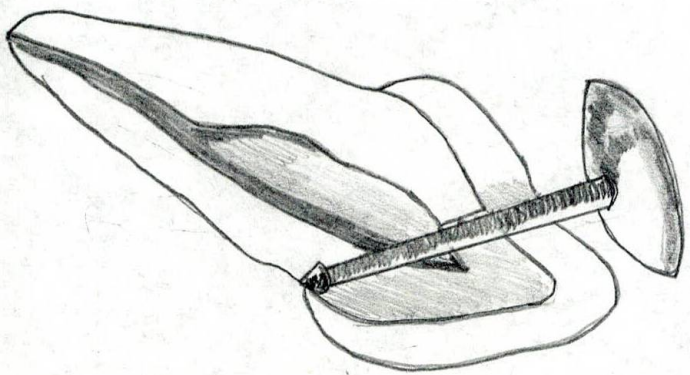
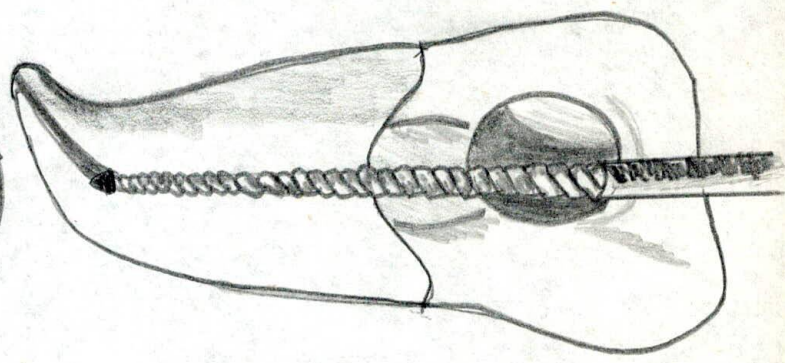
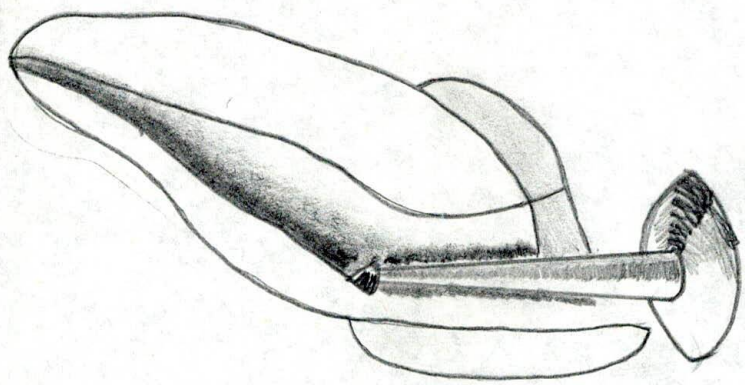
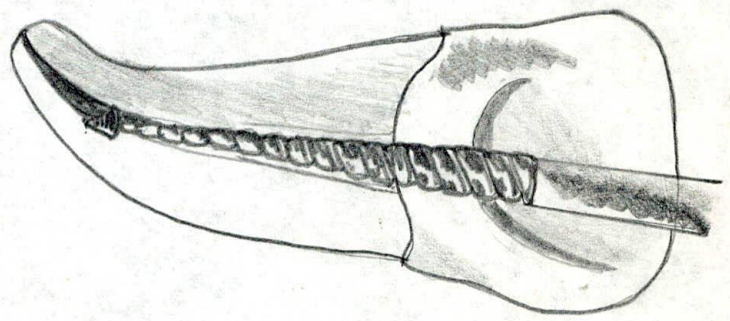
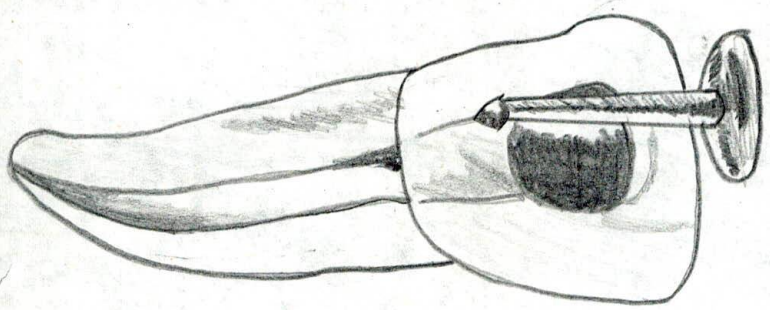
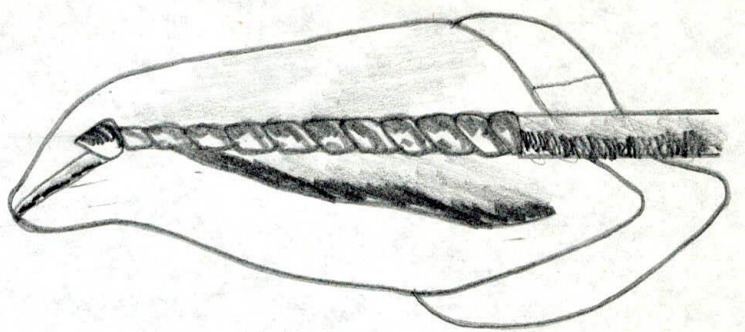
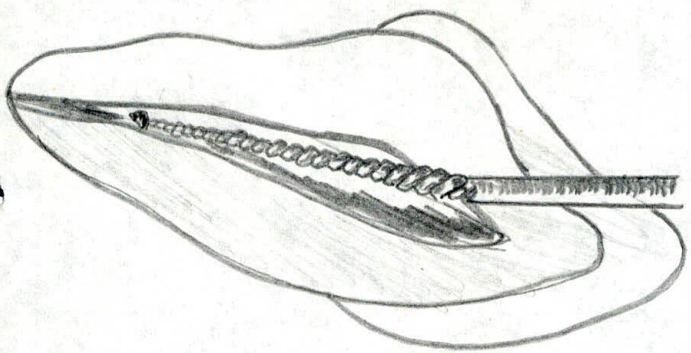













" Voy a exponer fuera de las graficas, solo algunos casos reportados per la revista journal de morfología endodónica o de los conductos radiculares no muy frecuentes" 28

Journal 32 Segundo molar superior con dos conductos palatinos y un surco gingivo palatino : Se presento un caso de que comprende el tratamiento endodóntico de un segundo molar superior permanente e intacto con dos conductos palatinos separados y un surco gíngivo palatino. La patología endodóntica fue aparentemente el resultado de una comunicación entre el medio ambiente oral y la pulpa através del surco anómalo. La existencia de estas entidades en este tipo de dientes es poco frecuente pero sirve de ayuda al correcto diagnostico y tratamiento.

Journal 33 Tratamiento endodóntico comprometiendo segundos y terceros molares inferiores fusionados : En el presente caso se realizó tratamiento endodóntico no quirúrgico en un molar inferior derecho. La pieza tenía dos cámaras pulpares bien diferenciadas y cinco conductos también separados con gutapercha y sellador de Grossman segun la tecnica de la condensación lateral.

Journal 34 Primeros molares inferiores con seis conductos en este estudio se analizan dos casos que presentan :

Variaciones anatómicas en los conductos mesiales y distales de los primeros molares inferiores, con una discusión de algunas consideraciones endodónticas. Ambos casos eran o fueron descubiertos en el curso de un tratamiento endodóntico de rutina y tiene tres conductos en las raíces mesiales y tres en las distales. En los dos casos los conductos distales tienen orificios independientes en el piso de la cámara pulpar pero se juntan inmediatamente, formando dos conductos. Los conductos mesiales mantienen su independencia a lo largo de toda la raíz.

Journal ³⁵ Endodóncia en donductos curvos : Este estudio evalúa la instrumentación con endosonic tiende a rectificar los conductos curvos. Cincuentayuno conductos curvos de dientes humanos extraídos fueron ensanchados a mano hasta el tamaño de la lima endosonic 15, ajustada a la longitud de trabajo. Se tomó la radiografía preoperatoria con la lima tamaño 15 en el lugar. Se utilizo el cavi endo con la lima endosonic 15 para ensanchar el conducto hasta el tamaño de la lima k 25 ajustada a la longuitud de trabajo Las radiografías posoperatorias fueron comparadas con las radiografías preoperatorias usando la tecnica de superposición. La curvatura del conducto fué rectificada en 3 de los 51 casos.

Alteraciones no mesurables ocurrierón en un 94 % de los

los conductos desde el tamaño 15 hasta el 25 fue de 2.75 minutos. Parecería que el endosonic es eficiente y puede ser usado con seguridad en conductos curvos.

Journal³⁶ Dens Evaginatus : Informe de un caso tratado exitosamente : Al primer examen la pulpa estaba muerta, - el ápice ampliamente abierto y drenaba através de la fístula. La apexificación se provocó utilizando multical. A los 6 ~~1~~/₂ meses se cerró el ápice y se realizó la obturación ortodoxa del conducto. El paciente fue citado nuevamente a los 15 meses y la cicatrización fue más evidente aún.

Journal³⁷ Configuración de un conducto en C en un primer molar superior : El estudio de los sistemas de conductos radiculares superiores ha aumentado nuestros conocimientos en primer lugar, de la configuración de la raíz mesio-bucal y ha facilitado el hallazgo, preparación y obturación de un cuarto conducto mesio lingual. También se han publicado informes, clínicos de dos raíces palatinas diferentes o en una sola raíz palatina con dos conductos separados.

No se informó de variaciones en los sistemas de conductos radiculares del conducto disto bucal. El informe de este caso se refiere a una variación en el conducto disto bucal, similar a la configuración en forma de C en un -

molar inferior.

Journal ³⁶ Un unico conducto mesial y dos conductos distales en un segundo molar inferior : Se presenta un caso de morfología inusual en un segundo molar inferior. La apariencia del piso de la cámara fue similar a la de un conducto en forma de C. Fuerón aislados, en este caso, las entradas separadas de tres conductos y el conducto distobucal se encontraba distalizado. Se observo que los conductos distales y el aparente mesiobucal podrian asociarse a una configuración de conductos tipo II. La ausencia de aletas aparentes y una difusa obturación del conducto distingue la morfología de este conducto de la que se ve una configuración en forma de C.

Journal ³⁷ Tratamiento endodóntico de un incisivo lateral superior de fusión con un supernumerario, donde se llevó a cabo un tratamiento de endodóncia. Los dos conductos involucrados en este tratamiento presentaron una conformación inusual sin constricción del foramen apical. Y es de valor para la profesión el conocer el reporte de las malformaciones del canal radicular.

6.7. Bipulpectomia : Extirpación total de la pulpa vital, Se hace en conductos rectos y amplios con tiranervios,

y en los conducto estrechos y curvos con lima. Siempre se termina con la preparación biomecánica.

Necrotomia : Retiro de los restos necroticos . Se hace con lima y se termina con la preparación biomecánica del conducto.

6.8. Conductometria : Es la medición exacta de la longitud del conducto, Mediante la ayuda de la radiografía. Se toma con la lima que se aproxima al tamaño inicial del conducto.

6.9 . Preparación Biomecanica: Consiste en tratar de obtener un acceso directo y franco al límite CDC o a sus proximidades, através de la cámara pulpar y del conducto dentinario, preparándolos convenientemente para una perfecta desinfección, fácil y perfecta obturación, así como para el éxito del tratamiento.

Se divide en tres : Medios físicos de preparación biomecánica que son los irrigantes, Medios químicos que son los quelantes, y medio mecánicas que son el ensanchamiento con las limas y ensanchadores.

Journal³⁸ Estudio histológico del efecto del ensanchamiento del diámetro de la porción apical del conducto se estudio en perros la influencia del ensanchamiento intencional del foramen apical en la reparación periapical. Luego de la biopulpectomía se instrumentaron y sobreinstrumentaron 2 mm más allá del foramen apical de 134 conductos, utilizando limas n° 40, 60, 80. Los conductos se obturaron de 1 a 3 mm antes del ápice utilizando medición radiográfica. Los animales se sacrificaron 3, 7, 30 y 120 días después del tratamiento endodóntico y cada diente fue procesado para su estudio microscópico. Los resultados mostraron la proliferación del tejido conectivo periodontal dentro del conducto y cambios morfológicos acompañado de la maduración de este tejido conectivo con el tiempo. Las observaciones indican que el ensanchamiento del ápice permiten el desarrollo del tejido conectivo dentro del conducto y la formación de una capa gruesa de cemento en la la porción apical.

Journal³⁹ Efecto de la preparación del conducto en la formación y filtración característicos del tapón apical - dentinario : Fuerón instrumentados con limas No 1 al 5 consecutivamente 70 conductos radiculares de dientes humanos extraídos. Los dientes fueron sumergidos en Ca, seccionados y autoradiografiados para determinar la filtración -

apical. Fuerón examinadas varias muestras al microscopio de barrido electrónico para determinar la naturaleza del tapón apical. Habría tendencia general según la cual con gran mayor grado de preparación del conducto disminuía la filtración. El estudio a través, del microscopio de barrido electrónico mostro que el proceso de la formación - del tapón de dentina, es un empaquetamiento gradual de partículas de dentina dentro de la región apical del conducto, usualmente sobre tejido pulpar residual. A medida que la preparación continua se genera mayor proporción de partículas de tejido duro en proporción al tejido blando. En el período inicial de la instrumentación el tapón resultaría fibroso lo cual no detiene la filtración.

Journal ³⁹ Evaluación de la técnica de instrumentación hacia el tercio cervical sin ejercer presión apical : Cuarenta dientes humanos extraídos, de un solo conducto, con curvatura apical de 10 - a 15° fuerón instrumentados en condiciones similares a la clínica., La mitad fuerón instrumentados usando la técnica de instrumentación hacia el tercio apical y la otra mitad usando la técnica de limado convencional. Cinco dientes similares sin instrumentar servirón como control. Se inyectó material de impresión Xantopren azul al vacío dentro del sistema canalicular de todas las piezas, y luego de sellos abrió y se despejó el material,

de impresión. Las piezas fueron evaluadas por cinco observadores independientes de acuerdo con varios parámetros de instrumentación deseables e indeseables y se hizo una evaluación total de eficacia. El análisis estadístico mostró una diferencia significativa sólo en la evaluación final.

Esta demostró que la técnica de instrumentación hacia el tercio cervical sin ejercer presión apical fue mucho mejor que las técnicas convencionales. La técnica de instrumen-tación hacia el tercio cervial sin ejercer presión apical demostró ser un método efectivo para instrumentar conduc-tos curvos.

6.10 Conometria : Consiste en tomar la medida del conduc-to y hacerla coincidir en el cono principal, tomando una radiografía que nos indiuque el límite apical del cono.

6.11. Obturación definitiva del conducto : Obturar un conducto radicular significa rellenarlo en toda su extensión con un material inerte o antiséptico que selle permanen-temente y de la manera más hermética posible, no interfi-riendo, y de preferencia estimulando, el proceso de repa-ración apical y periapical que debe producirse después del tratamiento endodóncico.

Se puede decir, además, que la obturación es el relleno de todo el espacio anteriormente ocupado por la pulpa, es decir, del conducto dentinario, y que ahora se encuentra preparado y desinfectado para recibir esa fase del tratamiento endodóncico.

El objetivo de la obturación es llenar totalmente el espacio ocupado anteriormente por el tejido pulpar, con el fin de eliminar toda fuente de futuras acciones irritativas sobre los tejidos periodontales.

Conque obturar : Conos de gutapercha estandarizados, utilizados con la técnica del cono principal y condensación lateral (Nunca cono Unico), Pasta yodoformada Compuestá por 5 partes de óxido de cinc, 5 partes de yodoformo, 2 gotas de formocresol, cantidad suficiente de eugenol para obturar una pasta de consistencia cremosa.

" Recomiendo el hidroxido de calcio como medio cementante consejo que ala vez recibí del Doctor Golderbeng en el segundo congreso nacional de Endodoncia, por sus magnificas propiedades, y su pH "30

Quando obturar : La obturación del conducto tan sólo puede efectuarse cuando se han cumplido el objetivo propuesto de eliminar todo el contenido necrótico, tóxico y bacteriano presente en el conducto y lograr su adecuada conformación.

Técnica del cono principal y condensación lateral :

Lo primero es seleccionar el cono principal, se selecciona un cono de gutapercha estandarizado, de número inmediatamente anterior al del último instrumento estandarizado que se utilizó para preparar el conducto. El cono principal debe secarse antes de proceder a introducirlo en el conducto, bien sea mediante el uso del aire de la jeringa ó deslizándolo entre dos rollos de algodón . Debe conseguirse agarre apical , y verificarse radiográficamente mediante la conometria la longitud y adaptación del cono principal.

El límite apical esta determinado a unos 1. mm del apice radiografico del diente a obturar, en los dientes que eran vitales, y a 0, 5 en los no vitales.

Cementación del cono principal, y condensación lateral, con el espaciador N° 7 u 8 de la Kerr o sus equivalentes diametros entre otras marcas, procedemos a crear un espacio para la colocación de los conos secundarios.

Luego de terminar de obturar se hace un control radiografico del ramillete de conos, antes de proceder a cortar y condensar.

Journal ⁴⁰ Analisis químico y por energía dispersiva de rayos X de los conos de gutapercha : Conos de gutapercha tanto convencionales como estandarizados fueron analizados químicamente y por microanálisis de energía dispersiva de rayos X. Todas las marcas poseían Zinc como elemento fundamental. El bario y el titanio fueron componentes principales en todos los conos estandarizados y en una marca convencional. El cadmio estuvo presente en todas las marcas, dos de las cuales eran de tipo convencional. El bario probablemente está incluido como radiopacificador, mientras no queda clara la inclusión del titanio. Es de notar el uso del cadmio, pues su toxicidad lo torna implicancia biológica de la presencia de otros metales pesados detectados parecería insignificante desde el punto de vista biológico.

7. FILMINAS

1. Uso de seda dental (Prevención).
2. Tecnicas de Cepillado (Prevención).
3. Control de placa. (Prevención)
4. Aplicación de fluor (Prevención)
5. Aplicación de sellantes (Prevención)
6. Preparación del paciente.
7. Prueba de vitalidad con gutapercha.
8. Anestesia conductiva.
9. Anestesia infiltrativa refuerzo vestibular
10. Anestesia infiltrativa refuerzo lingual.
11. Aislamiento del campo operatorio.
12. Aislamiento del campo operatorio en un niño para hacer operatoria preventiva.
13. Apertura.
14. Conductometria.
15. Conductometria.
16. Conductometria.
17. Cargando sustancia irrigadora en una carpula de anestesia vacia para irrigar con aguja de menor calibre durante la preparación biomecanica.

18. irrigación del conducto.
19. Preparación biomecanica.
20. Preparación biomecanica;
- 21 Preparación biomecanica.
22. Preparación biomecanica.
23. Preparación biomecanica.
24. Midiendo el cono.
25. Selección del cono principal.
26. Conometria.
27. Conometria.
28. Materiales de obturación.
29. Preparación de hidroxido de calcio que se uso como pasta cementante.
30. Obturando y midiendo conos accesorios.
31. Espaciador, haciendo condensación lateral.
32. Espaciador haciendo condensación lateral posición correcta del espaciador. Movimiento derecha a izquierda sin hacer fuerza al instrumento.
33. Radiografía de control con ramillete de conos.
34. Otra radiografía de control con ramillete de conos.
35. Conos recortados, control radiografico , endodoncia correctamente obturada.
36. Conos recortados control radiografico, endodóncia incorrectamente obturada (Corta).

37. Endodóncia terminada, tratamiento correcto, obturación con cemento temporal.
38. Endodóncia terminada correctamente obturada, obturación coronal definitiva.
39. Sobreinstrumentación,
40. Endodoncia sobreobturada con pasta cementante, no presente sintomatología, ni lesión periapical, pin prefabricado de uso incorrecto.
41. Obturación correcta lesión cediendo, nucleo a cementar con correcta adaptación.
42. Endodoncias correctamente obturadas, nucleos, coronas cementadas, restauración terminada.
43. Conometria correcta.
44. Obturación incorrecta por falta de condensación lateral.
45. Pines prefabricados incorrectamente colocados, no distribuye fuerzas.
46. Pin prefabricado, que no debe usarse.
47. Radiografía muestra perforación distal cervical del 25 que hicieron durante la apertura.
48. Anestesiado para hacer cirugía para despejar perforación.
49. Demarcando el colgajo con una sonda periodontal.
50. Incisión lineal.
51. Incisión liberadora.

52. Levantando colgajo con periostotomo
53. Levantando colgajo con periostotoma.
54. Localizando perforación.
55. Localizando perforación.
56. Localizando perforación y localizando conducto.
57. Insisión palatina.
58. Incisión palatina.
59. Incisión palatina.
- 60; Incisión palatina.
61. Levantando colgajo.
62. Levantando colgajo.
63. Cortando collar para despejar linea terminación.
64. Refuerzo de anestesia.
65. Retirando collar de tejido sobrante palatino.
66. Retirando collar de tejido sobrante vestibular.
67. Osteotomia para despejar perforación por distal.
68. Osteotomia para despejar perforación por distal.
69. Retirando tejido.
70. Reposicionando colgajo.
71. Suturando.
72. Suturando Vestibular.
73. Suturando Palatino.
74. Aposito en el conducto hidroxido de calcio.
75. Radiografia de control posoperatorio y conductometria para iniciar el tratamiento endodontico.

76. Traumatismo- Avulsión de temporales y permanentes inf.

77. Ferulización.

78. Traumatismo , avulsión temporales superiores.

T.O 0027 1986
Trabajo de Grado
Ejemplar 1



T0027