REHABILITACIÓN ORAL COMBINACIÓN DE PRÓTESIS PARCIAL FIJA Y PRÓTESIS PARCIAL REMOVIBLE

INTEGRANTES

SHELMAN BARLIZA
JOHANAN CABRERA
MÓNICA GIRALDO
DANIXA LÓPEZ
CAROLINA MUÑOZ

COLEGIO UNIVERSITARIO COLOMBIANO
COLEGIO ODONTOLÓGICO COLOMBIANO
BOGOTA AGOSTO 2002

AGRADECIMIENTOS

Dra. **DIANA GUZMÁN**. Rehabilitadota oral. Colegio Odontológico Colombiano.
Por su colaboración en el desarrollo y realización de nuestro trabajo.

Dra. **PAOLA BARRERA.** Odontóloga General. Colegio Odontológico Colombiano.
Especiales agradecimientos por su supervisión en el desarrollo de este trabajo.

INTRODUCCIÓN

La odontología es la ciencia de la salud, que abarca el estudio y la aplicación de medidas destinadas a prevenir el deterioro de las estructuras bucales y la aplicación multidisciplinaría, de procesos clínicos pertinentes, para mejorar la salud bucal de los pacientes a tratar.
Entre las muchos motivos están el alivio del dolor, el tratamiento integral de enfermedad bucal y el caso clinico que se presenta a continuación que analiza el mantenimiento de la eficacia masticatoria y la devolución de las cualidades estéticas orales y faciales del paciente, mediante la rehabilitación combinada de Prótesis Parcial Fija y Prótesis Parcial Removible.
Ya que la odontología esta en constante desarrollo, y nuestra preocupación es mantenernos actualizados en el surgimiento de adelantos científicos que nos provean de información para brindarle al paciente un mejor diagnostico y pronostico con el fin de realizar un tratamiento integral que solucione sus deficiencias en la funcion, estetica y comodidad.

OBJETIVO GENERAL

Dar a conocer un análisis completo; acerca de un caso clínico en el cual aplicaremos un tratamiento integral e ideal para mejorar el deterioro de estructuras orales.

OBJETIVOS ESPECÍFICOS

- Ampliar nuestros conocimientos, mediante la investigación científica de planes de tratamientos complejos, en los que se busca aplicar distintos procedimientos para un solo fin terapéutico.
- Brindar nuevas alternativas a pacientes con pronóstico regular a los cuales en el pasado, se les planifico un tratamiento definitivo convencional.
- Transmitir los hallazgos científicos encontrados, mediante el análisis completo del caso clínico.

CASO CLÍNICO

INFORMACIÓN GENERAL

- **PACIENTE***:* JOSÉ MIGUEL VEGA ARENA
- **EDAD:** 68 Años
- **SEXO:** Masculino
- **HISTORIA CLÍNICA**: # 312420
- **OCUPACIÓN:** Pensionado
- **RAZA**: Blanca

MOTIVO DE CONSULTA:

"Para que me arreglen los dientes".

ANAMNESIS

- **Historia Familiar:**

Paciente no reporto ningún antecedente medico familiar

- **Historia Médica Personal:**

El paciente reporta que estuvo hospitalizado aproximadamente hace 2 años, por que se le realizo una colisistectomia
Paciente reporta que padece una hernia Hiátal.

Colisistectomia:

La Colisistectomia es un procedimiento quirúrgico por medio del cual se retiran los cálculos situados en la vesícula.

Hernia Hiátal:

La Hernia Hiátal es un protución de una porción del estomago, hacia arriba a través del músculo Diafragma, causado por: Traumatismo, origen congénito, aumento de la presión abdominal.
El síntoma mas frecuente es el reflujo gastroesófagico. Se diagnostica por medio de una radiografía abdominal.

Historia Estomatologica*:*

El paciente al realizarle el examen temporomandibular no presenta ningún síntoma o signo.

Examen Físico:

- **Peso**: 65 Kg
- **Estatura**: 1.64 mt.
- **Temperatura**: Afebril.
- **Pulso:** 65 pulsaciones/minuto
- **Presión Arterial**: 110/80 MmHg
- **Ritmo Cardiaco**: Rítmico

TRATAMIENTOS RECIBIDOS

Cirugía:

- Exodoncia Método Cerrado, del 17-16-15-14-25-36-47-48.

No reporto ninguna complicación pos-operatoria, con relación a hemorragias o infecciones.

Operatoria Dental:

- Obturaciones en Amalgama y Resina.

Endodoncia:

- Tratamiento convencional de conductos, del 11-12-13-21-34-37-38-48.

Periodoncia:

- Terapia Básica Periodontal.

Prostodoncia Fija:

- Corona Completa Combinada del 11-12-13-21-22
- Corona Completa Combinada con preparación para removible, del 23- 24

Prostodoncia Removible:

- Prótesis Parcial Removible Superior.

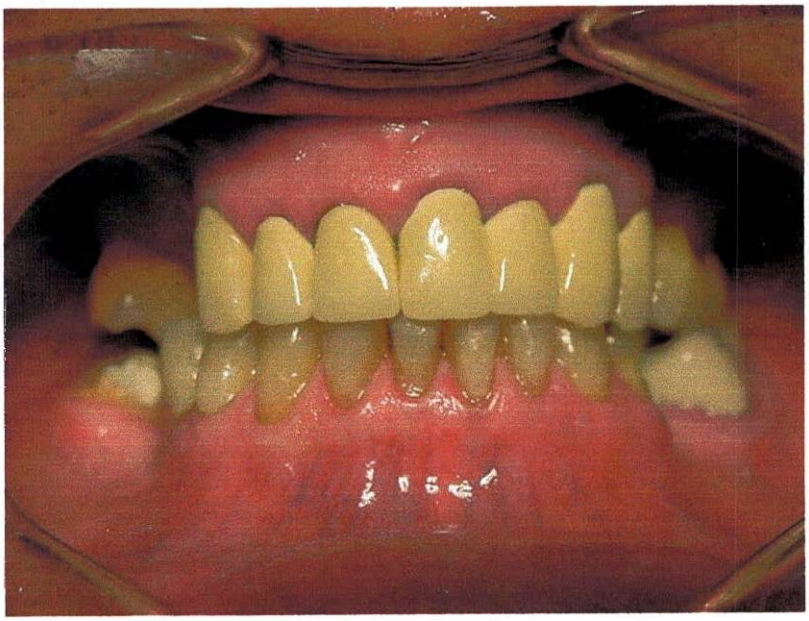

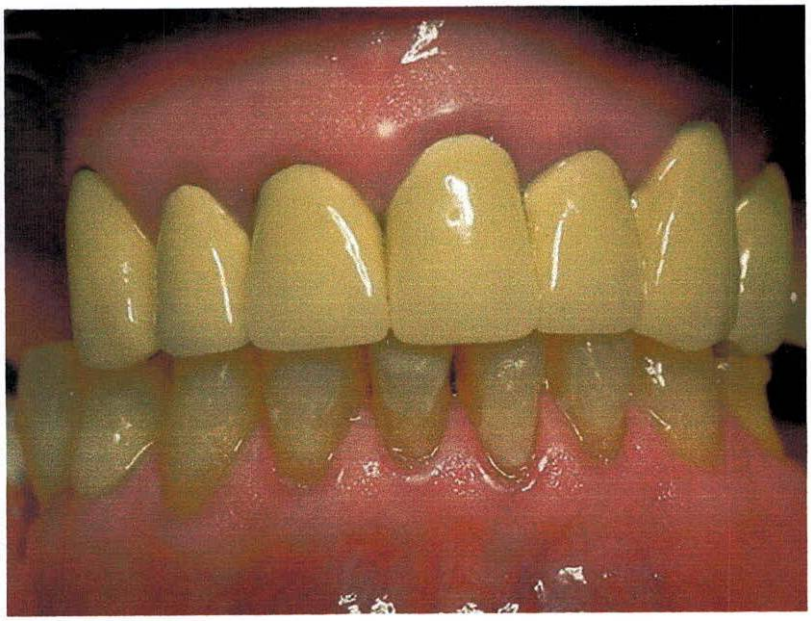

EXAMEN INTRAORAL

- **Línea media dentaria**: Desviada 1 mm hacia la izquierda.
- **Overbite:** 1mm.
- **Overjet**: 1mm
- **Clasificación de Angle**: No aplicable. Por anodoncia del: 16-26-36-46.
- **Clasificación Canina**: No aplicable. (Por que 13-23 se encuentran rehabilitados con coronas completas combinadas)
- **Facetas de desgaste**: 34-33-32-31-41-42-43.
- **Simetría Facial**: Normal
- **Línea Media Facial**: Coincide
- **Competencia labial**: Presente
- **Perfil**: Convexo
- **Lateralidad Derecha**: 13/43

  Balanza Izquierda: 28/37.
- **Literalidad Izquierda**: 23/33

  Balanza Derecha:18/48

EXAMEN PERIODONTAL

Encía enrojecida, margen irregular, consistencia blanda, textura lisa, grosor aumentado, contorno perdido, papilas inflamadas.
Presenta cálculos, supra e infragingival; sangra al contacto, hay presencia de supuración y ~~movilidad grado 3~~ en el 37.

PERIODONTOGRAMA

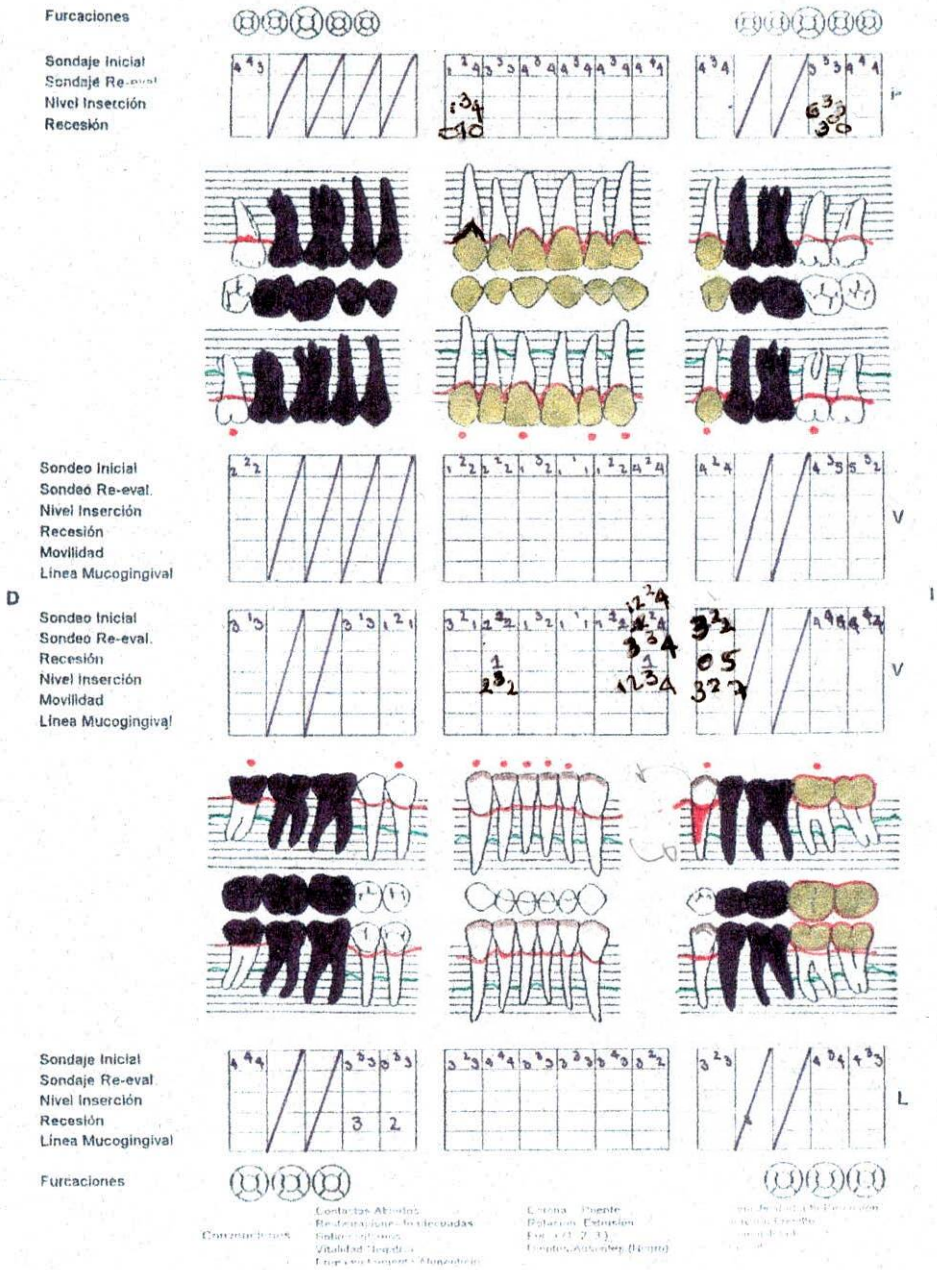

ODONTOGRAMA

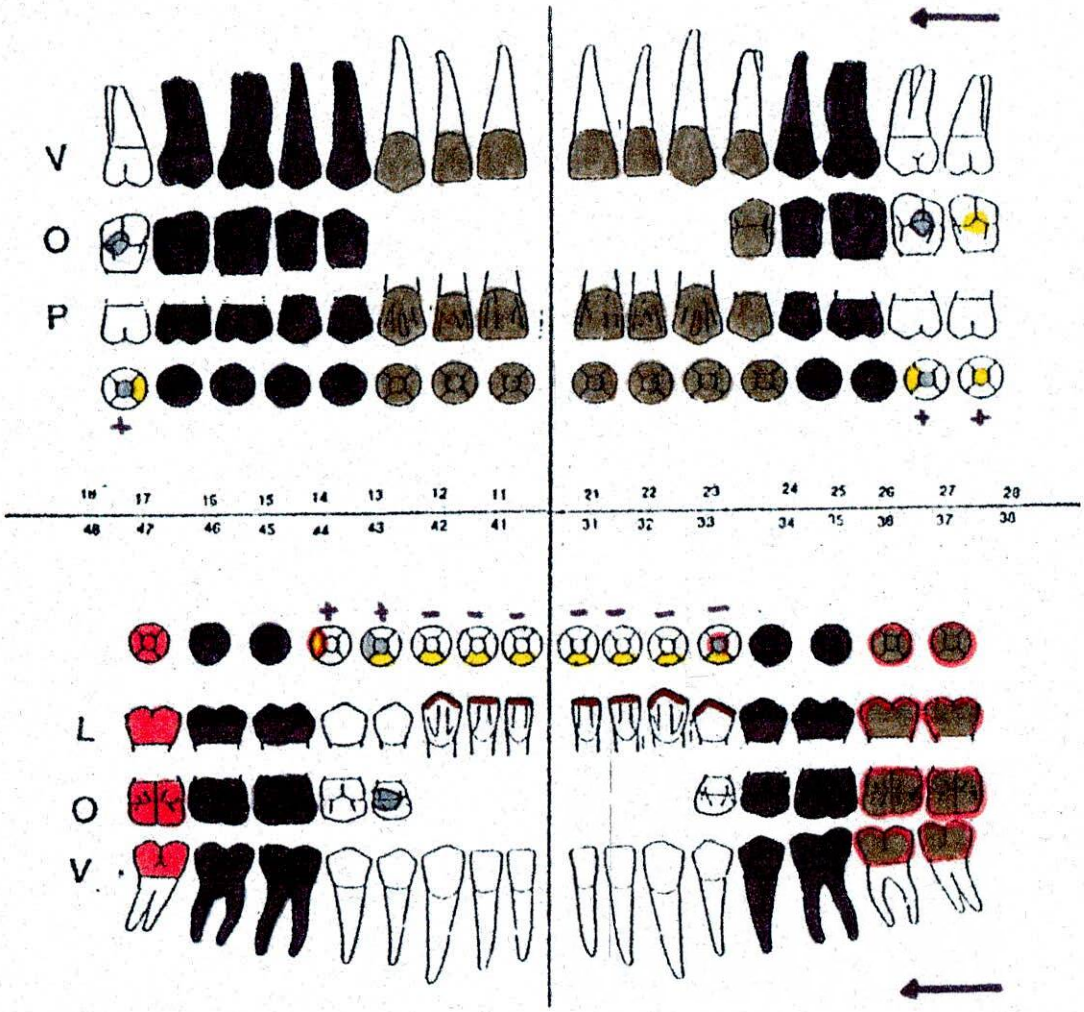

EXÁMENES COMPLEMENTARIO

EXAMEN RADIOGRÁFICO
SUPERIORES:

(11-21) Se observa una zona radio opaca a nivel de espacio del conducto radicular, posible tratamiento convencional de conductos.
Una zona radio opaca en la corona compatible clínica con corona combinada completa.
(12-13) se observa una zona radio opaca a nivel del conducto radicular posible tratamiento convencional de conductos y una zona radio opaca coronal compatible clínicamente compatible con corona combinada completa.
(22-23-24) se observa zona radio opaca coronal compatible clínicamente con corona combinada completa.
(25,14,15,16,17,26) Totalmente ausente. Perdida ósea horizontal. Se observa la radio lucidez del espacio del seno maxilar en cual se encuentra neumatizado.
(18 -27) se observa zona radio opaca en corona posible obturación con amalgama. Se observa 1/3 de perdida ósea vertical y horizontal.
(18) aparentemente sano.

INFERIORES.

(31-41-42-32) Se observan aparentemente normales. Disminución en diámetro Cervico incisal compatible clínicamente con desgastes incisales.
Perdida ósea vertical y horizontal de un 1/3.
(43-33) se observa zona radio lucida en corona posible caries oclusal, mesial.
Perdida ósea vertical y horizontal de un 1/3.
(34) se observa zona radio opaca en conducto radicular posible tratamiento convencional de conductos.
(44) se observa zona radio opaca en corona ocluso mesial posible obturación con amalgama.
(45) zona radio opaca en corona posible obturación con resina y zona radio lucida distal posible caries.
(46-47-36-35) totalmente ausente. Perdida ósea vertical y horizontal.
(37) se observa zona radio opaca en coronal compatible clínicamente con corona combinada completa. En zona de furca se observa zona radio lucida. Zona radio opaca en conducto radicular mesial probable obturación con gutapercha.
(38) zona radio opaca en corona compatible clínicamente con corona combinada completa. Zona radio opaca en conducto radicular distal posible obturación con gutapercha. Zona radio lucida en el ligamento periodontal por ensanchamiento.
(48) zona radio lucida coronal posible caries extensa.

DIAGNÓSTICOS:

Generales:

- Hernia Hiátal

Cráneomandibulares*:*

Hiperactividad muscular. (Bruxismo), es un habito parafúncional consiste en el rechinamiento o apretamiento de los dientes. Una de sus principales causas es el estrés emocional.

Tejidos Blandos y Óseos:

- Colapso de reborde superior e inferior tipo III.

El colapso de reborde alveolar se divide en tres ; tipo I reabsorción horizontal, tipo II reabsorción vertical y tipo III reabsorción combinada horizontal y vertical.

Periodontales:

- Periodontitis del adulto leve.

Dentales:

- Anodoncia verdadera; 16-15-14-25-26-36-35-46-47, por exodoncias indicadas.
- Caries recurrente; 45 (disto cervical)
- Destrucción coronal; 48
- Abrasión : desgaste del tejido dentario incisal por; 34-33-32-31-41-42-43

Exiten diferentes tipos de desgastes dentarios que son:

Erosión: desgaste causado por factores químicos.
Africcion. Desgaste causado por factores mecánicos.
Afraccion. Desgaste cervical causado por mala oclusion.

Endodonticos:

- Necrosis pulpar: 33-32-31-41-42-43
- Periodontitis apical crónica supurativa del 34 y 36 asociada a perforación a nivel de la furca.

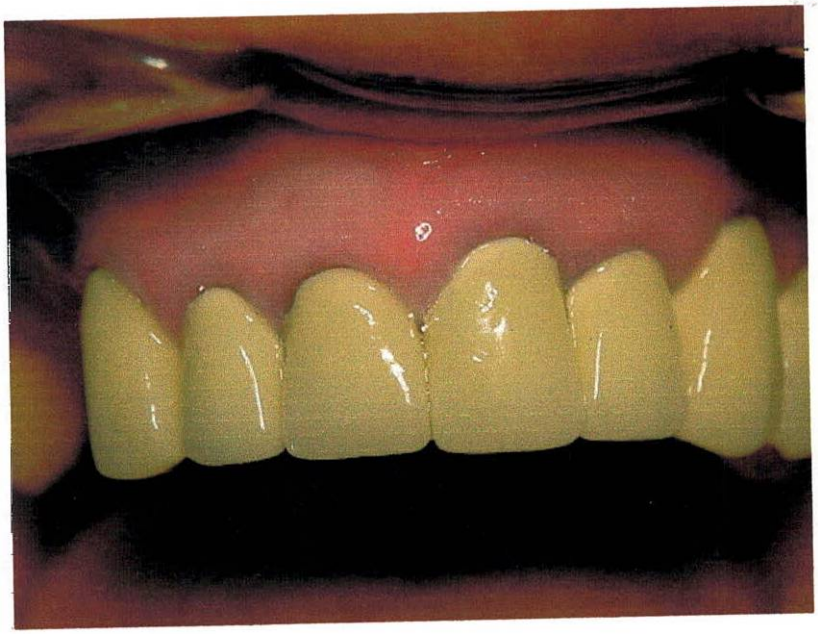

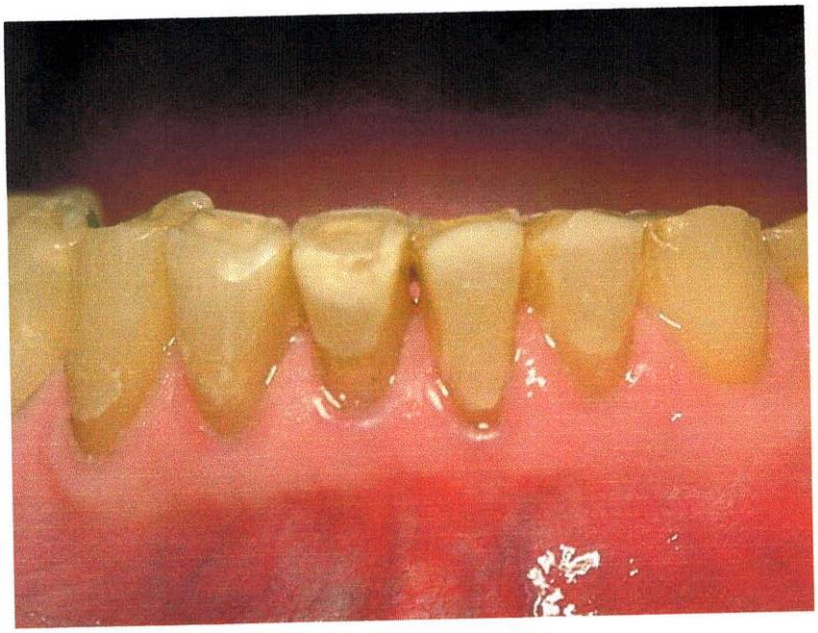

PLAN DE TRATAMIENTO IDEAL

Periodoncia:

- Terapia básica: Terapia Básica: motivación del paciente, control de placa, Instrucciones de higiene oral, Raspado y alisado radicular, Profilaxis, eliminación de focos
  Infecciosos, eliminación de factores rententivos de placa bacteriana, reevaluación.

- Terapia de Soporte periodontal.

Cirugía :

- Exodoncia método cerrado del, 37.

Endodoncia :

- Tratamiento convencional de conductos del, 34-33-32-31-41-42-43.

Implantologia :

- Implantes de, 14-15-16-25-36-37-46-47.

Técnica de elevación del seno maxilar, relleno óseo (hueso autógeno). Luego el implante.

En la parte del maxilar inferior habría que realizar estudios, para localizar el conducto dentario inferior para saber la ubicación exacta, y así colocar los implantes con relleno óseo

PLAN DE TRATAMIENTO A REALIZAR

Periodoncia:

- Terapia Básica: motivación del paciente, control de placa, Instrucciones de higiene oral, Raspado y alisado radicular, Profilaxis, eliminación de focos Infecciosos, eliminación de factores retentivos de placa bacteriana, reevaluación.

- Terapia de Soporte Periodontal.

Cirugía:

- Exodoncia método cerrado del 37.

Endodoncia:

- Tratamiento convencional de conductos del, 34-33-32-31-41-42-43.

Oclusión:

- Placa Miorelajante.

PLACA MIORELAJANTE

Aparatos removibles, confeccionados en acrílico sobre las superficies oclusales y bordes iniciales de los dientes de un arco dentario. El propósito de las placas es reducir la actividad muscular anormal y los hábitos parafuncionales, proteger los dientes de la abrasión y las estructuras periodontales de las fuerzas anormales que pueden alterar o desgastar los dientes.

Rehabilitación Oral:

Prostodoncia fija:

- Incrustación Inlay del, 44
- Retenedor Intrarradicular del, 33-34-38-48.
- Corona Completa Combinada del, 34-33-32-31-41-42-43

- Coronas Completas Combinadas ferulizadas con preparación para removible del, 33 y 34.
- Corona Completa Combinada con preparación para removible del, 38 y 48.

INDICACIONES PARA REALIZAR FERULIZACIONES DE DIENTES PILARES PRÓTESIS PARCIAL REMOVIBLE

1. Las raíces redondeadas y cónicas sufren movilidad por la rotación e inclinación.
2. Porque van a resistir la acción de palanca de la base protésica.
3. Relación , corona raíz desfavorable
4. .Pérdida de hueso.
5. Mejorar el pronóstico de los dientes pilares para prótesis parcial removible.

INDICACIONES PARA REALIZAR CORONA COMPLETA COMBINADA CON PREPARACIÓN PARA REMOVIBLE.

1. Restablecer la integridad de dientes pilares muy cariados o restaurados.
2. Eliminar espacios que complican el diseño, la tolerancia o el mantenimiento o bien interfieren con la mejor vía de inserción.
3. Eliminar los contornos coronarios, que de otro modo interfieran durante la colocación o el retiro de la porción rígida del armazón.
4. Restaurar la oclusión.
5. Establecer un plano oclusal aceptable.

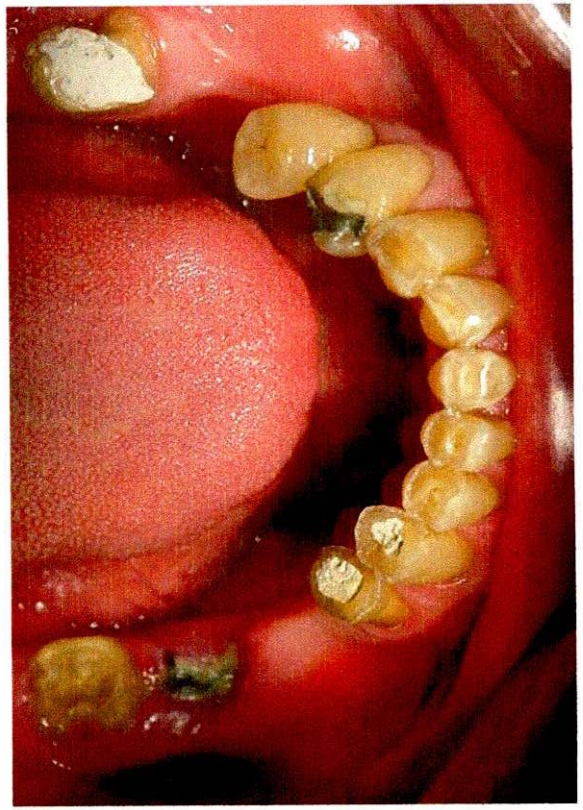

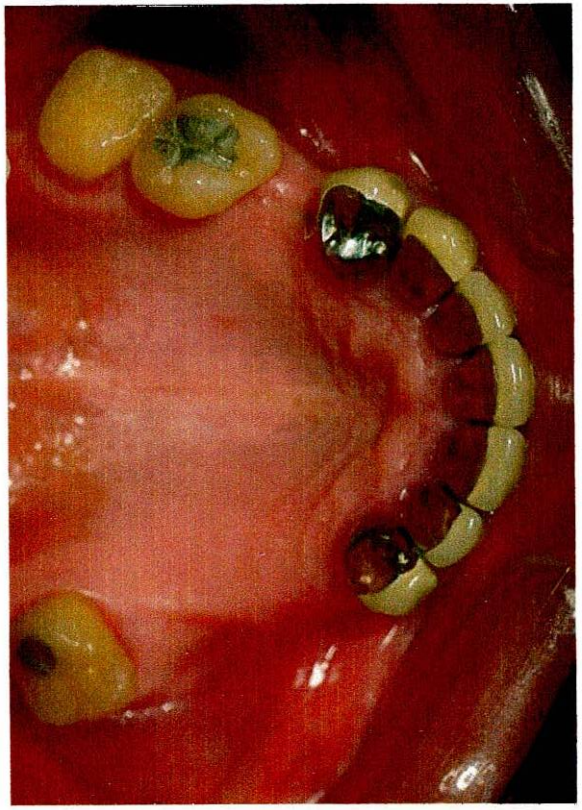

PROSTODONCIA REMOVIBLE

- Prótesis parcial removible superior.

- Prótesis parcial removible inferior.

Clasificación de Kennedy:
Maxilar superior, clase III, (18-13), modificación 1: (24,27).
Maxilar inferior, clase III, (45- 48), modificación 1: (34, 38).

Prótesis parcial removible superior:

- conector mayor. Banda palatina única.
- Apoyos: 18(m), 13(m), 24(m),27(d),28(m).
- Retenedores: semicircunferencial (13,24) acker´s simple (18), acker´s doble (27,28).

Prótesis parcial removible inferior.

- Conector mayor barra lingual.
- Apoyos: 38(m), 34(m), 33 (d), 35(m),48(d)
- Retenedores: semicircuferencial (34,35) acker´s simple (38,48).

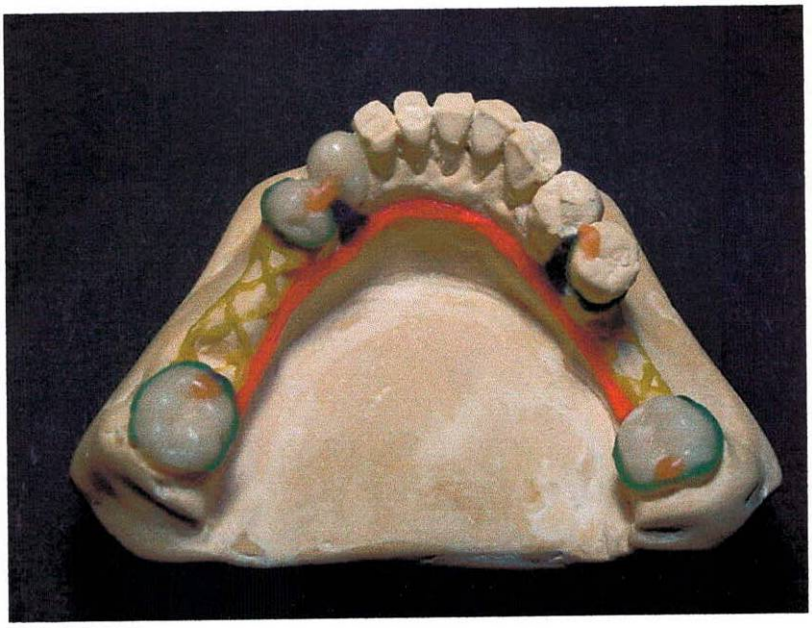

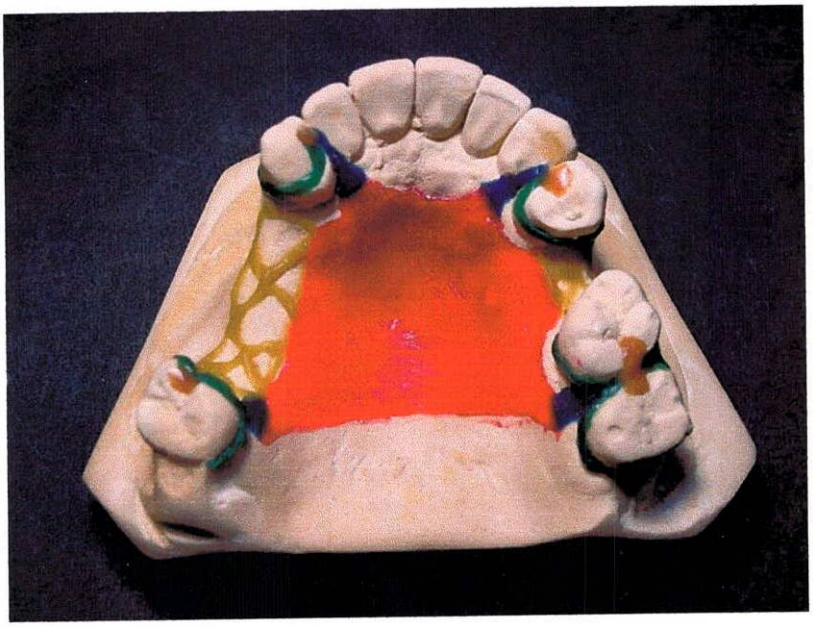

CONCLUSIONES

- Con una acertada recopilación científica, pudimos programar en el paciente un plan de tratamiento integral, con el cual recobrara el total de sus funciones masticatorias y restaurar sus cualidades estéticas.

- Se ampliaron nuestros conocimientos, con relación a la aplicación de unos planes de tratamiento multidisciplinarlos. Los cuales podemos seguir realizando en nuestro futuro desarrollo profesional.

- Se exploro en diferentes áreas de la odontología, que en conjunto nos brindaran alternativas mas optimistas en pronósticos regulares.

BIBLIOGRAFÍA

TRATADO DE OPERATORIA DENTAL, Baum-Phillips-Lund, tercera edición 1996 Mc Graw-Hill interamericana

MANUAL TEÓRICO PRACTICO DE OCLUSIÓN, Dr. Miguel José Gallo Arbelaez, Bogotá 1998.

PERIODONCIA CLÍNICA, Carranza Newman, Octava edición 1997 Mc Graw-Hill interamericana

ENFOQUE MODERNO EN PRÓTESIS FIJA SEGÚN JONNSTON, cuarta edición 1998, Editorial Mundi S.P.I.C. y F.

PRÓTESIS PARCIAL REMOVIBLE, Mc Craken. 1989.

OCLUSIÓN Y AFECCIONES TEMPOROMANDIBULARES. Jeffey. P. Okeson.

PRINCIPIOS DE MEDICINA INTERNA. Harrison, treceava edición, Mc Graw-Hill Interamericana.