

CAMBIOS DEL EJE DE CRECIMIENTO Y ALTURA FACIAL EN PACIENTES CON SECUELAS DE LABIO Y PALADAR HENDIDO UNILATERAL NO SINDRÓMICO POS PROTRACCIÓN MAXILAR

Nancy Edith Rojas Holguin¹, Laura Viviana Arenas Wilches², Diana Marcela Herrera González², Diana Marcela Rivera González²

RESUMEN

Antecedentes: El paciente con secuela de labio y paladar hendido unilateral presenta deficiencia en el crecimiento del maxilar a causa de la patología y la fibrosis generada por los procedimientos quirúrgicos de labio y paladar. **Objetivo:** Determinar los cambios en el eje de crecimiento y altura facial mediante radiografías de perfil de niños de 4 a 12 años de edad con secuela de labio y paladar hendido unilateral no sindrómico, que recibieron tratamiento de ortopedia maxilar. **Métodos:** Estudio Observacional descriptivo, con una muestra de 154 radiografías de perfil de niños con secuela de labio y paladar hendido unilateral, 77 corresponden a pre tratamiento y 77 a post tratamiento. Del análisis cefalométrico de Ricketts se utilizaron dos medidas: Eje facial y altura facial inferior. Para el análisis estadístico se utilizó dos pruebas, Wilcoxon y T-student. **Resultados:** La protracción maxilar produce cambios estadísticamente significativos en el eje facial ($p=0,001$) y en la altura facial inferior ($p=0,006$), coincidiendo clínicamente con el direccionamiento mandibular postero inferior. Se observaron cambios estéticos y funcionales en los pacientes incluidos en este estudio. **Conclusiones:** La protracción maxilar produce cambios en la altura facial inferior y en el eje facial modificando positivamente los tercios medio e inferior de la cara, aumentando la convexidad facial, con lo que se obtiene competencia labial y corrección de la discrepancia antero posterior, además de los cambios funcionales encontrados.

Palabras clave: Labio y paladar hendido unilateral, Máscara facial, protracción maxilar, fibrosis, altura facial inferior y eje facial.

CHANGES IN FACIAL AXIS AND INFERIOR FACIAL HEIGHT IN PATIENTS WITH UNILATERAL REPAIR OF NO SYNDROMIC CLEFT LIP AND PALATE POST MAXILLARY PROTRACTION

Nancy Edith Rojas Holguin¹, Laura Viviana Arenas Wilches², Diana Marcela Herrera González², Diana Marcela Rivera González²

ABSTRACT

Background: The patient with unilateral repair of cleft lip and palate has maxillary growth impairment, due to the pathology and the fibrous tissue resulting from the surgical procedure of lip and palate. **Objective:** Determine the changes in the facial axis and facial height through lateral cephalograms of children between 4 to 12 years; with no syndromic unilateral repair of cleft lip and palate, who received maxillary orthopedic protraction. **Methods:** Observational descriptive study, with a sample of 154 lateral cephalograms of children with unilateral repair of cleft lip and palate. 77 were before beginning the orthopedic treatment and the other 77 after subsequent treatment. Two angular measurements were indicated: Facial axis and lower facial height from Ricketts cephalometric analysis. In the statistical analysis, were carried out Wilcoxon and T-student tests. **Results:** The maxillary protraction showed statistically significant changes in the facial axis ($p = 0.001$) and in the inferior facial height ($p = 0.006$), matching clinically with a clockwise mandibular rotation, there were aesthetically and functionally variations in patients within this research. **Conclusions:** The maxillary protraction produces positive changes in the facial height and facial axis, modifying midfacial and inferior height, increasing facial convexity, achieving competent lip sealing, and correction of the antero-posterior discrepancy, besides the functional changes observed.

Key words: cleft lip and palate, facial mask, maxillary protraction, fibrous tissue, inferior facial height and facial axis.

INTRODUCCIÓN

El labio y paladar hendido unilateral es una de las malformaciones más frecuentes en la población, su prevalencia es de 1 en 700 nacidos vivos, la incidencia varía dependiendo del origen geográfico, la exposición ambiental y el grupo racial y étnico. ^{1,2}

La hendidura labial, se caracteriza por un defecto como consecuencia de la formación incompleta del labio durante el desarrollo embrionario. El paladar hendido se caracteriza por la falta de fusión de las crestas palatinas, presentando una comunicación entre la cavidad nasal y oral. ^{1,2}

El labio se desarrolla entre la cuarta y séptima semana de vida intrauterina, la prominencia frontonasal se forma del tejido mesenquimatoso ventral y conduce al desarrollo de las prominencias nasales mediales y laterales. ^{1,2}

Las prominencias maxilares y mandibulares se forman por la migración de las células de la cresta neural del primer arco faríngeo. La fisura labial unilateral ocurre por la falta de fusión entre las prominencias maxilares y las prominencias nasales mediales. ^{1,2}

En la octava semana de gestación el proceso palatino se fusiona con el septum nasal para formar el paladar, la falta de fusión de estas prominencias da como resultado una hendidura. ^{1,2}

Los pacientes con labio y paladar hendido requieren de una atención multidisciplinaria desde el nacimiento y reciben diferentes cirugías desde edades muy tempranas. Algunos protocolos describen que la cirugía de labio se realiza a los tres meses de nacidos y el paladar se opera entre los nueve y doce meses de edad, sin embargo esto depende de cada grupo interdisciplinario de labio y paladar hendido. ^{1,2}

Algunos estudios reportan que los pacientes con labio y paladar hendido intervenidos quirúrgicamente presenta alteraciones en los patrones de crecimiento del maxilar, el tejido fibroso resultante de estos procedimientos quirúrgicos se constituye en el factor más importante de esta alteración del maxilar, desencadenando hipoplasia, retrusión y micrognatia que se acompaña de alteraciones dentales como el apiñamiento. Estos hallazgos son importantes de identificar para establecer el diagnóstico adecuado. ³⁻⁸

La literatura científica disponible se ha enfocado en estudiar los cambios generados por la ortopedia maxilar en sentido antero posterior y no en sentido vertical. ^{8,10-11} Esto limita la información de los cambios que se presentan en la rotación mandibular y su correlación con el eje de crecimiento y altura facial inferior. Estas dos medidas angulares durante el tratamiento de ortopedia maxilar con

protracción, presentan modificaciones clínicas en sentido vertical con escaso reporte científico a la fecha.^{9,11.}

El objetivo de esta investigación es determinar los cambios en el eje facial y altura facial inferior mediante radiografías de perfil de niños de 4 a 12 años con secuela de labio y paladar hendido unilateral no sindrómico, que recibieron tratamiento de ortopedia maxilar.

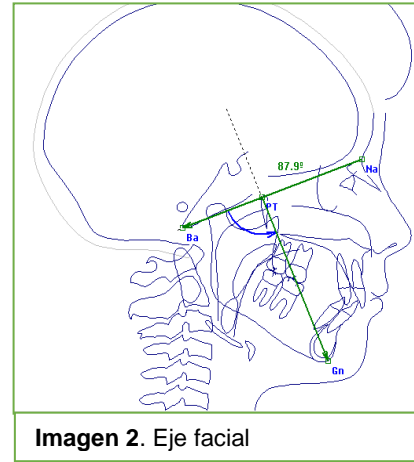
MATERIALES Y MÉTODOS

Se llevó a cabo un estudio Observacional descriptivo, la población objeto de estudio fue radiografías de perfil de niños entre 4 a 12 años con antecedente de secuela de labio y paladar hendido unilateral no sindrómico que recibieron tratamiento de Ortopedia Maxilar con protracción en una clínica odontológica especializada en el manejo de niños con esta patología, ubicada en la zona Norte de la ciudad de Bogotá durante el periodo comprendido de 2007 – 2017.

Los criterios de inclusión para esta investigación fueron; radiografías digitales de perfil en pacientes entre los 4 y 12 años de edad con secuelas de labio y paladar hendido unilateral, que recibieron tratamiento de ortopedia maxilar con protracción usando máscara facial de Petit con fuerzas entre 250 grs hasta 450 grs con aparatología de anclaje maxilar tipo Hass. Se excluyeron radiografías de perfil de pacientes cuyo tratamiento no haya sido realizado por el mismo profesional especialista en ortopedia y pacientes con secuela de labio y paladar hendido unilateral sindrómico que recibieron igual tratamiento durante el mismo periodo de tiempo.

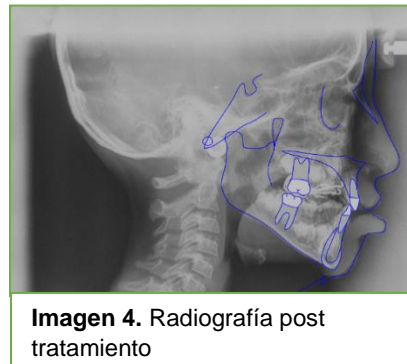
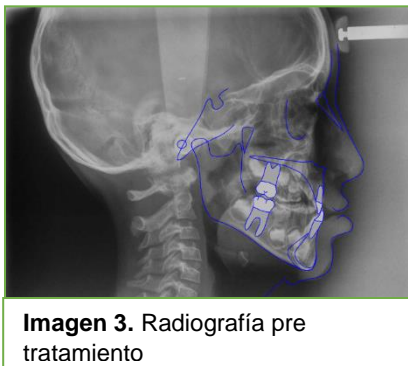
Se realizó muestreo probabilístico para un total de 154 radiografías de perfil, 77 correspondieron a pre tratamiento y 77 a post tratamiento, tomadas del centro radiológico Country. Se utilizó el programa EPIDAT 3.1 para establecer el tamaño de la muestra.

Las radiografías se analizaron en el programa Nemoceph Nx, se realizó el análisis cefalométrico de Ricketts del cual se seleccionaron dos medidas angulares, M1 (Altura facial inferior XI-ENA y XI-Pm) valor normal $47^{\circ} \pm 4^{\circ}$ (Imagen 1) y M2 (eje facial Ba-Na y Ptm-Gn) valor normal $90^{\circ} \pm 3^{\circ}$ (Imagen 2).



La prueba piloto se realizó con 40 radiografías (20 pre tratamiento y 20 post tratamiento), la calibración se hizo en comparación al Gold estándar, la prueba arrojó valores kappa entre 0,9 a 0,99. Esto dio como resultado que las tres investigadoras se acercaron al Gold estándar por lo cual podían realizar los trazos cefalométricos.

Se tuvo en cuenta como variable independiente la edad de inicio del tratamiento de ortopedia maxilar y se verificó a través del documento del paciente. Las variables dependientes hacen referencia a la altura facial inferior y al eje facial, pertenecientes al análisis cefalométrico de Ricketts realizado a las radiografías de perfil como lo muestran las imágenes 3 y 4.



ANÁLISIS ESTADÍSTICO

El análisis que se utilizó para este estudio de investigación fue distribución de frecuencia, estadístico descriptivo con media, mediana y desviación estándar. Prueba con nivel de significancia de $p=0,05$.

Se aplicaron pruebas de normalidad a las variables; el eje facial arrojó medidas no paramétricas por tanto se empleó la prueba de Wilcoxon. Se aplicó la prueba paramétrica t-student para altura facial inferior.

RESULTADOS

Para el análisis de las 154 radiografías de perfil de pacientes con secuela de labio y paladar hendido unilateral, que recibieron tratamiento de ortopedia maxilar con protracción se utilizó el programa SPSS 22.0.

Se encontró que el sexo masculino estuvo presente con un 67,5% (52 niños) y el sexo femenino con 32,5% (25 niñas).

Con relación a la edad promedio de inicio de tratamiento en la población estudiada se encontró que fue de 6,3 años (d.e=1,6) con un rango de 4 a 10 años.

Del análisis cefalométrico de Ricketts se estudiaron dos variables; eje facial (Ba-N-Pt-Gn) con un valor normal de $90^{\circ} \pm 3^{\circ}$, y altura facial inferior (ENA-Xi y Xi-Pm) que corresponde a $47^{\circ} \pm 4^{\circ}$.

Tabla 1. Comparación de variables

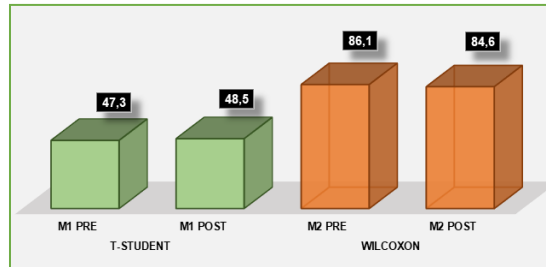
Variables	Media	Mediana	Desvaicion Estandar	Valor P
T STUDENT				
M1 PRE	47,3		3,6747	0,006
M1 POST	48,5		3,9165	
WILCOXON				
M2 PRE		86,1	5,658	0,001
M2 POST		84,6	4,6659	

M1: Altura facial inferior, M2: Eje facial

En la tabla 1 se observa que los datos reportados por la altura facial inferior pre tratamiento comparado con el post tratamiento da como resultado un nivel de significancia de $P=0,006$. Esto muestra un aumento en la altura facial inferior dentro de los parámetros de normalidad.

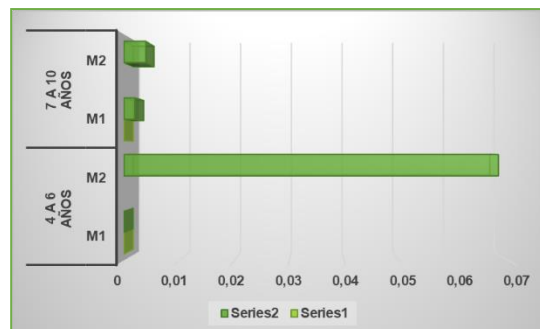
En la misma tabla se observa que para el eje facial pre tratamiento en comparación con el post tratamiento da como resultado un nivel de significancia de $P=0,001$. Esto indica una disminución en el eje facial después del tratamiento ortopédico con protracción, favorable clínicamente para estos pacientes aunque el rango se aleje de la norma.

Gráfica 1. Variables eje facial y altura facial inferior



Se seleccionó la muestra en dos grupos de edad, donde el 58,4% correspondió a rangos entre 4 a 6 años (45 niños) y el 41,6% de 7 a 10 años (32 niños).

Gráfica 2. Variables por grupo de edad



La gráfica 2 muestra que en el grupo de 4 a 6 años, no se presentó cambios estadísticamente significativos, ni para el eje facial ($P=0,068$) ni para la altura facial inferior ($P=0,285$), sin embargo, los cambios clínicos fueron evidentes.

En el grupo de 7 a 10 años los cambios que se presentaron fueron estadísticamente significativos para el eje facial con un $P=0,004$, coincidiendo clínicamente con una dirección postero inferior mandibular, favorable para estos pacientes con cambios importantes esqueléticos, estéticos y funcionales.

Para el grupo de 7 a 10 años con relación a la altura facial inferior los cambios presentados fueron estadísticamente significativos con valor $P=0,002$ esto se observa por el descenso maxilar debido a la dirección de la protracción y una rotación mandibular adaptativa postero inferior dentro de parámetros normales.

DISCUSIÓN

En los pacientes con secuela de labio y paladar hendido unilateral, la magnitud de la malformación presente así como el tejido fibroso resultante de las intervenciones quirúrgicas constituyen dos factores predominantes que alteran el crecimiento y desarrollo maxilar. Esto da como resultado una hipoplasia y retrognatismo del maxilar acompañado de un crecimiento y posición inadecuada de la mandíbula.³⁻⁸

La protracción maxilar con máscara facial es el tratamiento de elección para los pacientes con secuela de labio y paladar hendido. El principio es estimular y redirigir el crecimiento y desarrollo maxilar a través de las suturas circunmaxilares, activando la aposición ósea en las áreas de sutura y por lo tanto, facilitar el movimiento maxilar.¹⁰

Los pacientes con esta patología presentan rotación mandibular en sentido contrario a las manecillas del reloj; Dogan en el 2012 afirmó que la protracción maxilar genera una dirección antero inferior del maxilar y secundario a esto rotación postero inferior mandibular, el resultado de estos movimientos corrige la relación esquelética maxilo-mandibular y produce aumento de la altura facial inferior.¹⁰

Los resultados del presente estudio mostraron que la protracción maxilar permite un aumento significativo de la altura facial inferior, similar a lo reportado por Dogan en el 2012.

Ricketts en 1961 establece que el eje facial es la referencia más confiable para pronosticar el crecimiento mandibular y señala que hay pocos cambios en este parámetro con la edad. Sugiere también que la dirección de crecimiento mandibular es estable a lo largo del tiempo; es de anotar que estos estudios se realizaron en pacientes sanos.¹²

Diferentes estudios de investigación en pacientes con secuela de labio y paladar hendido para los cuales se utilizó otros análisis cefalométricos no han reportado medidas del eje facial. En el presente estudio una de las variables utilizadas fue el eje facial y se observó cambios estadísticamente significativos en pacientes de 7-10 años que muestran un incremento en el crecimiento vertical.

Es de anotar que los pacientes de 7 a 10 años de edad en múltiples ocasiones presentan un mayor grado de alteración del crecimiento y desarrollo al llegar en edades tardías para iniciar el tratamiento,

esta puede ser una de las causas para que los resultados en estas edades sean estadísticamente significativos y los cambios de tejido blando sean más evidentes y se aproximen más a la normalidad en comparación al grupo de 4 a 6 años pues la malformación desencadenada por los procesos quirúrgicos es menor.

Se sugiere dar continuidad a este estudio de investigación, dando seguimiento a estos pacientes con análisis no solo esquelético sino estéticos y funcionales que permitan determinar la estabilidad de los tratamientos ortopédicos con protracción y la permanencia de los resultados encontrados en este estudio a largo plazo.

Se propone realizar otros tipos de estudios comparativos a pacientes con secuela de labio y paladar hendido que puedan mostrar los cambios que producen los diferentes tratamientos ortopédicos y ortodónticos en el crecimiento y desarrollo maxilo-mandibular.

CONCLUSIONES

Los niños con secuela de labio y paladar hendido unilateral que usaron ortopedia maxilar con mascara facial, desarrollaron cambios favorables en la altura facial inferior acercándolos a un biotipo mesofacial.

La protracción maxilar estimula y dirige el crecimiento y desarrollo del maxilar, con un cambio de la posición mandibular en sentido postero inferior.

Un valor agregado para esta investigación consiste en resaltar los cambios faciales en sentido anteroposterior que se pueden verificar en el aumento de la convexidad facial, que aunque no es el objeto de este estudio constituye parte muy importante en la corrección de la hipoplasia maxilar presente en estos pacientes. También se observa competencia labial y corrección de la discrepancia antero posterior en la mayoría de los casos.

BIBLIOGRAFÍA

1. Crockett D, Goudy S. L. Cleft lip and palate. *Facial Plast Surg Clin North Am.* 2014; 22 (4): 573 - 586.
2. Vyas RM, Warren SM. Unilateral Cleft repair. *Clin Plastic Surg.* 2014; 41 (2): 165-177.

- 3** Figueiredo DS, Bartolomeo FU, Romualdo CR, Palomo JM, Horta MC, Andrade I Jr, Oliveira DD. Dentoskeletal effects of 3 maxillary expanders in patients with clefts: A cone-beam computed tomography study. *Am J Orthod Dentofacial Orthop.* 2014; 146 (1): 73-81.
- 4.** Ramadan AA. Response of maxillary Retrusion cases to face mask treatment. *World J Orthod.* 2008; 9 (2): 29-34.
- 5.** Susami T, Okayasu M, Inokuchi T. Maxillary Protraction in Patients with Cleft Lip and Palate in Mixed Dentition: Cephalometric Evaluation After Completion of Growth. *Cleft Palate Craniofac J.* 2014; 51 (5): 514–524.
- 6.** Bing S, Losee J. The impact of cleft lip and palate repair on maxillofacial growth. *Int J Oral Sci.* 2015; 7 (1): 14 – 17.
- 7.** Zhen ZQ, Wu J, Chen RJ. Sagittal maxillary growth pattern in unilateral cleft lip and palate patients with unrepaired cleft palate. *J Craniofac Surg.* 2012; 23 (2): 491-493.
- 8.** Naqvi ZA, Shivalinga B, Ravi S, Munawwar SS. Effect of cleft lip palate repair on craniofacial growth. *J Orthodontic Sci.* 2015; 4 (3): 59–64.
- 9.** Jia H, Li W, Lin J. Maxillary protraction effects on anterior crossbites. *Angle Orthod.* 2008; 78 (4): 617-24.
- 10.** Dogan S. The effects of face mask therapy in cleft lip and palate patients. *Ann Maxillofac Surg.* 2012; 2 (2): 116-20.
- 11.** Fu Z, Lin Y, Ma L, Li W. Effects of maxillary protraction therapy on the pharyngeal airway in patients with repaired unilateral cleft lip and palate: A 3-dimensional computed tomographic study. *Am J Orthod Dentofacial Orthop.* 2016; 149 (5): 673-82.
- 12.** Ricketts RM. Cephalometric analysis and synthesis. *Angle Orthod.* 1961; 31 (3): 141-156.

