



MATERIAL DE CONSULTA INTERACTIVA DE ANATOMÍA ÓSEA Y RADIOGRÁFICA DEL COMPLEJO CRANEOFACIAL

Cepeda Y, Fonseca D, Garay L, Lara T, Reyes L.¹
Villamizar C.²
Sánchez F.³

Área: Educación. **Material Didáctico,** **Modalidad:** Desarrollo Tecnológico, **Categoría:** Pregrado.

RESUMEN

Objetivo: Diseñar un modelo de multimedia para la identificación de estructuras anatómicas y radiográficas del complejo craneofacial.

Métodos: El tipo de estudio es el Desarrollo tecnológico, cuyo objeto es la anatomía ósea y radiográfica en técnicas extraorales del complejo craneofacial y va dirigido a estudiantes y a profesionales de la salud y con la respectiva recolección de datos. Durante el proceso de desarrollo del material interactivo tipo multimedia, se definen las unidades temáticas, se realiza un video de radioprotección, usos y las técnicas extraorales donde se determinan la posición de cada una; en la anatomía ósea y radiográfica se identificaron las estructuras con su respectiva teoría y referencia bibliográfica. Presentación de imágenes con fotografías y movieclips de algunos huesos; posteriormente se tomaron radiografías y fotografías de las diferentes técnicas radiográficas extraorales. Por último se formuló una prueba evaluativa en cinco niveles de competencia para calibrar la teoría contenida en la multimedia.

Resultados: Material interactivo que contiene dos unidades temáticas las cuales son anatomía ósea y radiográfica del complejo craneofacial, y técnicas radiográficas extraorales. Nuestra multimedia comprende: En el diseño principal se tuvo en cuenta la teoría del color utilizada en diseño digital y que comprende a los colores RGB y los CMY como colores complementarios, de este modo se creó una paleta de colores que oscila entre los colores fríos primarios como los verdes y los azules dentro de la paleta principal con el fin de mostrar el aspecto tecnológico y radiográfico al que se refiere, y contrapunto los detalles con interés de ser resaltados se utilizan colores complementarios, como son los tonos comprendidos entre el magenta y el amarillo permitiendo que el usuario comprenda y observe sin dificultad los diferentes datos presentados. Se diseñó una prueba piloto para estudiantes de primero a décimo semestre y docentes del Colegio Odontológico Colombiano, con el fin de analizar las fortalezas y debilidades de este material de consulta interactivo tipo multimedia, con el objetivo de realizar las respectivas correcciones de este CD.

Conclusiones: El aprendizaje creativo hace participe al estudiante de su proceso de investigación crítica y problemática permitiendo una auto evaluación sobre sus conocimientos.

Palabras claves: Anatomía Ósea, Radiografías Extraorales, Cráneo Facial, Consulta Interactiva, Técnicas, Usos Educación, Aprendizaje, Enseñanza, Tecnología.

ABSTRAC

Objective: To design a multimedia model for the identification of anatomical structures and radiographies of the complex craneofacial.

Methods: Study type is the technological Development whose object is the bony anatomy and radiographic in technical extraorales of the complex craniofacial and he/she goes directed to students, group of professionals of the Health and with the respective gathering of data. During the process of development of our material interactive type multimedia, they are defined the thematic units, one carries out a radioprotection video, uses and the technical extraorales where they are determined the position of each one; in the bony anatomy and radiography the structures were identified with their respective theory and bibliographical reference. Presentation of images with pictures and movie clips of some bones. Later on they were taken x-rays and pictures of the different technical radiographic extraorales. For I finish you formulates a test in five competition levels to gauge the theory contained in the multimedia.

Results: Interactive material that contains two thematic units which are bony anatomy and radiographic of the complex skull facial, and technical radiographies extraorales. Our multimedia understands: In the main design one kept in mind the theory of the color used in digital design and that he/she understands to the colors RGB and the CMY like complementary colors, this way one believes a palette of colors that it oscillates among the primary cold colors as the greens and the blues inside the main palette with the purpose of showing the technological aspect and radiographic to which refers, and counterpoint the details with interest of being stood out complementary colors are used, like they are the tones understood between the magenta and the yellow allowing the user to understand and observe without difficulty the different presented data. You designs a test pilot for students of first to tenth semester and educational of the Colegio Odontologico Colombiano, with the purpose of analyzing the strengths and weaknesses of this material of consultation interactive type multimedia, with the objective of carrying out the respective corrections of this CD.

Conclusions: The creative learning makes it participates to the student of its investigation process it criticizes and problem allowing a car evaluation on its knowledge.

Key words: Bony anatomy, you X-ray Extraorales, Facial Skull, Consults Interactive, Technical, Uses Education, Learning, Teaching, Technology.

¹. Estudiantes Segundo semestre 2005.

². Odontologo Especialista Patología oral, Implantología y Radiología oral

³. Odontólogo, Especialista en Docencia Universitaria

INTRODUCCION

El presente proyecto de grado fue realizado con el fin de iniciar la recopilación de la anatomía ósea y radiográfica vistas en las diferentes técnicas extraorales del complejo craneofacial, para así lograr un conocimiento mas profundo acerca de estas áreas básicas de la odontología.

Es por esto que es de gran importancia el diseño de un material de consulta interactiva que les permita diferenciar las técnicas extraorales del complejo craneofacial, con el fin de que el alumno identifique las estructuras vistas en cada radiografía, este estudio facilitara el proceso de enseñanza-aprendizaje de la anatomía ósea y radiográfica. De acuerdo con lo anterior se plantea el siguiente problema ¿Un material de consulta interactiva favorecerá la identificación de estructuras anatómicas y radiográficas del complejo craneofacial?

La enseñanza virtual ayuda al estudiante permitiéndole tener una visión mas clara y objetiva sobre un tema de investigación. La multimedia es una clase de sistema educativo de comunicación que crea, almacena, transmite y recupera la información textual, grafica, visual y auditiva.

El beneficio de este material permite la motivación a la investigación y a la solución de problemáticas para mejorar las diferencias que se presentan en el énfasis de estas dos áreas importantes de la odontología.

El diseño de un material de consulta interactivo tipo multimedia permite las relaciones entre la mente y los aspectos de la realidad, que produzca conocimiento en varios grados de comprensión de lo que existe y por lo tanto la productividad y la optimización del proceso de aprendizaje de los estudiantes.

El propósito es el de diseñar un modelo de multimedia para la identificación de estructuras anatómicas y radiográficas del complejo craneofacial.

Durante el proceso de desarrollo de nuestro material interactivo tipo multimedia, se definen las unidades temáticas, se recopilo información entre 1978-2004, se realizo un video de Radioprotección, usos y las técnicas extraorales donde se determinan la posición de cada una; en la anatomía ósea y radiográfica se identificaron las estructuras con su respectiva teoría y referencia bibliografica presentes en cada técnica; presentación de imágenes con fotografías y videos en 2D, 3D de algunos huesos. Se tomaron tres pacientes de género femenino de las razas

mongoloide, caucazoide y negroide entre un rango de edad de los 21-23 años, dando a conocer los objetivos del estudio para conseguir su aprobación mediante un consentimiento informado; posteriormente se les tomaron radiografías y fotografías de las diferentes técnicas radiográficas extraorales.

Por ultimo se formulo un test evaluativo en cinco niveles de competencia para calibrar la teoría contenida en la multimedia.

MATERIALES Y METODOS:

El tipo de estudio es el Desarrollo tecnológico, cuyo objeto es la anatomía ósea y radiográfica en técnicas extraorales del complejo craneofacial y va dirigido a estudiantes, grupo de docentes del Colegio Odontológico Colombiano y con la respectiva recolección de datos.

Recolección de información actualizada, entre 1978-2004, se definen las unidades temáticas.

Desarrollo de guiones de trabajo y contenido teórico.

Recolección de materiales óseos, fotos, gráficos, desarticulación de cráneos, (mediante un proceso donde se dejaron con agua, frijol y garbanzo durante 3 días, para las estructuras mas pequeñas se utilizo unas fresas de diamante punto de contacto), suministrados por la universidad, fotografías del material, video, y test evaluativo.

Toma de radiografías extraorales y video de cada técnica, en el centro Radiológico Oral, ubicado en chapinero en la Kr.17 N.60-41 piso 3. Se tomaron tres pacientes de género femenino de las razas mongoloide, caucazoide y negroide entre un rango de edad de los 21-23 años, dando a conocer los objetivos del estudio para conseguir su aprobación mediante un consentimiento informado; posteriormente se les tomaron radiografías y fotografías de las diferentes técnicas radiográficas extraorales.

Parámetros de Diseño de Multimedia Interactiva

Luz, Color

Para el diseño principal de esta multimedia se tuvo en cuenta la teoría del color utilizada en diseño digital y que comprende a los colores RGB (rojo verde y azul) como colores primarios y los CMY (cyan, magenta y amarillo) como colores complementarios, de este modo se creo una paleta de colores que oscila entre los colores fríos primarios como los verdes y los azules dentro de la paleta principal con el fin de mostrar el aspecto tecnológico y radiográfico al que se refiere, y como contrapunto los detalles con interés de ser resaltados se utilizan colores complementarios, como

son los tonos comprendidos entre el magenta y el amarillo permitiendo que el usuario comprenda y observe sin dificultad los diferentes datos presentados.

Formas y texturas

Formas sólidas y básicas de tendencia minimalista en su composición, rectangulares de tendencia horizontal dentro de las estructuras de composición principal y circulares en los botones de enlace para generar atención y contraste frente a las formas base. De igual manera la fuente y tamaño de los textos presentan solidez y fácil lectura para el usuario.

Imagen en movimiento

Adicionalmente a esto los colores se presentan con transparencias de tonos intensos sobre negro que permiten crear el efecto de luminosidad y de fluido movimiento rítmico a través de las diferentes escenas, logrando efectos visuales con el fin de que generen en el usuario la sensación de estar navegando a través de una red tecnológica de fácil acceso.

Interactividad

El documento presenta una estructura sencilla comprensión y manipulación, donde existen además instrucciones precisas donde son requeridas, en especial en la prueba de conocimiento donde se desarrollo un personaje que acompaña y motiva al usuario a través de la prueba con el fin de generar una mayor identificación del usuario frente al producto y hacer mas sencilla la navegación, dicho personaje esta compuesto de las principales estructuras óseas del cráneo con transparencias de colores azules semejando los colores que se aprecian en las radiografías.

Correcciones necesarias consultada por expertos, evaluación del demo de multimedia interactiva. Prueba piloto. Este CD-ROM se presenta a odontólogos, estudiantes y especialistas, con el objetivo de encontrar errores de diseño y trabajo.

Elaboración final y entrega del documento.

RESULTADOS:

Material interactivo que contiene dos unidades temáticas las cuales son anatomía ósea y radiográfica del complejo cráneo facial, y técnicas radiográficas extraorales.

Nuestra multimedia comprende: Para el diseño principal de esta multimedia se tuvo en cuenta la teoría del color utilizada en diseño digital y que comprende a los colores RGB (rojo verde y azul) como colores primarios y los CMY (cyan, magenta y amarillo) como colores complementarios, de este modo se creo una paleta de colores que oscila entre los colores fríos primarios como los verdes y

los azules dentro de la paleta principal con el fin de mostrar el aspecto tecnológico y radiográfico al que se refiere, y contrapunto los detalles con interés de ser resaltados se utilizan colores complementarios, como son los tonos comprendidos entre el magenta y el amarillo permitiendo que el usuario comprenda y observe sin dificultad los diferentes datos presentados.

Programas

Para la ejecución del proyecto multimedia, se utilizaron los siguientes programas:

Macromedia Flash MX 2004 Professional: Animación 2d, creación de gráficos

Macromedia Director: Aplicación de interactividad para multimedia

Adobe Photoshop 6.0: retoque fotográfico, creación de fondos y texturas

Adobe Image Ready: aplicación para funciones graficas avanzadas

Final Cut Pro: editor de audio y video

Protools: Edición Sonora

Técnicas Extraorales, Radioprotección Y Estructuras Anatomicas Y Radiograficas Del Complejo Craneofacial:

Pacientes de género femenino entre las edades de 21-23 años, de las diferentes tipos de razas:



Mongoloide



Caucazoide



Negroide

Posiciones de cada técnica radiográfica:



Anteroposterior



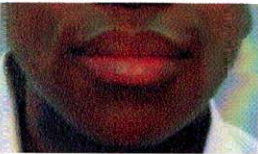
Submentovertex O Basal



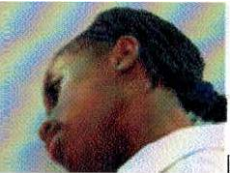Perfil y Posteroanterior



Waters



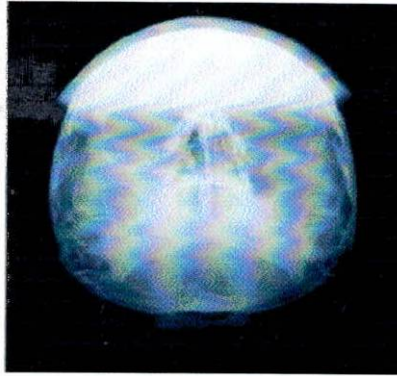
Panorámica



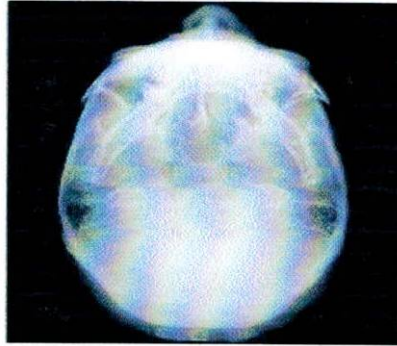
Lateral Angulo Mandíbula



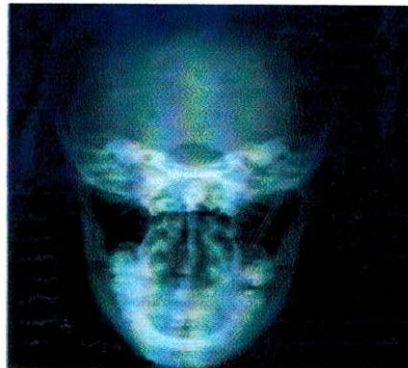
Towne



Waters

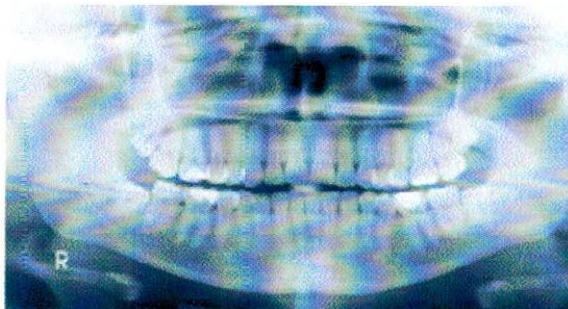


Submentovertex

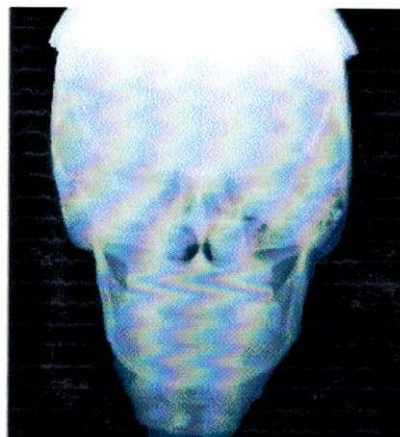


Towne

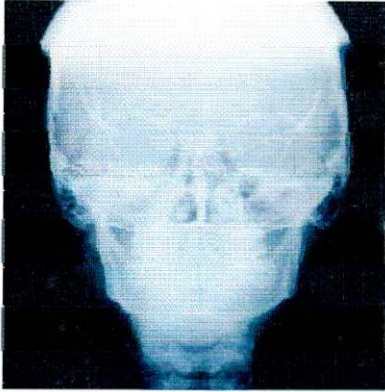
Técnicas radiográficas:



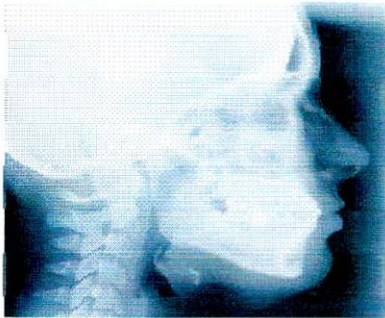Radiografía Panorámica



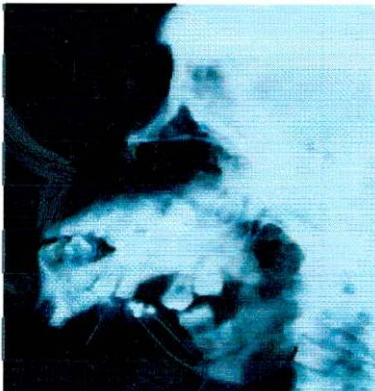Posteroanterior



Anteroposterior

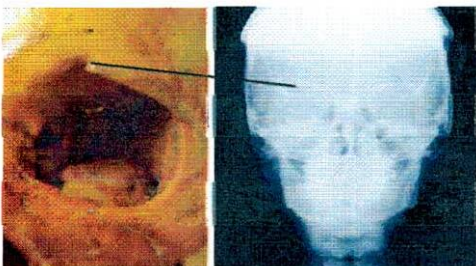


Perfil



Lateral oblicua


Recolección de huesos desarticulados donde por cada estructura radiográfica se muestra la estructura anatómica y su correspondiente teoría:



TECHO DE LA CAVIDAD ORBITARIA: Formada por la porción orbitaria del hueso frontal y las alas menores del esfenoides. (BERKOVITIS, 1995)

Por ultimo se diseño un video con las técnicas y la radio protección. Se evalúan a los alumnos mediante un Test. interactivo.

Se diseño una prueba piloto para estudiantes de primero a décimo semestre y docentes del Colegio Odontológico Colombiano, con el fin de analizar las fortalezas y debilidades de este material de consulta interactivo tipo multimedia, con el objetivo de realizar las respectivas correcciones de este CD. Donde se determino que las temáticas utilizadas en este CD-ROM presentó claridad de la información del contexto de la multimedia interactiva. Se encontraron dentro de los resultados un notable interés por este proyecto ya que fue de gran impacto para estudiantes y docentes del Colegio Odontológico Colombiano y dentro la evaluación general del programa encontramos que un 80% de los participantes de esta presentación aceptó la tesis como una herramienta de gran importancia para estas dos áreas básicas de la odontología.



CONCLUSIONES Y RECOMENDACIONES:

1. Permite al estudiante una autoevaluación de sus conocimientos adquiridos a través de la multimedia.
2. Es un material que favorece al estudiante y a los profesionales el estudio de la anatomía ósea y radiográfica del complejo craneofacial de una forma didáctica.
3. Motiva al estudiante permitiéndole explorar y profundizar lo aprendido sobre estas dos áreas básicas.
4. Es una herramienta que ofrece textos, gráficos, imágenes y sonidos creando en el estudiante un interés sobre lo aprendido.

REFERENCIAS:

1. APPLE. [HTTP:// vos-SLD. So/revista/ems/vol9-1-195/ems03195](http://vos-SLD.Sociedad/ems/vol9-1-195/ems03195)
2. Atlas en color y texto de anatomía oral histología y embriología, 2 edición, editorial Mosby/Doyma Libros, 1995 Madrid España. Pag. 387
3. BARAHONA, GERMAN. Manual Anatomía Humana, con énfasis en cabeza y cuello. Santa fe de Bogotá. 2001.

4. BERKOVITIS. Segunda edición (BKB). Editorial Iberoamericana. Año 1995. Anatomía oral, histología y embriología.
5. CADENA, DARIO. Manual de anatomía humana. Editorial Celsus. Tercera edición. 1992. Pag. 324-328.
6. Diccionario Mosby medicina, enfermería y ciencia de la salud, 2000 edición es español, edición Harcourt España S.A Alvarez mendizabal, 3,2 28008 Madrid España. Pag. 550
7. Dorland diccionario enciclopédico ilustrado de medicina ,vigésima octava edición McGraw Hill interamericana España 1997 volumen 1. Pag. 322
8. DORLAND. Diccionario enciclopédico ilustrado de medicina volumen 2. Editorial interamericana McGraw Hill. 1995. Manuel Ferrero, Madrid España, pag.60
9. FEHRENBACH, MARGARET J, RDH, MS. Anatomía ilustrada de cabeza y cuello. Editorial Mac-Graw Hill. México. 1997. Pag. 74-75
10. GIBILISCO, STAINE. Diagnostico en odontología panorámica. Primera edición en español. Buenos aires. 1978. Diagnostico en odontología.
11. GOAZ, PAUL WHITE. Editorial Mosby. Madrid 1995. 617.6075.661E/GG11. U. Javeriana. Radiología oral. Principios e interpretación.
12. GOAZ, PAUL WHITE. Editorial Mosby. Madrid 1995. Anatomía oral.
13. H. ROUVIERE A. DELMAS. EDICIÓN 10. MASSON, S.A. 1999. Anatomía descriptiva y topografica y funcional.
14. HARING-LIND. MacGraw-Hill Interamericana. 1995. Radiología dental principios y técnicas.
15. http://www.bvs.sld.cu/revistas/ems/vol_9-1-95/ems_03/95.htm
16. HUERGO. HTP:// vos-SLD. So/revista/ems/vol9-1-195/ems03195
17. J. WEIRY P.H, ABRAHAMS. Primera edición. editorial Copyright Mosby División de Times Mirrow. España S.A 1993 pag. 11-37. Atlas de imágenes de anatomía humana cabeza, cuello y cerebro
18. JACKSON. HTP:// vos-SLD. So/revista/ems/vol9-1-195/ems03195
19. KAPLUN,EA GABRIEL. HTP:// vos-SLD. So/revista/ems/vol9-1-195/ems03195
20. LATAJET- RUIZ LIARD. Segunda edición. volumen 1. Editorial panamericana S.A pag. 67-100. 1989. Anatomía Humana.
21. MEDINA ROMANIA, JUAN ANTONIO. *Especialista en informática educativa. Febrero de 2004.* www.monografias.com/trabajos20/multimedia-en-aprendizaje/multimedia-en-aprendizaje.html-94h-19-act-2005.
22. MOSBY- DOYMA. 1995. Edición en español S.A. Iberoamericana. Bases anatómicas de diagnostico por imágenes.
23. MOSBY. Diccionario de medicina. Editorial Océano. 2001
24. SALAS PEREA, RAMÓN Y ZULUETA ARDANZA, PLÁCIDO. HTP:// vos-SLD. So/revista/ems/vol9-1-195/ems03195
25. SALINAS, JESUS. *U de las islas Baleares. Multimedia en los procesos de enseñanza-aprendizaje. Elementos de discusión. 2004* www.vib.es/depart-gte/multimedia.html-47.
26. SANIN, GUILLERMO, SANIN, MAURICIO. Edición 4. Interamericana Mac Graw Hill. México. 1996. Anatomía radiologica.
27. STALIBESANO, JOCHEN. Atlas de anatomía humana Sobotta. Volumen 1. Edición 19, Editorial Medicina panorámica, pag. 4-92. 1998. Madrid. Atlas de anatomía humana, Sobotta.
28. VELAYOS, LUIS JOSE. Anatomía de la cabeza. Editorial panamericana Madrid España 1994. Pag. 41
29. WHEELER. 7 edición. Anatomía Dental, Fisiología y Oclusión. 1999
30. www.Vib.es/depart-gte/multimedia.html.

E. mail. Investigadores:

yulietheceda@hotmail.com
dianap_fonbe@hotmail.com
Ligia_esperanza@hotmail.com
tata4649@hotmail.com
tibu_reyes@hotmail.com