00651

ELABORACION DE UN OBTURADOR EN PACIENTE QUE PRESENTO DISPLASIA FIBROSA. CASO CLINICO

ELIANA ACEVEDO CASTRO
BARLIS J. CUENCA PINEDA
ALCIRA FIGUEREDO RUBIANO
YENNY ROJAS CEPEDA
NATALIA VIVAS RODRIGUEZ

Director
JORGE PARDO ABISAMBRA
Odontólogo Especialista en Rehabilitación Oral y Maxilofacial

Asesor Metodológico
MARIA ALEJANDRA GONZALES BERNAL
Odontóloga Maestría en Administración de Salud

COLEGIO UNIVERSITARIO COLOMBIANO
COLEGIO ODONTOLOGICO COLOMBIANO
SANTAFE DE BOGOTA, D.C.
1998

ELABORACION DE UN OBTURADOR EN PACIENTE QUE PRESENTO DISPLASIA FIBROSA. CASO CLINICO

ELIANA ACEVEDO CASTRO
BARLIS J. CUENCA PINEDA
ALCIRA FIGUEREDO RUBIANO
YENNY ROJAS CEPEDA
NATALIA VIVAS RODRIGUEZ

Trabajo de grado presentado como requisito parcial para optar el título de Odontólogo

Director
JORGE PARDO ABISAMBRA
Odontólogo especialista en Rehabilitación Oral y Maxilofacial

Asesor Metodológico
MARIA ALEJANDRA GONZALES BERNAL
Odontóloga Maestría en Administración de Salud

COLEGIO UNIVERSITARIO COLOMBIANO
COLEGIO ODONTOLOGICO COLOMBIANO
SANTAFE DE BOGOTA D.C.
1998

TABLA DE CONTENIDO

		Pag.
INTRODUCCION		
1.	ASPECTOS TEORICO CIENTIFICOS	3
1.1	Problema	3
1.2	Marco Teórico	3
1.2.1	Displasia Fibrosa	3
1.2.2	Definición de Obturadores	4
1.2.3	Tipos de Obturadores	5
1.2.3.1	Obturador Quirúrgico Inmediato	5
1.2.3.2	Obturador Posquirúrgico Provisional o Intermedio	5
1.2.3.3	Obturador Posquirúrgico Definitivo	6
1.2.4	Clasificación de los pacientes con maxilectomía	6
1.2.4.1	Clase I	6
1.2.4.2	Clase II	6
1.2.4.3	Clase III	7
1.2.4.4	Clase IV	7
1.2.4.5	Clase V	7
1.2.4.6	Clase VI	7
1.2.5	Principios básicos para el diseño de obturador	7
1.2.5.1	Diseño Clase I	8
1.2.5.2	Diseño Clase II	9
1.2.5.3	Diseño Clase III	9
1.2.5.4	Diseño Clase IV	9
1.2.5.5	Diseño Clase V	10

1.2.5.6 Diseño Clase VI 10
2. METODO 10
2.1 Tipo de Estudio 10
3. RESULTADOS 10
3.1 Historia Clínica 10
3.1.1 Datos del Paciente 10
3.1.2 Anamnesis 11
3.1.3 Hallazgos Clínicos 11
3.1.4 Hallazgos Radiográficos 11
3.1.5 Diagnóstico 11
3.1.6 Plan de Tratamiento 11
3.1.6.1 Tratamiento quirúrgico 11
3.6.1.2 Tratamiento Prostodóntico 11
4. CONCLUSIONES 22
BIBLIOGRAFIA 23

LISTA ESPECIAL

	Pag.
ANEXO 1 " Clase I de Aramany"	13
ANEXO 2 " Clase II de Aramany"	13
ANEXO 3 " Clase III de Aramany"	14
ANEXO 4 " Clase IV de Aramany"	14
ANEXO 5 " Clase V de Aramany"	15
ANEXO 6 " Clase VI de Aramany"	15
ANEXO 7 " Diseño 1 Clase I de Aramany"	16
ANEXO 8 " Diseño 2 Clase I de Aramany"	16
ANEXO 9 "Diseño 1 Clase II de Aramany"	17
ANEXO 10 "Diseño 2 Clase II de Aramany"	17
ANEXO 11 "Diseño 1 Clase III de Aramany"	18
ANEXO 12 "Diseño 2 Clase III de Aramany"	18
ANEXO 13 "Diseño 1 Clase IV de Aramany"	19
ANEXO 14 "Diseño 2 Clase IV de Aramany"	19
ANEXO 15 "Diseño 1 Clase V de Aramany"	20
ANEXO 16 "Diseño 2 Clase V de Aramany"	20
ANEXO 17 "Diseño 1 Clase VI de Aramany"	21
ANEXO 18 "Diseño 2 Clase VI de Aramany"	21

INTRODUCCION

Dentro de los diferentes procedimientos a que se ven sometidos los pacientes de los servicios de odontología, se encuentran aquellos pacientes que han sufrido una gran pérdida de tejidos óseos y dentales, ya sea, por trauma o por procedimientos quirúrgicos debido a patologías tanto benignas como malignas que conllevan una disminución en la función al igual que el autoestima de este, viéndose afectados tanto su desempeño a nivel funcional, como su interrelación personal con otras personas. El tratamiento protésico de los defectos adquiridos es cada vez más complejo y refinado debido a los avances en la medicina quirúrgica, física y de rehabilitación. El aumento en la longevidad de vida con mayores exigencias para mejorar la calidad de la misma crea nuevos desafíos que el rehabilitador debe enfrentar.

El presente estudio tiene como propósito dar a conocer la elaboración de un obturador, para lograr la rehabilitación adecuada de un paciente que presentó Displasia Fibrosa en el maxilar superior.

El objeto es el de mostrar al profesional y a los estudiantes, el compromiso que se adquiere al atender un paciente, que ha sido sometido a diferentes procedimientos quirúrgicos, al igual que tener en cuenta todas las indicaciones y contraindicaciones para realizar un plan de tratamiento integral y coordinado entre las diferentes ramas de la odontología para brindar la restauración más adecuada logrando así la función y satisfacción total del paciente.

En la práctica odontológica es de vital importancia la interconsulta con otras ramas de las ciencias médicas para obtener diferentes puntos de vista que nos permitan establecer un adecuado plan de tratamiento. Es primordial el obtener una historia clínica completa del

paciente a tratar con el médico o la institución involucrados, para así acumular toda la información diagnóstica posible y poder establecer un diagnóstico y un plan de tratamiento terapéutico completo. Así mismo, el paciente debe contar con toda la información necesaria sobre las muchas variables que modifican el curso del tratamiento y que pudieran poner en riesgo el éxito del tratamiento ideal, y que varias veces quedan por fuera del control del terapeuta.

Se espera que este reporte, le colabore a la profesión, no sólo dando a conocer un caso clínico, sino también las bases teóricas para lograr un mejor desempeño en nuestra profesión, teniendo en cuenta nuestras capacidades y limitaciones.



1. ASPECTOS TEORICO - CIENTIFICOS

1.1 Problema

Ante la falta de información real para la rehabilitación integral de pacientes con cáncer en cavidad oral y el crecimiento factorial de esta patología dentro de la población colombiana, se ha visto la necesidad de fundamentar los conocimientos en ésta área. La presencia cada día mayor en los consultorios odontológicos de pacientes con secuelas tanto de trauma como posquirúrgicos crean el requerimento especial en este campo ; motivo por el cual se realiza este trabajo al igual que se describe el tratamiento de un paciente de estas características.

1.2 Marco Teórico

1.2.1 Displasia Fibrosa :

La Displasia Fibrosa está considerada como una de las enfermedades más confusas de hueso, así como de las más comunes y consiste en la sustitución de hueso por un tejido fibroso de tipo benigno. Se han descrito tres tipos de displasia fibrosa que son la monostótica, la poliostótica y la poliostótica asociada a manchas cutáneas. La monostótica afecta un solo hueso, y se inicia en la infancia pero suele ser detectada en niños mayores o adultos jovenes. La poliostótica afecta un número variable de huesos, aunque la mayor parte del esqueleto es normal. La poliostótica asociada a manchas cutáneas consiste en manchas de color café con leche, predomina en el sexo femenino y está asociada a diferentes trastornos endocrinos, también se denomina Síndrome de Albright.

-Etiología : Las causas de esta enfermedad son de origen desconocido o idiopático, causando gran controversia por el hecho de tener múltiples diagnósticos diferenciales con entidades de carácter similar tanto clínicas como radiográficas.

-Características Clínicas : La displasia fibrosa puede ser sintomática o asintomática, caracterizándose por presentar deformidad de contorno, y fracturas patológicas de acuerdo al tiempo y evolución en el momento del diagnóstico.

-Características Radiológicas : Esta enfermedad se muestra radiográficamente por presencia de áreas radiolúcidas bien circunscritas, aspecto definido como de vidrio esmerilado, con carácter expansivo a medida que va avanzando.

-Características Histológicas : La displasia fibrosa es una lesión en la cual la masa ósea es reemplazada por fibroblastos y colágeno lo que da como resultado un trabeculado óseo irregular al ser observado bajo el microscopio de luz.

-Pronóstico : el pronóstico de la displasia fibrosa es favorable, ya que no involucra la vida del paciente a menos que este sea sometido a radioterapia, ya que puede causar una malignización de la entidad. Estos pacientes presentan generalmente complicaciones de tipo sicológico y funcional debido a la deformidad presente como a las secuelas producidos por su tratamiento quirúrgico.

-Tratamiento : Generalmente el tipo de tratamiento es quirúrgico realizando una eliminación completa de la patología, lo que produce secuelas como la ausencia total de tejido en la zona. En pacientes con displasia fibrosa en cavidad oral se generan comunicaciones a nivel oronasal y sinusal, siendo necesario e imperativo su corrección con aparatos protésicos para devolverle al paciente su funcionalidad a nivel fonatorio y masticatorio. Ya que las personas con defectos maxilares adquiridos, tratadas con aparatos presentan longevidad protética variable debido a factores cambiantes que modifican el fundamento hístico que apoyan anatómica y fisiológicamente a los dispositivos. La capacidad del servicio prostodóntico es impredecible lo que lleva que a menudo estén indicados prótesis múltiples y aparatos secuenciales interrelacionados para poder rehabilitar con eficacia a las personas con defectos maxilares adquiridos.

1.2.2 Definición de Obturador

De acuerdo al glosario de términos prostodónticos de 1.992, la definición de obturador es la siguiente : "Prótesis utilizada para cerrar una apertura tisular congénita o adquirida,

principalmente del paladar duro y/o estructuras alveolares contiguas. La restauración Protética incluye un obturador quirúrgico, un obturador intermedio y un obturador definitivo.

1.2.3 Tipos de obturadores

Encontramos tres tipos de obturadores , un obturador quirúrgico inmediato, un obturador posquirúrgico intermedio y un obturador posquirúrgico definitivo.

1.2.3.1 Obturador quirúrgico inmediato

Prótesis fabricada a partir de impresiones preliminares a la cirugía. Esta debe ser colocada inmediatamente terminado el acto quirúrgico, con cierto tipo de modificaciones realizadas momentos antes de colocarla para así lograr un ajuste preciso utilizando revestimentos como acondicionadores de tejido blando. Este tipo de prótesis es eficaz para proporcionar un paladar artificial que separe las cavidades bucal y nasal y en consecuencia el paciente puede ingerir alimentos vía oral y eliminar lo más pronto posible la vía parenteral y los tubos nasogástricos. El contacto de la prótesis contra las regiones en los cuales se ha colocado injertos cutáneos favorecerá la cicatrización de esta, al igual que la filtración de sangre y hematomas , reduce el riesgo de infecciones y garantiza una cicatrización sin complicaciones, reduciendo el tiempo de estadía en el hospital. Restaura de inmediato la fonación normal al igual que la actitud moral y siquiatrica del paciente ya que percibe que la experiencia quirúrgica no causa impedimentos permanentes haciendo así que el paciente acepte más rápido su condición actual y esté atento a la evolución de su tratamiento.

1.2.3.2 Obturador quirúrgico intermedio :

Se realiza aproximadamente después de tres meses luego de la cirugía y una vez está finalizada la cicatrización inicial, al igual que los cambios de forma de los tejidos al rededor del defecto, la prótesis inicial no proporciona la misma funcionalidad inicial.

Este momento es ideal para tomar nuevas impresiones y realizar la fabricación de un obturador con un diseño sencillo al cual se le puede incluir la colocación de dientes ausentes. Este aparato proporciona los mismos beneficios que el inicial, pero restituye con mayor eficacia la función masticatoria, al igual que provee de mayor confort y confianza al paciente.

1.2.3.3 Obturador posquirúrgico definitivo :

Se fabrica una vez ha terminado el periodo de cicatrización completa y en el cual no existe ninguna recurrencia de la patología inicial, al igual que terminado el proceso de radioterapia en caso de que el paciente lo requiera, se construye este aditamento de carácter definitivo ; en la que se restaura la salud óptima de los dientes soportes y del arco mandibular opuesto. Los dientes soportes superiores pueden requerir coronas y ferulización de estas. En ocasiones el diseño protético abarca armazones metálicos colados para lograr resistencia y disminución del volumen. Las extensiones protéticas pueden ser huecas para reducir el peso ; así como a veces está indicados materiales recilentes con el fin de fijar socavaduras hísticas para los hemimaxilares edéntulos.

1.2.4 Clasificación de los pacientes con maxilectomía :

Para discutir el diseño de la estructura metálica para pacientes con maxilectomía de una manera sistémica, se propone la clasificación de Aramany, esta clasificación se divide en seis grupos diferentes basados en la relación del área del defecto con los diferentes remanentes y son las siguientes : Clase I,II,III,IV,V y VI.

1.2.4.1 Clase I

La resección en este grupo se realizó a lo largo de la línea media del maxilar ; los dientes se mantienen a un lado del arco. Este es el defecto de maxilar más frecuente y la mayoría de los pacientes se encuentran en esta categoría. (Anexo 1).

1.2.4.2 Clase II

El defecto en este grupo es unilateral, manteniéndose los dientes anteriores del lado contralateral. El diseño recomendado es similar al diseño de una prótesis parcial removible clase II de Kennedy, en el cual la retención indirecta minimiza la posibilidad del movimiento de la prótesis con la fuerza de gravedad. Este tipo de resección quirúrgica es más favorable que la maxilectomía clásica descrita en los textos de cirugía, cabeza y cuello. La consulta pre-quirúrgica con cirujanos ha modificado su método quirúrgico, con el objeto de preservar la dentición del lado contralateral. El

incisivo central y algunas veces todos los dientes anteriores hasta el canino o los premolares se mantienen. (Anexo 2.)

1.2.4.3 Clase III

El defecto palatino tiene lugar en la porción central del paladar duro y puede involucrar parte del paladar blando , la cirugía no involucra los dientes remanentes. El diseño para estos pacientes es simple, ya que pueden planearse efectivamente la retención, estabilidad y reprocidad. (Anexo 3)

1.2.4.4 Clase IV

El defecto traspasa la línea media e involucra ambos lados del maxilar. Hay pocos dientes remanentes que quedan en línea recta y pueden crear un problema de diseño único similar al diseño unilateral de las prótesis parciales removibles convencionales. (Anexo 4)

1.2.4.5 Clase V

El defecto quirúrgico en esta situación es bilateral y posterior a los dientes remanentes . Puede requerirse estabilización labial y es recomendable colocar tablillas remanentes. (Anexo 5)

1.2.4.6 Clase VI

Es raro tener un defecto maxilar adquirido anterior a los dientes remanentes . Estos aparecen con mayor frecuencia por trauma o por defectos congénitos que por una intervención quirúrgica planeada. En esta clase, la estabilidad se deriva de un sistema de barras que proporcionarán una mejor distribución del soporte y retención de los dientes separados remanentes. (Anexo 6)

1.2.5 Principios básicos para el diseño de un obturador

Los retenedores son probablemente los componentes más importantes que contribuyen al éxito de la prótesis obturadora. Los retenedores diseñados adecuadamente reducen el stress transmitido a los dientes remanentes mientras retienen el obturador en su lugar. Es esencial que los principios básicos del diseño sean respetados . Estos principios son : Localización pasiva, Retención, estabilización, cercamiento, soporte y movimiento

1- La localización pasiva se da por los brazos del gancho, estos deben ser pasivos hasta activarse con el stress funcional.

2- La Retención debe ser la mínima necesaria para mantener el obturador en su lugar sin que la aplicación de la fuerza externa deba aumentar.

3- La Estabilización es un componente de apoyo que debe oponerse a cada retenedor.

4- El Cercamiento es el gancho que debe cubrir más de 180 grados de la circunferencia del diente ya sea de manera continua o interrumpida.

5- El Soporte es la suspención que debe proporcionarse de tal manera que el movimiento hacia los tejidos que pueden maltratar la encía o de los dientes remanentes pueda prevenirse.

6- El Movimiento debe acomodarse a las menores cantidades de movimiento sin transmitir torque a los dientes remanentes.

Los componentes de estabilización y de retención directa deben posicionarse estratégicamente para retardar el movimiento de la porción de la extensión nasal de su posición terminal. Esto reducirá el stress al cual están expuestos los dientes remanentes.

Los diseños de los obturadores se clasifican en diseño clase I, clase II, clase III, clase IV, clase V y clase VI :

1.2.5.1 Diseño Clase I

En la resección de maxilectomía clásica la dentición y el hueso alveolar se remueven a lo largo de la línea media ; la preservación del hueso alveolar adyacente a los dientes que se encuentran alrededor del defecto ha sido descrito por Desjardins. El diseño puede ser lineal o tripoidal y deben ferulizarse dos o tres dientes anteriores cuando sea posible ya que el soporte se deriva del incisivo central y del diente remanente más posterior ; si el arco dental es curvo, el principio de la retención indirecta efectiva se utiliza por medio de la colocación de un apoyo en el canino o en la superficie distal del premolar en el diseño tripoidal .

La retención directa se obtiene de la superficie labial de los dientes anteriores con un diseño de bisagra o de una barra I en la superficie bucal de los molares y el brazo se localiza palatinamente ;

si los dientes anteriores no se incluyen en el diseño, se recomienda un diseño lineal. Un sistema de estabilización y retención diagonalmente opuesto puede utilizarse en estos casos. El soporte se localiza de manera lineal y la retención se localiza sobre las superficies bucales de los premolares y las superficies palatinas de los molares. Los componentes se colocan sobre las superficies de los premolares y las superficies bucales de los molares. (Anexo 7 y 8)

1.2.5.2 Diseño Clase II

En esta clasificación se mantiene la premaxila del lado del defecto ; el diseño bilateral es similar al de una prótesis parcial removible clase II de Kennedy, y es permisible la ferulización de los dos dientes adyacentes al defecto.

El soporte primario se coloca en el diente más cercano al defecto así como en el molar más posterior del lado opuesto ; se posiciona un retenedor indirecto lo más perpendicular posible a la línea de fulcro y los planos guía se localizan proximalmente en la superficie distal de los molares. La retención en todos los dientes remanentes se localiza en las superficies bucales y los componentes se colocan en las superficies palatinas. (Anexo 9 y 10)

1.2.5.3 Diseño Clase III

El defecto está localizado en la porción central del paladar y se preserva toda la dentición, este diseño se basa en configuradores cuadrilaterales, donde el soporte es distribuido ampliamente sobre ambos premolares , molares y la retención se deriva de las superficies bucales y la estabilización de las superficies palatinas. (Anexo 11 y 12)

1.2.5.4 Diseño Clase IV

El defecto incluye la premaxila del lado no quirúrgico ; el diseño es lineal ; su soporte se localiza en el centro de todos los dientes remanentes ; la retención está localizada mesialmente sobre los premolares y palatinamente sobre los molares y los componentes estabilizadores son Palatinos sobre los premolares y bucales sobre los molares. (Anexo 13 y 14)

1.2.5.5 Diseño Clase V

Los dientes anteriores son preservados y los dientes posteriores, paladar duro y porciones de paladar blando son eliminados, se sugiere la ferulización de por lo menos dos dientes terminales remanentes en cada lado ; se colocan bilateralmente ganchos en barra I en la superficie bucal del diente mas distal y la estabilización y el soporte están localizados en las superficies palatinas ; esto es básicamente una configuración tripoidal. Una prótesis de bisagra es una alternativa viable para estos pacientes (Anexo 15 y 16)

1.2.5.6 Diseño Clase VI

Los defectos palatinos anteriores es la clase menos frecuente y son causados por trauma más que por una cirugía. En tales defectos se ferulizan dos dientes anteriores bilateralmente y se conectan a una barra transversal ; puede usarse un atache sin elaborar una estructura metálica parcial, y si el defecto es grande, o si los dientes remanentes no están en óptimas condiciones se sigue un diseño de configuración cuadrilátera. (Anexo 17 y 18)

2. METODO

2.1 Tipo de Estudio : Caso clínico

3. RESULTADOS

3.1 Historia clínica

3.1.1 Datos del paciente

Paciente de sexo masculino de 35 años de edad, caucásico, delgado, de estatura media que asiste frecuentemente a control médico y odontológico.

3.1.2 Anamnesis

Paciente que no presenta ninguna complicación sistémica, ni alergia a ningún tipo de medicamento, tampoco presenta antecedentes médicos familiares ; signos vitales estables.

3.1.2 Hallazgos clínicos

El paciente es remitido por odontólogo general por presentar una masa firme a la palpación en el lado izquierdo del maxilar superior, asintomática ocasionando la deformidad del contorno facial ; el paciente es dentado total superior y parcialmente desdentado inferior y rehabilitado con una prótesis parcial removible

3.1.4 Hallazgos radiográficos

Presenta áreas radiolúcidas circunscritas ; trabeculado óseo irregular de carácter expansivo que afecta el maxilar superior en su parte izquierda.

3.1.5 Diagnóstico

Displasia Fibrosa de hueso de tipo monostótica.

3.1.6 Plan de tratamiento

En este tipo de lesiones se realizan dos tratamientos quirúrgico y prostodóntico

3.1.6.1 Quirúrgico : Se realiza la remoción quirúrgica de la lesión ; se hace una incisión lineal lateral a la nariz bajando por el piso de la misma hasta el septum labial levantando un colgajo que nos permite observar toda la lesión, para lograr la eliminación de la lesión con un margen de tejido sano.

3.1.6.2 Prostodóntico : El paciente después de realizada la cirugía se mantuvo con gasas vaselinadas durante el periodo de cicatrización inicial ; a raíz de este procedimiento el paciente perdió la mayoría de sus dientes quedándole en boca el 23, 25,26 y 28 ; luego se le fabricó un obturador posquirúrgico intermedio con el cual se le devolvió la fonética y función masticatoria facilitándole la ingesta de alimentos ya que se separaron las cavidades nasal y bucal, con este obturador el paciente duró aproximadamente un año ya que él no fue sometido a radioterapia. Pasado el año se decidió realizarle el obturador definitivo ya que no se observó recidiva de la patología y los tejidos se encuentran totalmente cicatrizados. Se procedió a realizarle coronas completas combinadas del 25 y 26 las cuales se ferulizaron, para dar una mejor estabilidad ; en estos casos la estabilidad y retención se logra invirtiendo los ganchos estabilizadores y retentivos, es

decir al 25 se le hizo un brazo retentivo palatino y un brazo estabilizador vestibular, y al 26 fue al contrario el brazo retentivo va por vestibular y el estabilizador por palatino. Al canino se decidió realizarle tratamiento convencional de conductos y un domo ya que por la movilidad que presentaba no se dejó como pilar para la prótesis. Sobre estas bases se realizó el obturador definitivo.



ANEXO 1

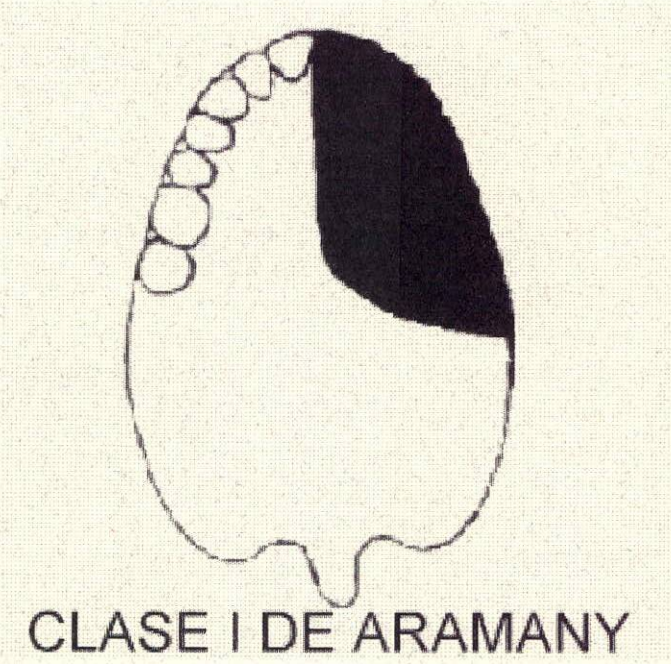

CLASE I DE ARAMANY

ANEXO 2

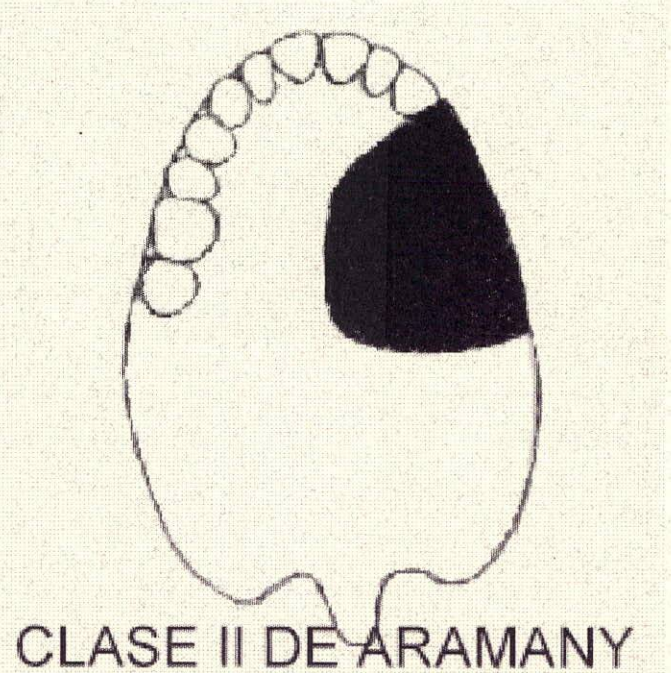

CLASE II DE ARAMANY

ANEXO 3

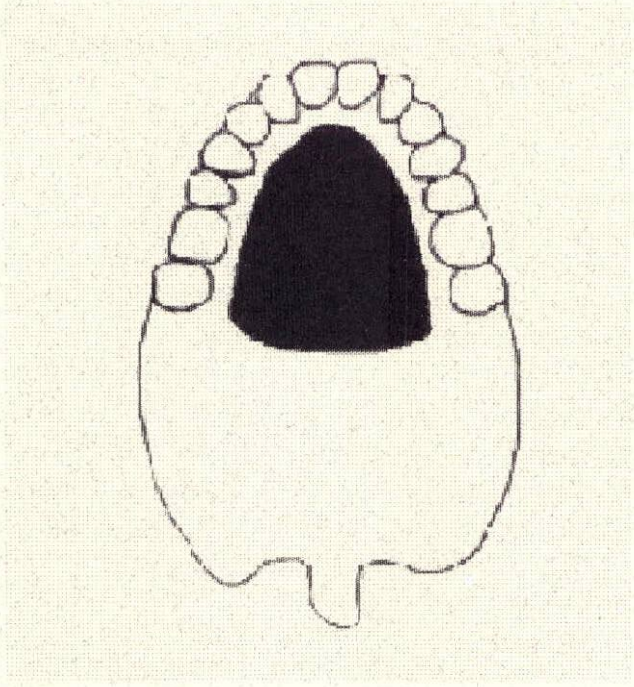

CLASE III DE ARAMANY

ANEXO 4

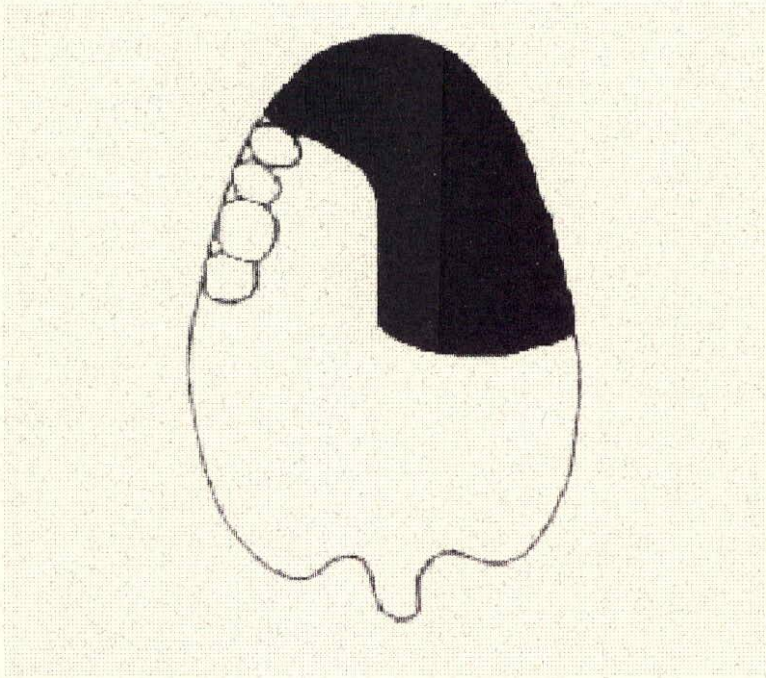

CLASE IV DE ARAMANY

ANEXO 5



CLASE V DE ARAMANY

ANEXO 6

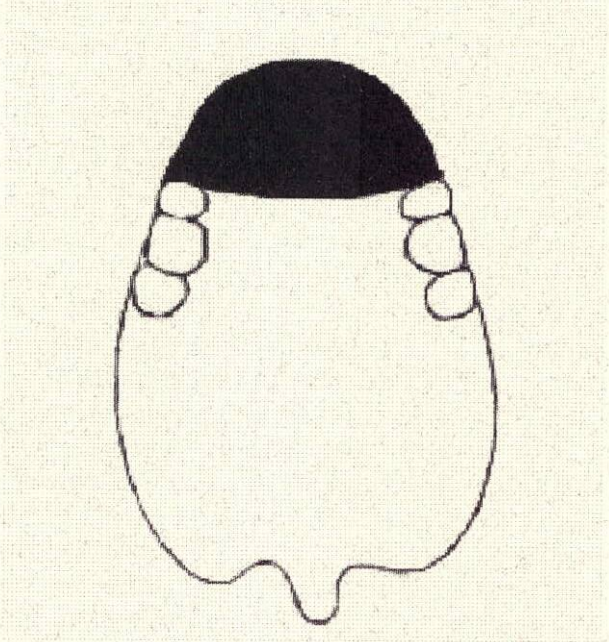

CLASE VI DE ARAMANY

ANEXO 7

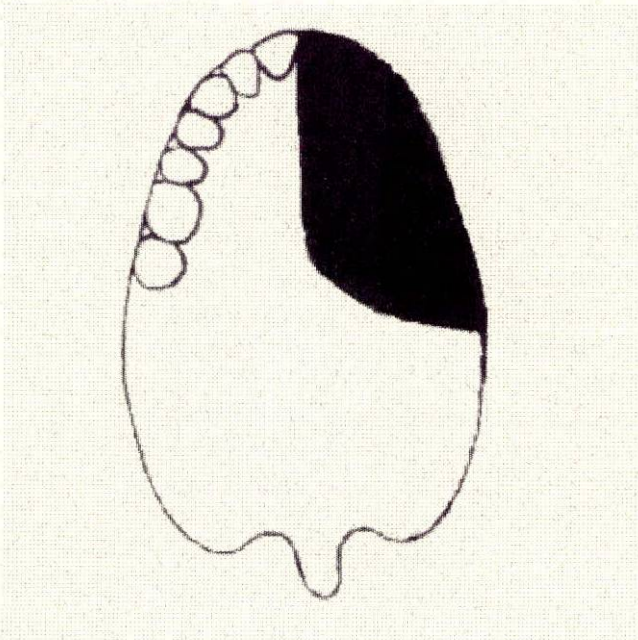

DISEÑO 1 CLASE I DE ARAMANY

ANEXO 8

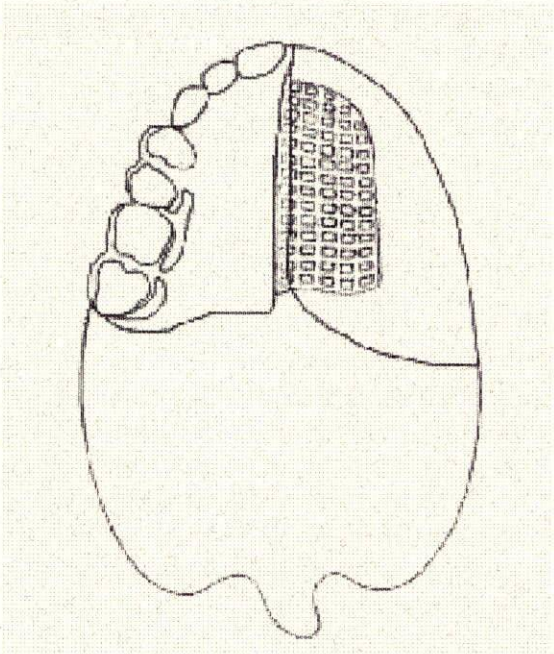

DISEÑO 2 CLASE I DE ARAMANY

ANEXO 9

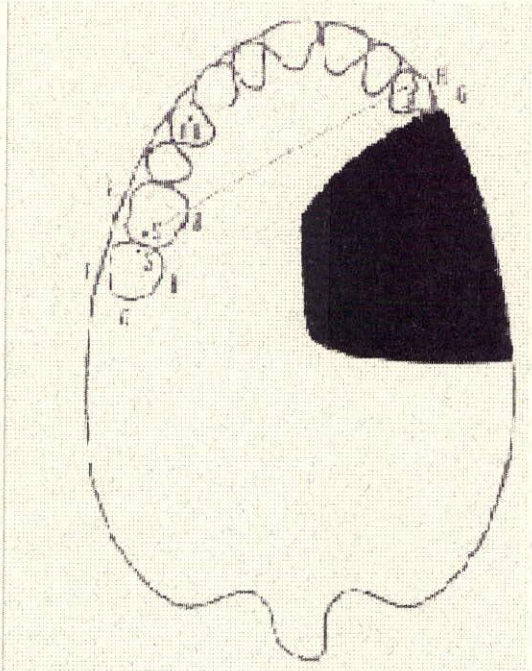

DISEÑO 1 CLASE II DE ARAMANY

ANEXO 10

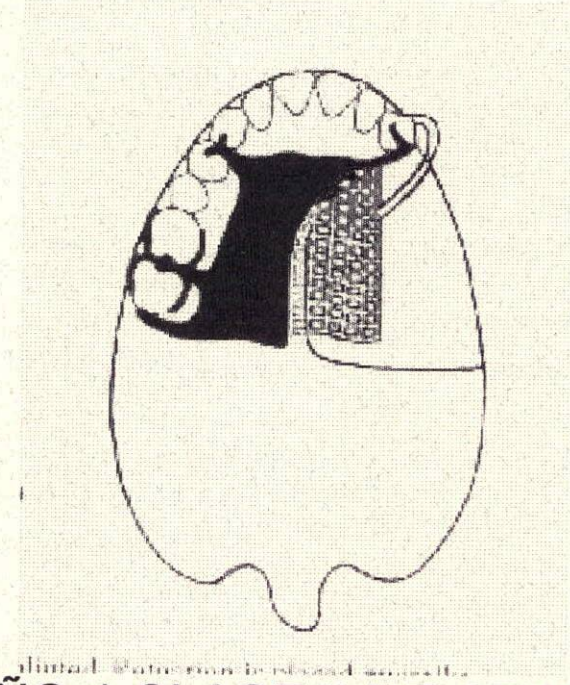

DISEÑO 1 CLASE II DE ARAMANY

ANEXO 11

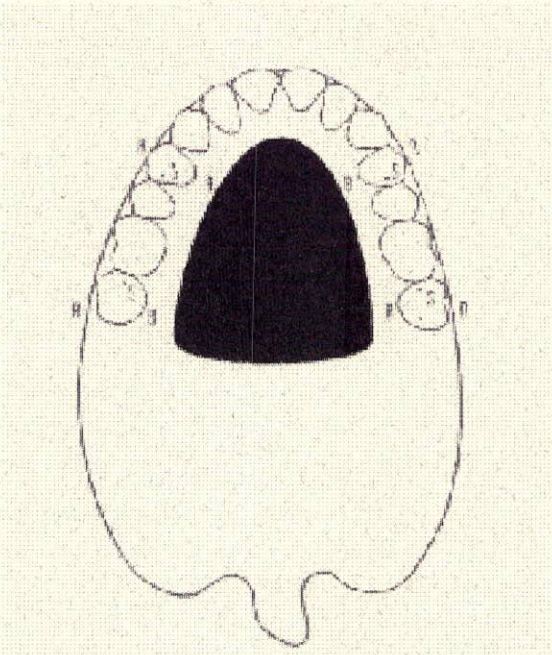

DISEÑO 1 CLASE III DE ARAMANY

ANEXO 12

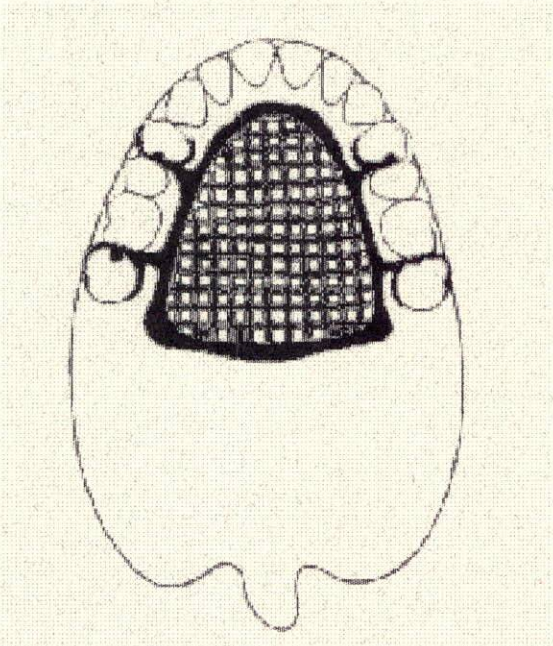

DISEÑO 2 CLASE III DE ARAMANY

ANEXO 13



DISEÑO 1 CLASE IV DE ARAMANY

ANEXO 14

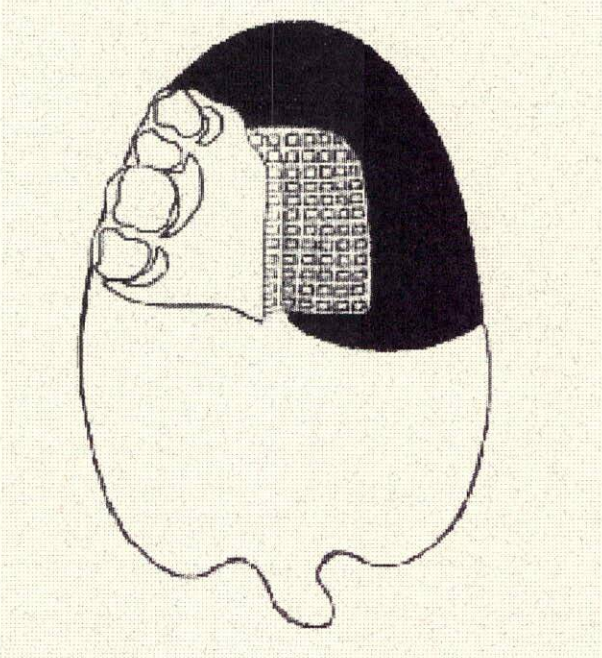

DISEÑO 2 CLASE IV DE ARAMANY

ANEXO 15

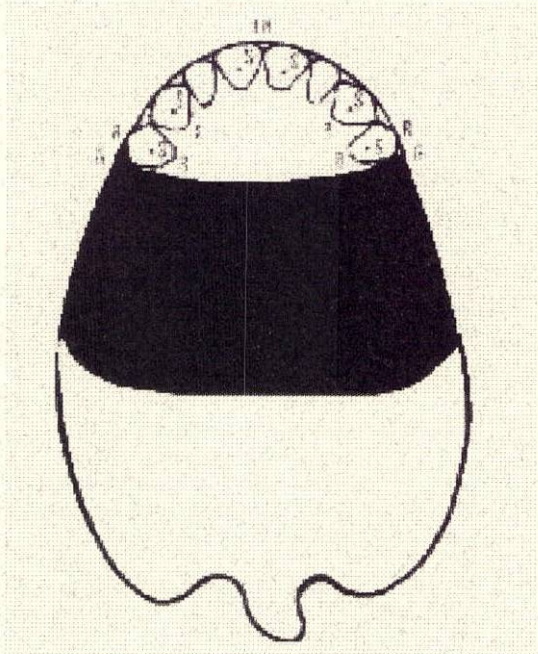

DISEÑO 1 CLASE V DE ARAMANY

ANEXO 16

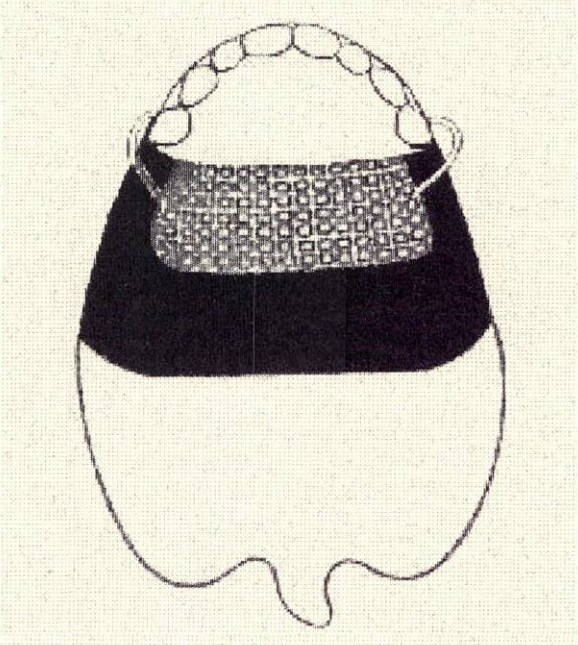

DISEÑO 2 CLASE V DE ARAMANY

ANEXO 17

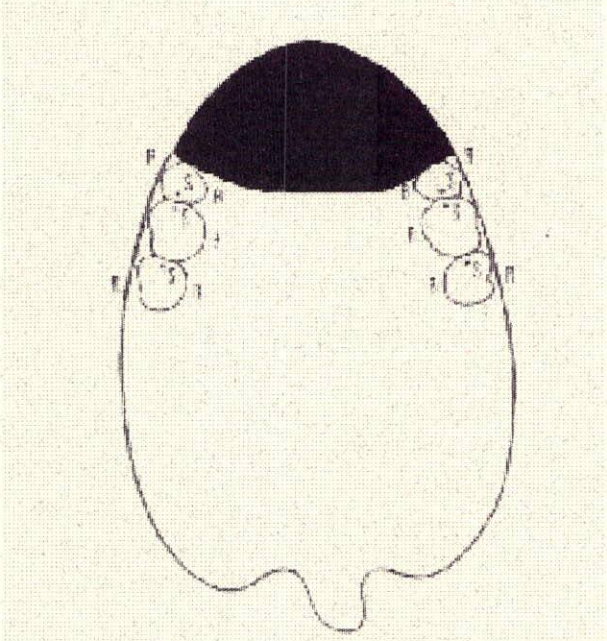

DISEÑO 1 CLASE VI DE ARAMANY

ANEXO 18

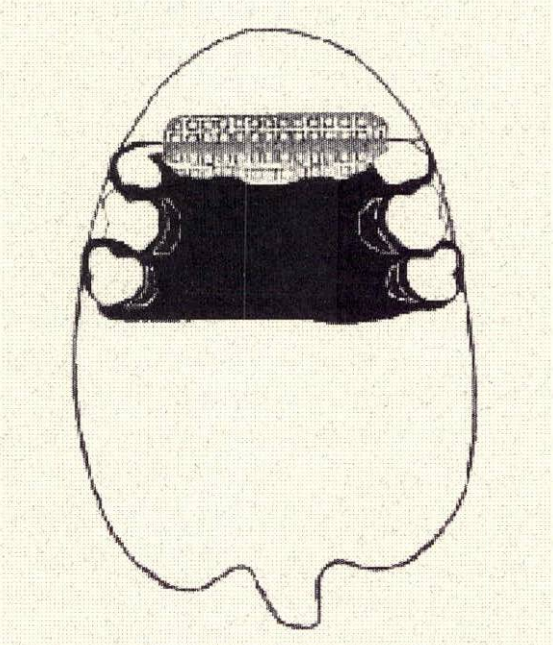

DISEÑO 2 CLASE VI DE ARAMANY

4. CONCLUSIONES

Encontramos que a menor extensión del defecto, es más fácil lograr los principio básicos para el diseño de un obturador.

A mayor convergencia de los dientes remanentes, se logra el tripoidismo ; ya que es el ideal para el soporte de una prótesis obturadora.

Es importante preservarle al paciente la mayor cantidad de tejido sanos y concientizarlo de la importancia de mantener los dientes remanentes y el buen estado periodontal de estos.



BIBLIOGRAFIA

Adisman K. Capacidad del servicio prostodóntico para los defectos maxilares adquiridos. Clin. Odont. N. A 1990 ; Vol 2 : 249-266.

Aramany M. , Basic Principles of Obturator design for partially edentulous patients. Part I : Classification. J. Prosth Dent. 1978 ; Vol 40 :554-556.

Aramany M. , Basic Principles of Obturator design for partilly edentulous patients. Part II : Design principles. J. Prosth Dent. 1978 ; Vol 40 : 650-656.