

TRATAMIENTOS DE LAS ALTERACIONES ESTRUCTURALES DEL ESMALTE

Carolina Lara¹, Piedad Malaver², Fabián Siado Jimenez³, Esmeralda Montes Blanco³.

1. Odontóloga. Especialista en Prostodoncia, Oclusión y ATM. Especialista en Gerencia en salud. Magister en educación
2. Odontóloga. Maestría en Biología. Énfasis en Genética Humana.
3. Estudiantes IV semestre Posgrado de Prostodoncia. UNICOC Bogotá.

Autor responsable de correspondencia: Carolina Lara.

Correo electrónico: [carolinalara66yahoo.com](mailto:carolinalara66@yahoo.com)

RESUMEN

Objetivo: identificar mediante una revisión sistemática de literatura cuáles son los tratamientos estéticos, a realizar en dientes afectados con alteraciones estructurales del esmalte dental. **Métodos:** Se realizó una búsqueda de artículos por títulos en revistas electrónicas indexadas contenidas en las bases de datos Ebsco, Cochrane, PubMed y Scielo, publicados entre enero del 2000 a junio 2013. **Resultados:** de 5073 artículos revisados se seleccionaron 8 artículos, que reportaron que los principales tratamientos estéticos para los dientes con alteraciones estructurales del esmalte son: restauraciones adhesivas con resinas, micro-abrasión dental con piedra pómez, blanqueamiento dental entre otros. **Conclusión:** las técnica de micro-abrasión y blanqueamiento dental mejoran la apariencia de los dientes afectados por fluorosis, las restauraciones adhesivas con resinas, son un tratamiento conservador y mejoran la apariencia estética sin embargo, pocas veces se ha evaluado el rendimiento de la adhesión en este tipo de alteraciones, en la actualidad no existe la suficiente literatura que evalúe la efectividad de estos tratamientos estéticos lo que indica que se requiere realizar más estudios

Palabras claves: fluorosis, amelogénesis imperfecta, hipoplasia del esmalte, tratamiento.

ABSTRAC

Objective: To identify through a systematic literature review what are esthetic treatments to definitively repair teeth affected with structural alterations of the enamel. **Methods:** We conducted a search for articles by title contained electronic journals indexed in Ebsco databases , Cochrane , PubMed and Scielo, published from January 2000 to June 2013. **Results:** Of 5073 articles reviewed, eight articles were selected which reported about main esthetic treatments for teeth with enamel structural alterations are resin adhesive restorations, dental microabrasion

with pumice, teeth whitening and so on. **Conclusion** : Tooth whitening microabrasion techniques improve the appearance of teeth affected by fluorosis; resin adhesive restorations are a conservative treatment and improve the aesthetic appearance, however, adhesion performance has rarely been evaluated in this type alteration, at present there is not enough literature to assess the effectiveness of these aesthetic treatments indicating that further studies-are-required.

Keywords: fluorosis, amelogenesis imperfecta, enamel hypoplasia, treatments

INTRODUCCIÓN

El esmalte es un tejido único que está caracterizado por un bajo contenido de proteína y un alto contenido mineral. Los ameloblastos tienen 2 roles durante la amelogénesis, estos secretan las cuatro proteínas mayores de la matriz del esmalte y las proteasas: amelogenina (80-90%), ameloblastina (5-10%), la enamelinina (3-5%) y la enamelinina (1%). Posteriormente, éstas contribuyen a la maduración del esmalte, lo cual está acompañado por una pérdida de matriz orgánica y un aumento de la mineralización.¹

El esmalte está constituido por cristales de hidroxiapatita estrictamente organizados, orientados fuertemente compactados, organizados en haces, denominados prismas.¹

El esmalte dental es un tejido, que una vez formado, no sufre remodelado como los otros tejidos duros, debido a que los ameloblastos tras completar la formación del esmalte involucionan y desaparecen mediante un mecanismo de apoptosis, por tal razón después de la erupción no hay crecimiento ni nueva aposición, su forma de reaccionar ante cualquier agente físico, químico o biológico es con

pérdida de sustancia siendo incapaz de repararse ya que no posee poder de regeneración.²

La formación del esmalte dental se divide tres estadios:

Primer estadio es la formación de la matriz, en la cual se producen las proteínas envueltas en la amelogenesis. Segundo estadio es la etapa secretora donde ocurre la calcificación en la cual es depositado el mineral y muchas de las proteínas son removidas. Tercer estadio es el de maduración en el cual el esmalte recién mineralizado sufre el proceso final de calcificación, las proteínas que aún permanecen son removidas.²

Este proceso ocurre por influencia genética y cambios ambientales, de esta manera, el desarrollo de los defectos del esmalte puede resultar de cualquier daño ocurrido entre las etapas de secreción y maduración.²

El esmalte maduro está compuesto en un 96% por cristales inorgánicos de hidroxiapatita constituidos por cristales de calcio y fosfato, que representan el componente inorgánico principal del esmalte dental, un 3% de agua y un contenido muy bajo 1% de matriz orgánica.^{2,3,4}

El conocimiento de la histología del esmalte dental y del proceso de amelogenesis, resulta imprescindible para interpretar las patologías que afecta a esta estructura dentaria y su desarrollo.⁵

Los defectos pueden afectar solo a una pequeña área de superficie del esmalte o todo el espesor del mismo, puede ser localizado afectando uno o dos dientes o generalizada afectando incluso toda la dentición.⁶

LA HIPOPLASIA DEL ESMALTE

Es una alteración de la estructura del esmalte dental como consecuencia de factores ambientales o genéticos, que suele afectar la dentición temporal o permanente pero rara vez a ambas, ejemplo de tipo ambiental tenemos Dientes de Turner, hipoplasia por sífilis congénita, hipoplasia por hipocalcemia, hipoplasia por enfermedades exantémicas, por varicela, sarampión o escarlatina, hipoplasia por flúor dental, y las alteraciones de tipo genético o hereditario llamada Amelogenesis Imperfecta.⁷

LA AMELOGÉNESIS IMPERFECTA (AI)

Es un grupo de desórdenes genéticos y hereditarios clínicamente heterogéneo que principalmente afecta la formación del esmalte. El fenotipo varía desde deficiencias del esmalte localizadas (hipoplasia) hasta ausencia completa (aplasia), la prevalencia de la amelogénesis imperfecta varía en diferentes poblaciones, con un rango desde 1 en 700 en Suecia hasta 1 en 14.000 en Norte América.

Causada por mutaciones en genes AMELX, KLK4, ENAM, MMP 20, según el patrón de herencia, pueden estar comprometidos algunos de los genes mutados, la AI puede ser autosómica dominante, autosómica recesiva o ligada al cromosoma X. La AI autosómica dominante está ligada a los genes ENAM. KLK4, MMP, clínicamente se manifiesta con las formas hipoplásica o hipocalcificación, autosómica recesiva causada por mutaciones del gen de ENAMEL O KLK4 en su mayoría se presenta la forma hipomadura, ligada al cromosoma X asociada a formas hipoplásica.⁸

AI Hipoplásica, se presenta por deficiente formación de la matriz se caracteriza por la presencia de hoyos e irregularidades acompañada de un esmalte de espesor fino con dureza y translucidez normales causada por la mutación en el gen de Amelogenina en el patrón hereditario autosómico recesivo ligado al cromosoma X, y por mutaciones del gen de enamelina en un patrón de herencia autosómica

dominante. La *AI* Hipomadura se caracteriza por un esmalte de espesor normal, en donde los cristales de hidroxiapatita se depositaron de manera adecuada, en donde los cristales se mantienen inmaduros, esmalte con poco grado de dureza que se microfractura y desgasta fácilmente clínicamente el esmalte presenta manchas blancas opacas, la alteración se produce durante la fase de maduración causado por mutación del gen *enamelin* o *Calicreína*. La *AI* Hipocalcificada se produce en la fase de mineralización de la matriz inorgánica, por deficiente mineralización de la matriz formada y se caracteriza por presentar un esmalte de espesor normal con dureza y contenido mineral fuertemente disminuido, clínicamente se presenta esmalte poroso abrasionado, este tipo de *AI* es la más normal o común, por sus características puede ser afectado fácilmente por el desgaste radiográficamente se observa menor radiodensidad que la dentina. La más crítica desde el punto de vista restauración adhesiva es la *AI* tipo hipocalcificada, resultando en una deficiencia en la que se encuentra alterado el componente mineral del esmalte dental⁹

La rehabilitación de los pacientes con *AI* representa un desafío desde el punto de vista tanto funcional como estético, la mejoría de la mala estética y funcionamiento puede lograrse mediante el uso de restauraciones adhesivas. En algunos pacientes con amelogénesis imperfecta, las restauraciones adheridas han sido exitosamente usadas para restaurar dientes con una forma y funcionamiento aceptable con estética favorable. Sin embargo, en muchos otros pacientes, las restauraciones adhesivas muestran altas tasas de fracaso en áreas de esmalte poco mineralizado y frágil. Se considera que las diferencias histológicas, morfológicas, y micro morfológicas entre los tipos de amelogénesis imperfecta son responsables de los fracasos. Estas diferencias pueden estar relacionadas con patrones inciertos de grabado ácido y por consiguiente, baja resistencia adhesiva entre el sustrato dentario y el material resinoso. Esta difícil situación clínica dificulta distinguir que casos de *AI* resultara ser exitosa cuando son usados materiales adhesivos que finalmente fracasarán.^{9,10}

Backman en 1994 con microradiografía cuantitativa concluyó que el contenido de material orgánico del esmalte dental en dientes permanentes afectados con *A/* Hipocalcificada es el doble que del esmalte no afectado, y el contenido mineral del esmalte afectado presento un 30% menos de contenido mineral respecto al esmalte normal no afectado.¹⁰

Felicity A Crombie en el 2003 mediante microradiografía cuantitativa determino una disminución en el componente mineral en molares afectados con hipomineralización en un promedio de 58. 8% Vol/mineral con un mínimo de 31. 7% Vol/mineral, así como también reducción de la dureza y aumento de la porosidad también de igual forma pudo demostrar que el esmalte hipomineralizado tiene un contenido de proteína más alto.¹¹

FLUOROSIS DENTAL:

Es un desorden específico en la formación del diente y una condición estética, es definida como una condición crónica inducida por el fluoruro, en el cual el desarrollo del esmalte es hipomineralizado por una interrupción en su desarrollo, presentando un aumento de la porosidad, causada por la retención de las proteínas de amelogeninas por el fluoruro. El esmalte afectado no madura y tiene porosidades en la superficie y subsuperficie.¹²

La excesiva ingesta de flúor durante la formación del diente se manifiesta en el esmalte por un incremento en el contenido de proteínas y una disminución en el total del contenido mineral.¹³

Todas las alteraciones estructurales del esmalte son una condición patológica que representa un problema estético, aunque los dientes afectados pueden no ser particularmente susceptibles a la caries, la mayor queja por parte de los pacientes es la estética, siendo las técnicas adhesivas una alternativa de tratamiento muy útil en este tipo de situaciones.^{14.}

El objetivo de este estudio es identificar mediante una revisión sistemática de literatura, cuáles son los tratamientos estéticos que permitan devolver la estética a los dientes afectados con alteraciones estructurales del esmalte.

METODOS

ESTRATEGIA DE BUSQUEDA

Se realizó una búsqueda de literatura en revistas electrónicas indexadas en bases de datos Ebsco, Scielo, PubMed, The Cochrane, utilizando los siguientes términos Mesh: hipoplasias del esmalte, amelogenesis imperfecta, fluorosis dental, adhesión, carillas estéticas, coronas completas, cementación, publicados entre enero del 2000 y junio 2013 que arrojó 5073 artículos (PUBMED 2843, EBSCO 2213, COCHRANE 9, ACIELO 7) excluyendo los duplicados y por título quedando un total de 92 los cuales se filtran por resumen revelando un total de 22 para realizar lectura de texto completo, quedando 14 artículos, de los cuales se excluyeron 6 (tabla 1) quedando 8 artículos seleccionados (tabla 2).

Se excluyeron revisiones de literatura y artículos de bajo rigor metodológico, estudios en dientes deciduos. Entre los estudios que aportaron información en la presente revisión se encontraron artículos invitro (3), revisiones sistemáticas (1), in vivo prospectivo (4)

RESULTADOS

De acuerdo a la búsqueda realizada se encontraron 5073 artículos altamente relevantes, se realizó la selección según los criterios de inclusión y exclusión como se muestra en la tabla 1 y 2

De los 8 artículos seleccionados hubo 4 estudios in vivo prospectivos, 3 invitro y 1 revisión sistemática. Tabla 2.

Dentro de los artículos revisados se observó que los tratamientos estéticos para los dientes con alteraciones estructurales del esmalte son: restauraciones adhesivas, blanqueamiento dental, micro-abrasión dental.

ADHESION

Iranzihuat en el 2012 compara la resistencia a la fractura de tres sistemas adhesivos (lavado y grabado y autograbador) en diversos grados del fluorosis dental donde los resultados fueron: los sistemas de unión de grabado y lavado se logran los más altos niveles de resistencia adhesiva cuando los sistemas adhesivos se unen al esmalte sano y disminuyó a medida que se incrementaba el grado de fluorosis, por otra parte los sistemas autograbadores mejoran la resistencia adhesiva en los grados de fluorosis de moderada a severa.

Pugach et al en el 2011 quien realizó un estudio en ratones con *AI* donde comparó dos sistemas adhesivos lavado y grabado y autograbado el estudio concluyó que los sistemas adhesivos de autograbado mostraron una significativa mejoría en la resistencia adhesiva tanto en esmalte sano como alterado por *AI*, siendo significativamente menor en el esmalte afectado por *AI*.

Faria et al en el 2011 evaluó la dureza del esmalte y de la dentina de los dientes permanentes afectados por *AI* hipocalcificada y la resistencia adhesiva de un adhesivo de grabado y lavado a estos sustratos donde concluyó que los dientes afectados con *AI*, presentaron resistencias adhesivas significativamente más baja, respecto a la dureza de los sustratos comparados en dientes con *AI* se concluyó que la dentina presentó, una dureza similar o igual en los dientes sanos que en dientes afectados con *AI*, a diferencia de la dureza del esmalte que fue significativamente menor, en dientes afectados con *AI* en comparación a dientes sanos.

Teniendo en cuenta la baja resistencia adhesiva en pacientes con alteraciones estructurales del esmalte Sonmez en el 2009, estudia el efecto de la desproteínezación con hipoclorito de Sodio, en el éxito de las resinas en dientes con

AI y concluye que la desproteínezación no tiene ningún efecto en el éxito de las restauraciones adhesivas a largo plazo en pacientes con *AI*.

Por otra parte Dashash en el 2013 en una revisión sistemática compara las tasas de éxito de los diferentes materiales restaurativos y técnicas usadas para la restauración de dientes anteriores con *AI* en términos de la satisfacción del paciente (estética, sensibilidad y función) donde esta revisión sistemática no ha podido dar respuesta a las preguntas realizadas en el protocolo acerca de la mejoría de la estética (efecto psicológico positivo), mejoría del funcionamiento masticatorio, y longevidad de la restauración así como la presencia de eventos adversos o complicaciones.

MICROABRASIÓN

Loguercio en el 2007 evalúa la eficacia de dos productos de micro-abrasión para la eliminación de manchas fluoróticas en el esmalte, frotados por 30 segundos sobre la superficie del esmalte en diferentes citas odontológicas, donde los datos arrojados fueron que el 97% de los pacientes reportaron satisfacción al final del tratamiento después de la primera consulta clínica.

BLANQUEAMIENTO

Knösel en el 2008 evaluó el efecto del blanqueamiento externo en dientes con fluorosis dental leve, mediante el uso de dos blanqueamientos externos realizados en consultorio y en casa, y concluyó que una sola sesión blanqueamiento de 1 hora en el consultorio con peróxido de hidrógeno al 30% no afecta de manera significativa el color y la luminosidad de los dientes con fluorosis, pero después de 14 días de blanqueamiento en casa como terapia de apoyo con peróxido de carbamida al 15% el color de las manchas de fluorosis moderadas se asimila con el esmalte normal contiguo.

DISCUSIÓN.

La efectividad de sustancias microabrasivas para remover el esmalte fluorótico pigmentado han sido consideradas como altamente exitosas en un 97% de los casos, usando sustancias eficaces y seguras para la eliminación de manchas blancas de esmalte con fluorosis, mejorando el aspecto de los dientes¹⁷. La mezcla de sustancias como ácidos con piedra pómez resultan ser eficaces y seguras para la eliminación del esmalte desmineralizado y mejorar la apariencia de los dientes.¹⁹

No obstante a estas técnicas de eliminación de manchas fluoróticas leves a moderadas del esmalte mejoran significativamente la apariencia estética de los dientes, el blanqueamiento externo en el tratamiento de las manchas fluoróticas leves y moderadas realizados en el consultorio por el odontólogo, seguido de una terapia domiciliaria, también generan un cambio estético en el color y la luminosidad de las manchas fluoróticas mimetizándolas con el color del esmalte sano adyacente.¹⁸ Con respecto a la adhesión todos los autores citados en esta revisión concluyen que este proceso se ve altamente afectado en dientes con alteraciones estructurales del esmalte donde el efecto de la desproteización, ni la utilización de diferentes sistemas adhesivos mejoran significativamente el proceso de adhesión en este tipo de pacientes^{15, 16,20}. Sin embargo la literatura recomienda que:

- El conocimiento de los patrones de grabado ácido de los diferentes tipos de alteraciones estructurales del esmalte podría influir en los tipos de materiales restaurativos usados y podría disminuir las tasas de fracaso en las restauraciones adhesivas.
- En pacientes con variantes genéticas eliminación del grabado lavado
- Para la selección del tratamiento apropiado es importante conocer la morfología o cambios que ocurren en el esmalte dental en cada una de las alteraciones, no existe en la literatura un protocolo de tratamiento definido.

Un diagnóstico correcto y una buena planificación del tratamiento son fundamentales para la obtención de un resultado satisfactorio.

- En el esmalte afectado con AI , la aplicación de agentes autograbadores da como resultado una resistencia adhesiva al cizallamiento más alta para las resinas adhesivas

CONCLUSIÓN

Es evidente que no existe la suficiente literatura con un nivel de evidencia adecuado para establecer tratamientos estéticos específicos para las alteraciones estructurales del esmalte dental.

REFERENCIAS

1. Bailleul Forestier I, Molla M, Verloes A, Berdal A. The genetic basis of inherited anomalies of the teeth: Part 1: Clinical and molecular aspects of non-syndromic dental disorders. *European Journal of Medical Genetics*. 2008; 51: 273-291.
2. De Ferraris Gómez María E. *Histología Embriología e ingeniería Tisular bucodental*. Argentina: Panamericana, 2009. p 291-332.
3. J. Philip Sapp. *Patología Oral y Maxilofacial contemporánea*. 2a edición. España: Mosby; 2006.
4. Julio Barrancos Mooney. *Operatoria Dental Integración Clínica*. 4ª edición. Argentina: Panamericana; 2006.
5. Jeremić M, Marković D, Vuković A, Babić M, Jokanović V. Abnormalities in Enamel Structure and Their Association with Systemic Diseases and Syndromes. *Serbian Dental Journal*. 2011; 58:229-238.
6. Clarkson J. Review of terminology, classifications, and indices of developmental defects of enamel. *Adv Dent Res*. 1989; 3:104-109.
7. K. Gadhia, Mc Donald S, Arkutu N, Malik K. Amelogenesis imperfecta: an introduction. *British dental journal*. 2012; 212: 377-379.
8. Hyun H.K, Lee S.K, Lee K.E, Kang H.Y, Kim E.J, Choung P.H, Kim J.W Identification of a novel FAM83H mutation and microhardness of an affected molar in autosomal dominant hypocalcified amelogenesis imperfecta. *International Endodontic Journal*. 2009; 42: 1039–1043.

9. Faria -e- Silva A.L, Ratto de Moraes R, de Sousa Menezes M, Rodrigues Capanema R, Soares de Moura A, Martelli Junior H. Hardness and microshear bond strength to enamel and dentin of permanent teeth with hypocalcified amelogenesis imperfecta. *International journal of pediatric dentistry*. 2011; 21:314-320.
10. Backman B, Angmar-Manson B. Mineral distribution in the enamel of teeth with amelogenesis imperfecta as determined by quantitative microradiography. *Scand J Dent Res* 1994; 102: 193-197.
11. Crombie F, Manton D, Palamara J, Zaluzniak I, Cochrane N, Reynolds E. Characterisation of developmentally hypomineralised human enamel. *Journal of Dentistry* 41 (2013) 611-618
12. Kenneth A, Claudine A, Denise E. Using microabrasive material to remove fluorosis stains. *Journal of the American Dental Association*. 2004; 135:319-323.
13. Bartlett J, Dwyer S. E, Beniash E, Skobe Z, Payne-Ferreira T.L. Fluorosis: a new model and new insights. *Journal Dental Research*. 2005; 84 (9): 832-836.
14. Yuzo Takagi et al. Immunochemical and biochemical characteristics of enamel proteins in hypocalcified amelogenesis imperfecta. *Oral Surg Oral Med Oral Pathol Oral Radiol Endod* 1998;85:424-30)
15. Torres Gallegos I, Martínez Castaño G.A, Loyola Rodríguez J.P, Patiño Marin N, Encinas A, Ruiz F, Anusavice K. Effectiveness of bonding resin-based composite to healthy and fluorotic enamel using total-etch and two self-etch adhesive systems. *Dental Materials Journal* 2012; 31(6): 1021–1027.

16. Sönmez I, Aras S, Sen Tunc E, Küçükmen C. Clinical success of desproteinization in hypocalcified amelogenesis imperfecta. *Quintessence Int.* 2009; 40 (2):113-118.
17. Loguercio AD, Correia LD, Zago C, Tagliari D, Neumann E, Gomes, DB Barbieri OMM. Clinical Effectiveness of Two Microabrasion Materials for the Removal of Enamel Fluorosis Stains. *Operative Dentistry.* 2007; 32 (6): 531-538.
18. Knösel M, Attin R, Becker K, Attin T. A randomized CIE L*a*b* evaluation of external bleaching therapy effects on fluorotic enamel stains. *Quintessence Int.* 2008;39 (5):331-339.
19. Mohammadi Bassir I M, Bagheri G. Comparison between phosphoric acid and hydrochloric acid in microabrasion technique for the treatment of dental fluorosis. *Journal of Conservative Dentistry.*2013; 16(1):41-44.
20. Pugach MK, Ozer F, Li Y, Sheth K, Beasley R, Resnick A, et al. The Use of Mouse Models to Investigate Shear Bond Strength in Amelogenesis Imperfecta. *Dent Res.* 2011; 90(11):1352-1357.
21. Dashash M, Yeung CA, Jamous I, Blinkhorn A Interventions for the restorative care of amelogenesis imperfecta in children and adolescents (Review). *Cochrane Oral Health Group* 2013; (6):1-18.

Figura 1. Flujograma

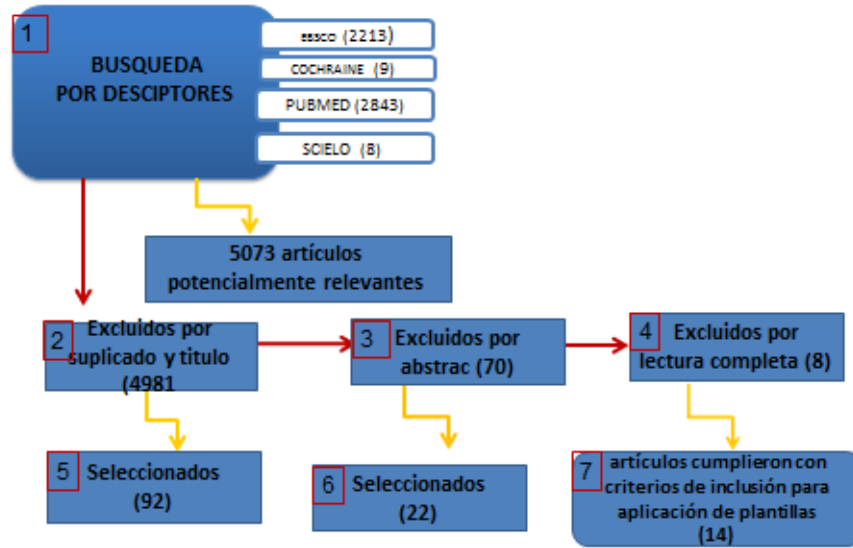


Tabla 1. Artículos excluidos de la revisión

TITULO	AUTOR Y REFERENCIA	MOTIVO DE EXCLUSION
Improving esthetically objectionable human enamel fluorosis with a simple microabrasion technique.	Limeback H	Resultados se evaluaron por medio de fotografía clínica
Laboratory-made composite resin restorations in children and adolescents with hypoplasia or hypomineralization of teeth	Feierabend S	Estudio realizado en dientes deciduos
A prospective clinical trial comparing preformed metal crowns and cast restorations for defective first permanent molars	Zagdwon AM	Estudio se realizó en coronas metálicas preformadas
Restorative therapy of primary teeth severely affected by amelogenesis imperfecta	Vitkov L	El estudio se realizó en dientes primarios
Seeking children's perspectives in the management of visible enamel defects.	Rrodd H D	Los resultados no coincidieron con el objetivo del estudio
Bond strength of different dentin bonding systems to fluoritic enamel.	Ertuğrul F	Se realizó solo en dentina

Tabla 2. Artículos incluidos, nivel de evidencia y grado de recomendación

TITULO	AUTOR	NIVEL DE EVIDENCIA	GRADO DE RECOMENDACIÓN
Effectiveness of bonding resin-based composite to healthy and fluorotic enamel using total-etch and two self-etch adhesive systems (21)	Iranzihuatl Torres	II -2	B
Clinical success of desproteinization in hypocalcified amelogenesis imperfecta. (22)	Isil S. Sönmez	II -2	B
Clinical effectiveness of two microabrasion materials for the removal of enamel fluorosis stains. (23)	Loguercio AD	III	B
A randomized CIE L*a*b* evaluation of external bleaching therapy effects on fluorotic enamel stains (24)	Michael Knösel	IV	B
Comparison between phosphoric acid and hydrochloric acid in microabrasion technique for the treatment of dental fluorosis (25)	Mahshid Mohammadi Bassir	III	B
Hardness and microshear bond strength to enamel and dentin of permanent teeth with hypocalcified amelogenesis imperfecta (8)	Andre Luis Faria-e-Silva	II -2	B
Interventions for the restorative care of amelogenesis imperfecta in children and adolescents (Review). (27)	Dashash M	2++	A
The Use of Mouse Models to Investigate Shear Bond Strength in Amelogenesis Imperfecta (26)	M.K. Pugach	I	A